

ΕΙΣΑΓΩΓΗ ΣΤΗΝ  
ΓΝΑΘΟΠΡΟΣΩΠΙΚΗ  
ΧΕΙΡΟΥΡΓΙΚΗ

ΚΩΝΣΤΑΝΤΙΝΟΣ Α. ΑΛΕΞΑΝΔΡΙΔΗΣ

ΚΑΘΗΓΗΤΗΣ και ΔΙΕΥΘΥΝΤΗΣ

ΚΛΙΝΙΚΗΣ

ΣΤΟΜΑΤΙΚΗΣ και ΓΝΑΘΟΠΡΟΣΩΠΙΚΗΣ

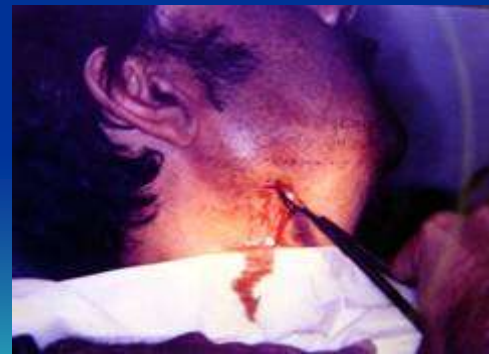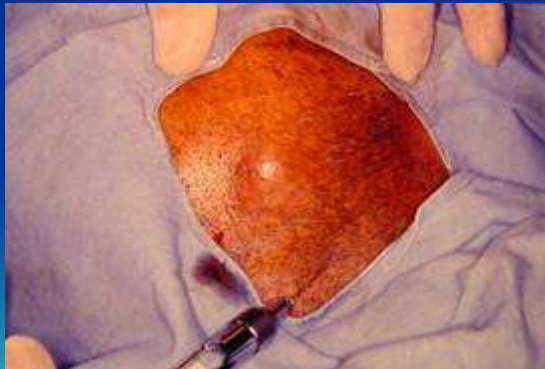
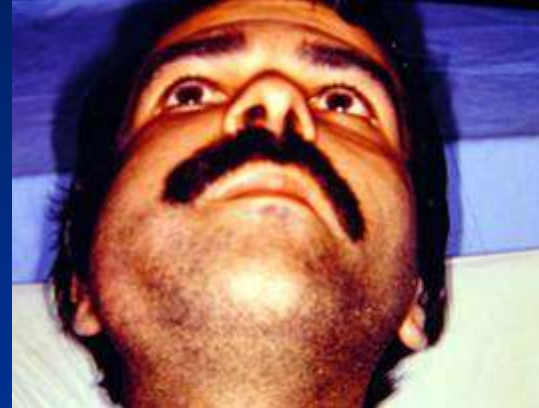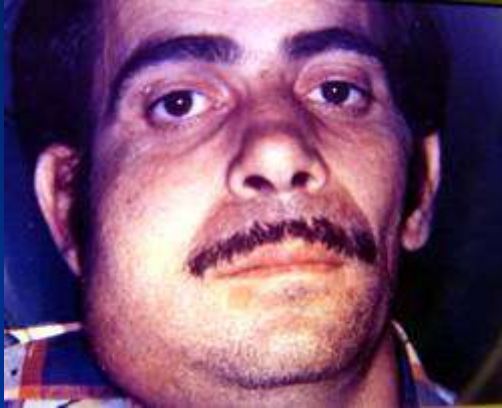ΧΕΙΡΟΥΡΓΙΚΗΣ



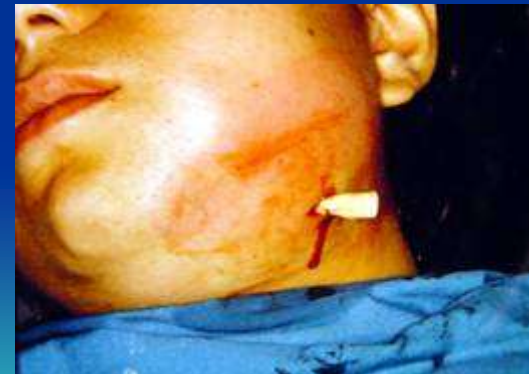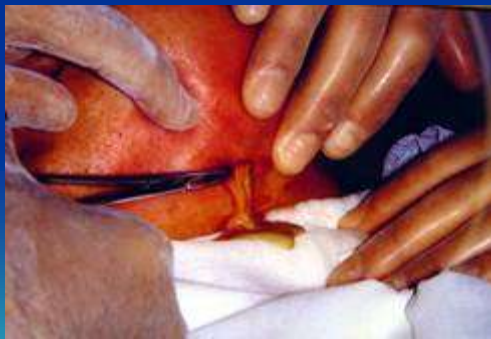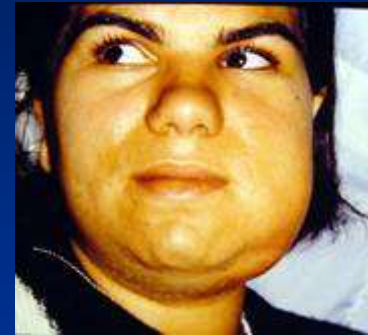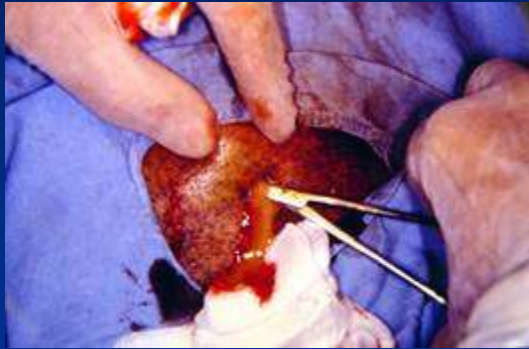# ΓΝΑΘΟΠΡΟΣΩΠΙΚΗ ΧΕΙΡΟΥΡΓΙΚΗ

- ΟΔΟΝΤΟΓΕΝΕΙΣ & ΤΡΑΧΗΛΟΠΡΟΣΩΠΙΚΕΣ ΛΟΙΜΩΞΕΙΣ
- ΓΝΑΘΟΠΡΟΣΩΠΙΚΗ ΤΡΑΥΜΑΤΙΟΛΟΓΙΑ
- ΧΕΙΡΟΥΡΓΙΚΗ ΘΕΡΑΠΕΙΑ ΚΥΣΤΕΩΝ
- ΟΡΘΟΓΝΑΘΙΚΗ ΧΕΙΡΟΥΡΓΙΚΗ
- ΧΕΙΡΟΥΡΓΙΚΗ ΘΕΡΑΠΕΙΑ ΠΑΘΗΣΕΩΝ ΚΡΟΤΑΦΟΓΝΑΘΙΚΗΣ ΔΙΑΡΘΡΩΣΗΣ
- ΧΕΙΡΟΥΡΓΙΚΗ ΘΕΡΑΠΕΙΑ ΠΑΘΗΣΕΩΝ ΤΩΝ ΣΙΑΛΟΓΟΝΩΝ ΑΔΕΝΩΝ
- ΧΕΙΡΟΥΡΓΙΚΗ ΑΝΤΙΜΕΤΩΠΙΣΗ ΣΧΙΣΤΙΩΝ
- ΟΓΚΟΛΟΓΙΚΗ ΧΕΙΡΟΥΡΓΙΚΗ
- ΕΠΑΝΟΡΘΩΤΙΚΗ ΧΕΙΡΟΥΡΓΙΚΗ
- ΠΡΟΧΩΡΗΜΕΝΗ ΠΡΟΠΡΟΣΘΕΤΙΚΗ ΧΕΙΡΟΥΡΓΙΚΗ
- ΠΡΟΧΩΡΗΜΕΝΗ ΕΜΦΥΤΕΥΜΑΤΟΛΟΓΙΑ
- ΧΕΙΡΟΥΡΓΙΚΗ ΑΝΤΙΜΕΤΩΠΙΣΗ ΠΑΘΗΣΕΩΝ ΓΝΑΘΙΑΙΟΥ ΚΟΛΠΟΥ
- ΧΕΙΡΟΥΡΓΙΚΗ ΜΕ Laser
- ΕΠΙΚΟΥΡΙΚΕΣ ΕΠΕΜΒΑΣΕΙΣ
- ΧΕΙΡΟΥΡΓΙΚΗ ΣΤΑ ΠΑΙΔΙΑ

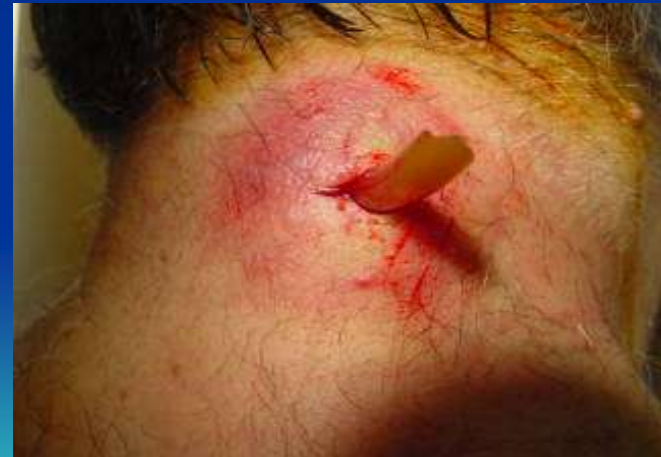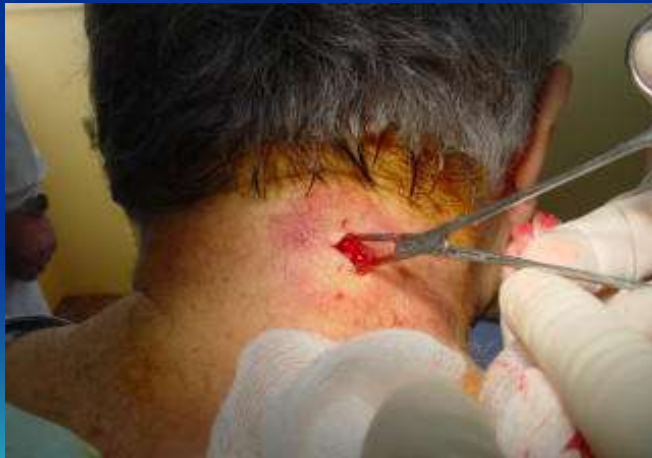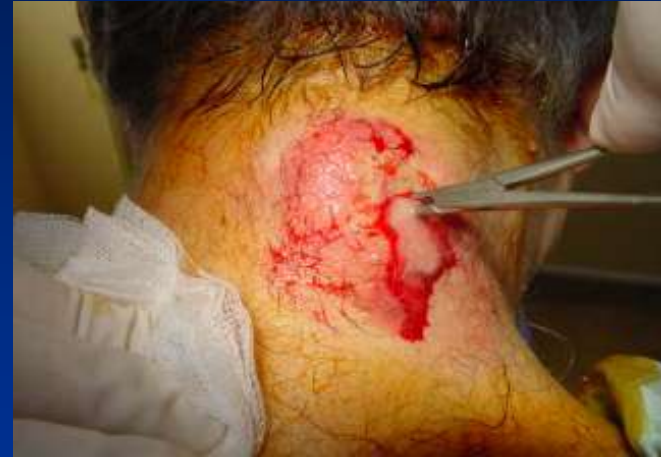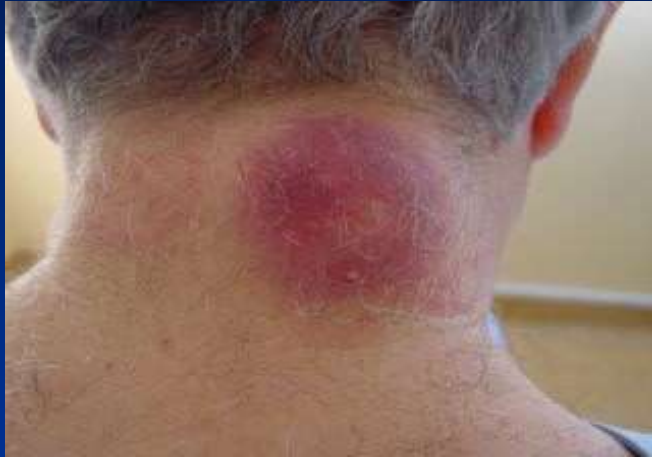# ΟΔΟΝΤΟΓΕΝΕΙΣ & ΤΡΑΧΗΛΟΠΡΟΣΩΠΙΚΕΣ ΛΟΙΜΩΞΕΙΣ



# ΟΔΟΝΤΟΓΕΝΕΙΣ & ΤΡΑΧΗΛΟΠΡΟΣΩΠΙΚΕΣ ΛΟΙΜΩΞΕΙΣ

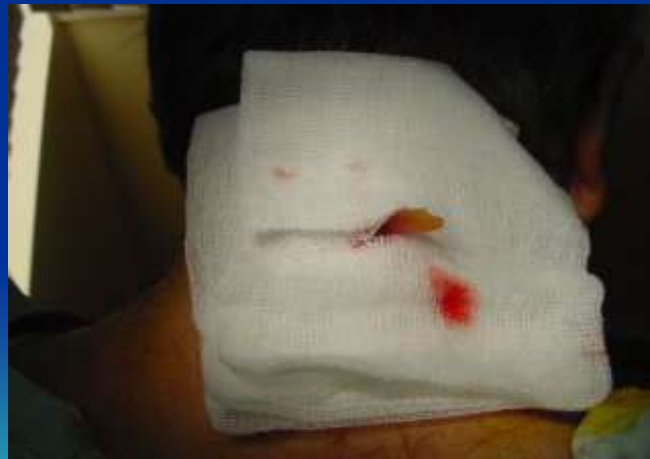
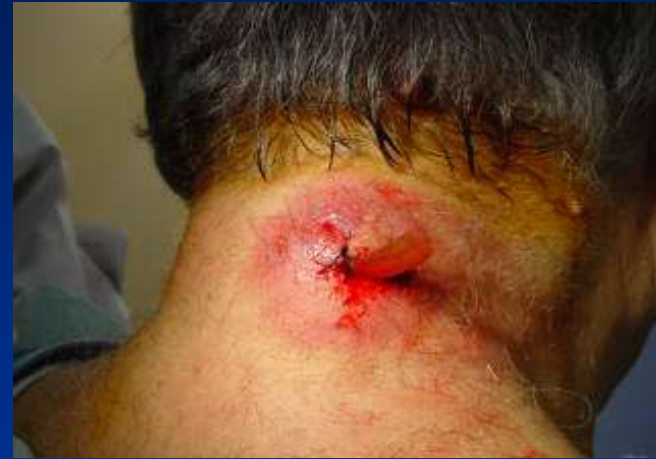
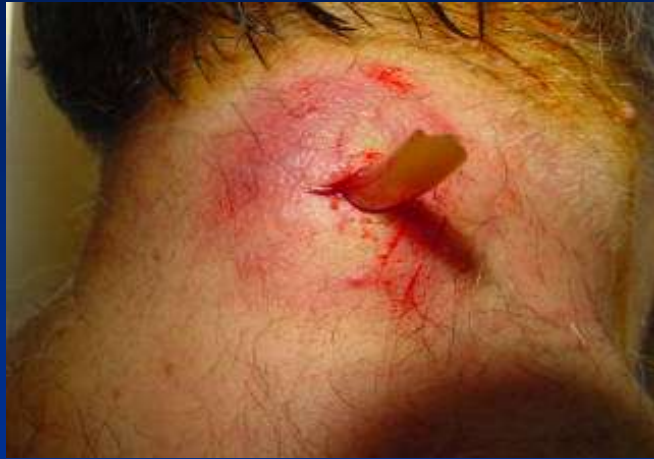# ΟΔΟΝΤΟΓΕΝΕΙΣ & ΤΡΑΧΗΛΟΠΡΟΣΩΠΙΚΕΣ ΛΟΙΜΩΞΕΙΣ

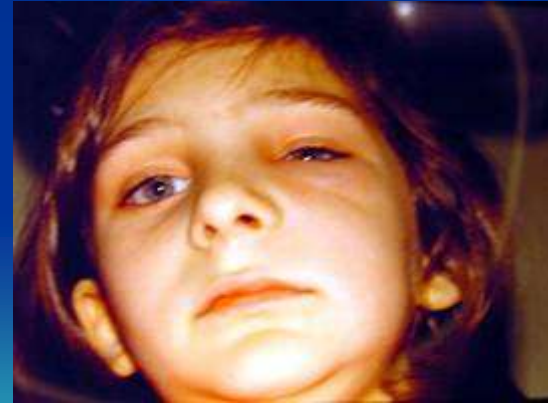
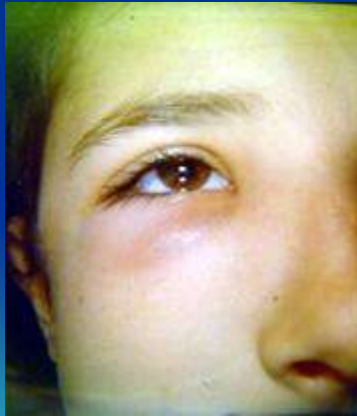
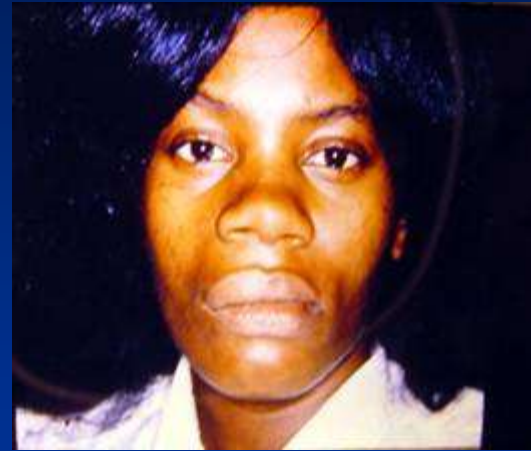
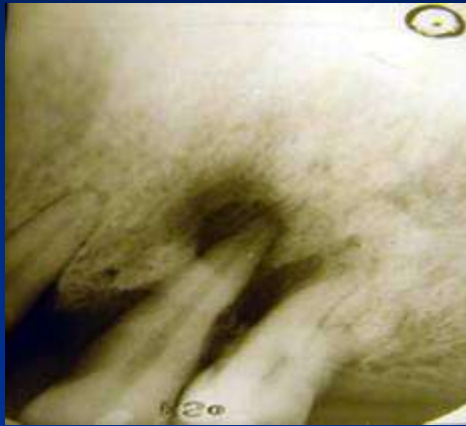
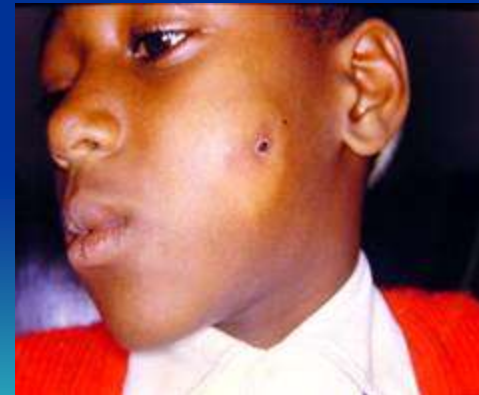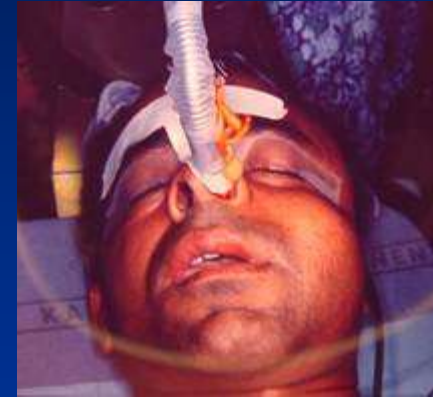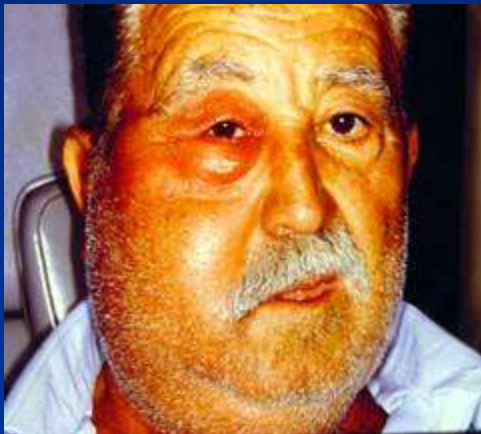# ΟΔΟΝΤΟΓΕΝΕΙΣ & ΤΡΑΧΗΛΟΠΡΟΣΩΠΙΚΕΣ ΛΟΙΜΩΞΕΙΣ



# ΟΔΟΝΤΟΓΕΝΕΙΣ & ΤΡΑΧΗΛΟΠΡΟΣΩΠΙΚΕΣ ΛΟΙΜΩΞΕΙΣ

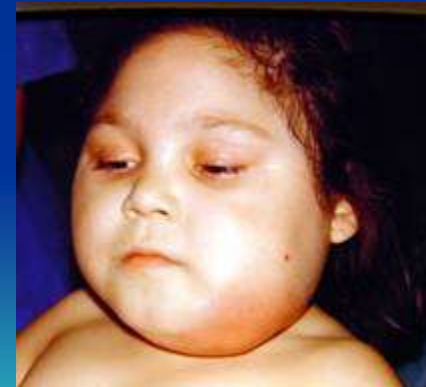
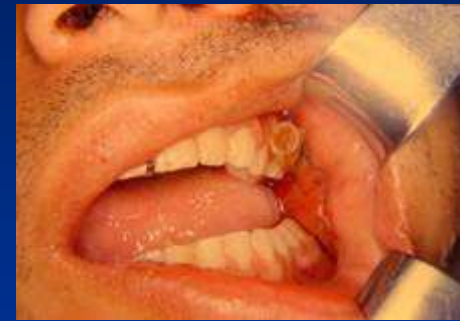
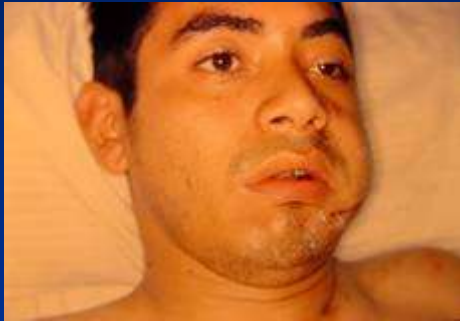
# ΟΔΟΝΤΟΓΕΝΕΙΣ & ΤΡΑΧΗΛΟΠΡΟΣΩΠΙΚΕΣ ΛΟΙΜΩΞΕΙΣ

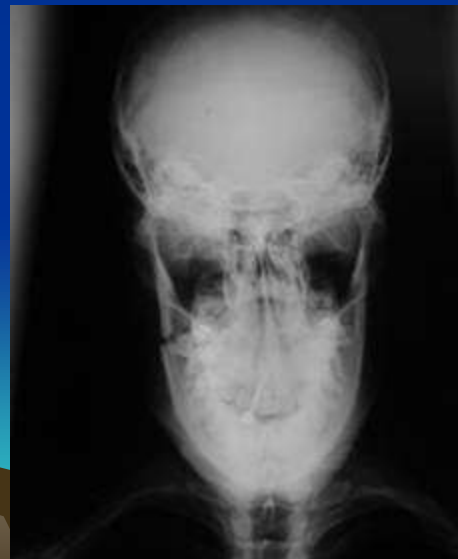
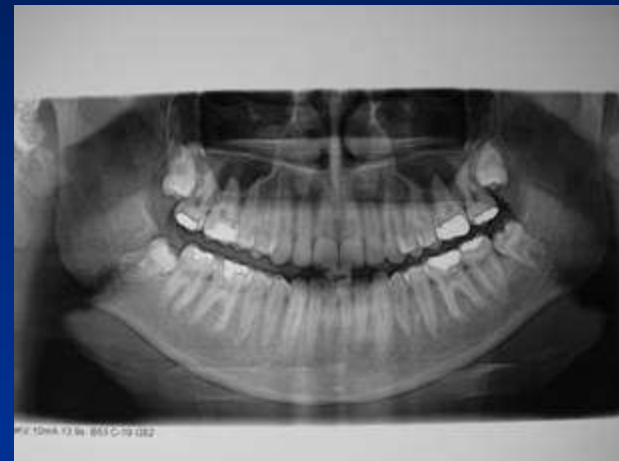
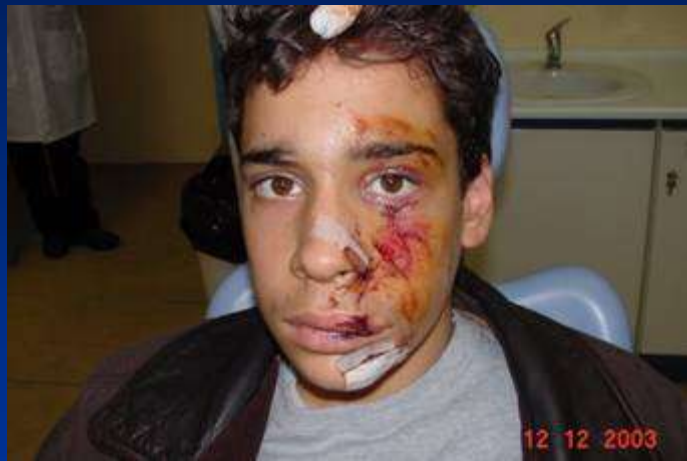

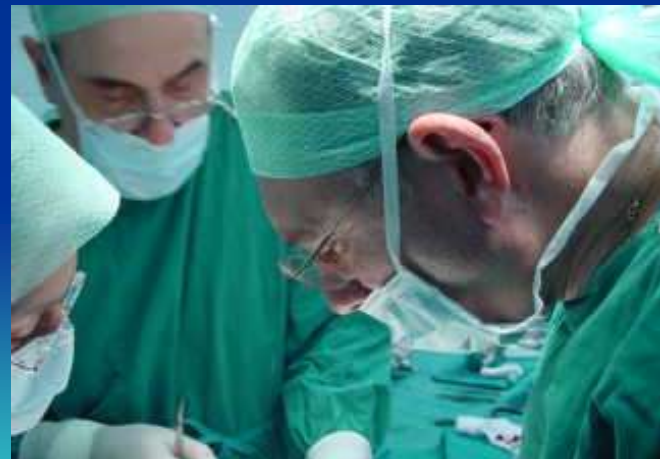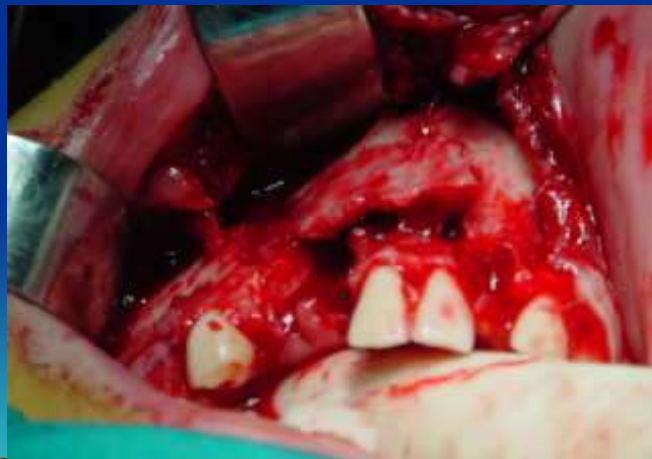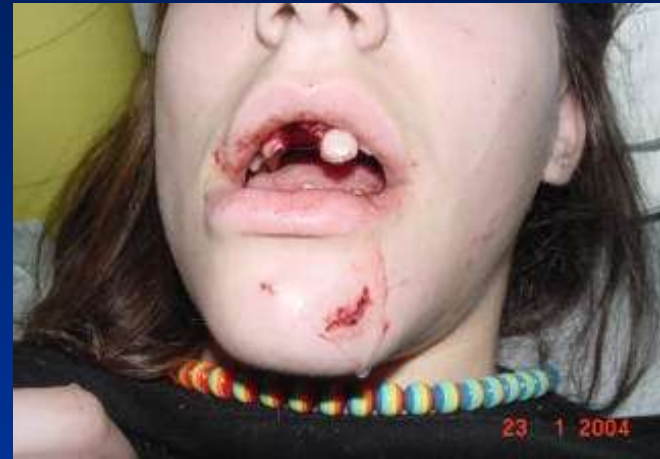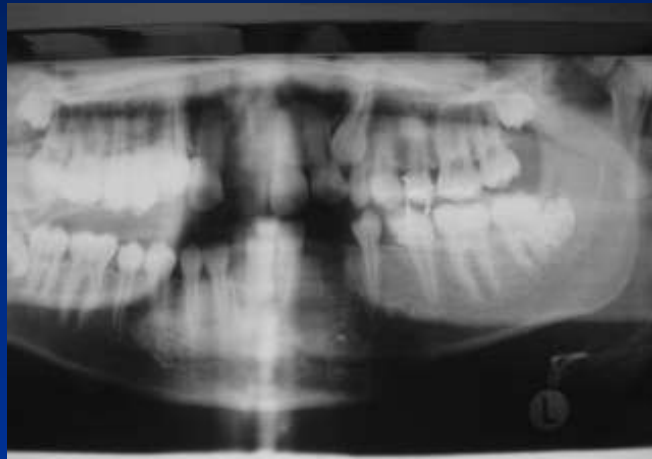# ΟΔΟΝΤΟΓΕΝΕΙΣ & ΤΡΑΧΗΛΟΠΡΟΣΩΠΙΚΕΣ ΛΟΙΜΩΞΕΙΣ



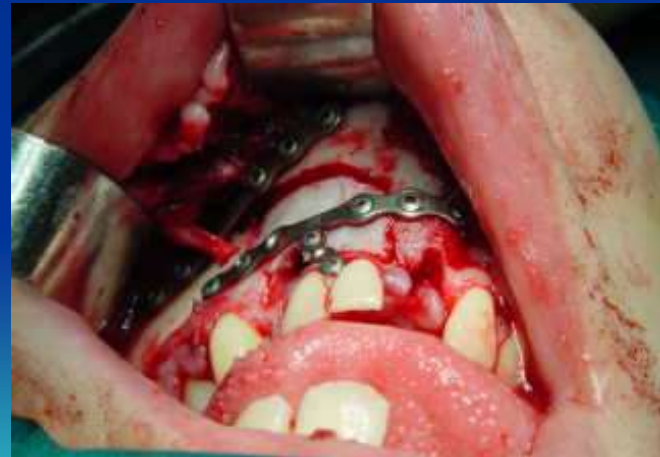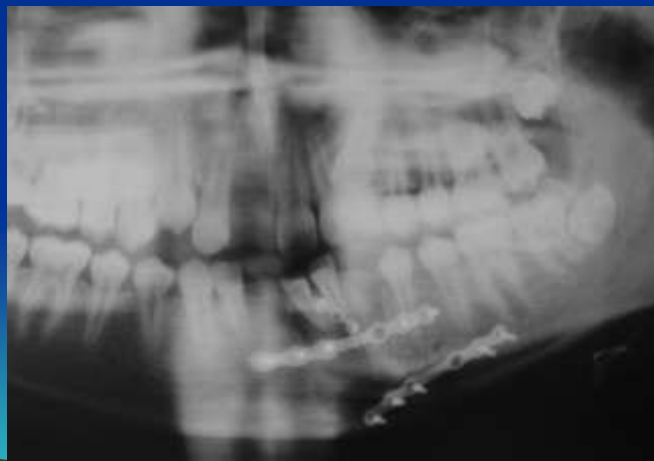
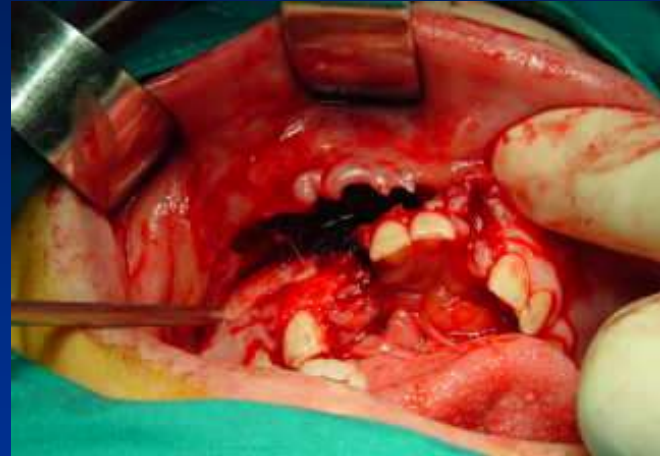
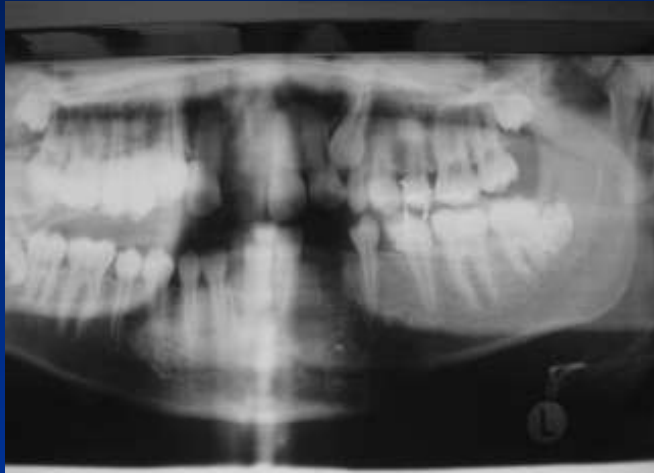# ΓΝΑΘΟΠΡΟΣΩΠΙΚΗ ΤΡΑΥΜΑΤΙΟΛΟΓΙΑ



# ΓΝΑΘΟΠΡΟΣΩΠΙΚΗ ΤΡΑΥΜΑΤΙΟΛΟΓΙΑ

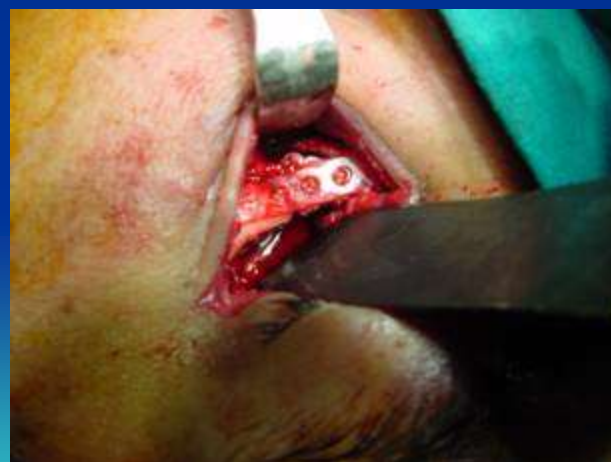
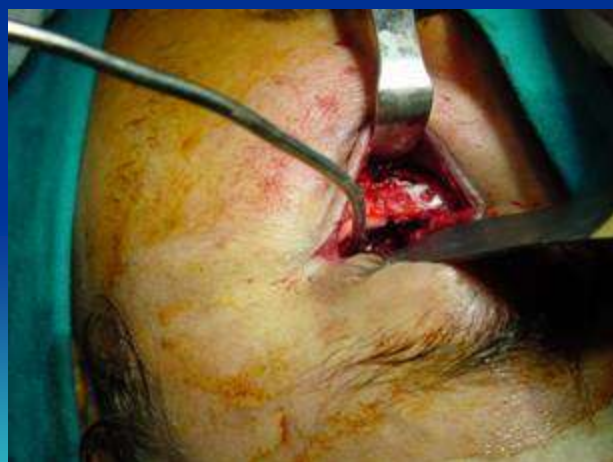
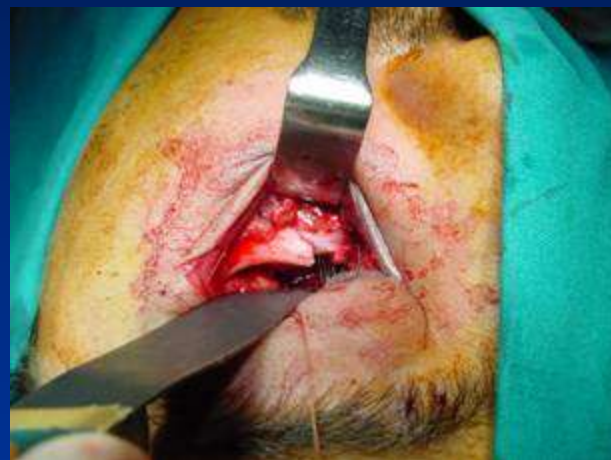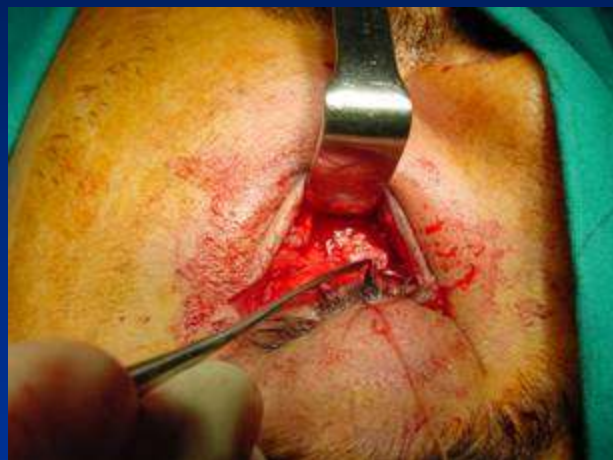# ΓΝΑΘΟΠΡΟΣΩΠΙΚΗ ΤΡΑΥΜΑΤΙΟΛΟΓΙΑ

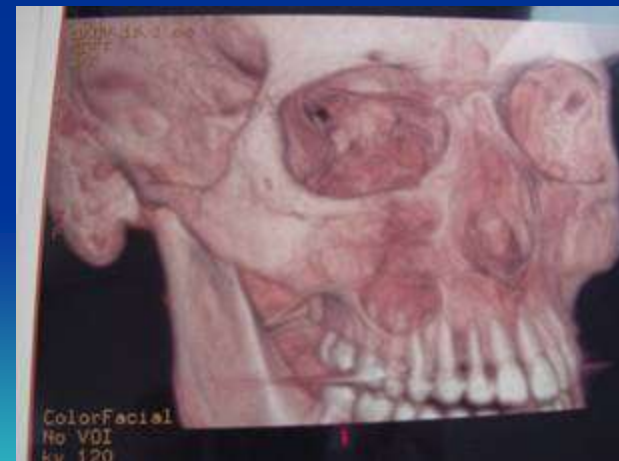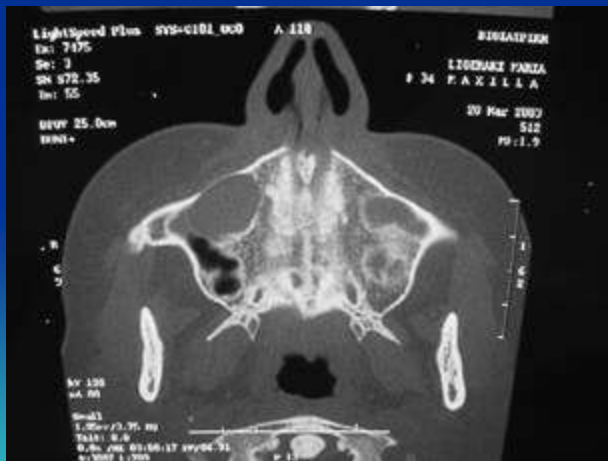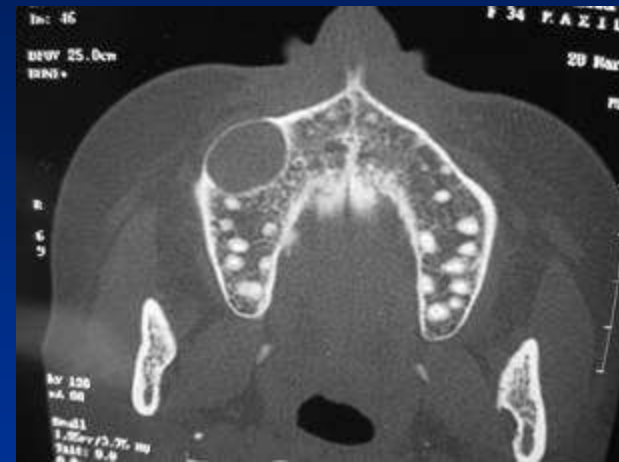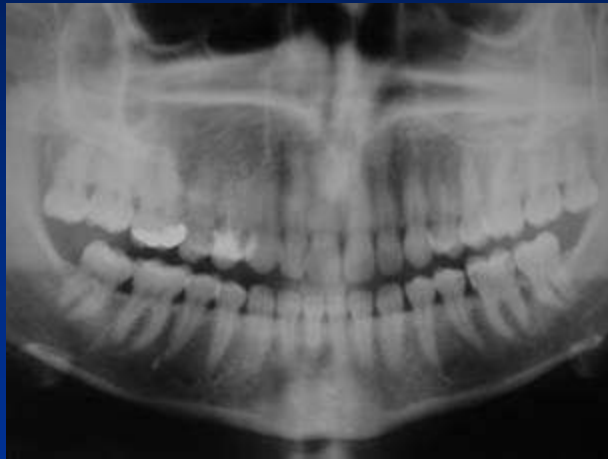




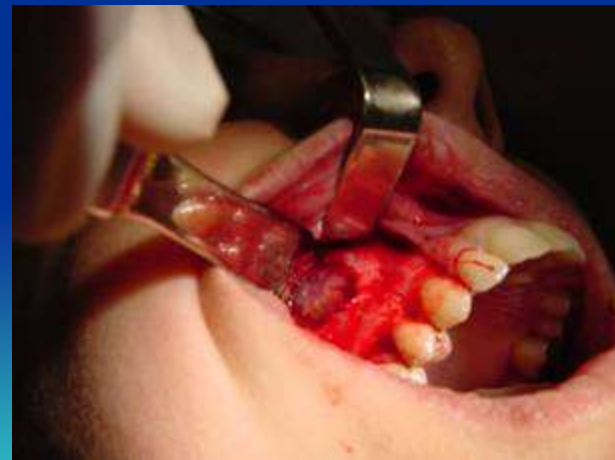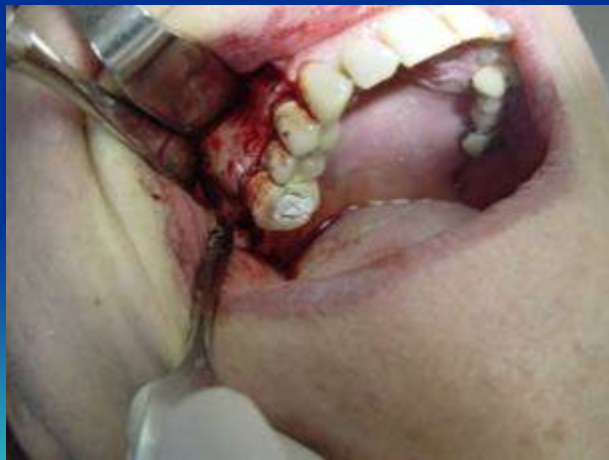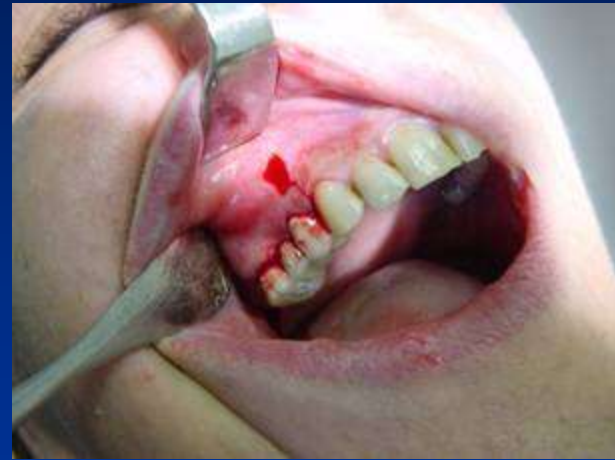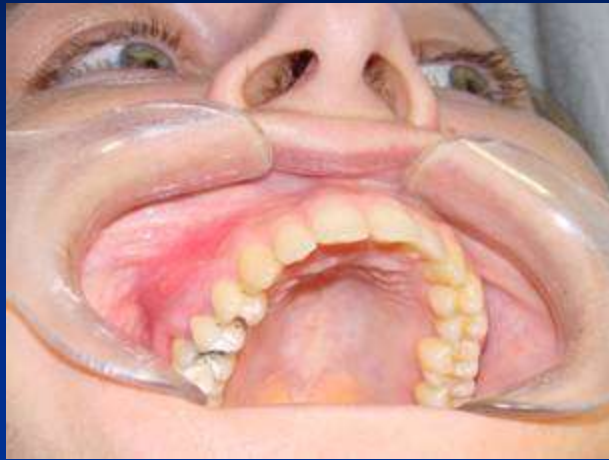# ΓΝΑΘΟΠΡΟΣΩΠΙΚΗ ΤΡΑΥΜΑΤΙΟΛΟΓΙΑ



# ΧΕΙΡΟΥΡΓΙΚΗ ΘΕΡΑΠΕΙΑ ΚΥΣΤΕΩΝ

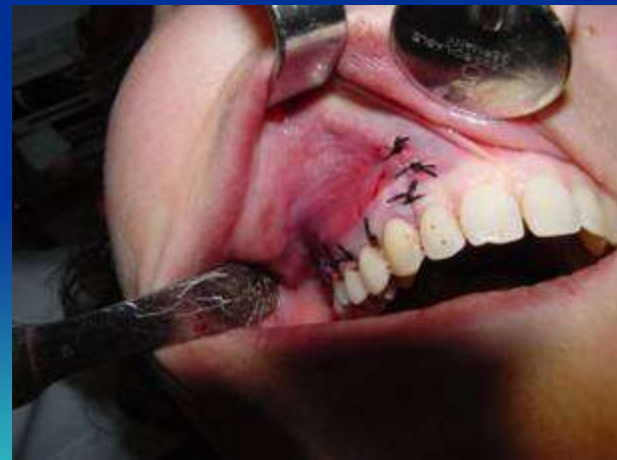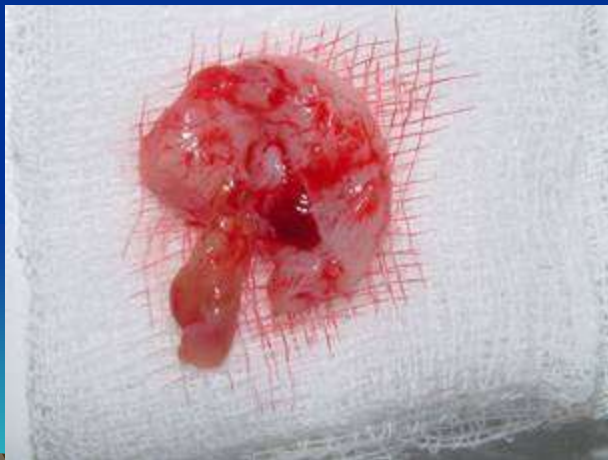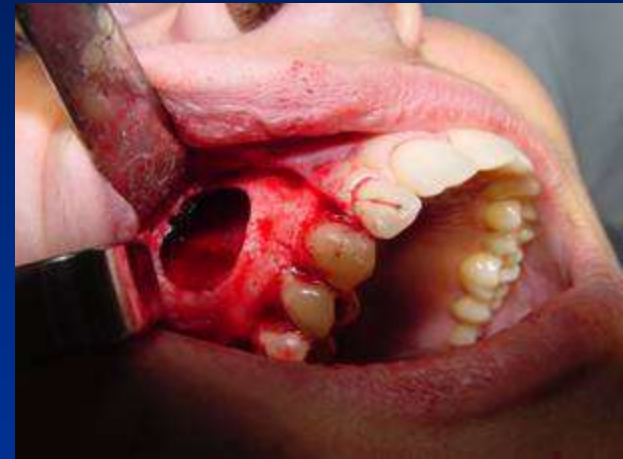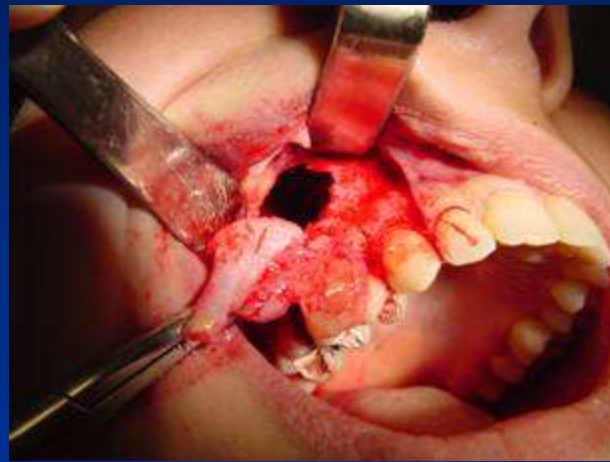


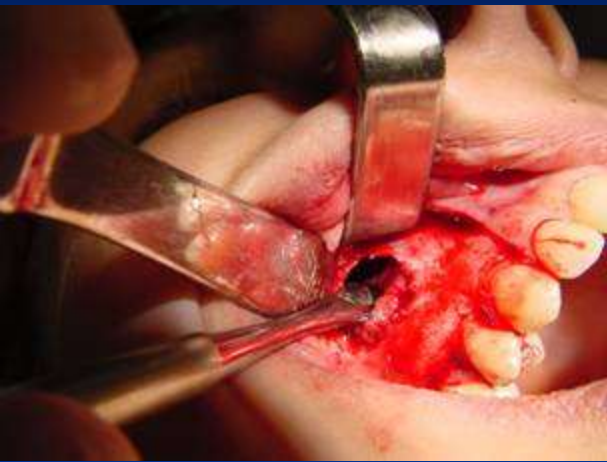# ΧΕΙΡΟΥΡΓΙΚΗ ΘΕΡΑΠΕΙΑ ΚΥΣΤΕΩΝ



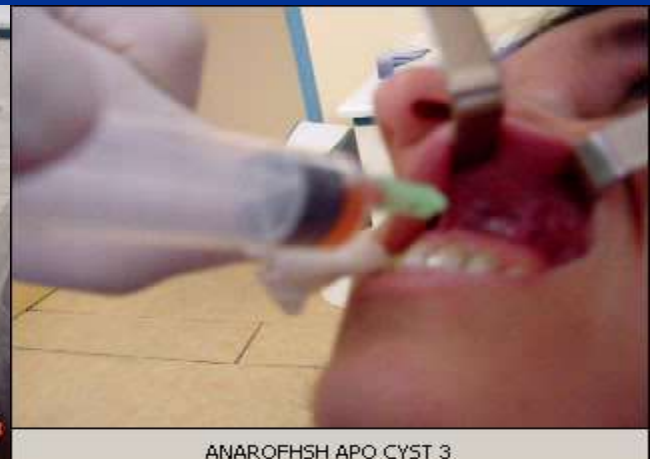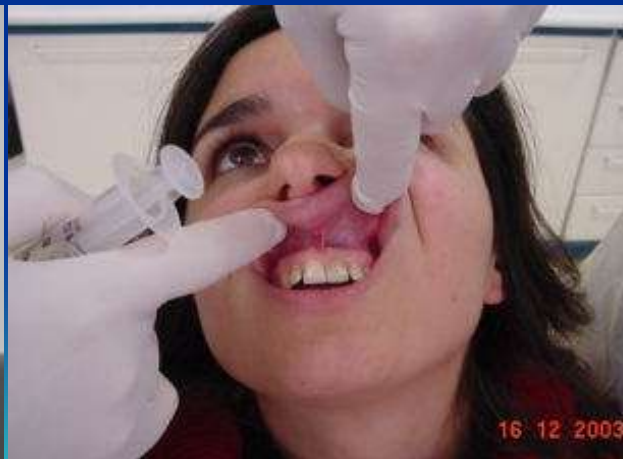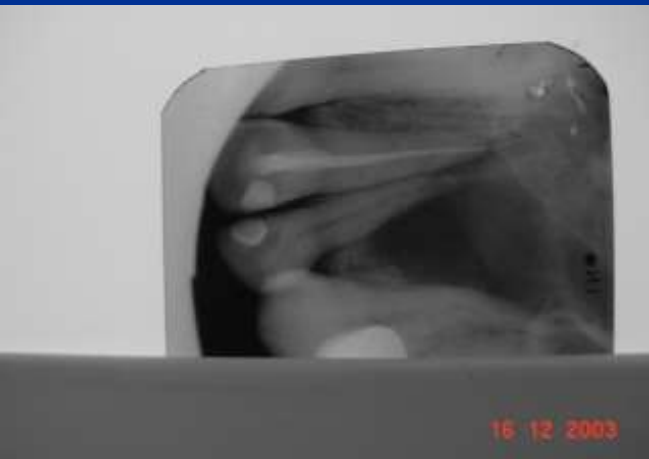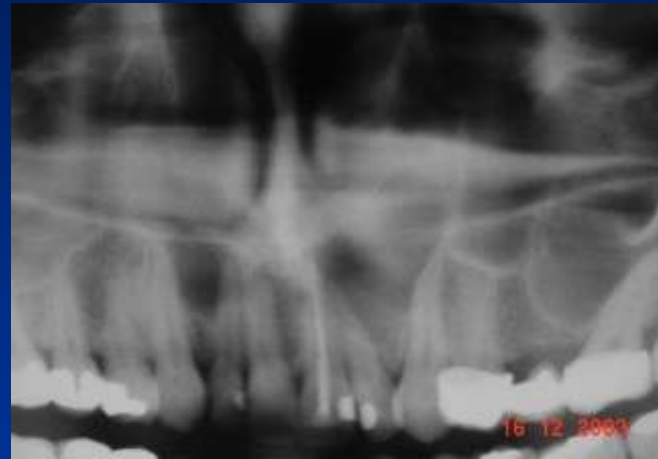


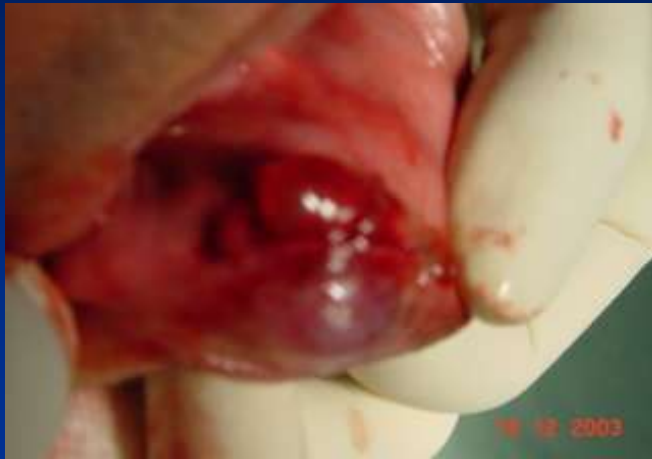# ΧΕΙΡΟΥΡΓΙΚΗ ΘΕΡΑΠΕΙΑ ΚΥΣΤΕΩΝ



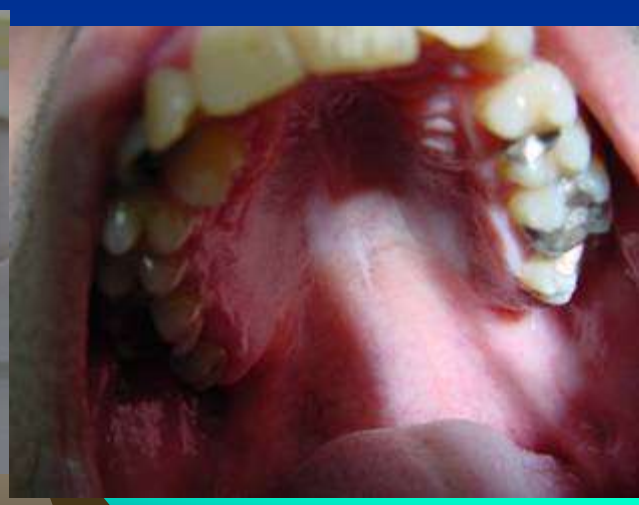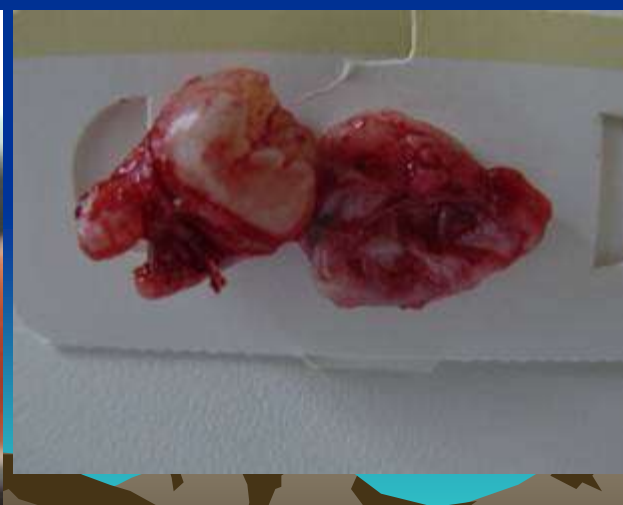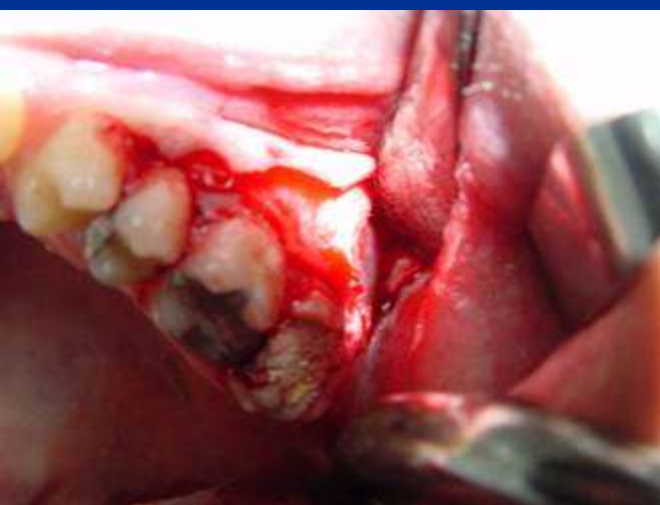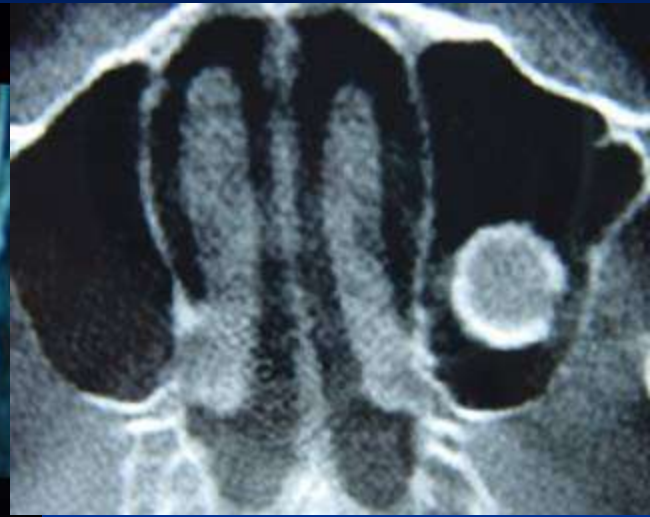
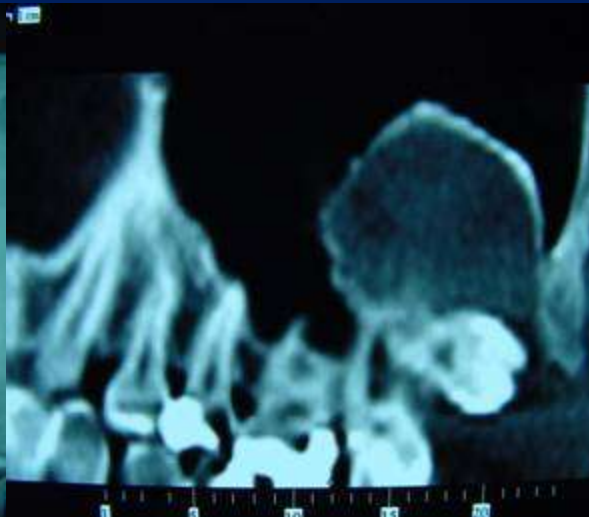


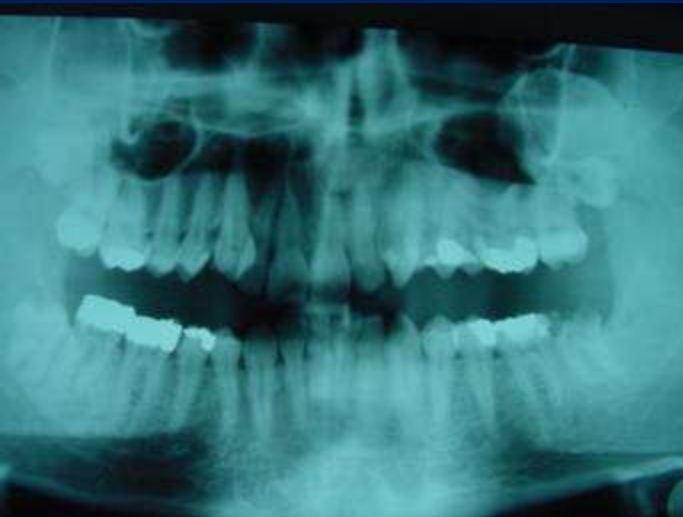# ΧΕΙΡΟΥΡΓΙΚΗ ΘΕΡΑΠΕΙΑ ΚΥΣΤΕΩΝ

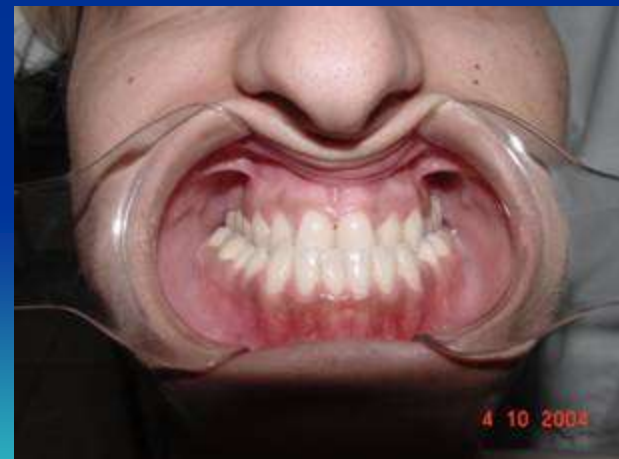
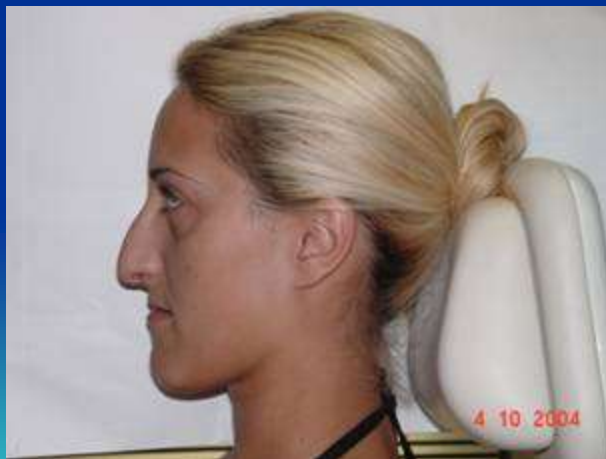
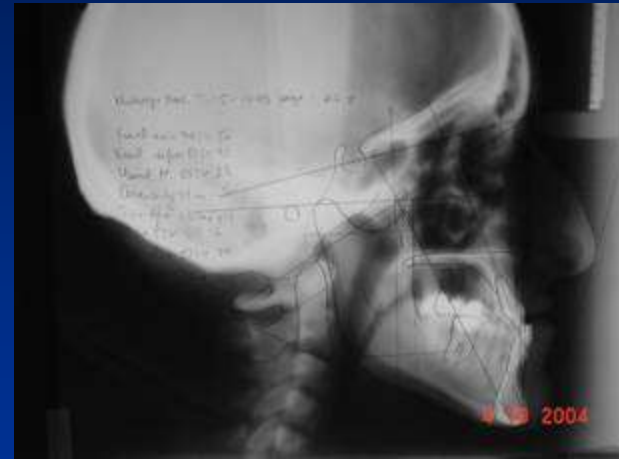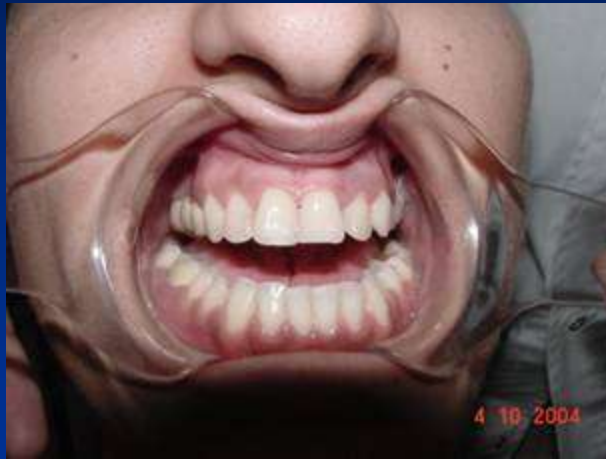ANAROFHSH APO CYST 3

# ΧΕΙΡΟΥΡΓΙΚΗ ΘΕΡΑΠΕΙΑ ΚΥΣΤΕΩΝ

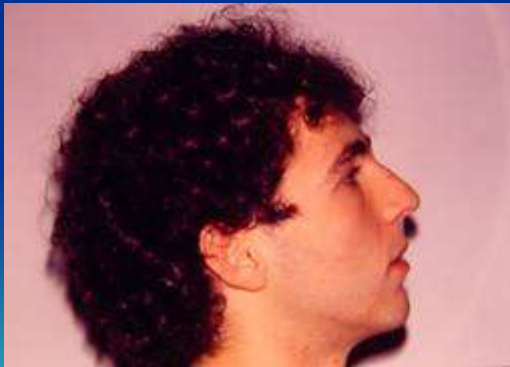
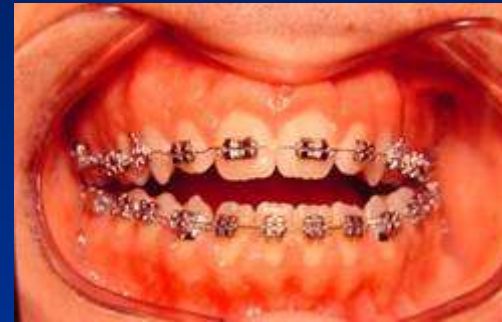
# ΟΡΘΟΓΝΑΘΙΚΗ ΧΕΙΡΟΥΡΓΙΚΗ



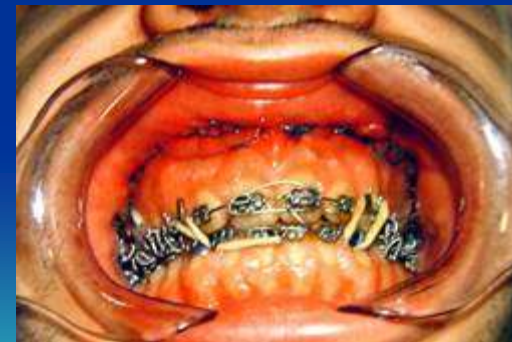
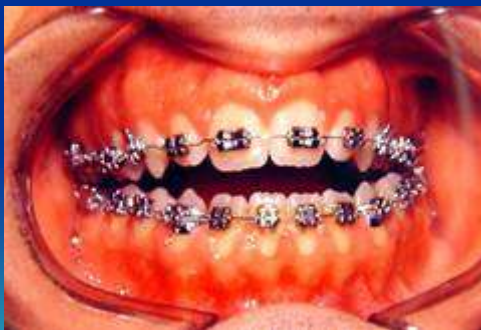
# ΟΡΘΟΓΝΑΘΙΚΗ ΧΕΙΡΟΥΡΓΙΚΗ

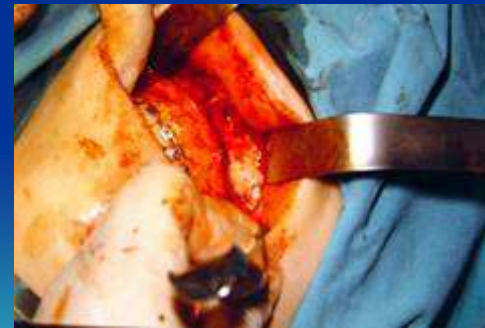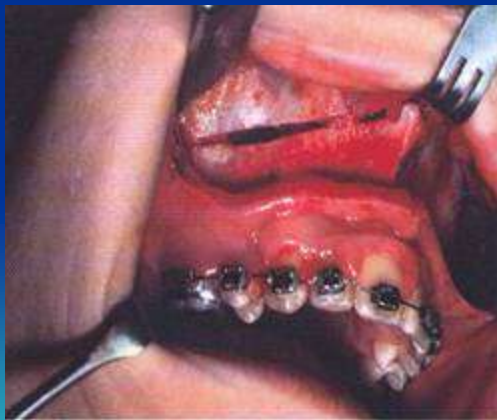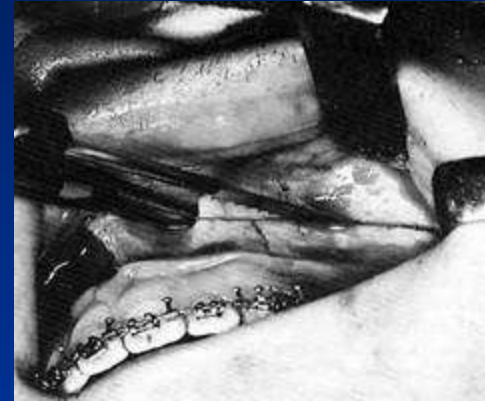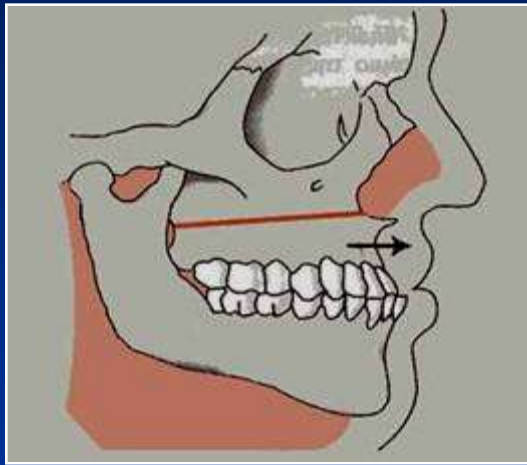




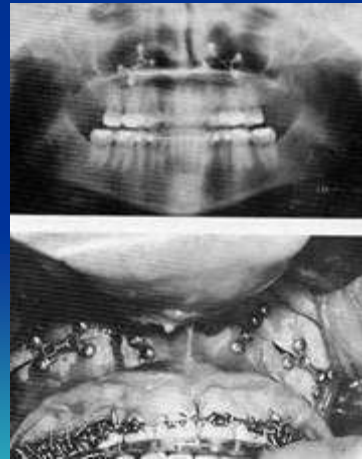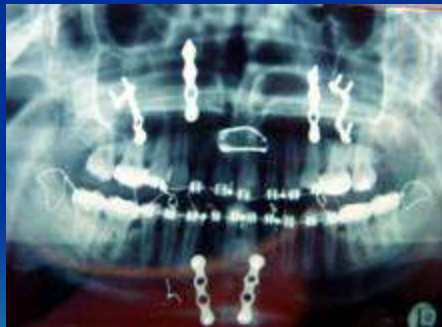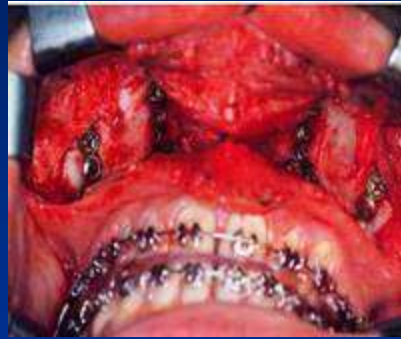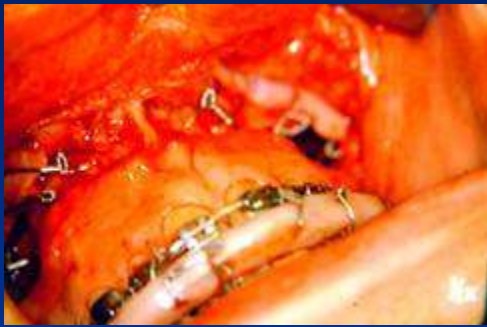# ΟΡΘΟΓΝΑΘΙΚΗ ΧΕΙΡΟΥΡΓΙΚΗ



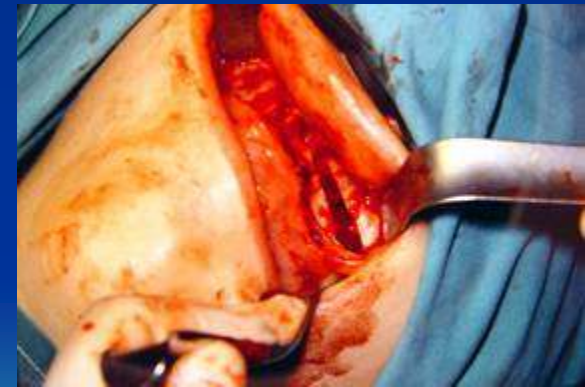
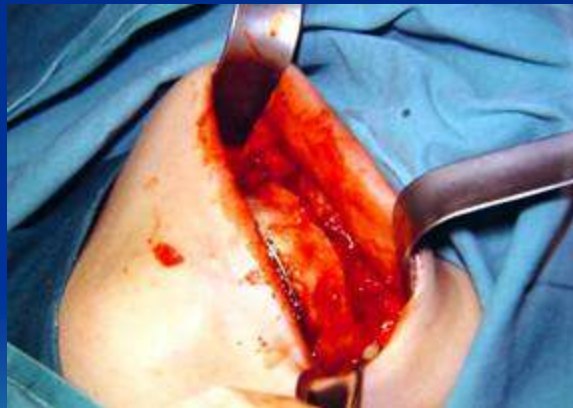
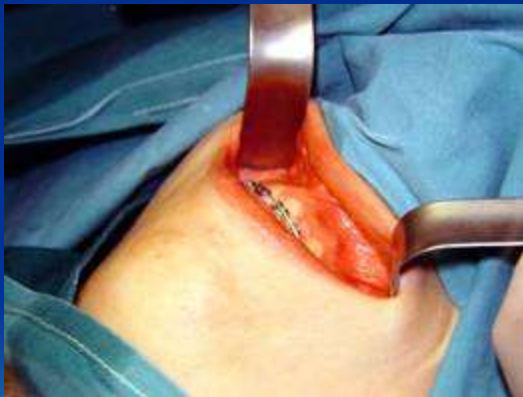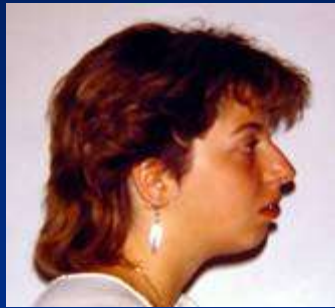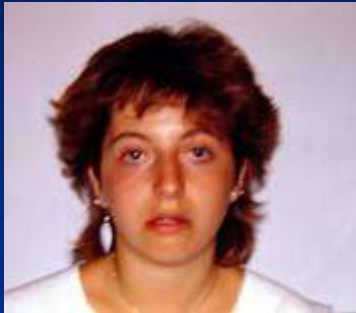# ΟΡΘΟΓΝΑΘΙΚΗ ΧΕΙΡΟΥΡΓΙΚΗ



# ΟΡΘΟΓΝΑΘΙΚΗ ΧΕΙΡΟΥΡΓΙΚΗ

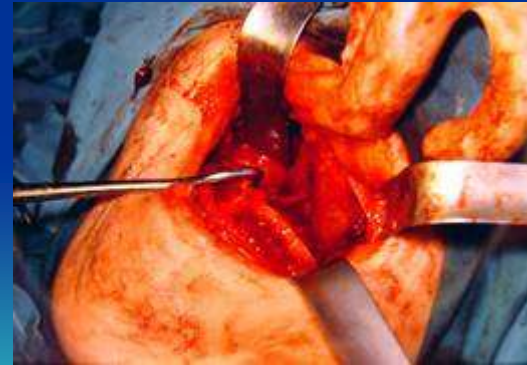
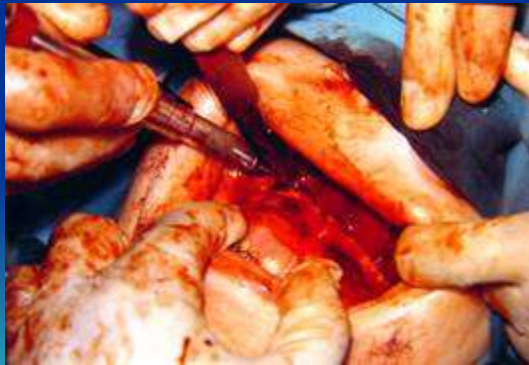
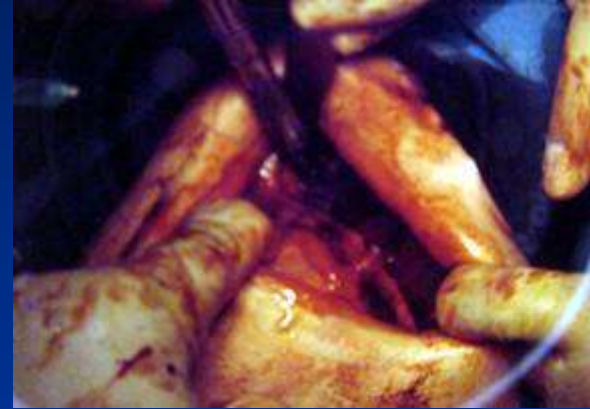
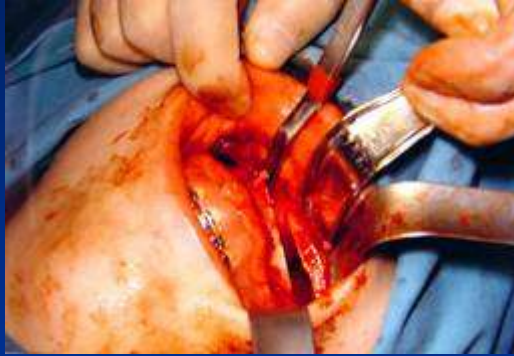# ΟΡΘΟΓΝΑΘΙΚΗ ΧΕΙΡΟΥΡΓΙΚΗ

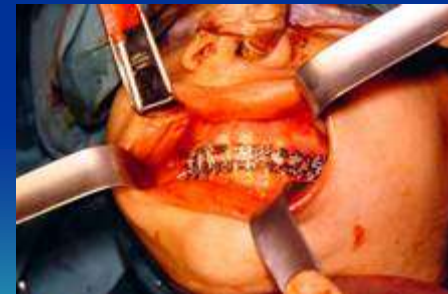
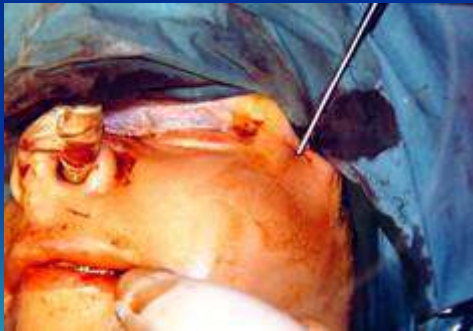
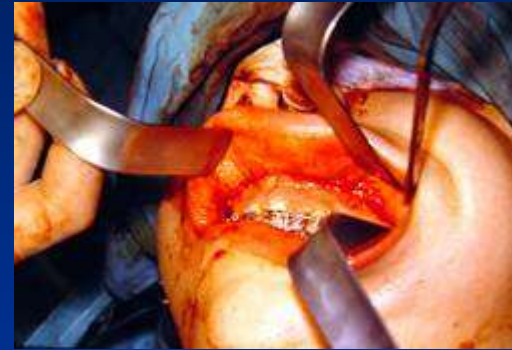
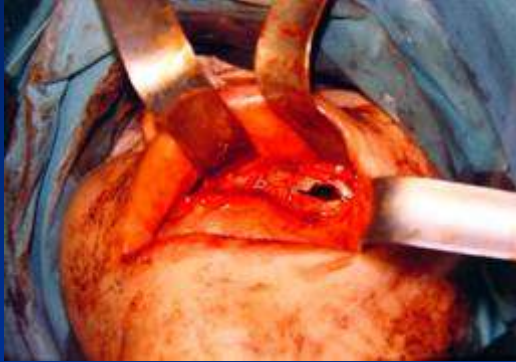
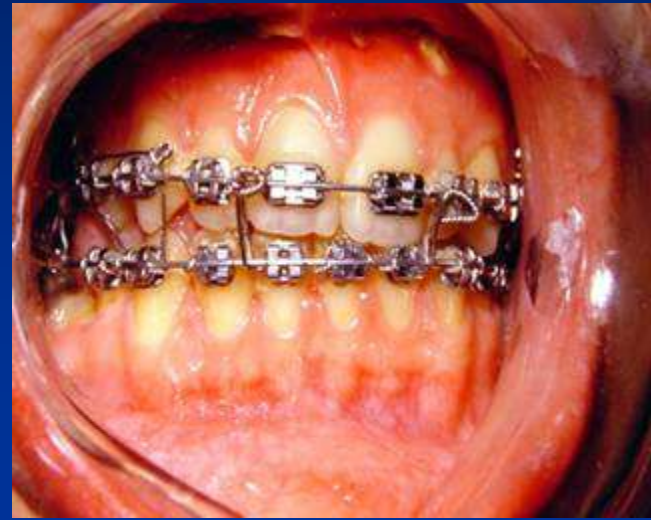
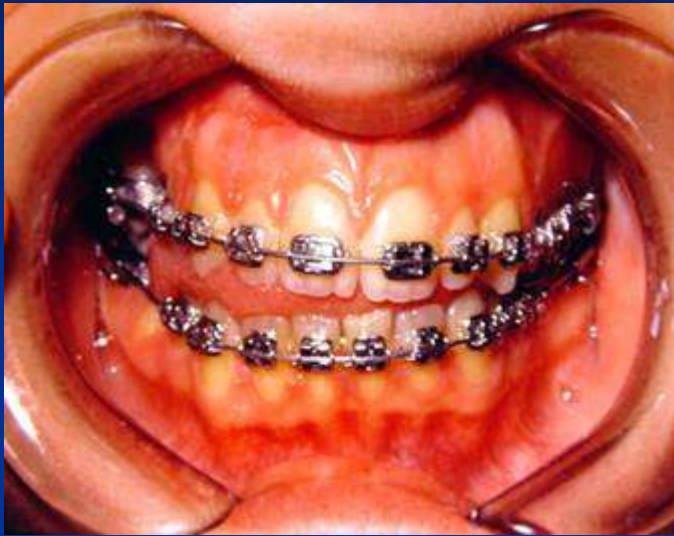# ΟΡΘΟΓΝΑΘΙΚΗ ΧΕΙΡΟΥΡΓΙΚΗ



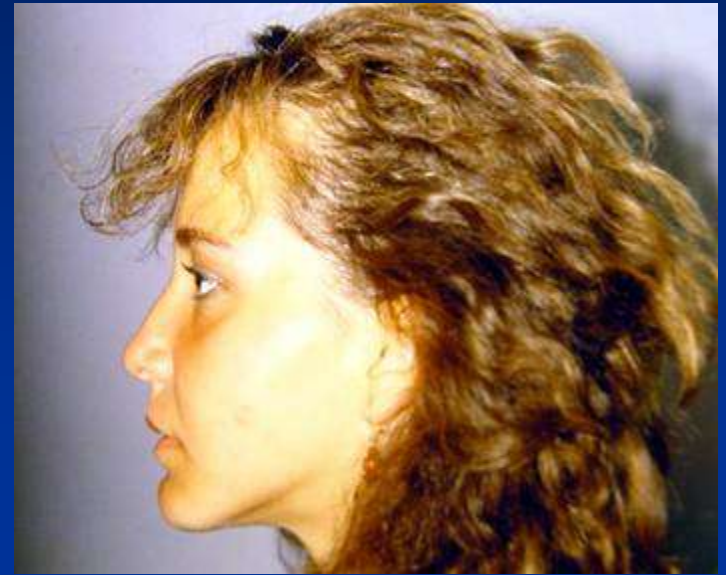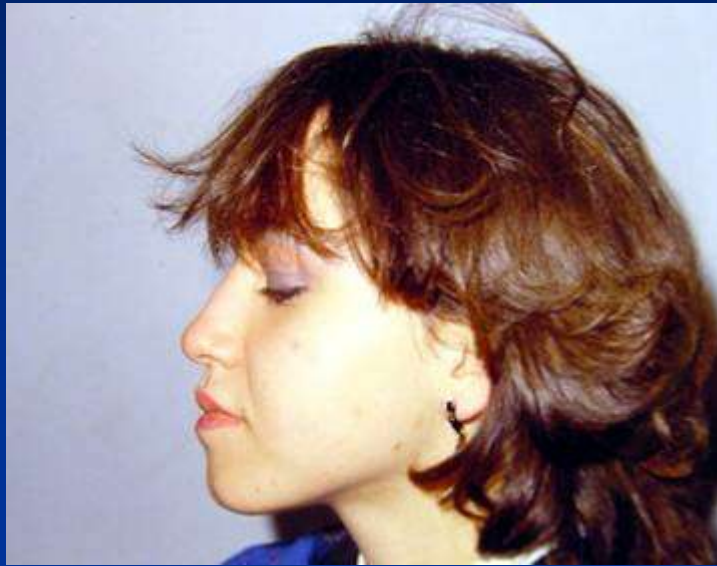# ΟΡΘΟΓΝΑΘΙΚΗ ΧΕΙΡΟΥΡΓΙΚΗ



# ΟΡΘΟΓΝΑΘΙΚΗ ΧΕΙΡΟΥΡΓΙΚΗ

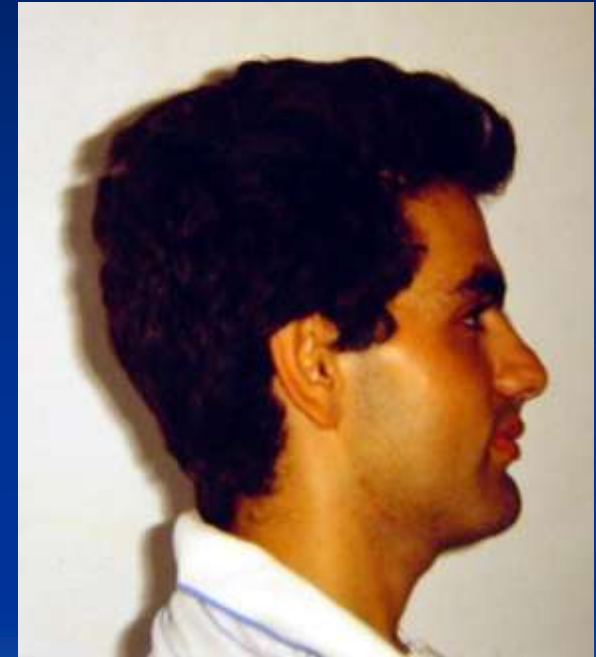
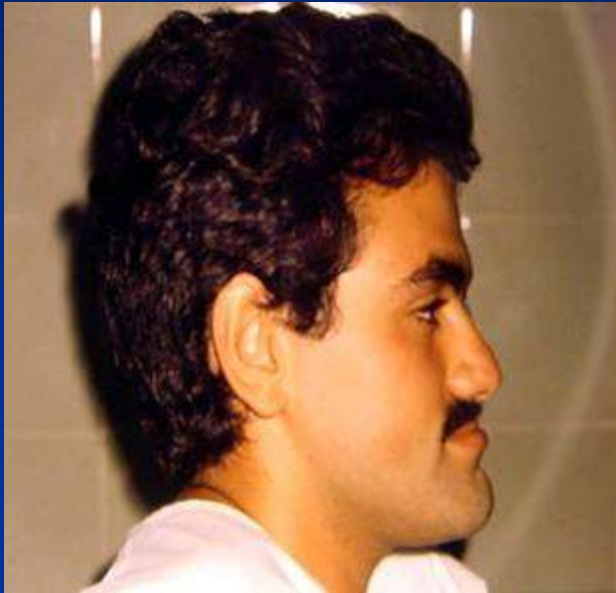
# ΟΡΘΟΓΝΑΘΙΚΗ ΧΕΙΡΟΥΡΓΙΚΗ

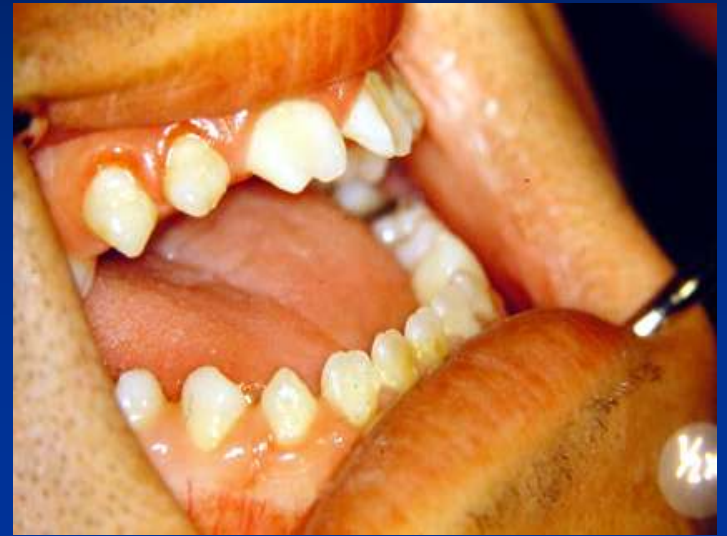
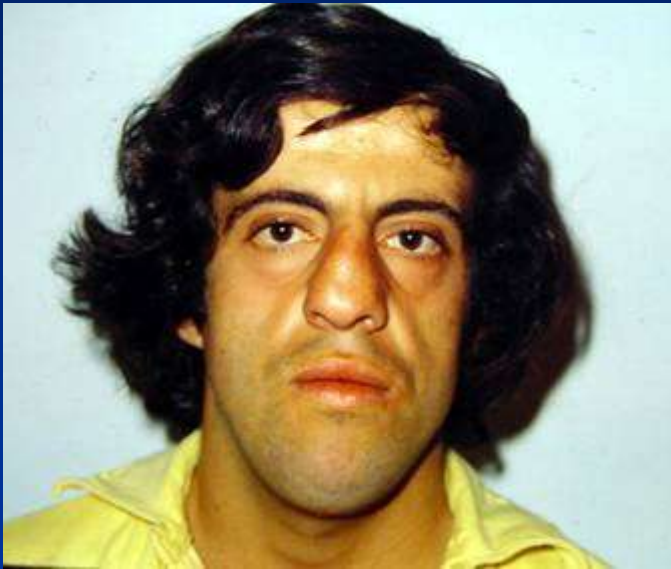


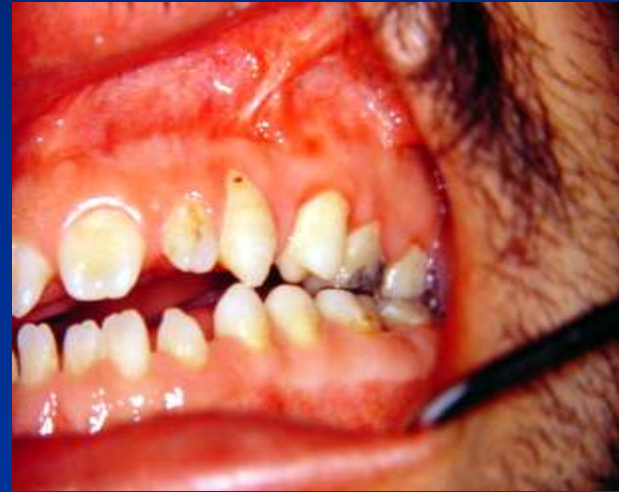# ΟΡΘΟΓΝΑΘΙΚΗ ΧΕΙΡΟΥΡΓΙΚΗ



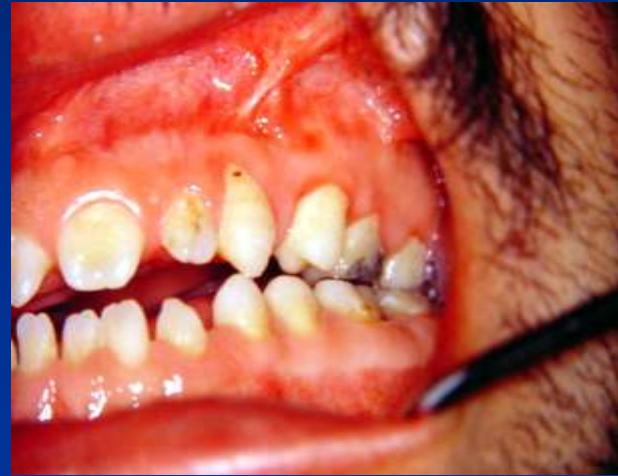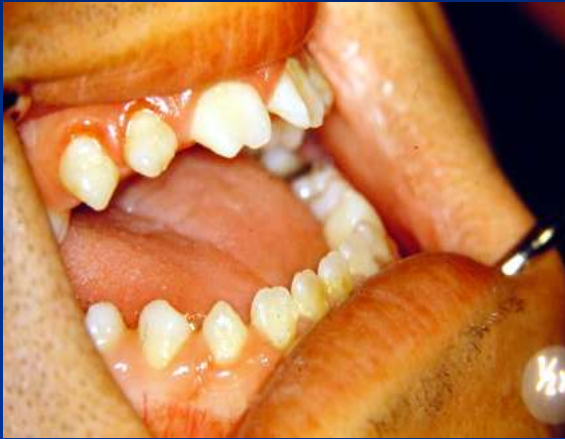# ΟΡΘΟΓΝΑΘΙΚΗ ΧΕΙΡΟΥΡΓΙΚΗ



# ΟΡΘΟΓΝΑΘΙΚΗ ΧΕΙΡΟΥΡΓΙΚΗ

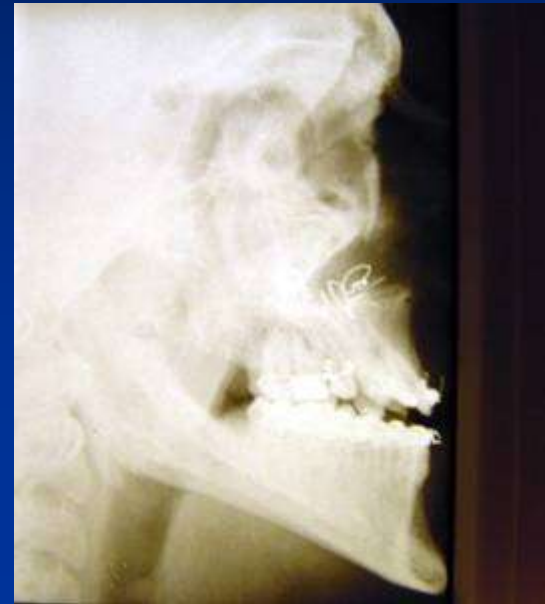
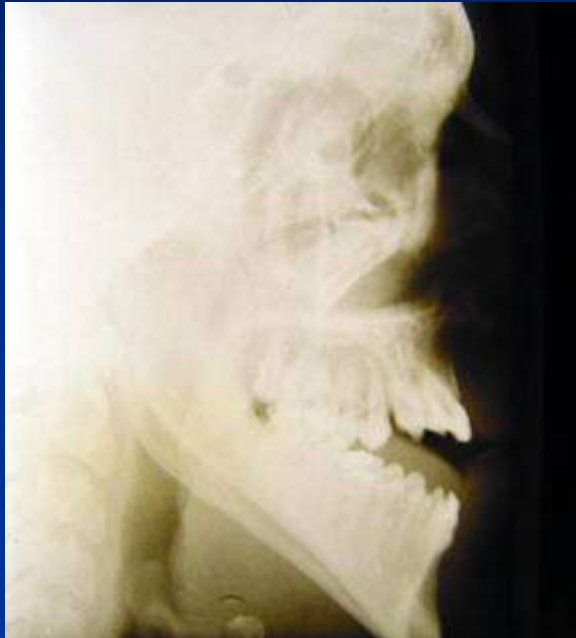
# ΟΡΘΟΓΝΑΘΙΚΗ ΧΕΙΡΟΥΡΓΙΚΗ

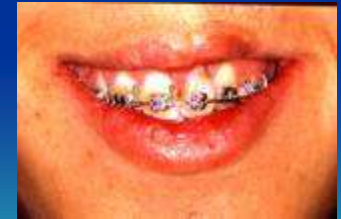
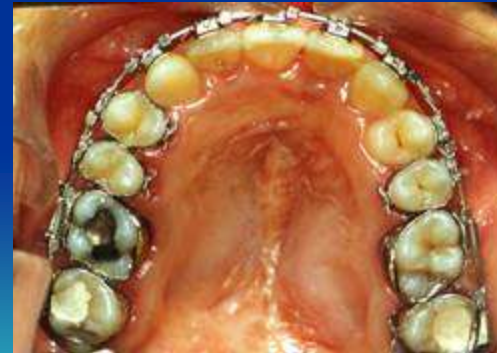
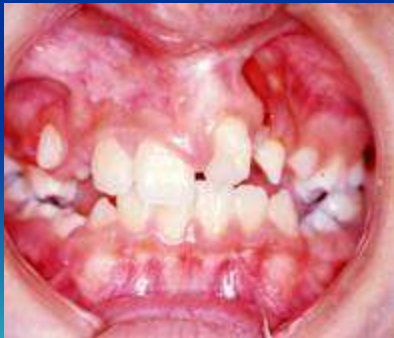
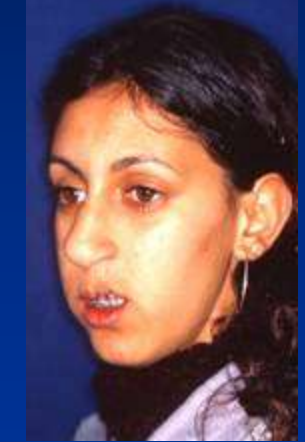
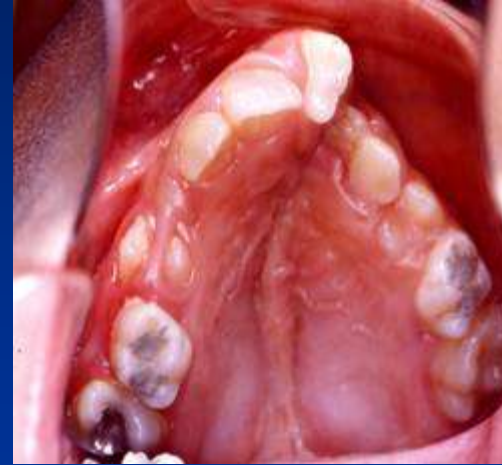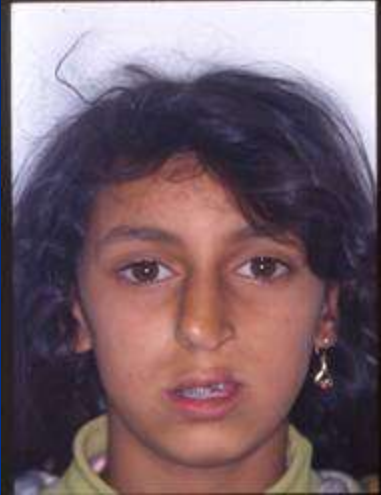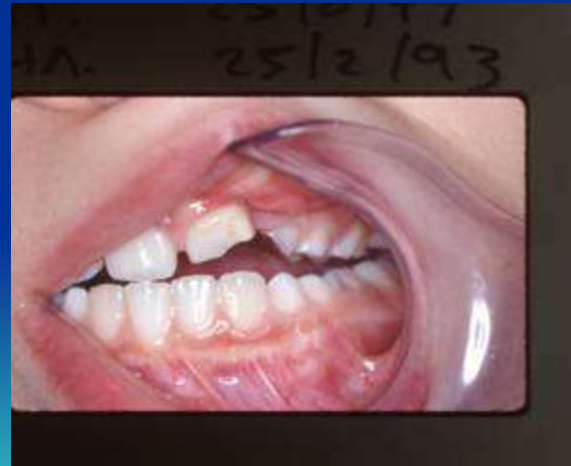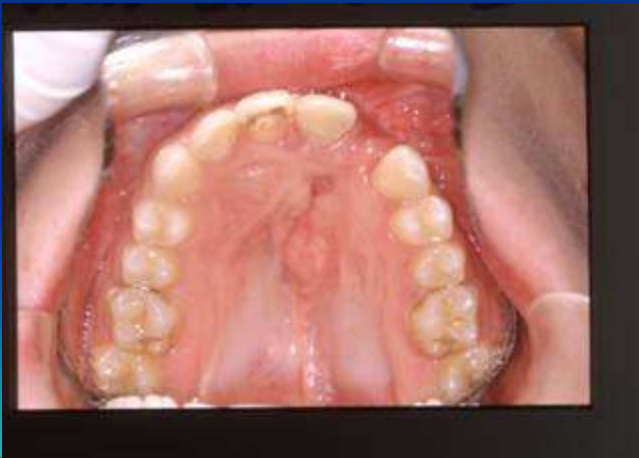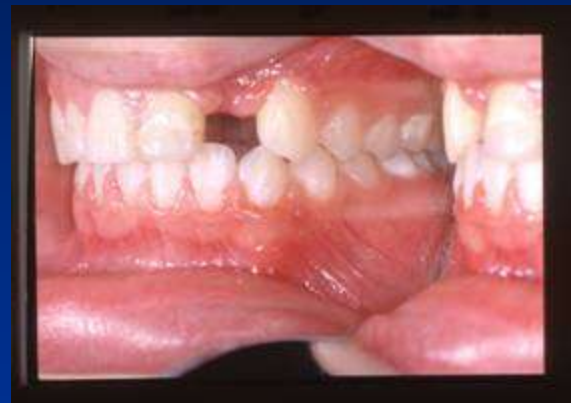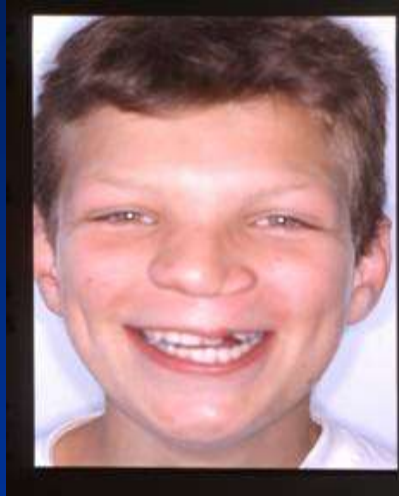# ΟΡΘΟΓΝΑΘΙΚΗ ΧΕΙΡΟΥΡΓΙΚΗ



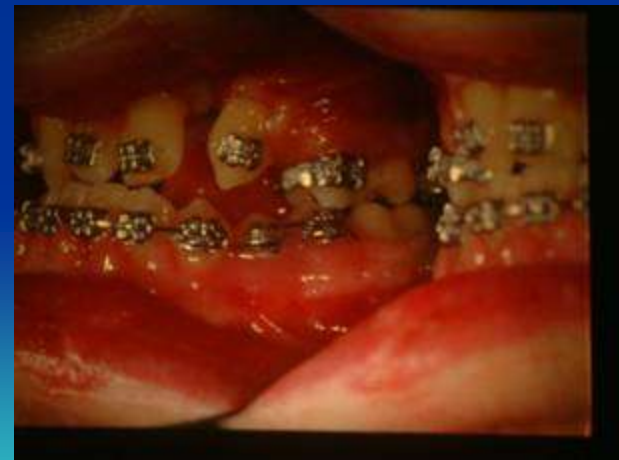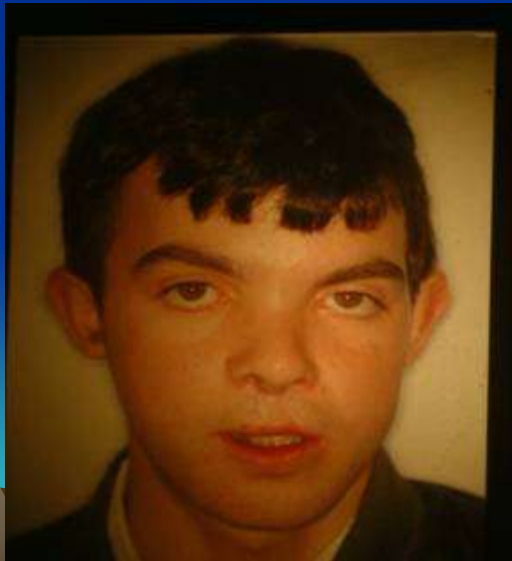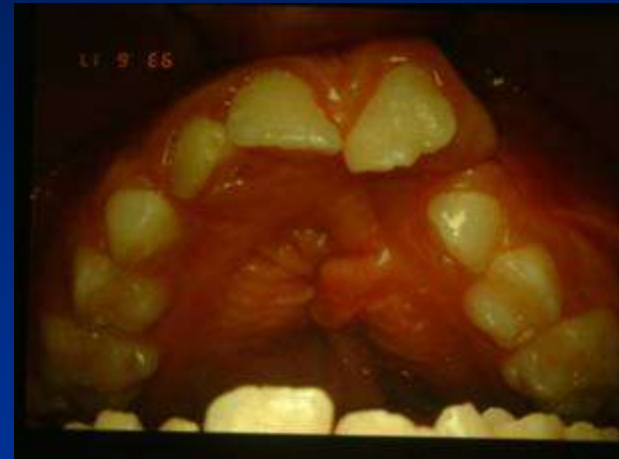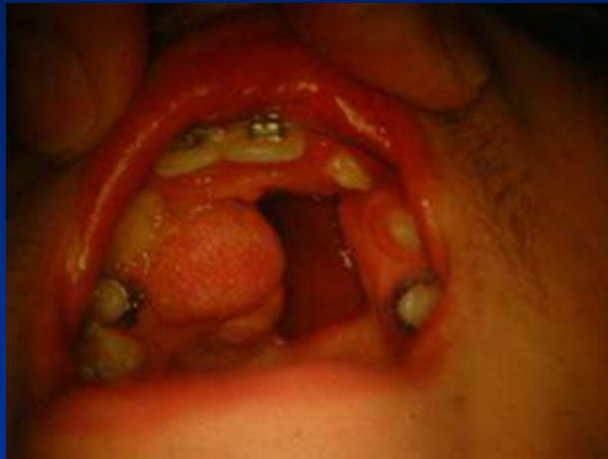# ΧΕΙΡΟΥΡΓΙΚΗ ΑΝΤΙΜΕΤΩΠΙΣΗ ΣΧΙΣΤΙΩΝ



# ΧΕΙΡΟΥΡΓΙΚΗ ΑΝΤΙΜΕΤΩΠΙΣΗ ΣΧΙΣΤΙΩΝ

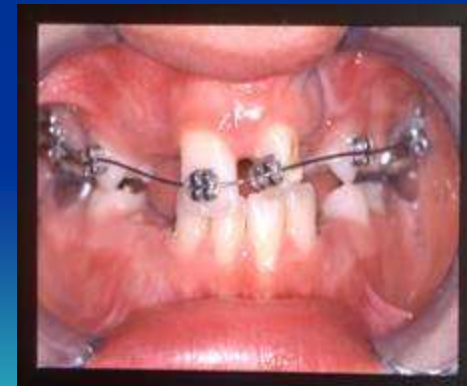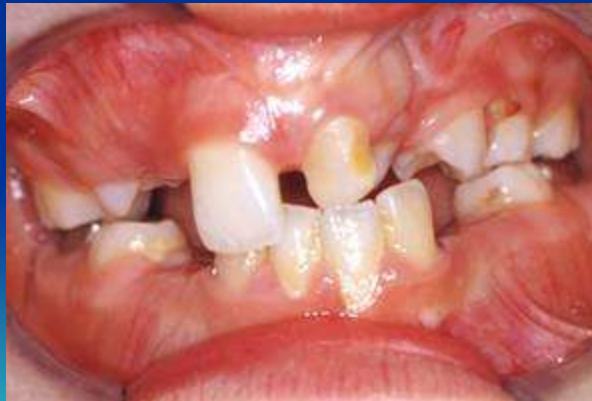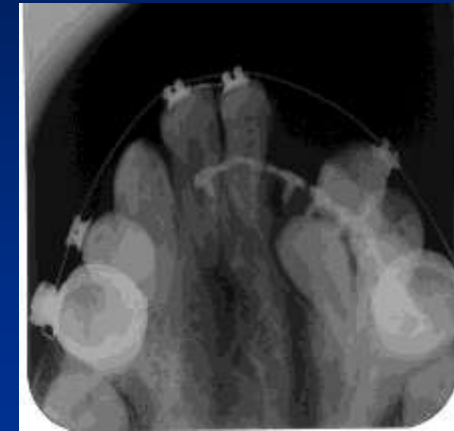
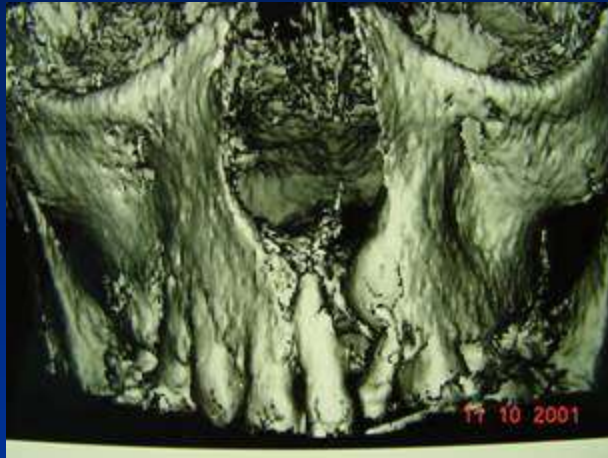


# ΧΕΙΡΟΥΡΓΙΚΗ ΑΝΤΙΜΕΤΩΠΙΣΗ ΣΧΙΣΤΙΩΝ

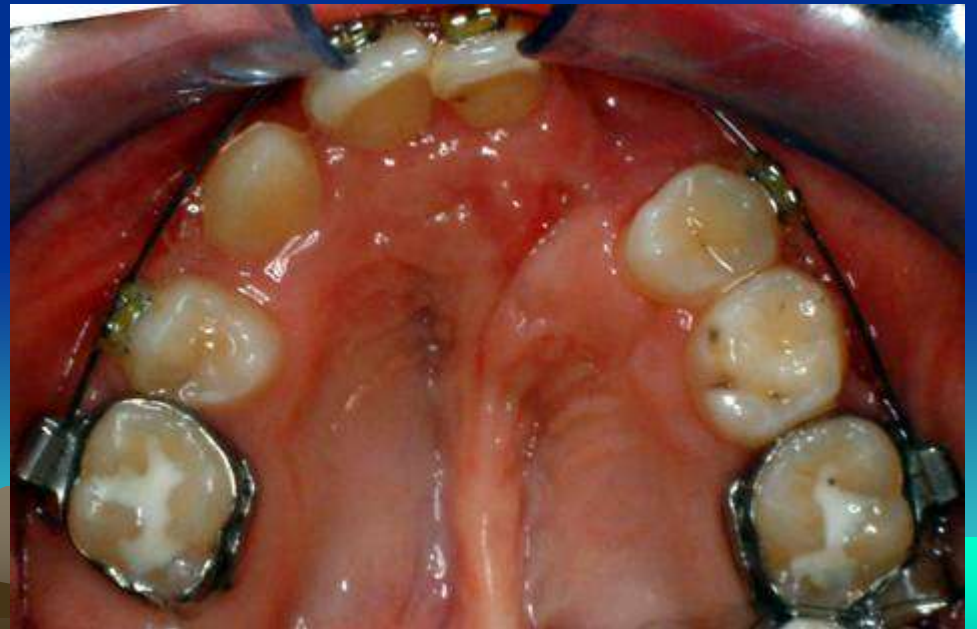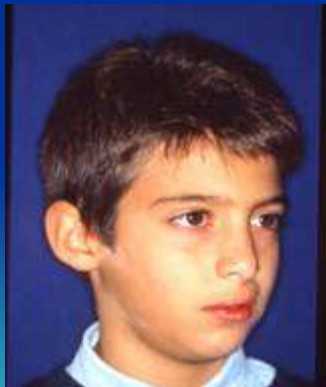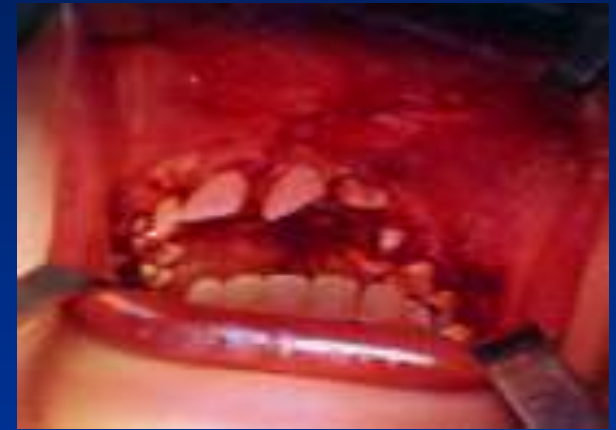


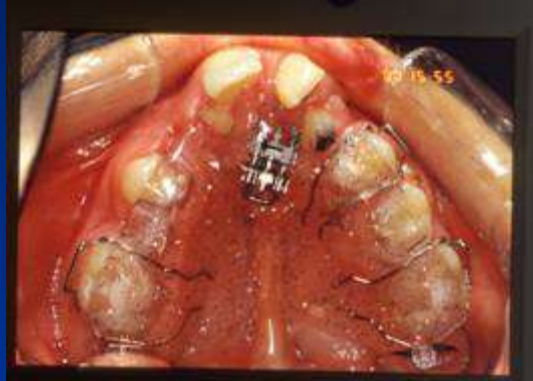
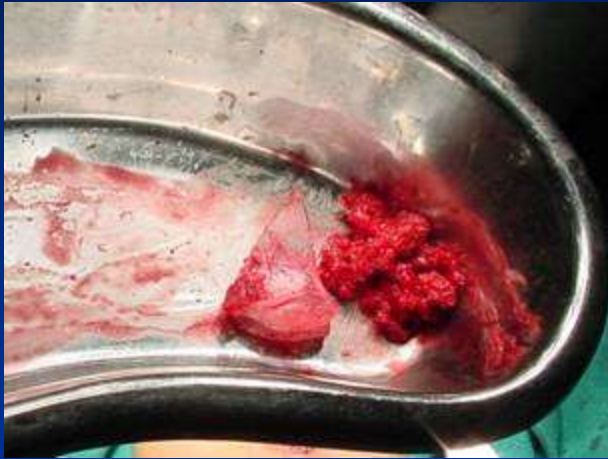
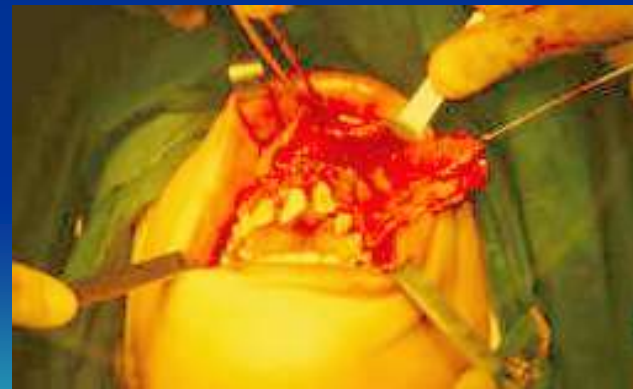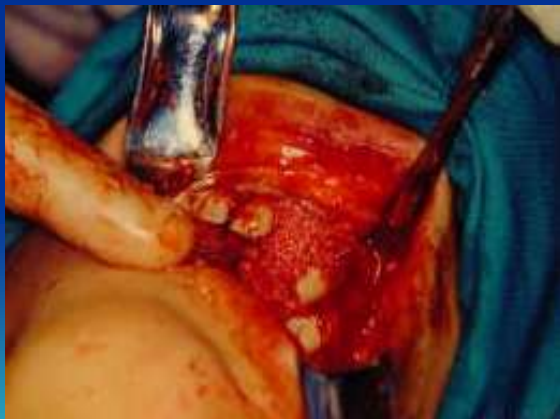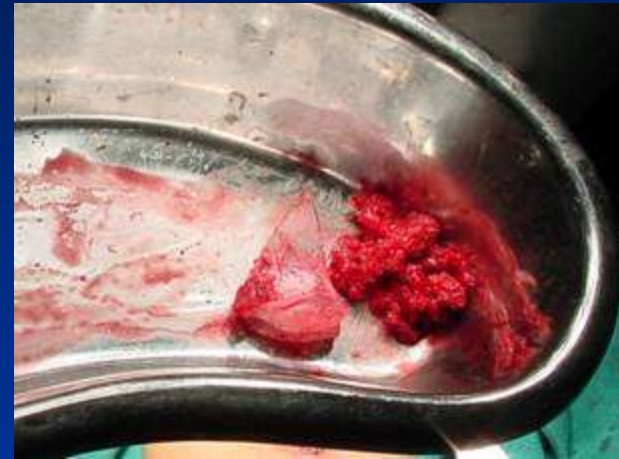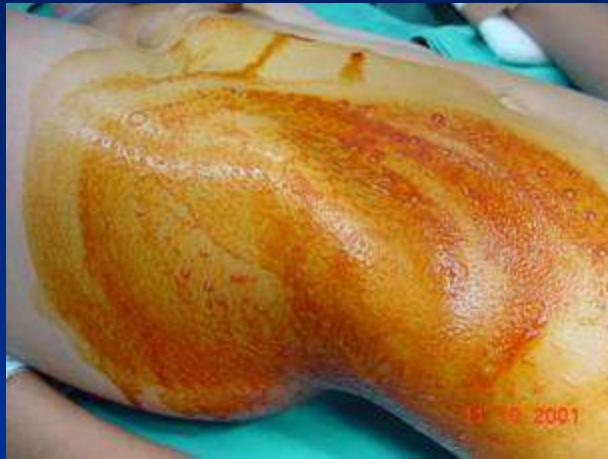# ΧΕΙΡΟΥΡΓΙΚΗ ΑΝΤΙΜΕΤΩΠΙΣΗ ΣΧΙΣΤΙΩΝ



# ΧΕΙΡΟΥΡΓΙΚΗ ΑΝΤΙΜΕΤΩΠΙΣΗ ΣΧΙΣΤΙΩΝ

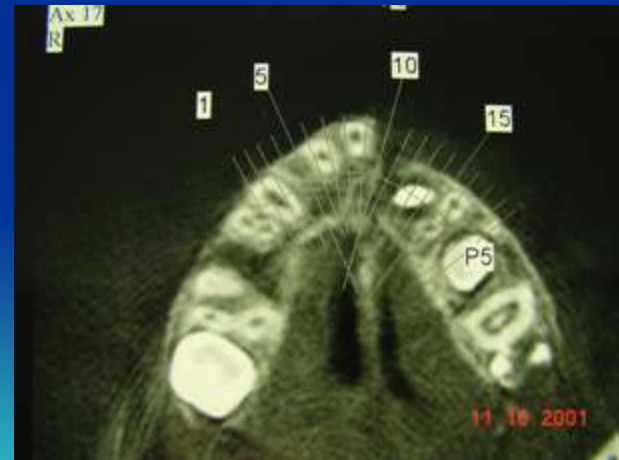
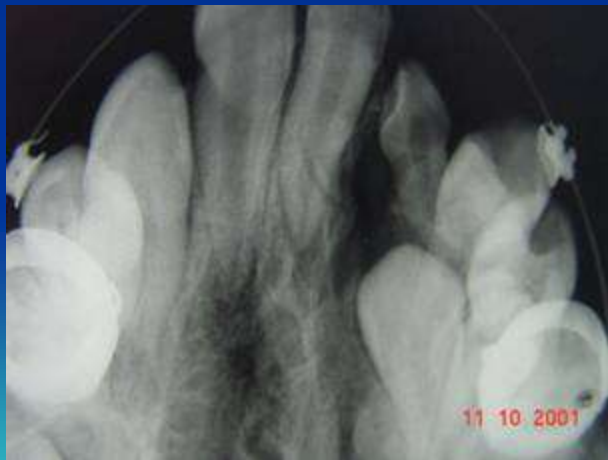
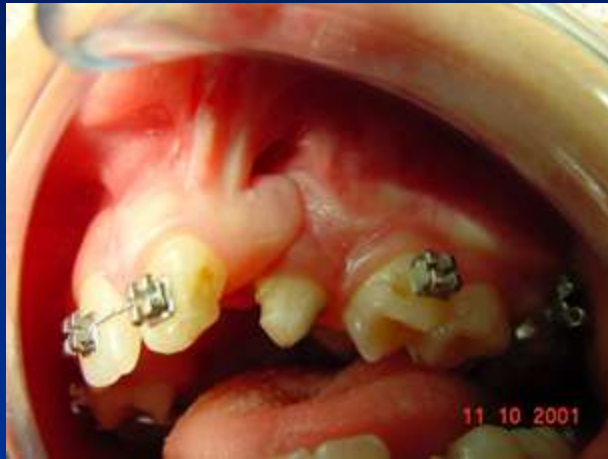
# ΧΕΙΡΟΥΡΓΙΚΗ ΑΝΤΙΜΕΤΩΠΙΣΗ ΣΧΙΣΤΙΩΝ



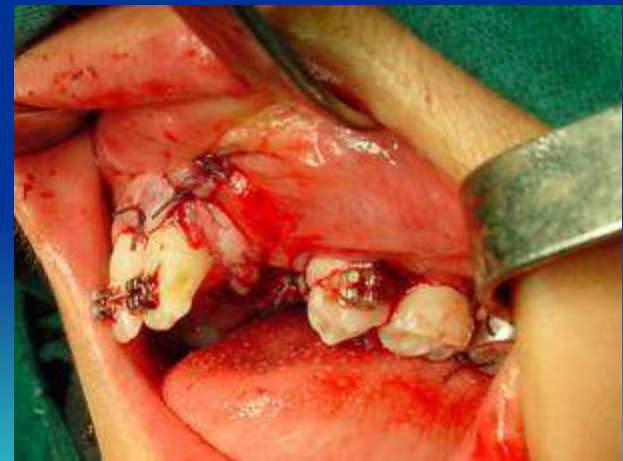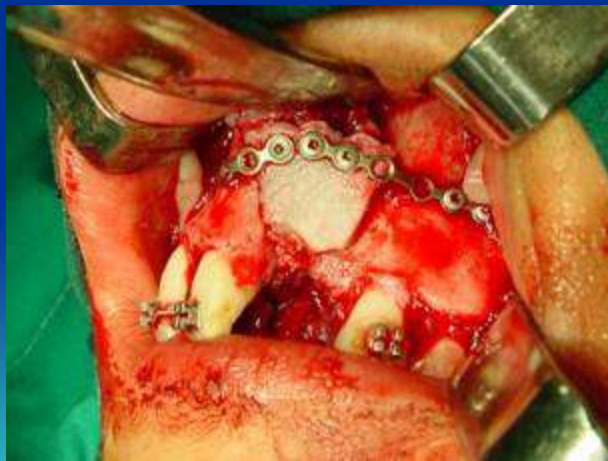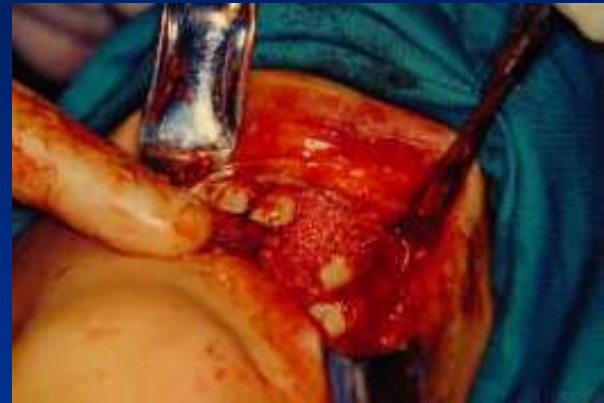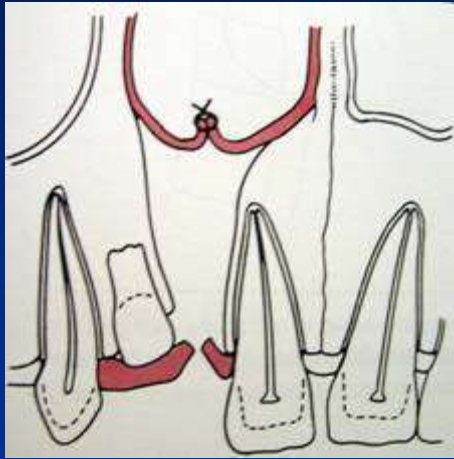


# ΧΕΙΡΟΥΡΓΙΚΗ ΑΝΤΙΜΕΤΩΠΙΣΗ ΣΧΙΣΤΙΩΝ

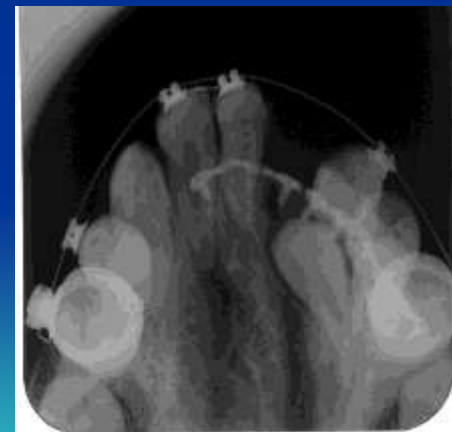
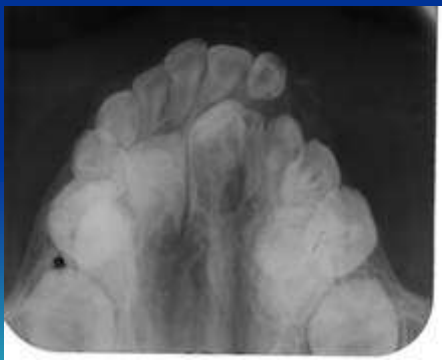
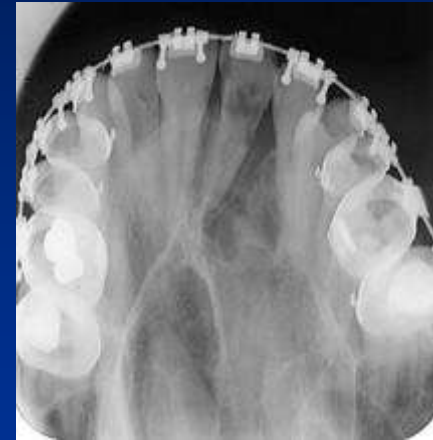
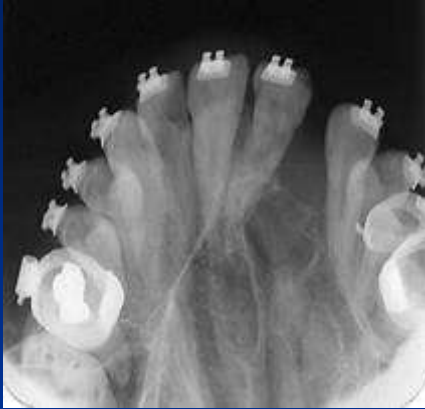



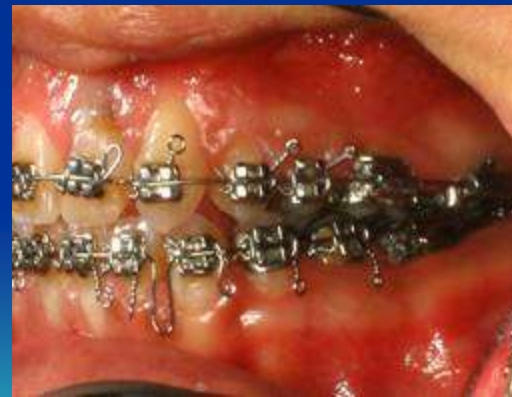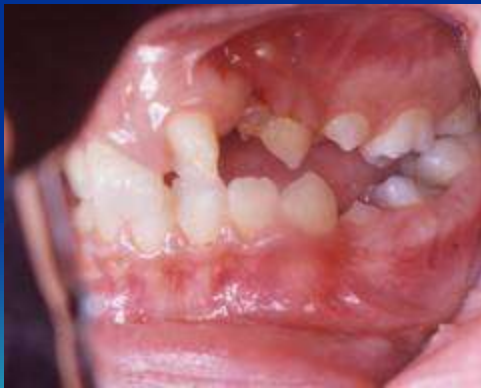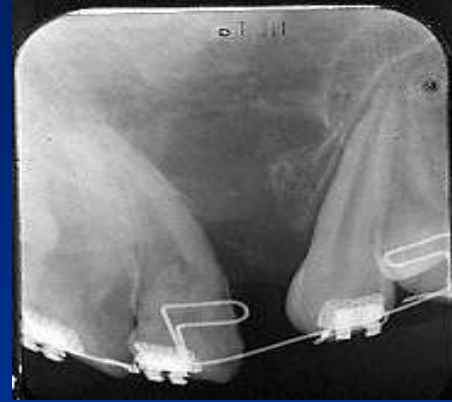
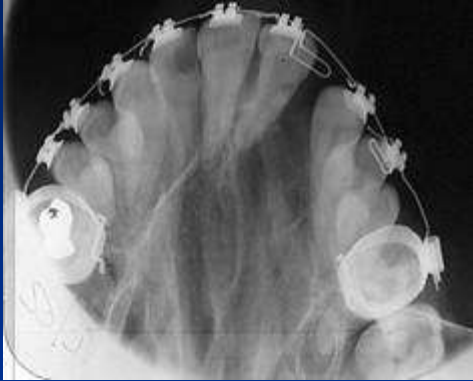# ΧΕΙΡΟΥΡΓΙΚΗ ΑΝΤΙΜΕΤΩΠΙΣΗ ΣΧΙΣΤΙΩΝ



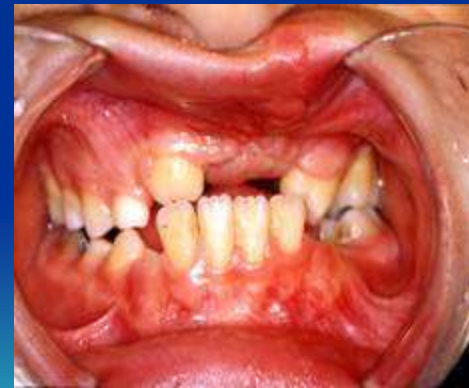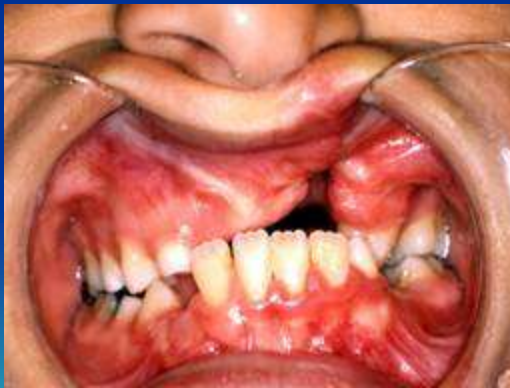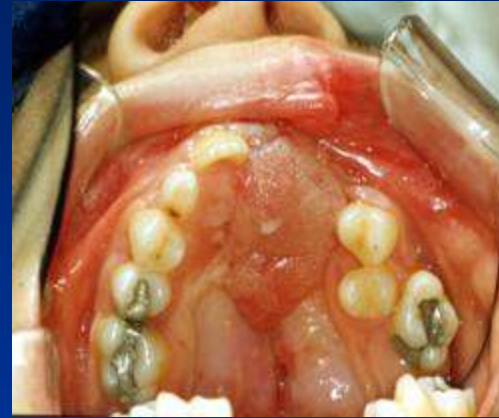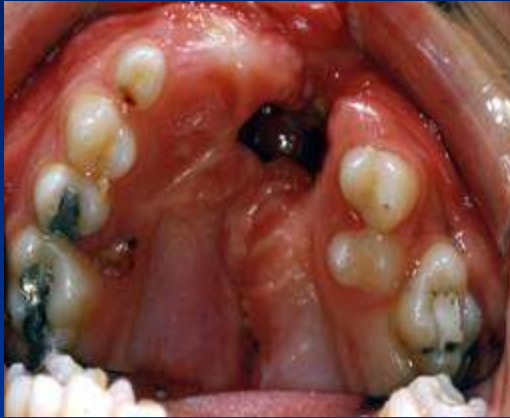# ΧΕΙΡΟΥΡΓΙΚΗ ΑΝΤΙΜΕΤΩΠΙΣΗ ΣΧΙΣΤΙΩΝ



# ΧΕΙΡΟΥΡΓΙΚΗ ΑΝΤΙΜΕΤΩΠΙΣΗ ΣΧΙΣΤΙΩΝ

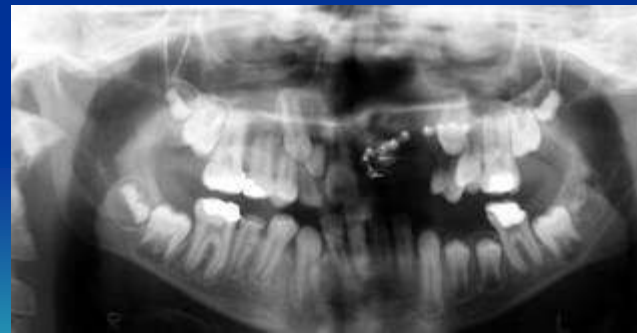
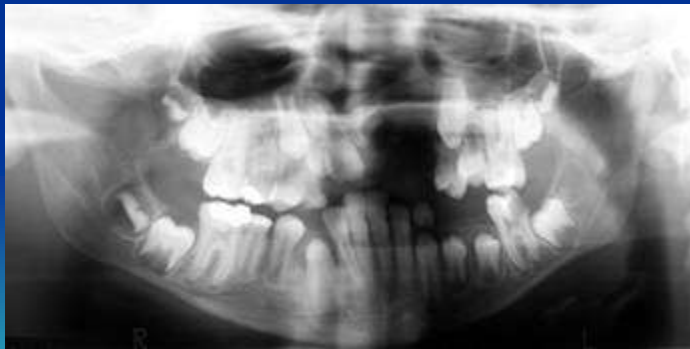
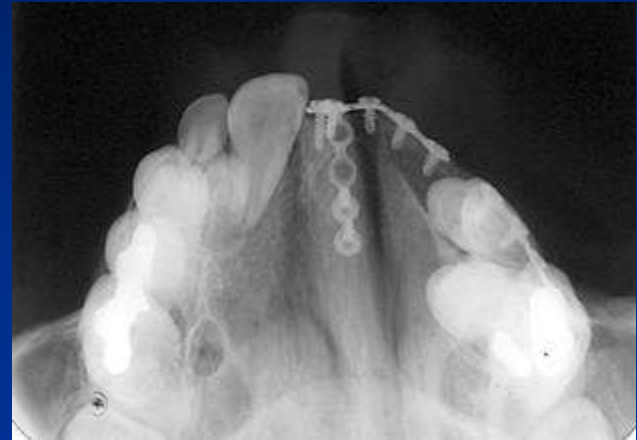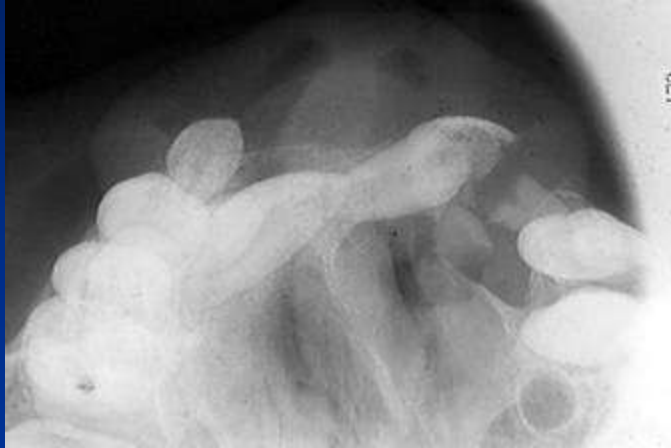# ΧΕΙΡΟΥΡΓΙΚΗ ΑΝΤΙΜΕΤΩΠΙΣΗ ΣΧΙΣΤΙΩΝ

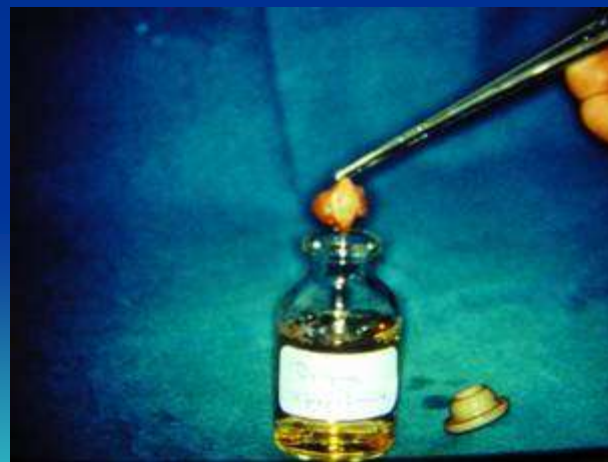
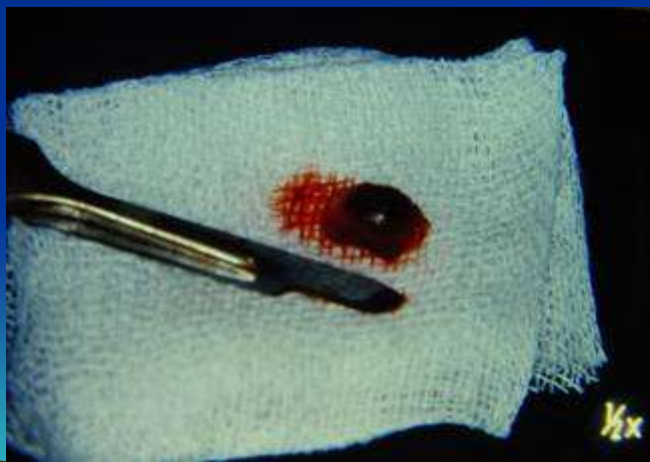
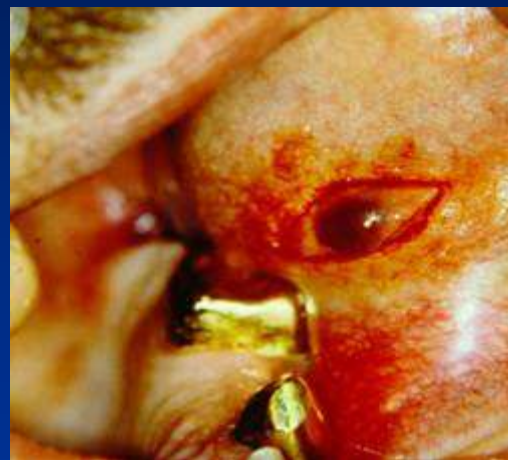
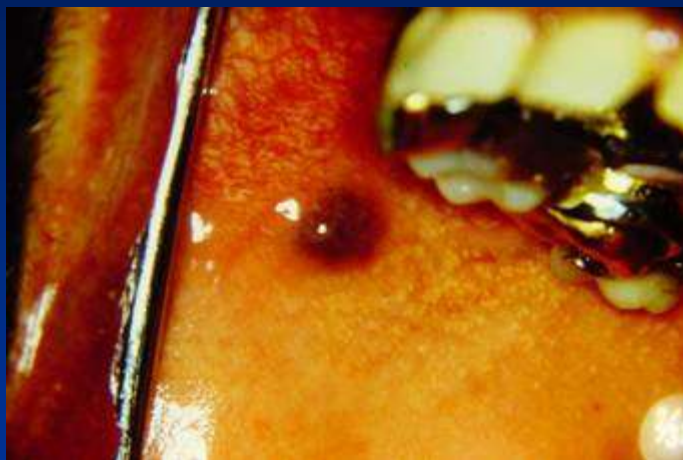
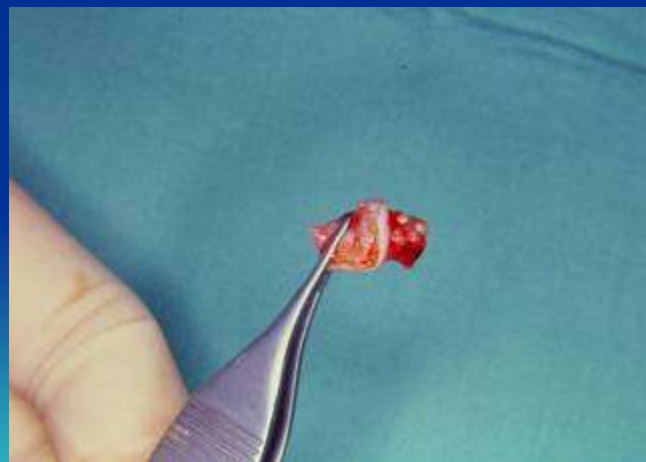
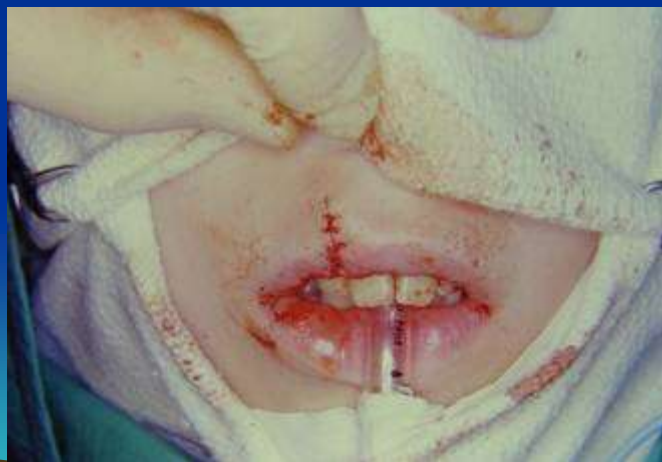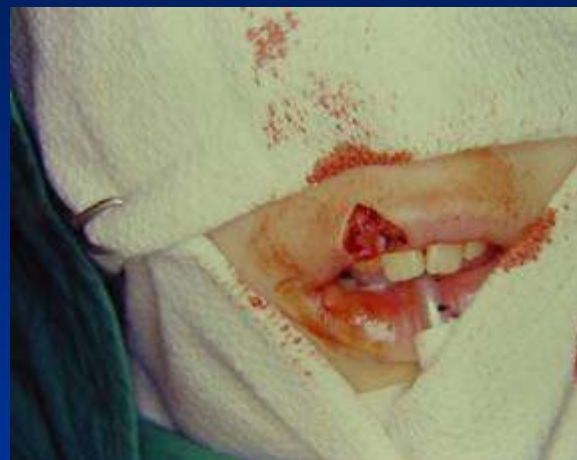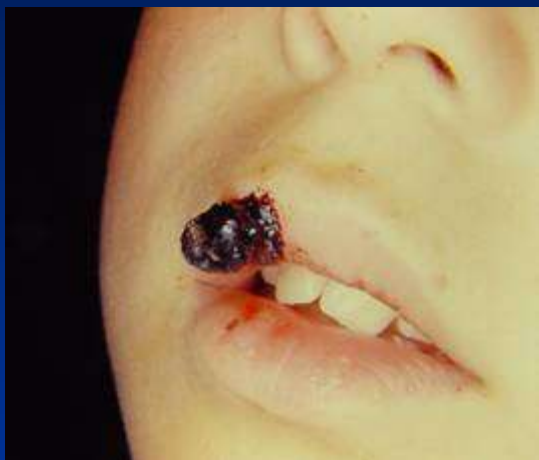# ΧΕΙΡΟΥΡΓΙΚΗ ΑΝΤΙΜΕΤΩΠΙΣΗ ΣΧΙΣΤΙΩΝ



# ΟΓΚΟΛΟΓΙΚΗ ΧΕΙΡΟΥΡΓΙΚΗ

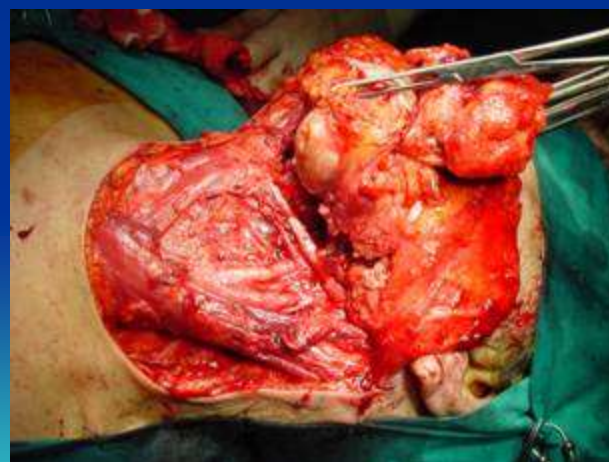
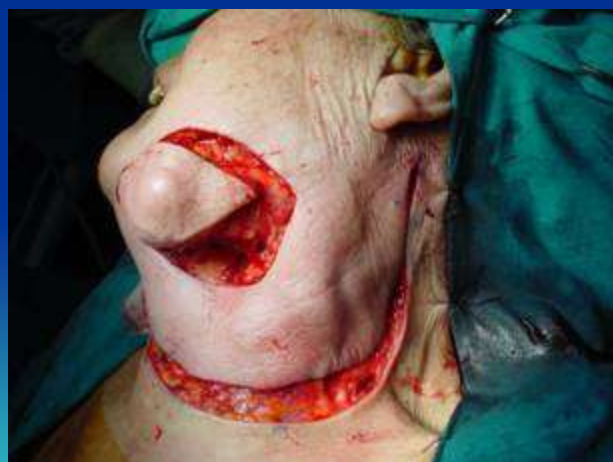
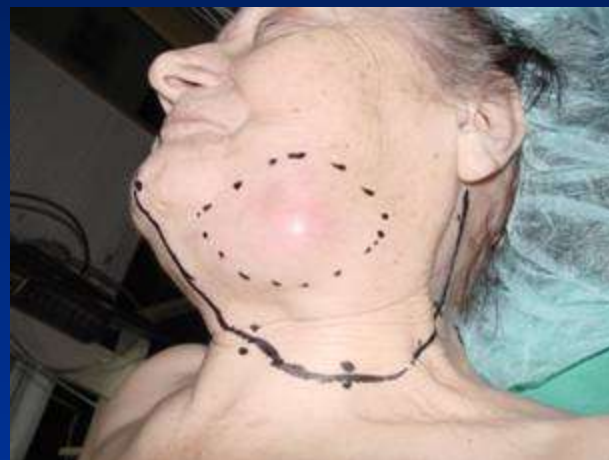
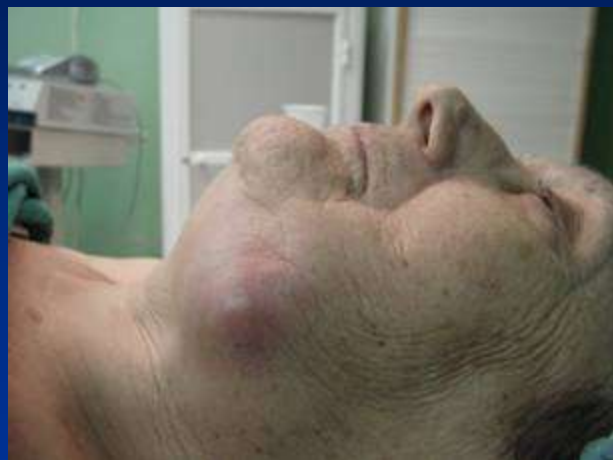# ΟΓΚΟΛΟΓΙΚΗ ΧΕΙΡΟΥΡΓΙΚΗ



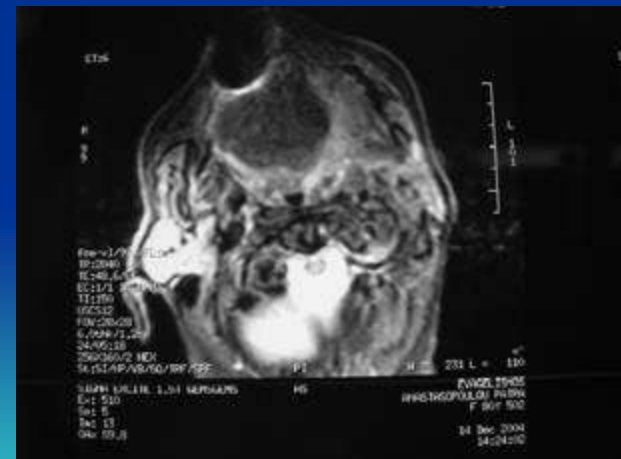
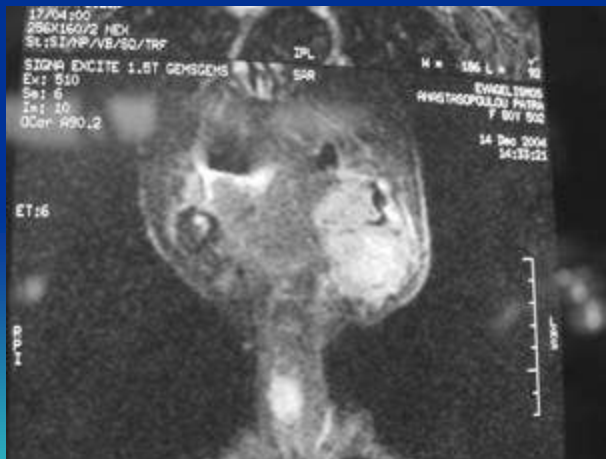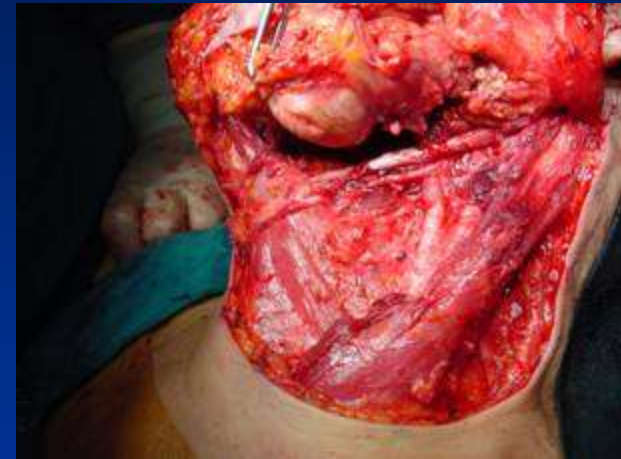
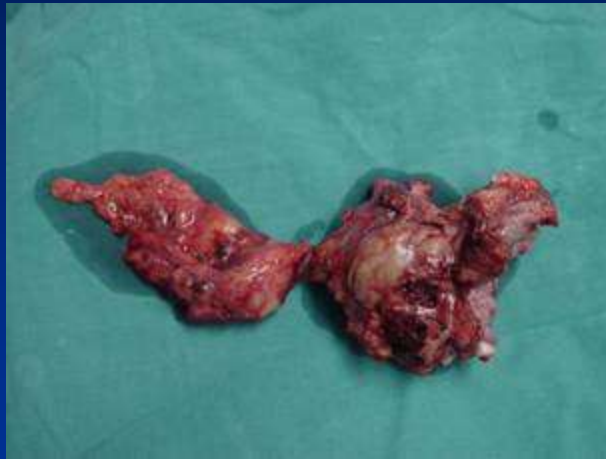


# ΟΓΚΟΛΟΓΙΚΗ ΧΕΙΡΟΥΡΓΙΚΗ

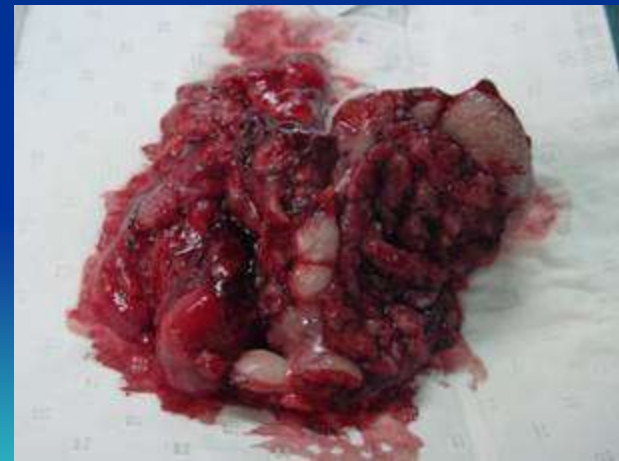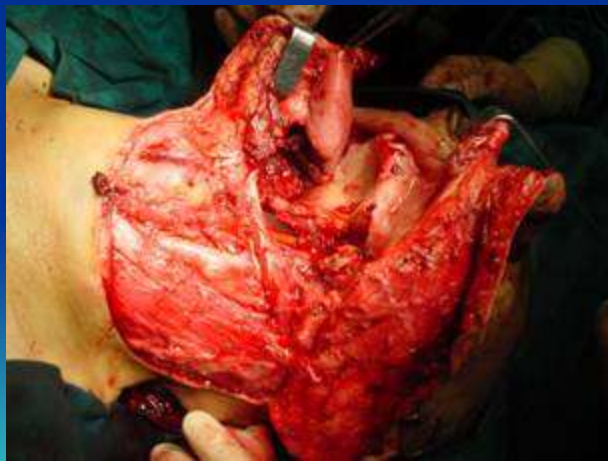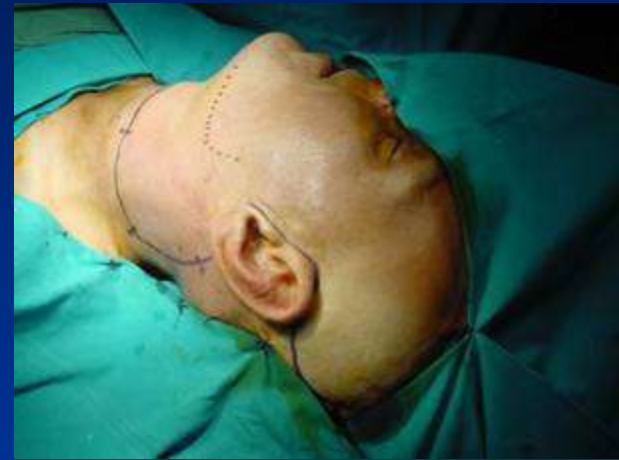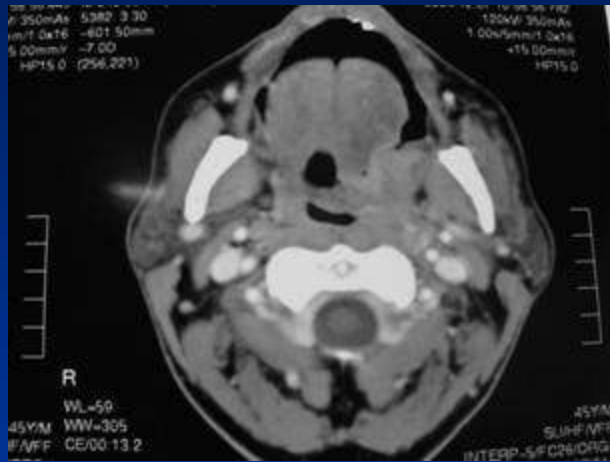




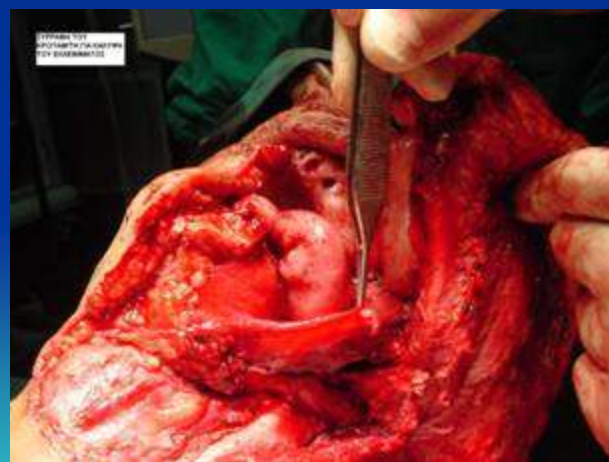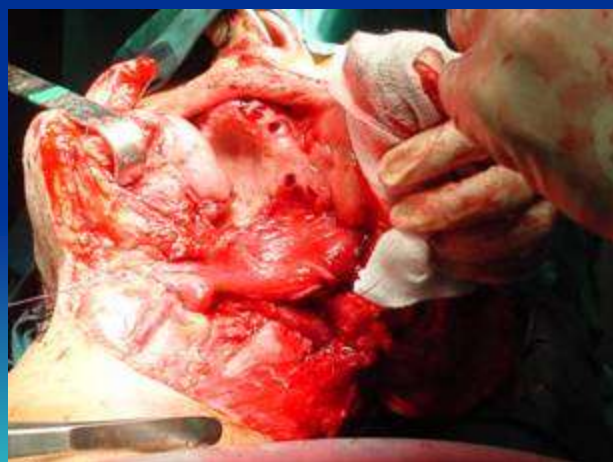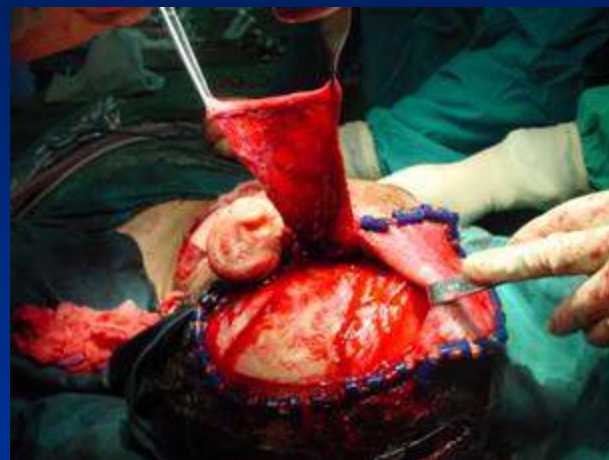
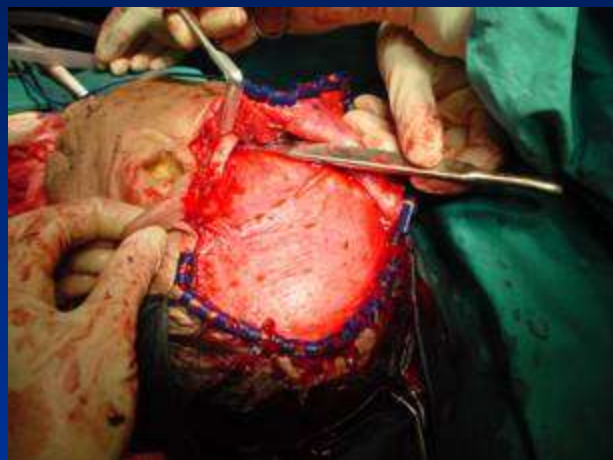# ΟΓΚΟΛΟΓΙΚΗ ΧΕΙΡΟΥΡΓΙΚΗ



# ΟΓΚΟΛΟΓΙΚΗ ΧΕΙΡΟΥΡΓΙΚΗ

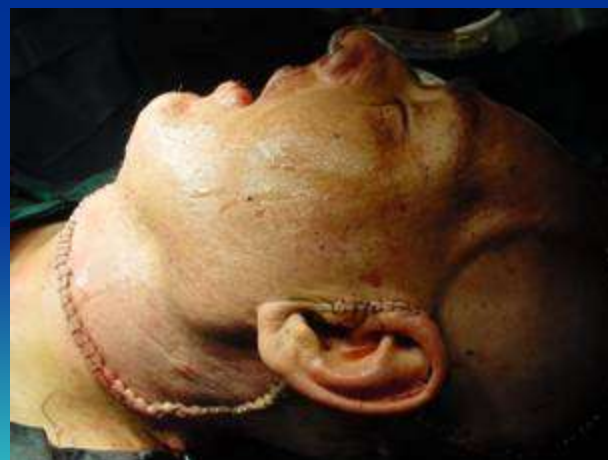
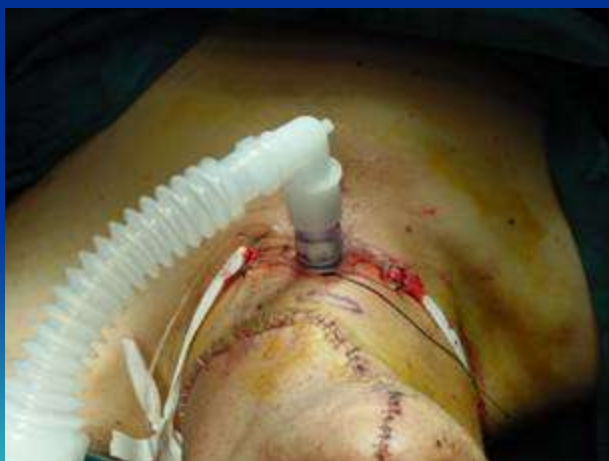
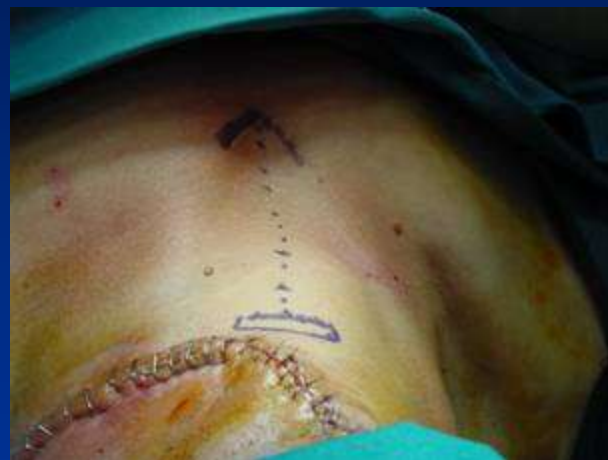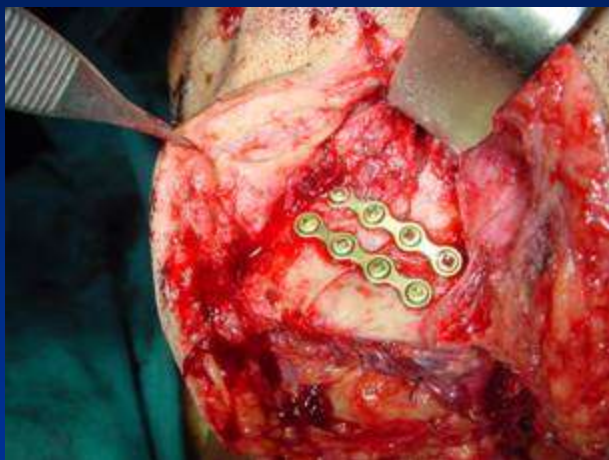# ΟΓΚΟΛΟΓΙΚΗ ΧΕΙΡΟΥΡΓΙΚΗ



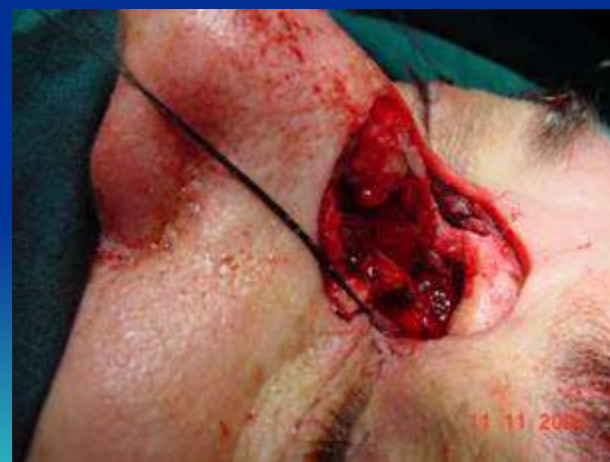
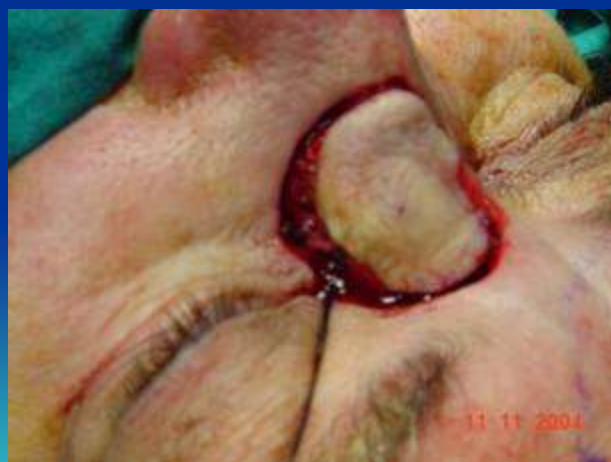
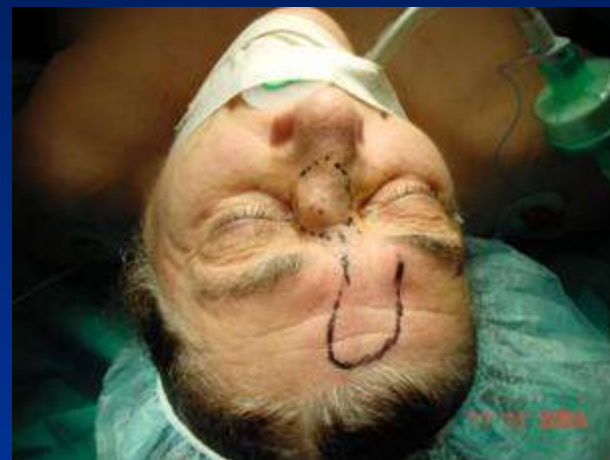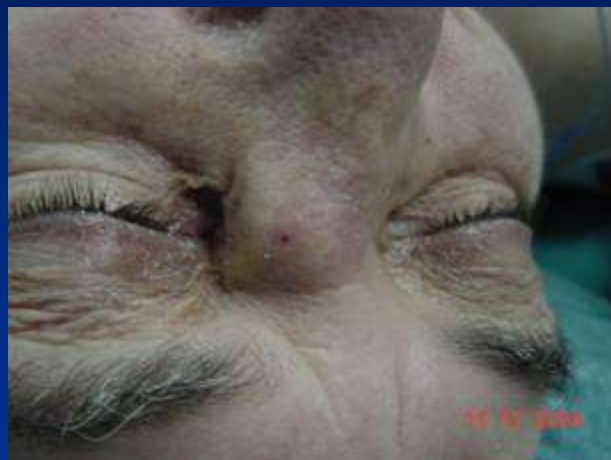# ΟΓΚΟΛΟΓΙΚΗ ΧΕΙΡΟΥΡΓΙΚΗ

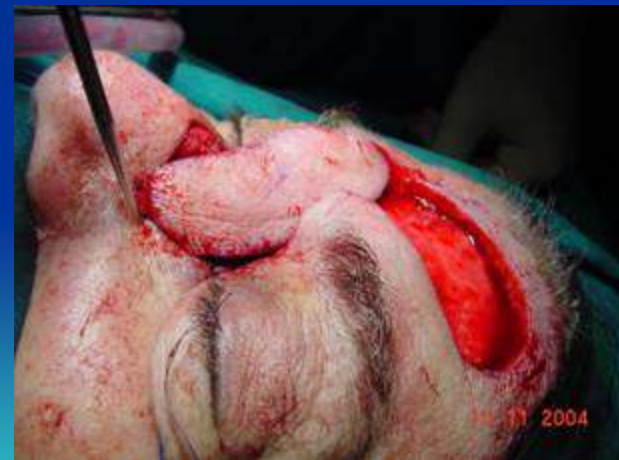
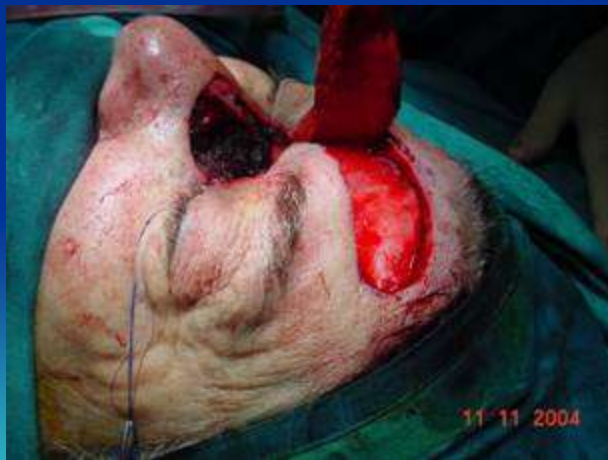
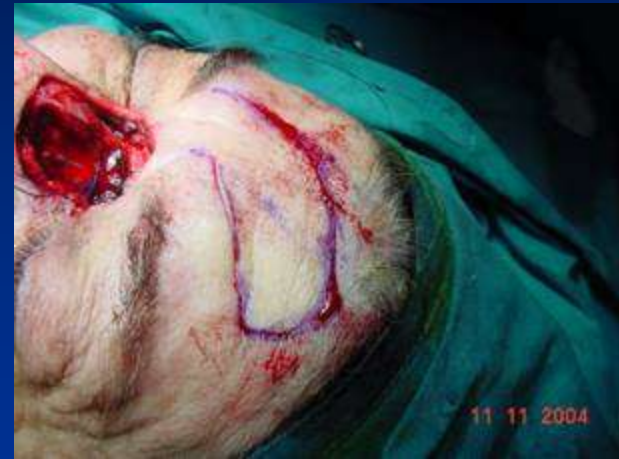
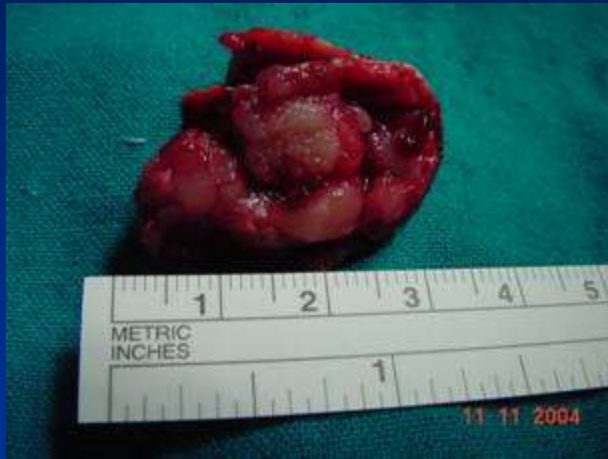
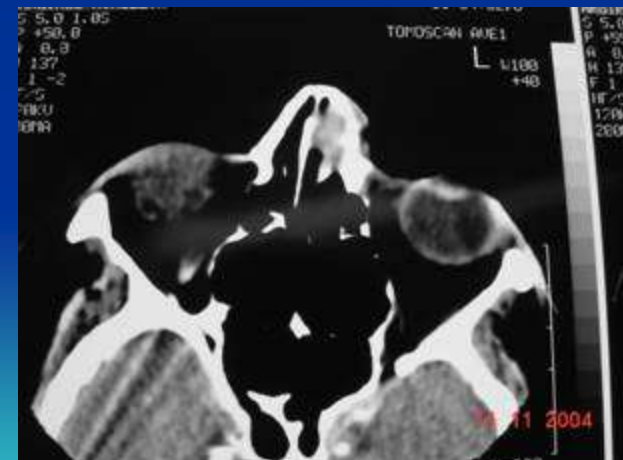
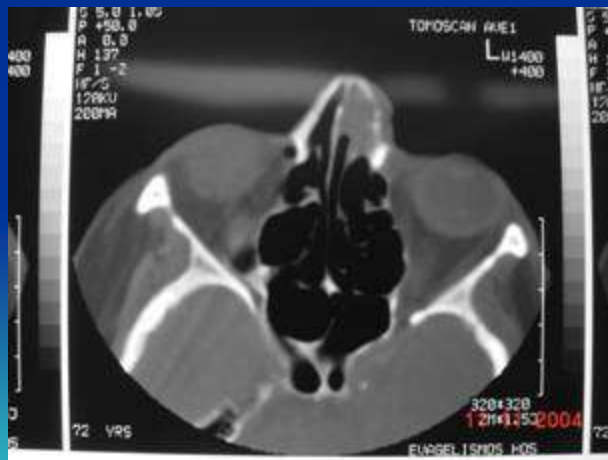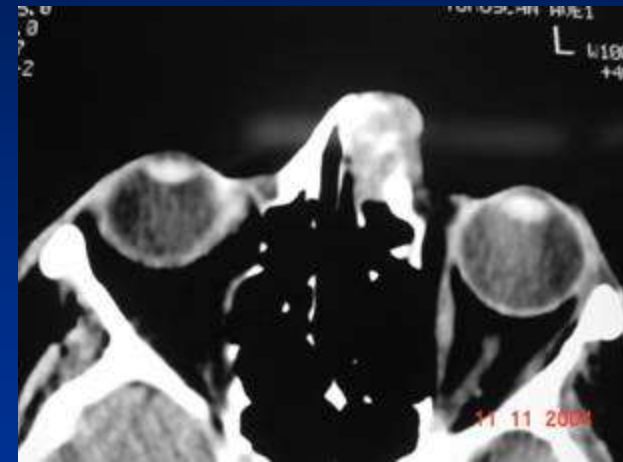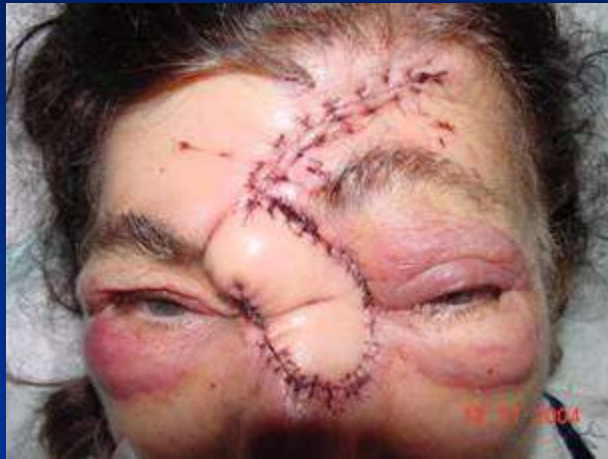# ΟΓΚΟΛΟΓΙΚΗ ΧΕΙΡΟΥΡΓΙΚΗ



# ΟΓΚΟΛΟΓΙΚΗ ΧΕΙΡΟΥΡΓΙΚΗ

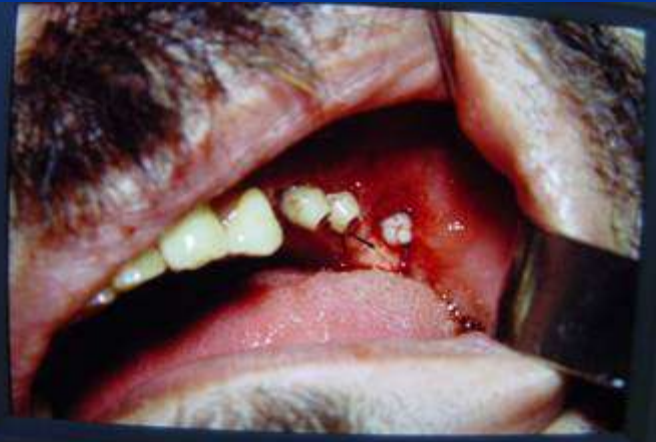
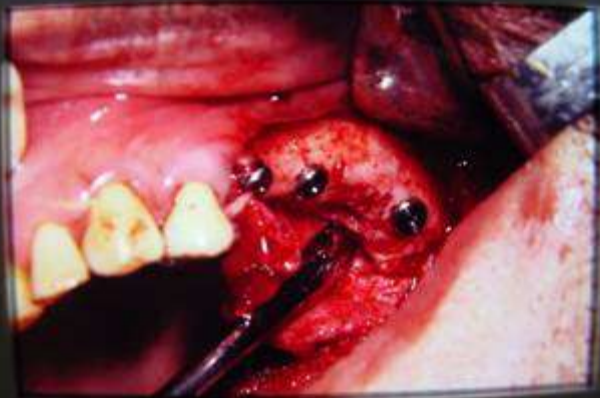
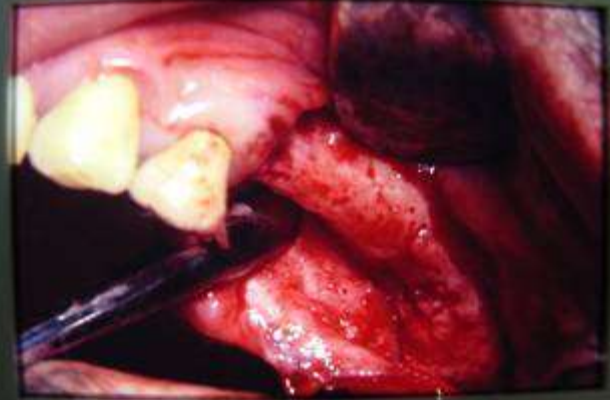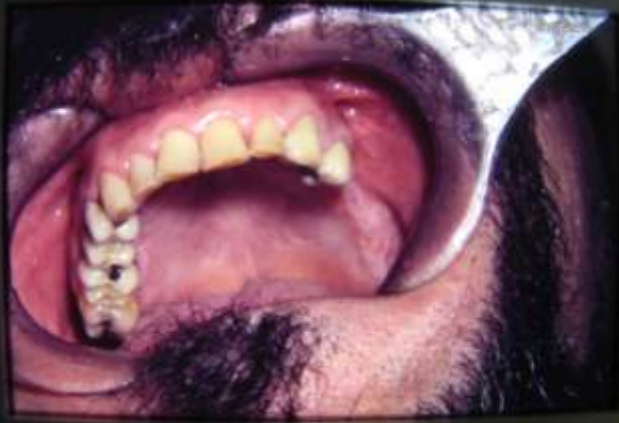# ΟΓΚΟΛΟΓΙΚΗ ΧΕΙΡΟΥΡΓΙΚΗ



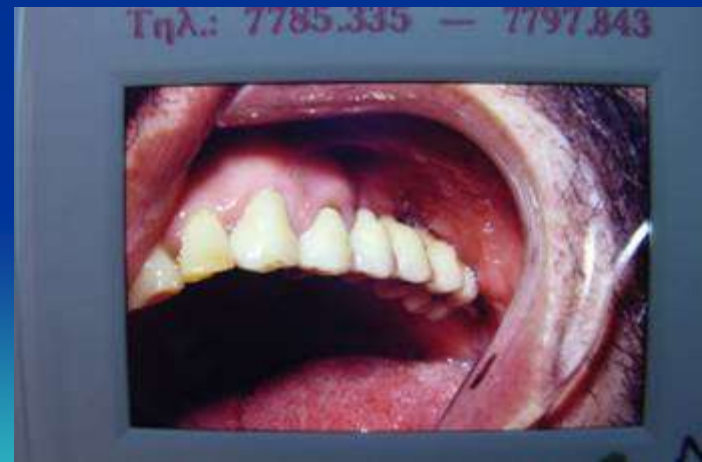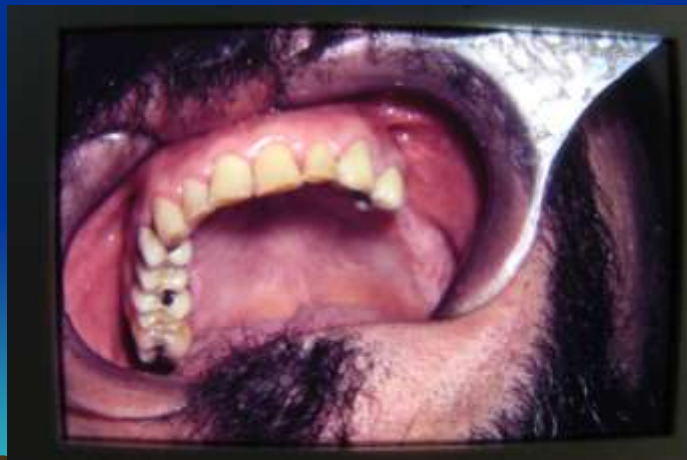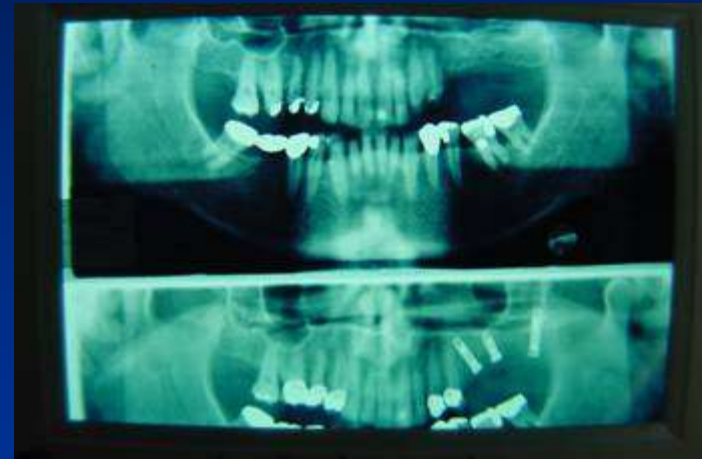


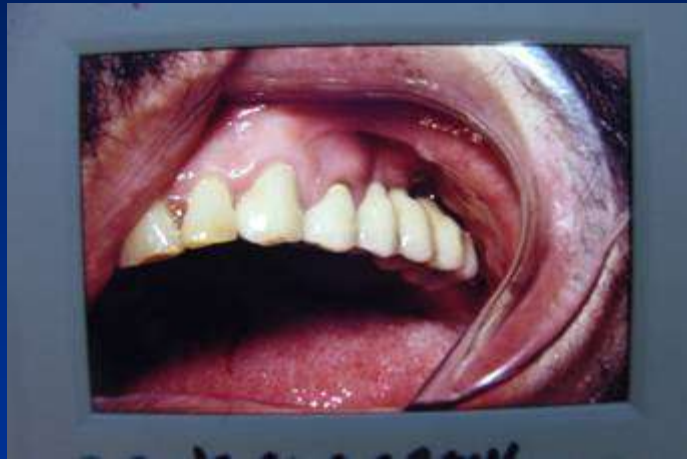# ΠΡΟΧΩΡΗΜΕΝΗ ΕΜΦΥΤΕΥΜΑΤΟΛΟΓΙΑ

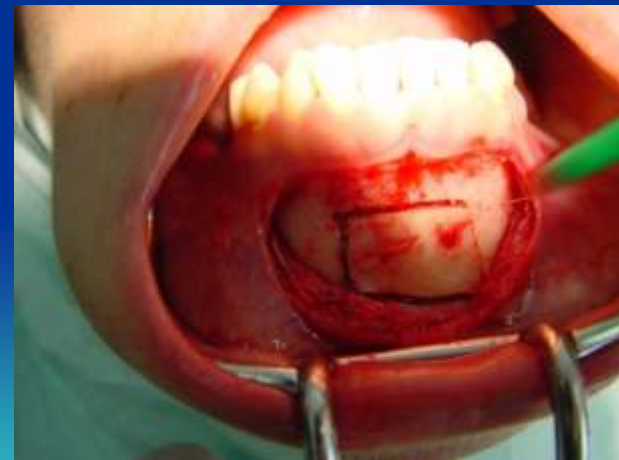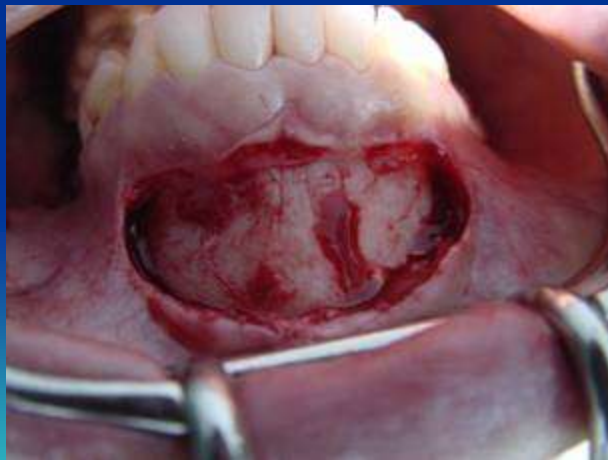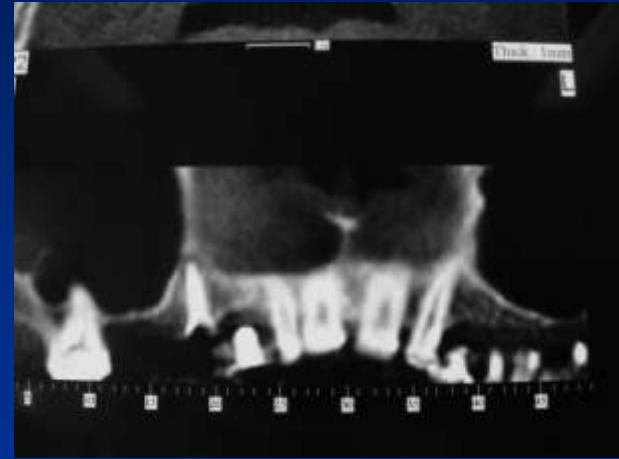
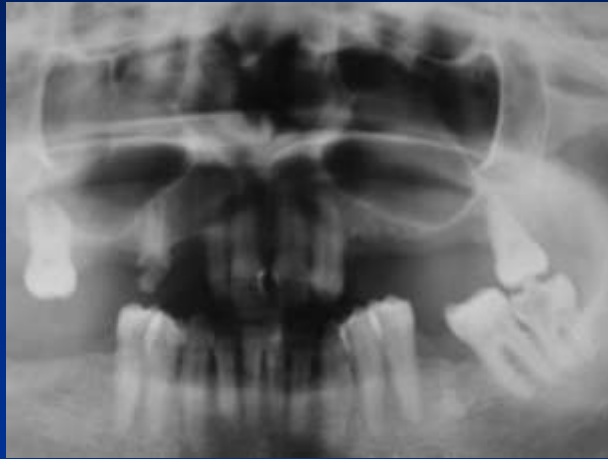




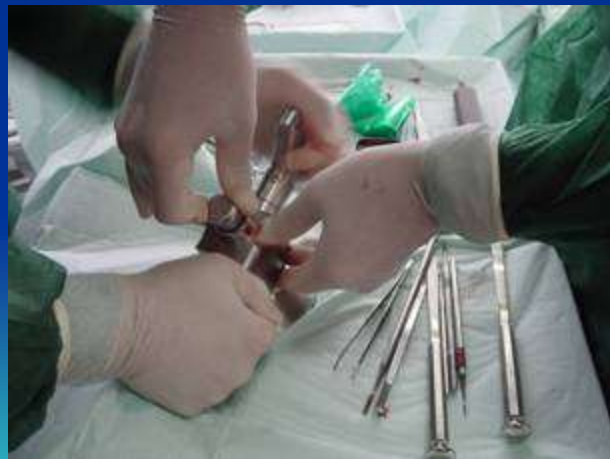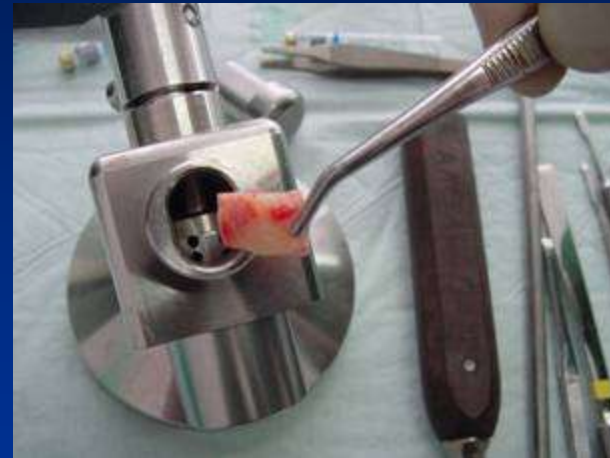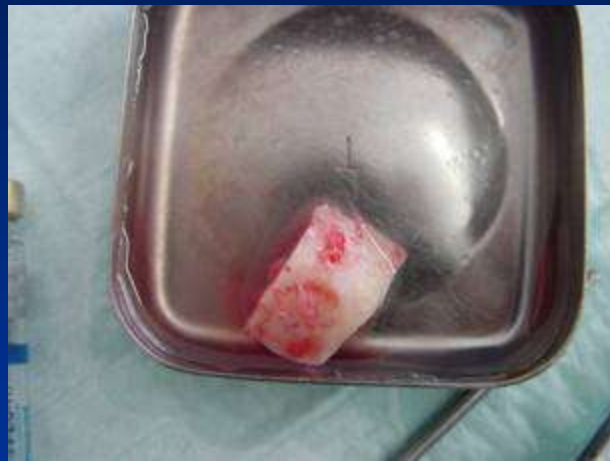# ΠΡΟΧΩΡΗΜΕΝΗ ΕΜΦΥΤΕΥΜΑΤΟΛΟΓΙΑ



# ΠΡΟΧΩΡΗΜΕΝΗ ΕΜΦΥΤΕΥΜΑΤΟΛΟΓΙΑ

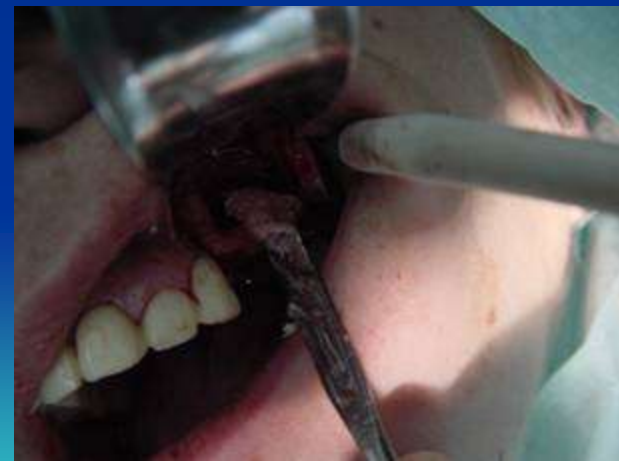
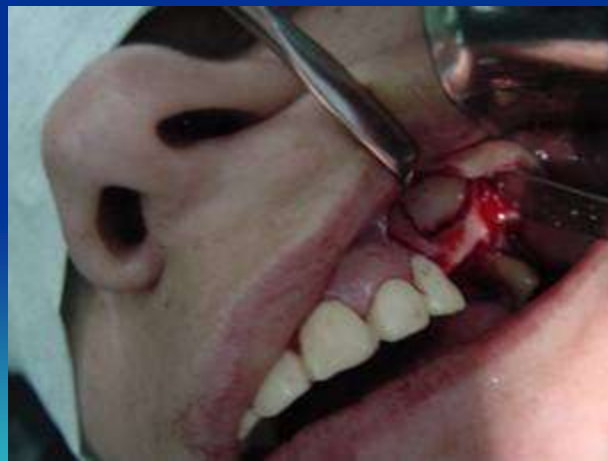
# ΠΡΟΧΩΡΗΜΕΝΗ ΕΜΦΥΤΕΥΜΑΤΟΛΟΓΙΑ



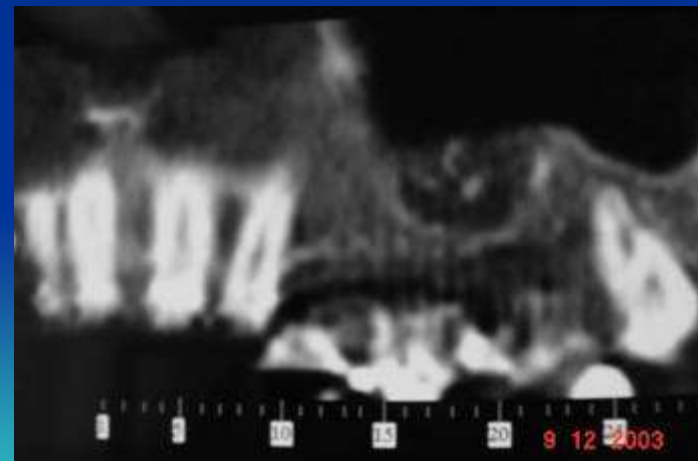
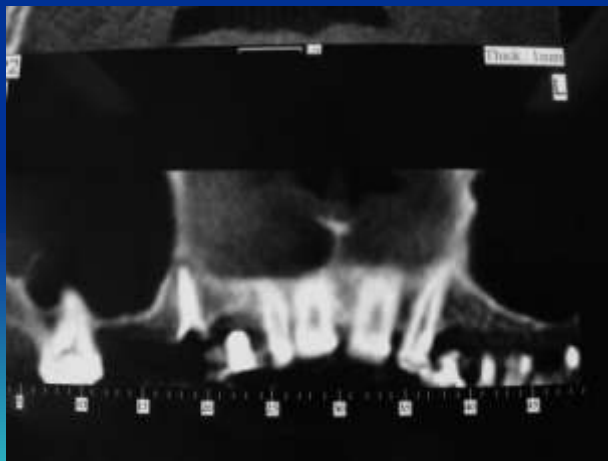
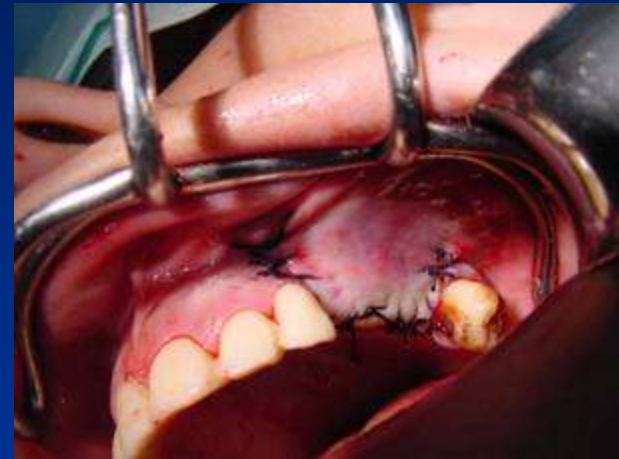
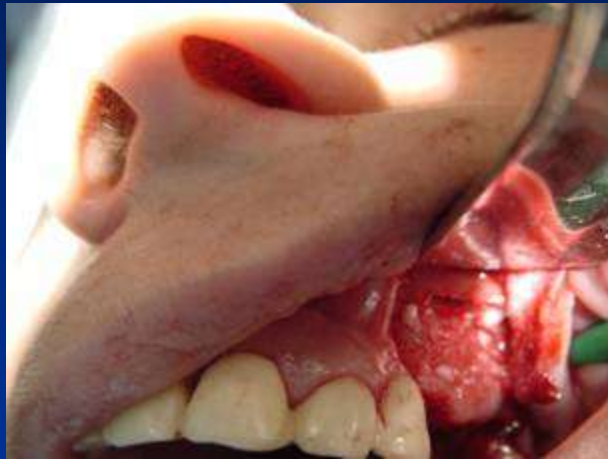

# ΠΡΟΧΩΡΗΜΕΝΗ ΕΜΦΥΤΕΥΜΑΤΟΛΟΓΙΑ

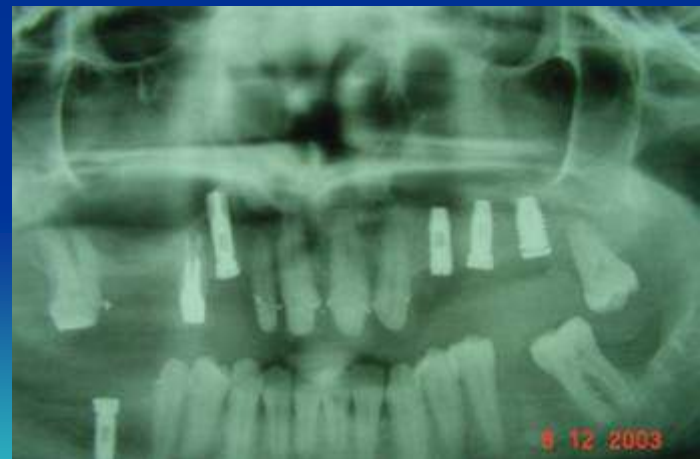
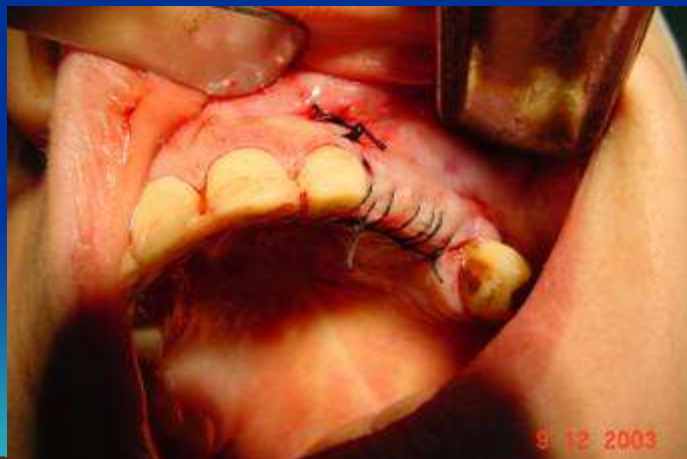
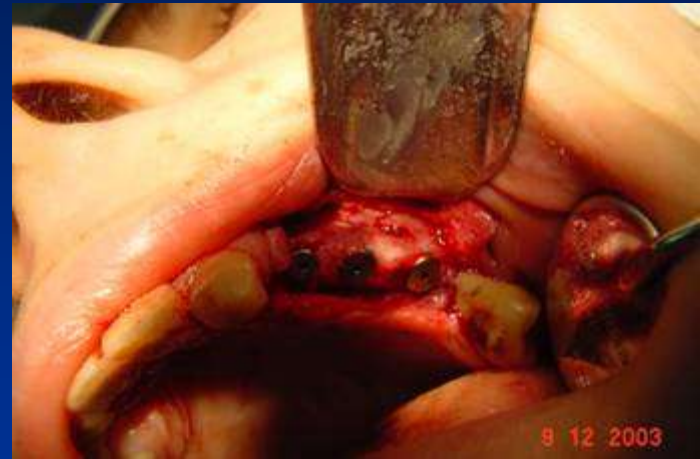
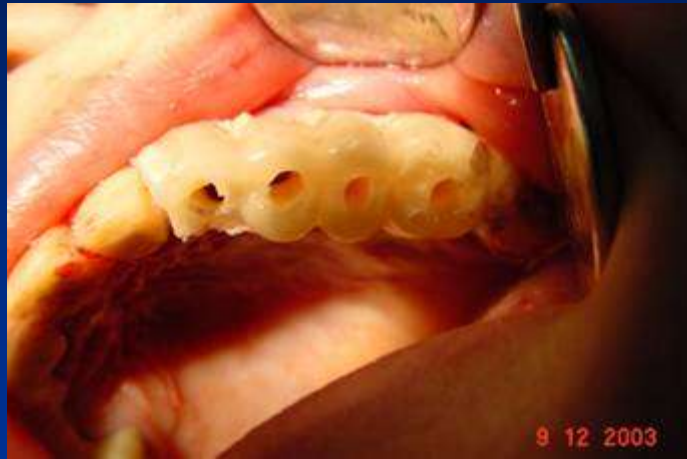
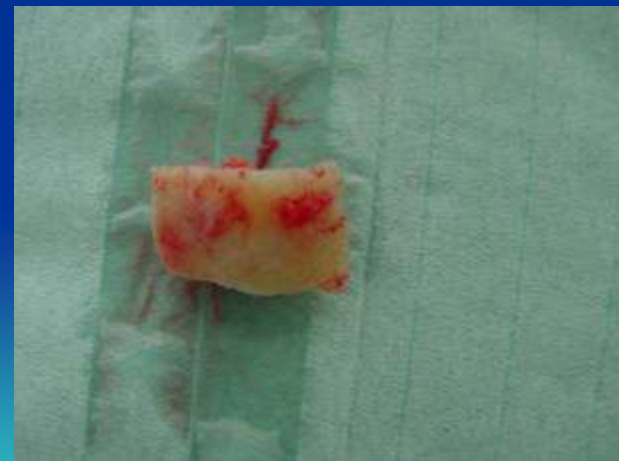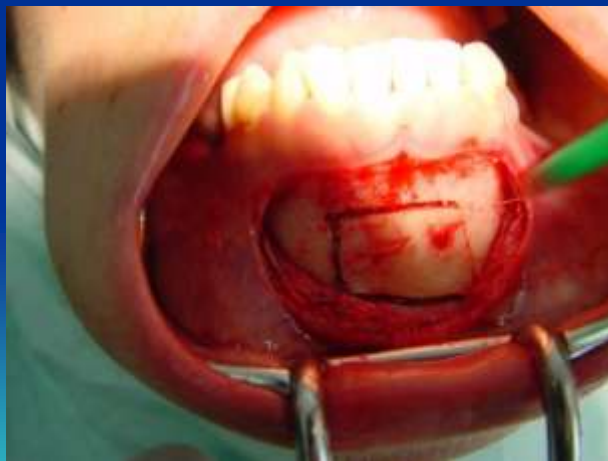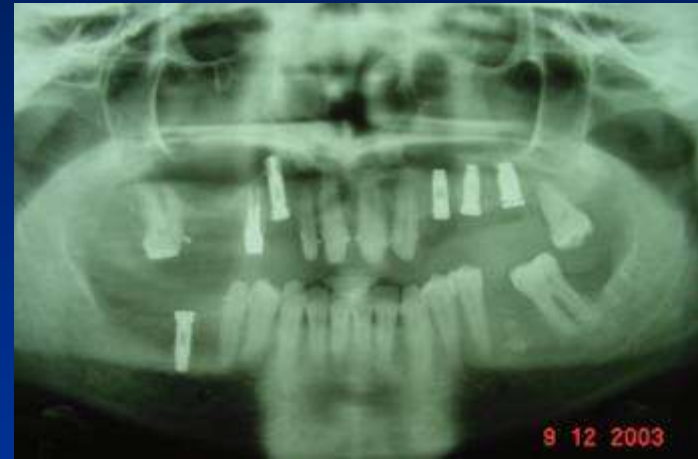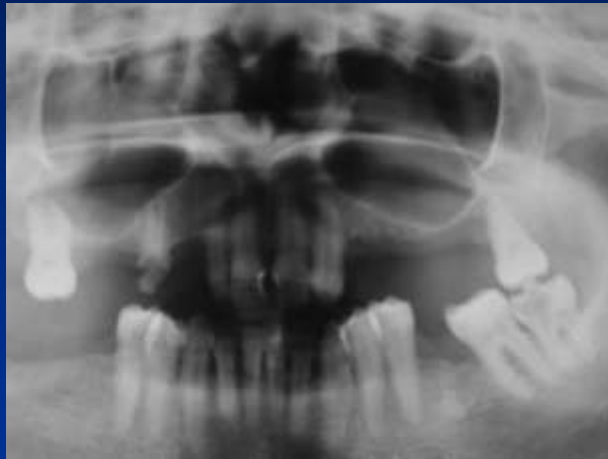
# ΠΡΟΧΩΡΗΜΕΝΗ ΕΜΦΥΤΕΥΜΑΤΟΛΟΓΙΑ



# ΠΡΟΧΩΡΗΜΕΝΗ ΕΜΦΥΤΕΥΜΑΤΟΛΟΓΙΑ

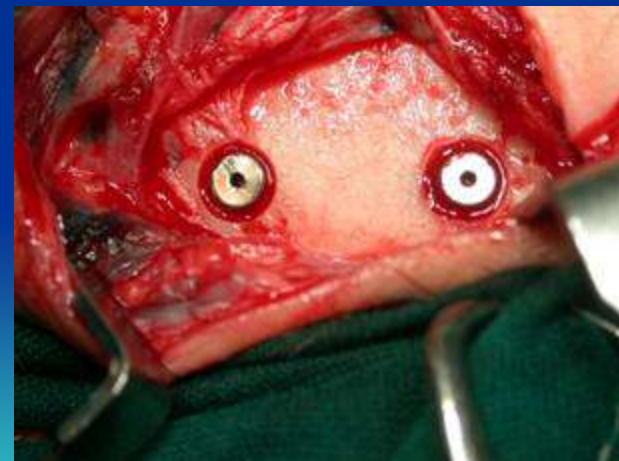
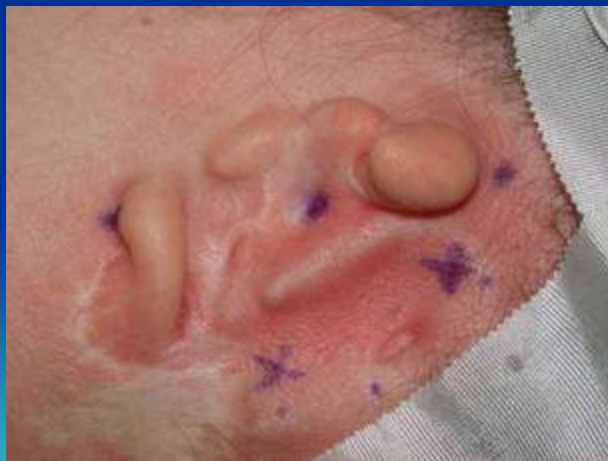
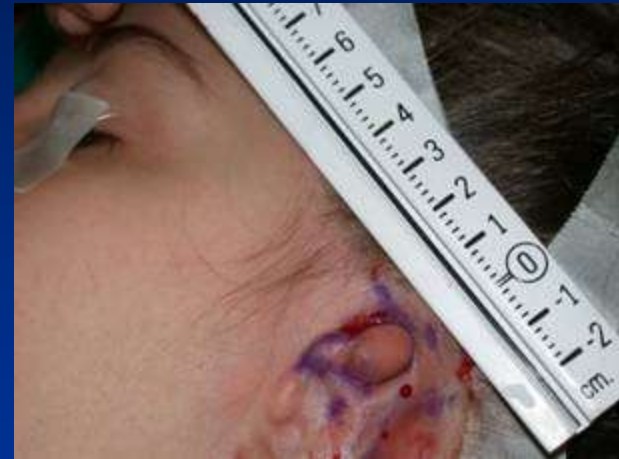
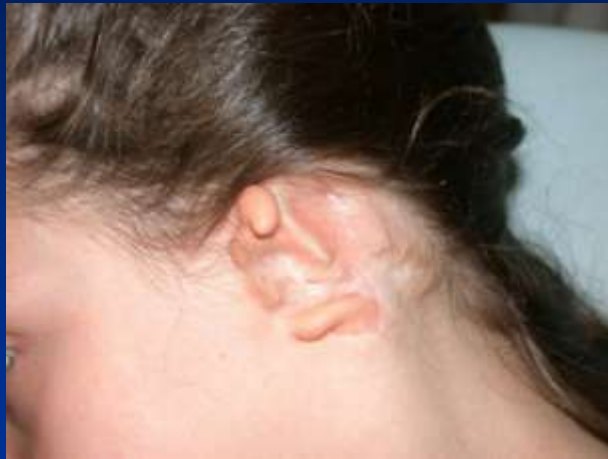# ΠΡΟΧΩΡΗΜΕΝΗ ΕΜΦΥΤΕΥΜΑΤΟΛΟΓΙΑ



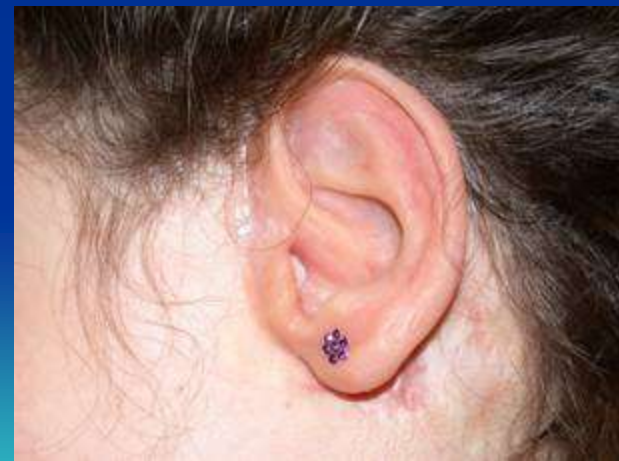
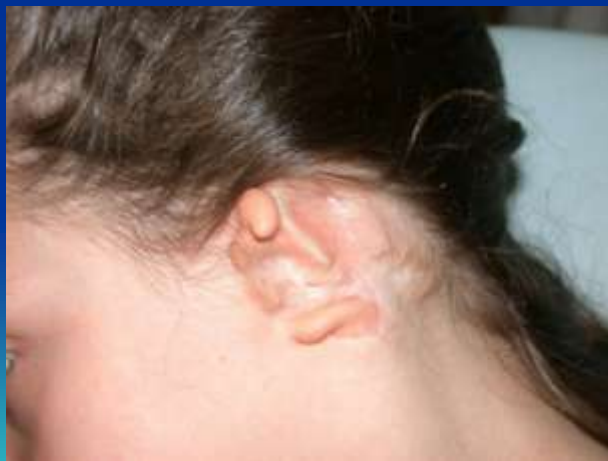
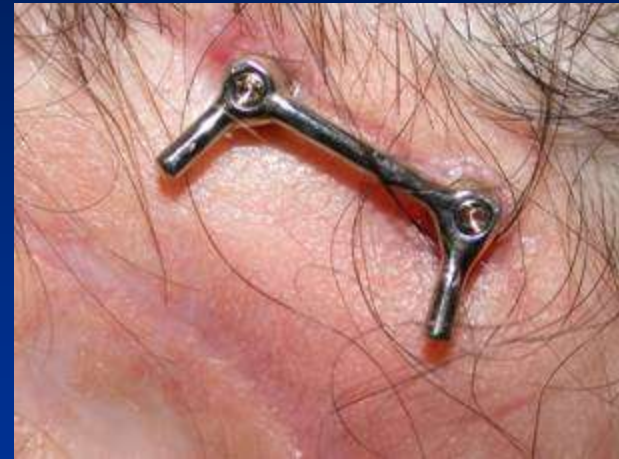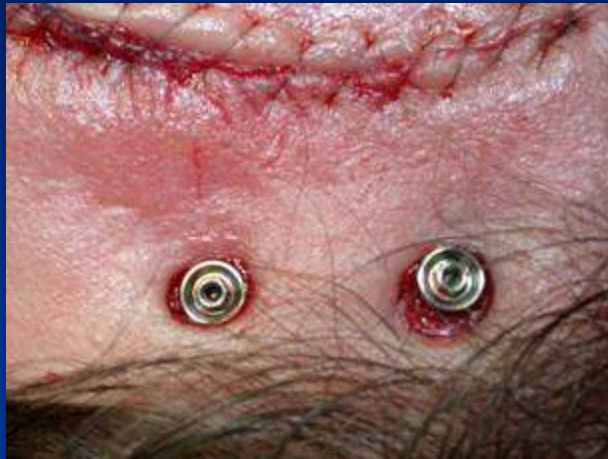# ΠΡΟΧΩΡΗΜΕΝΗ ΕΜΦΥΤΕΥΜΑΤΟΛΟΓΙΑ

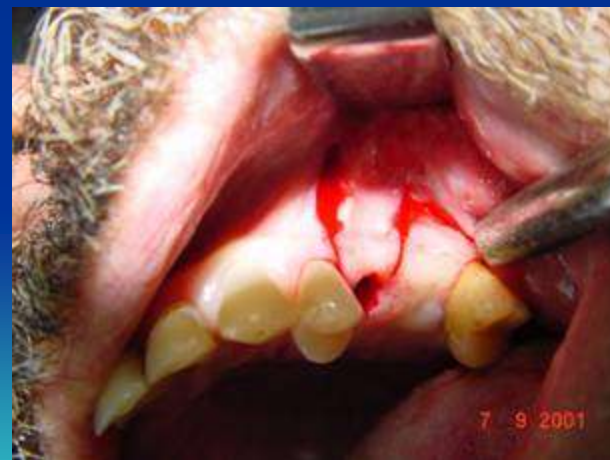
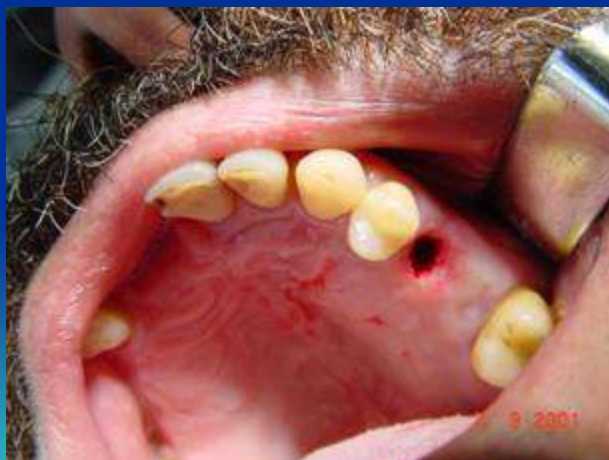
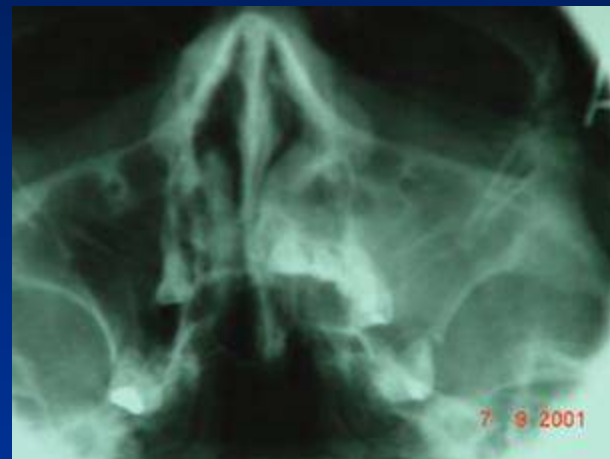
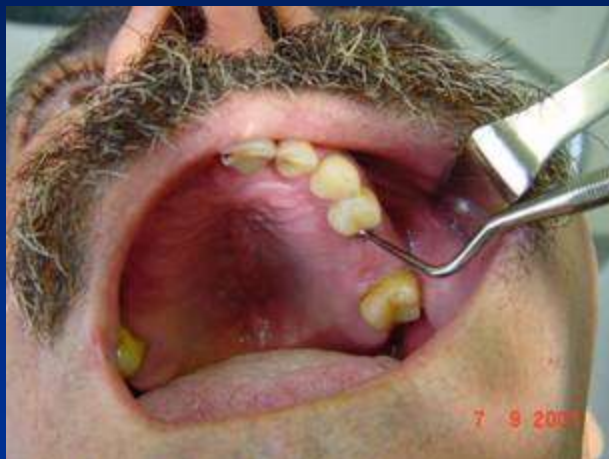
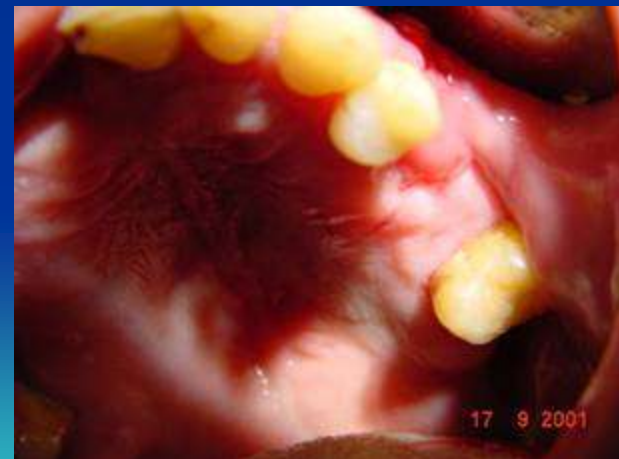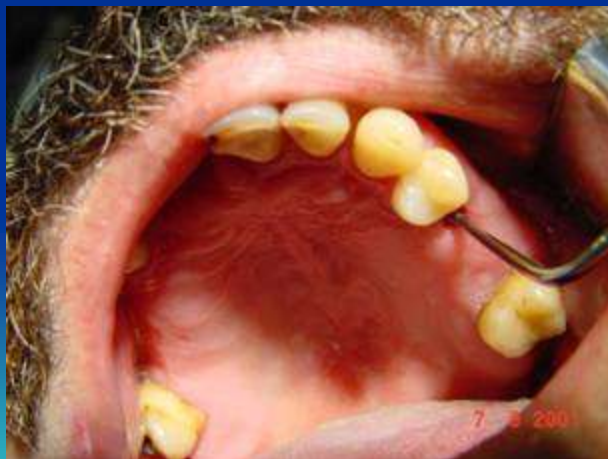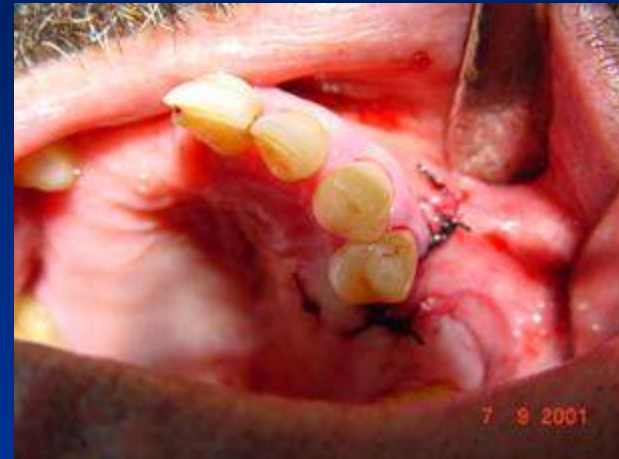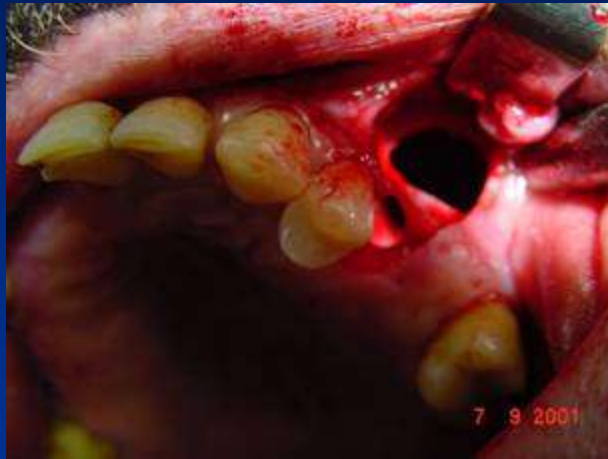# ΠΡΟΧΩΡΗΜΕΝΗ ΕΜΦΥΤΕΥΜΑΤΟΛΟΓΙΑ



# ΧΕΙΡΟΥΡΓΙΚΗ ΑΝΤΙΜΕΤΩΠΙΣΗ ΠΑΘΗΣΕΩΝ ΓΝΑΘΙΑΙΟΥ ΚΟΛΠΟΥ

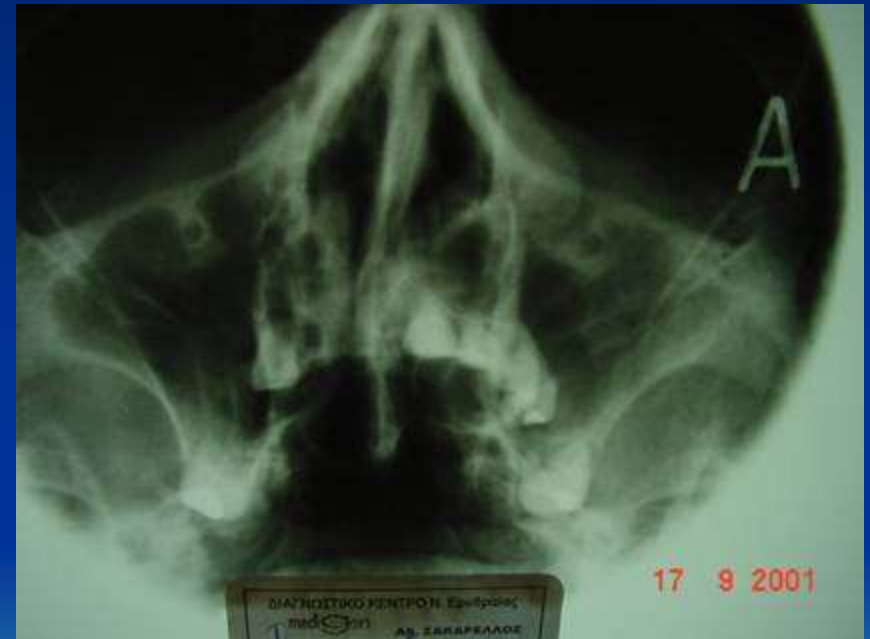
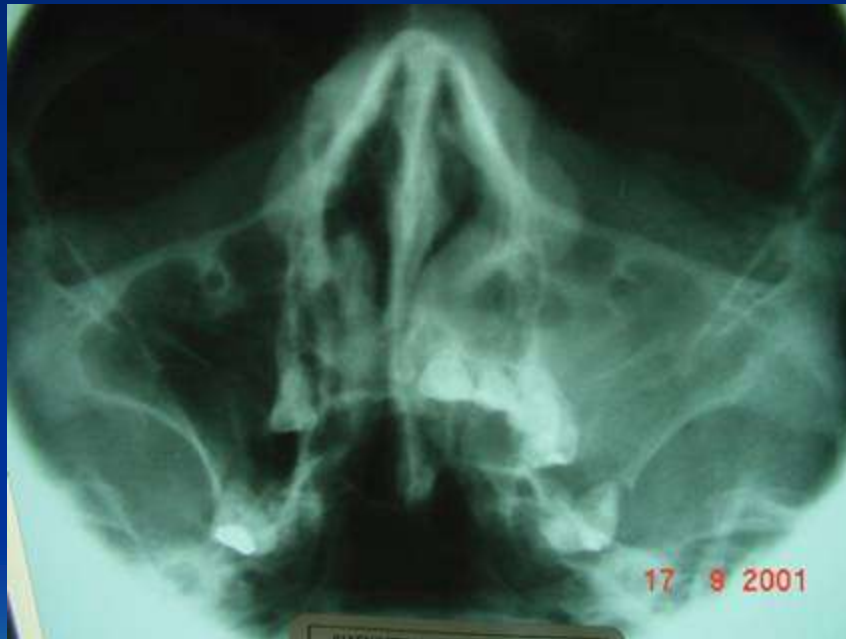
# ΧΕΙΡΟΥΡΓΙΚΗ ΑΝΤΙΜΕΤΩΠΙΣΗ ΠΑΘΗΣΕΩΝ ΓΝΑΘΙΑΙΟΥ ΚΟΛΠΟΥ



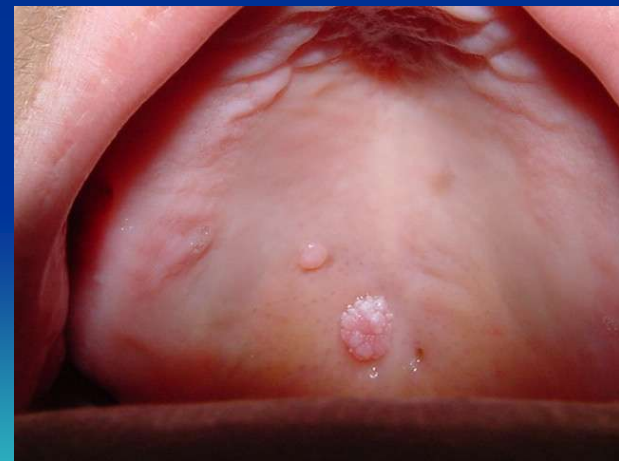
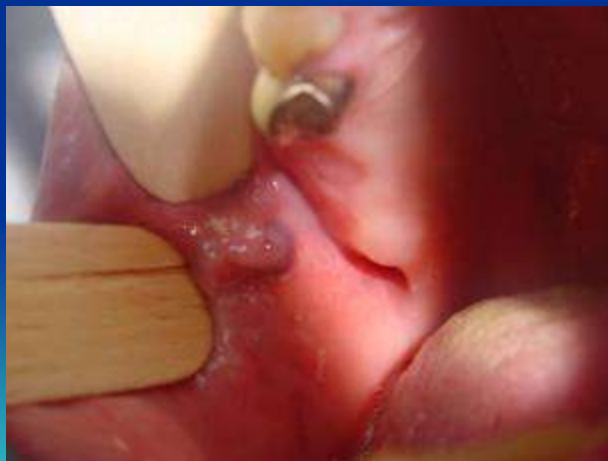
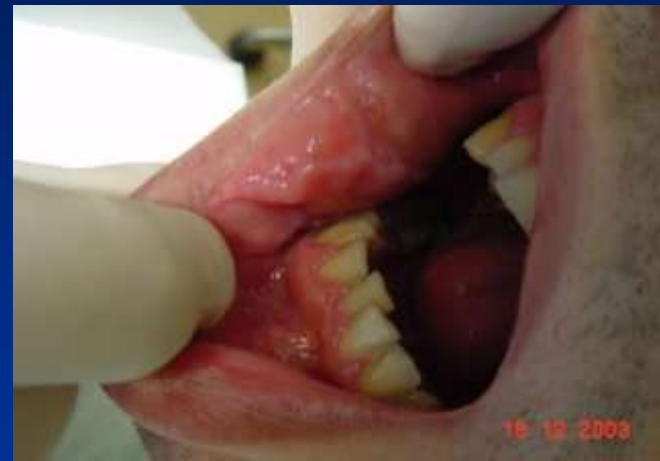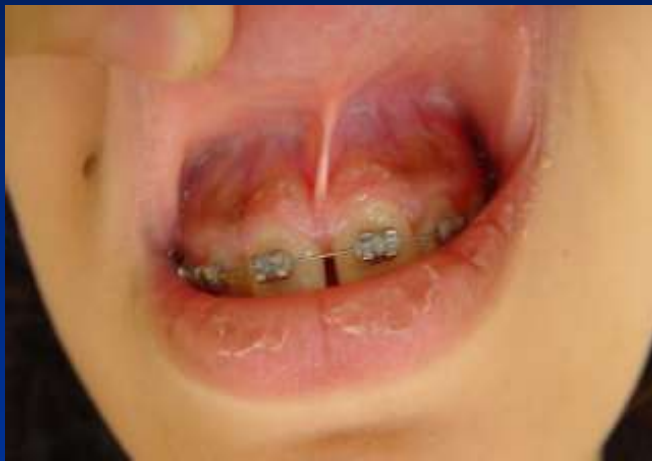# ΧΕΙΡΟΥΡΓΙΚΗ ΑΝΤΙΜΕΤΩΠΙΣΗ ΠΑΘΗΣΕΩΝ ΓΝΑΘΙΑΙΟΥ ΚΟΛΠΟΥ

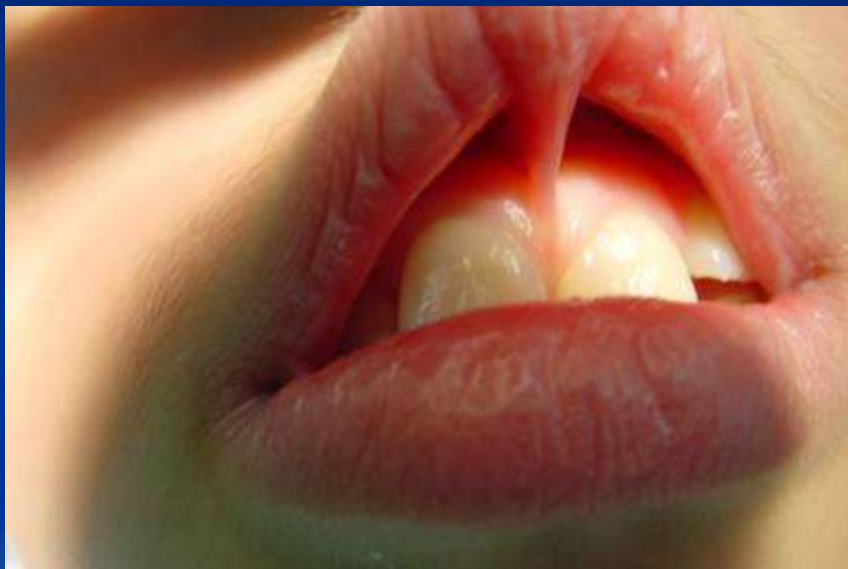




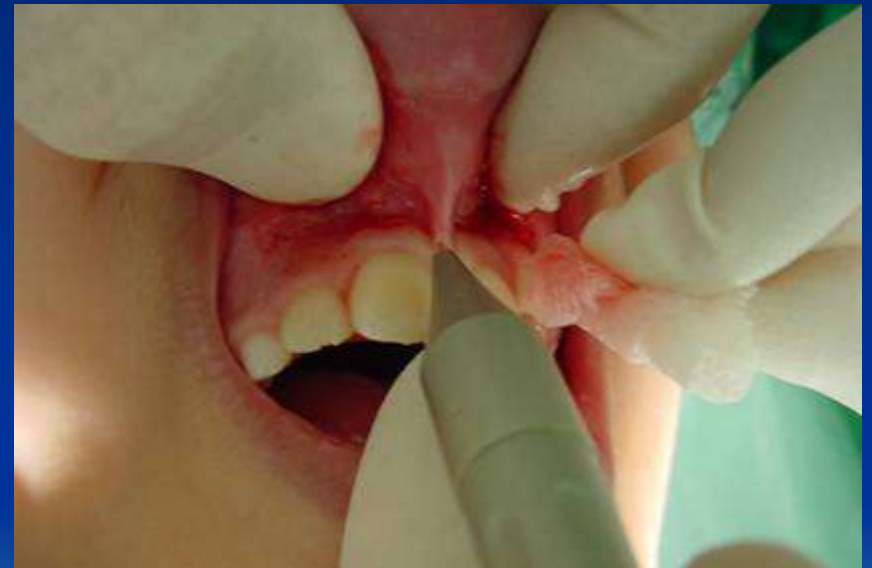# ΧΕΙΡΟΥΡΓΙΚΗ ΜΕ Laser



# ΧΕΙΡΟΥΡΓΙΚΗ ΜΕ Laser

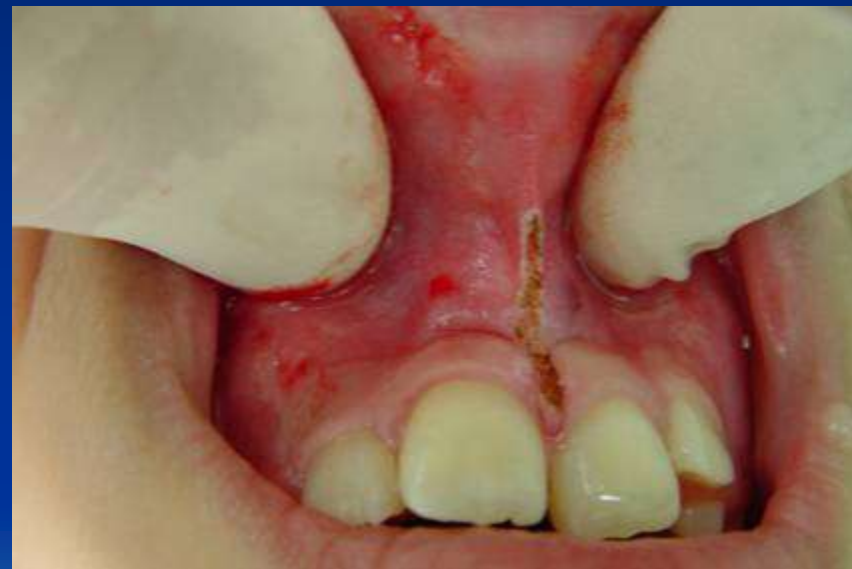
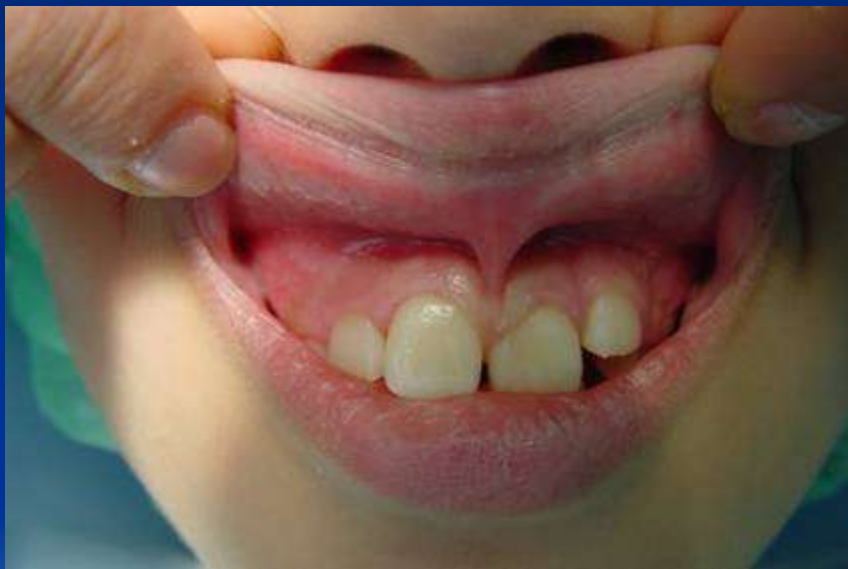
# ΧΕΙΡΟΥΡΓΙΚΗ ΜΕ Laser

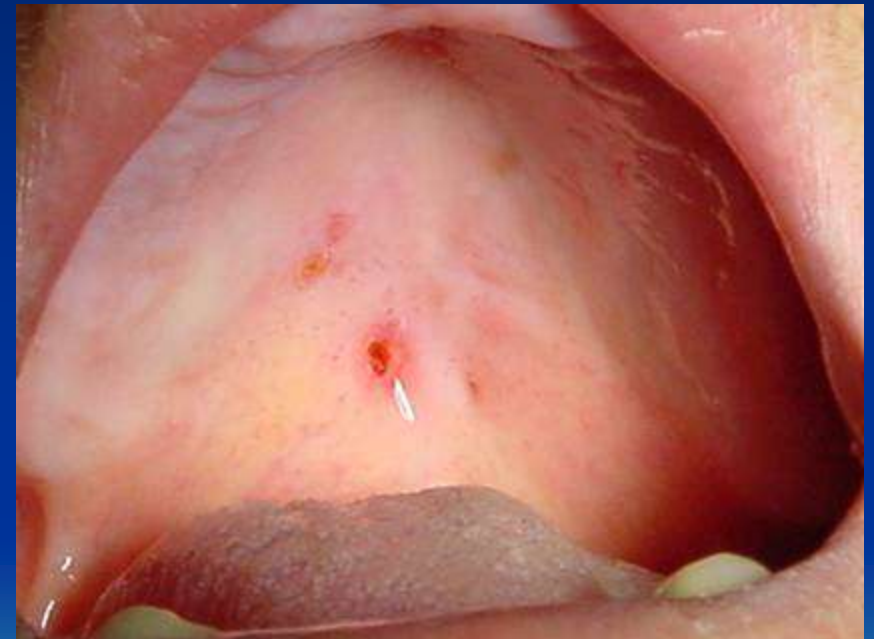
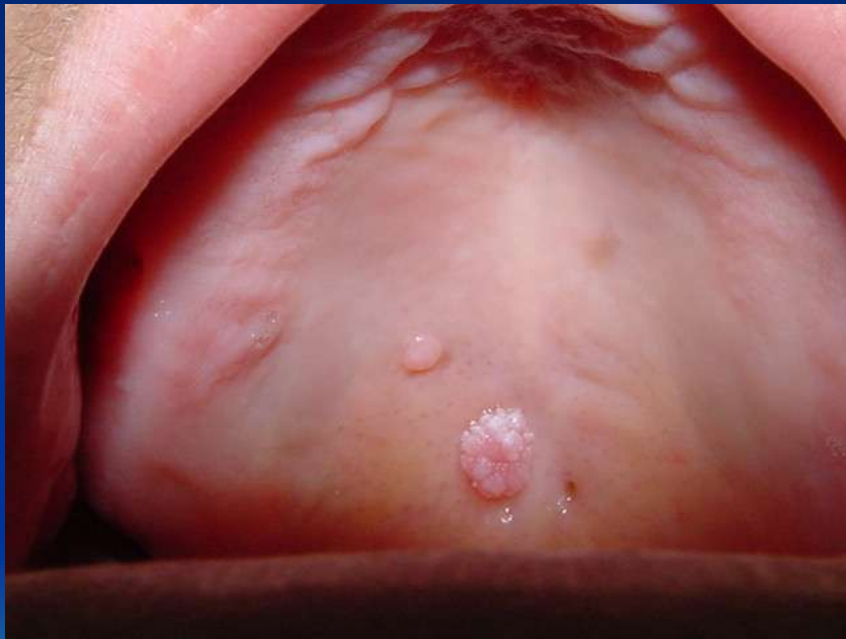



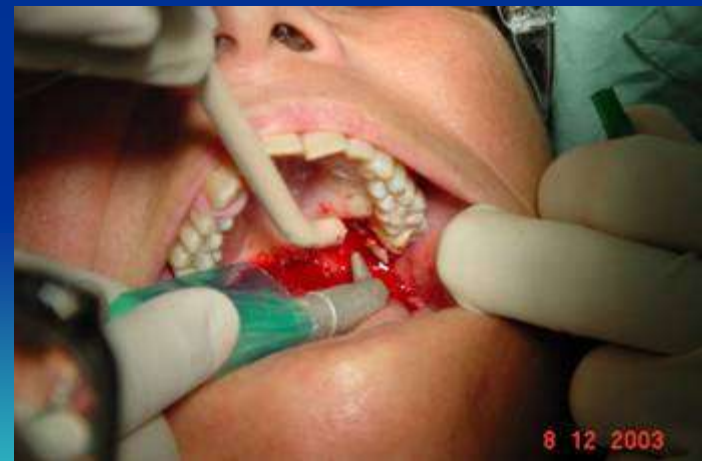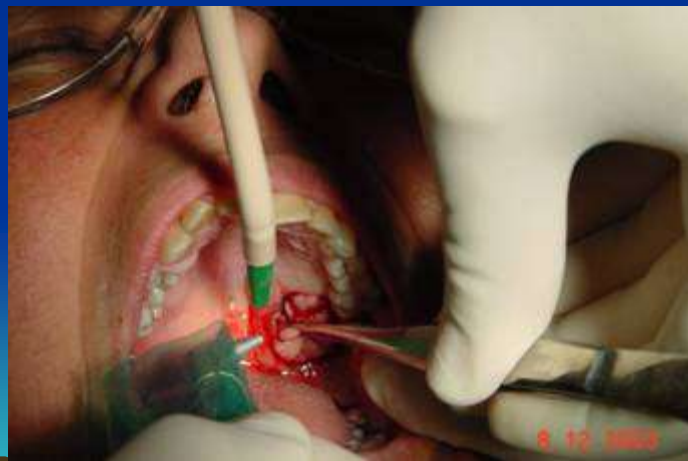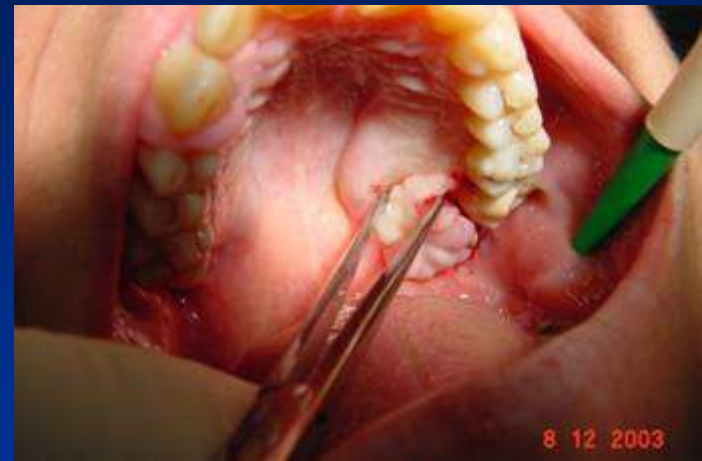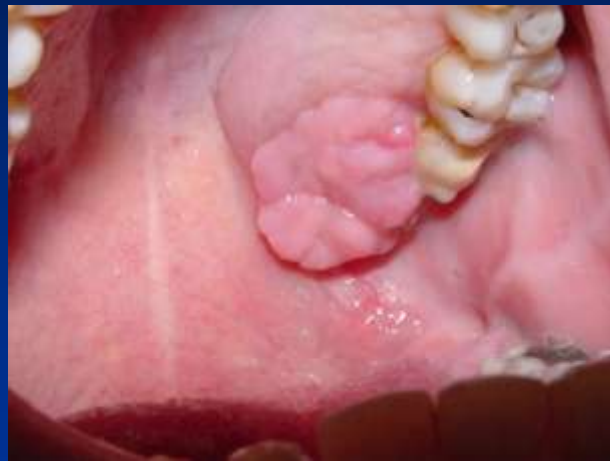# ΧΕΙΡΟΥΡΓΙΚΗ ΜΕ Laser



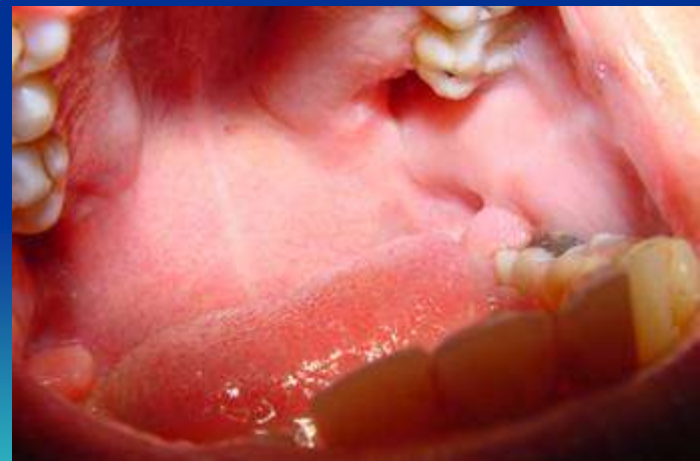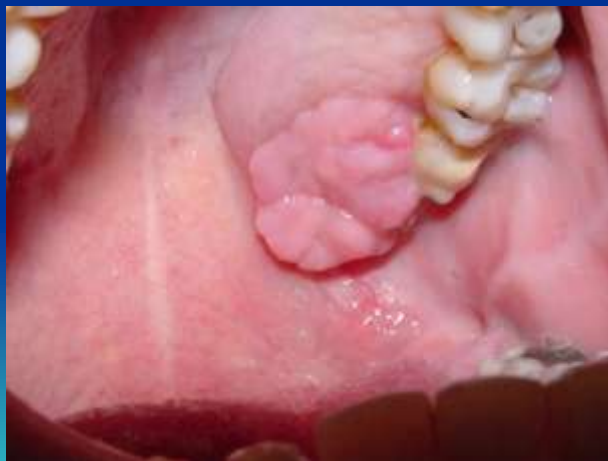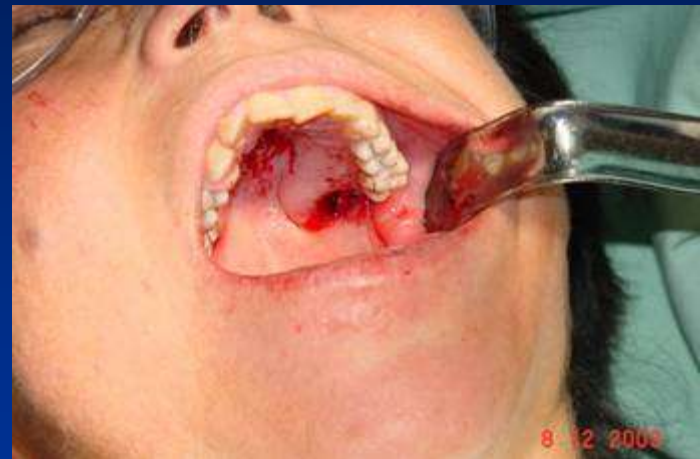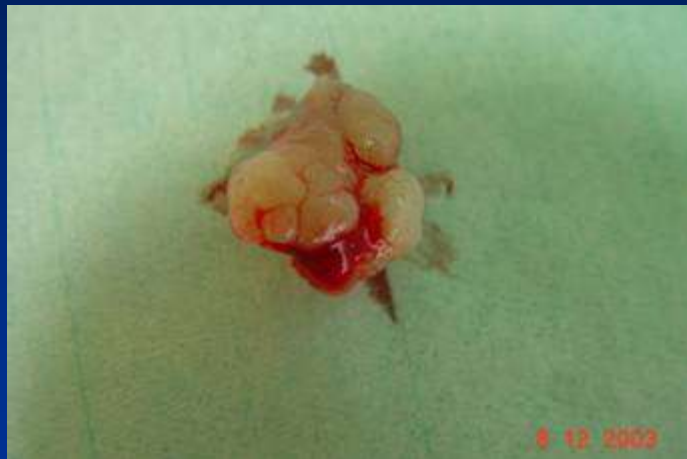# ΧΕΙΡΟΥΡΓΙΚΗ ΜΕ Laser



# ΧΕΙΡΟΥΡΓΙΚΗ ΜΕ Laser

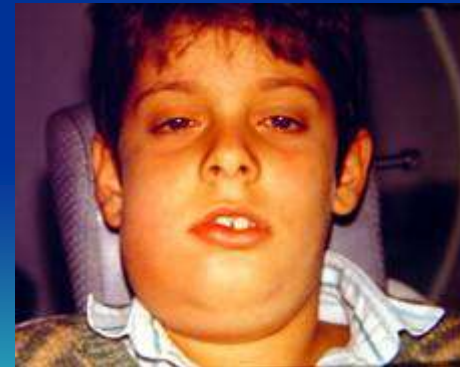
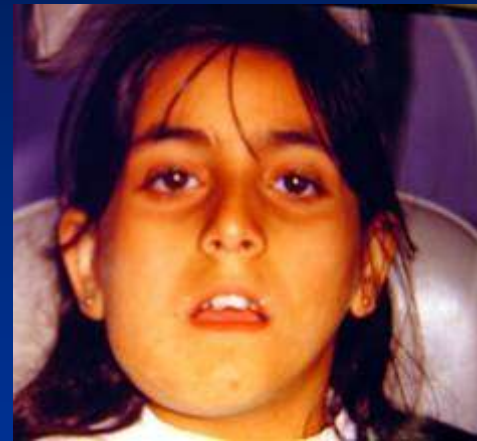
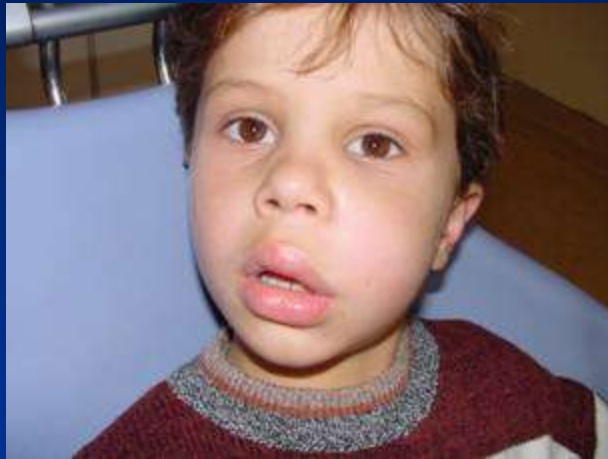# ΧΕΙΡΟΥΡΓΙΚΗ ΜΕ Laser



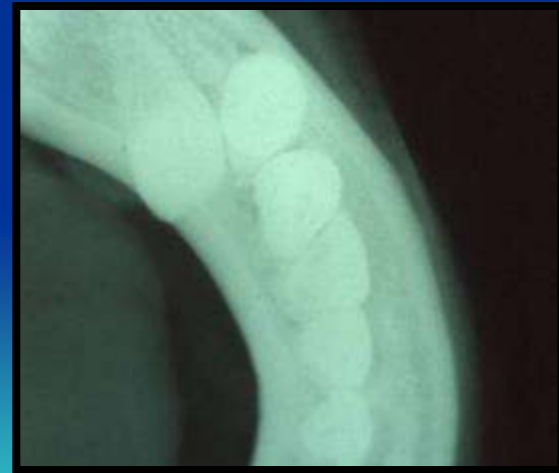
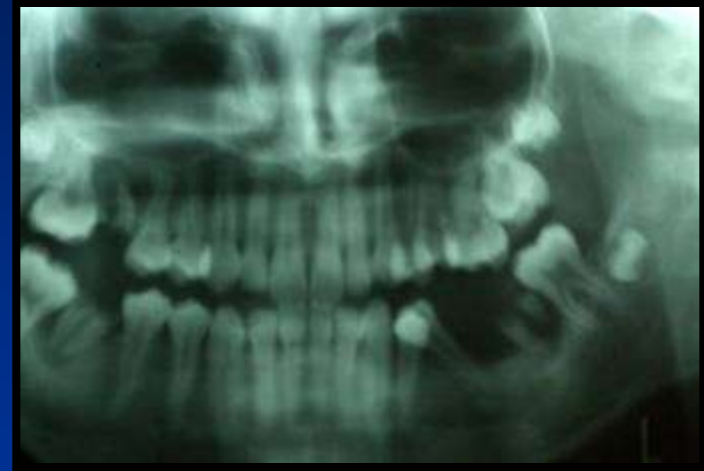
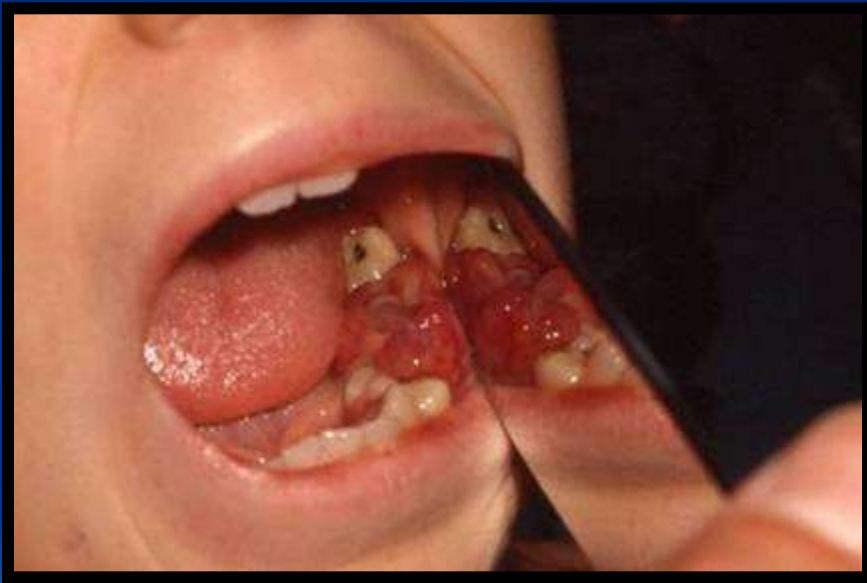
# ΧΕΙΡΟΥΡΓΙΚΗ ΣΤΑ ΠΑΙΔΙΑ ΤΡΑΧΗΛΟΠΡΟΣΩΠΙΚΕΣ ΛΟΙΜΩΞΕΙΣ



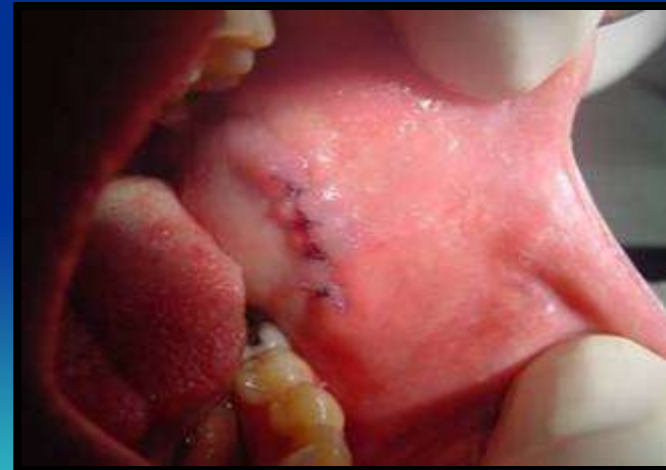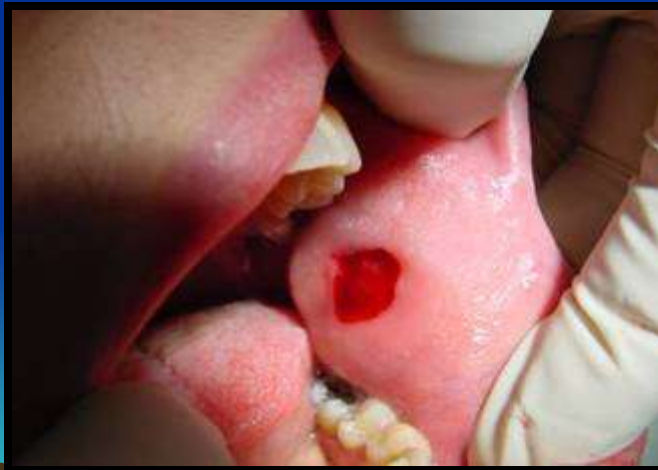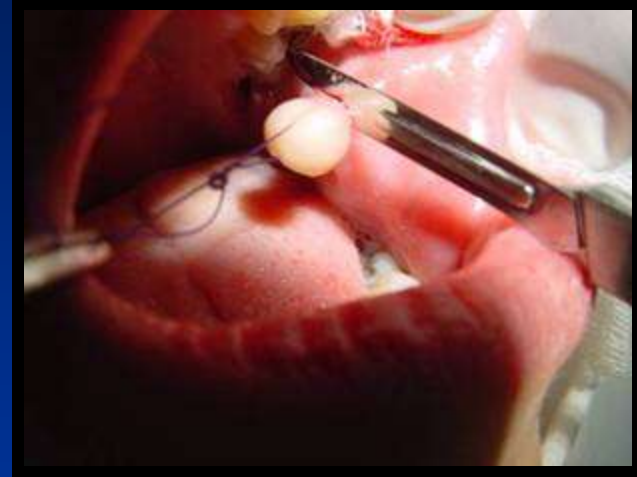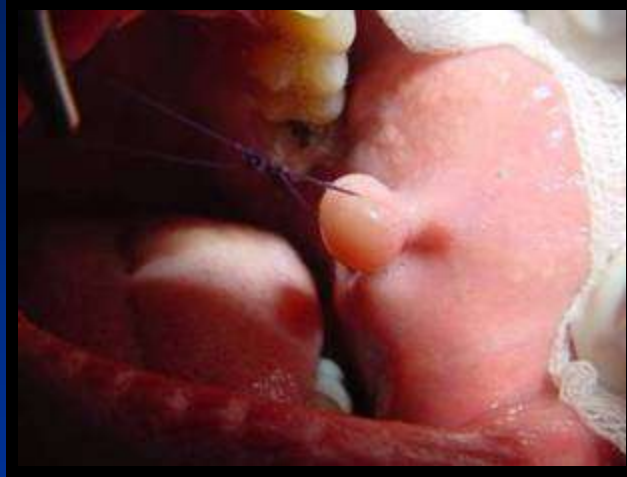# ΧΕΙΡΟΥΡΓΙΚΗ ΣΤΑ ΠΑΙΔΙΑ ΝΕΟΠΛΑΣΜΑΤΑ

## Περιφερικό γιγαντοκυτταρικό κοκκίωμα



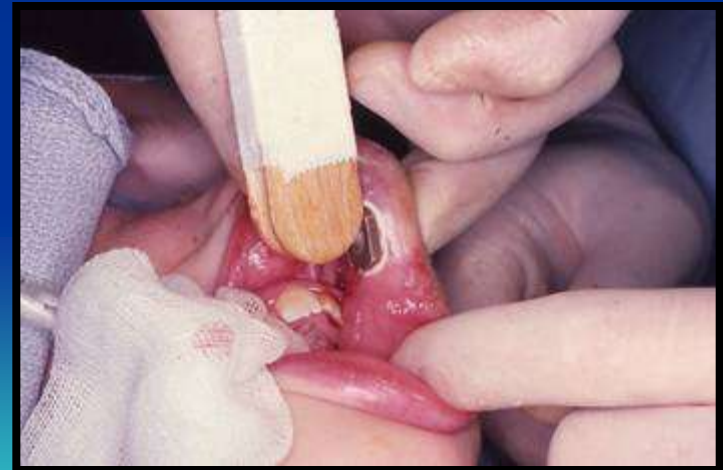
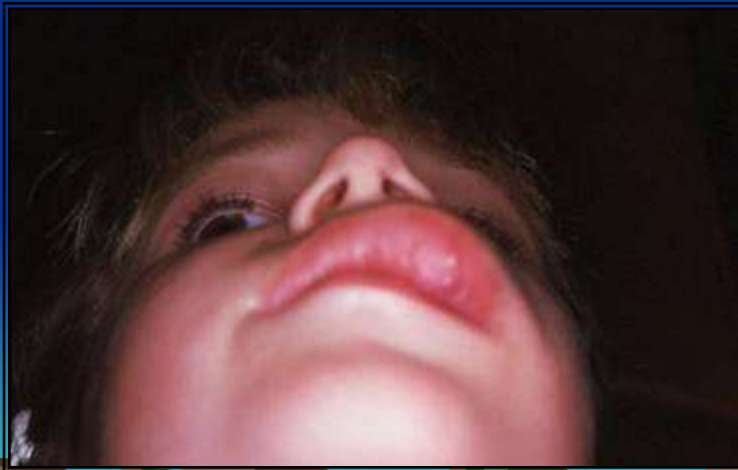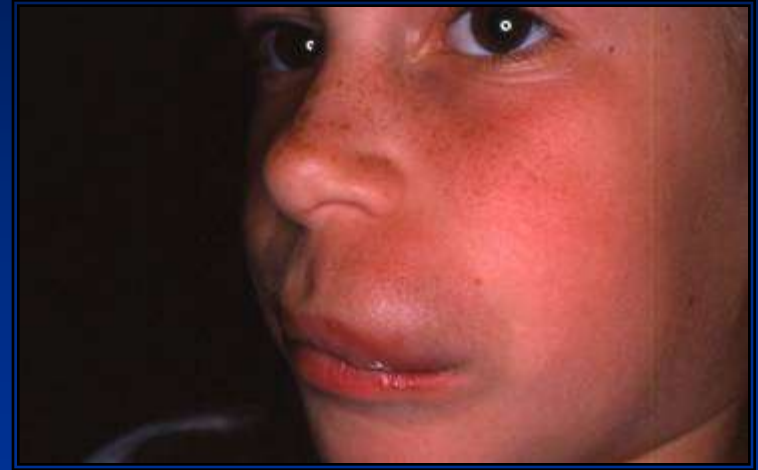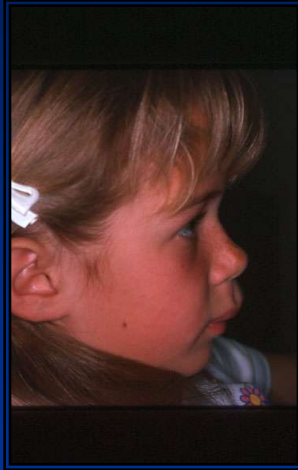# ΧΕΙΡΟΥΡΓΙΚΗ ΣΤΑ ΠΑΙΔΙΑ ΝΕΟΠΛΑΣΜΑΤΑ

## Ινώδης υπερπλασία (Τραυματικό ίνωμα)



# ΧΕΙΡΟΥΡΓΙΚΗ ΣΤΑ ΠΑΙΔΙΑ ΝΕΟΠΛΑΣΜΑΤΑ

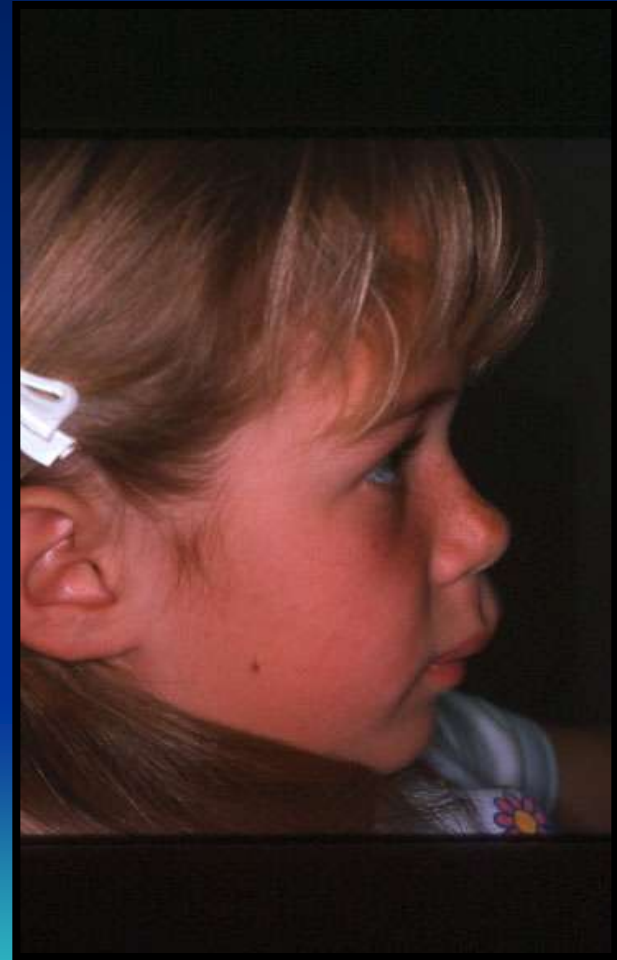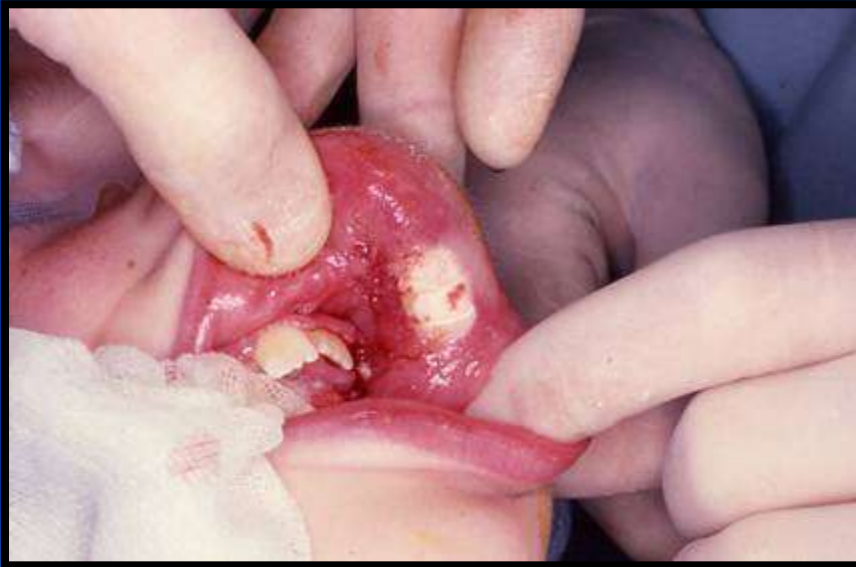## Λεμφαγγείωμα





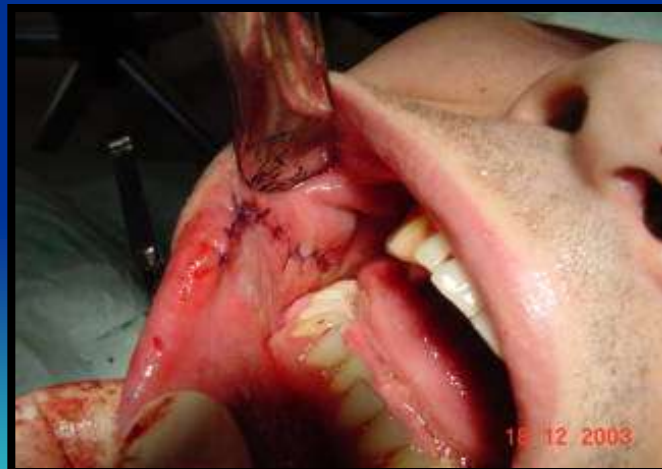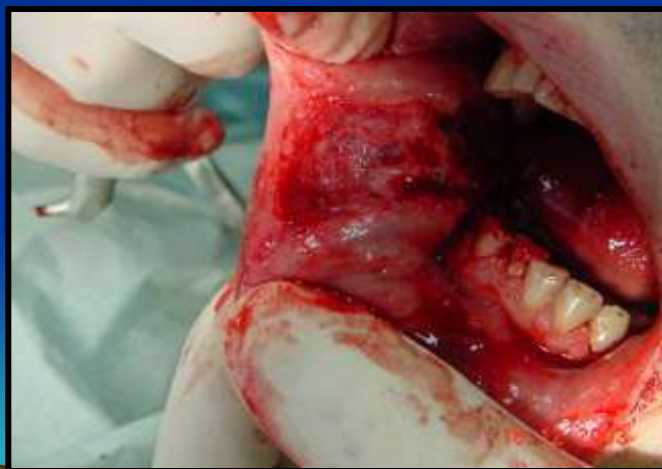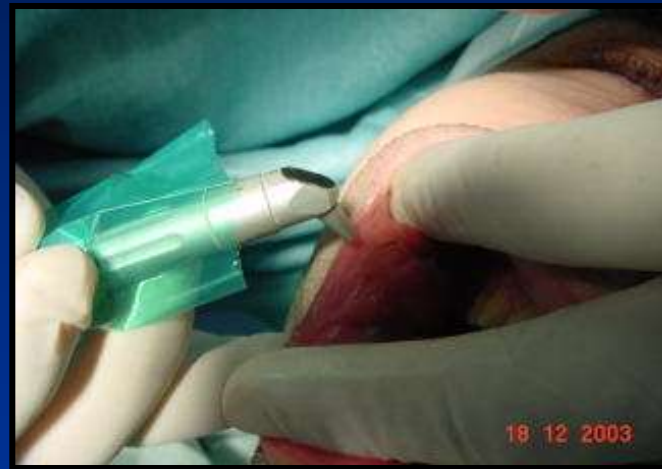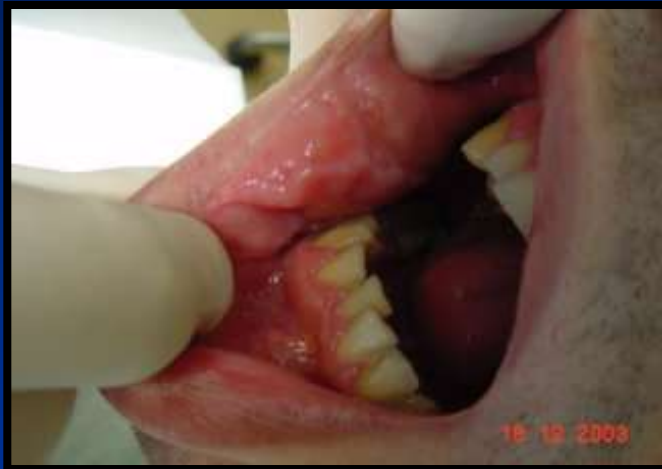# ΧΕΙΡΟΥΡΓΙΚΗ ΣΤΑ ΠΑΙΔΙΑ ΝΕΟΠΛΑΣΜΑΤΑ

## Λεμφαγγείωμα



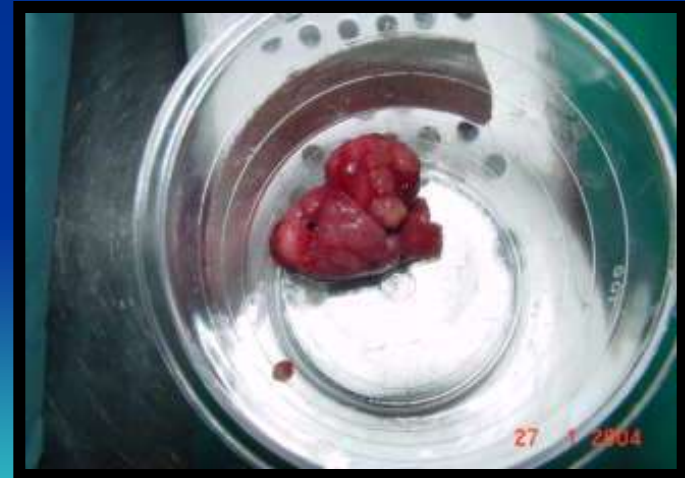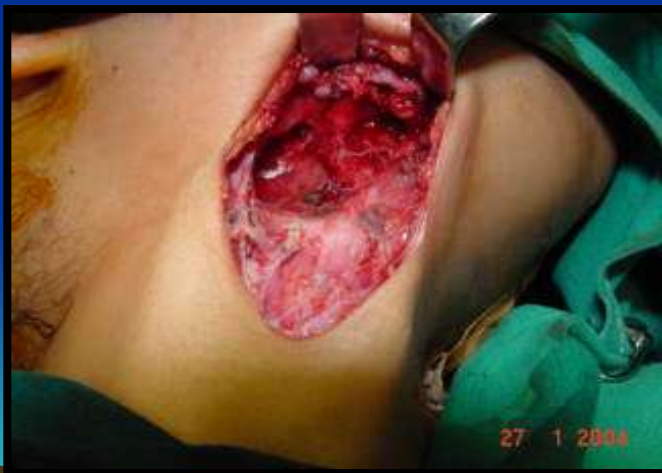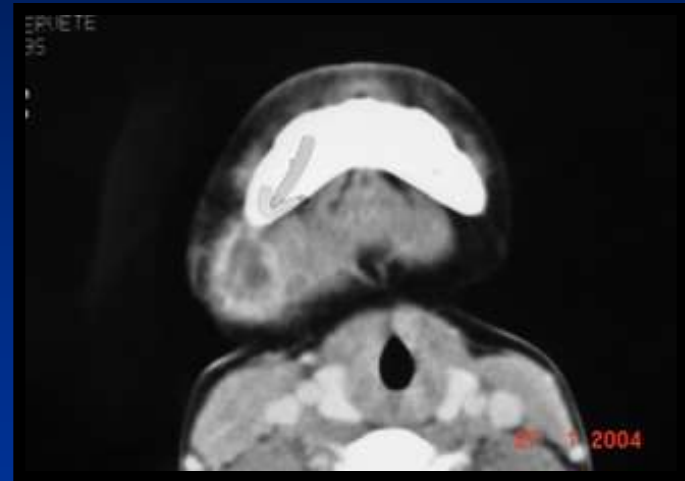
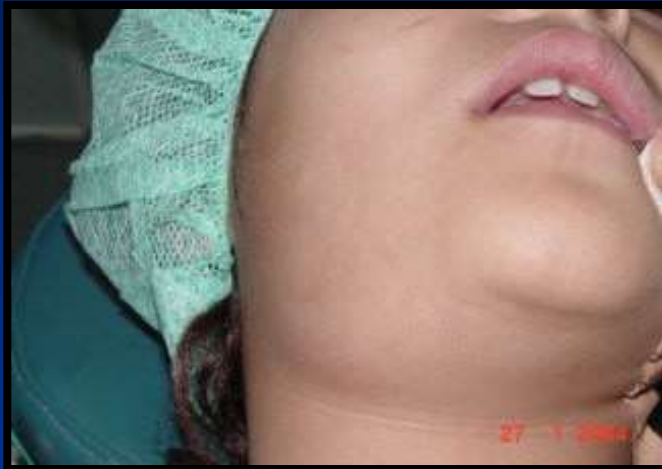# ΧΕΙΡΟΥΡΓΙΚΗ ΣΤΑ ΠΑΙΔΙΑ ΝΕΟΠΛΑΣΜΑΤΑ

## Λεμφαγγείωμα



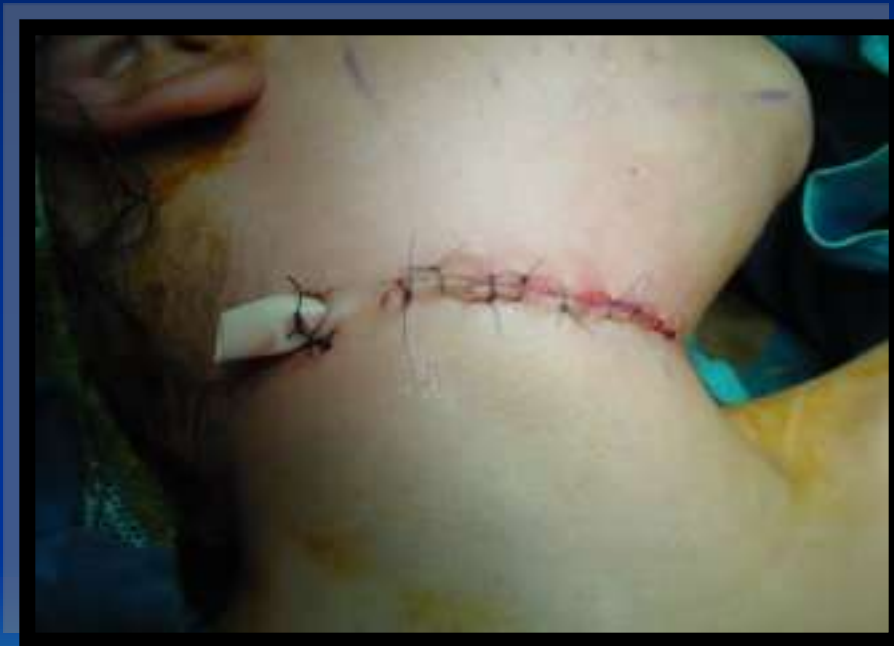# ΧΕΙΡΟΥΡΓΙΚΗ ΣΤΑ ΠΑΙΔΙΑ ΝΕΟΠΛΑΣΜΑΤΑ

## Όγκοι σιελογόνων αδένων



# ΧΕΙΡΟΥΡΓΙΚΗ ΣΤΑ ΠΑΙΔΙΑ ΝΕΟΠΛΑΣΜΑΤΑ

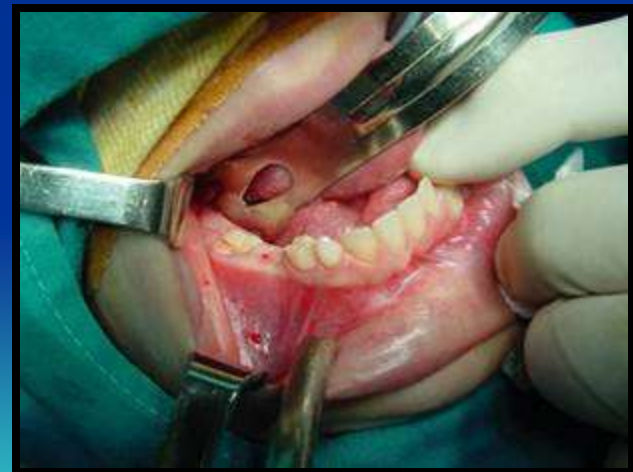
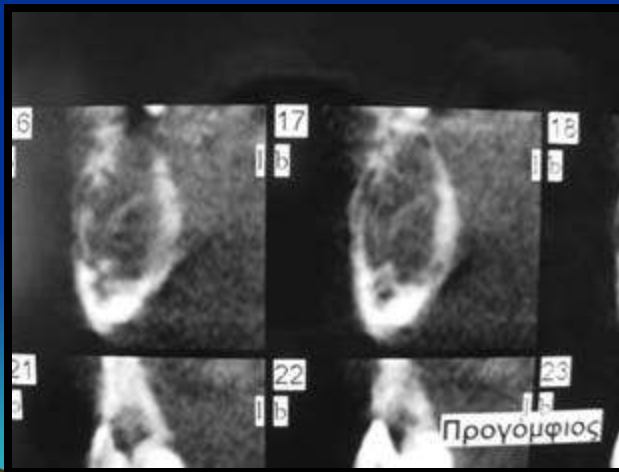
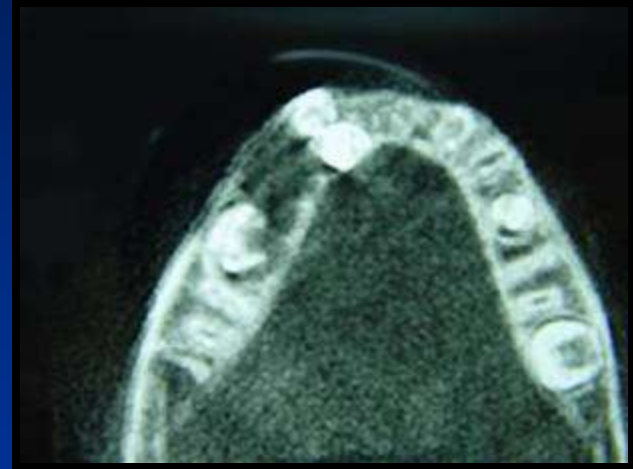
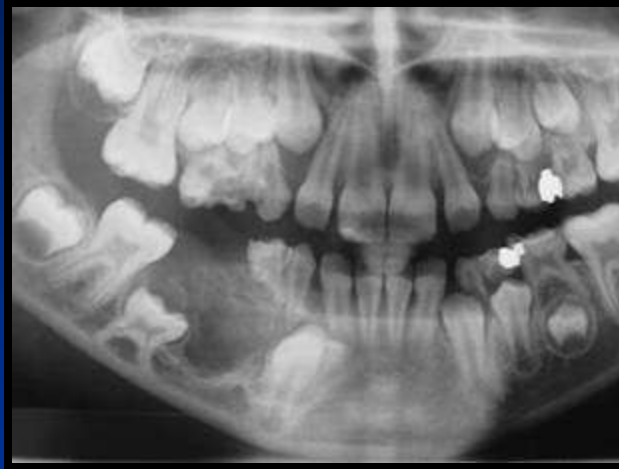
Όγκοι σιελογόνων αδένων





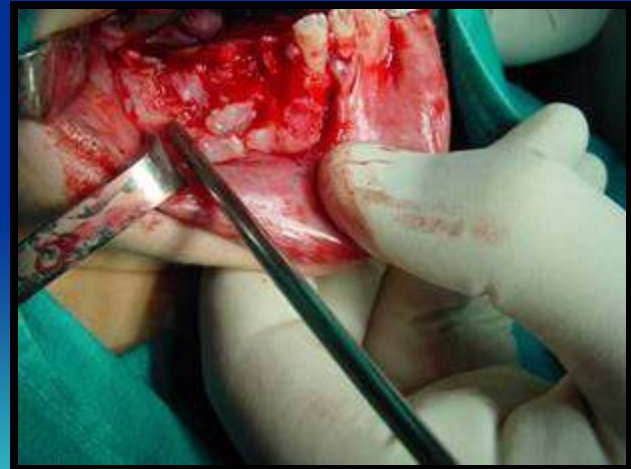
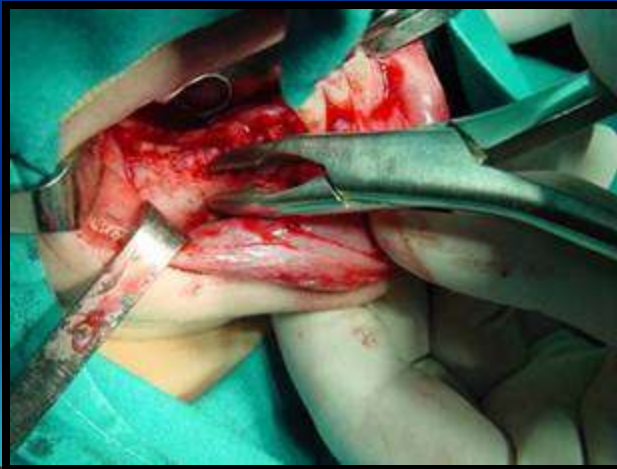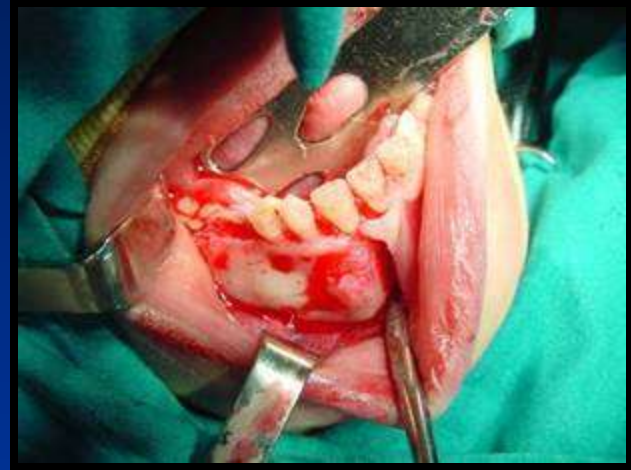
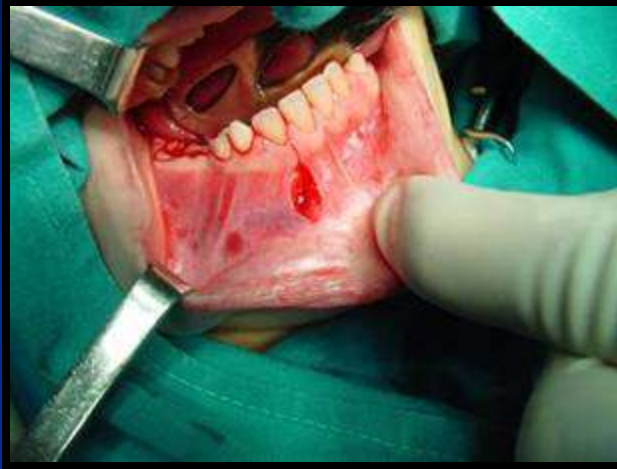
# ΧΕΙΡΟΥΡΓΙΚΗ ΣΤΑ ΠΑΙΔΙΑ ΝΕΟΠΛΑΣΜΑΤΑ

## Κεντρικό γιγαντοκυτταρικό κοκκίωμα



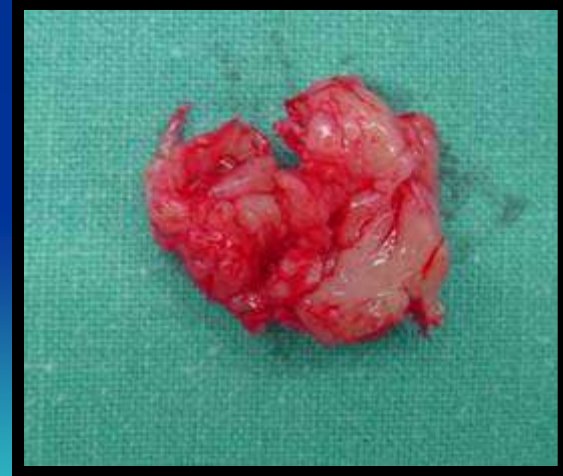
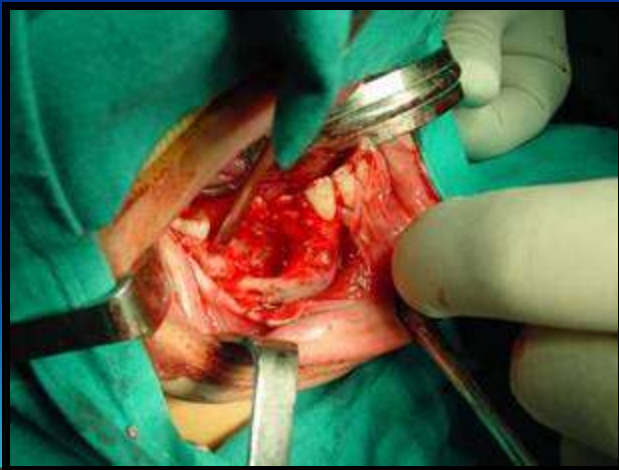
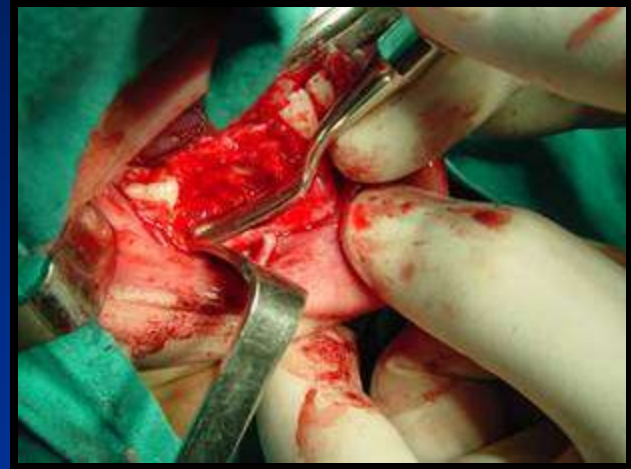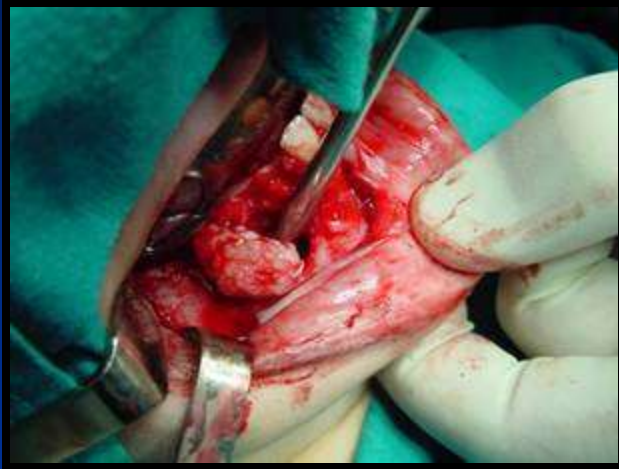# ΧΕΙΡΟΥΡΓΙΚΗ ΣΤΑ ΠΑΙΔΙΑ ΝΕΟΠΛΑΣΜΑΤΑ

## Κεντρικό γιγαντοκυτταρικό κοκκίωμα



# ΧΕΙΡΟΥΡΓΙΚΗ ΣΤΑ ΠΑΙΔΙΑ ΝΕΟΠΛΑΣΜΑΤΑ

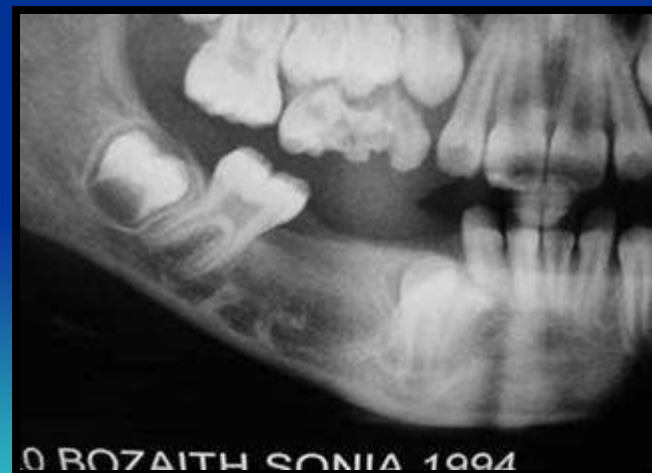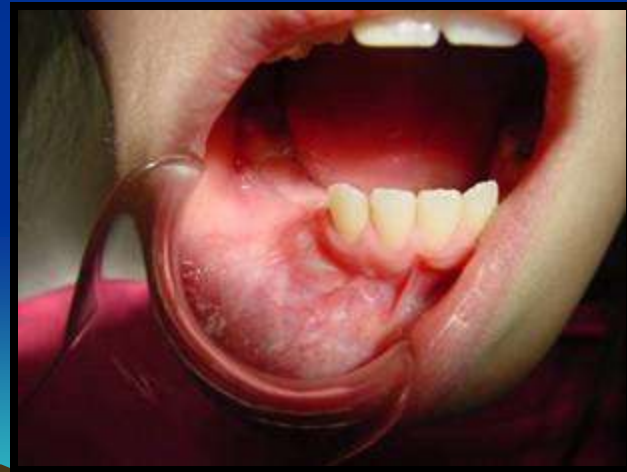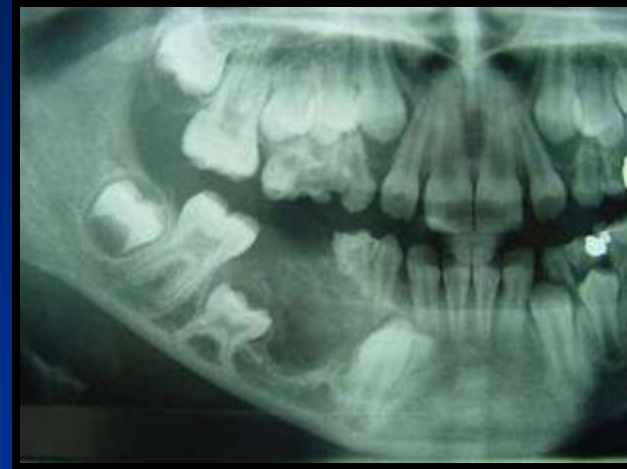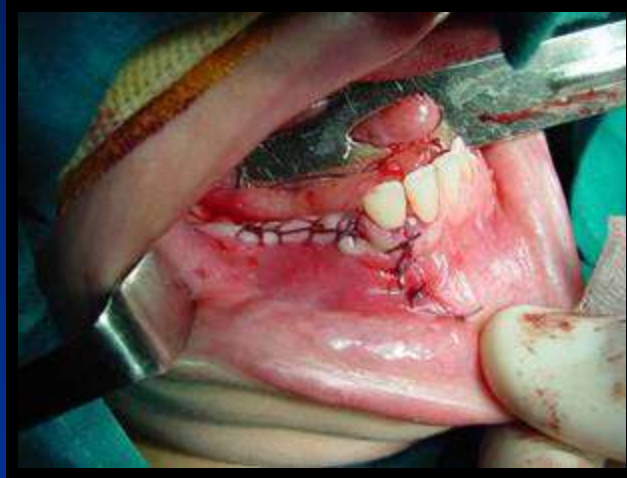## Κεντρικό γιγαντοκυτταρικό κοκκίωμα





# ΧΕΙΡΟΥΡΓΙΚΗ ΣΤΑ ΠΑΙΔΙΑ ΝΕΟΠΛΑΣΜΑΤΑ

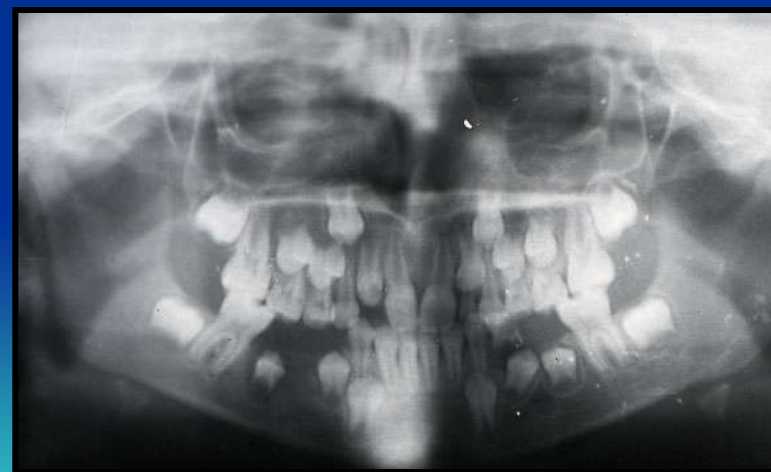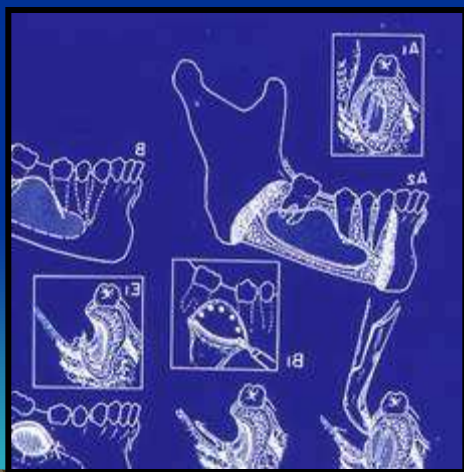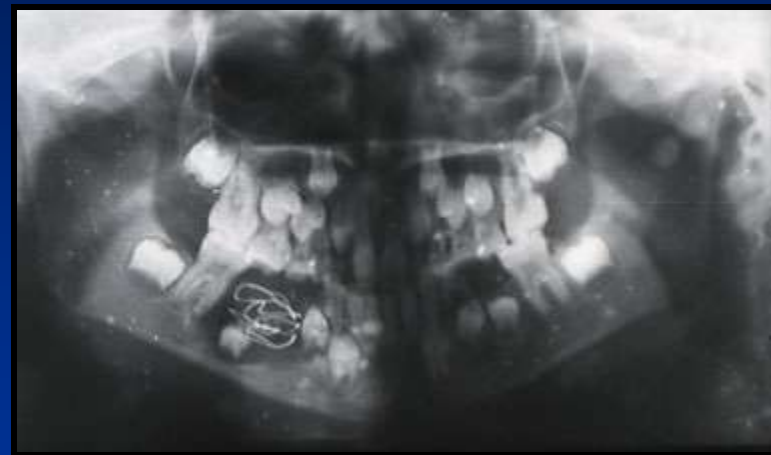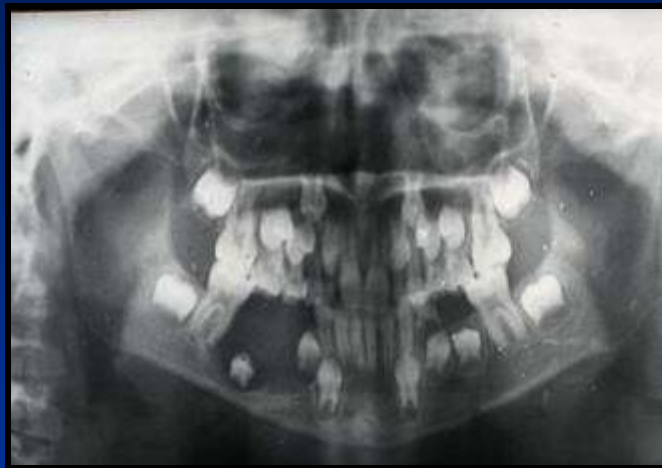## Κεντρικό γιγαντοκυτταρικό κοκκίωμα





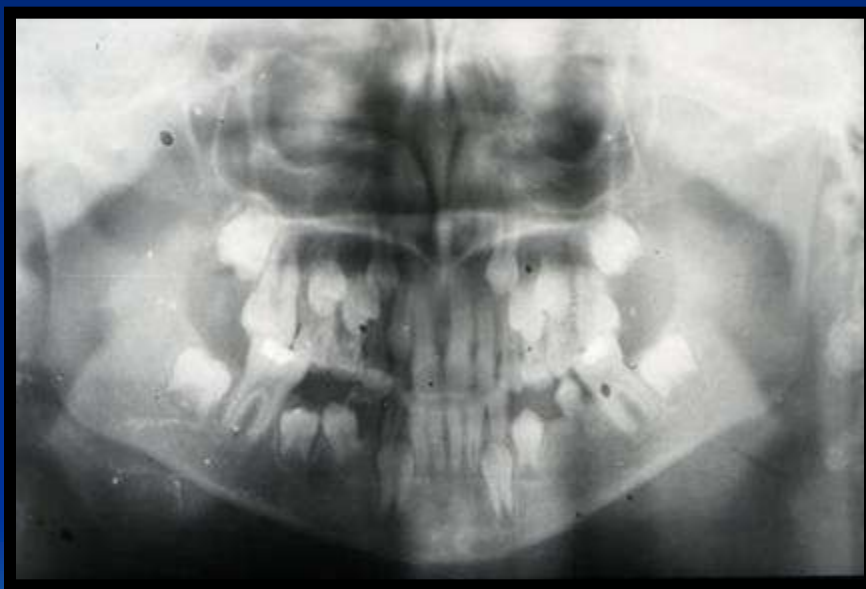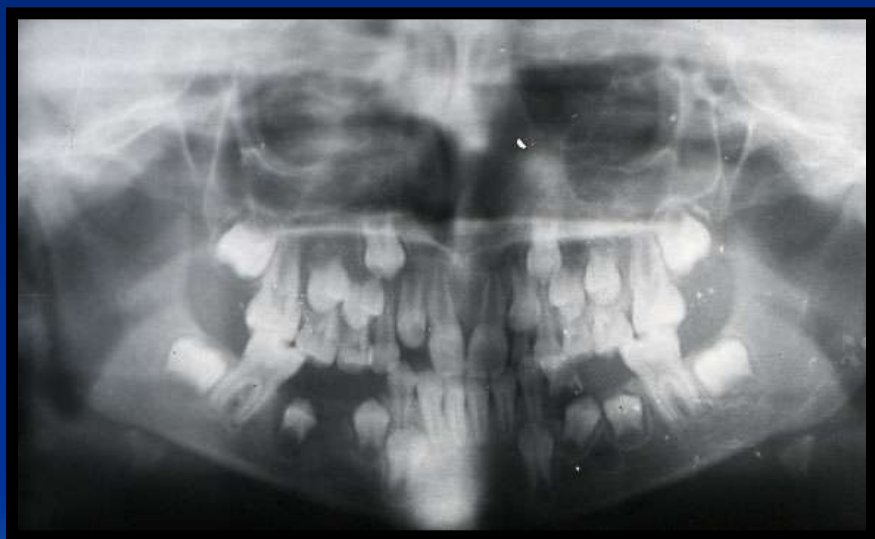# ΧΕΙΡΟΥΡΓΙΚΗ ΣΤΑ ΠΑΙΔΙΑ

## Οδοντοφόρος κύστη



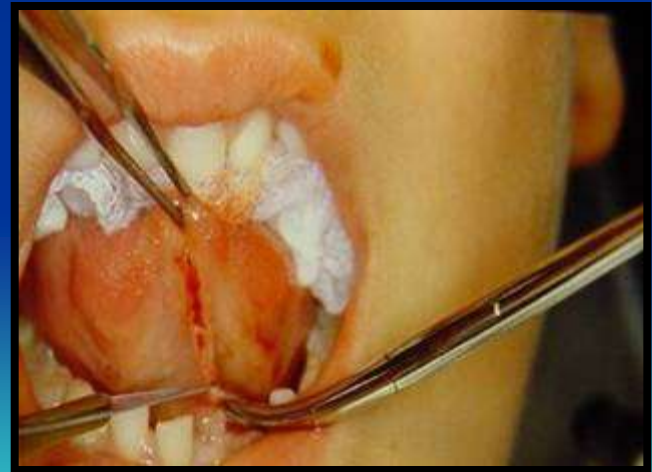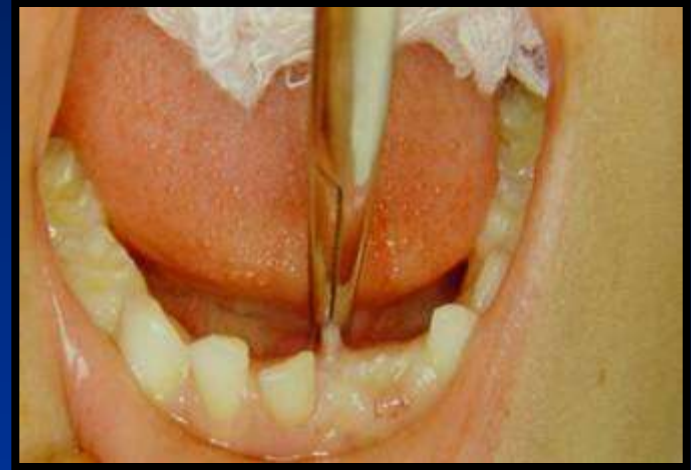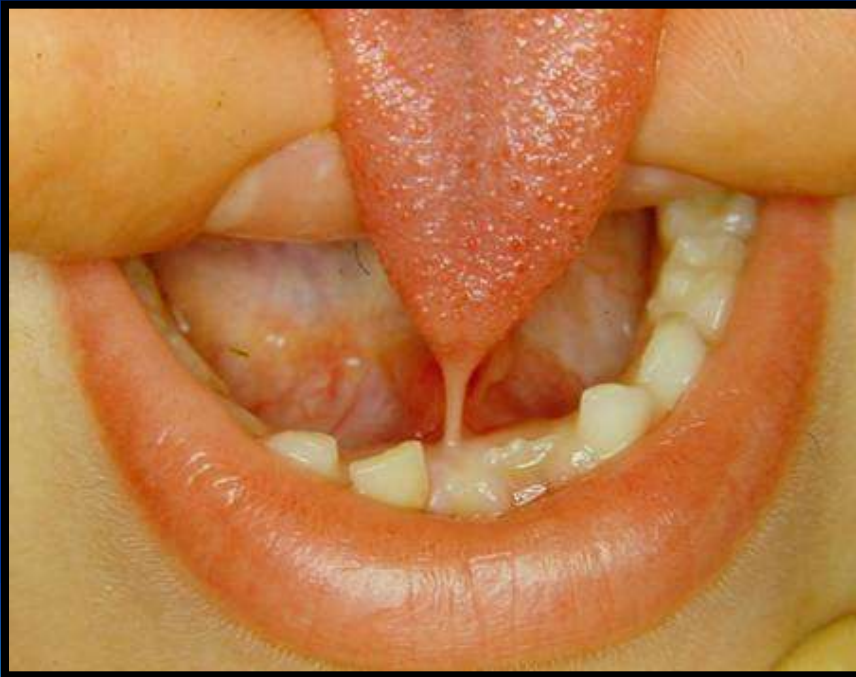
# ΧΕΙΡΟΥΡΓΙΚΗ ΣΤΑ ΠΑΙΔΙΑ

## Οδοντοφόρος κύστη



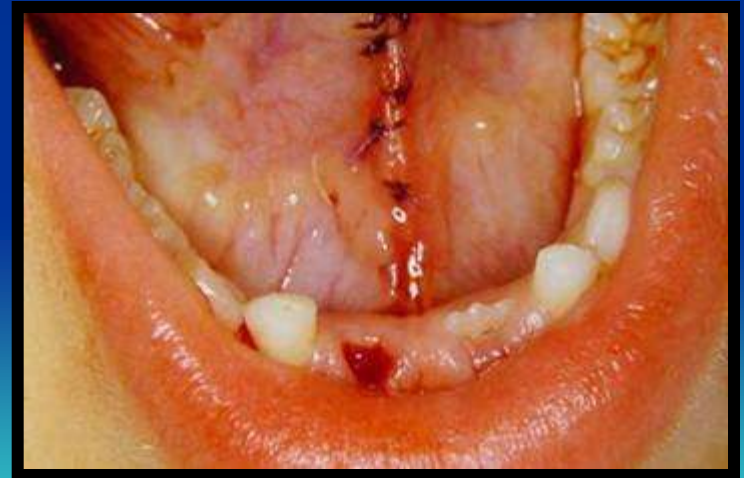
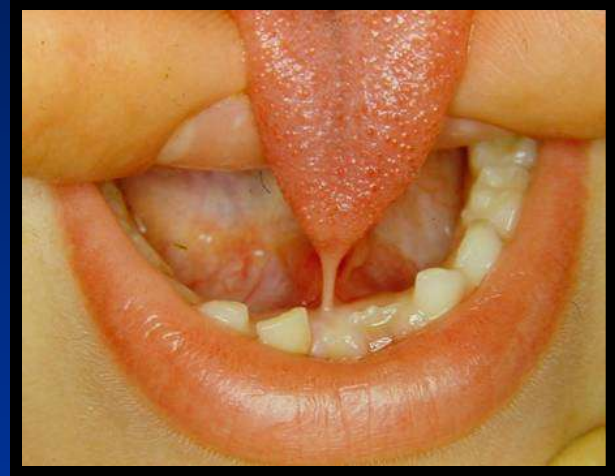
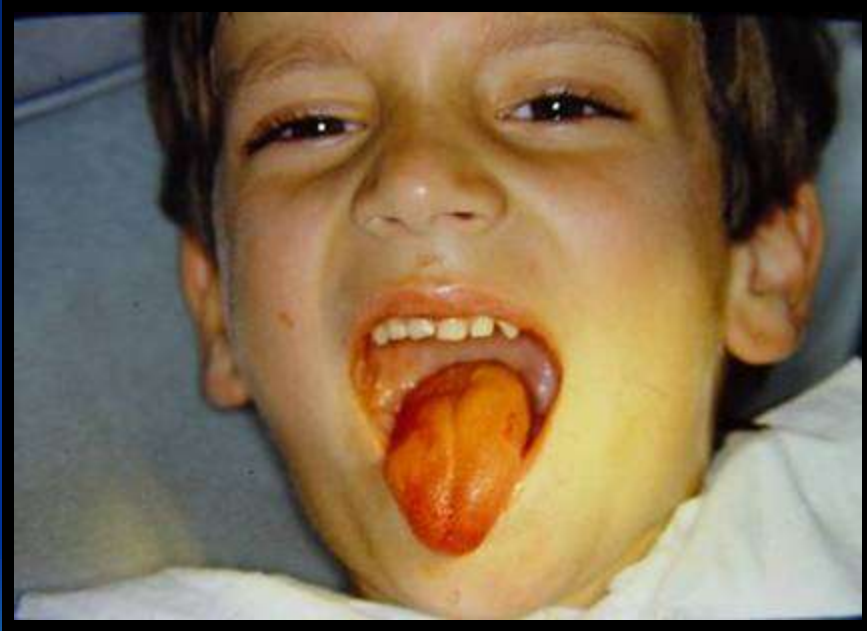# ΧΕΙΡΟΥΡΓΙΚΗ ΣΤΑ ΠΑΙΔΙΑ

## Χαλινοί γλώσσας



# ΧΕΙΡΟΥΡΓΙΚΗ ΣΤΑ ΠΑΙΔΙΑ

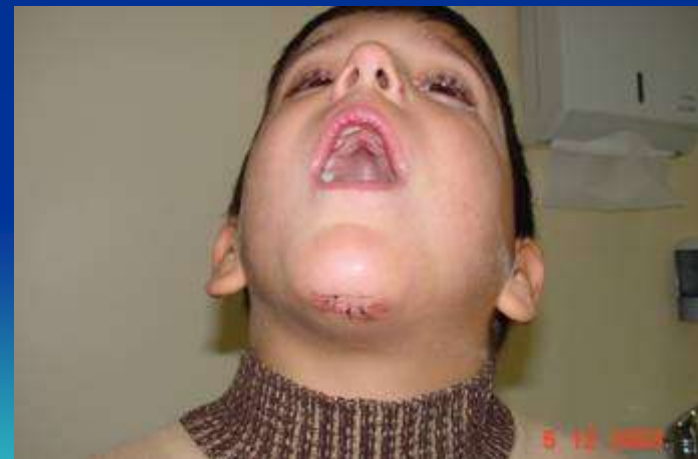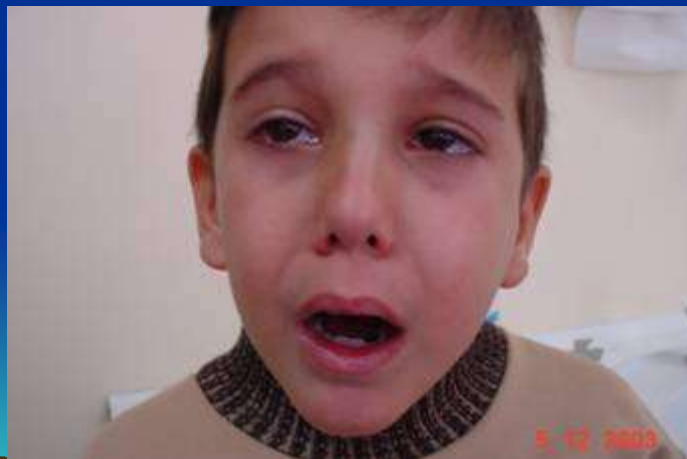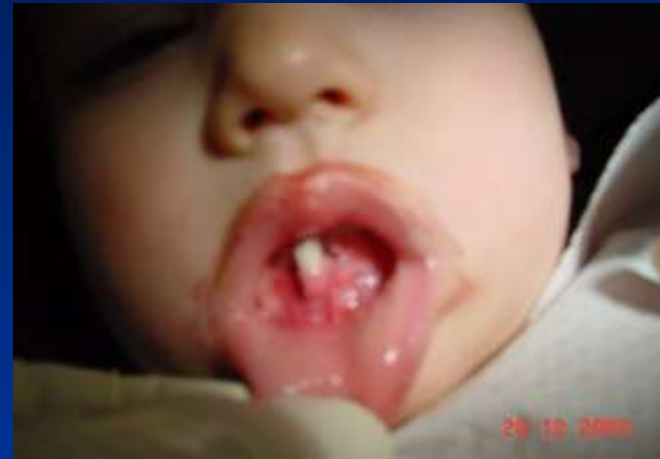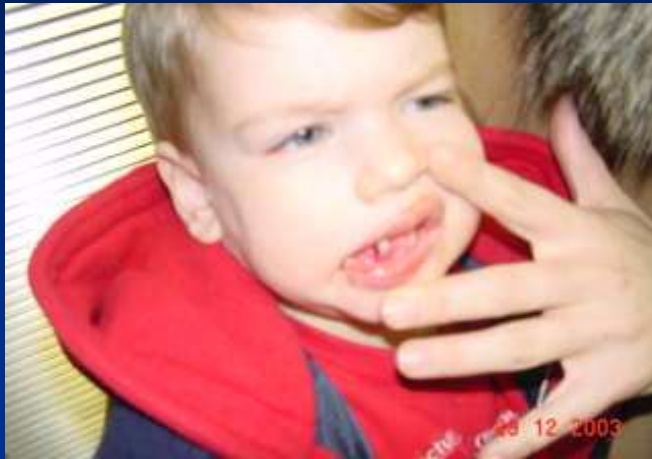## Χαλινοί γλώσσας





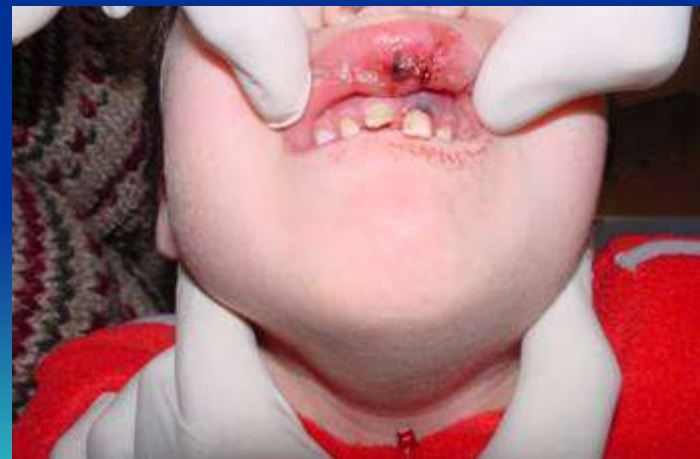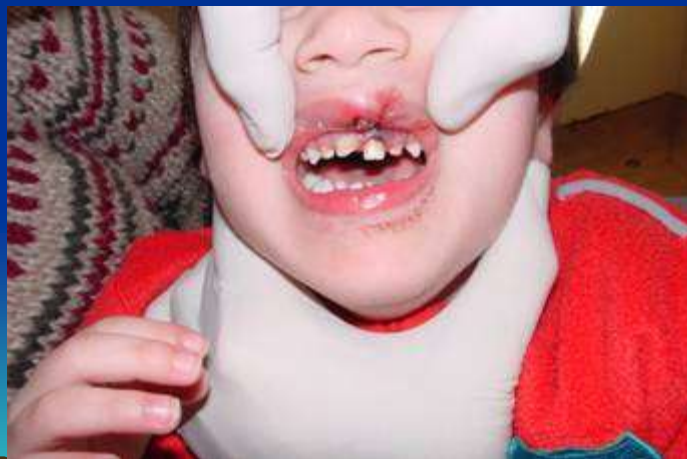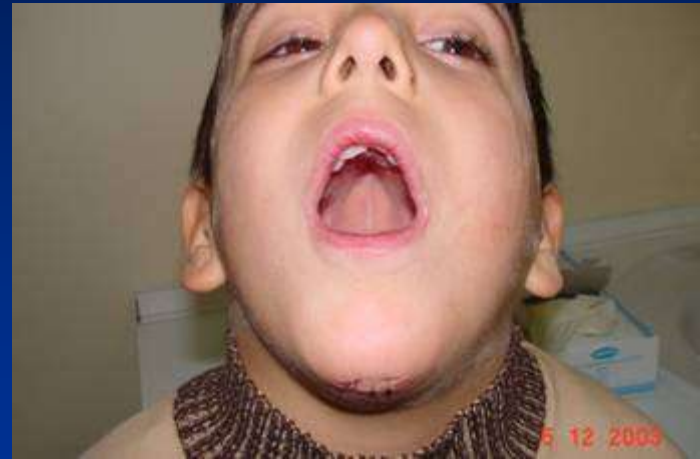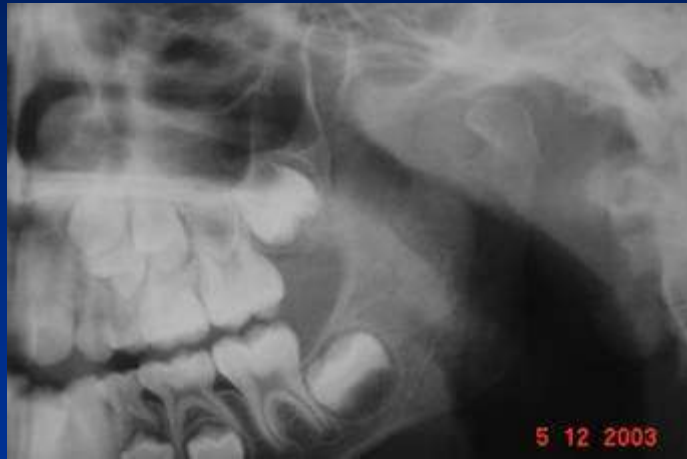# ΧΕΙΡΟΥΡΓΙΚΗ ΣΤΑ ΠΑΙΔΙΑ

## ΤΡΑΥΜΑ



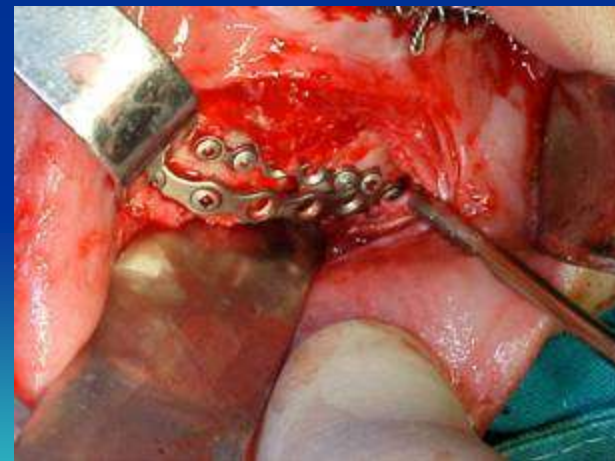
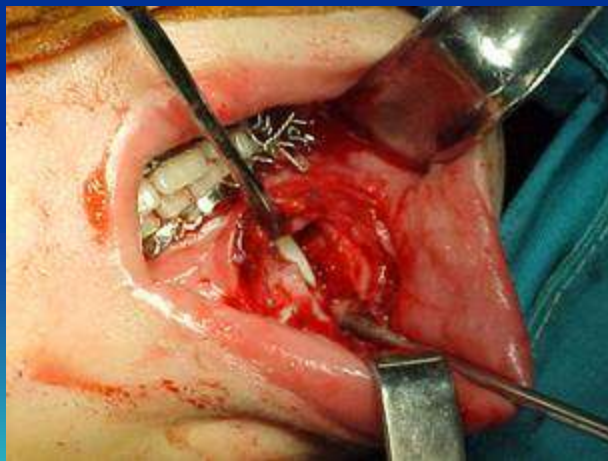
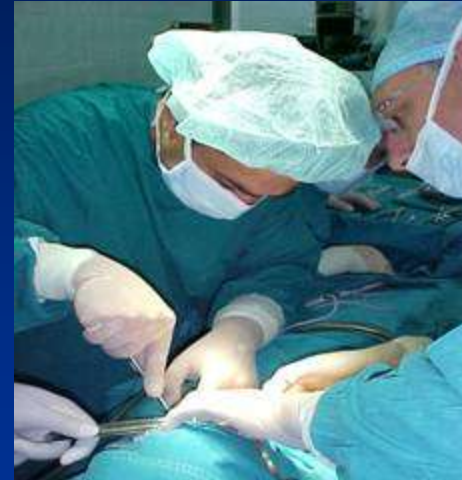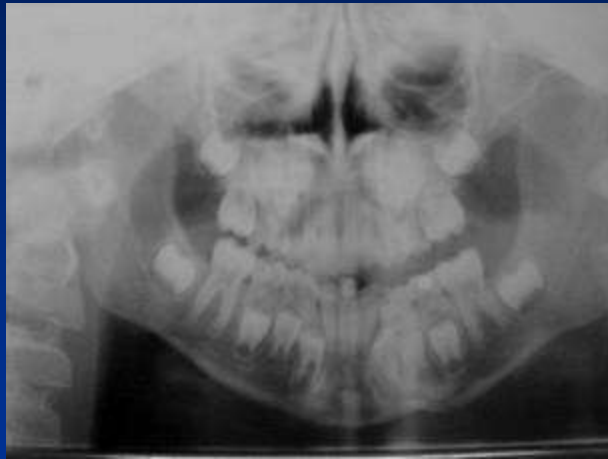# ΧΕΙΡΟΥΡΓΙΚΗ ΣΤΑ ΠΑΙΔΙΑ

## ΤΡΑΥΜΑ



# ΧΕΙΡΟΥΡΓΙΚΗ ΣΤΑ ΠΑΙΔΙΑ

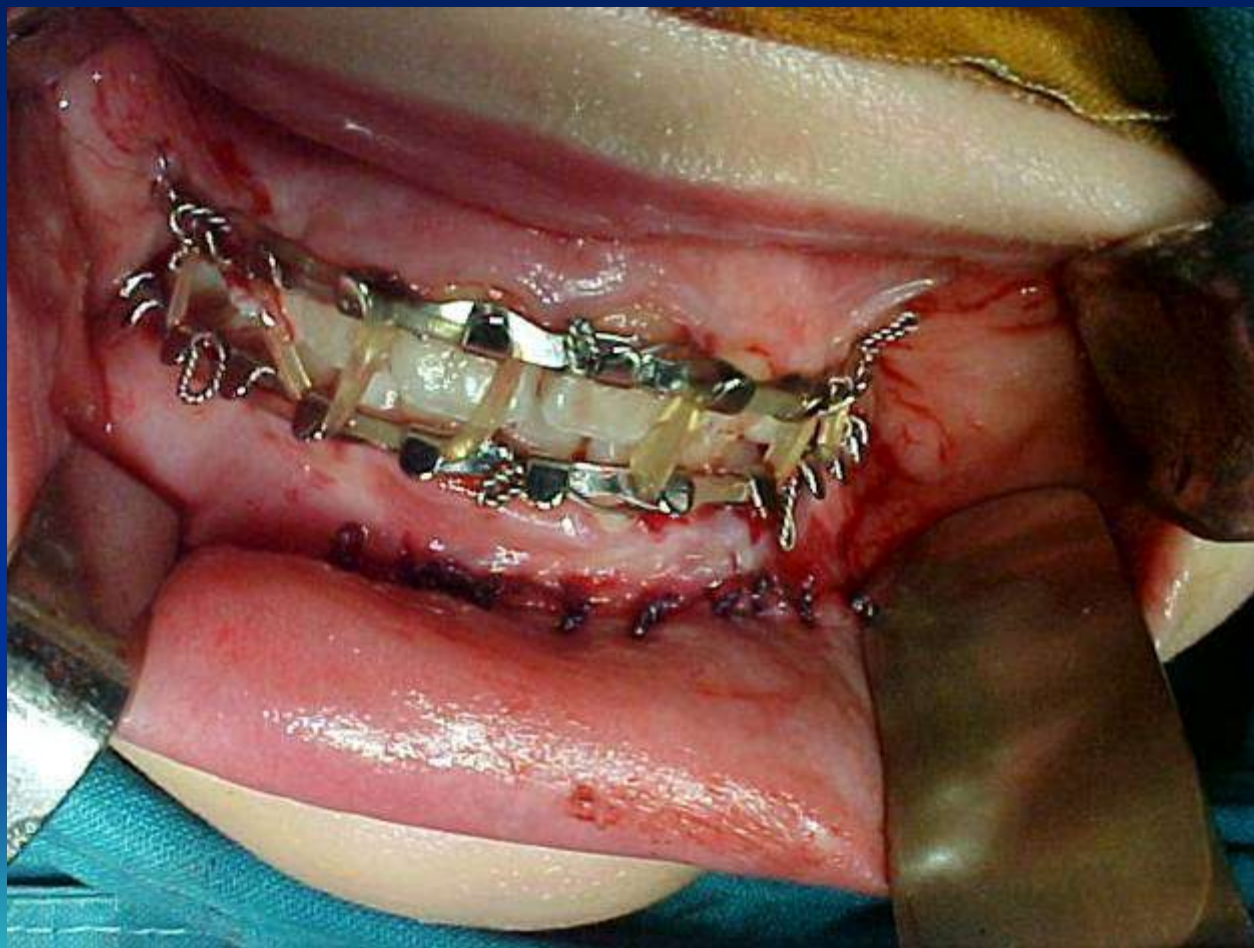
## ΤΡΑΥΜΑ





# ΧΕΙΡΟΥΡΓΙΚΗ ΣΤΑ ΠΑΙΔΙΑ

## ΤΡΑΥΜΑ







**ΕΥΧΑΡΙΣΤΟ ΠΟΛΥ**