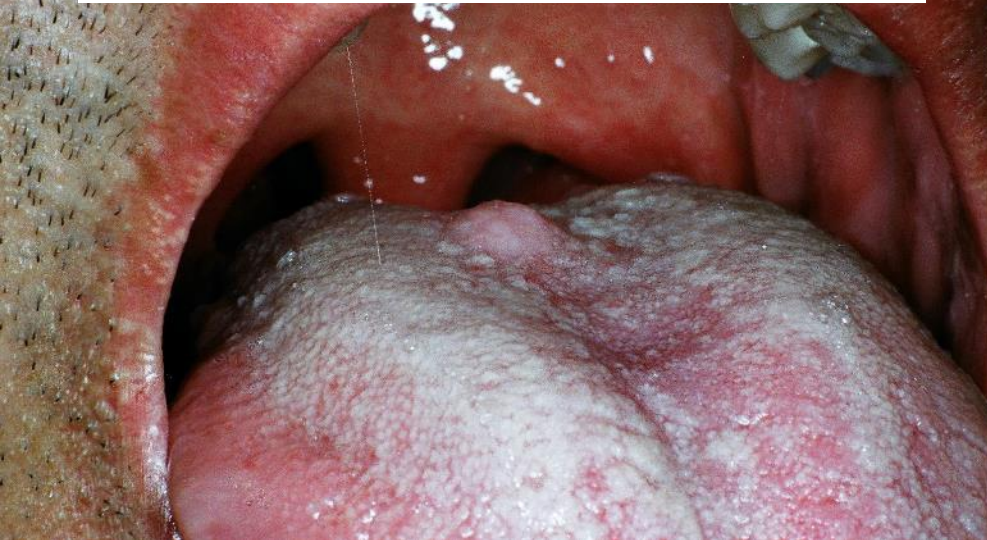

Εμβρυολογία προσώπου και στόματος

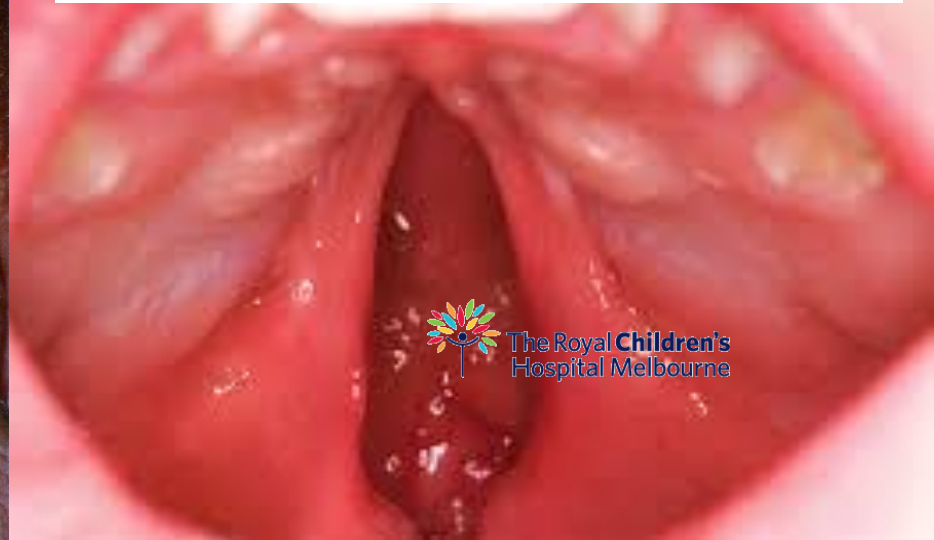Κων/νος Ι. Τόσιος
Εργαστήριο Στοματολογίας



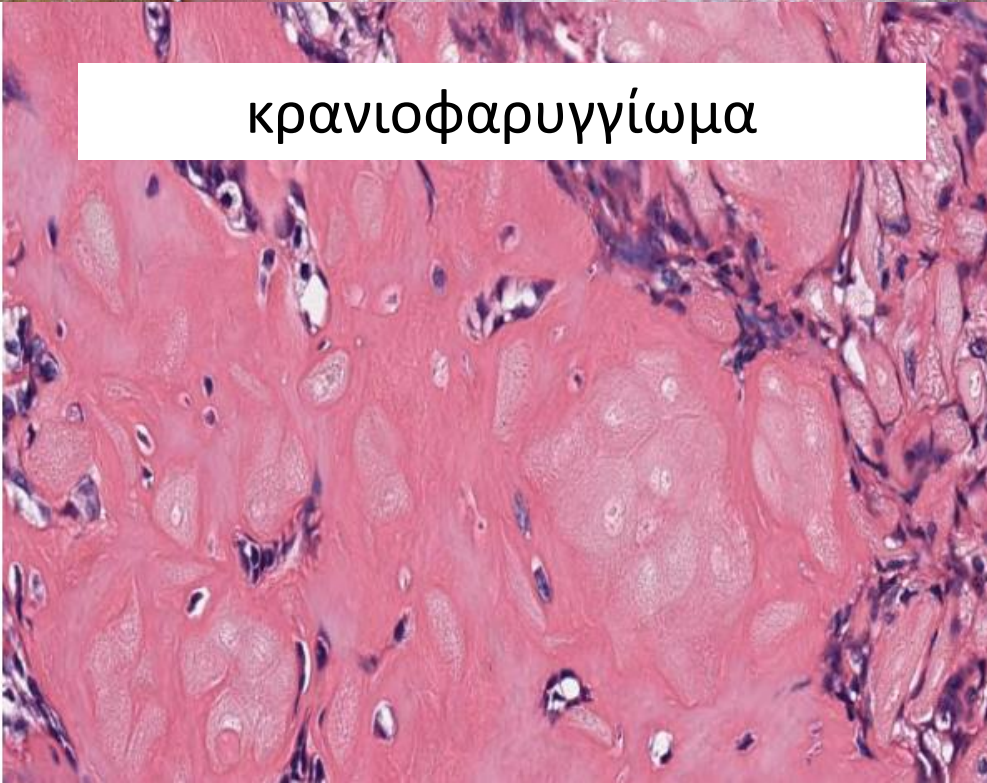
γλωσσικός θυρεοειδής



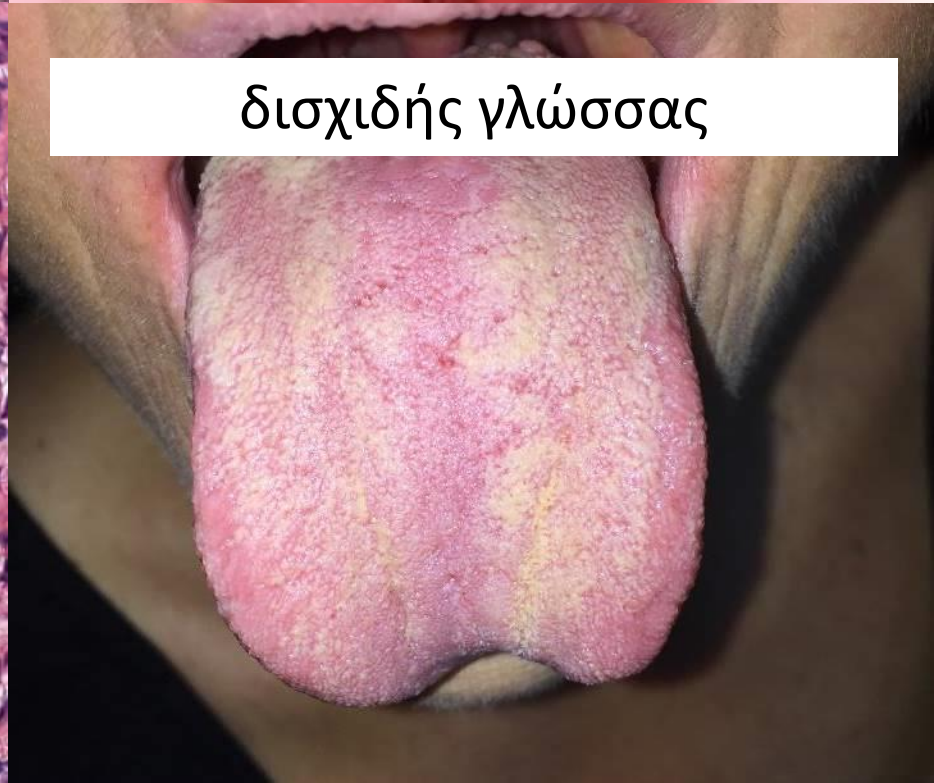υπερωιοσχιστία



κρανιοφαρυγγίωμα

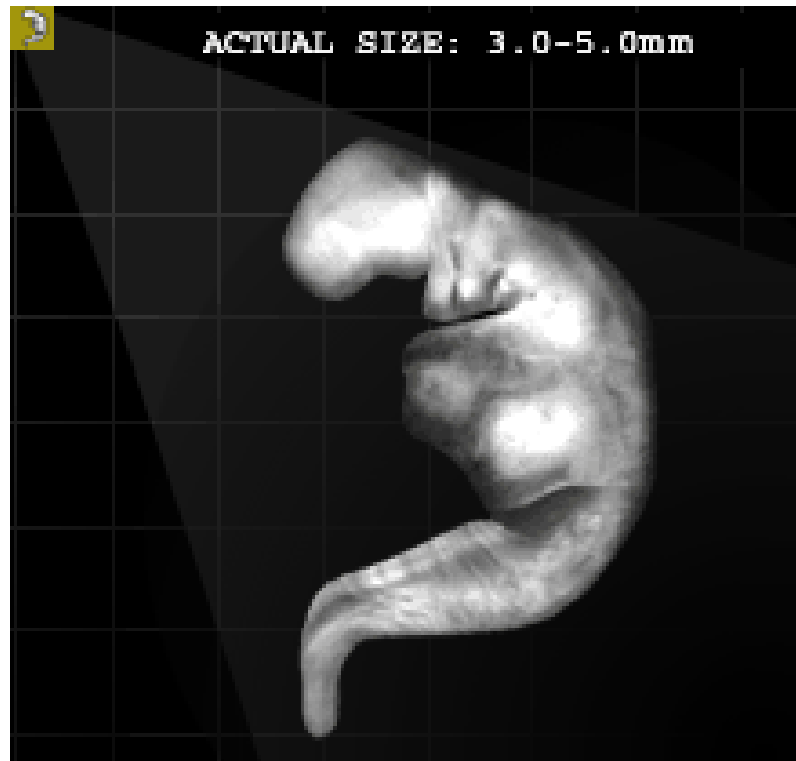

δισχιδής γλώσσας



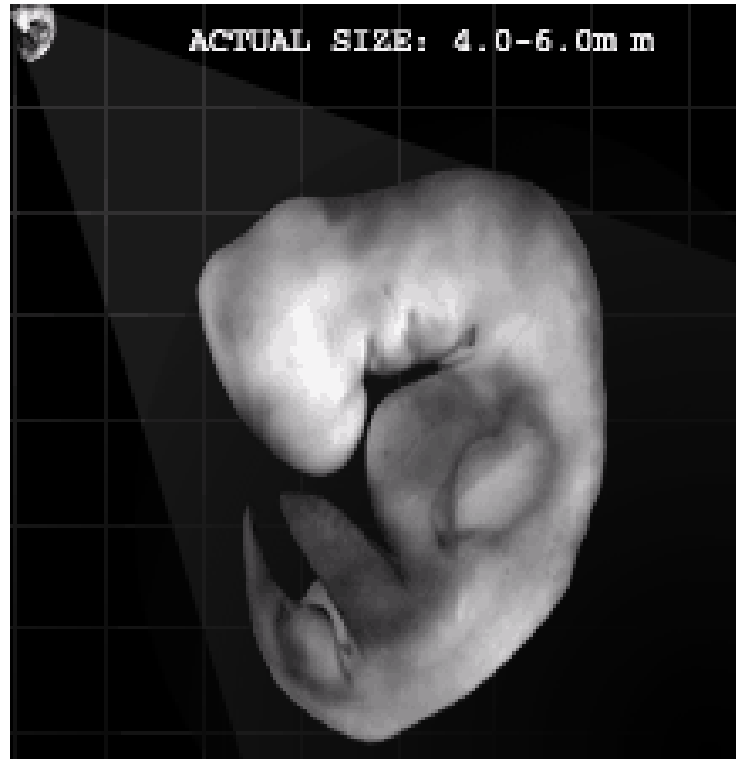
διάπλαση εμβρύου

- πρόσθιο, κεφαλικό, ραμφικό άκρο
- οπίσθιο, κοκκυγικό, ουριαίο άκρο



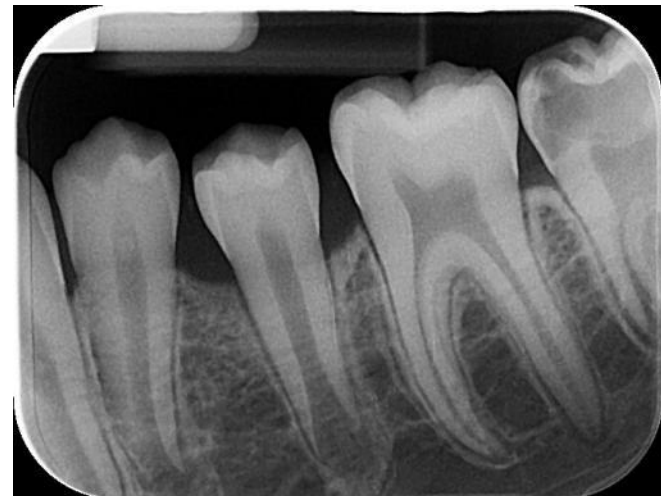διάπλαση εμβρύου

- έξω βλαστικό δέρμα
εξώδερμα
- μέσο βλαστικό δέρμα
μεσόδερμα
- έσω βλαστικό δέρμα
ενδόδερμα

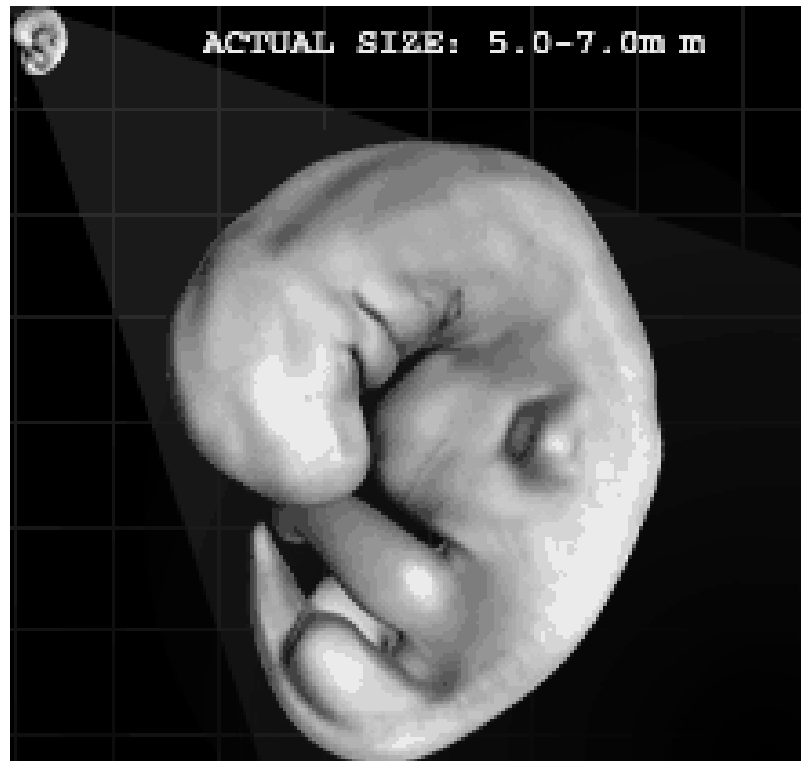

διάπλαση εμβρύου

- έξω βλαστικό δέρμα
- μέσο βλαστικό δέρμα
- έσω βλαστικό δέρμα
- **εξωμεσέγχυμα**
- επιθήλια, νευρικός ιστός
- μεσεγχυματικοί ιστοί
- σπλάχνα

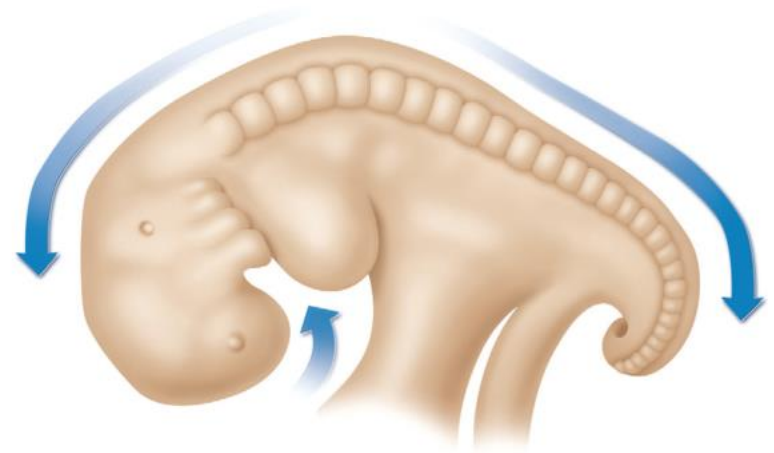
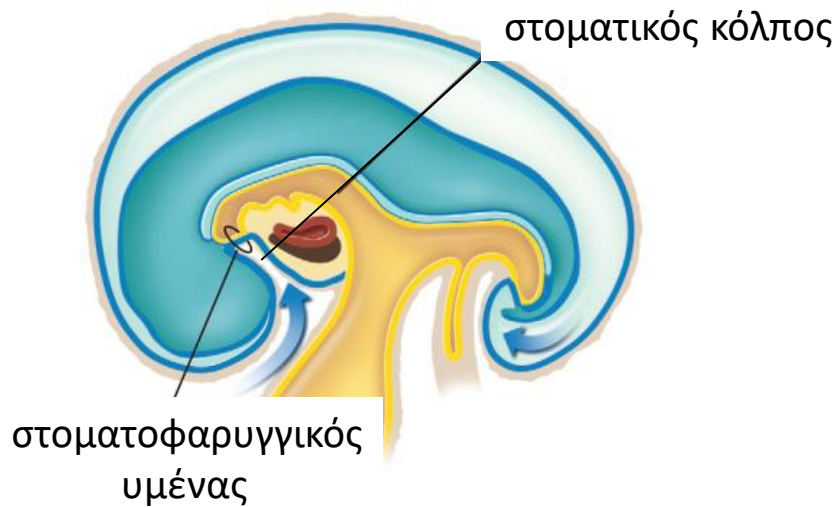


αρχέγονο στόμα



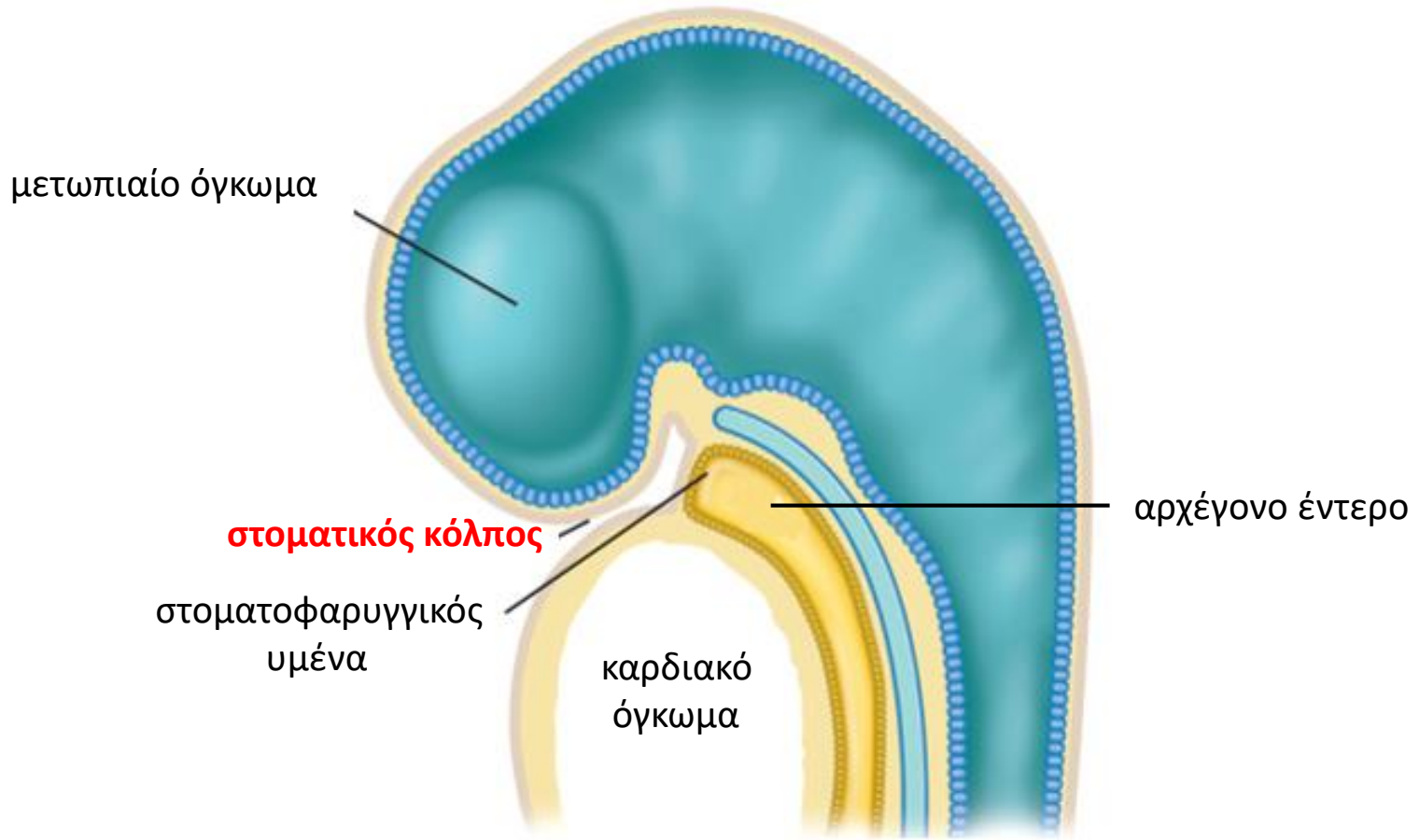
3^η-4^η εμβρυϊκή εβδομάδα

στοματικός κόλπος

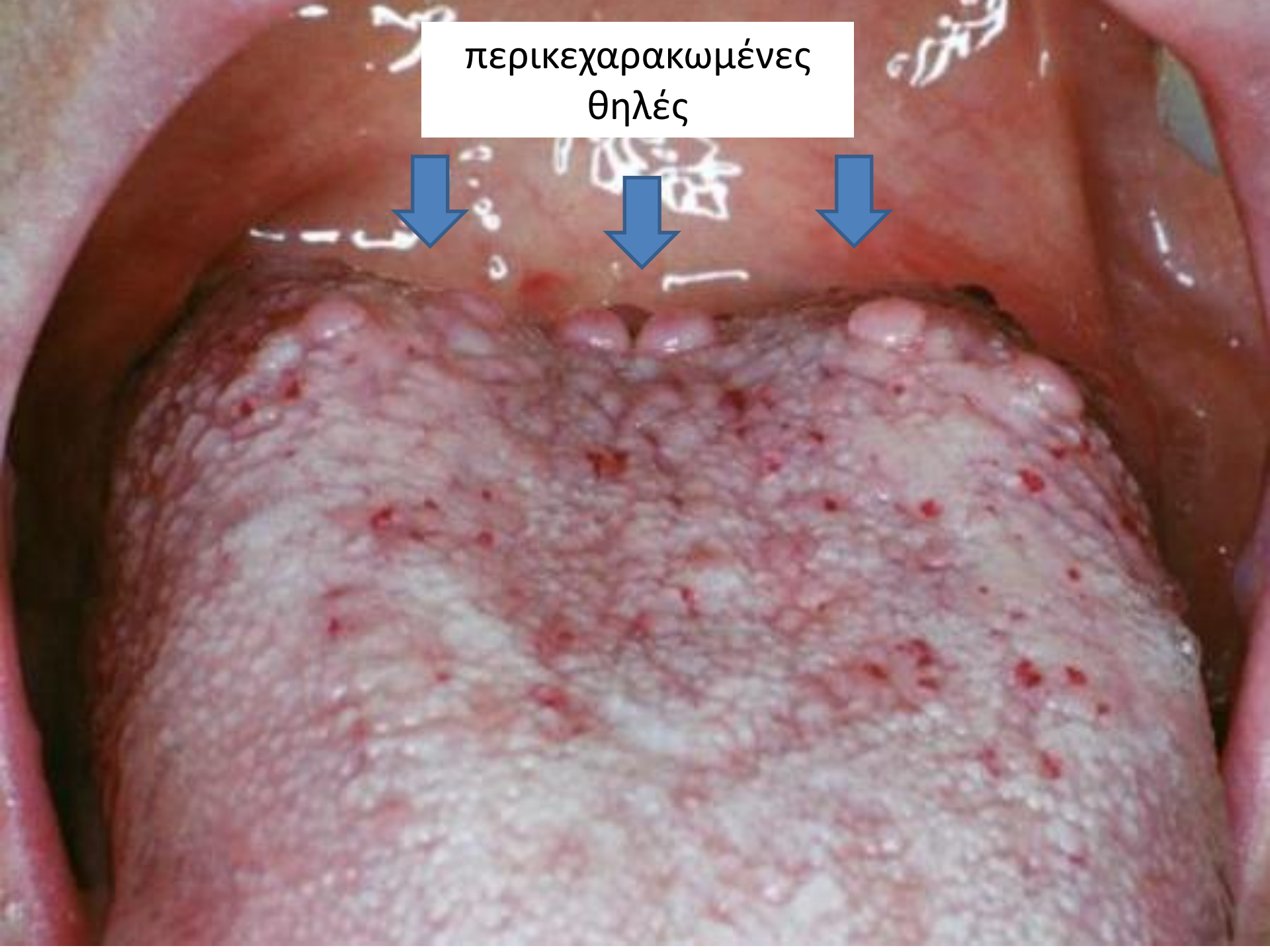
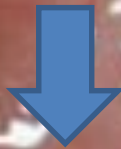
stomodeum

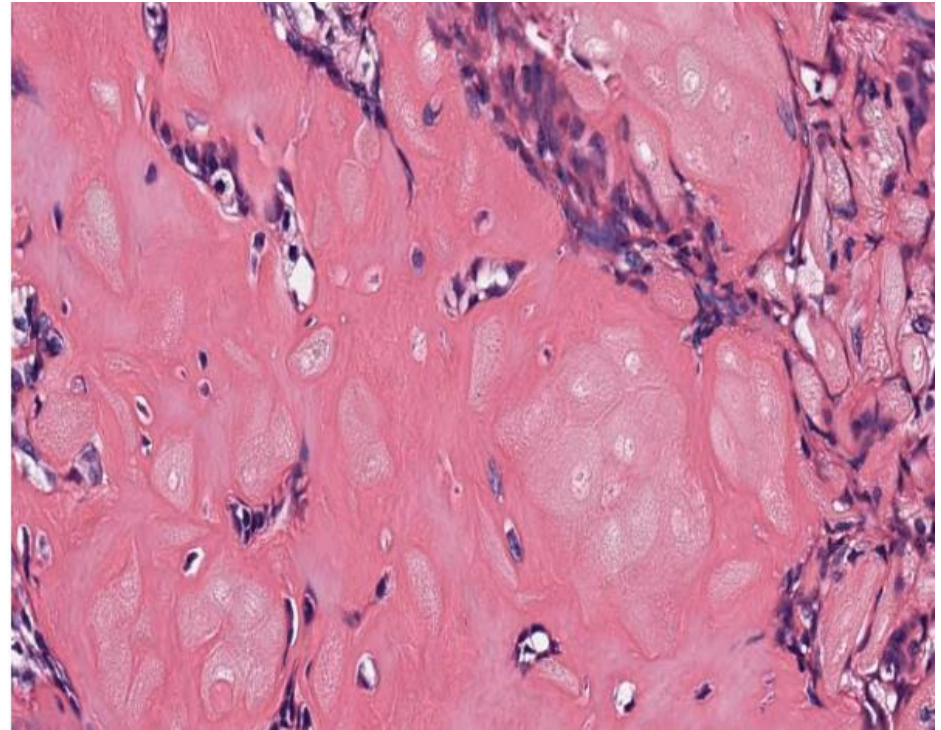
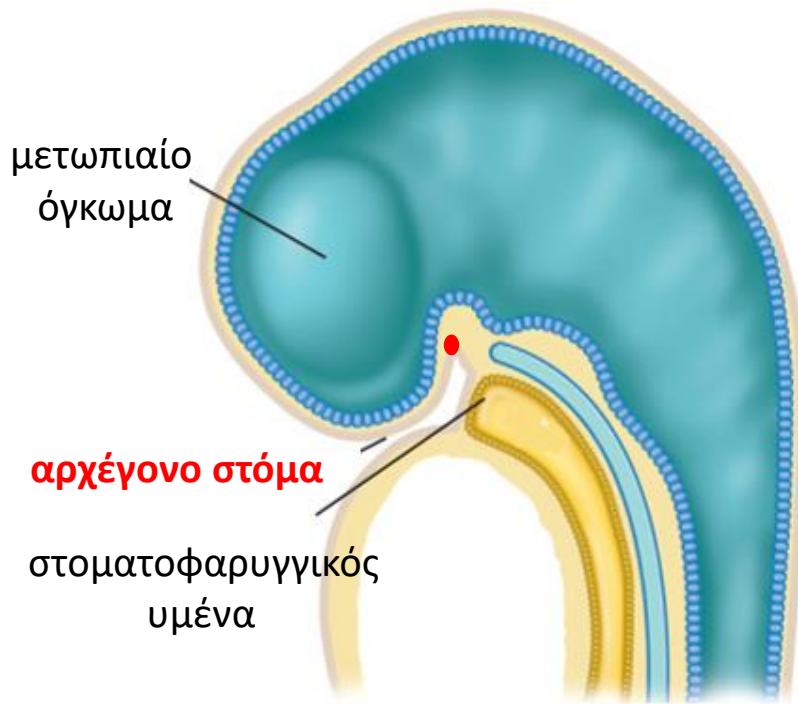
στοματοφαρυγγικός υμένας



περικεχαρακωμένες
θηλές

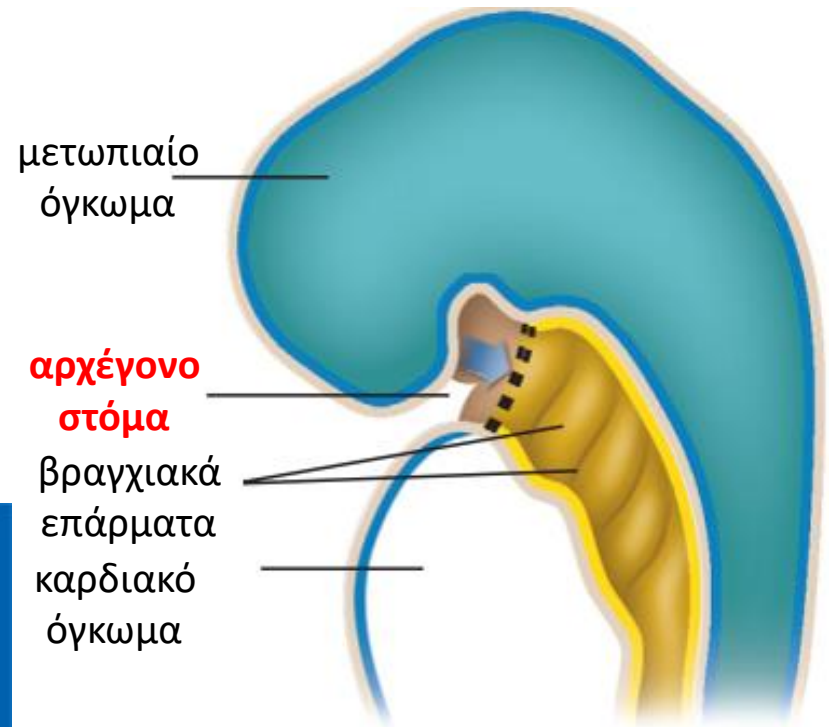
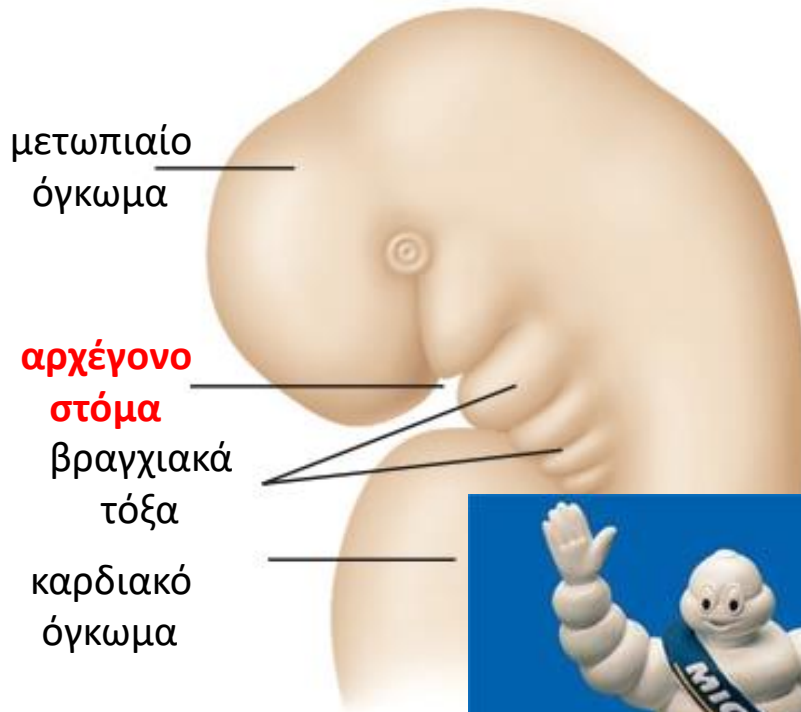


εντύπωμα Rahtke



κρανιοφαρυγγίωμα

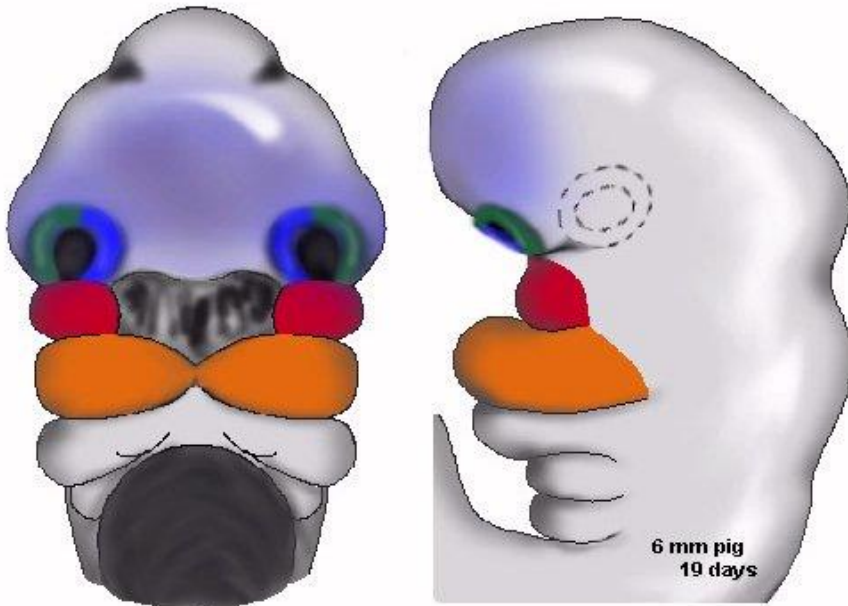
βραγχιακά τόξα και επάρματα



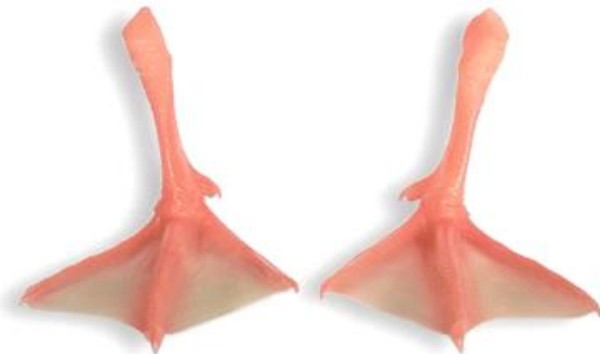βραγχιακά τόξα

- **1° βραγχιακό τόξο**
 - γναθιαίες αποφύσεις
 - χόνδρος Meckel
 - τρίδυμο νεύρο (V)
 - μασητήριοι μύες
- **2° βραγχιακό τόξο**
 - χόνδρος Reichert
 - προσωπικό νεύρο (VII)
 - μιμητικού μύες

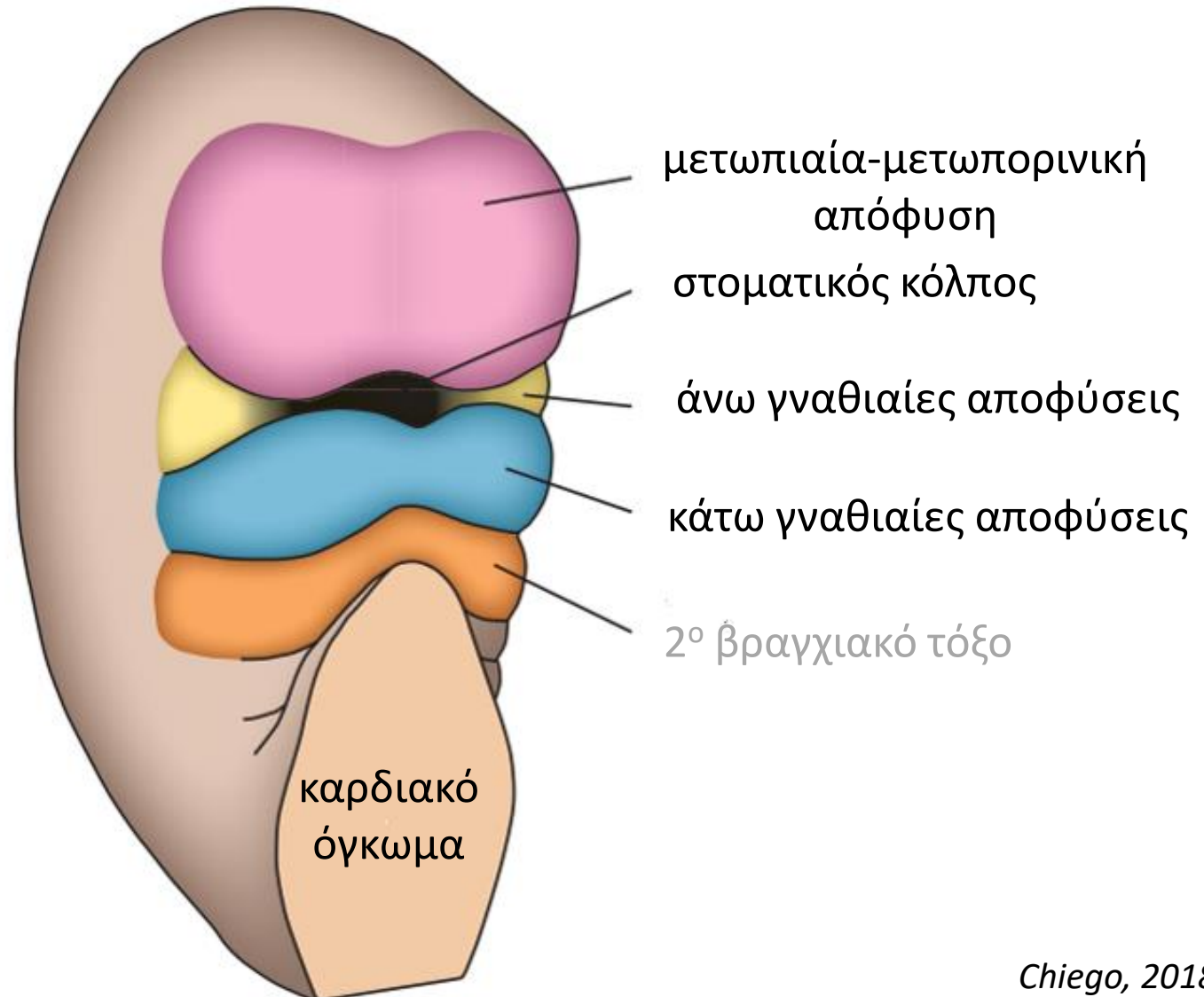
αποφύσεις



- προεκβολές με ελεύθερα χείλη
- διογκώσεις που «χωρίζονται» από αυλάκια

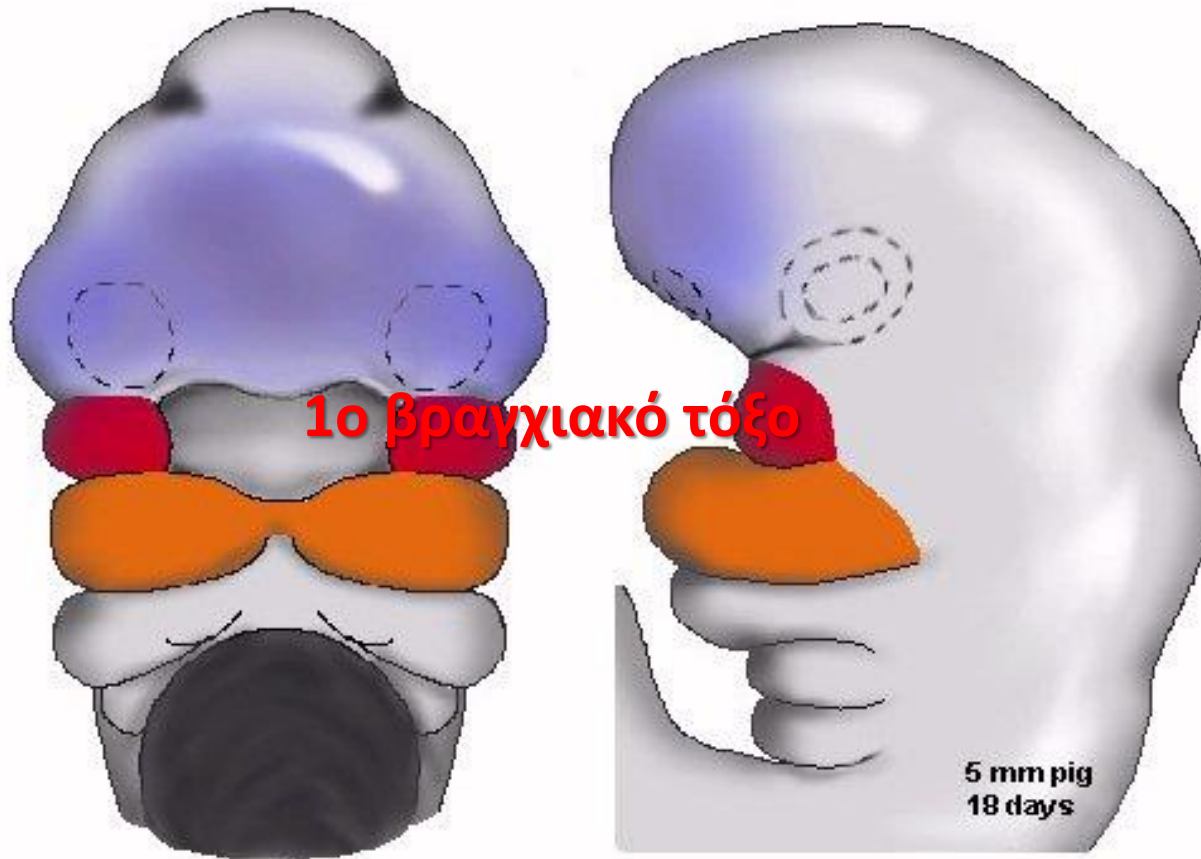


αποφύσεις προσώπου

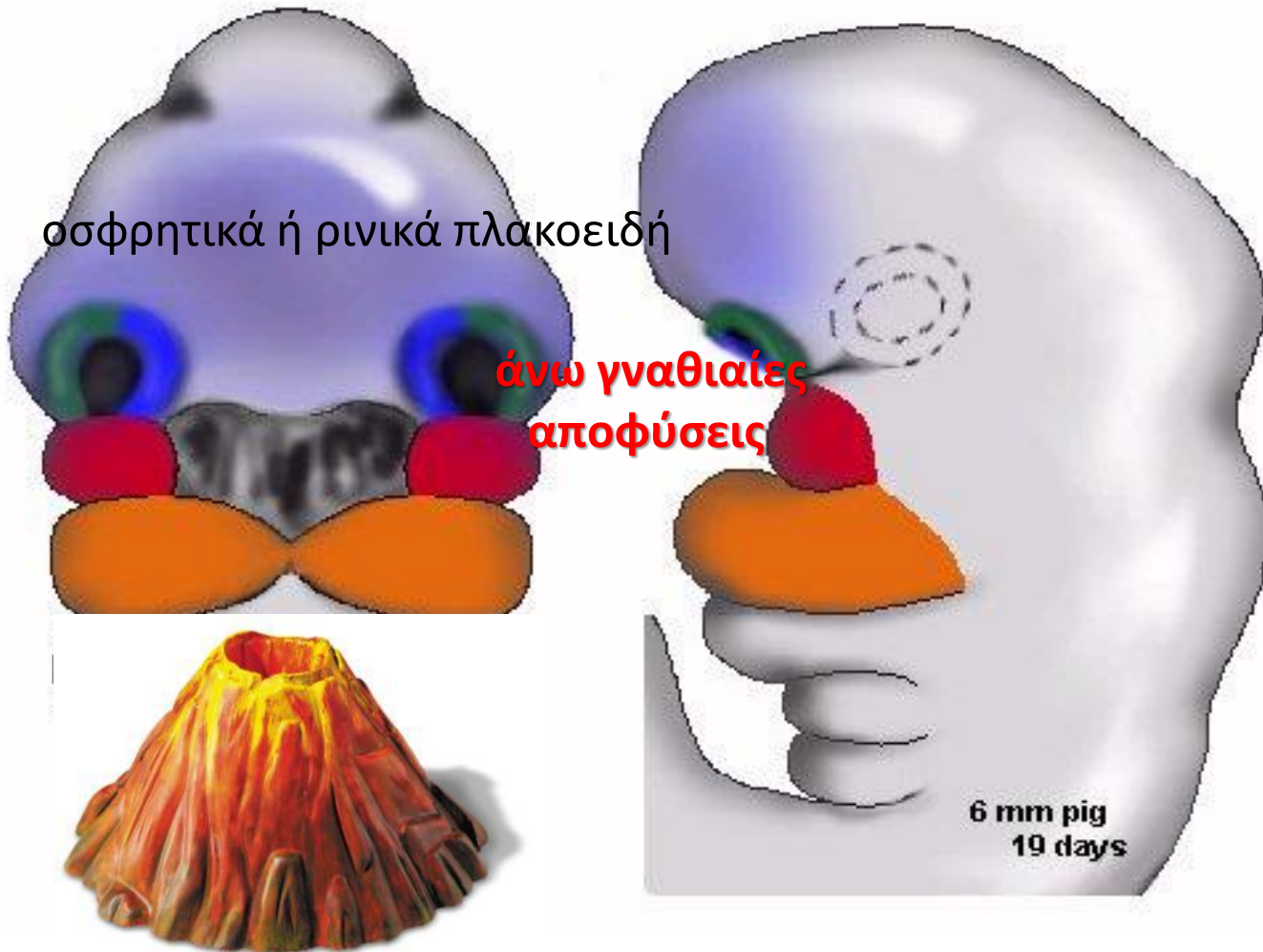


διάπλαση προσώπου

μετωπορινικό έπαρμα

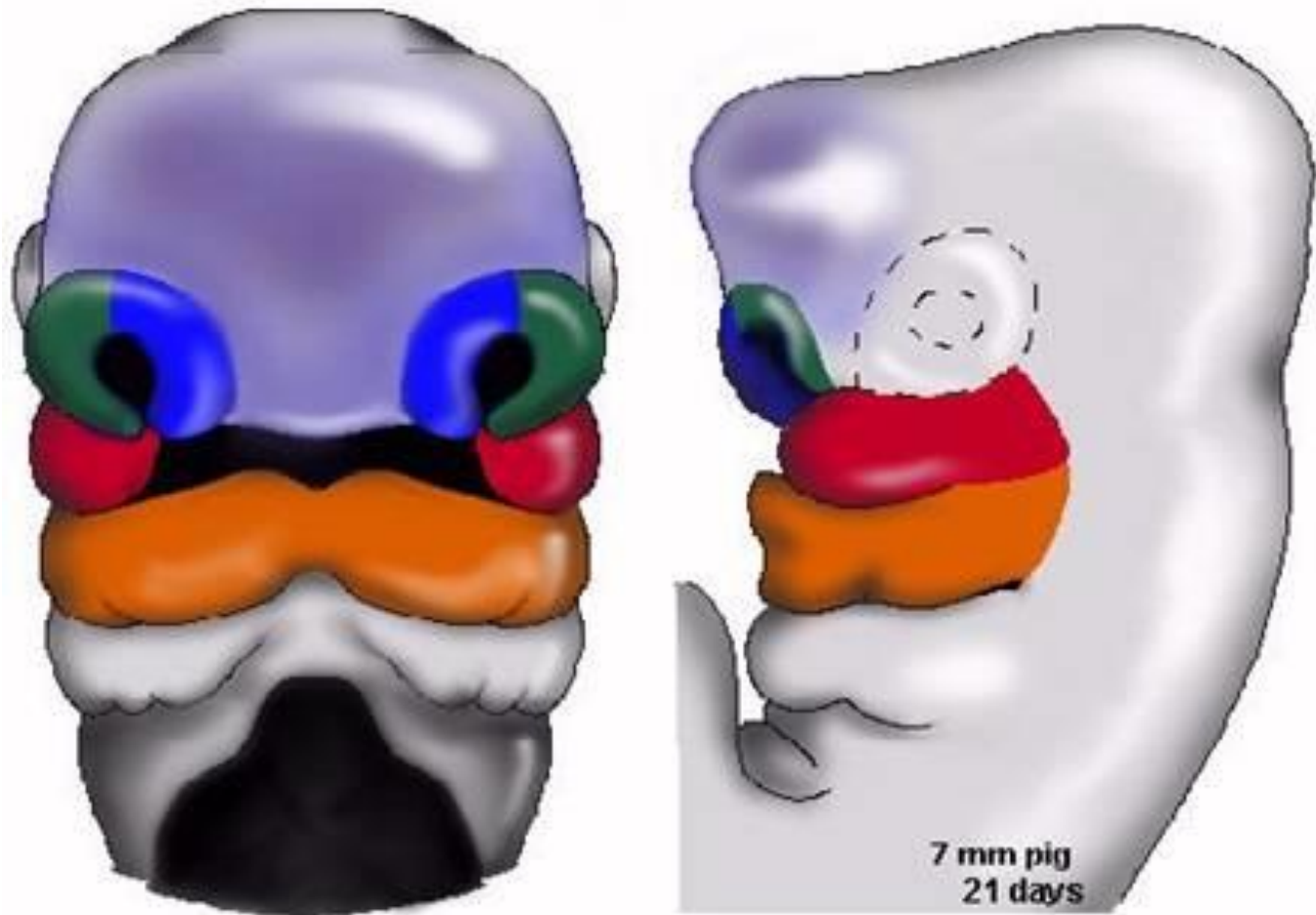


διάπλαση προσώπου



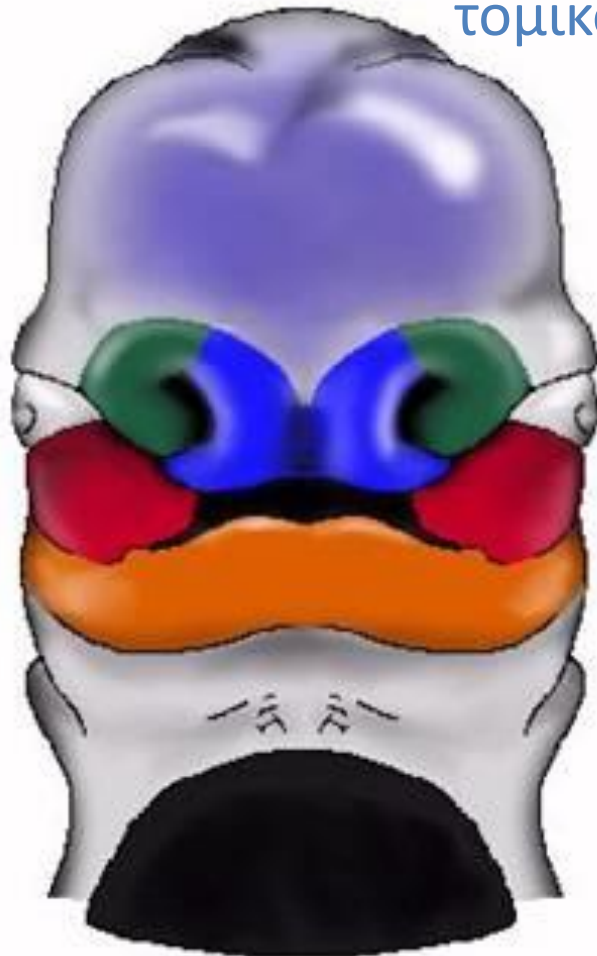διάπλαση προσώπου

μέσες ρινικές αποφύσεις
πλάγιες ρινικές αποφύσεις

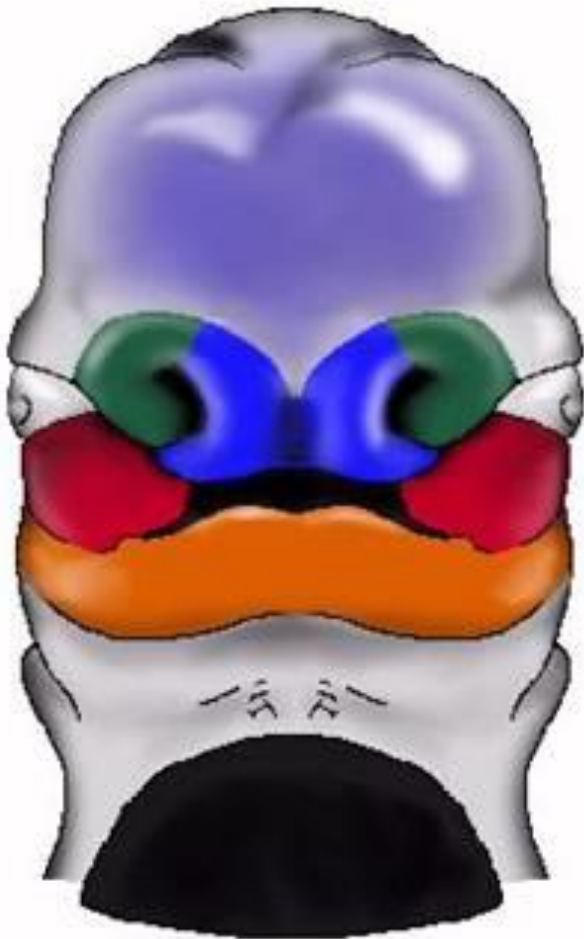

διάπλαση προσώπου

πρωτογενής υπερία
τομικό οστό



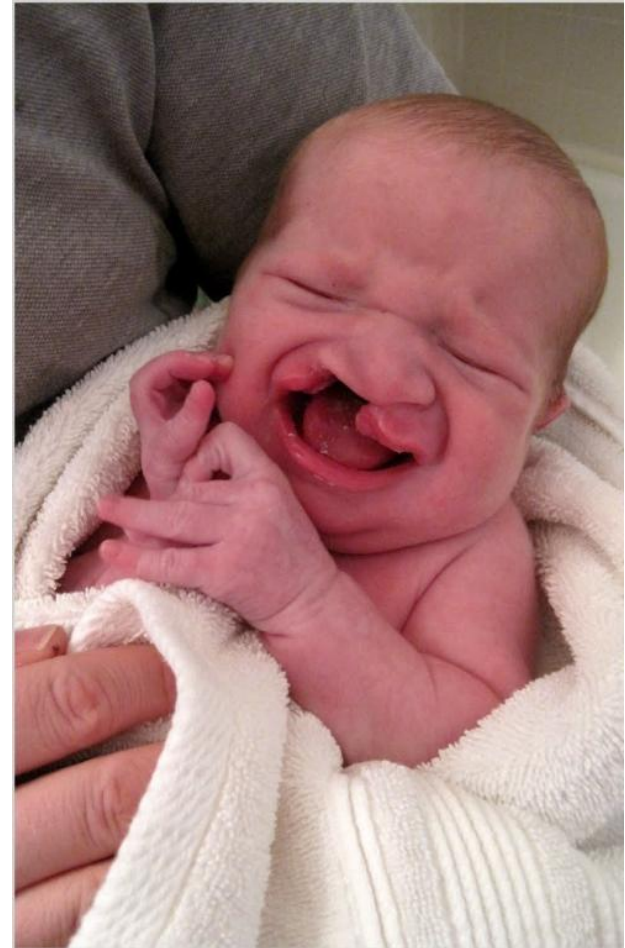διάπλαση χείλους



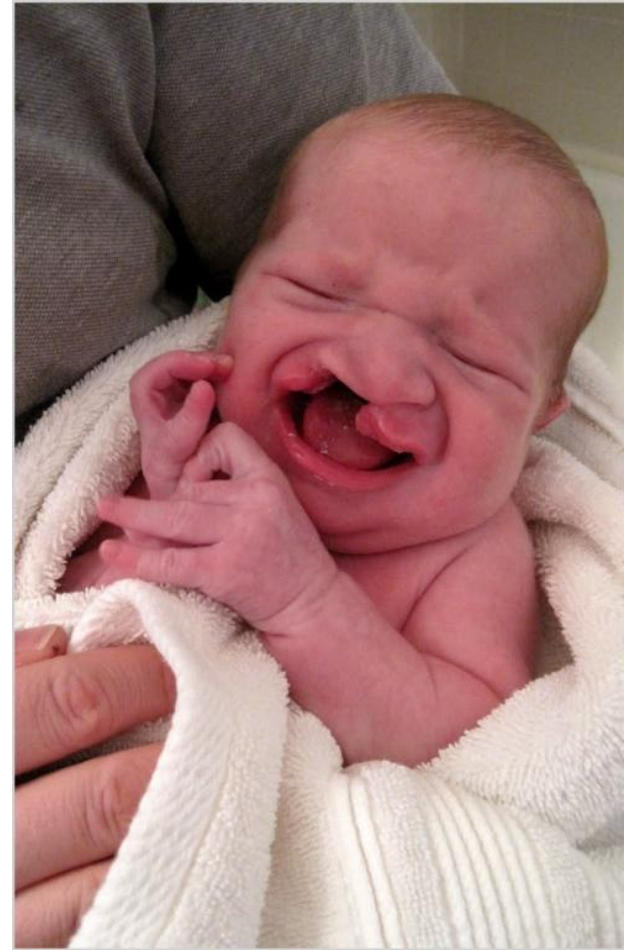φίλτρο - philtrum

διάπλαση προσώπου

- γναθο-χειλεο-σχιστίσα



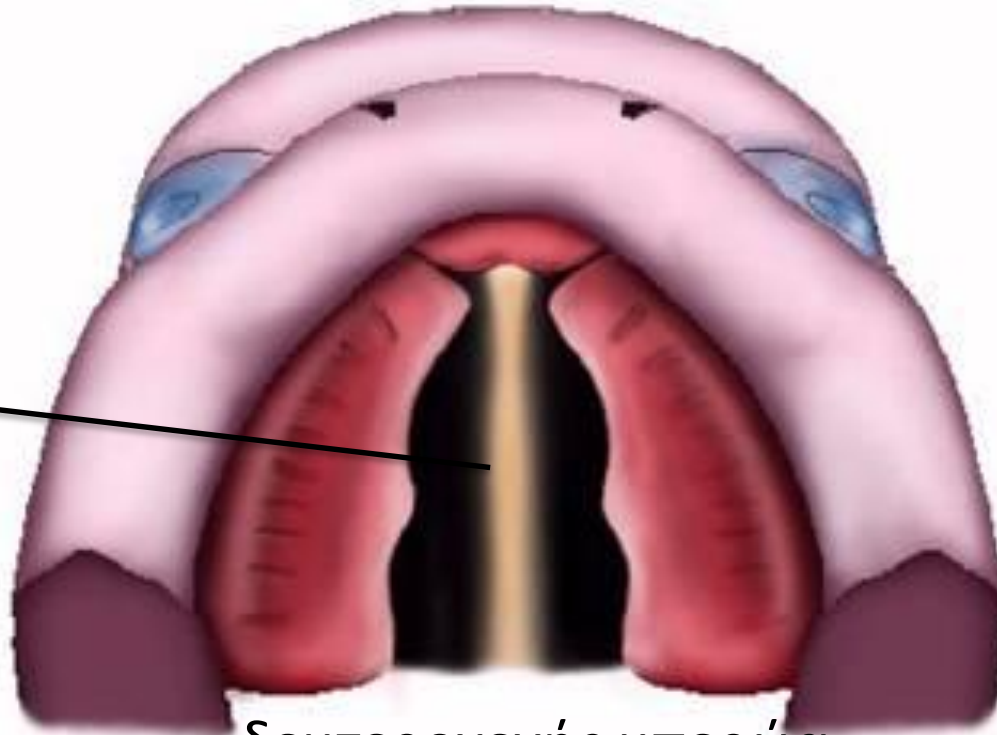
διάπλαση προσώπου



διάπλαση υπερώας

πρωτογενής υπερώα

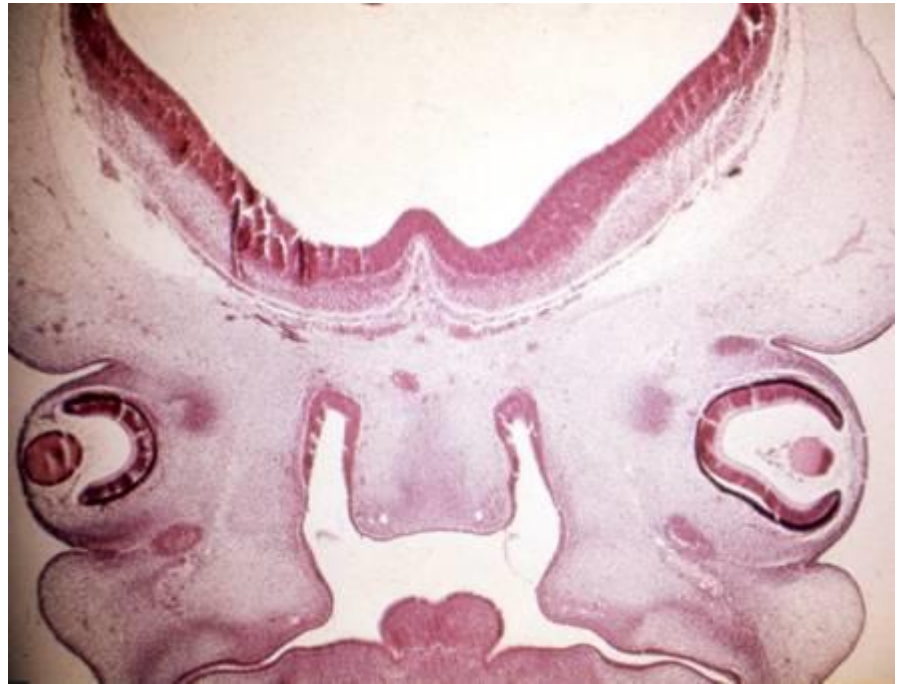
ρινικό
διάφραγμα



δευτερογενής υπερώα
υπερώιες αποφύσεις

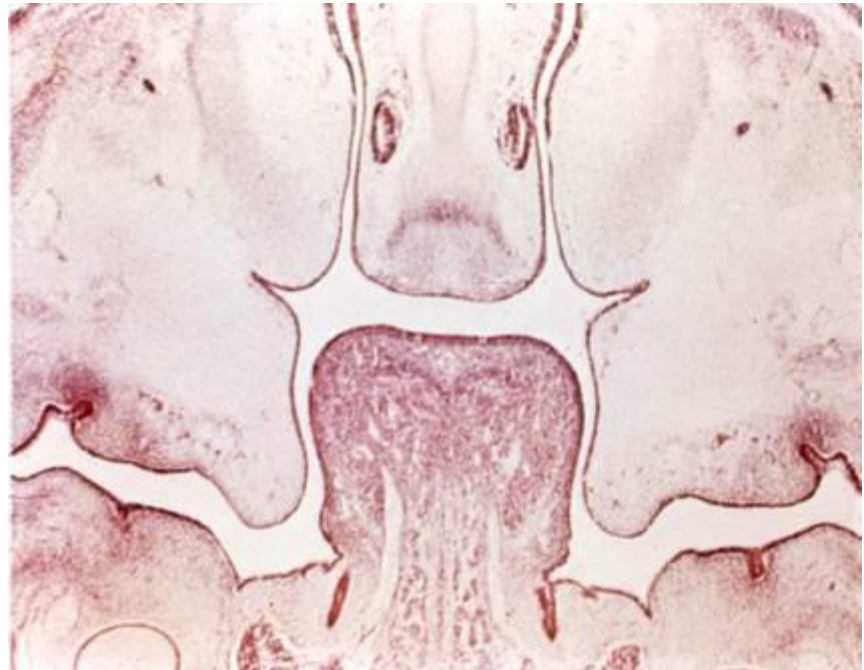
διάπλαση υπερώας

- πρωτογενής υπερώα
- δευτερογενής υπερώα
 - υπερώιες αποφύσεις
άνω γναθιαίων
αποφύσεων



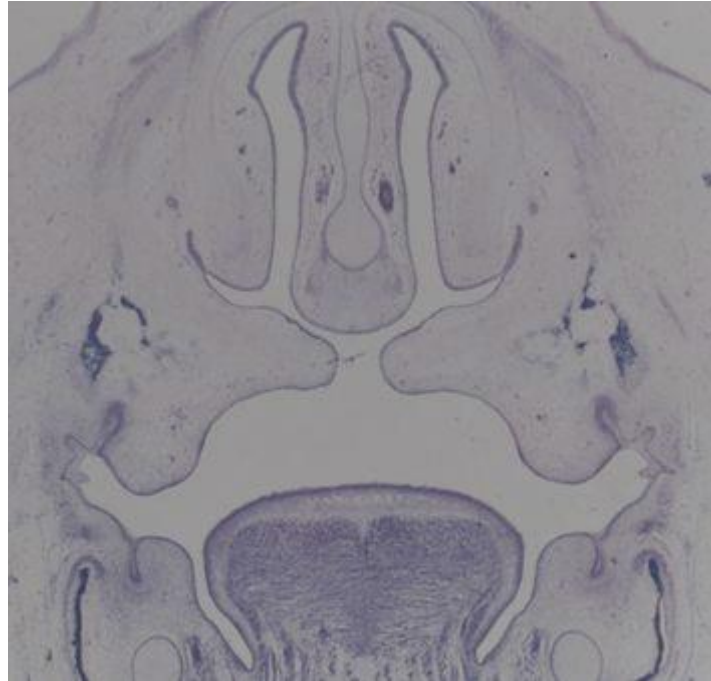
διάπλαση υπερώας

- πρωτογενής υπερώα
- δευτερογενής υπερώα
 - υπερώιες αποφύσεις
άνω γναθιαίων
αποφύσεων



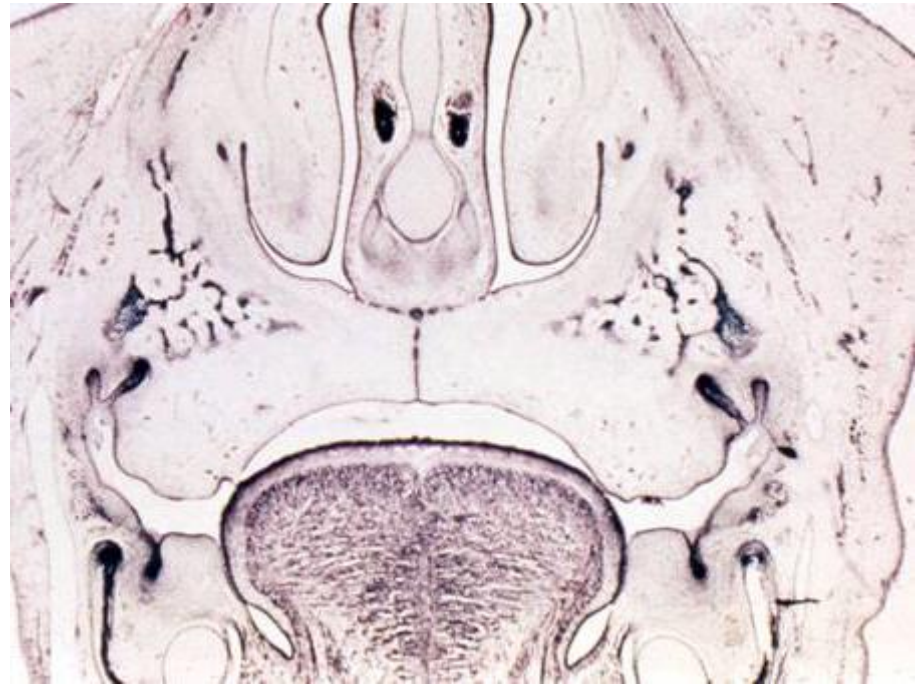
διάπλαση υπερώας

- πρωτογενής υπερώα
- δευτερογενής υπερώα
 - υπερώιες αποφύσεις
άνω γναθιαίων
αποφύσεων



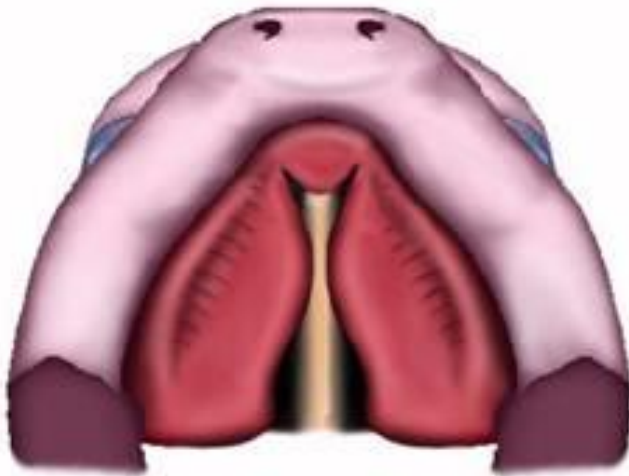
διάπλαση υπερώας

- πρωτογενής υπερώα
- δευτερογενής υπερώα
 - υπερώιες αποφύσεις
άνω γναθιαίων
αποφύσεων

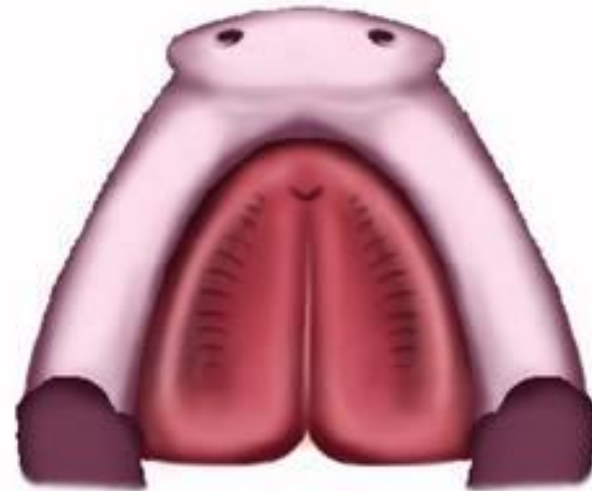


διάπλαση υπερώας

πρωτογενής υπερώα



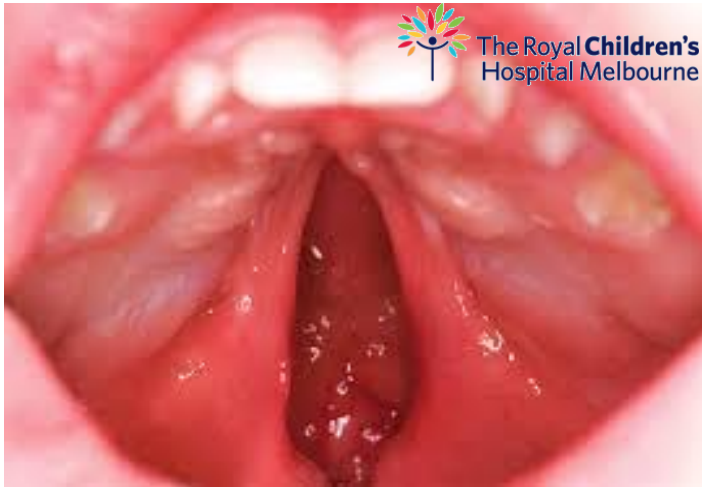ventral view
oral cavity
26 mm pig



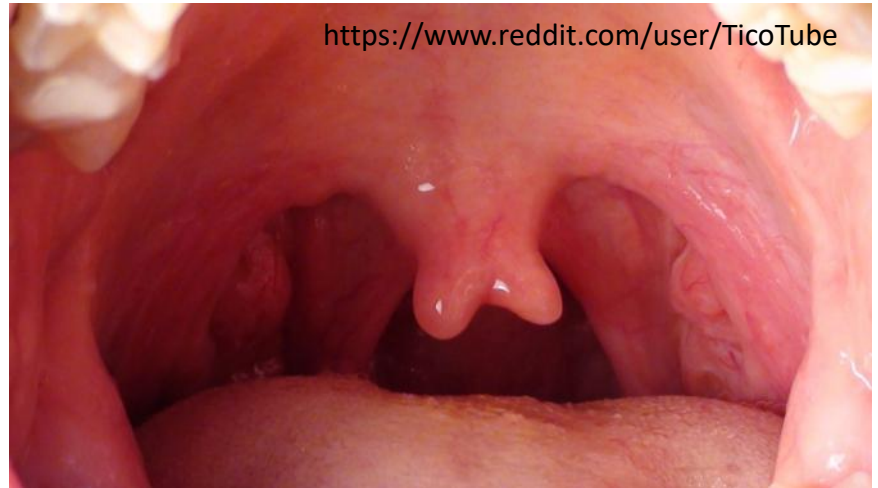ventral view
oral cavity
30+ mm pig

δευτερογενής υπερώα

διάπλαση υπερώας

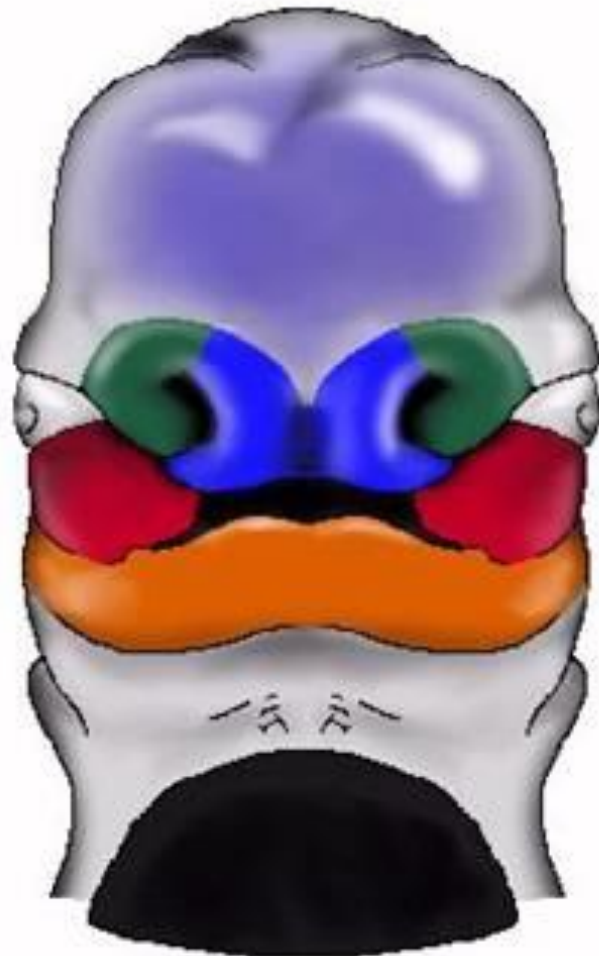

υπερωιοσχιστία

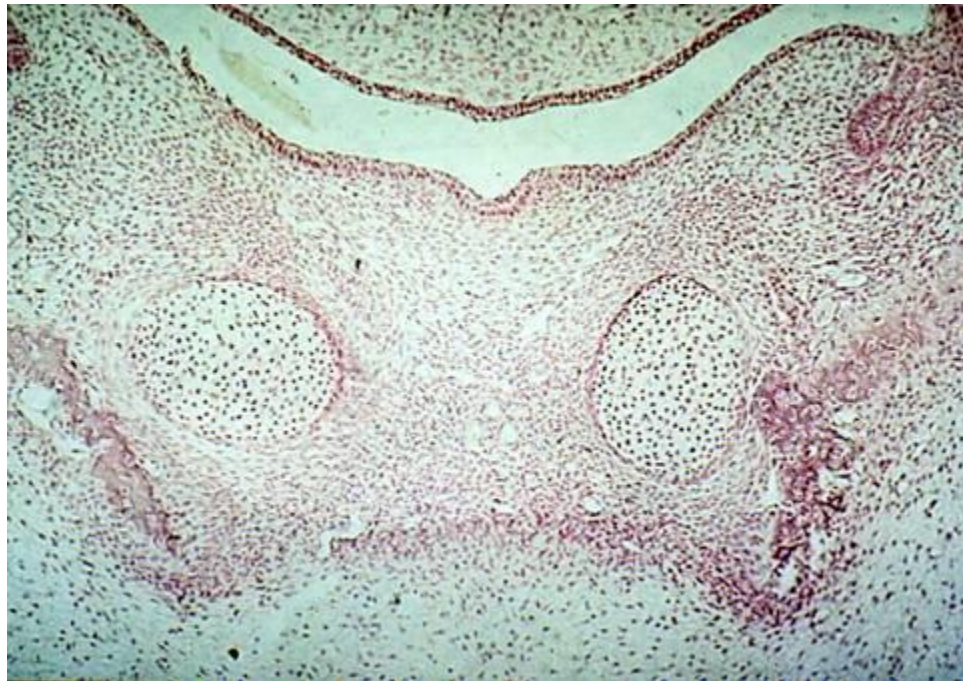

δισχιδής σταφυλή

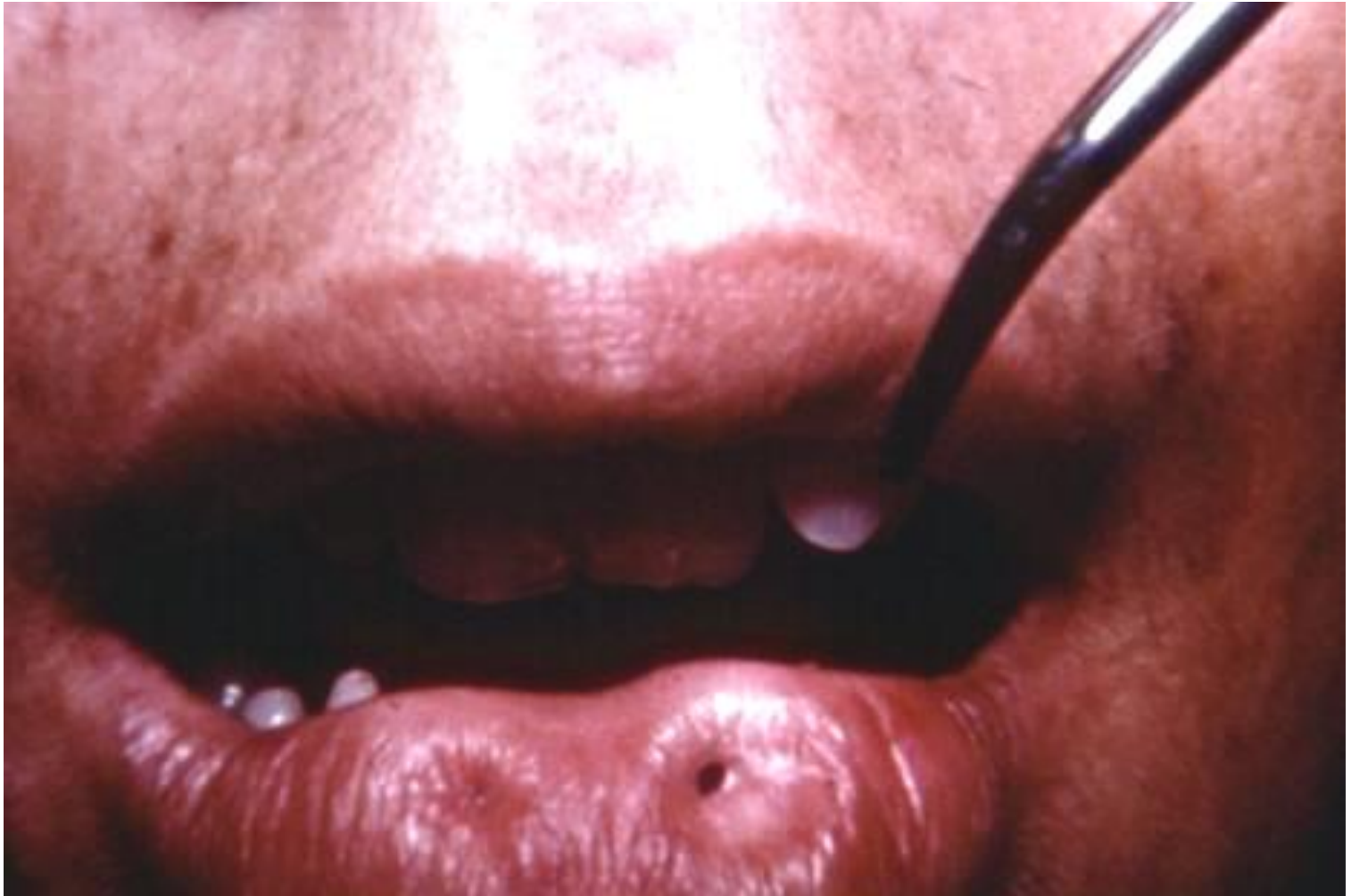διάπλαση γνάθων



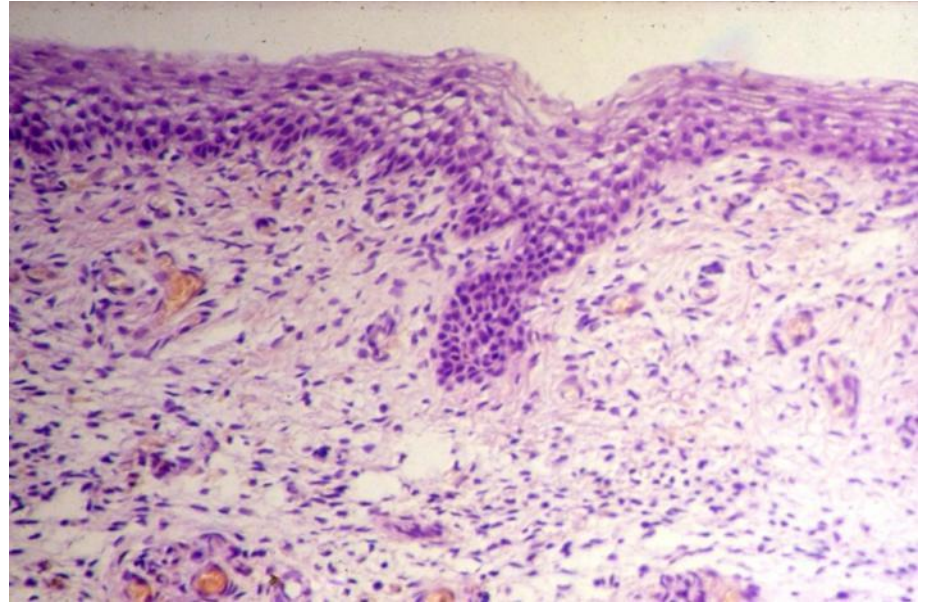
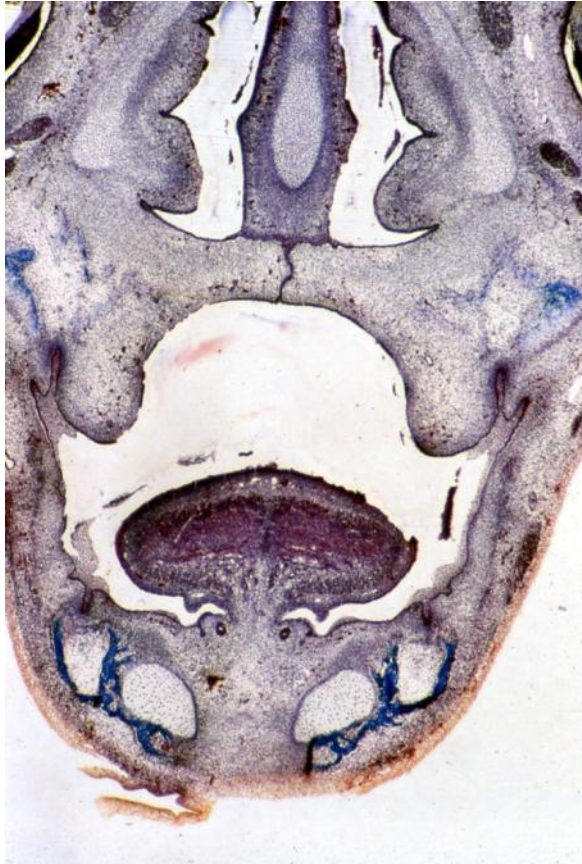χόνδρος Meckel



συγγενή βοθρία χειλέων

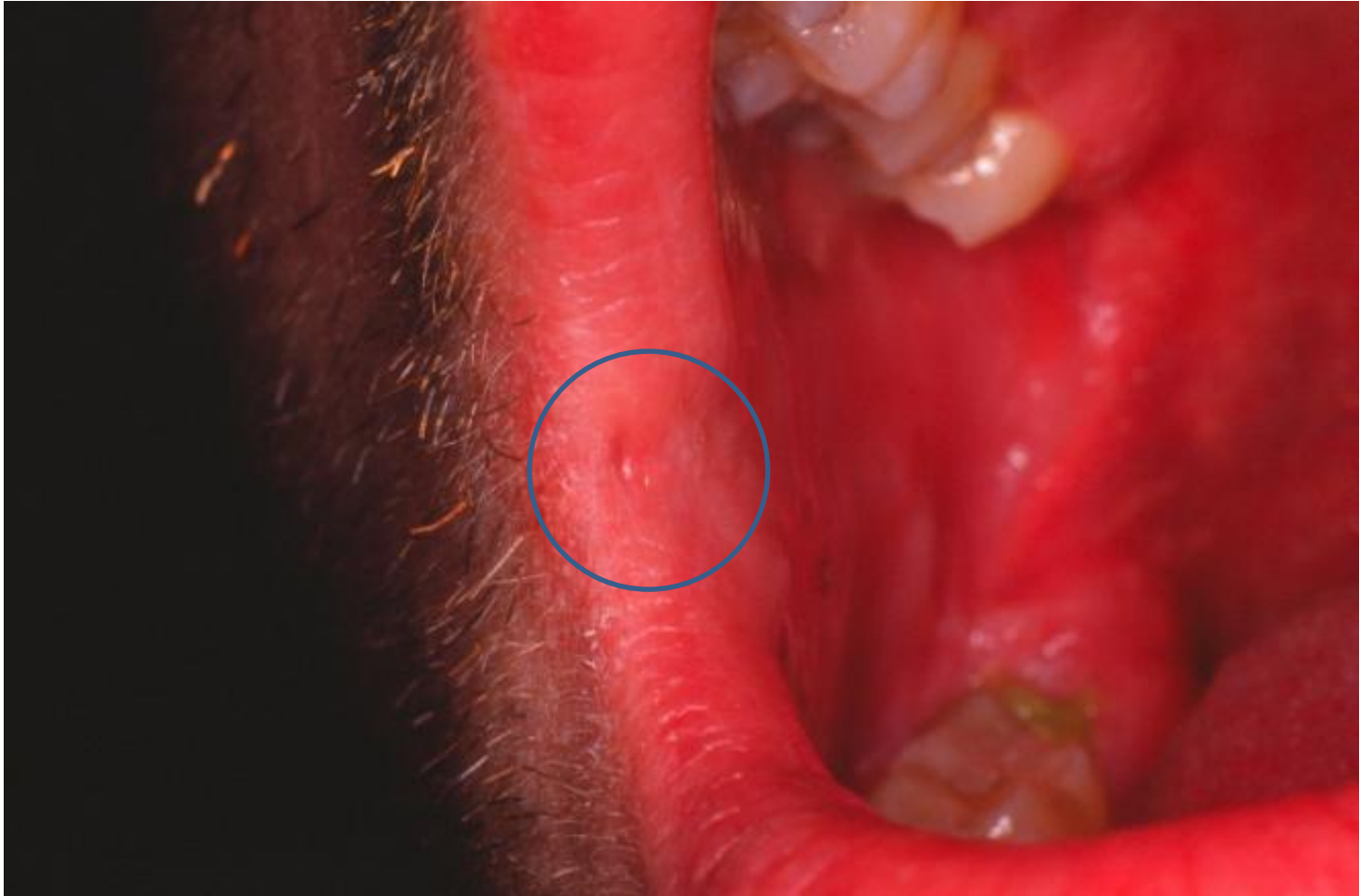

διάπλαση χειλέων και παρειών



προστομακή ταινία

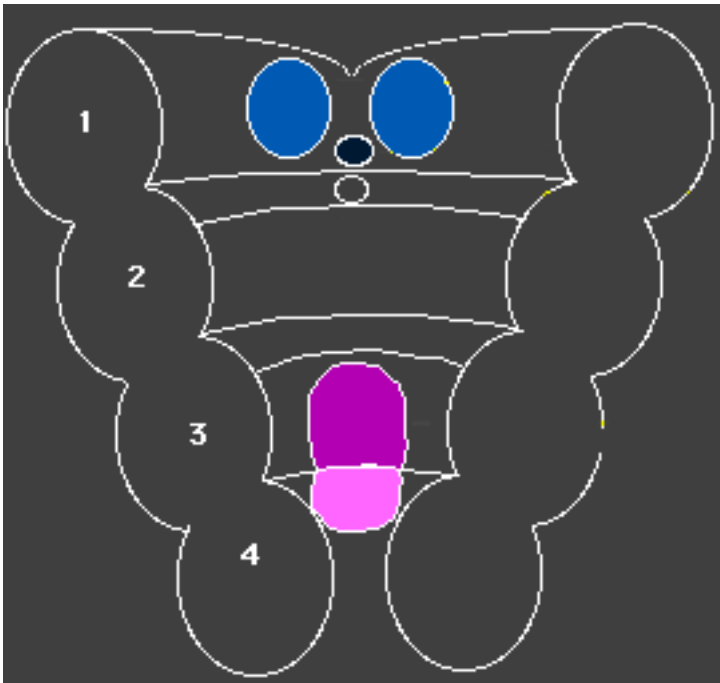
συγγενή βοθρία συγχειλιών



«παρειοσχιστία»

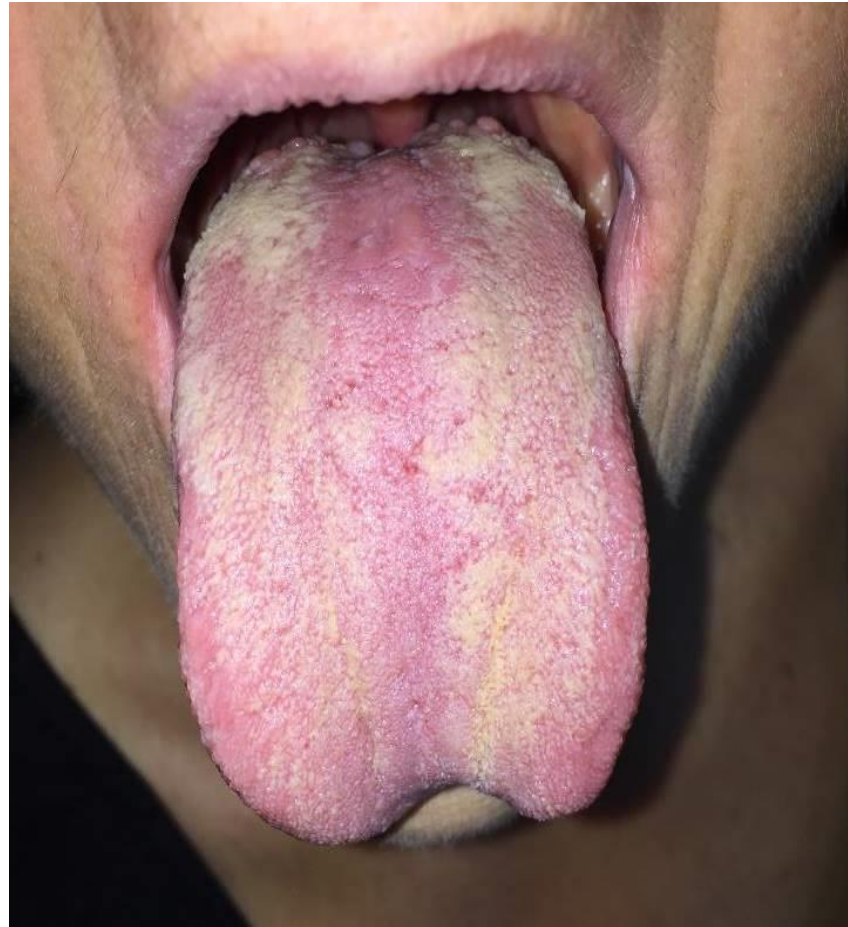

διάπλαση γλώσσας

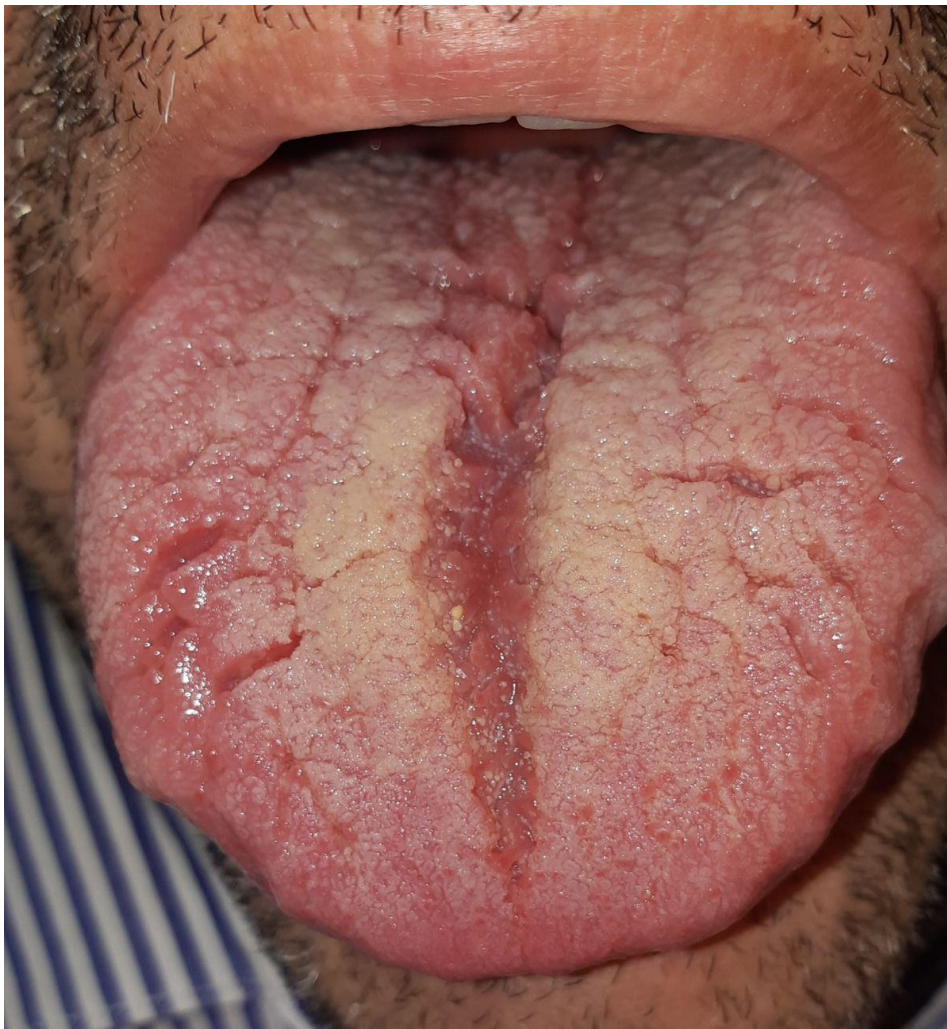

- 1^ο βραγχιακό τόξο
 - άζυγο φύμα
 - πλάγια γλωσσικά επάρματα
- 3^ο-4^ο → 2^ο βραγχιακό τόξο
 - συνδετικό φύμα ή υποβραγχιακό έπαρμα

δισχιδής γλώσσας

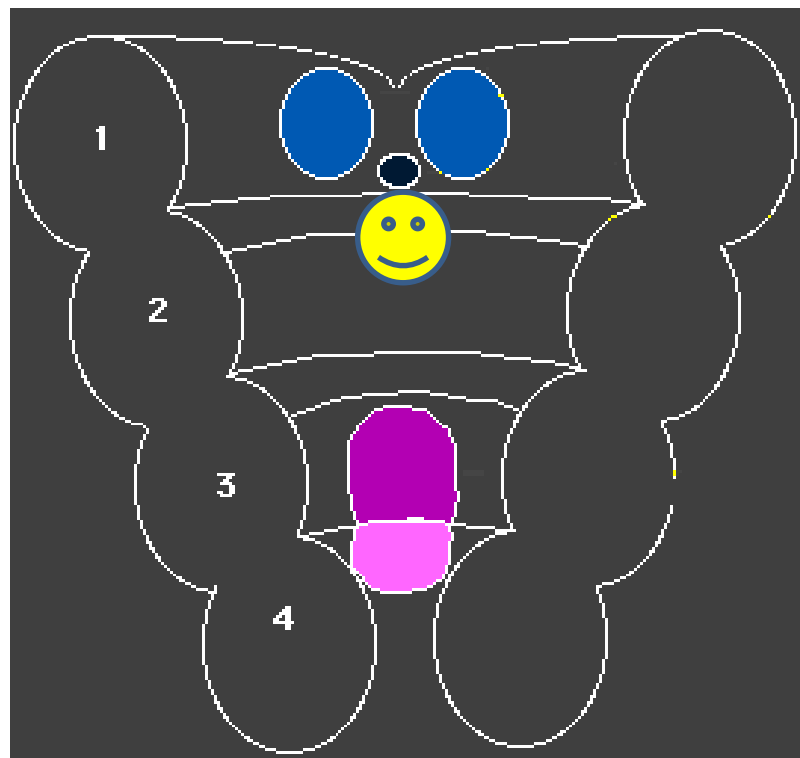


γλωσσική αύλακα



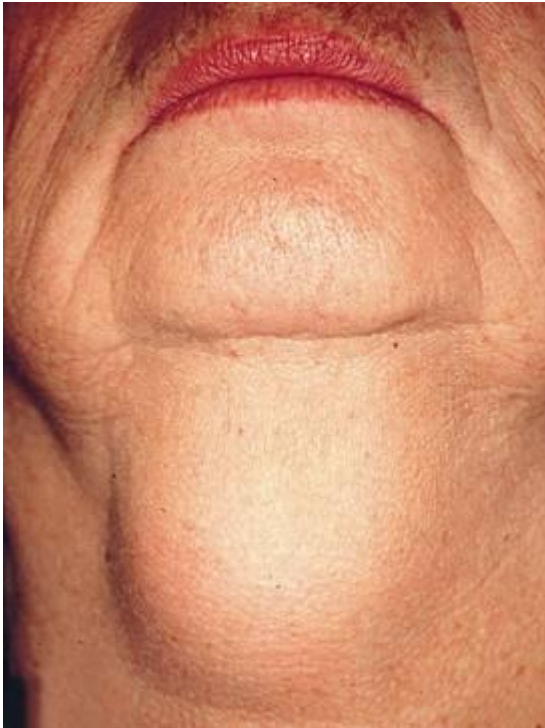διάπλαση γλώσσας

τυφλό τρήμα



διάπλαση γλώσσας

κύστη θυρογλωσσικού
πόρου



γλωσσικός θυροειδής

