

# Ακτινοανατομία στην Ενδοστοματική Ακτινογραφία

Αλεξίου Κωνσταντίνα Ελένη

*Επίκουρη Καθηγήτρια*

*Κλινική Διαγνωστικής και Ακτινολογίας Στόματος*

## Σκίαση ή Ακτινοσκίαση


- Ιστοί και υλικά με μεγάλο ατομικό αριθμό απορροφούν σε μεγάλο ποσοστό τα φωτόνια με αποτέλεσμα πολύ λίγα φωτόνια να προσπίπτουν πάνω στο ακτινογραφικό φιλμ ή τον ψηφιακό αισθητήρα
- Έτσι η σκιά του αντικειμένου απεικονίζεται σαν λευκή περιοχή
- Η περιοχή αυτή ονομάζεται: **ΣΚΙΑΣΗ ή ΑΚΤΙΝΟΣΚΙΑΣΗ**
- Μεγάλο ατομικό αριθμό έχουν:
  - Οστά
  - Δόντια
  - Εμφράξεις αμαλγάματος
  - Προσθετικές εργασίες κ.α.

## Διαύγηση ή Ακτινοδιαύγηση


- Υλικά ή ανατομικά μόρια με μικρό ατομικό αριθμό απορροφούν σε πολύ μικρό ποσοστό τα φωτόνια με αποτέλεσμα τα περισσότερα φωτόνια να διαπερνούν τον ιστό και να προσπίπτουν πάνω στο ακτινογραφικό φιλμ ή τον ψηφιακό αισθητήρα
- Αποτέλεσμα αυτού είναι η **αμαύρωση** της εικόνας
- Η περιοχή αυτή ονομάζεται: **ΔΙΑΥΓΑΣΗ ή ΑΚΤΙΝΟΔΙΑΥΓΑΣΗ**
- **Τέτοιοι ιστοί είναι:**
  - Οι μαλακοί ιστοί
  - Οι αεροφόροι κοιλότητες

Συνάρτηση πυκνότητας υλικού


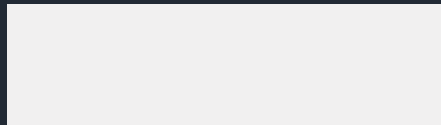

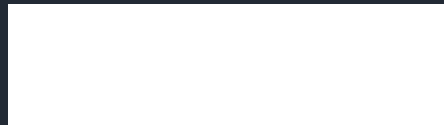
# ΑΚΤΙΝΕΣ - Χ



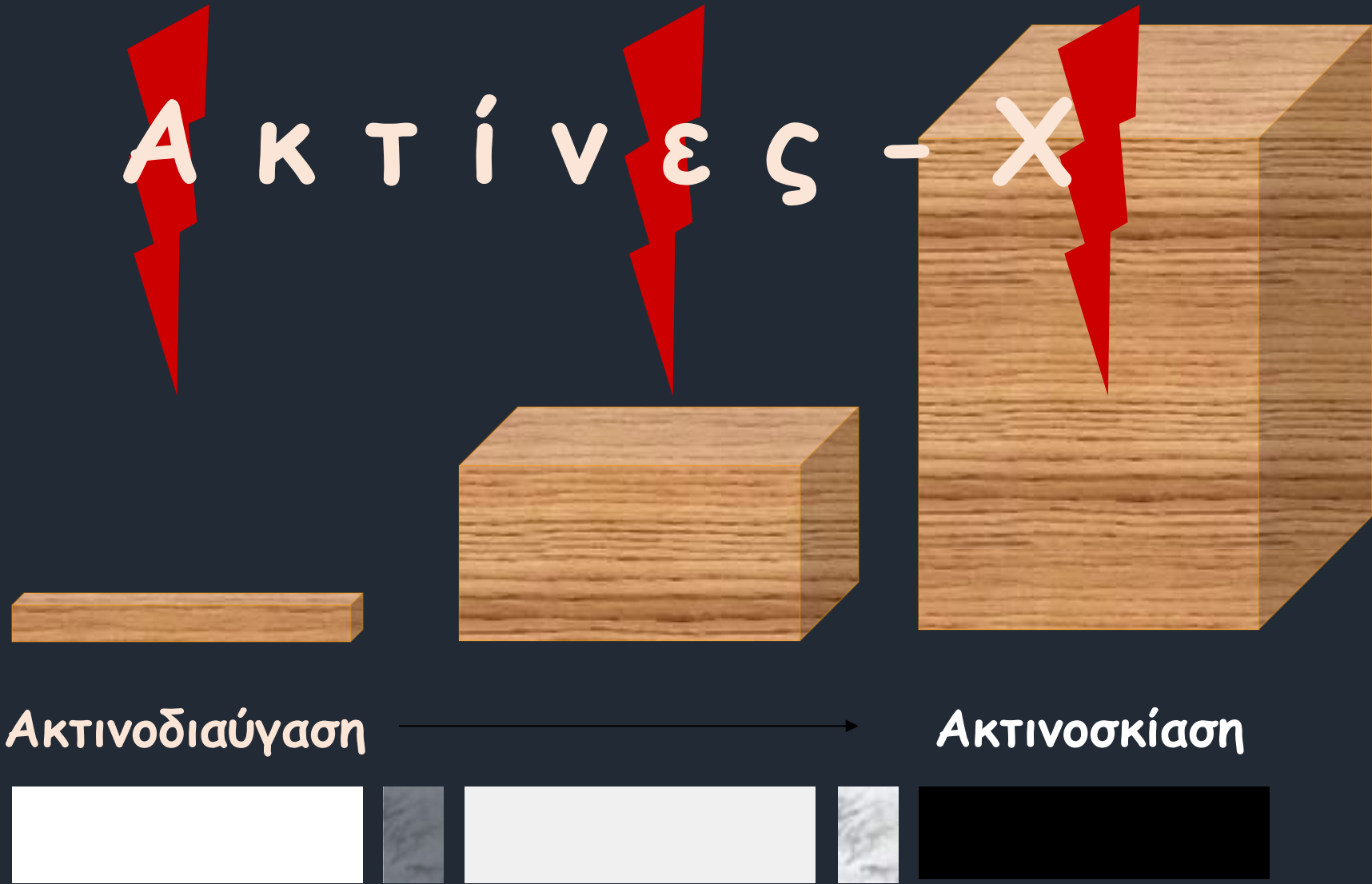ΑΚΤΙΝΟΔΙΑΥΓΑΣΗ

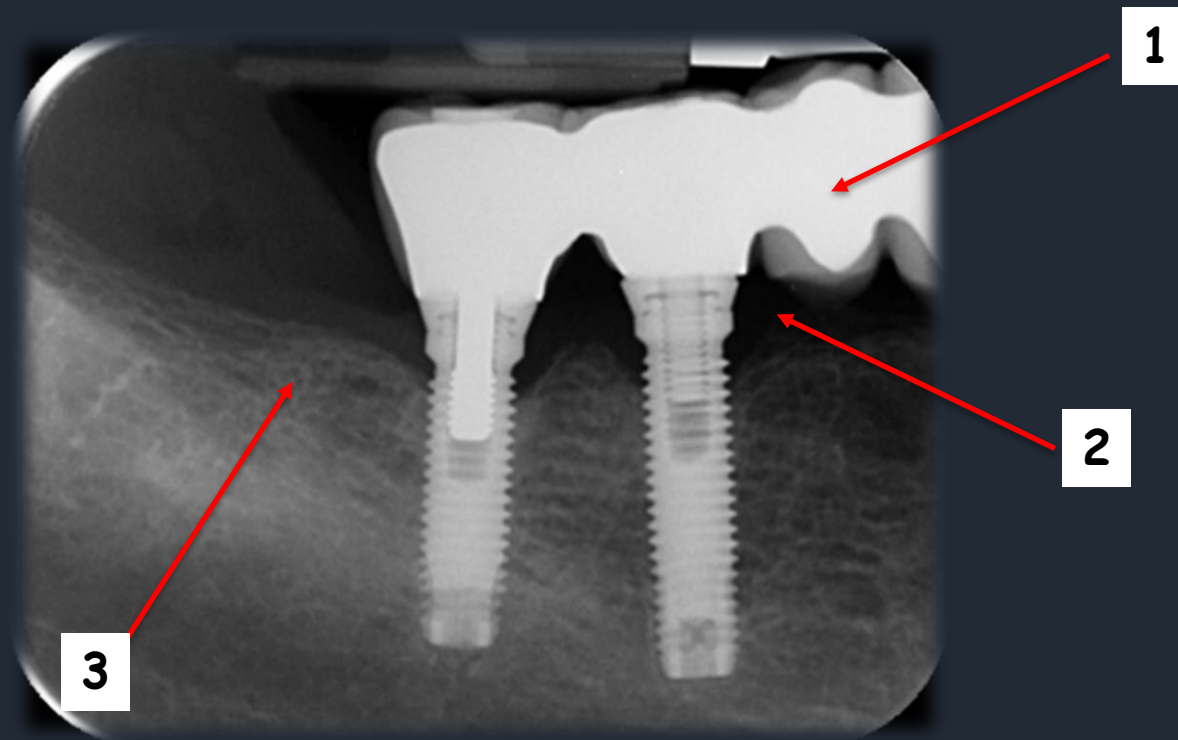


ΑΚΤΙΝΟΣΚΙΑΣΗ



Συνάρτηση πάχους υλικού





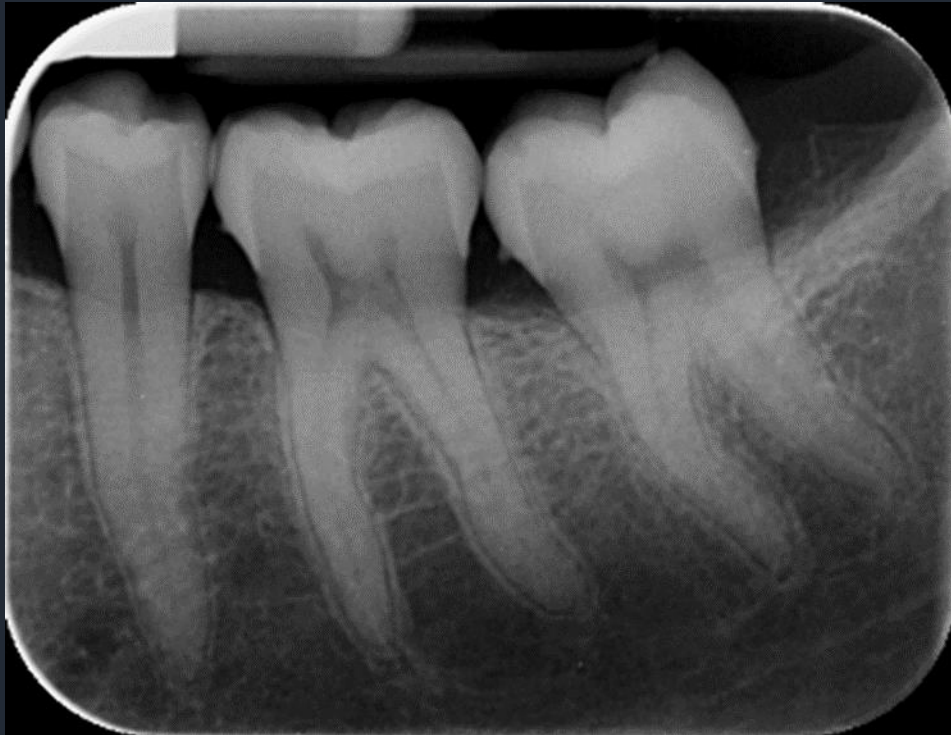Από την απόλυτη ακτινοσκίαση (1) μέχρι την απόλυτη ακτινοδιαύγαση (2) υπάρχει μια μεγάλη διαβάθμιση των τιμών του γκρι που εξαρτάται από την πυκνότητα των ιστών μέσω των οποίων διέρχεται η ακτινική δέσμη (3)

# Οπισθοφατνιακή Ακτινογραφία

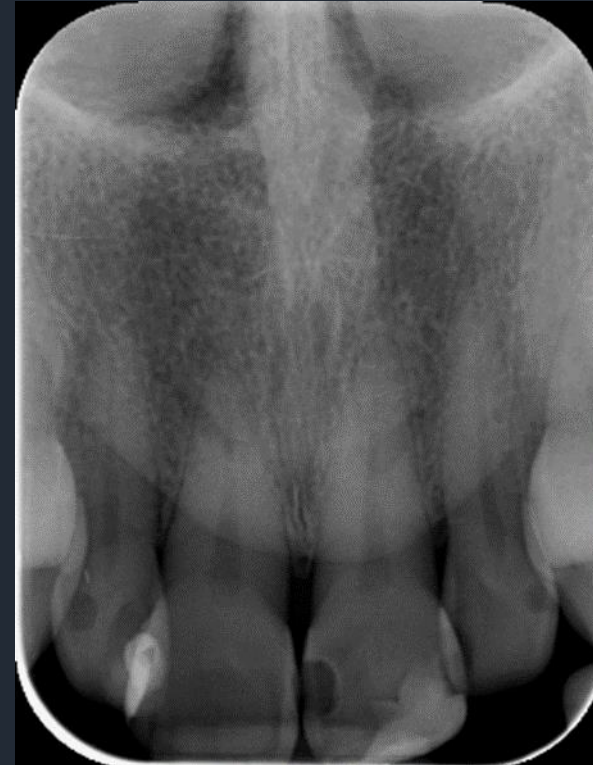## Σπογγώδες οστούν

Οστικές δοκίδες και γραμμοειδείς κυματοειδείς σκιάσεις όπου ανάμεσα τους υπάρχουν διαυγαστικές περιοχές που αποτελούν τις μυελώδεις κυψέλες

Κάτω γνάθος



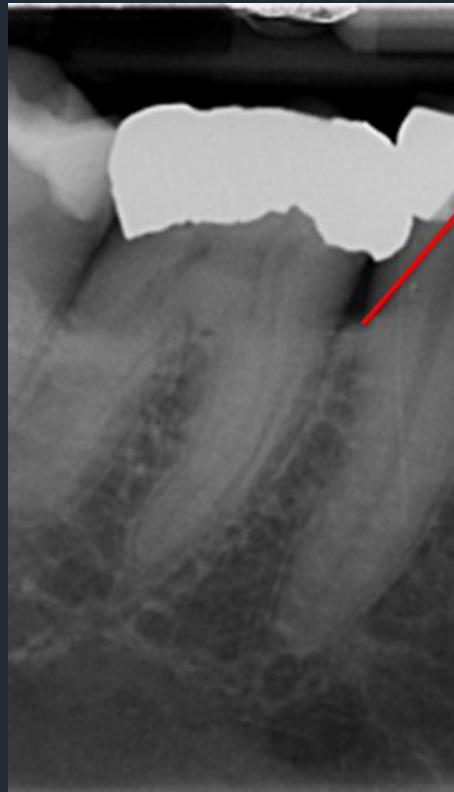
Άνω γνάθος





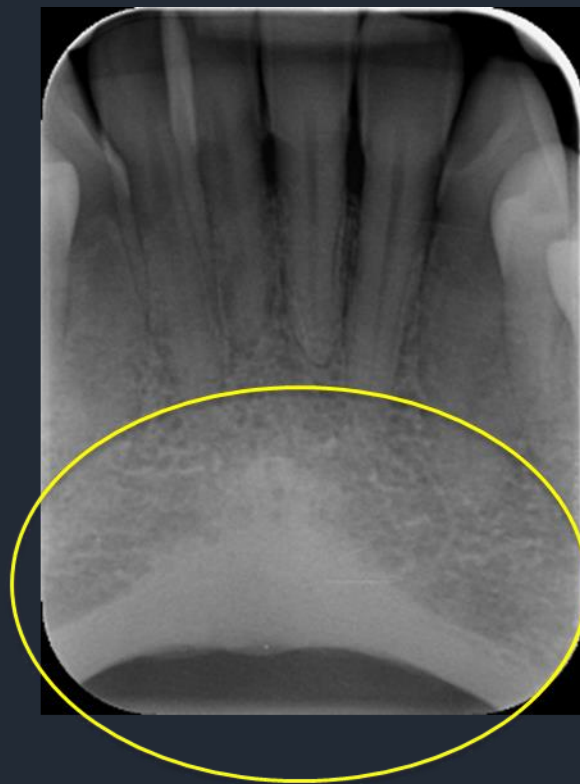## Παρυφή Φατνιακής Ακρολοφίας

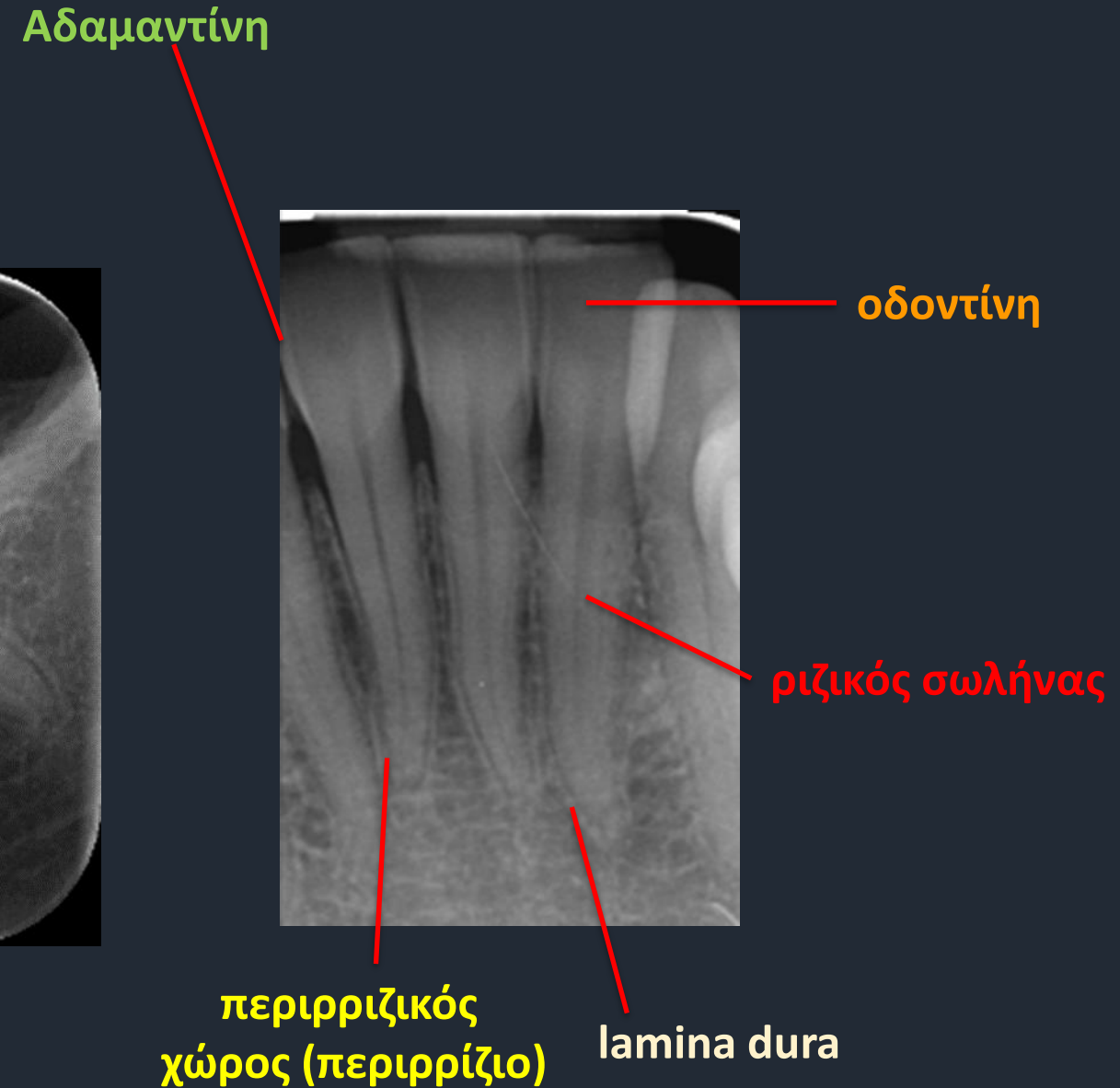
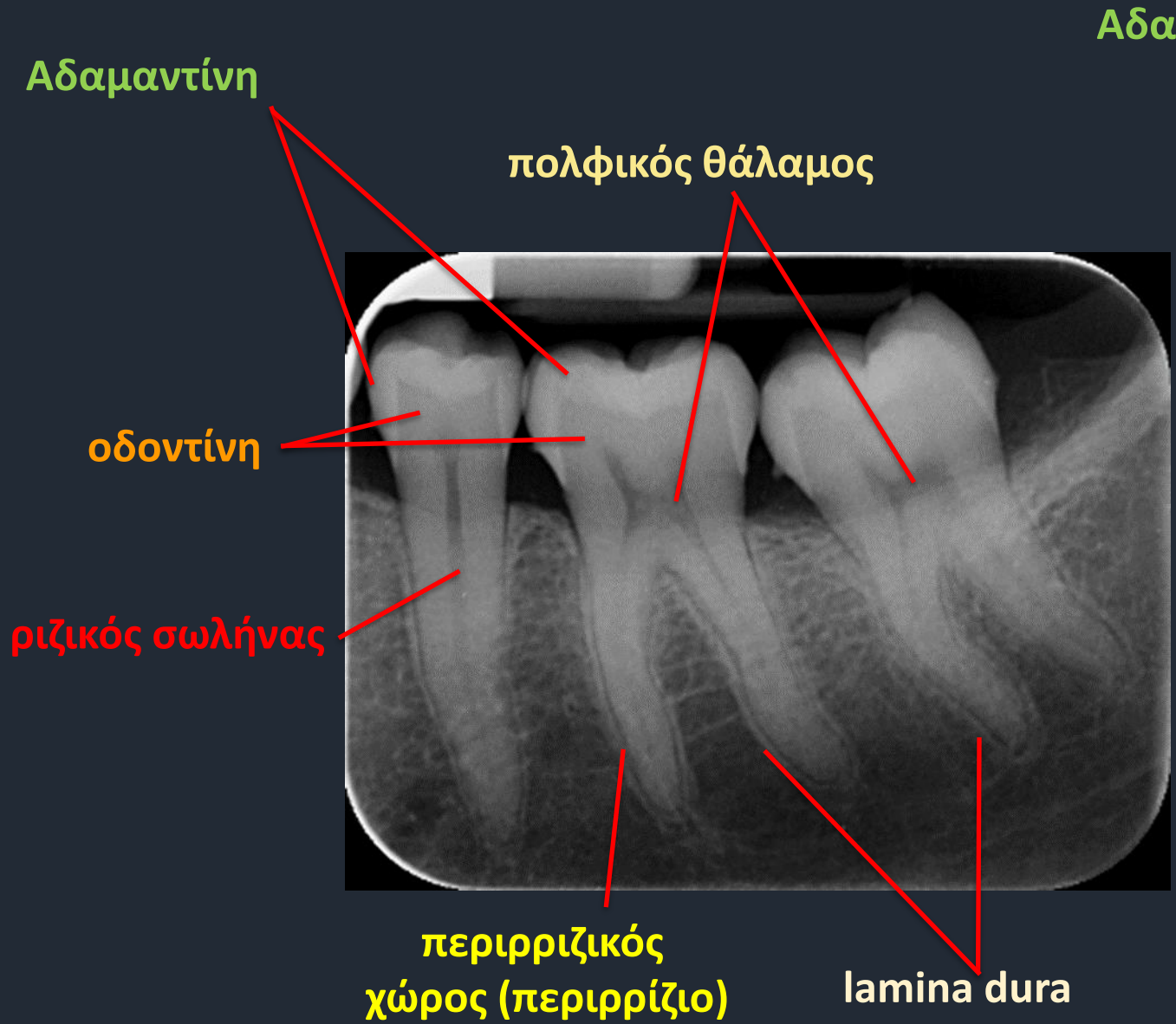
Συμπαγές οστόν που απεικονίζεται σαν ακτινοσκιερή γραμμή που καλύπτει τη σπογγώδη μοίρα του οστού και συνέχεια με τη Lamina Dura



## Χείλος Κάτω γνάθου

Το κάτω χείλος και η περιοχή του γενείου απεικονίζεται σαν ομοιογενής σκίαση που καλύπτει τη σπογγώδη μοίρα του οστού



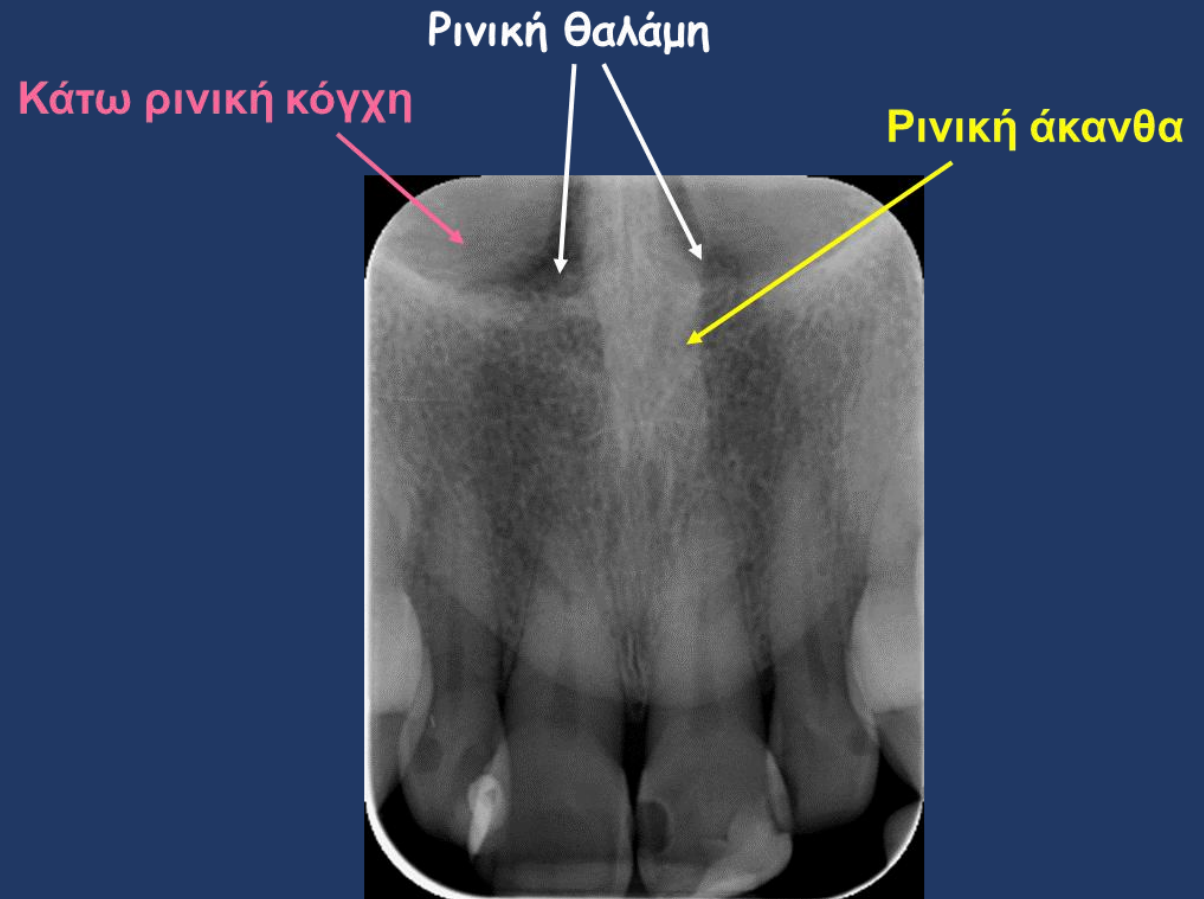
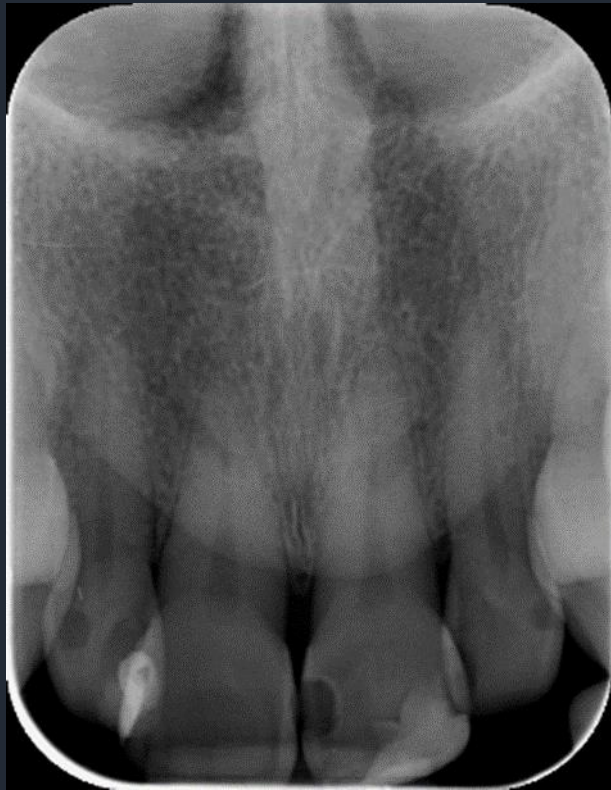

**Απεικόνιση ανατομικών μορίων**

**Άνω Γνάθος**

# Ανατομικά Μέρια Άνω Γνάθου

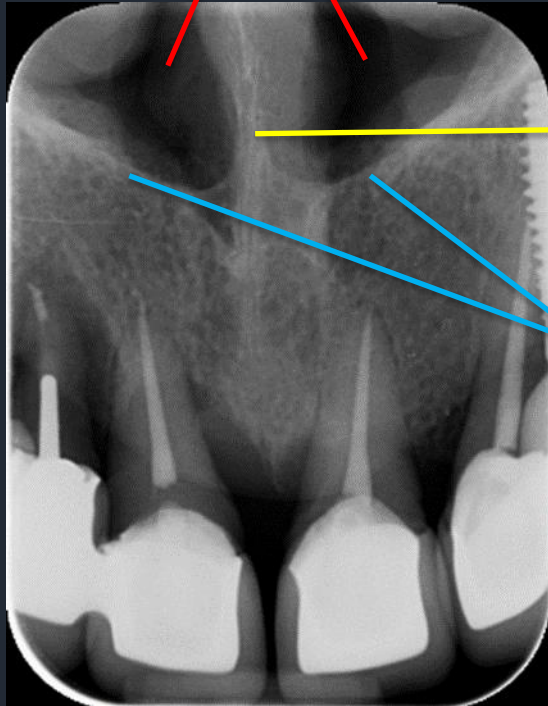
## Πρόσθια περιοχή



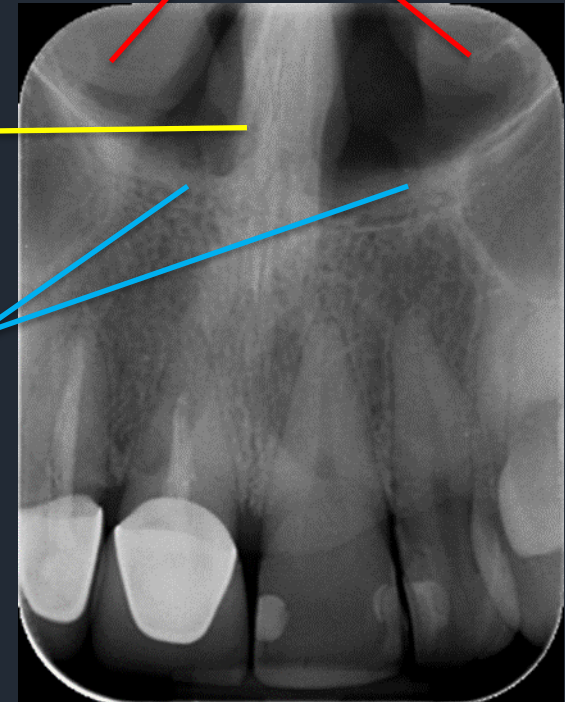
# Ανατομικά Μέρη Άνω Γνάθου

## Πρόσθια περιοχή

Ρινικές θαλάμεις



Κάτω Ρινικές κόγχες



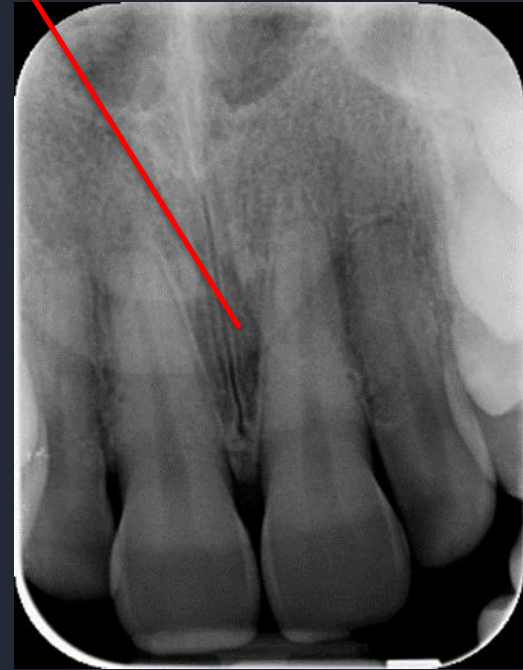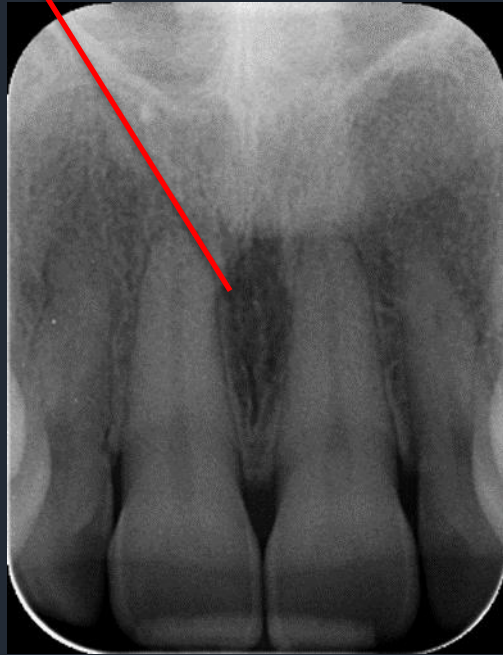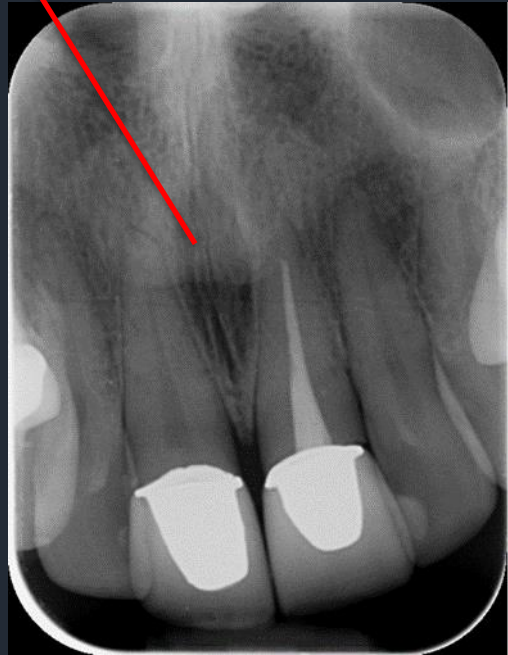Ρινικό διάφραγμα

Έδαφος ρινικών κοιλοτήτων

# Ανατομικά Μέρια Άνω Γνάθου

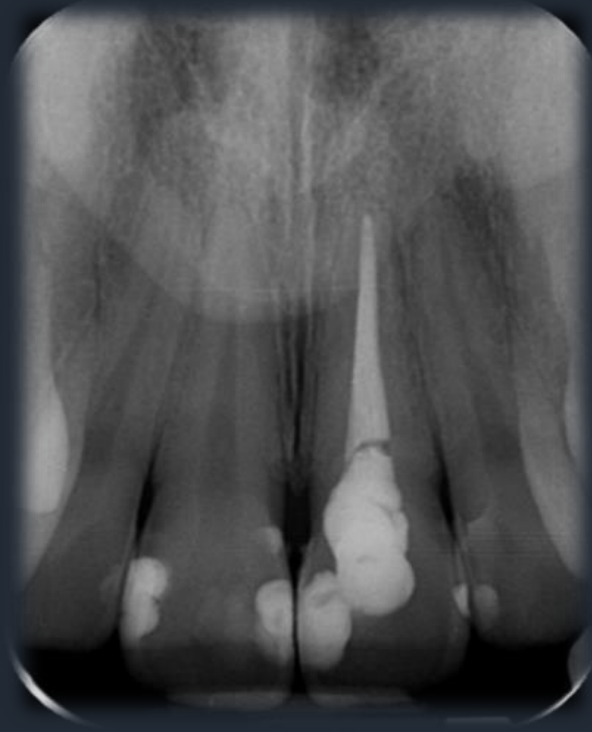## Πρόσθια περιοχή

■ Τομικό Τρήμα

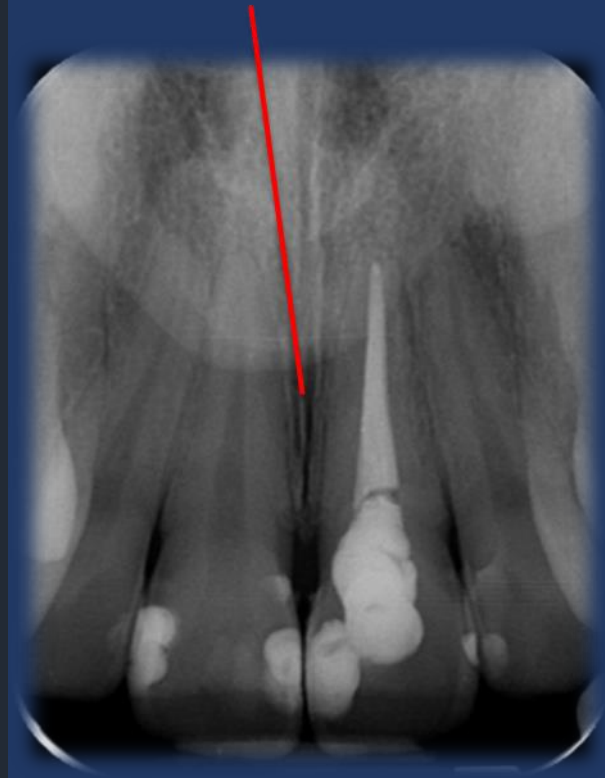


# Ανατομικά Μόρια Άνω Γνάθου

## Πρόσθια περιοχή



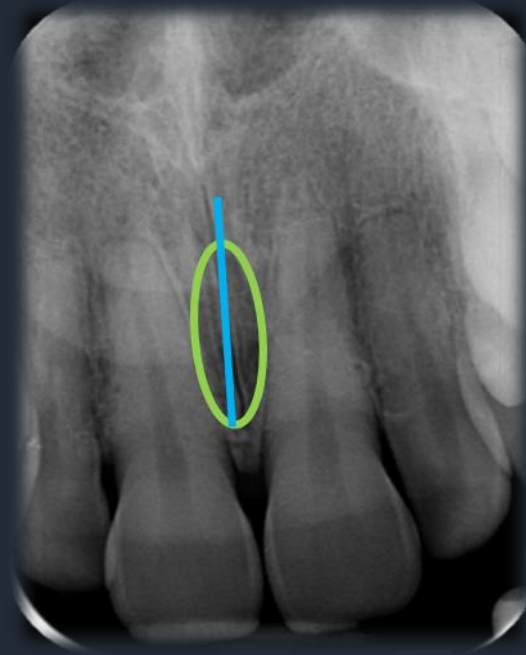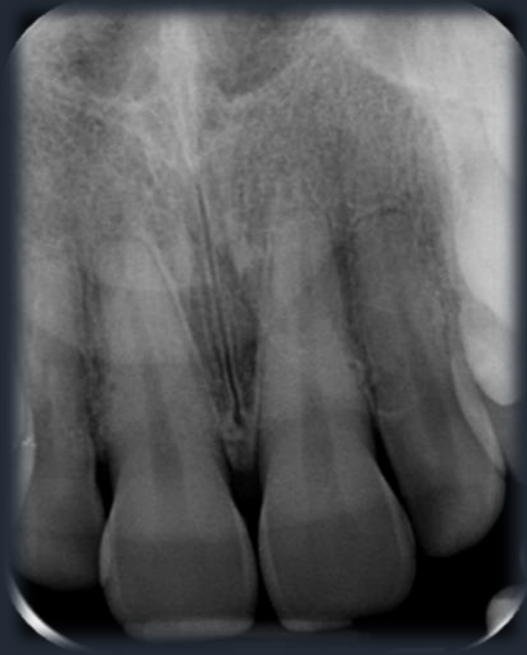Μέση υπερώια ραφή





# Ανατομικά Μέρια Άνω Γνάθου

## Πρόσθια περιοχή



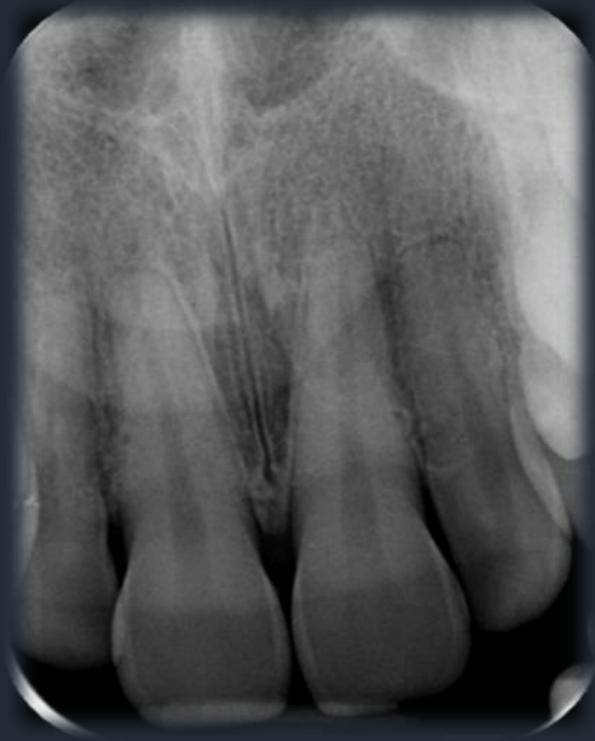Μέση Υπερώια ραφή



Τομικό τρήμα

# Ανατομικά Μέρη Άνω Γνάθου

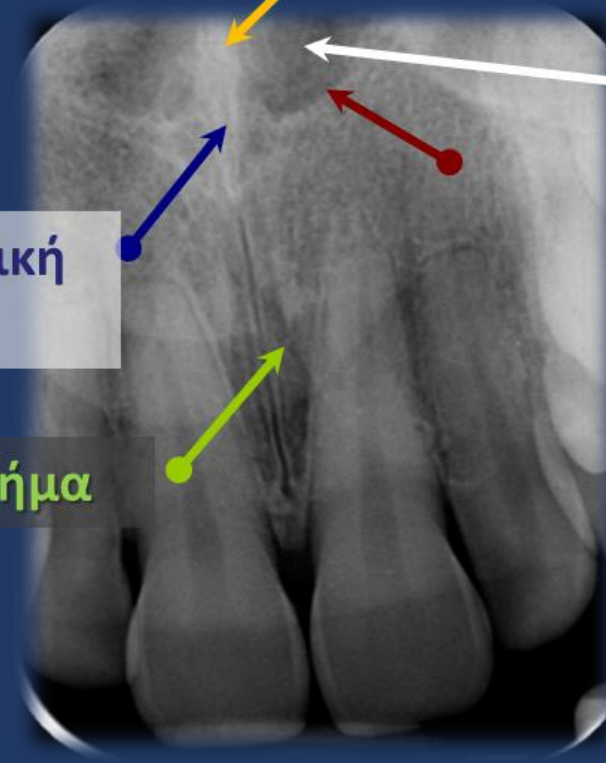## Πρόσθια περιοχή



Ρινικό διάφραγμα

Πρόσθια ρινική  
άκανθα

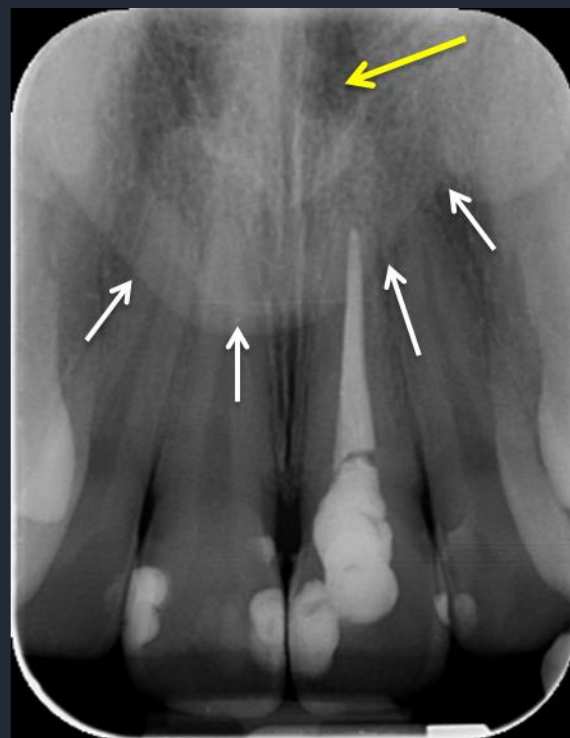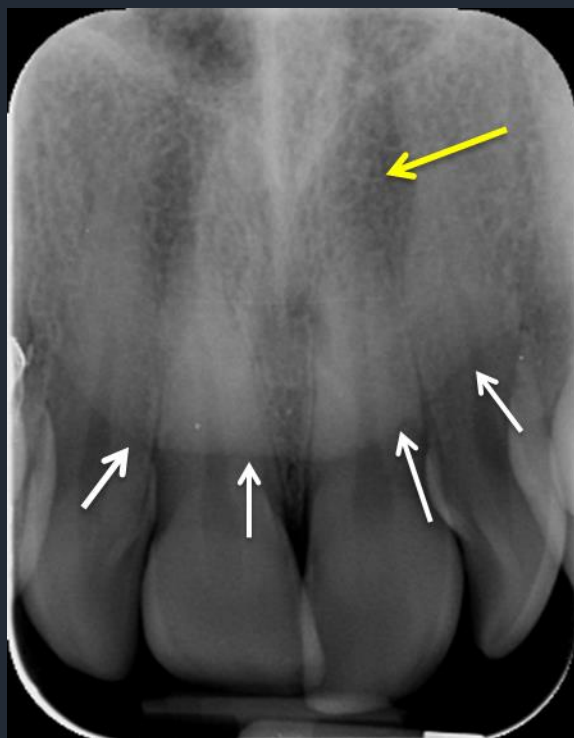Τομικό τρήμα



Ρινική θάλαμη  
Κάτω ρινικές  
κόγχες

# Ανατομικά Μέρια Άνω Γνάθου

## Πρόσθια περιοχή



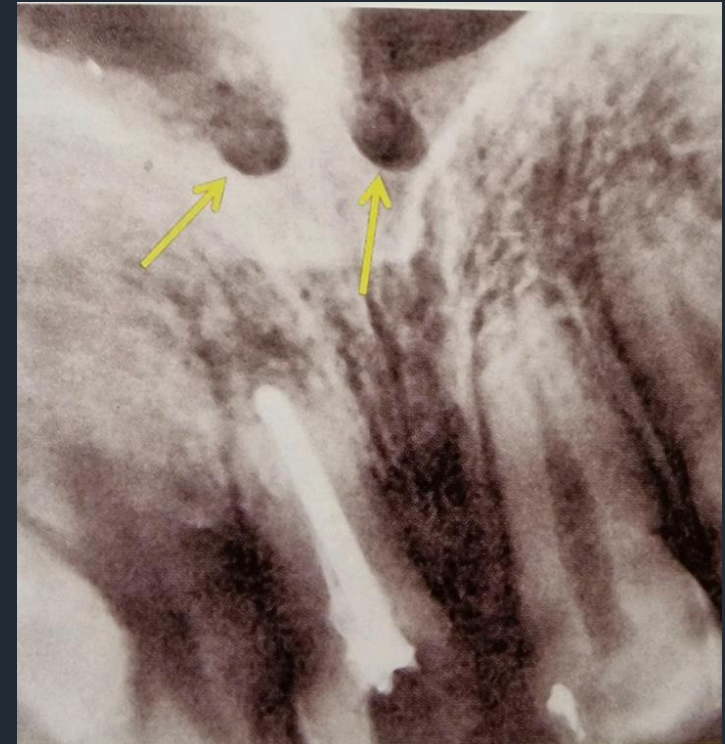Αεροφόρες  
κοιλότητες ρωθώνων

Περίγραμμα μαλακών  
μορίων μύτης

# Ανατομικά Μόρια Άνω Γνάθου - Πρόσθια περιοχή

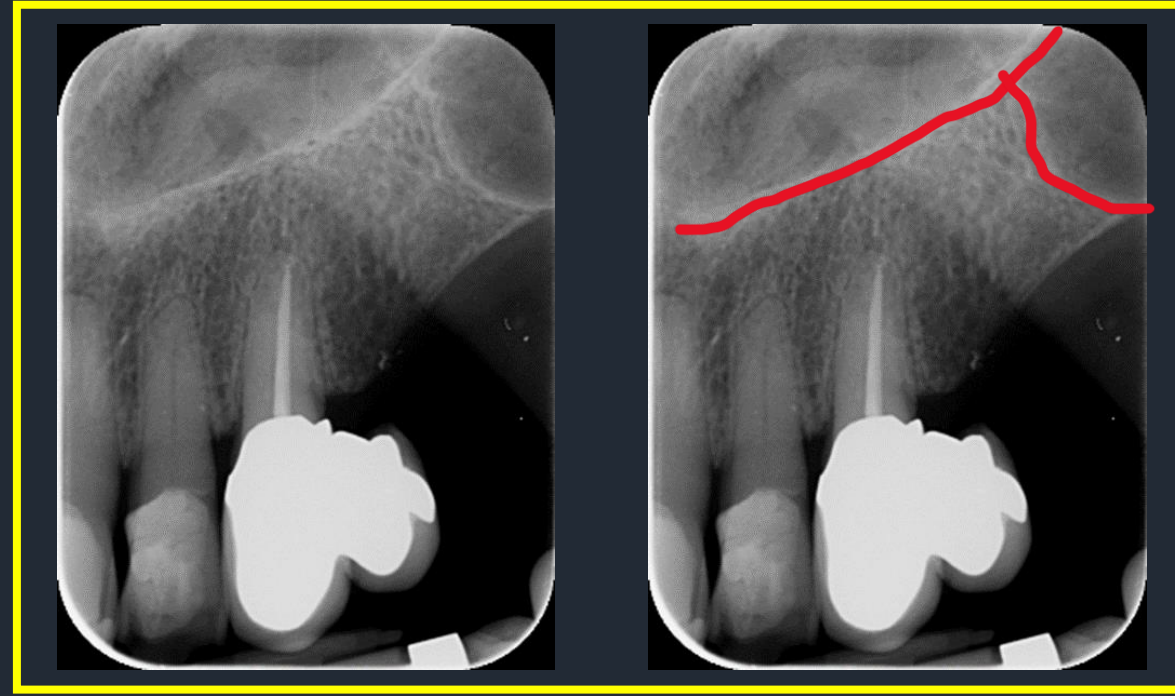
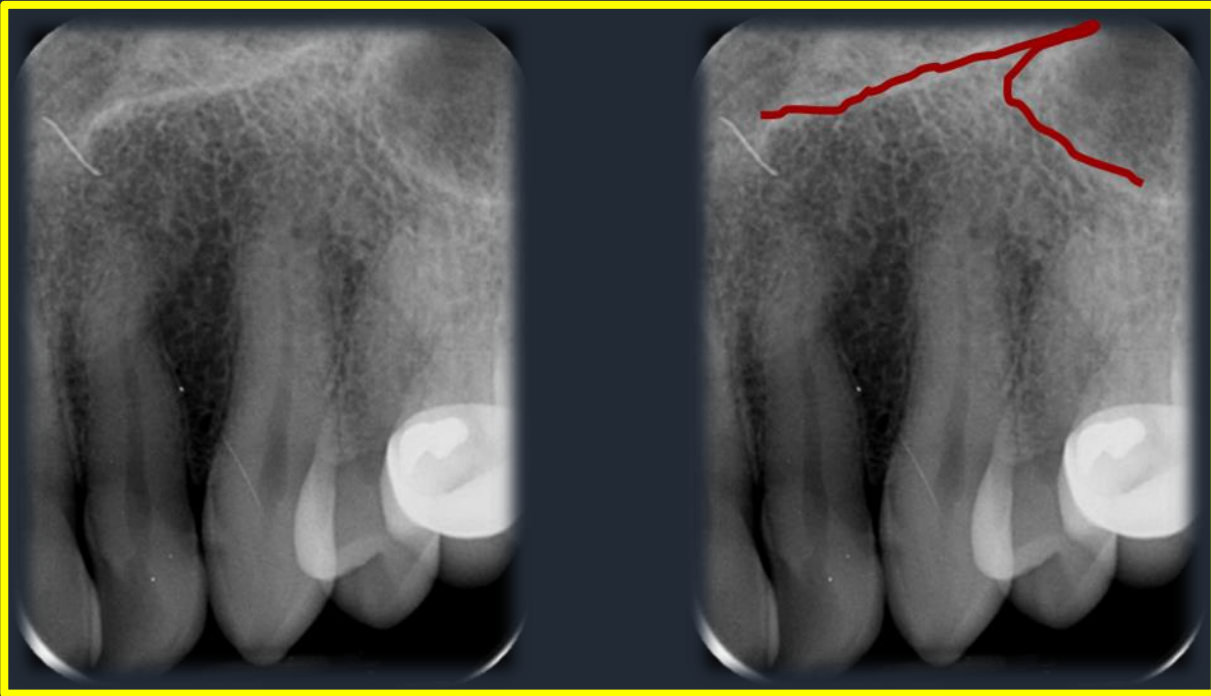
## Άνω στόμια τομικού ή ρινουπερώιου πόρου

Απεικονίζονται σπάνια σαν  
περιγεγραμμένες διαυγαστικές περιοχές στο  
έδαφος της ρινικής κοιλότητας και  
εκατέρωθεν του ρινικού διαφράγματος



# Ανατομικά Μόρια Άνω Γνάθου

## Περιοχή Πλαγίου και Κυνόδοντα Άνω γνάθου

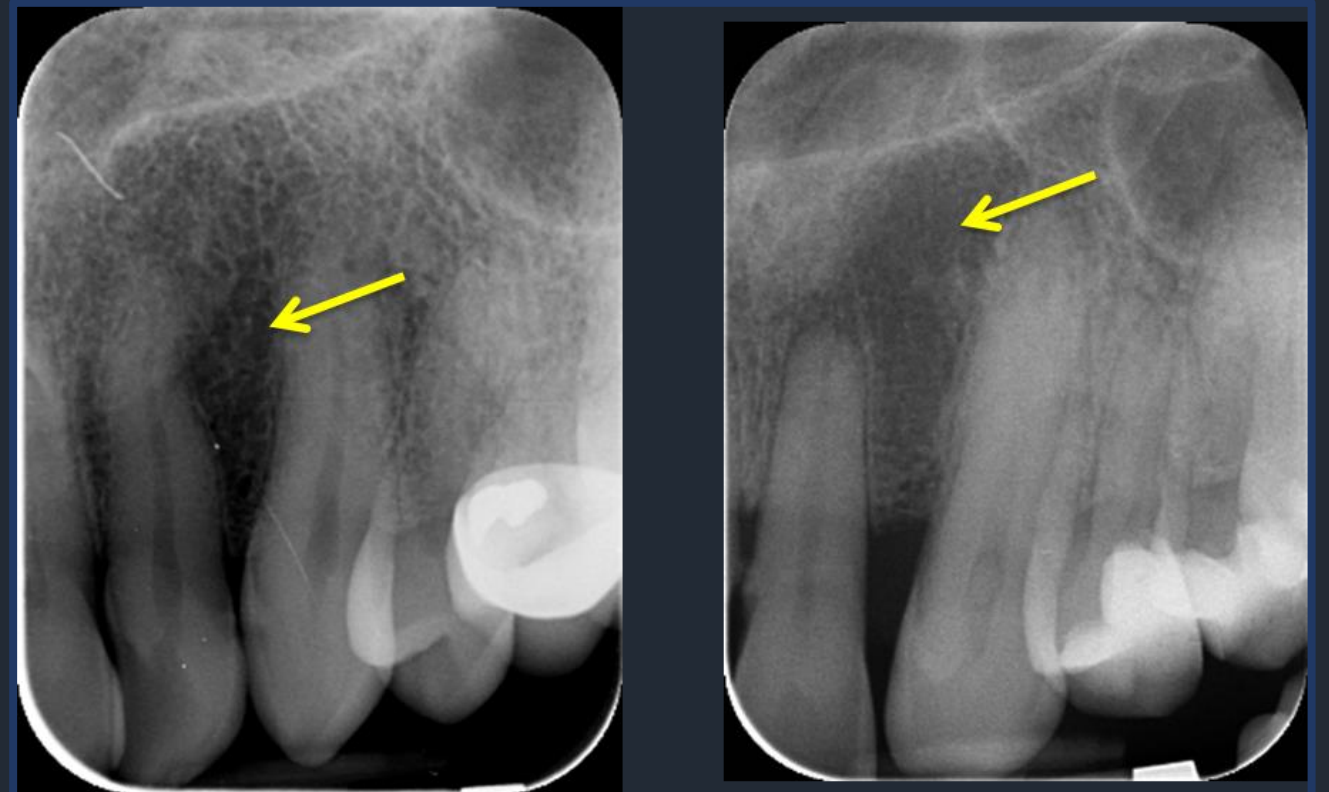


Έσω τοίχωμα ιγμορείου άντρου και έξω τοίχωμα ρινικής κοιλότητας σαν αντεστραμένο Υ ή σαν λ

# Ανατομικά Μόρια Άνω Γνάθου - Περιοχή Πλαγίου και Κυνόδοντα Άνω γνάθου

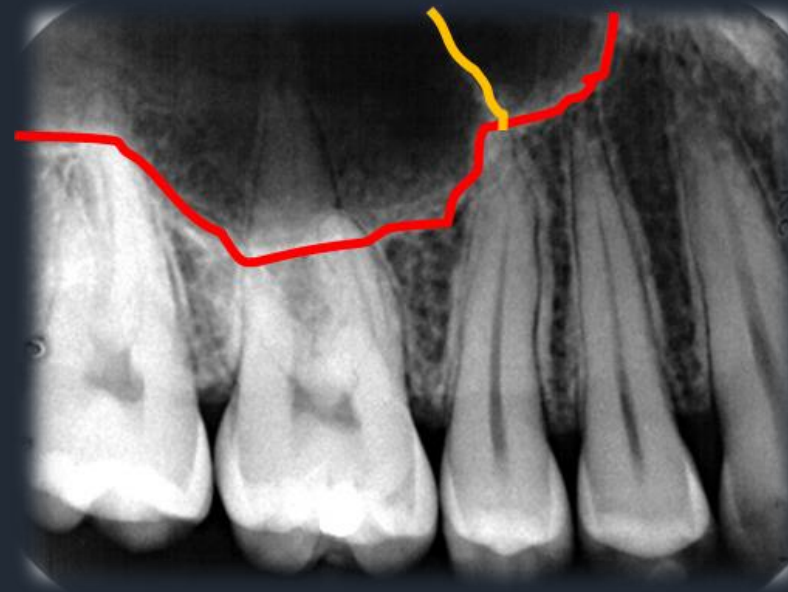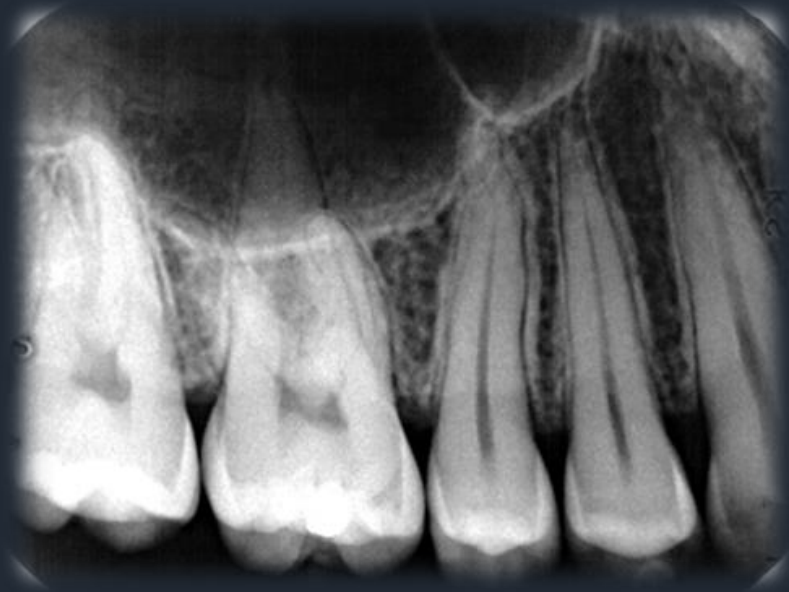## Τομικός ή πλάγιος βόθρος

- Διαύγαση με σχετικά ανώμαλο σχήμα μεταξύ των ριζών του κυνόδοντα και του πλαγίου τομέα της άνω γνάθου.
- Οφείλεται στο γεγονός πως το συνολικό πάχος του οστού είναι μικρότερο από τις παρακείμενες περιοχές



# Ανατομικά Μέρια Άνω Γνάθου - Περιοχή Οπισθίων

## Έδαφος Ιγμορείου

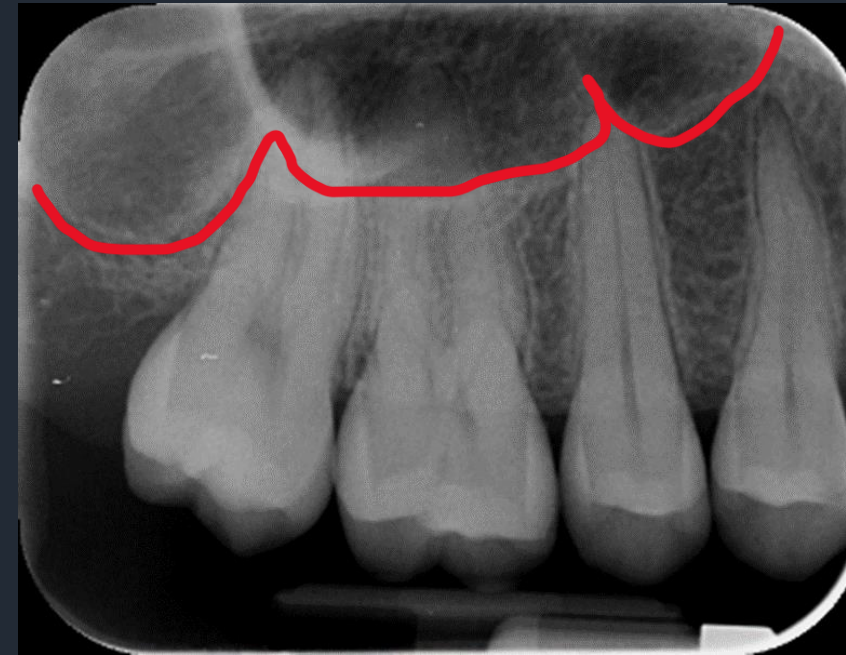
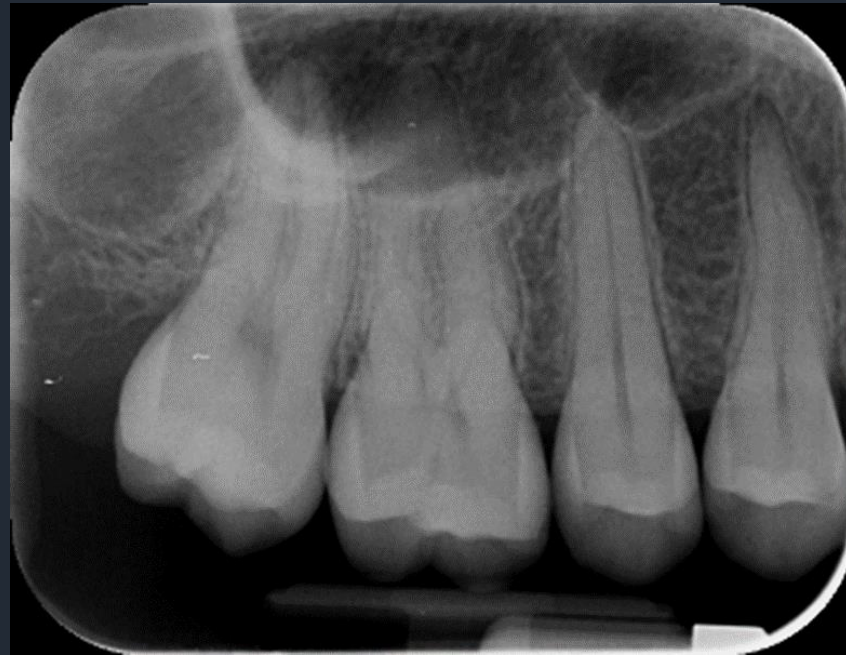

Οστικό Διάφραγμα

Έδαφος Ιγμορείου

**Ανατομικά Μέρια  
Άνω Γνάθου - Περιοχή Οπισθίων**

**Έδαφος Ιγμορείου**

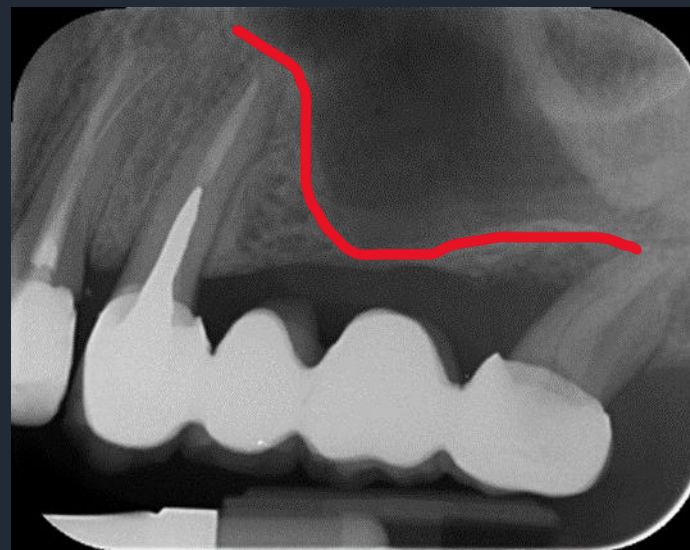
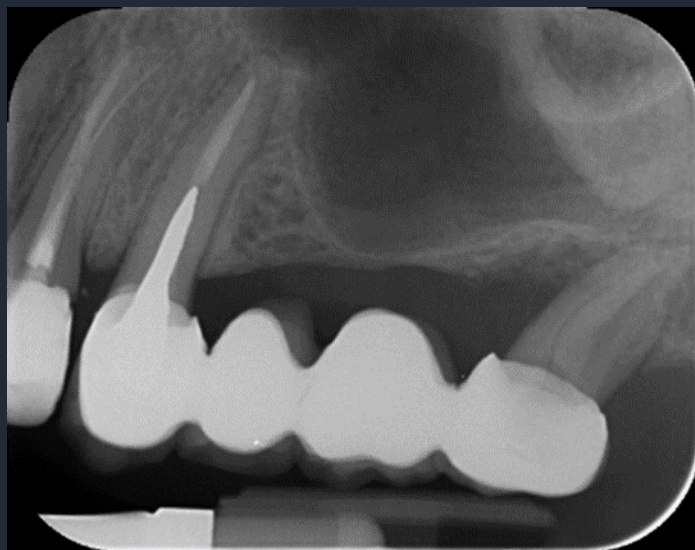


**Ιγμόρειο με ακανόνιστο σχήμα και οστικά διαφράγματα με τη μορφή W**



## Ανατομικά Μόρια Άνω Γνάθου - Περιοχή Οπισθίων

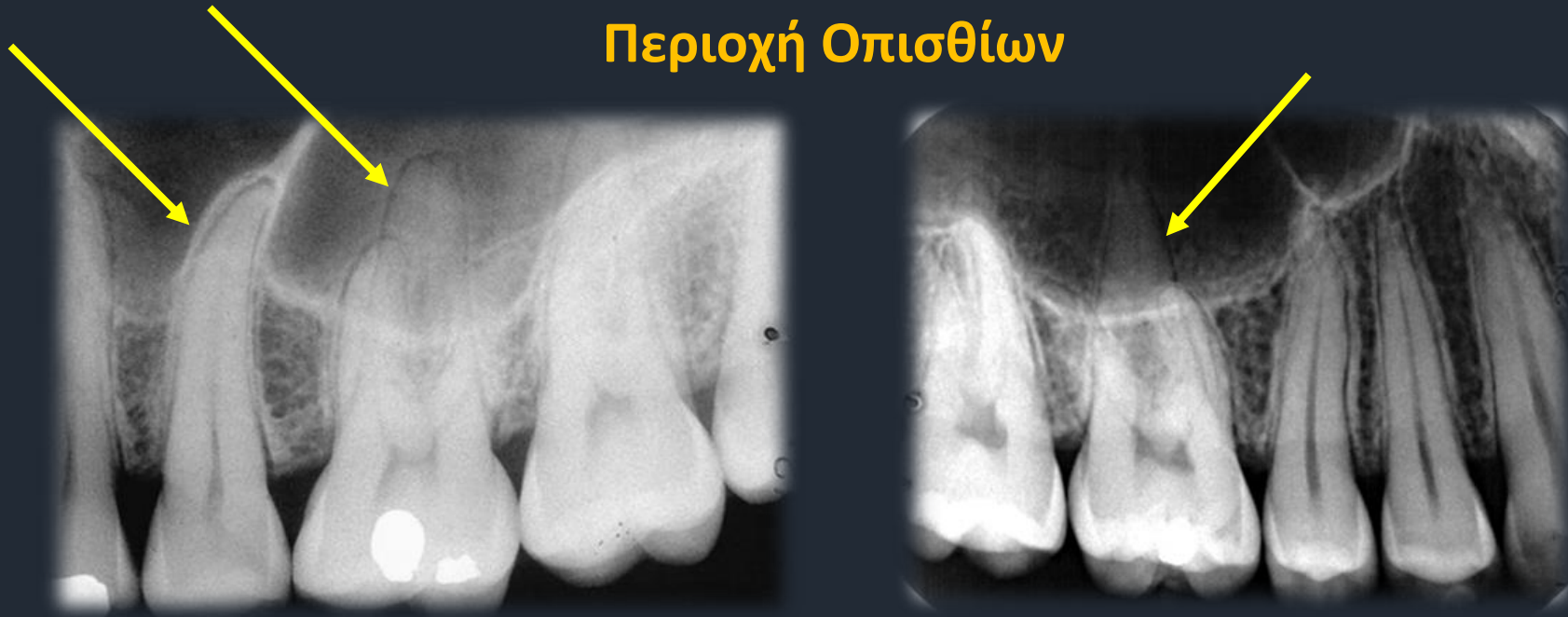### Έδαφος Ιγμορείου



- Στα οπίσθια δόντια μπορεί το ιγμόρειο να καταδύεται χαμηλά μέχρι την παρυφή της φατνιακής ακρολοφίας

## Ανατομικά Μέρια Άνω Γνάθου

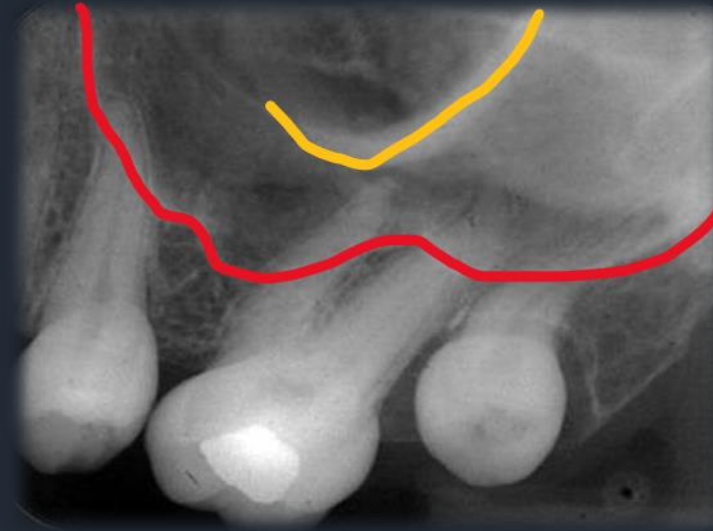
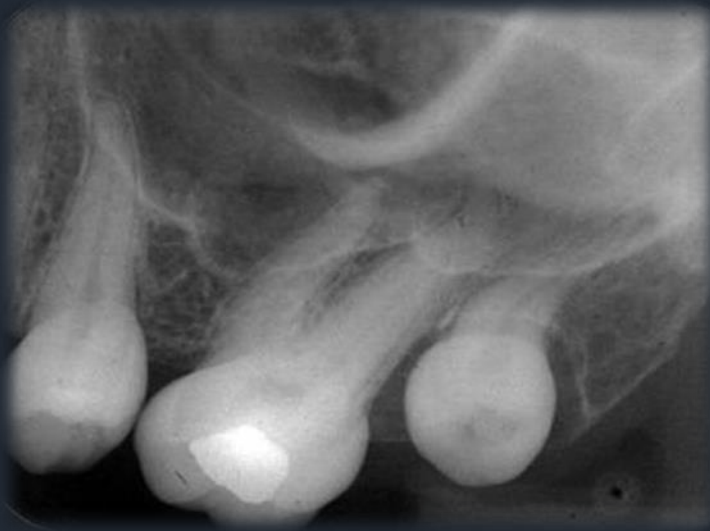### Περιοχή Οπισθίων



- Όταν οι ρίζες των γομφίων μπαίνουν μέσα στο ιγμόρειο, η ύπαρξη περιρριζικού χώρου ή της Lamina Dura οι ρίζες προβάλλουν στο ιγμόρειο.
- Όταν οι ρίζες στην πραγματικότητα μπαίνουν μέσα στο ιγμόρειο τότε η Lamina Dura ή ο περιρριζικός χώρος διακόπτονται.

# Ανατομικά Μόρια Άνω Γνάθου - Περιοχή Οπισθίων

## Ζυγωματική Απόφυση – Ζυγωματική Απόφυση

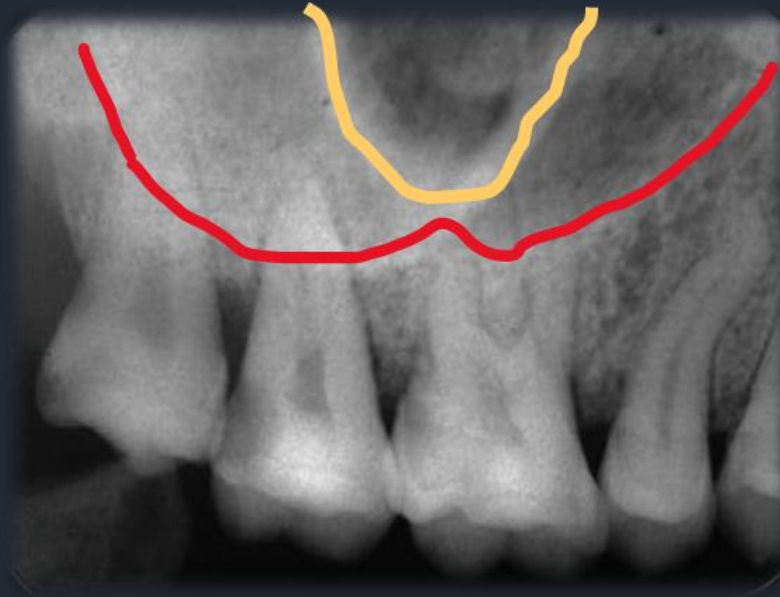
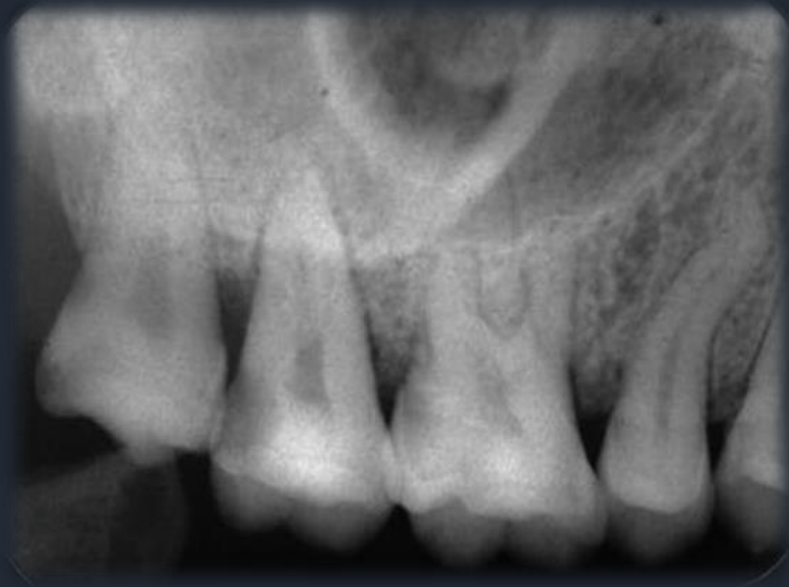

- Ζυγωματική απόφυση
- Έδαφος Ιγμορείου άντρου

Η **ζυγωματική απόφυση** της άνω γνάθου απεικονίζεται σαν ακτινοσκιερή τοξοειδής γραμμή στην περιοχή των γομφίων που προβάλλει μέσα στο ιγμόρειο

# Ανατομικά Μέρια Άνω Γνάθου - Περιοχή Οπισθίων

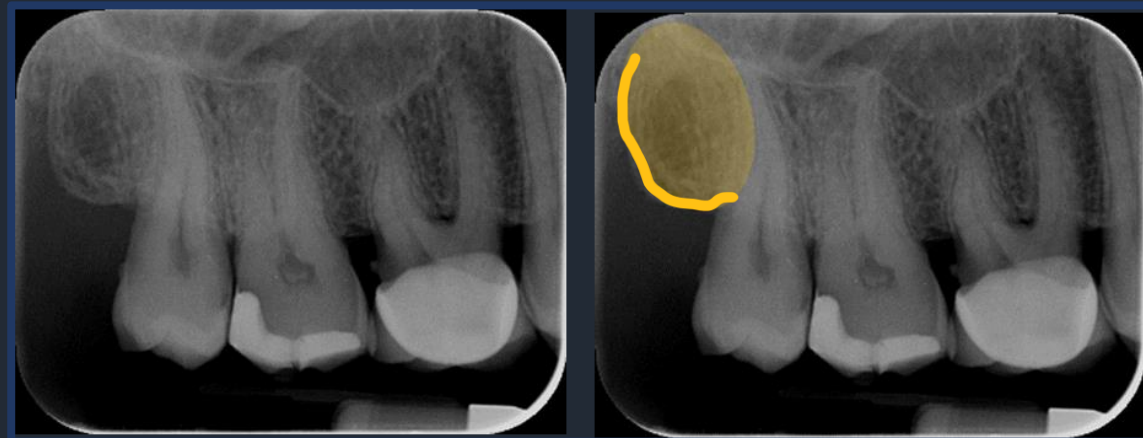
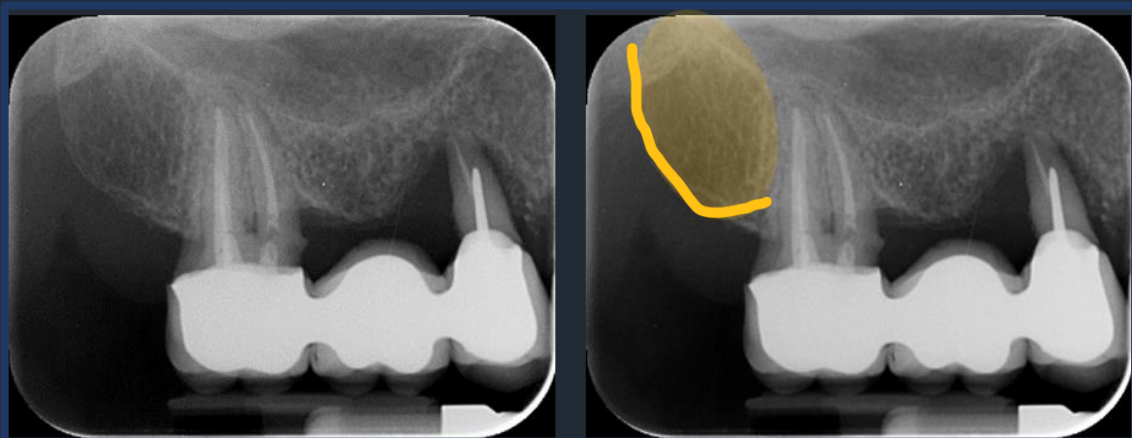
## Έδαφος Ιγμορείου – Ζυγωματική Απόφυση



- Ζυγωματική απόφυση
- Έδαφος Ιγμορείου άντρου

## Ανατομικά Μόρια Άνω Γνάθου - Περιοχή Οπισθίων

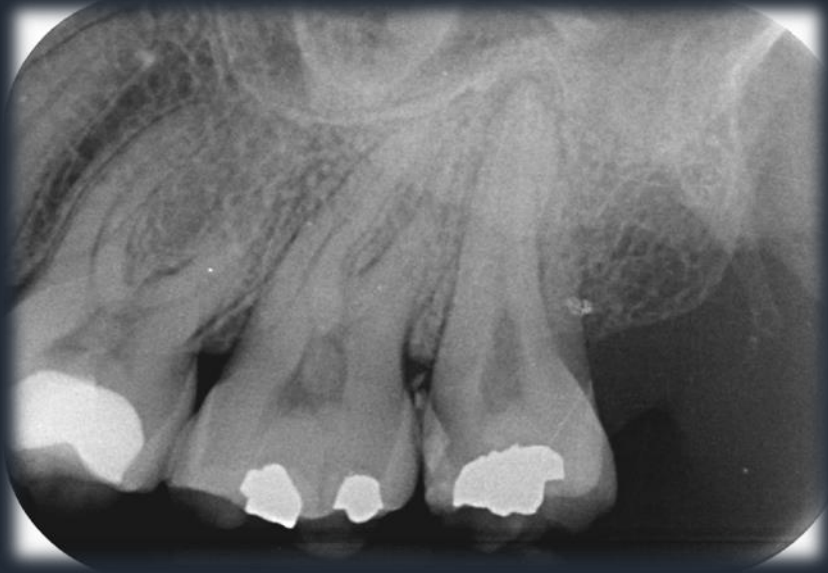### Γναθιαίο Κύρτωμα



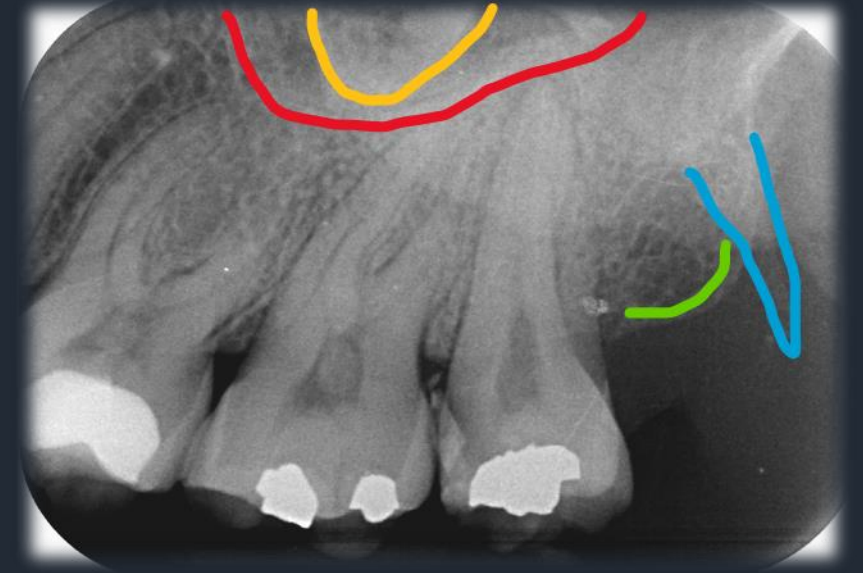- Το γναθιαίο κύρτωμα αποτελείται από αραιό σπογγώδες οστόν.
- Απεικονίζεται συγκριτικά με το υπόλοιπο οστό σαν πιο διαυγαστική περιοχή που περιβάλλεται από ακτινοσκιερή γραμμή.

# Ανατομικά Μέρια Άνω Γνάθου

## Πτερυγοειδές Άγκιστρο



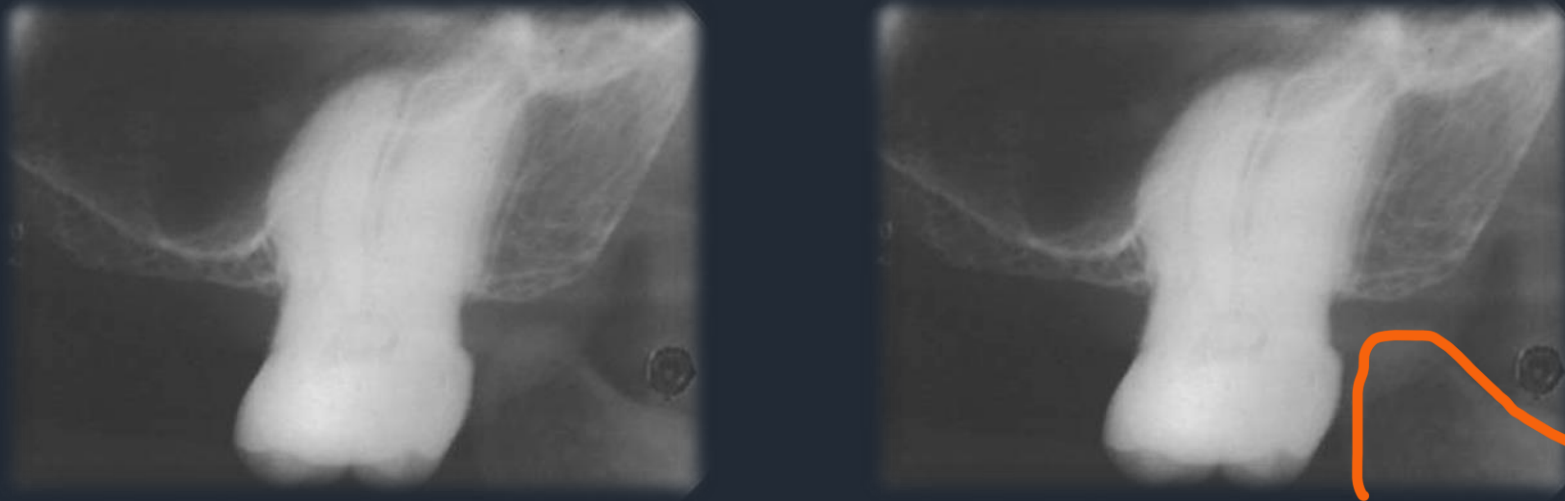
- Έδαφος ιγμορείου άντρου
- Ζυγωματική Απόφυση
- Πτερυγοειδές Άγκιστρο
- Γναθιαίο Κύρτωμα



- Σπάνια όταν το πλακίδιο έχει τοποθετηθεί σε εντελώς οπίσθια θέση στην περιοχή των 3<sup>ων</sup> γομφίων της άνω γνάθου μπορεί να απεικονιστεί το πτερυγοειδές άγκιστρο.
- Το πτερυγοειδές άγκιστρο απεικονίζεται σαν στενή ακτινοσκιερή περιοχή πίσω από το γναθιαίο κύρτωμα.

# Ανατομικά Μέρια Άνω Γνάθου

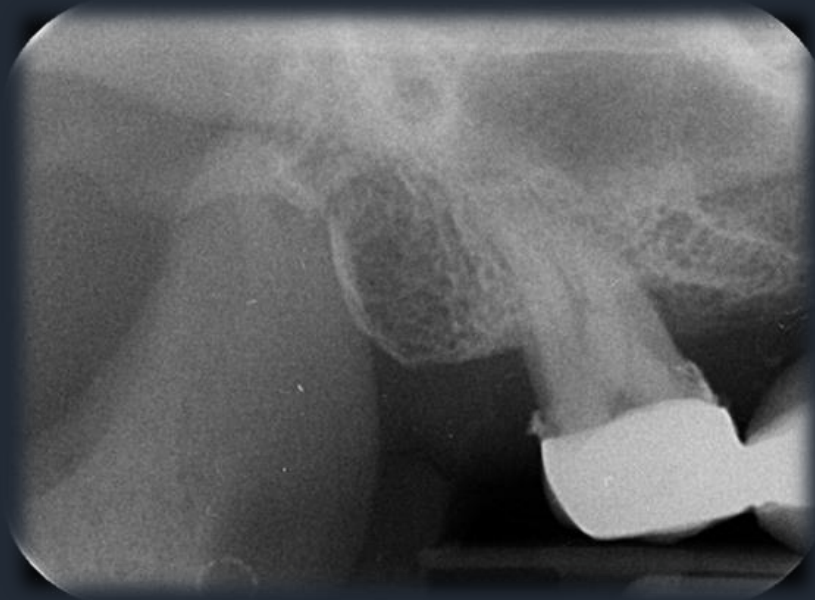
## Κορωνοειδής Απόφυση της Κάτω Γνάθου



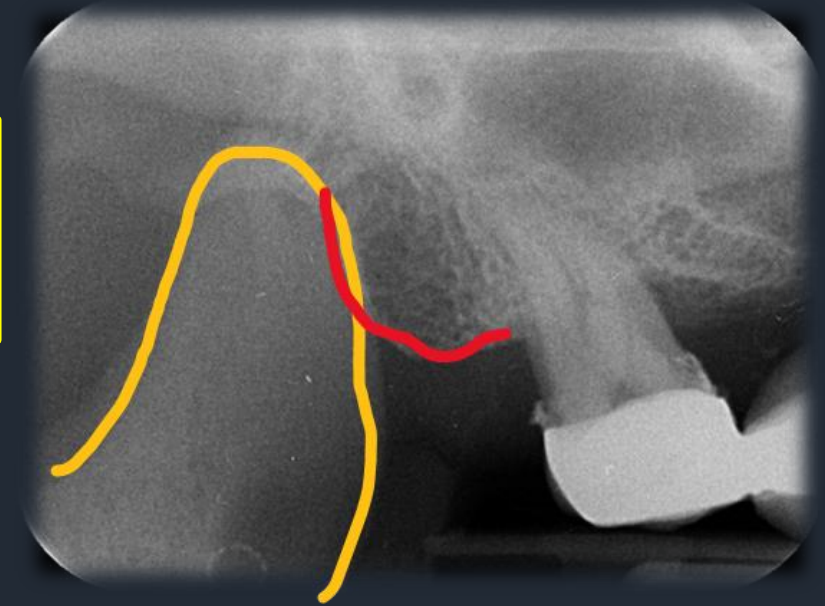
- Σπάνια όταν το πλακίδιο έχει τοποθετηθεί σε εντελώς οπίσθια θέση στην περιοχή των 3<sup>ων</sup> γομφίων της άνω γνάθου μπορεί να απεικονιστεί η κορωνοειδής απόφυση της κάτω γνάθου.
- Η κορωνοειδής απόφυση απεικονίζεται σαν τριγωνική ομοιογενής σκίαση πίσω και κάτω από το γναθιαίο κύρτωμα.

# Ανατομικά Μέρια Άνω Γνάθου

## Κορωνοειδής Απόφυση της Κάτω Γνάθου



- Γναθιαίο Κύρτωμα
- Κορωνοειδής Απόφυση



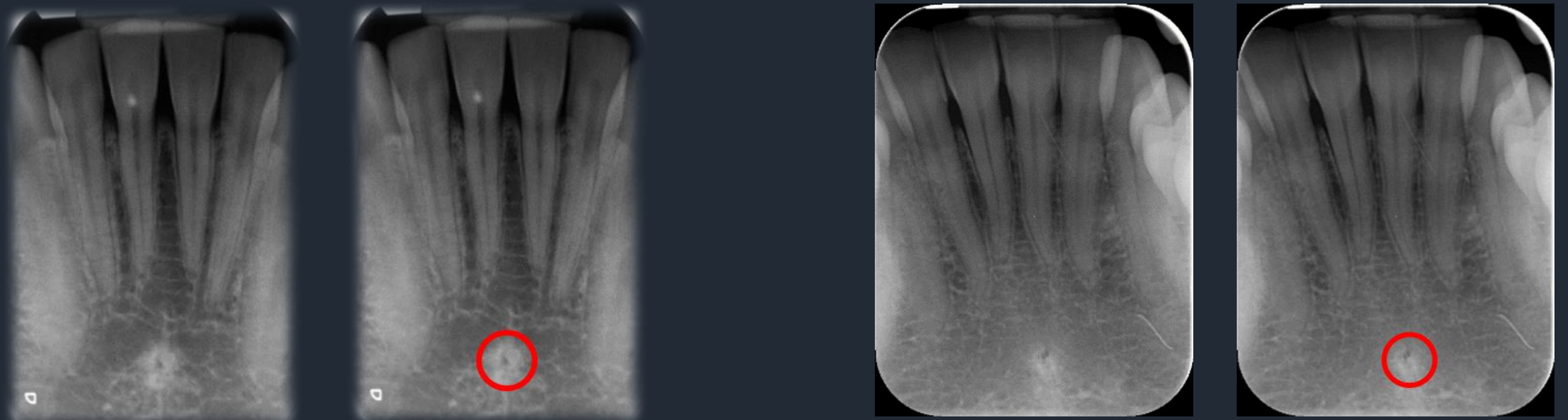


**Απεικόνιση ανατομικών μορίων**

**Κάτω Γνάθος**

## Ανατομικά Μέρια Κάτω Γνάθου - Περιοχή Προσθίων

### Γενειακή Άκανθα – Γλωσσικό Τρήμα

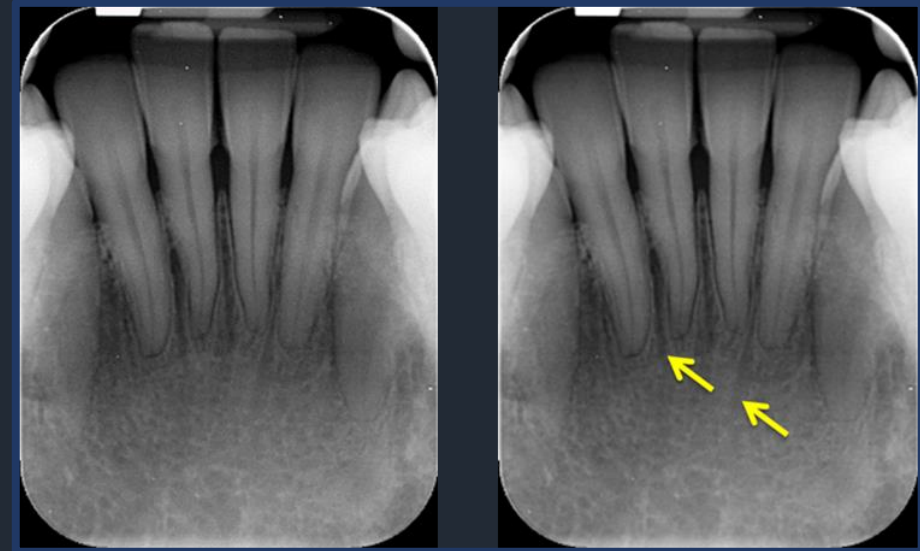
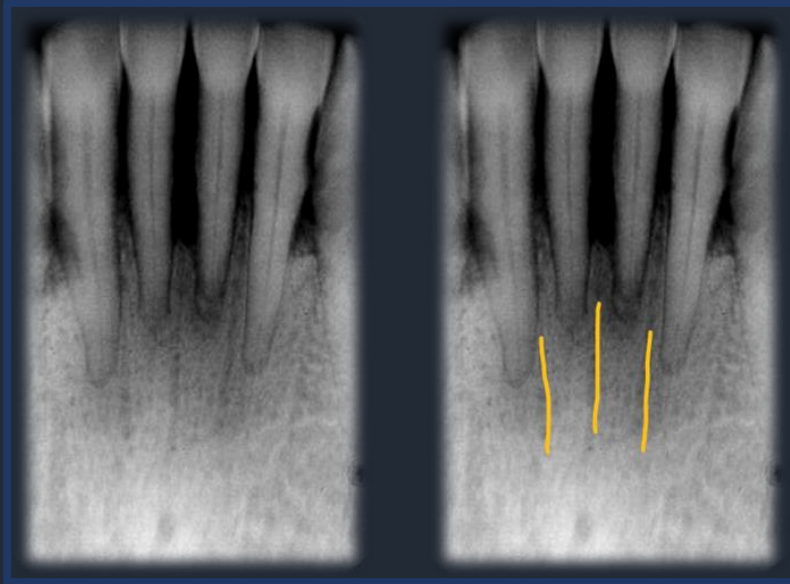


Η **Γενειακή Άκανθα** απεικονίζεται σαν μικρή κυκλική σκίαση στην περιοχή των κεντρικών τομέων της κάτω γνάθου και σε απόσταση από αυτούς

Το **Γλωσσικό Τρήμα** απεικονίζεται σαν μικρή κυκλική διαύγαση στο κέντρο της κυκλικής ακτινοσκίασης που αντιστοιχεί στη γενειακή άκανθα.

# Ανατομικά Μόρια Κάτω Γνάθου - Περιοχή Προσθίων

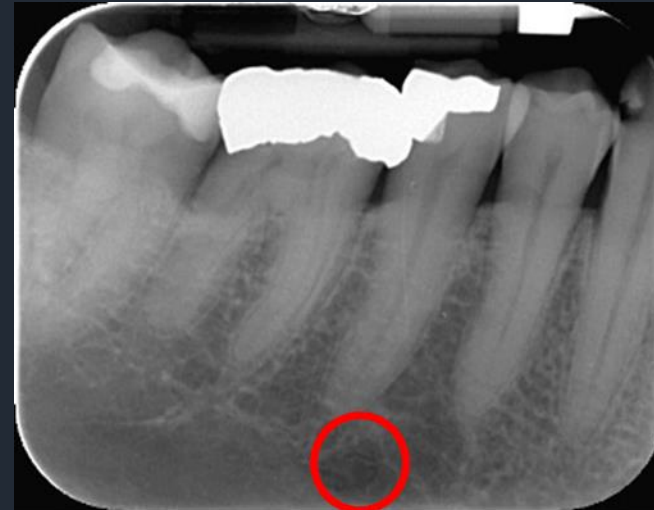
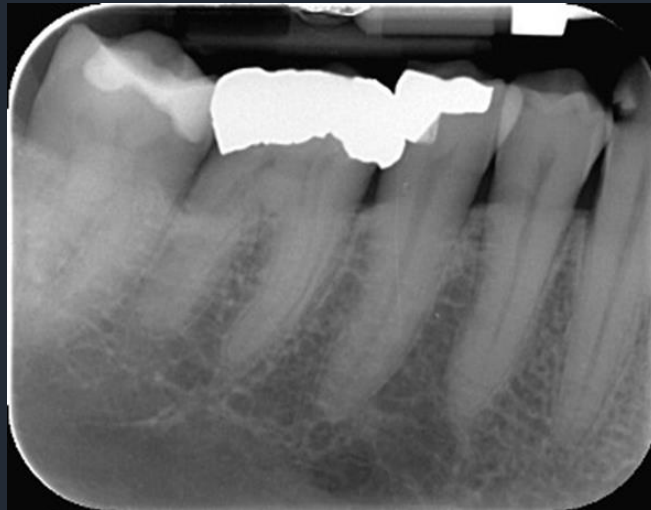
## Τροφοφόροι Πόροι



- Κανάλια μικρής διαμέτρου που περιέχουν νευρικές αποφυάδες και αγγεία και φέρονται μεταξύ των προσθίων δοντιών της κάτω γνάθου.
- Γραμμικές διαυγάσεις ανάμεσα στις ρίζες των δοντιών.
- Απεικονίζονται κυρίως όταν το οστόν είναι λεπτό.

# Ανατομικά Μόρια Κάτω Γνάθου - Περιοχή Οπισθίων

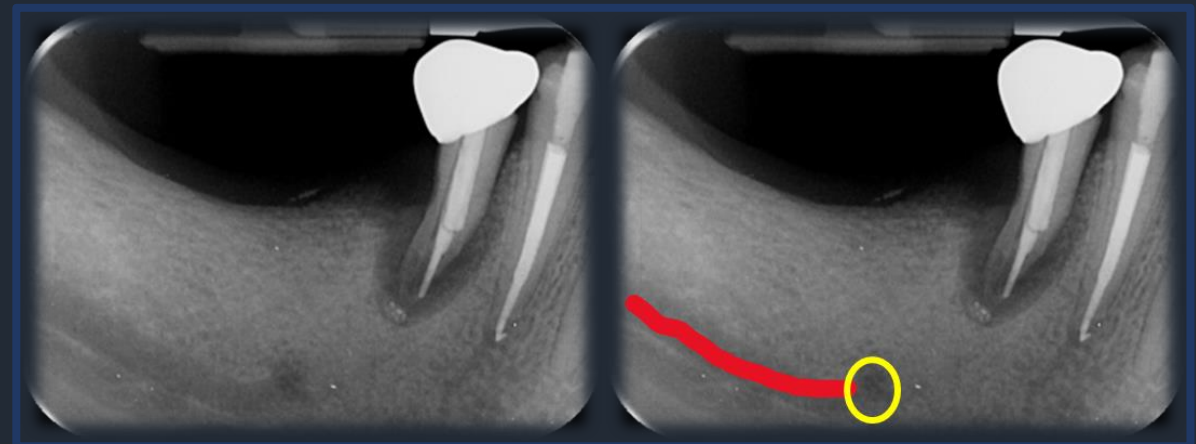
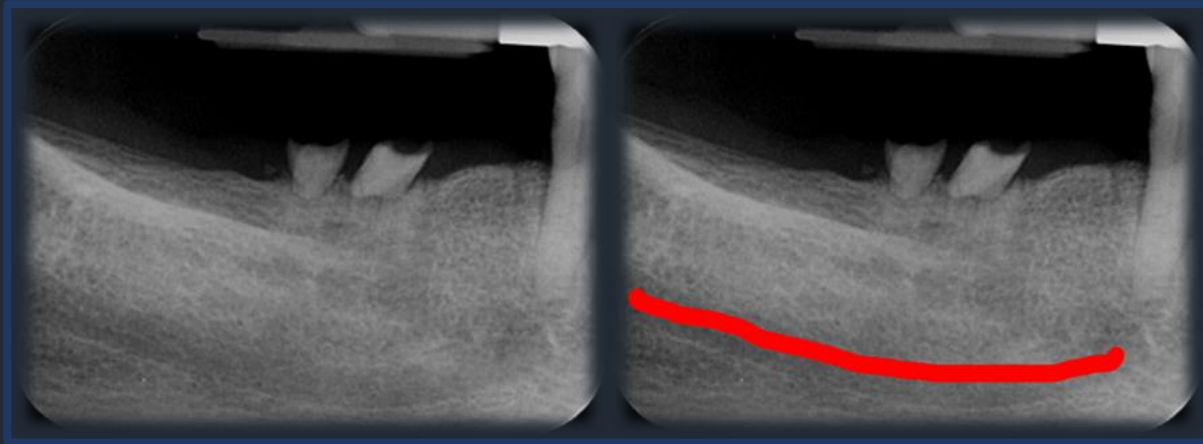
## Γενειακό Τρήμα



Το γενειακό τρήμα απεικονίζεται σαν στρογγυλού σχήματος διαύγαση, συνήθως με σαφή όρια, κάτω από τα ακρορρίζια των δύο προγομφίων και κυρίως του δεύτερου προγομφίου.

## Ανατομικά Μόρια Κάτω Γνάθου - Περιοχή Οπισθίων

### Πόρος του Κάτω Φατνιακού νεύρου (Γναθιαίος Πόρος)



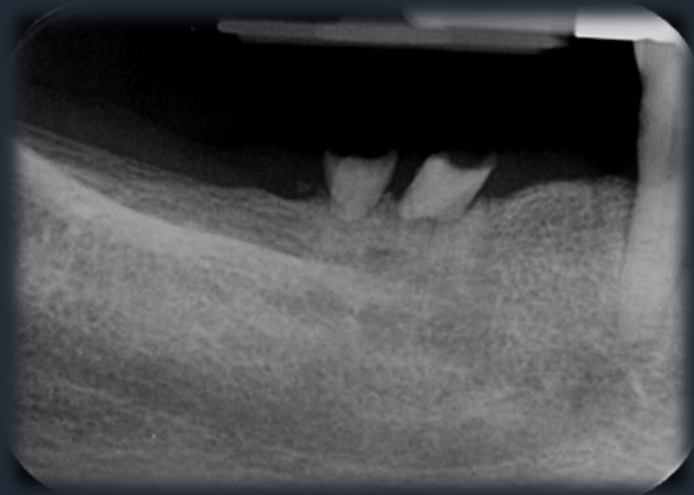
 Πόρος του κάτω φατνιακού νεύρου




 Γενειακό τρήμα

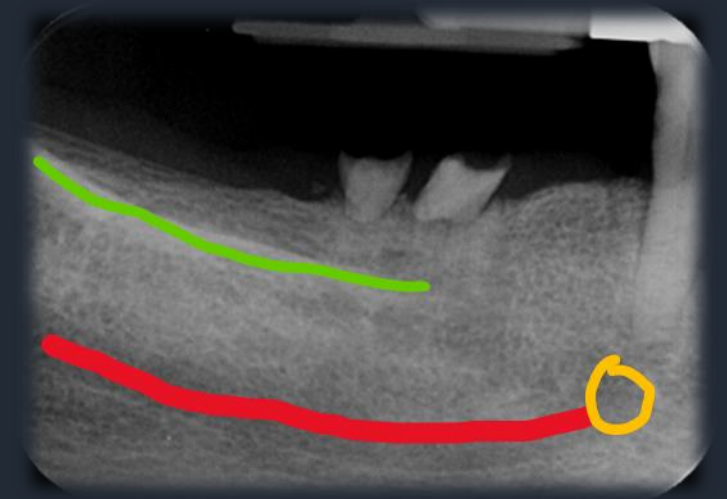
- Ταινιοειδής διαύγαση παράλληλη με το χείλος της κάτω γνάθου που καταλήγει στο γενειακό τρήμα.
- Συνήθως η διαύγαση αφορίζεται από δύο γραμμικές σκιάσεις (άνω και κάτω) που αποτελούν το συμπαγές οστό που περιβάλλει τον πόρο

# Ανατομικά Μέρη Κάτω Γνάθου - Περιοχή Οπισθίων

## Έξω Λοξή Γραμμή



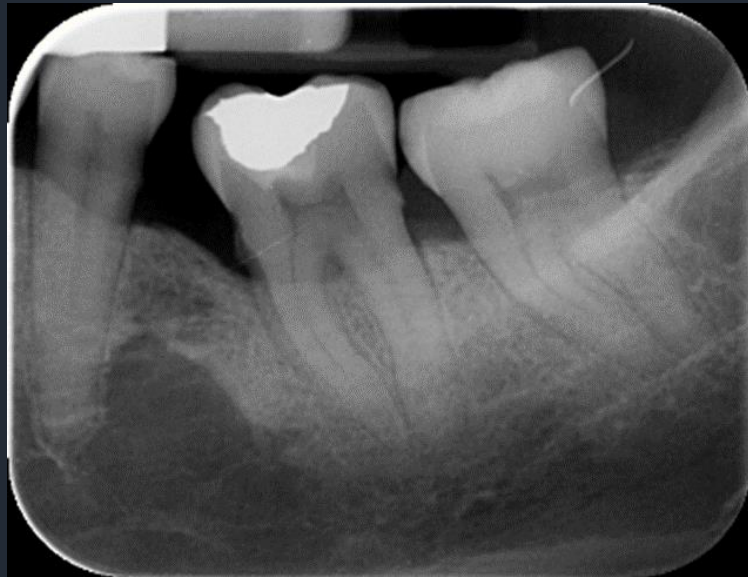-  Πόρος του κάτω φατνιακού νεύρου
-  Γενειακό τμήμα
-  Έξω λοξή γραμμή





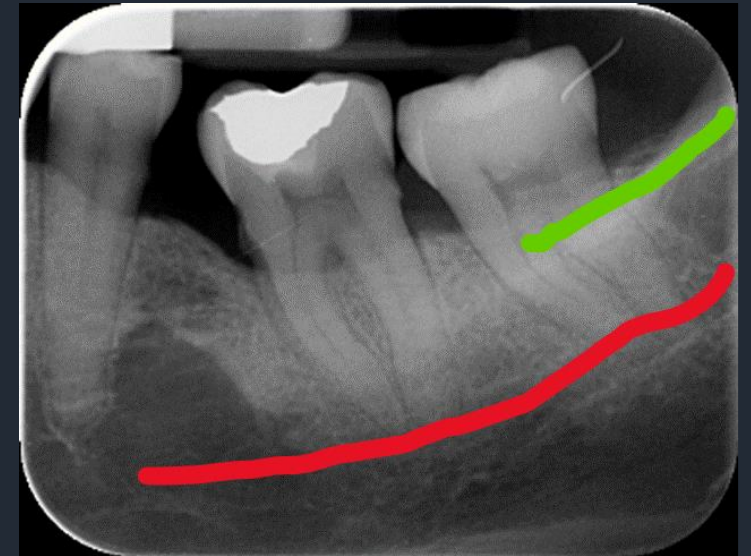
- **Έξω Λοξή Γραμμή:** Συμπαγές τμήμα οστού στην παρειακή επιφάνεια του οστού (αποτελεί συνέχεια του προσθίου χείλους του κλάδου).
- Απεικονίζεται σαν γραμμική σκίαση που φέρεται από την παρυφή της ακρολοφίας, άνω του τρίτου γομφίου, τέμνοντας τις ρίζες του τρίτου γομφίου

# Ανατομικά Μόρια Κάτω Γνάθου - Περιοχή Οπισθίων

## Έξω Λοξή Γραμμή

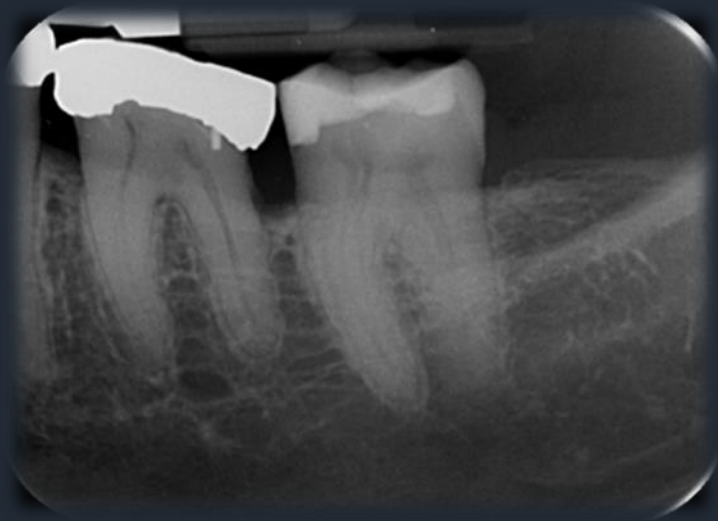




-  Πόρος του κάτω φατνιακού νεύρου
-  Έξω λοξή γραμμή

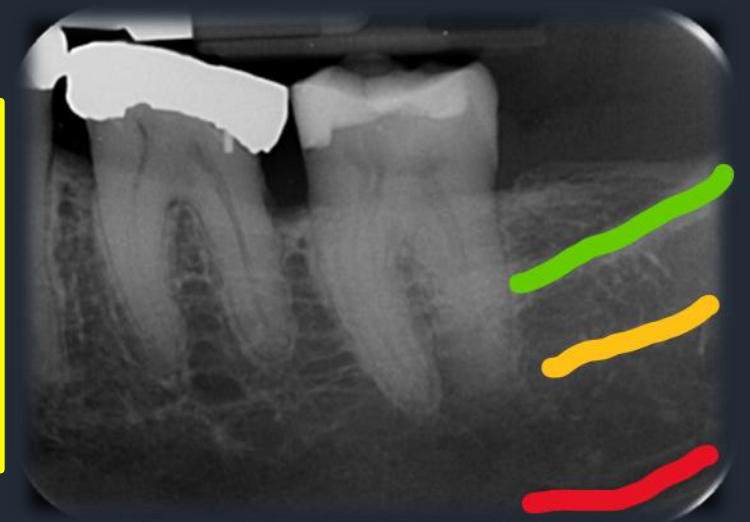


# Ανατομικά Μέρια Κάτω Γνάθου - Περιοχή Οπισθίων

## Έσω Λοξή Γραμμή



-  Πόρος του κάτω φατνιακού νεύρου
-  Έξω λοξή γραμμή
-  Έσω λοξή γραμμή

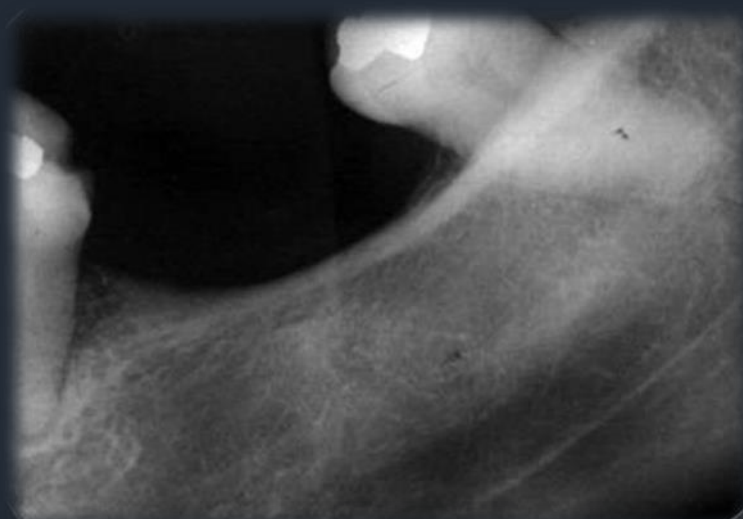





**Έσω Λοξή Γραμμή:** Απεικονίζεται σαν γραμμική σκίαση μικρότερου εύρους και πάχους με φορά σχεδόν παράλληλη και κάτω από την έξω λοξή γραμμή

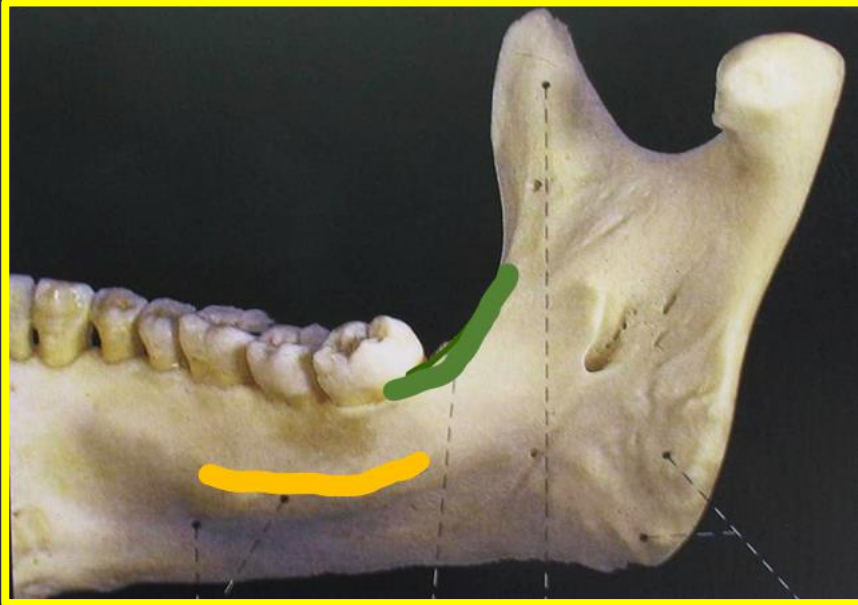
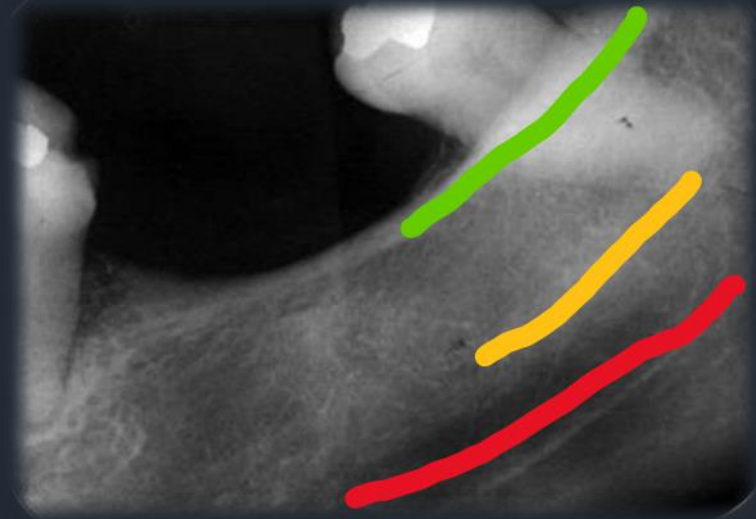


# Ανατομικά Μέρια Κάτω Γνάθου - Περιοχή Οπισθίων

## Έξω – Έσω Λοξή Γραμμή



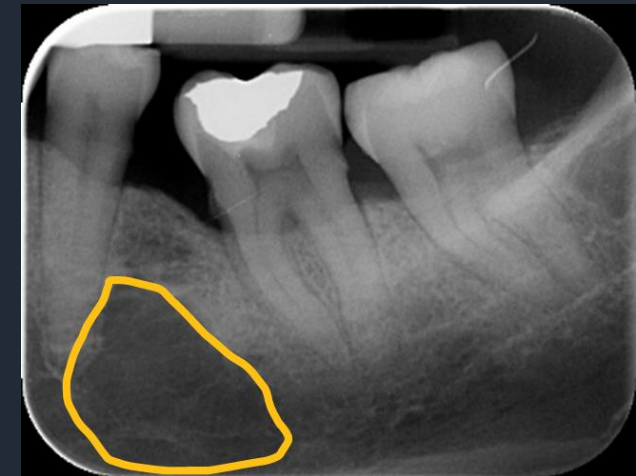
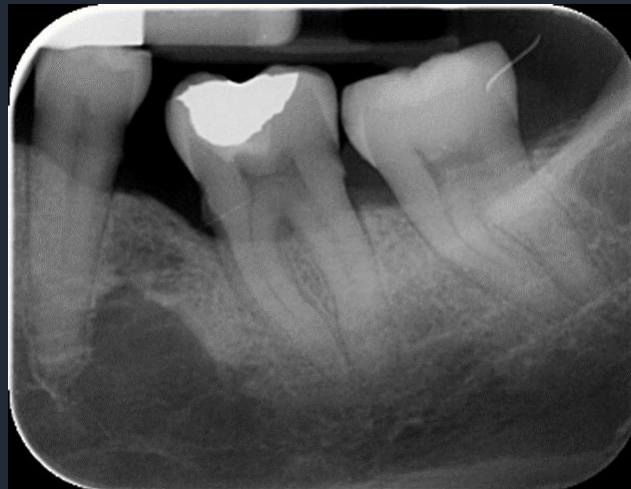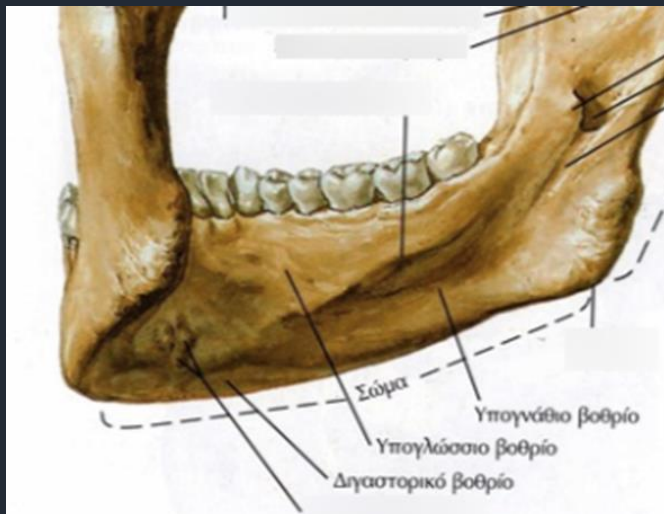
-  Πόρος του κάτω φατνιακού νεύρου
-  Έξω λοξή γραμμή
-  Έσω λοξή γραμμή



# Ανατομικά Μόρια Κάτω Γνάθου - Περιοχή Οπισθίων

## Υπογνάθιος Βόθρος

- Ο Υπογνάθιος Βόθρος βρίσκεται στη γλωσσική επιφάνεια του οστού της κάτω γνάθου στην οπίσθια περιοχή, κάτω από την έσω λοξή γραμμή και αποτελεί κοίλανση του οστικού υποστρώματος της κάτω γνάθου στην οποία βρίσκεται ο υπογνάθιος σιαλογόνος αδέννας.
- Απεικονίζεται σαν ασαφής διαύγαση με αραιή οστική δοκίδωση.
- Συνήθως αφορίζεται προς τα πάνω από την έσω λοξή γραμμή και προς τα κάτω από το χείλος της κάτω γνάθου.



**Απεικόνιση Ανατομικών Μορίων**

**Ακτινογραφία Δήξεως**

# Δήξεως Άνω Γνάθου

## Μέση Τυπική Προβολή

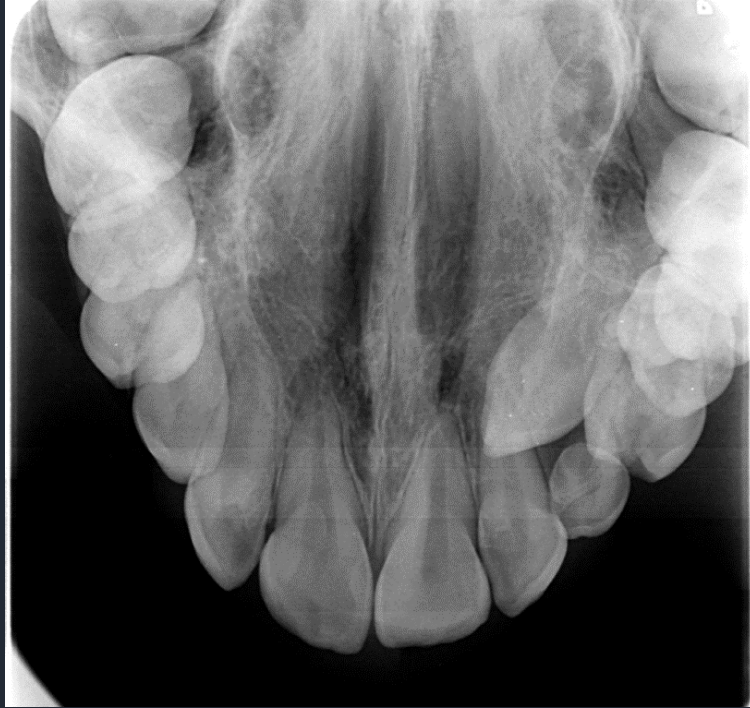- Οι κεντρικοί και οι πλάγιοι τομείς απεικονίζονται με σαφήνεια, ενώ τα υπόλοιπα δόντια απεικονίζονται ασαφώς.

### Ανατομικά μέρη που απεικονίζονται:

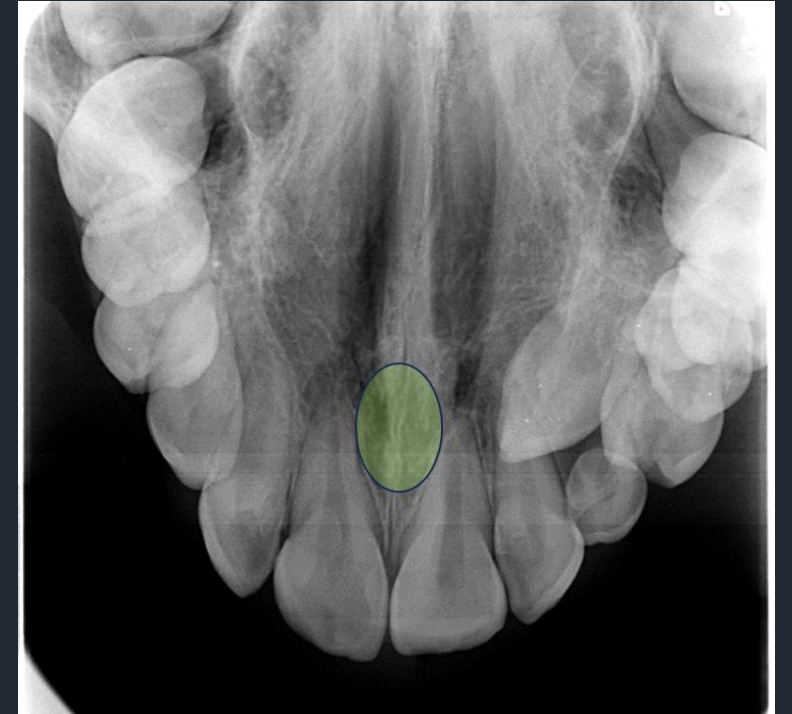- Ρινικό Διάφραγμα
- Μέση Υπερώια Ραφή
- Τομικό Τρήμα
- Ρινικές Κοιλότητες
- Ρινοδακρυϊκός Πόρος
- Συμπαγές Παρειακό Πέταλο της Άνω γνάθου
- Ζυγωματική Απόφυση
- Έδαφος Ιγμορείου Άντρου

Δήξεως  
Άνω Γνάθου

Μέση Τυπική Προβολή  
Τομικό Τρήμα

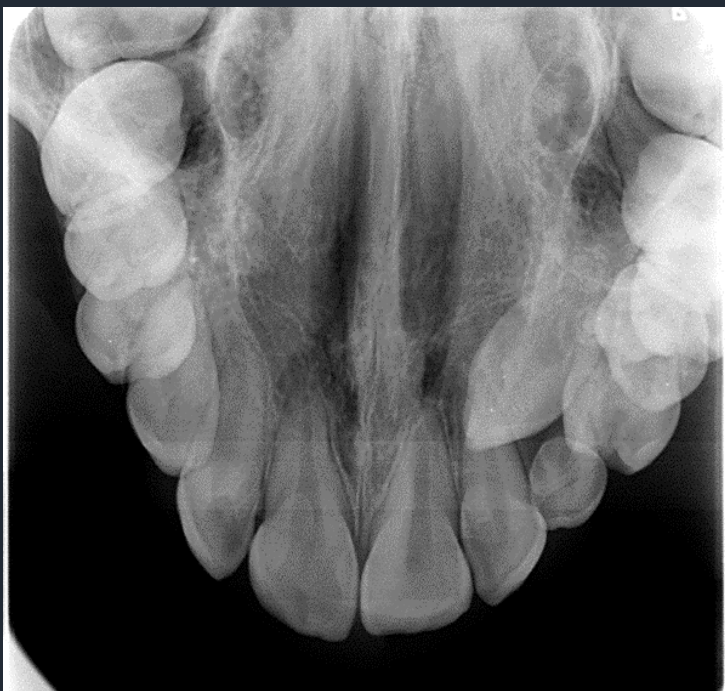

Ωοειδής διαυγαστική περιοχή  
μεταξύ των κεντρικών τομέων

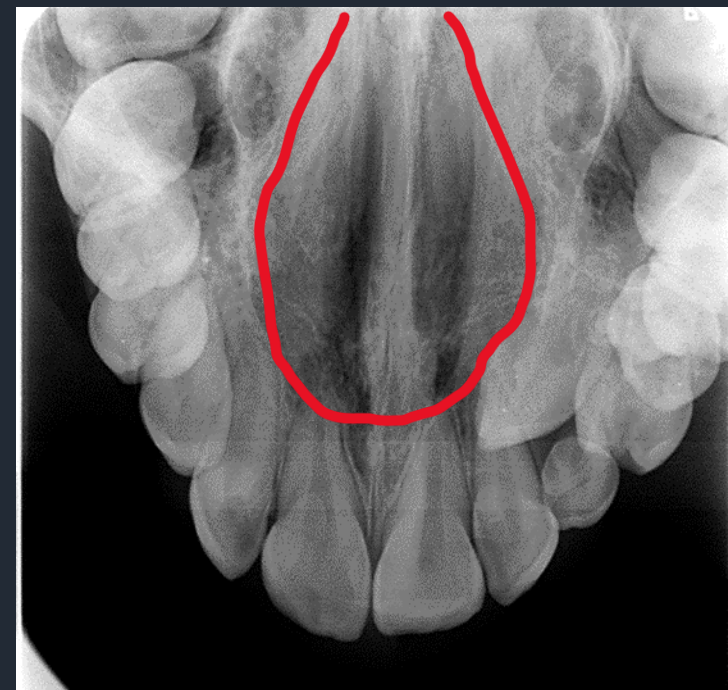


## Δήξεως Άνω Γνάθου

### Μέση Τυπική Προβολή Ρινικές Κοιλότητες

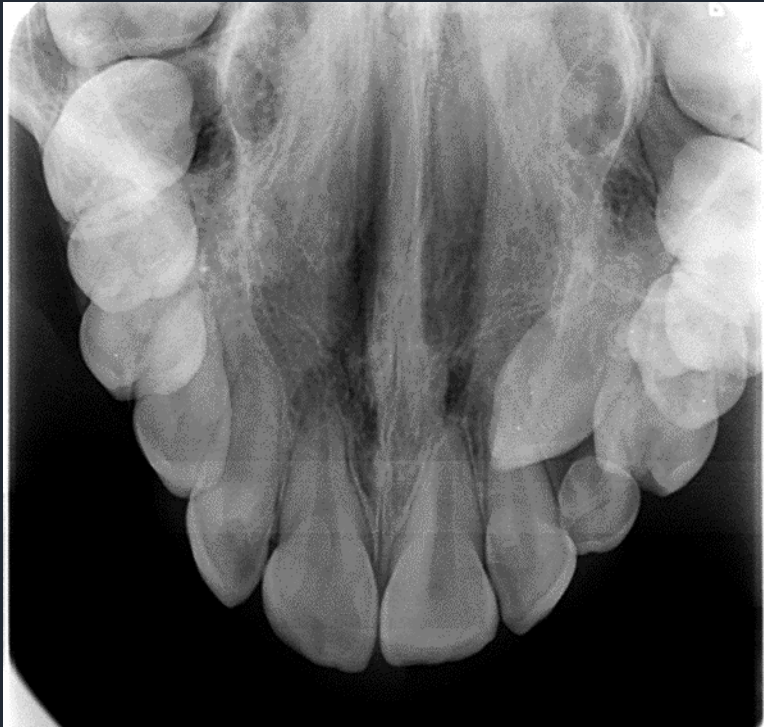

- Εκτεταμένες ωοειδείς διαυγασίες.
- Αφορίζονται από γραμμοειδείς σκιάσεις

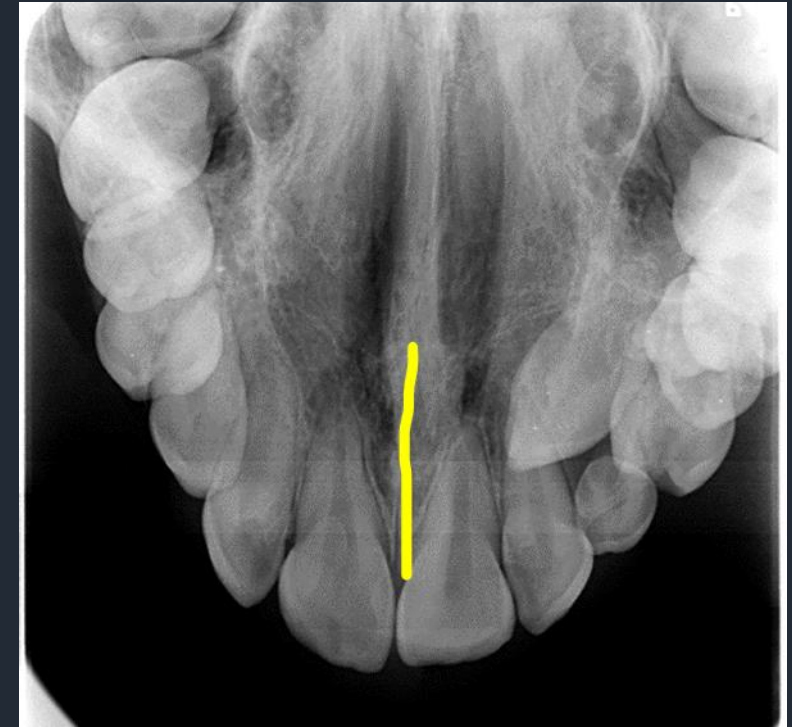


## Δήξεως Άνω Γνάθου

### Μέση Τυπική Προβολή Μέση Υπερώια Ραφή

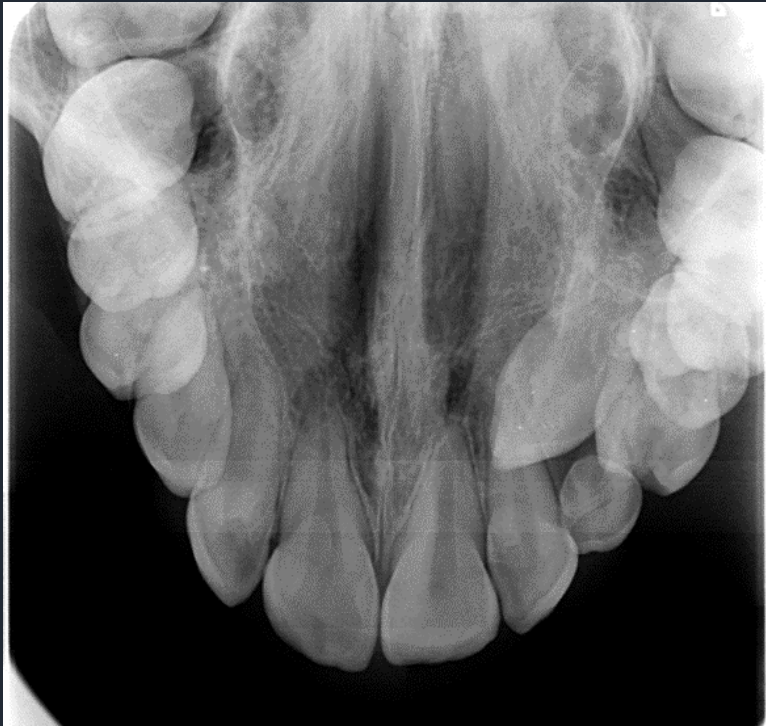

- Διαυγαστική γραμμή στη μέση γραμμή.
- Φέρεται από την παρυφή της ακρολοφίας μεταξύ των ριζών των κεντρικών τομέων και εκτείνεται προς τα πάνω.

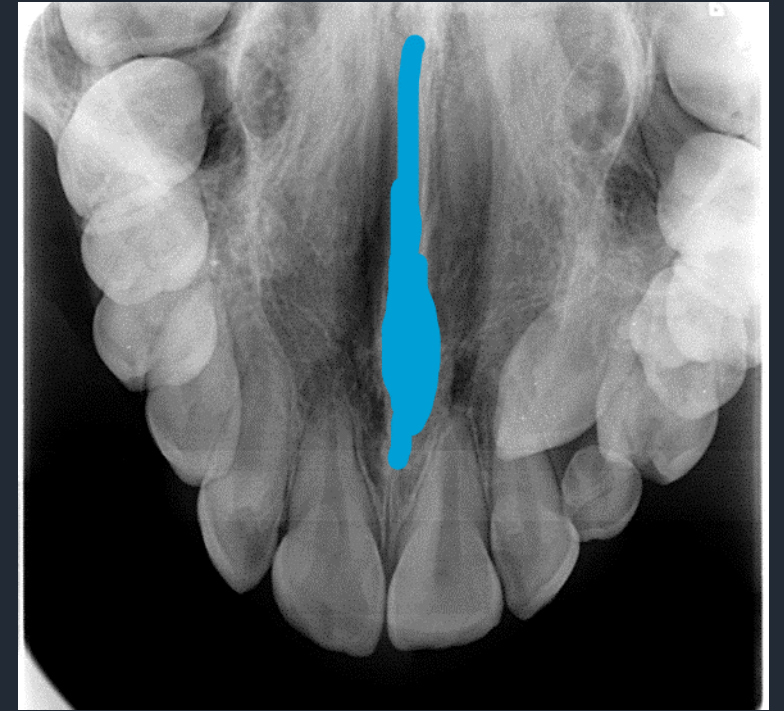


# Δήξεως Άνω Γνάθου

## Μέση Τυπική Προβολή Ρινικό Διάφραγμα



Ακτινοσκοπική ταινία που  
διαχωρίζει τις ρινικές κοιλότητες  
κατά τη μέση γραμμή

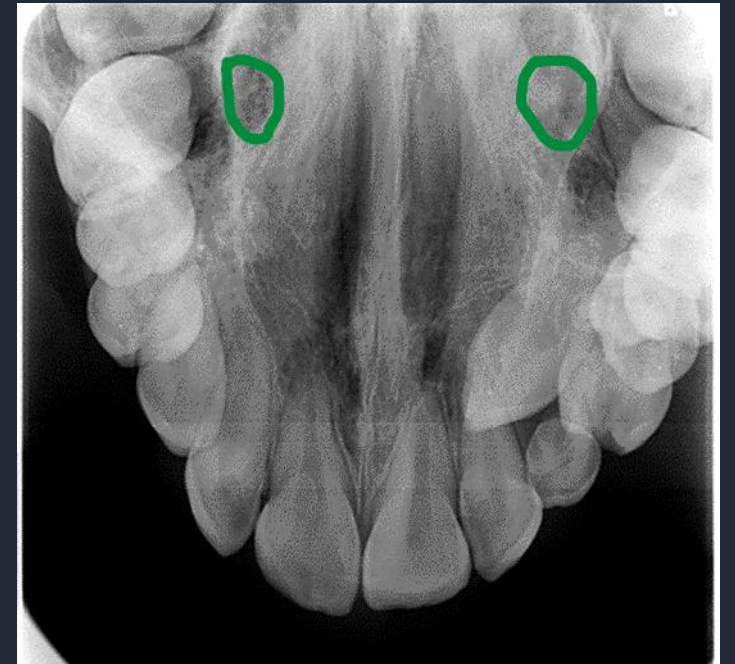
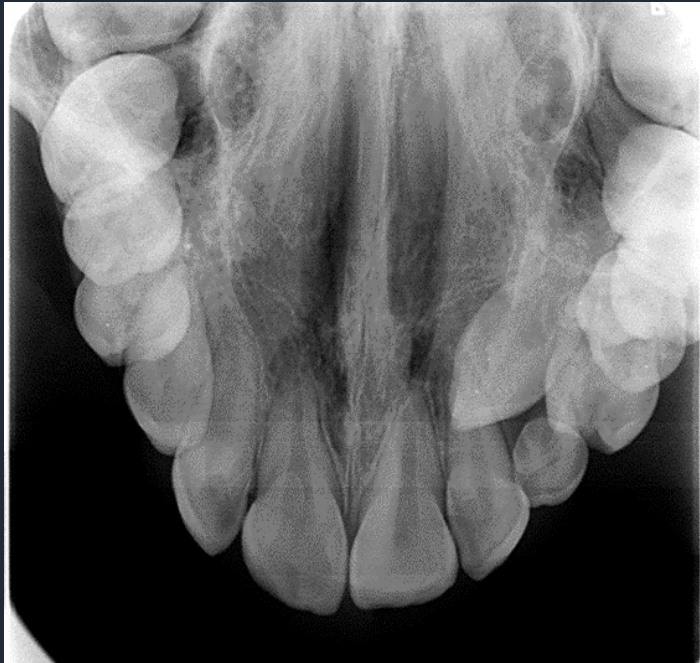



# Δήξεως Άνω Γνάθου

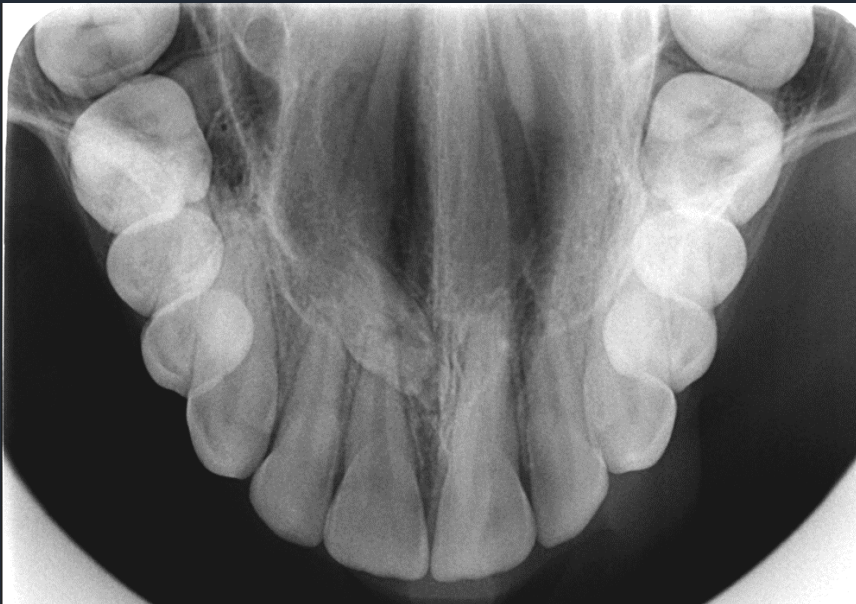## Μέση Τυπική Προβολή Ρινοδακρυϊκός Πόρος

Απεικονίζεται σαν στρογγυλή  
διαύγαση στην περιοχή των  
δευτέρων γομφίων

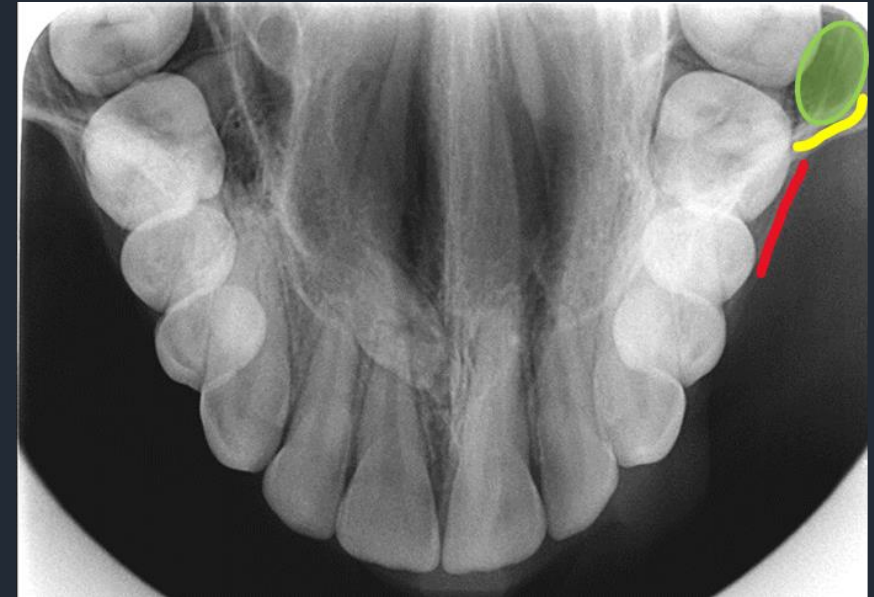

# Δήξεως Άνω Γνάθου

## Μέση Τυπική Προβολή



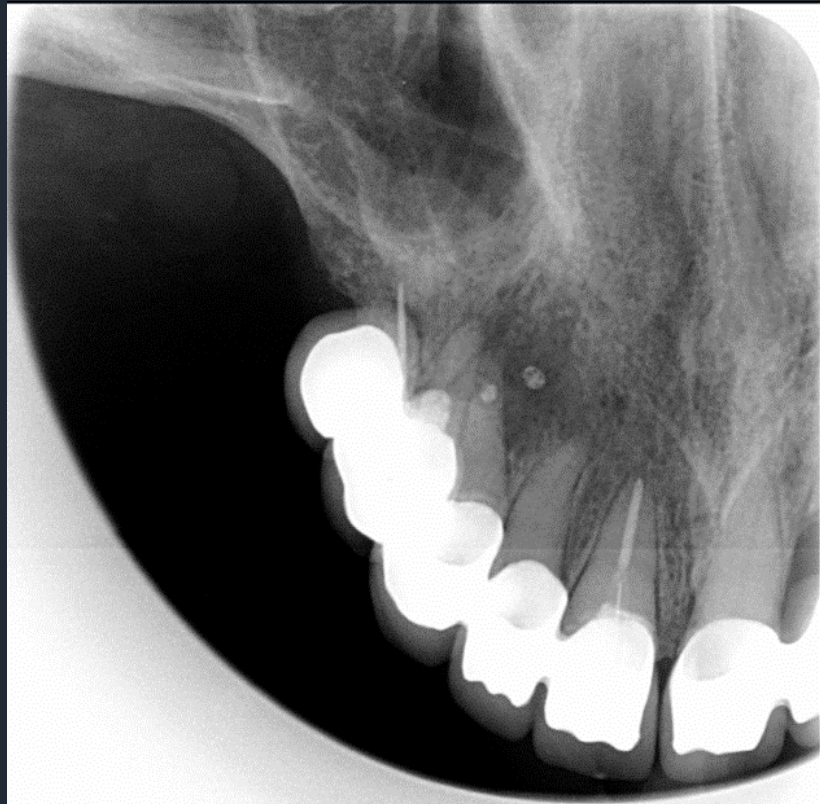
- Έδαφος ιγμορείου άντρου
- Ζυγωματική Απόφυση
- Συμπαγές παρειιακό πέταλο





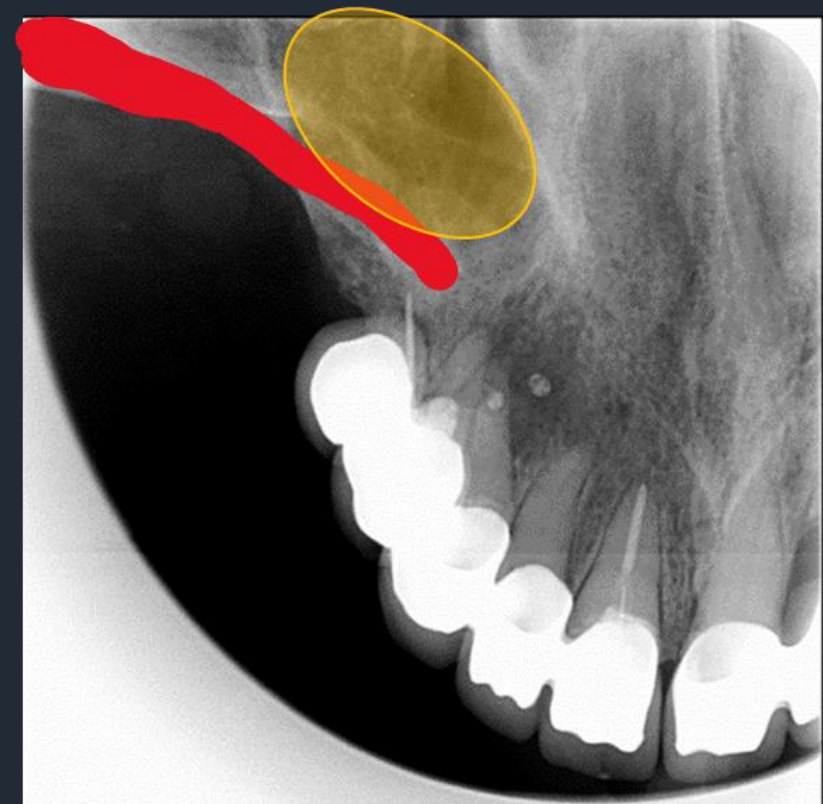# Δήξεως Άνω Γνάθου

Πλάγια Τυπική Προβολή

**Ανατομικά μέρη που απεικονίζονται:**



-  Ζυγωματική Απόφυση
-  Έδαφος Ιγμορείου Άντρου



Δήξεως  
Κάτω Γνάθου

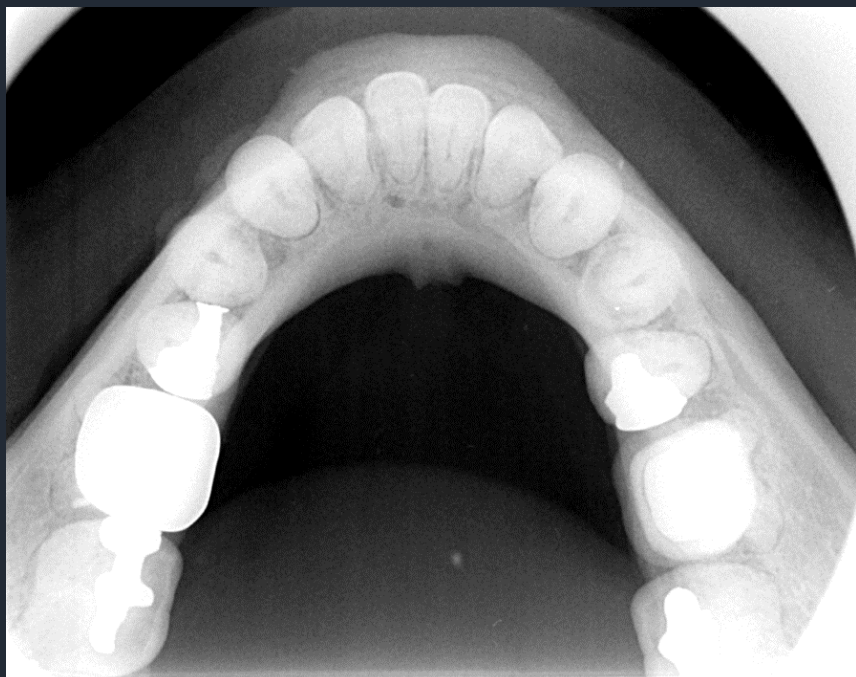Μέση Τυπική Προβολή


**Ανατομικά μέρη που απεικονίζονται:**

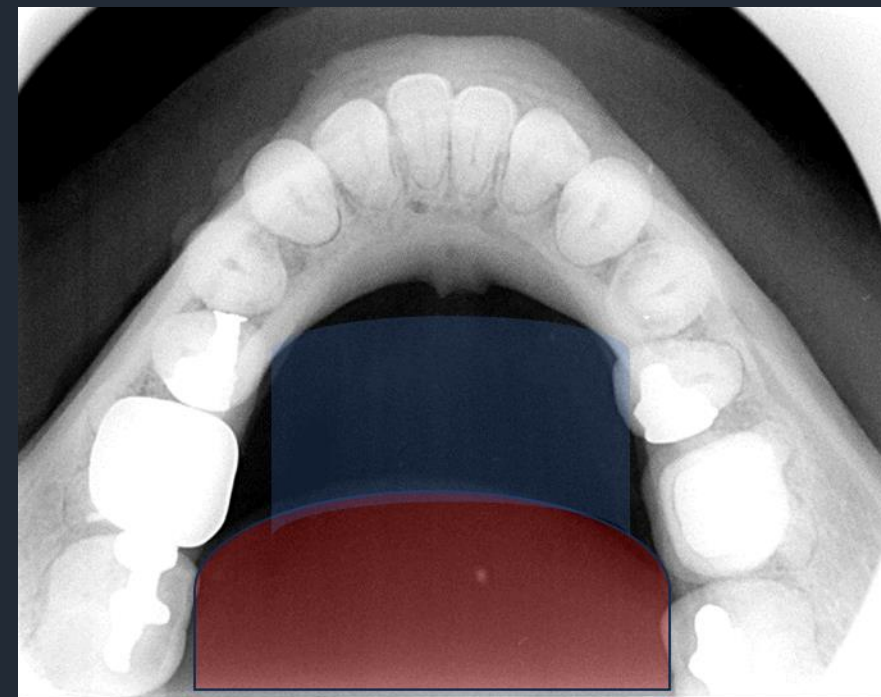
- Ο Μυϊκός Ιστός της Γλώσσας
- Το Έδαφος του στόματος
- Το Γενειακό Τρήμα
- Η Γενειακή Άκανθα
- Το Γενειακό Όγκωμα

# Δήξεως Κάτω Γνάθου

Μέση Τυπική Προβολή

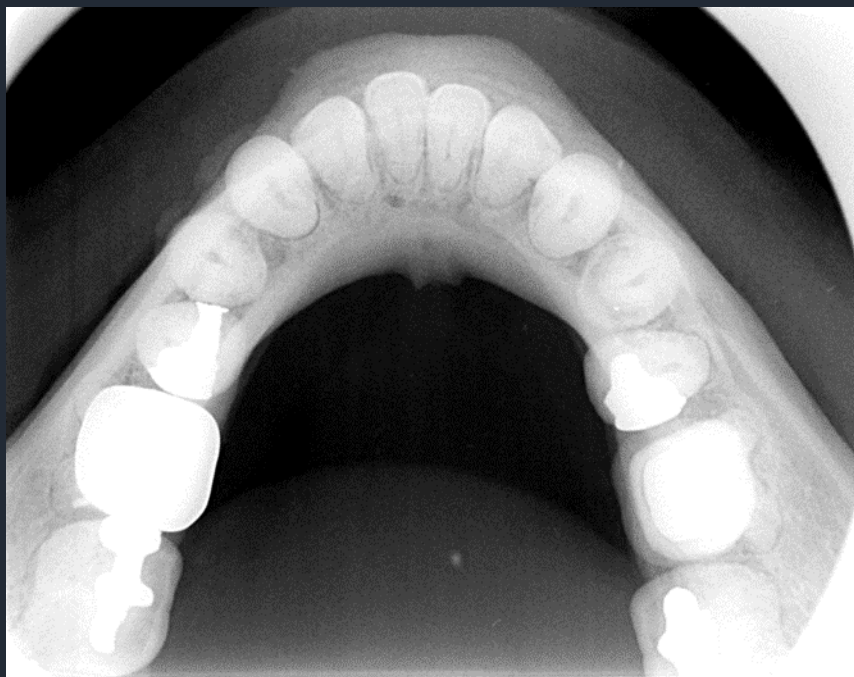

 Γλώσσα  
 Έδαφος στόματος

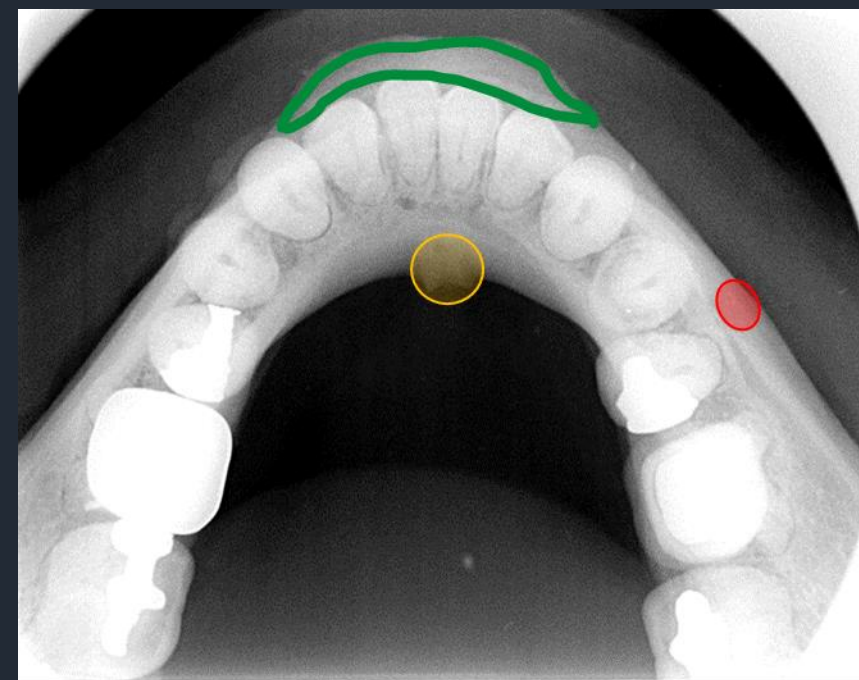


# Δήξεως Κάτω Γνάθου

Μέση Τυπική Προβολή



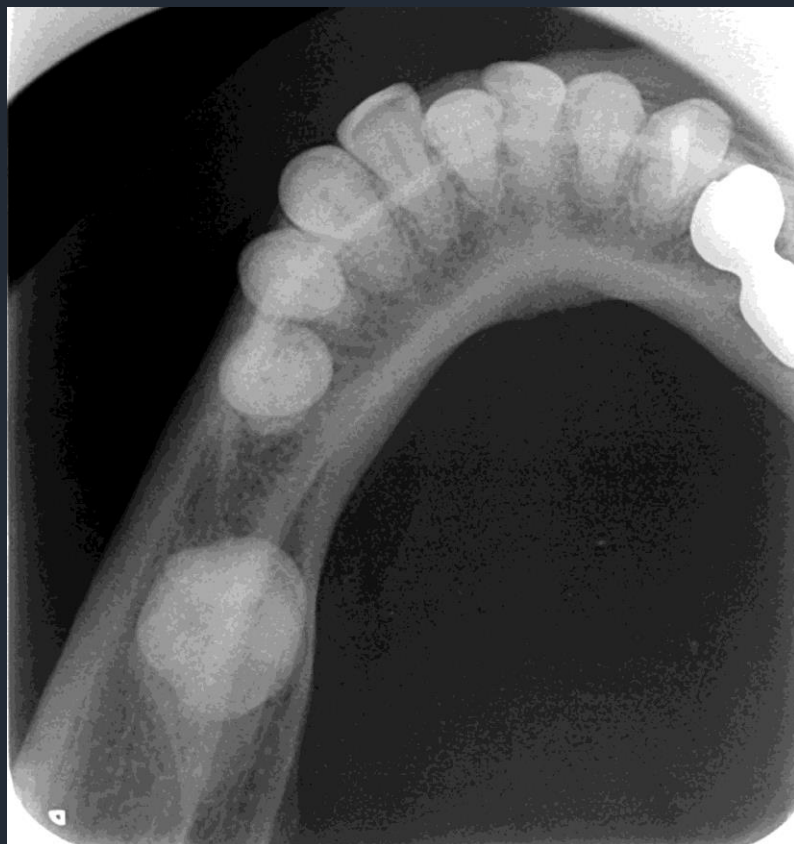- Γενειακή άκανθα
- Γενειακό τρήμα
- Γναθιαίο όγκωμα



# Δήξεως Κάτω Γνάθου

Πλάγια Τυπική Προβολή

Ανατομικά μέρη που απεικονίζονται:



- Παρειακό Συμπαγές Πέταλο
- Γλωσσικό Συμπαγές Πέταλο

