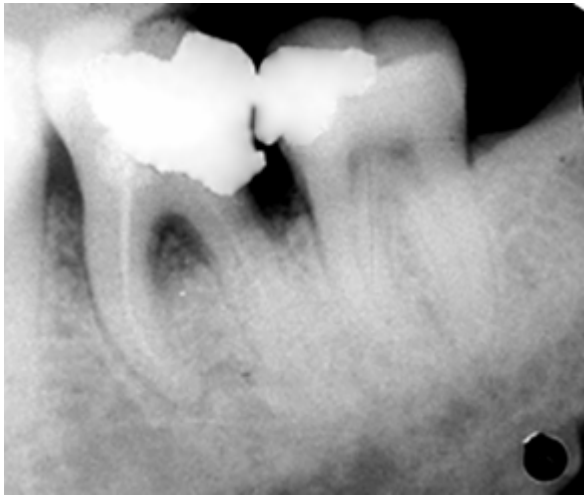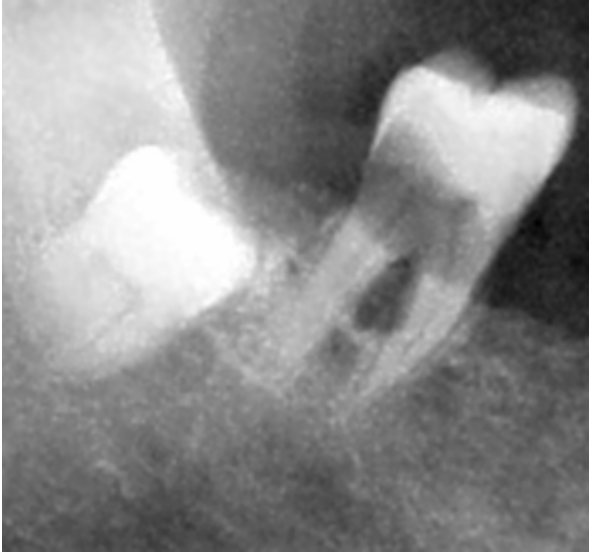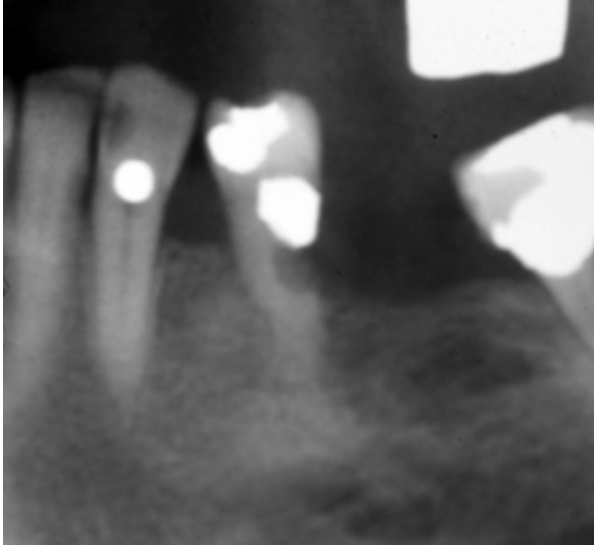


Βαθμός Δυσκολίας Εξαγωγής

Δήμος Γ. Καλύβας

Αναπλ. Καθηγητής Χειρουργικής Στόματος



Προσδιορισμός Βαθμού Δυσκολίας

Γιατί πρέπει να προσδιοριστεί:

- Για την προετοιμασία του Ιατρού
(Εξοπλισμός και χρόνος που θα απαιτηθεί)
- Για την ενημέρωση του Ασθενούς
(Διαδικασία και μετεγχειρητική πορεία)
- Δυνατότητα εκτέλεσης της επέμβασης
(Πιθανότητα παραπομπής σε ειδικό)

Προσδιορισμός Βαθμού Δυσκολίας

- Κλινική εκτίμηση
- Ακτινογραφικός έλεγχος

Κλινική εκτίμηση

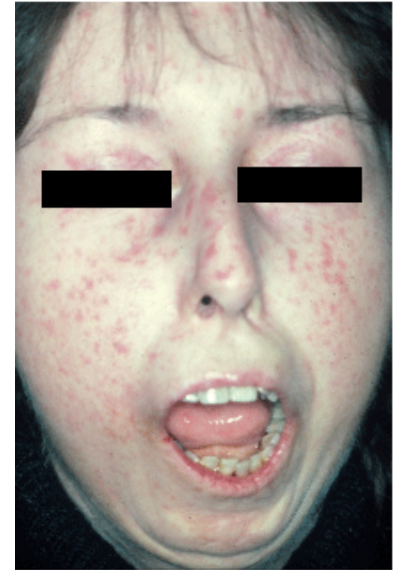
- Διάνοιξη του στόματος
- Ενδείξεις βρουξισμού
- Κατάσταση ομόρων δοντιών
- Παρεμβολή ανατομικών μορίων στην περιοχή της εξαγωγής

Διάνοιξη του στόματος

Η περιορισμένη διάνοιξη του στόματος μπορεί να οφείλεται:

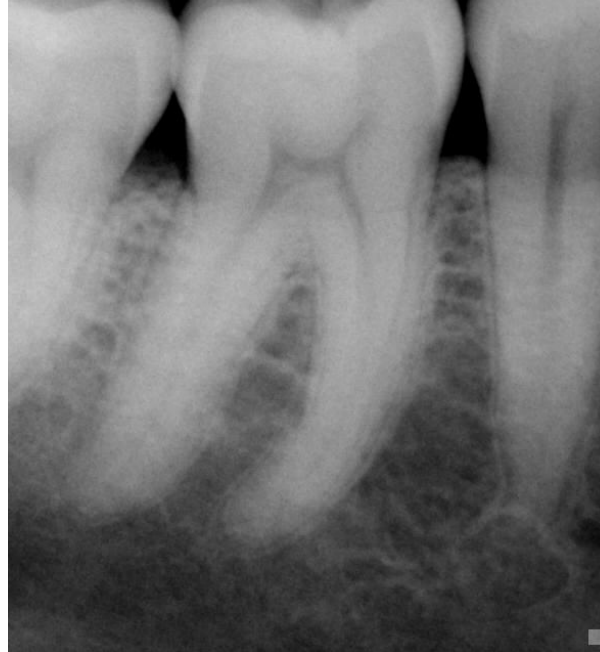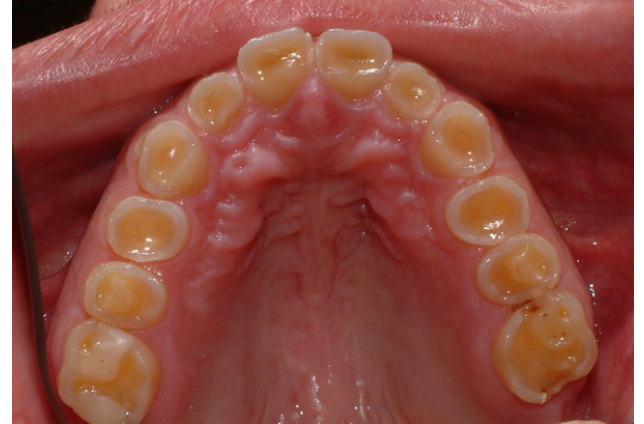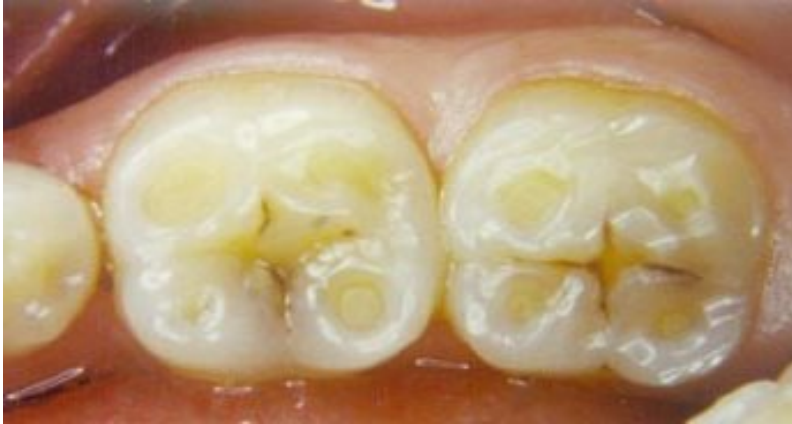Σε διαταραχή της λειτουργίας των ΚΓΔ

Σε παθολογικές καταστάσεις όπως ο Τρισμός , η Σκληροδερμία κλπ



Κατά την εξαγωγή δυνατόν να επιβαρυνθεί σημαντικά η λειτουργία των ΚΓΔ

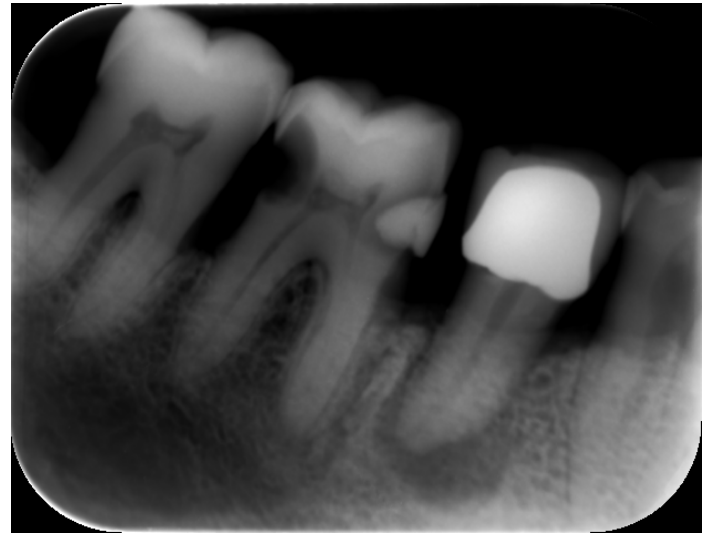
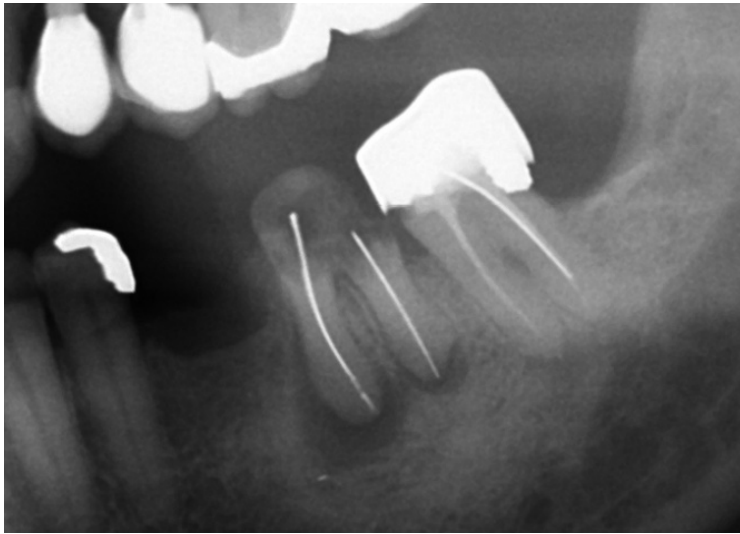
Ενδείξεις βρουξισμού



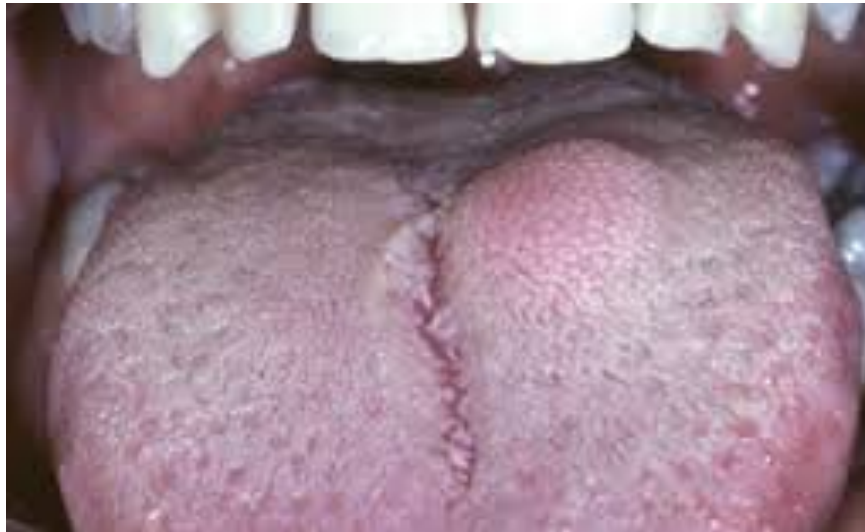Ισχυρή γόμφωση

Κατάσταση ομόρων δοντιών

- Εκτεταμένες αποκαταστάσεις
- Περιοδοντικά δόντια

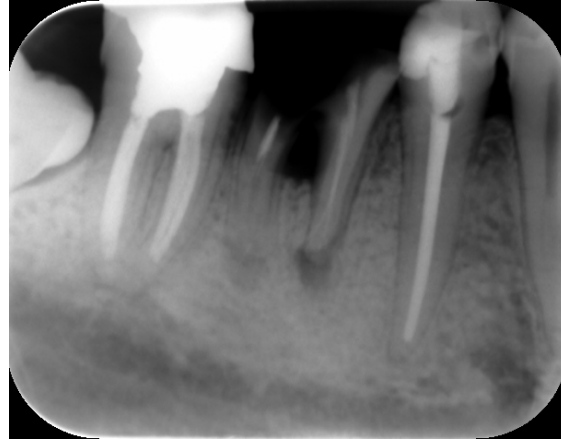

Παρεμβολή ανατομικών μορίων στην
περιοχή
της εξαγωγής

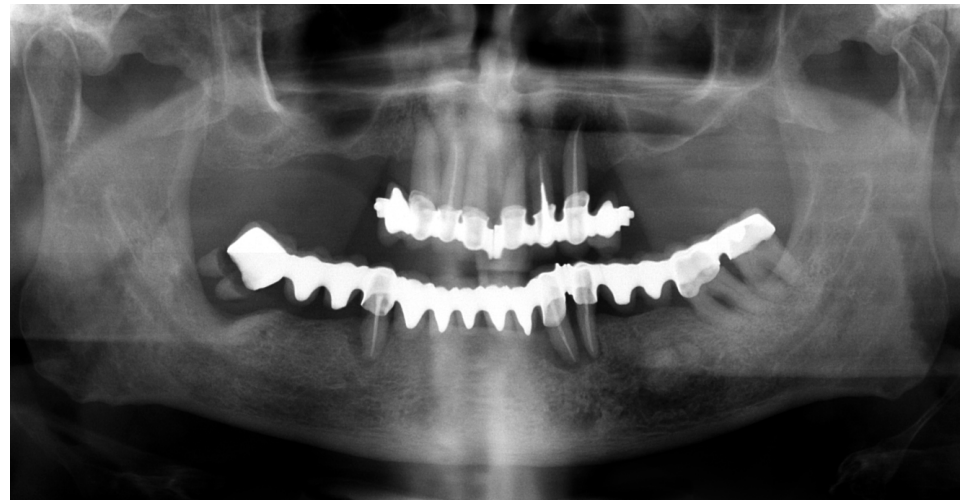

Ακτινογραφική εκτίμηση

- Οπισθοφατνιακή α/α



- Πανοραμική α/α



Ακτινογραφική εκτίμηση

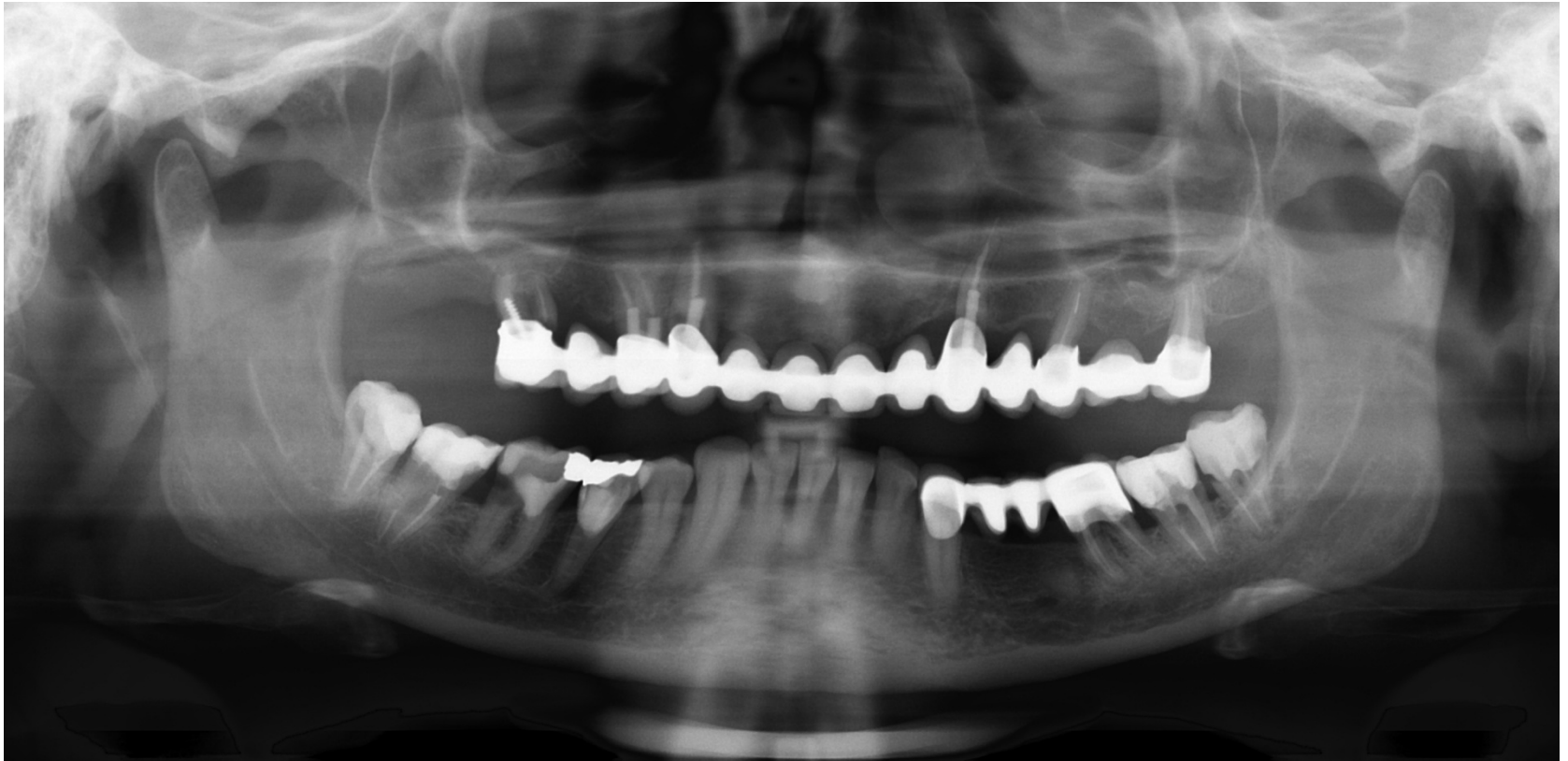- Κατάσταση μύλης
- Κατάσταση ριζών
- Κατάσταση περιριζικού χώρου
- Πυκνότητα οστού
- Γειτνίαση με ανατομικά μέρια

Κατάσταση μύλης

Επανορθωτικές αποκαταστάσεις (Εμφράξεις – προσθετική, ενδομυλικοί- ενδορριζικοί άξονες)

Τερηδόνα

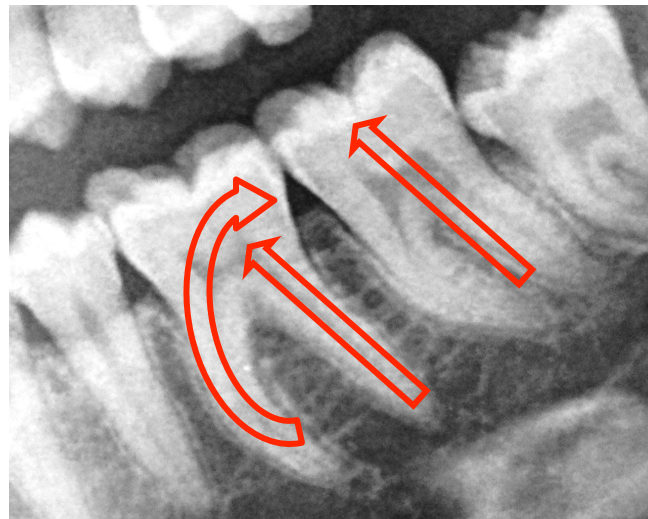
Ενδοδοντικά θεραπευμένα δόντια



Κατάσταση, σχήμα, φορά ριζών

- Φορά ριζών
- Απορρόφηση, κάταγμα ριζών
- Σχήμα ριζών

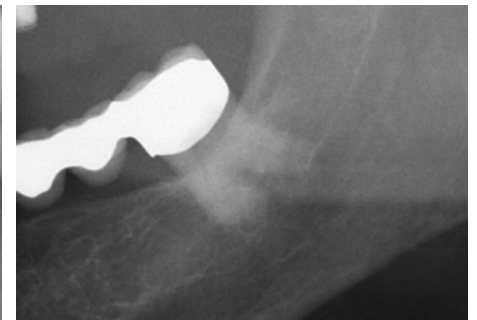
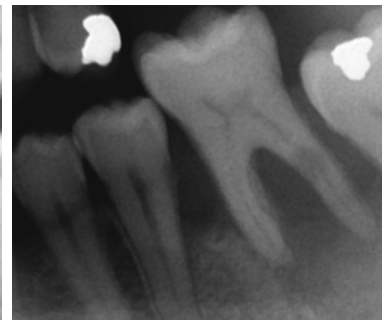
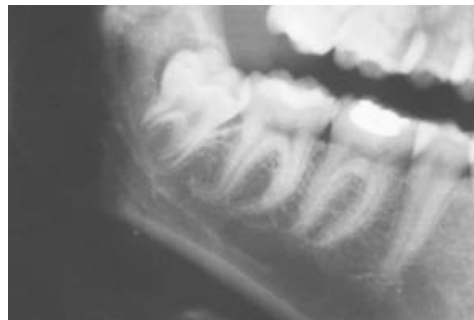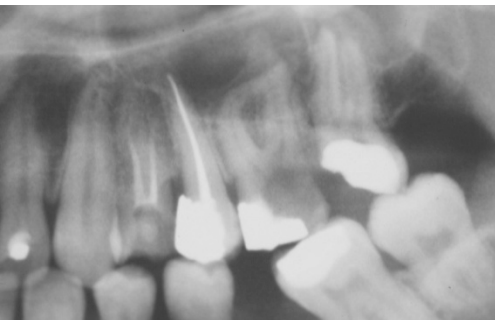
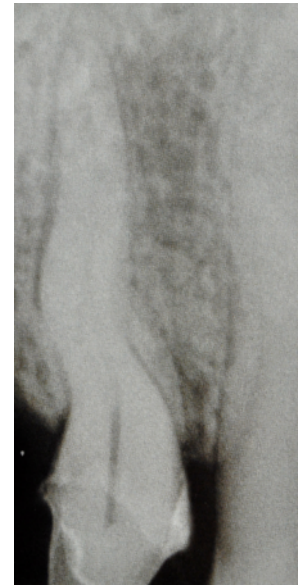
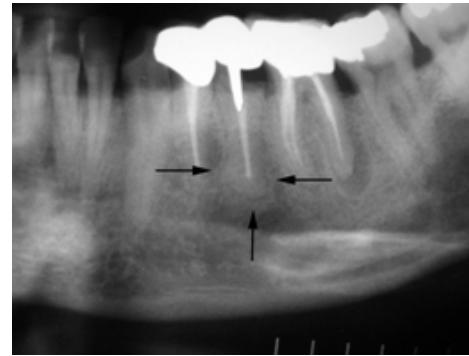
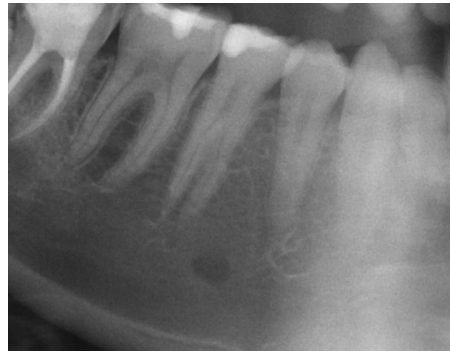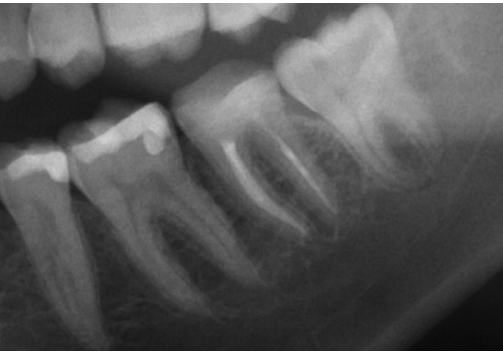Φορά εξαγωγής: Η κατεύθυνση που πρέπει να δοθεί στη ρίζα (εξ) κατά την εκμόχλευση.



Ευνοϊκή – Μη Ευνοϊκή
Φορά Εξαγωγής

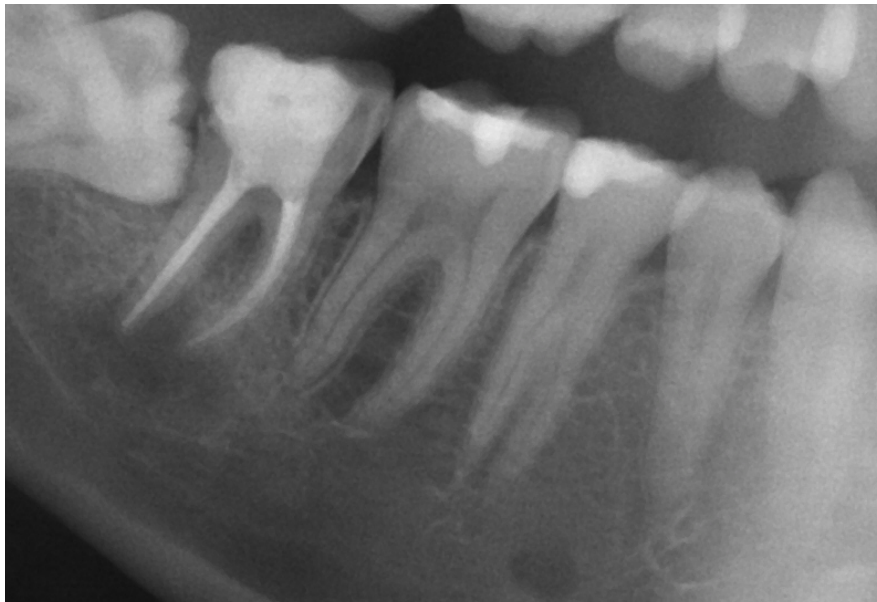Κατάσταση, σχήμα, φορά ριζών

Απορρόφηση, κάταγμα ριζών
Σχήμα ριζών
Φορά ριζών

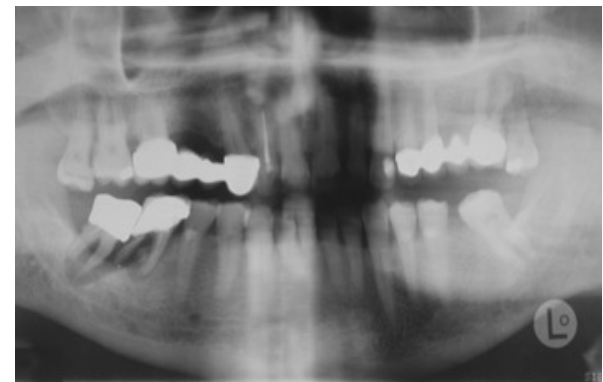
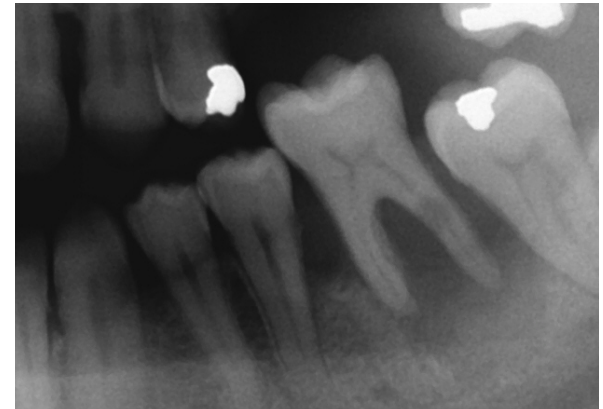


Κατάσταση περιρριζίου

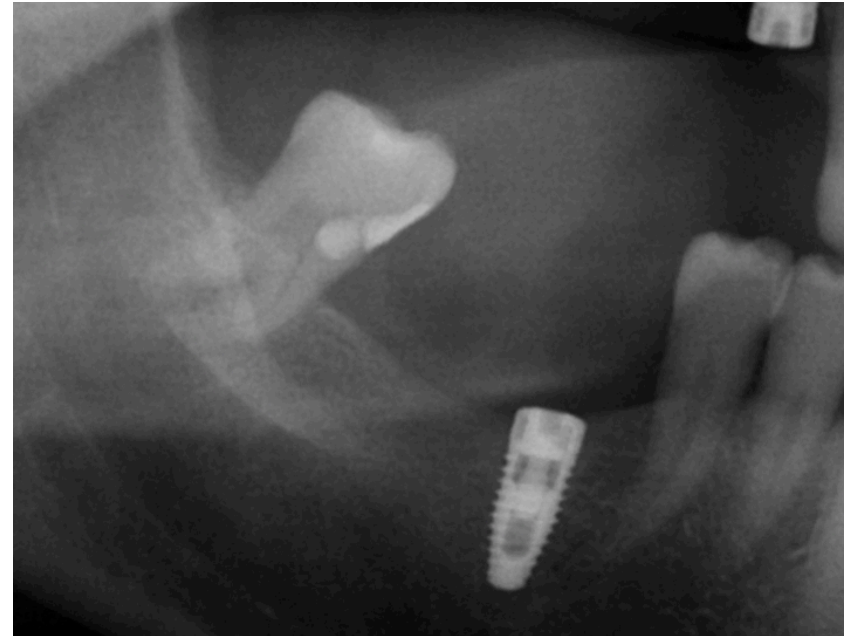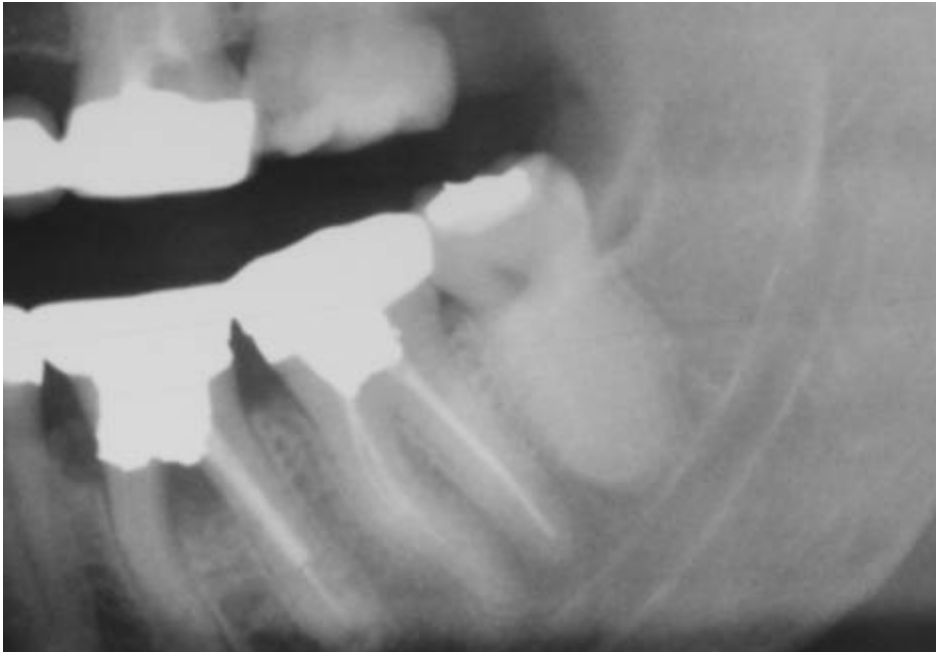
Ευρύ, στενό περιρριζίο



Περιοδοντικές αλλοιώσεις

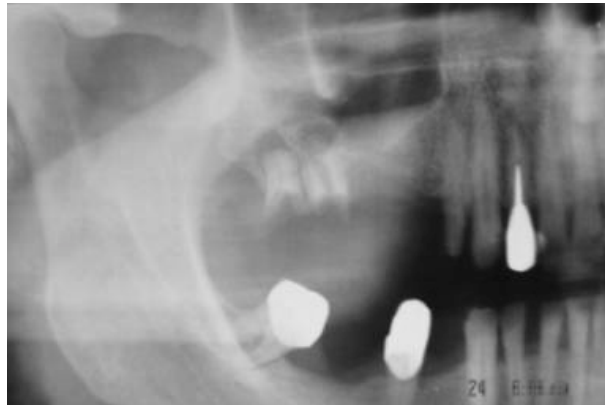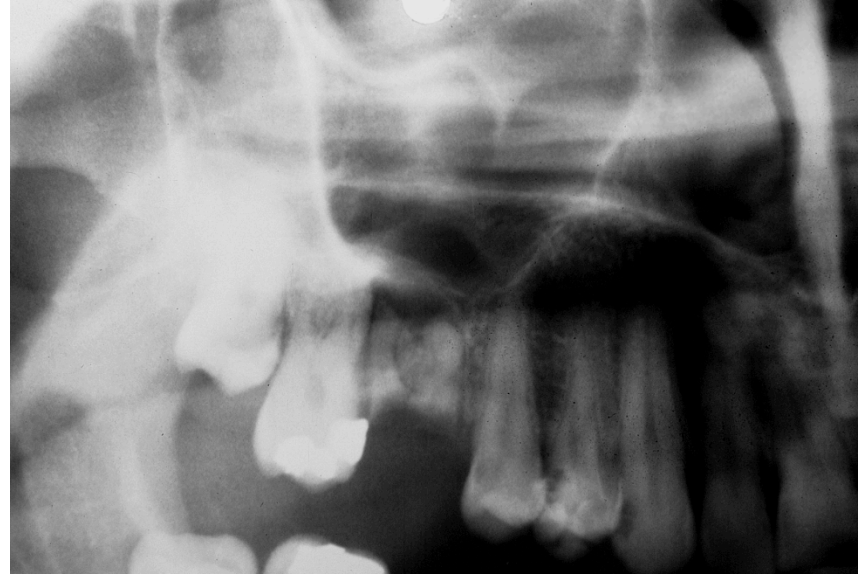
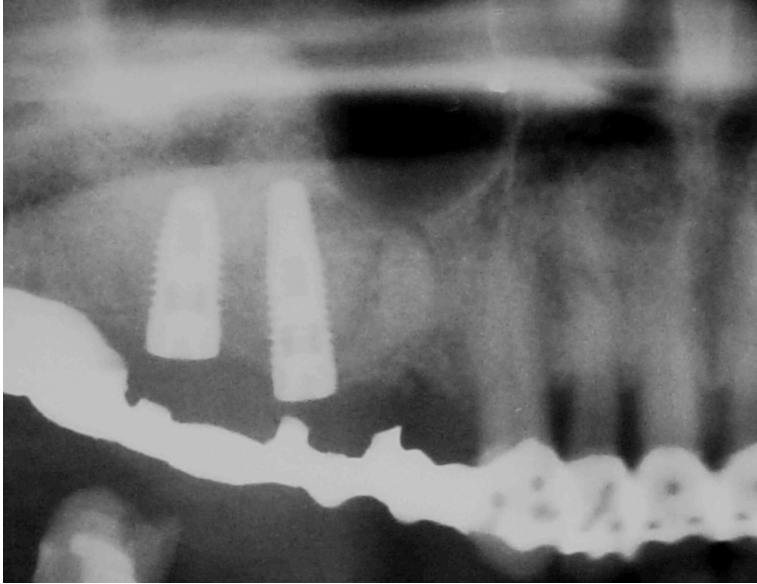


Πυκνότητα του οστού

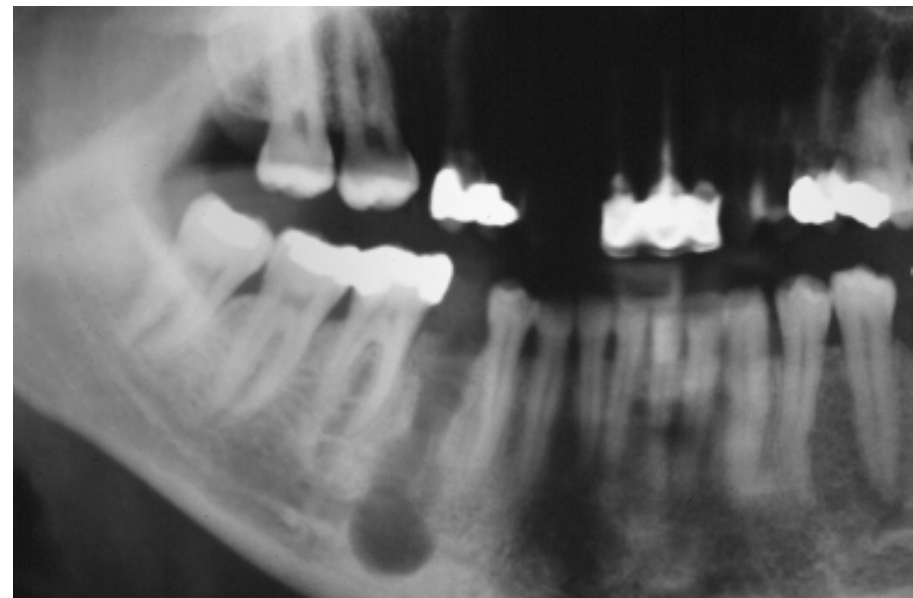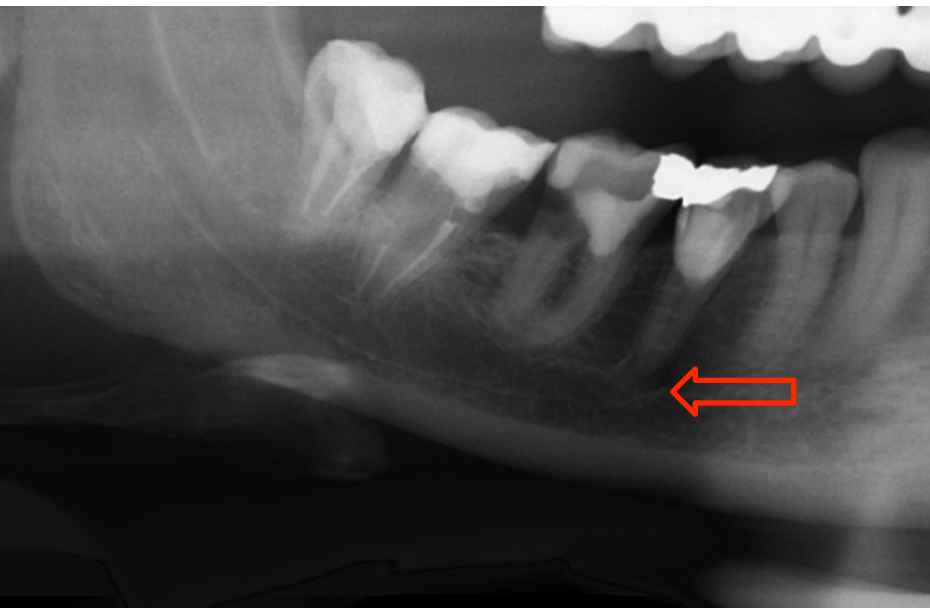


.....Ηλικία ασθενούς

Γειτνίαση με Ανατομικά Μόρια



Γειτνίαση με Ανατομικά Μόρια



Βαθμός Δυσκολίας



Ηλικία

Επανορθωτικές

αποκαταστάσεις μύλης

Ενδοδοντικά θεραπευμένα

δόντια

Βρουξισμός

Εγγύτητα σε ανατομικά μόρια



- Ευρύς περιρριζικός χώρος
- Περιοδοντίτιδα
- Ακρορριζικές αλλοιώσεις