

ΧΕΙΡΟΥΡΓΙΚΗ ΕΞΑΓΩΓΗ

ΔΗΜΟΣ Γ. ΚΑΛΥΒΑΣ
ΑΝΑΠΛ. ΚΑΘΗΓΗΤΗΣ ΧΕΙΡΟΥΡΓΙΚΗΣ ΣΤΟΜΑΤΟΣ ΠΑΝ/ΜΙΟΥ
ΑΘΗΝΩΝ

ΧΕΙΡΟΥΡΓΙΚΗ ΕΞΑΓΩΓΗ

- Ενδείξεις
- Αντενδείξεις
- Βαθμός δυσκολίας
- Τεχνικές
- Επιπλοκές
- Μετεγχειρητική πορεία

Ενδείξεις

- Αποτυχία αφαίρεσης του δοντιού με την διαδικασία της απλής εξαγωγής

Αντενδείξεις

Βαθμός δυσκολίας

- Προεγχειρητική εκτίμηση μετά από κλινικό και ακτινογραφικό έλεγχο

Τεχνικές

- Υπολειμματικές ρίζες

Επιπλοκές

- Διατήρηση της φατνιακής ακρολοφίας

Μετεγχ Πορεία

Αποτυχία αφαίρεσης του δοντιού με την διαδικασία της απλής εξαγωγής

Ενδείξεις

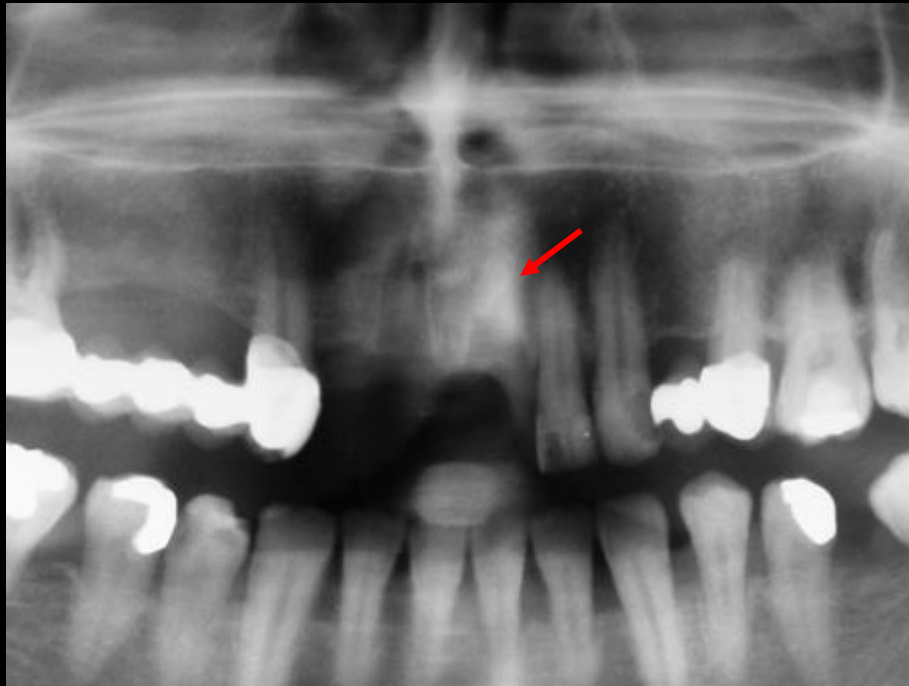
Αντενδείξεις

Βαθμός δυσκολίας

Τεχνικές

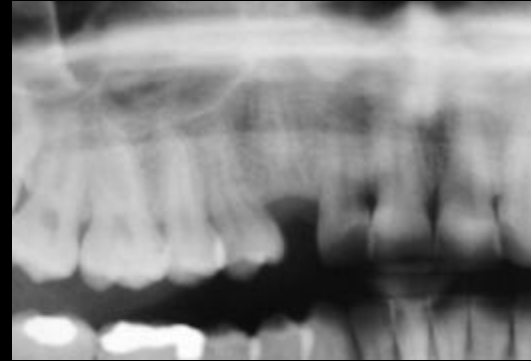
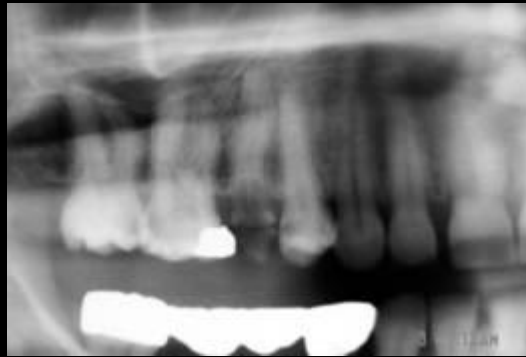Επιπλοκές

Μετεγχ Πορεία



Προεγχειρητική εκτίμηση μετά από κλινικό και ακτινογραφικό έλεγχο

Ενδείξεις



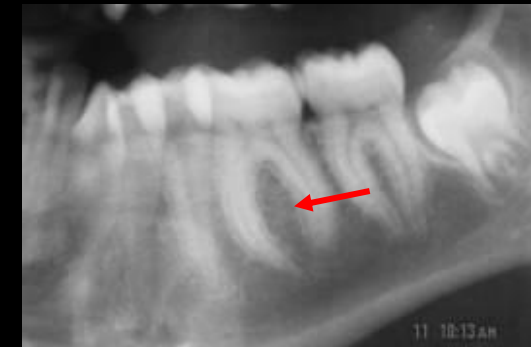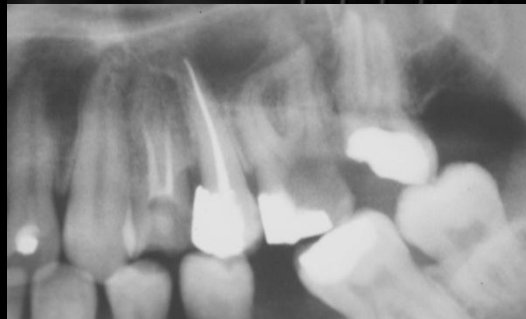
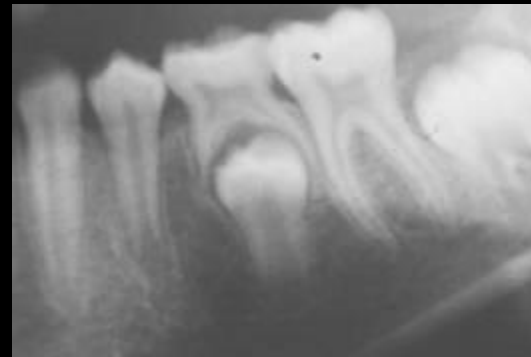
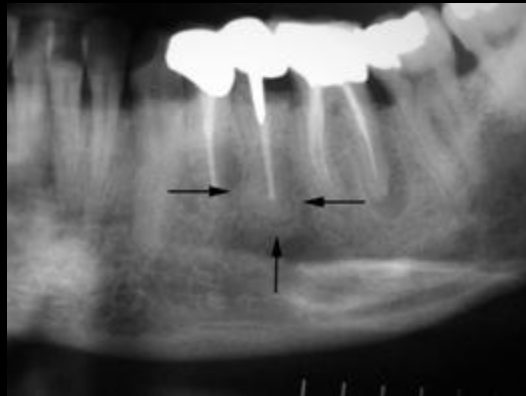
Αντενδείξεις

Βαθμός δυσκολίας

Τεχνικές

Επιπλοκές

Μετεγχ Πορεία



Υπολειμματικές ρίζες

Ενδείξεις

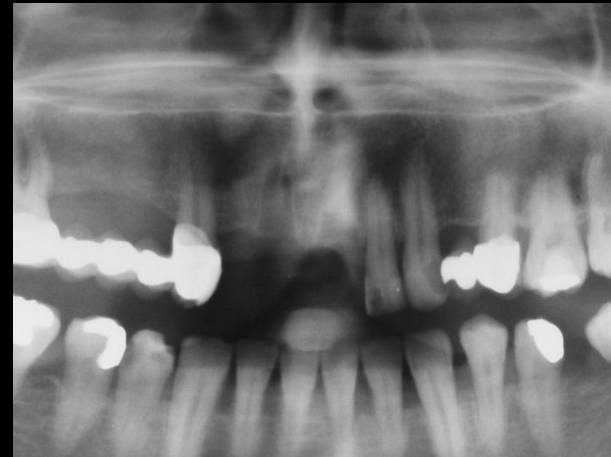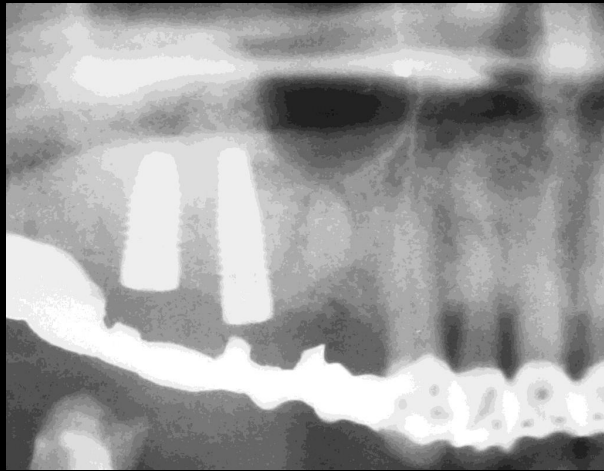
Αντενδείξεις

Βαθμός δυσκολίας

Τεχνικές

Επιπλοκές

Μετεγχ Πορεία



Ενδείξεις

Αντενδείξεις

Βαθμός δυσκολίας

Τεχνικές

Επιπλοκές

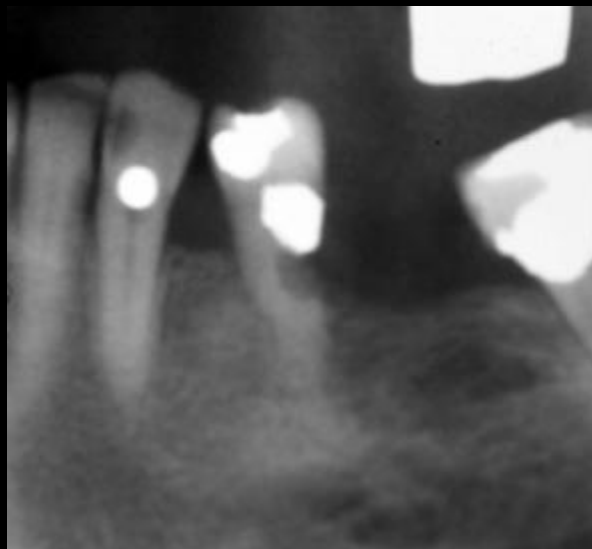
Μετεγχ Πορεία

Αφορούν στην **γενική υγεία** του ασθενούς η σε **τοπικούς παράγοντες**, όπως η πρόκληση σοβαρής βλάβης σε παρακείμενα ανατομικά στοιχεία, όπως το ΚΦΝ ή το ιγμόρειο.

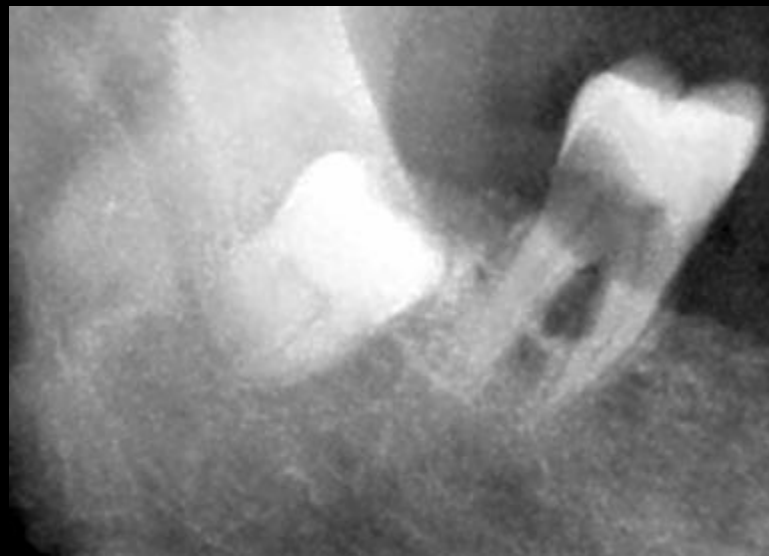
Στις περιπτώσεις αυτές η χειρουργική εξαγωγή πραγματοποιείται αφού ο χειρουργός εκτιμήσει την **ωφέλεια** ή τη **βλάβη** που πιθανόν να προξενηθεί από την διενέργεια της επέμβασης (cost/benefit ratio).

Κατάσταση οδοντικών ιστών

Ενδείξεις



Αντενδείξεις

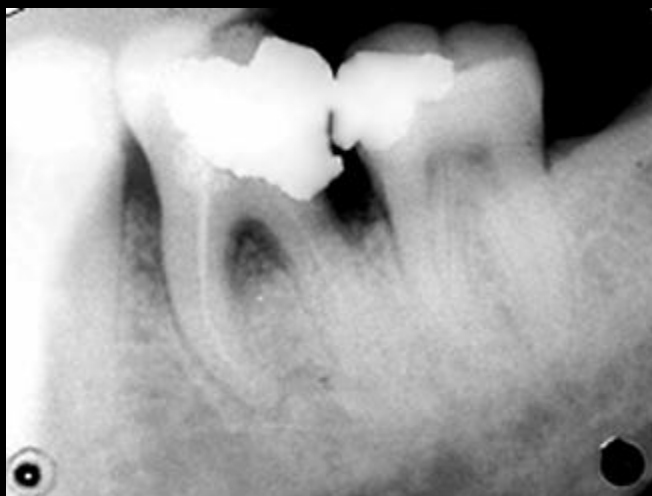


Βαθμός δυσκολίας

Τεχνικές

Επιπλοκές

Μετεγχ Πορεία



Σχέση με τα παρακείμενα ανατομικά μέρη

Ενδείξεις

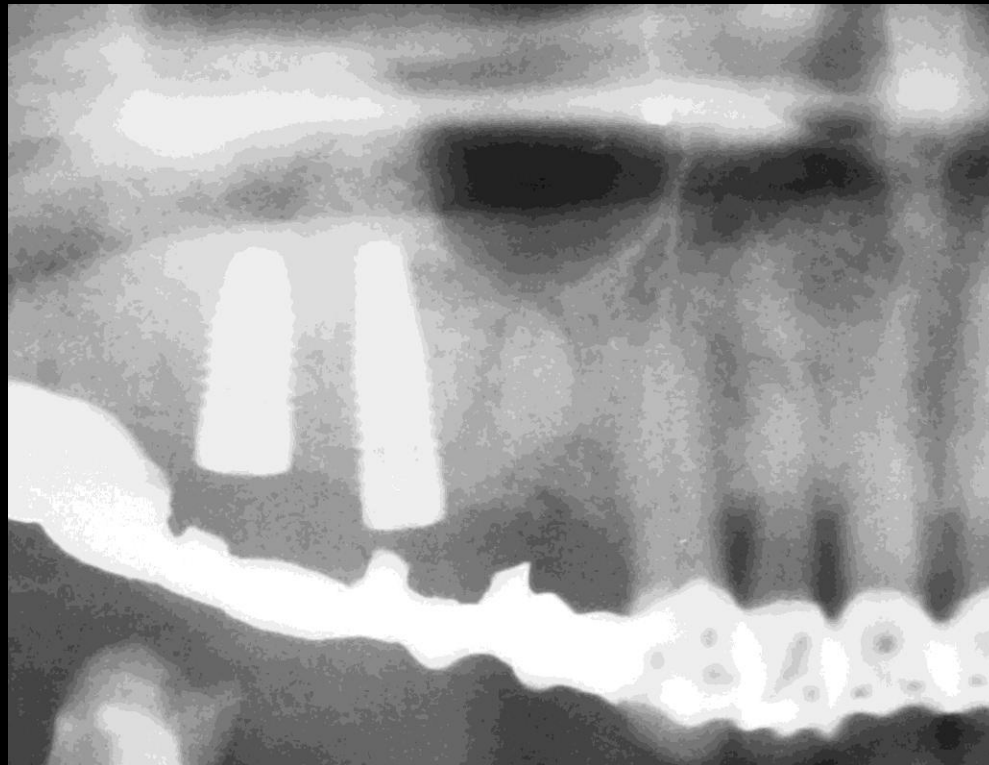
Αντενδείξεις

Βαθμός δυσκολίας

Τεχνικές

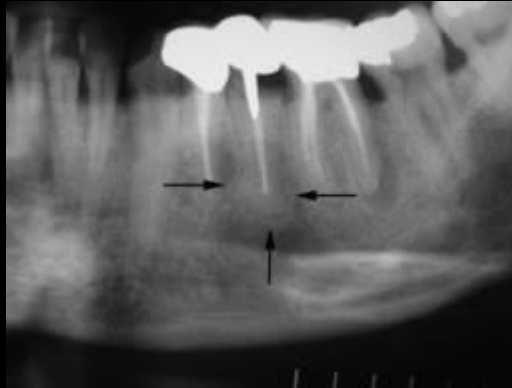
Επιπλοκές

Μετεγχ Πορεία

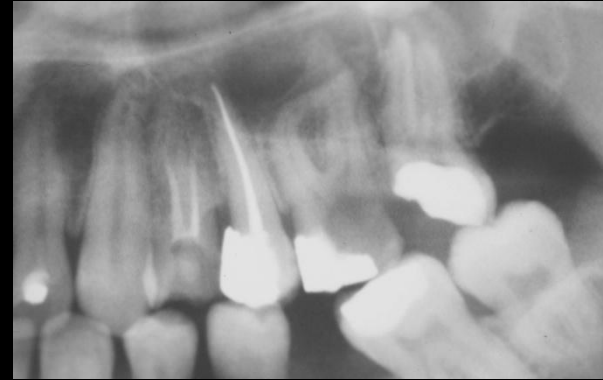


Σχήμα και φορά ριζών

Ενδείξεις

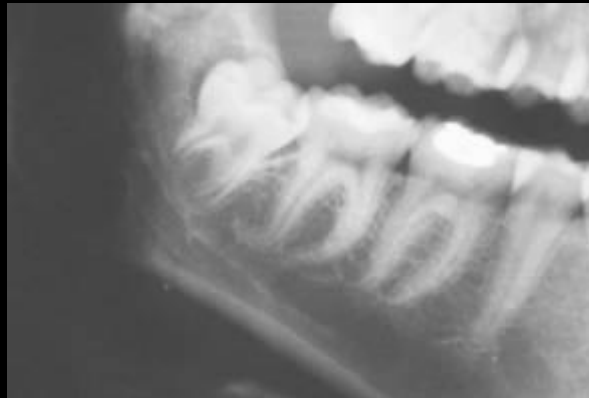

Αντενδείξεις

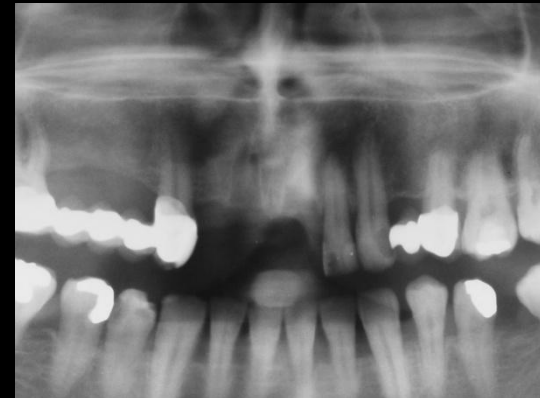

Βαθμός δυσκολίας

Τεχνικές



Επιπλοκές



Μετεγχ Πορεία

Κατάσταση περιρριζίου

Ενδείξεις

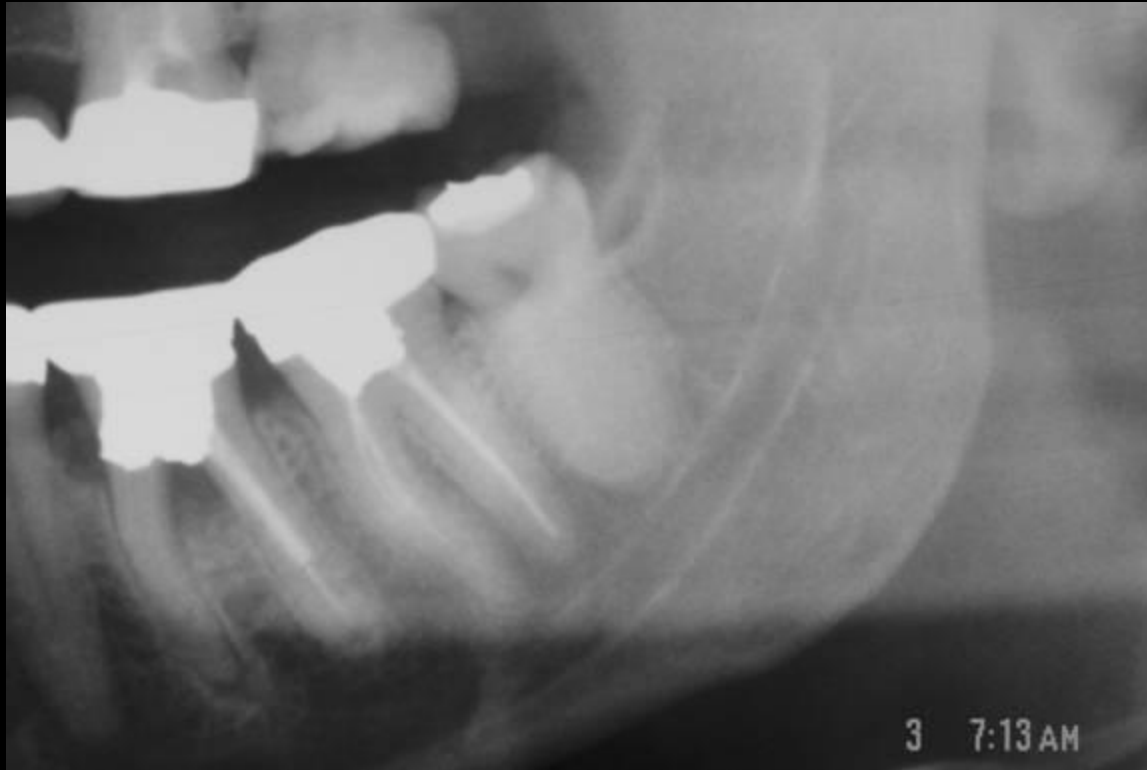
Αντενδείξεις

Βαθμός δυσκολίας

Τεχνικές

Επιπλοκές

Μετεγχ Πορεία



Στάδια επέμβασης

Τομή βλεννοπεριοστέου

Αποκόλληση

Αποκάλυψη και Παρασκευή της ρίζας

Εκμόχλευση

Περιποίηση τραύματος

Συρραφή

Ενδείξεις Αντενδείξεις Βαθμός δυσκολίας **Τεχνικές** Επιπλοκές Μετεγχ Πορεία

Τομή
βλεννοπεριοστέου

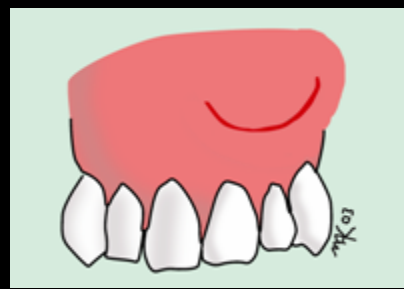
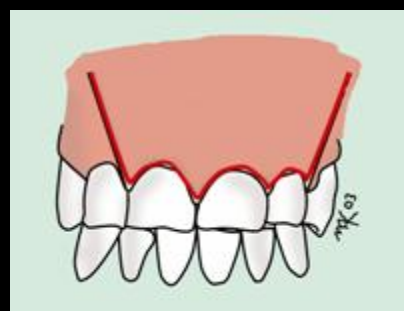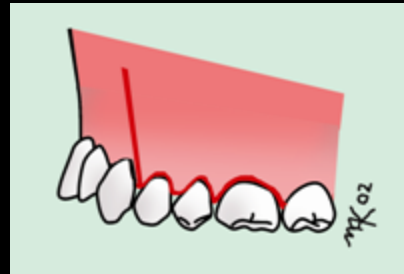
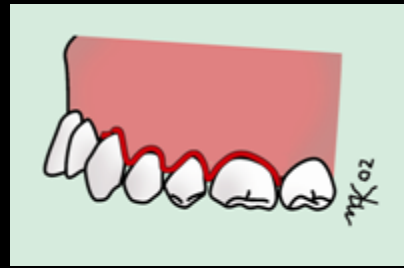
Αποκόλληση

Αποκάλυψη και
παρασκευή της ρίζας

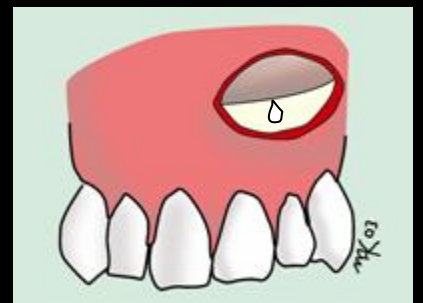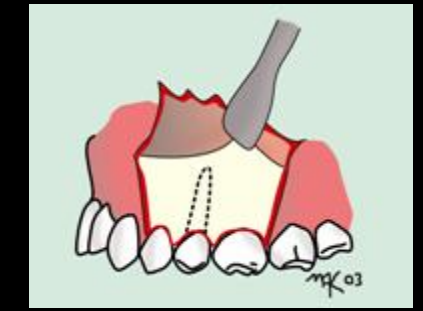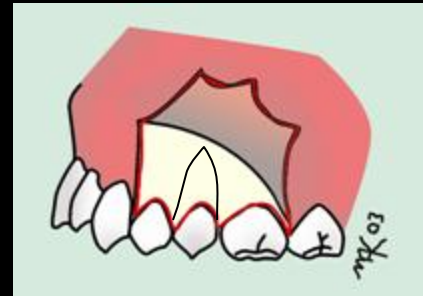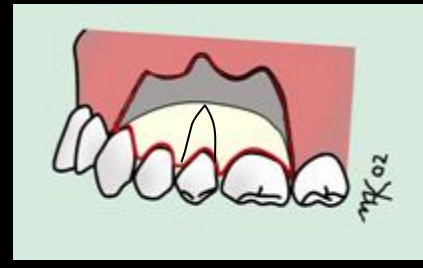Αφαίρεση

Περιποίηση
τραύματος

Συρραφή



Φάκελος



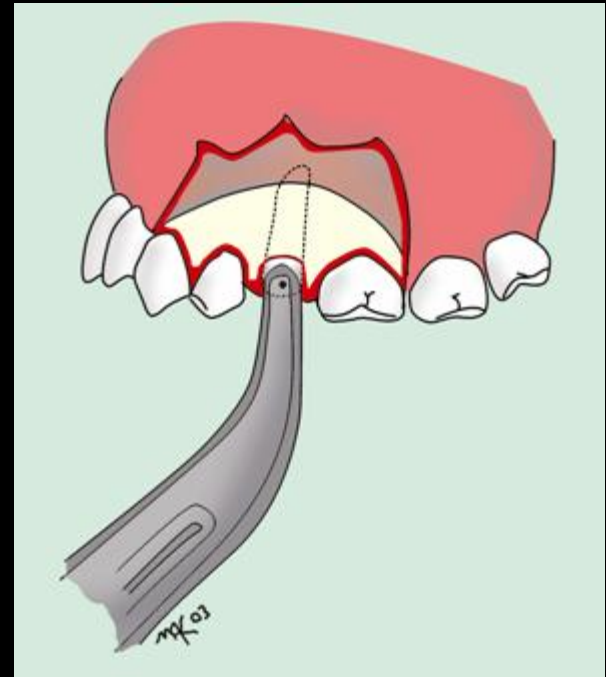
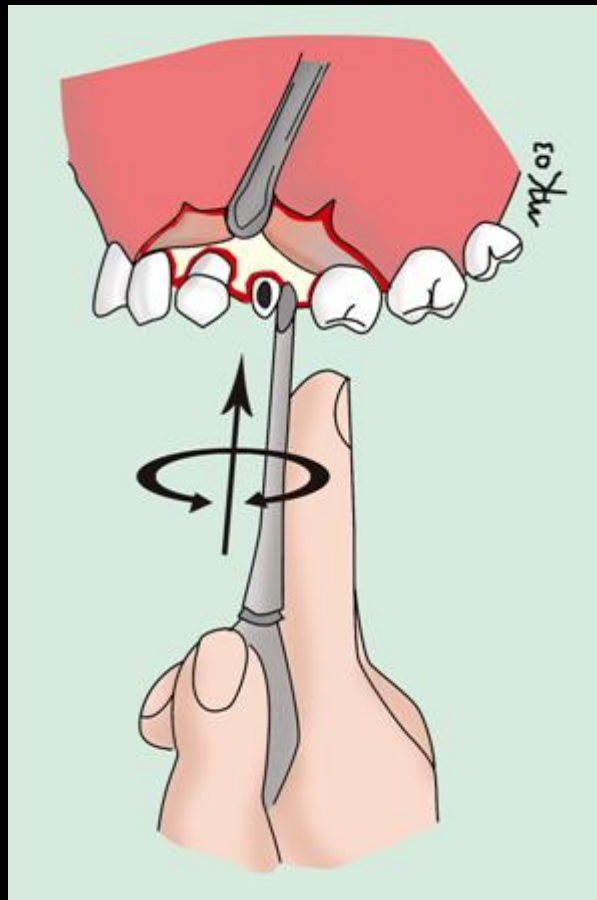
Τύπου L

Τραπεζοειδής

Ημισεληνοειδής

Ενδείξεις Αντενδείξεις Βαθμός δυσκολίας Τεχνικές Επιπλοκές Μετεγχ Πορεία

- Τομή βλεννοπεριοστέου
- Αποκόλληση
- Αποκάλυψη και παρασκευή της ρίζας
- Αφαίρεση
- Περιποίηση τραύματος
- Συρραφή



Ενδείξεις Αντενδείξεις Βαθμός δυσκολίας Τεχνικές Επιπλοκές Μετεγχ Πορεία

Τομή
βλεννοπεριοστέου

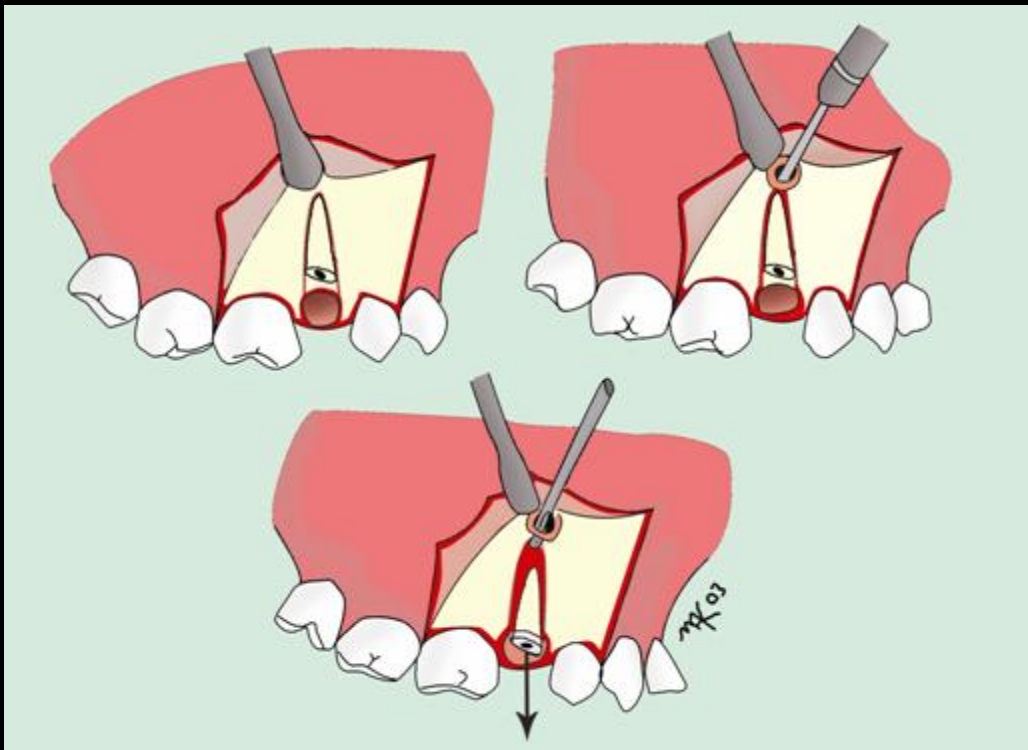
Αποκόλληση

Αποκάλυψη και
παρασκευή της ρίζας

Αφαίρεση

Περιποίηση
τραύματος

Συρραφή



Ενδείξεις Αντενδείξεις Βαθμός δυσκολίας **Τεχνικές** Επιπλοκές Μετεγχ Πορεία

Τομή
βλεννοπεριοστέου

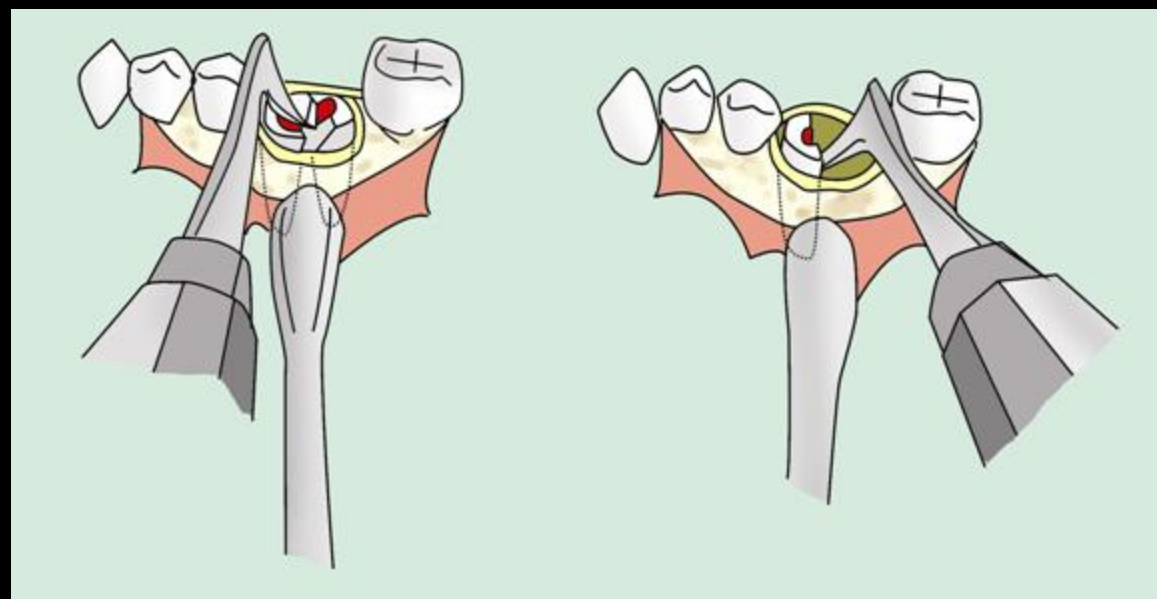
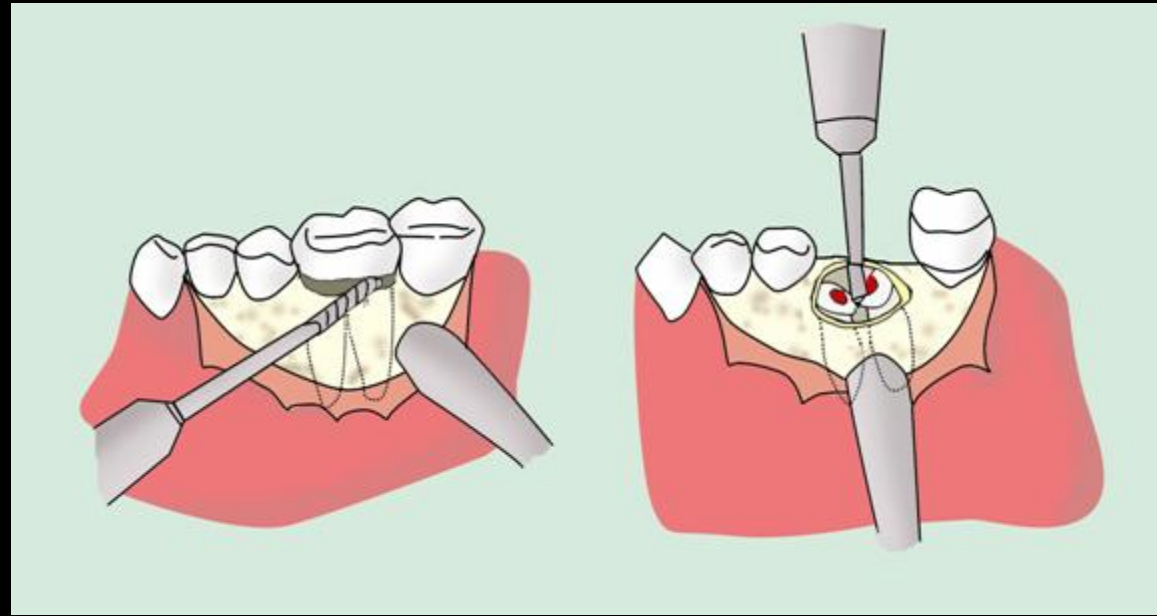
Αποκόλληση

Αποκάλυψη και
παρασκευή της ρίζας

Αφαίρεση

Περιποίηση
τραύματος

Συρραφή



Τομή Ενδείξεις Αντενδείξεις Βαθμός δυσκολίας
βλεννονοπερίσσειου
Τεχνικές Επιπλοκές Με

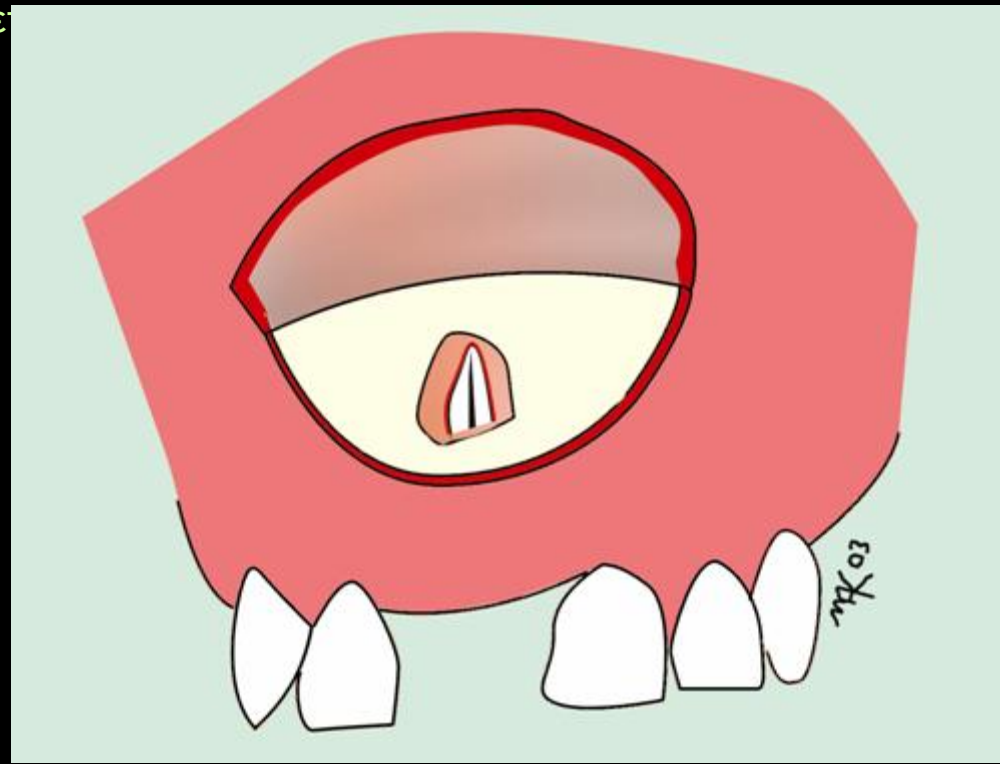
Αποκόλληση

Αποκάλυψη και
παρασκευή της ρίζας

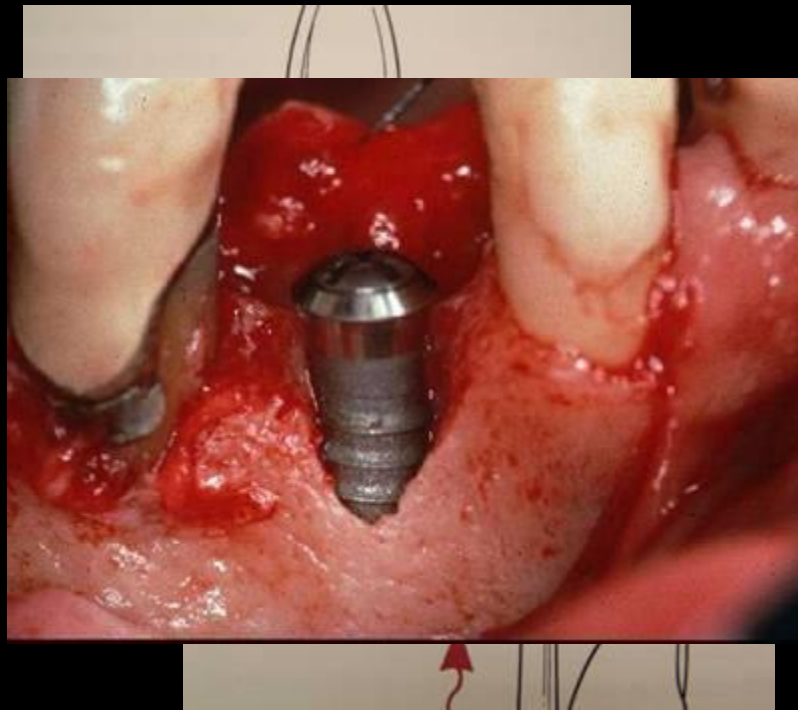
Αφαίρεση

Περιποίηση
τραύματος

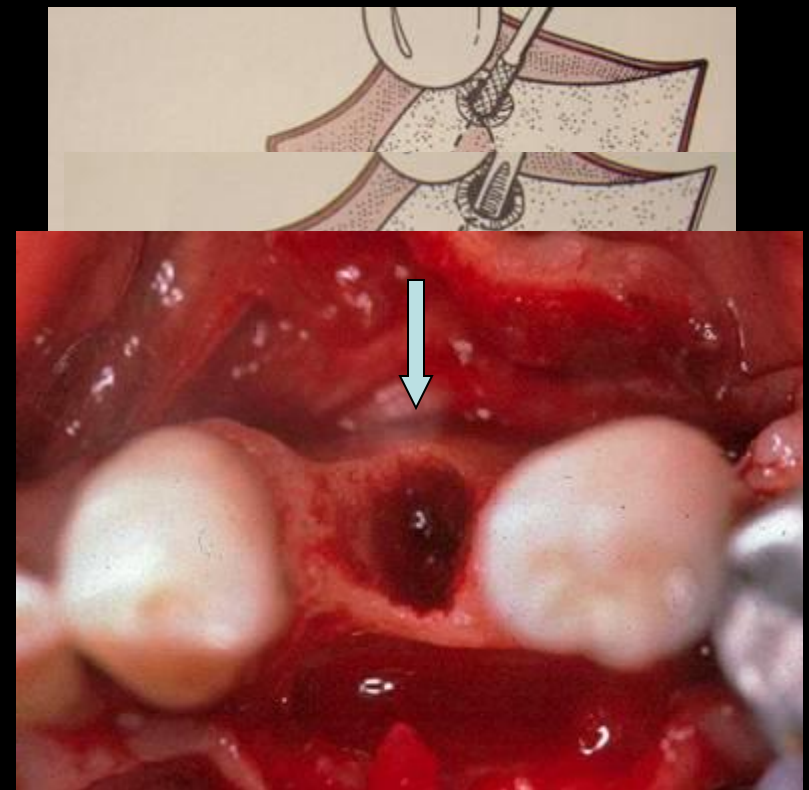
Συρραφή



Παλαιότερα



Σήμερα



Ενδείξεις Αντενδείξεις Βαθμός δυσκολίας Τεχνικές Επιπλοκές Μετεγχ Πορεία

Τομή
βλεννοπεριοστέου

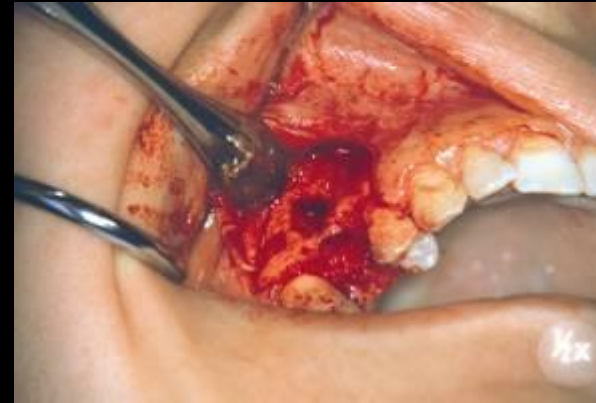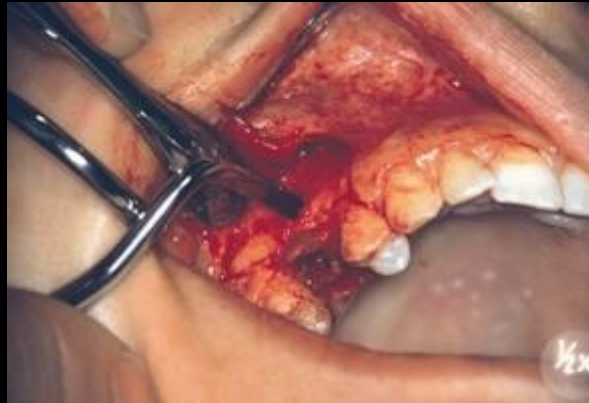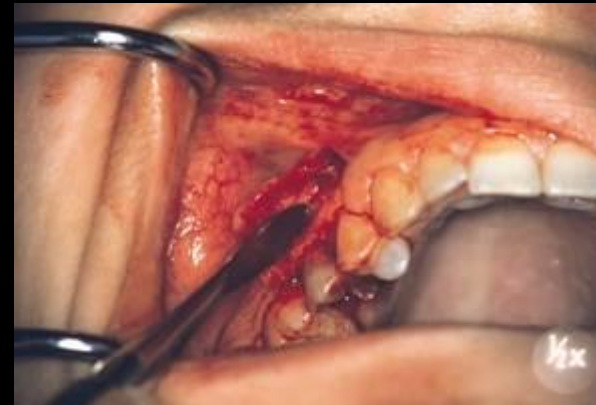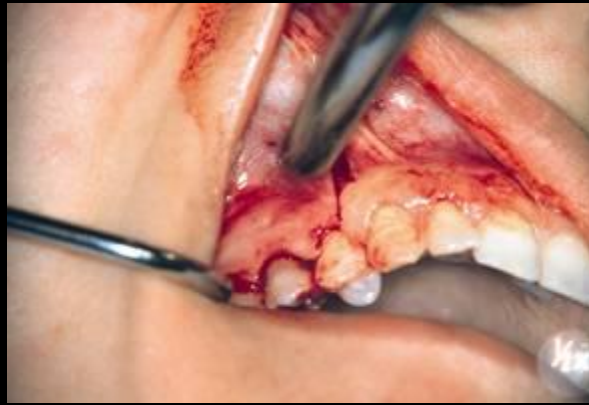Αποκόλληση

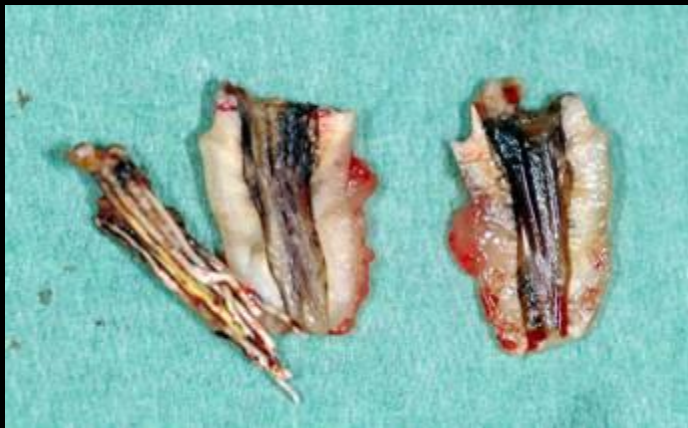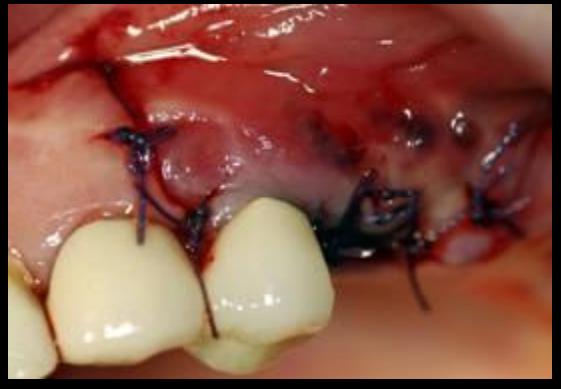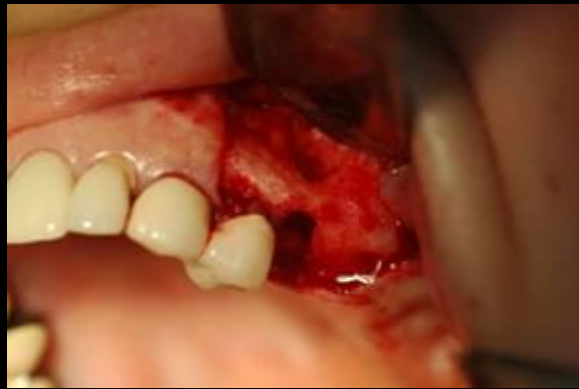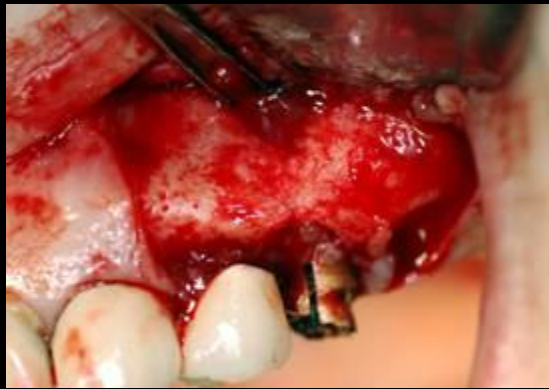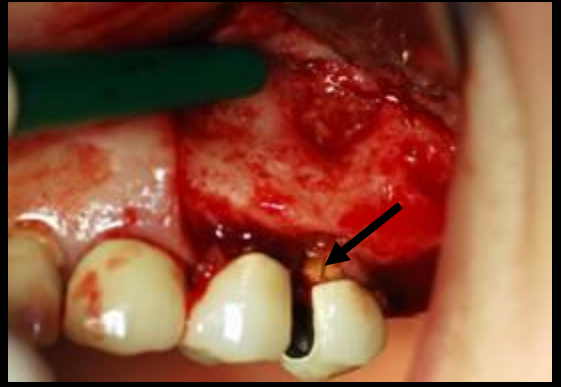
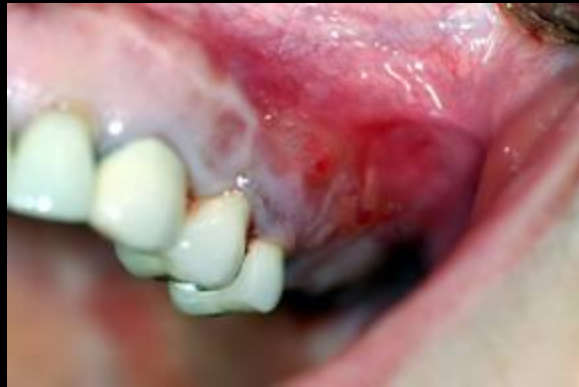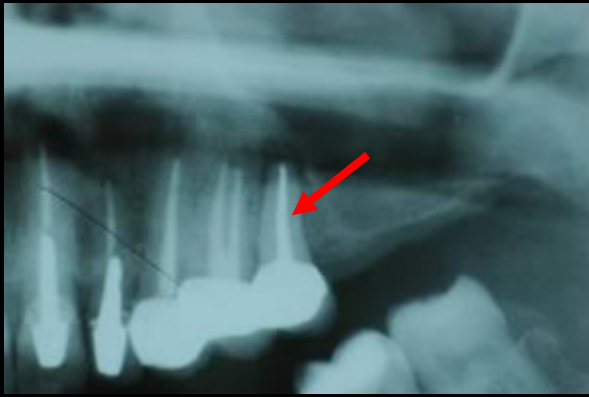
Αποκάλυψη και
παρασκευή της ρίζας

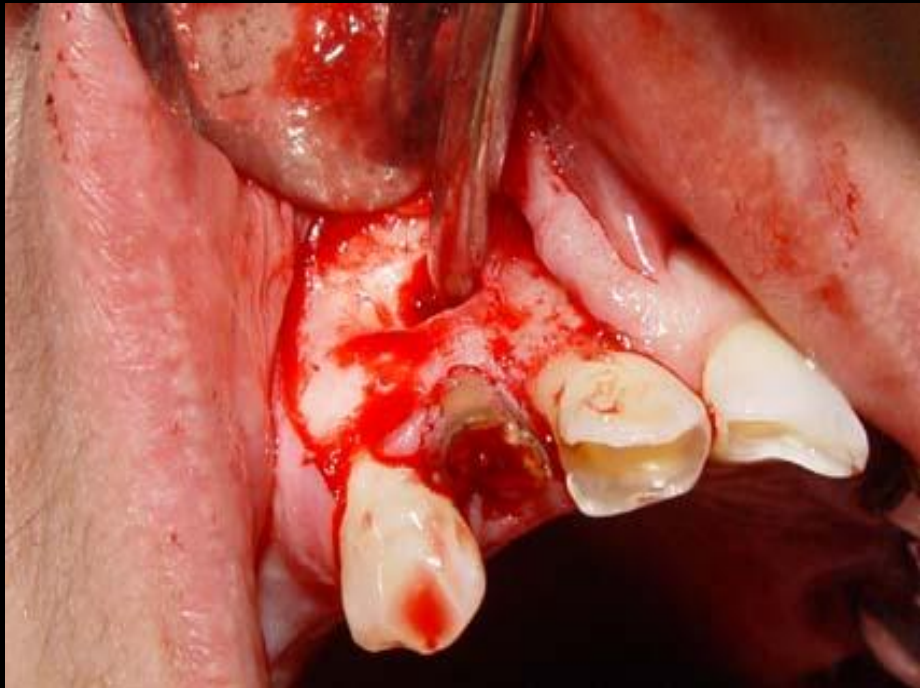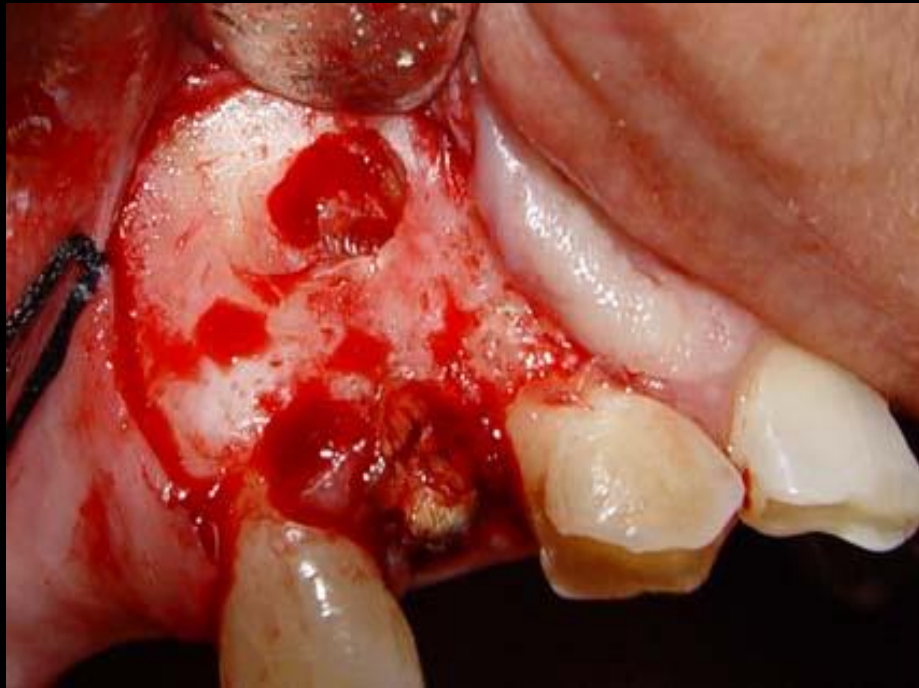
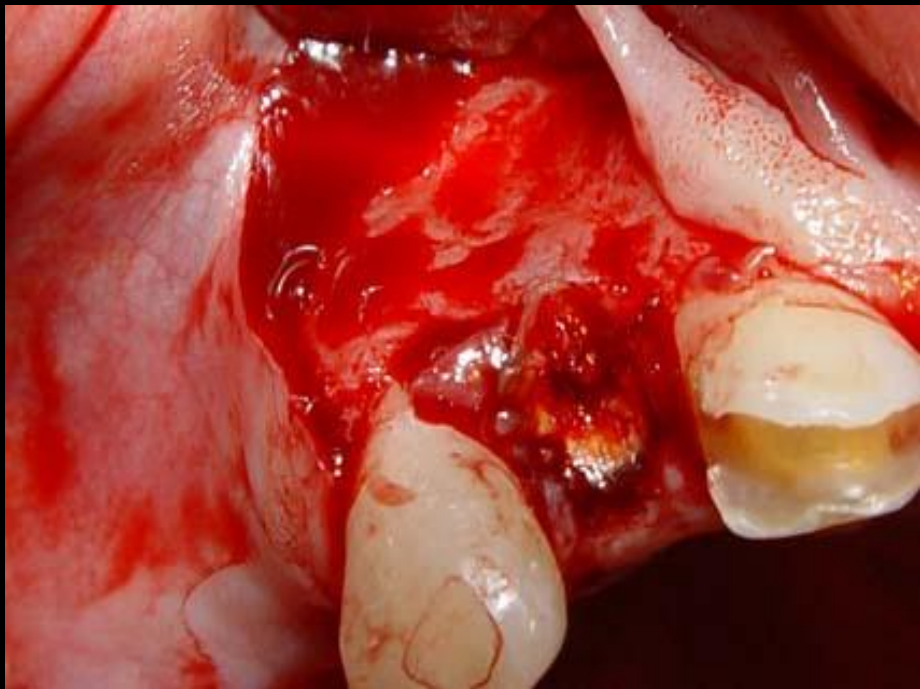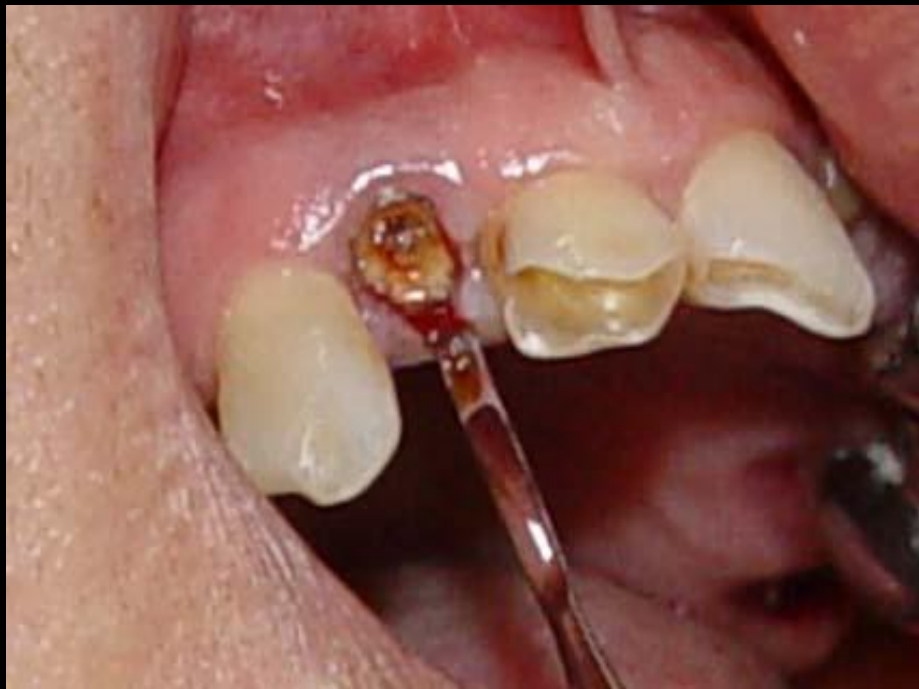Αφαίρεση

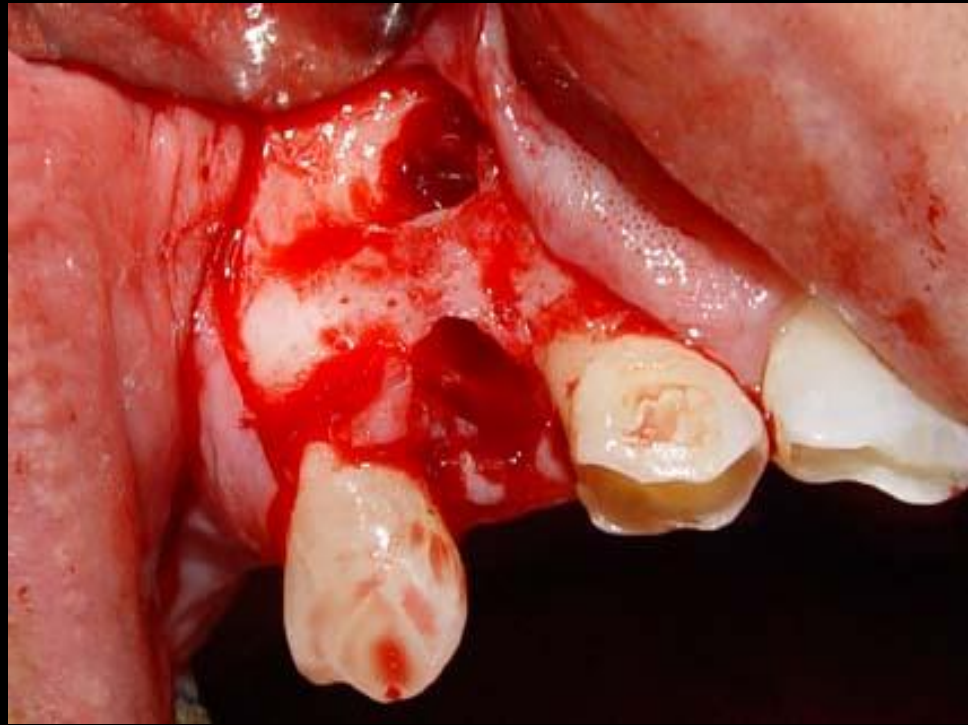
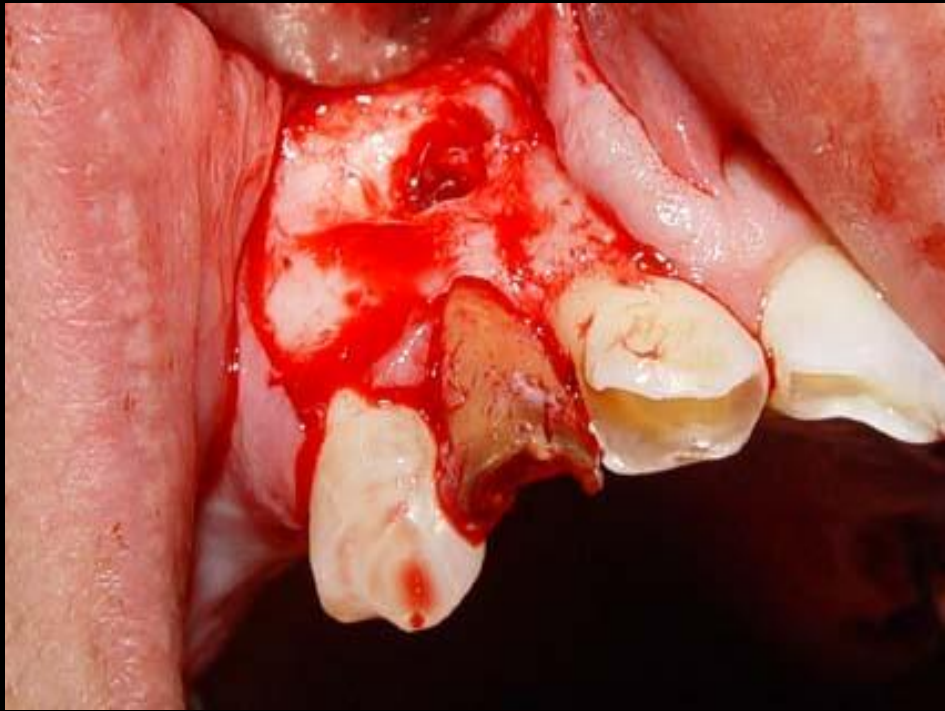Περιποίηση
τραύματος

Συρραφή









Τομή
βλεννονοπεριστέου

- Απόξεση του φατνίου

Αποκόλληση

- Λείανση των χειλέων

Αποκάλυψη και
παρασκευή της ρίζας

- Έκπλυση του τραύματος

Αφαίρεση

- Συμπύεση των έσω και έσω φατνιακών πετάλων

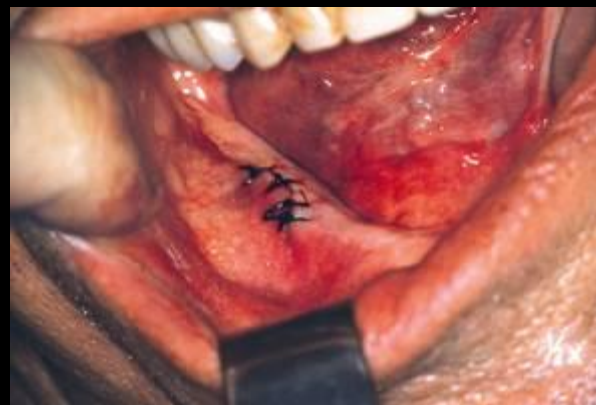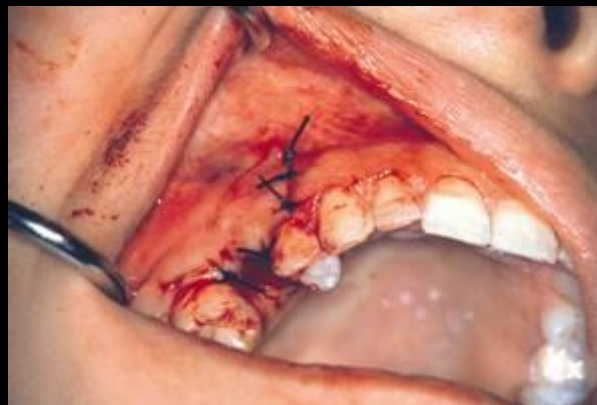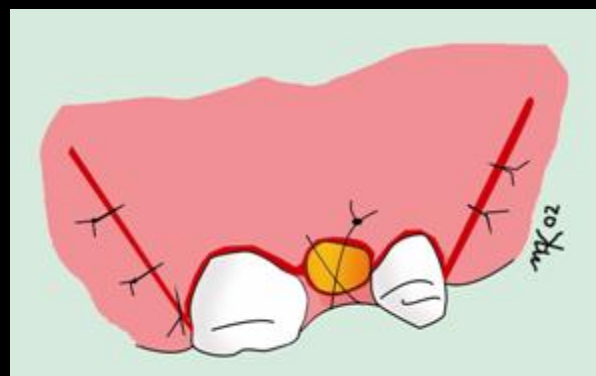
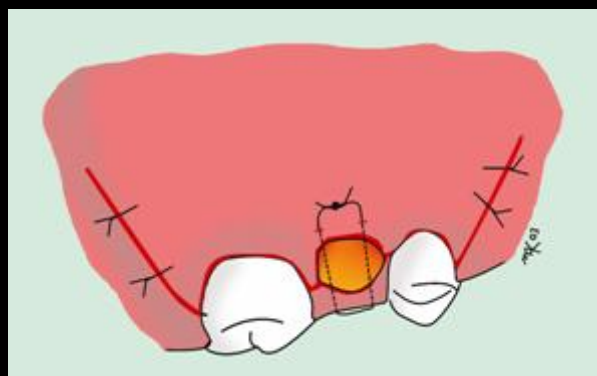
**Περιποίηση
τραύματος**

- Έλεγχος της αιμορραγίας

Συρραφή

Ενδείξεις Αντενδείξεις Βαθμός δυσκολίας Τεχνικές Επιπλοκές Μετεγχ Πορεία

- Τομή βλεννονοπεριοστέου
- Αποκόλληση
- Αποκάλυψη και παρασκευή της ρίζας
- Αφαίρεση
- Περιποίηση τραύματος
- Συρραφή



Ράμμα: 3/0 ή 4/0 Μετάξι ή απορροφήσιμο

- Στοματοκολπική επικοινωνία
- Προώθηση ρίζας στο ιγμόρειο
- Τραυματισμός του ΚΦΝ
- Τραυματισμός του Γλωσσικού Ν
- Προώθηση ρίζας στον υπογνάθιο χώρο

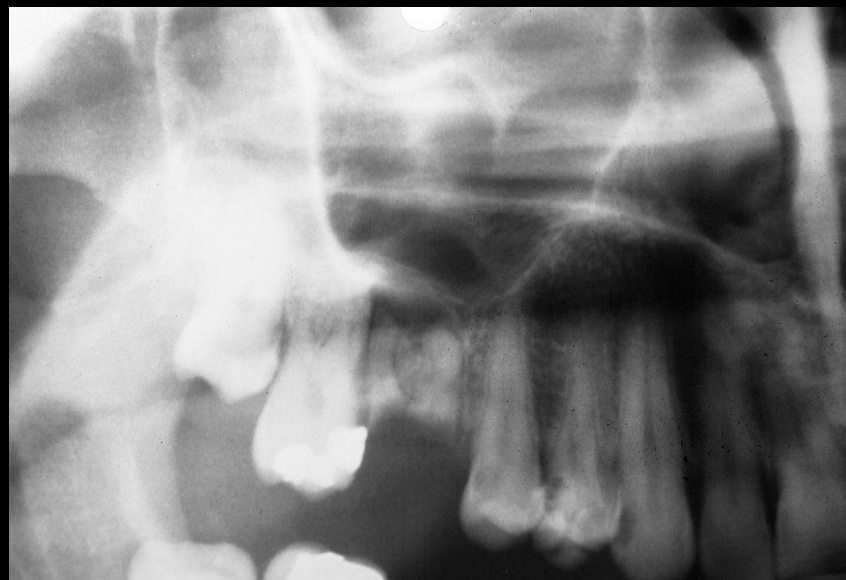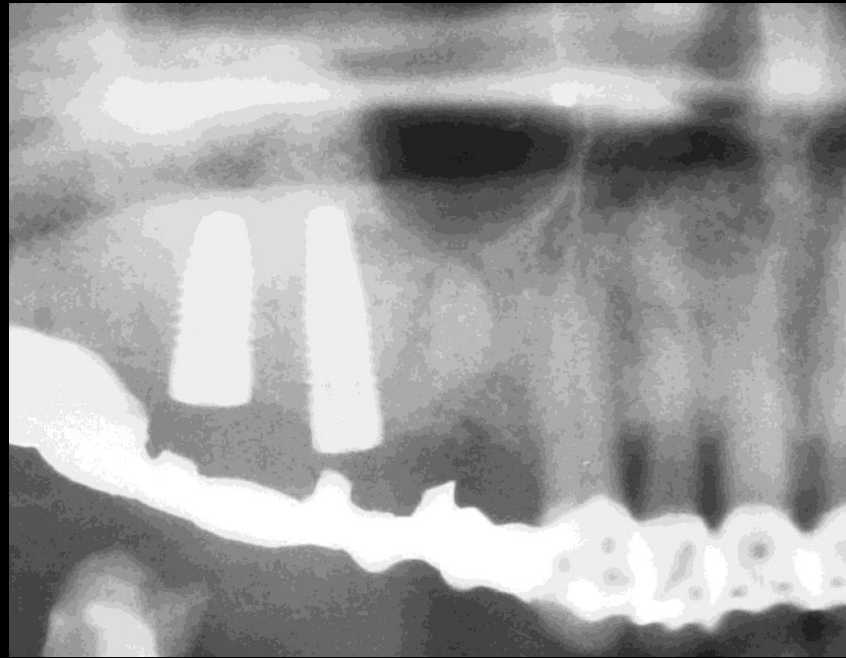
Στοματοκολπική επικοινωνία

Πρώθηση ρίζας στο ιγμόρειο

Τραυματισμός του ΚΦΝ

Τραυματισμός του Γλωσσικού Ν

Πρώθηση ρίζας στον υπογνάθιο χώρο



Διάγνωση

- Θετική δοκιμασία Valsava

Προσδιορισμός μεγέθους επικοινωνίας

- Μελέτη της προεγχειρητικής α/α
- Επισκόπηση της ρίζας ή του οστικού τεμαχίου που συναφαιρέθηκε

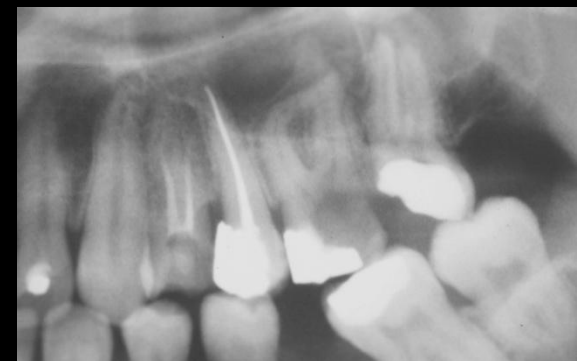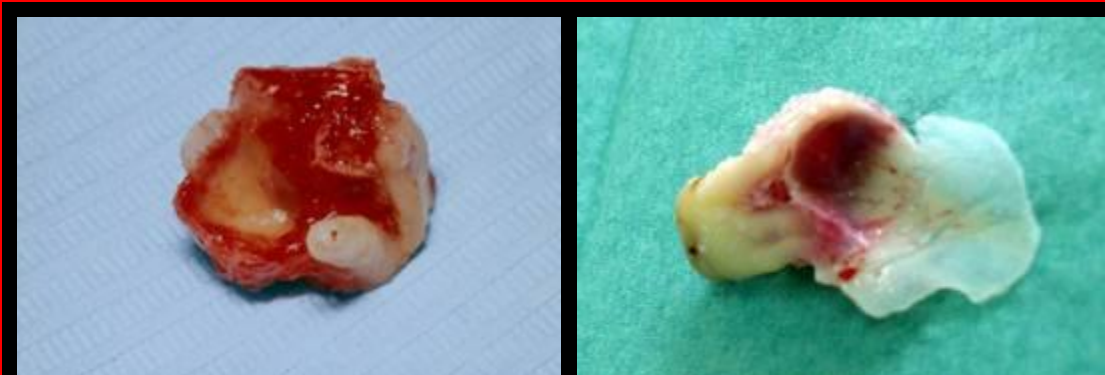
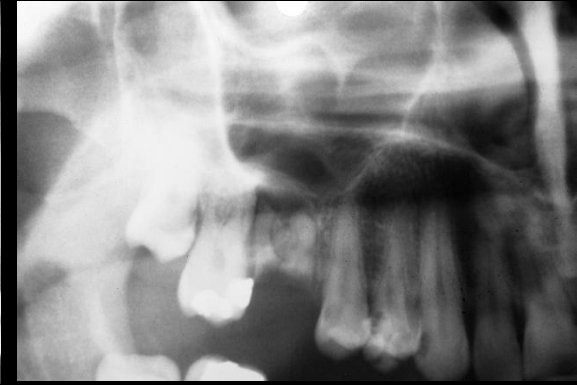
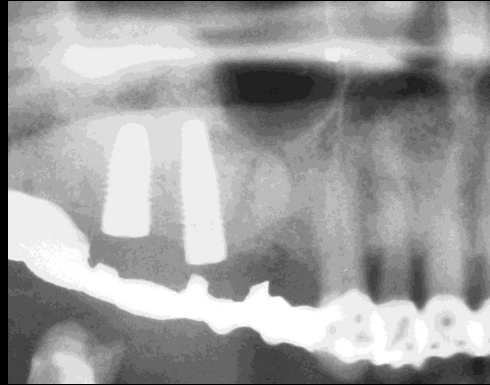
Στοματοκολπική επικοινωνία

Πρώθηση ρίζας στο ιγμόρειο

Τραυματισμός του ΚΦΝ

Τραυματισμός του Γλωσσικού Ν

Πρώθηση ρίζας στον υπογνάθιο χώρο



Αντιμετώπιση

Στοματοκολπική επικοινωνία

Πρώθηση ρίζας στο ιγμόρειο

Τραυματισμός του ΚΦΝ

Τραυματισμός του Γλωσσικού Ν

Πρώθηση ρίζας στον υπογνάθιο χώρο

Επικοινωνία <2 χιλ.

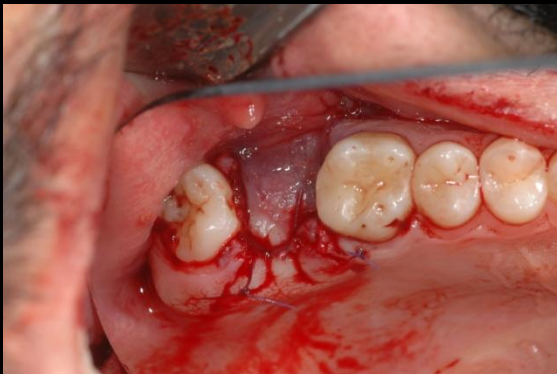Καμία χειρουργική επέμβαση, αποφυγή καπνίσματος, στομ υγιεινή

Επικοινωνία 2-6 χιλ.

Τοποθέτηση τεμαχίου οξειδ. κυτταρίνης, συρραφή των χειλέων του τραύματος

Επικοινωνία >7 χιλ.

Σύγκλειση της στοματοκολπικής επικοινωνίας με ανάπτυξη κρημνών



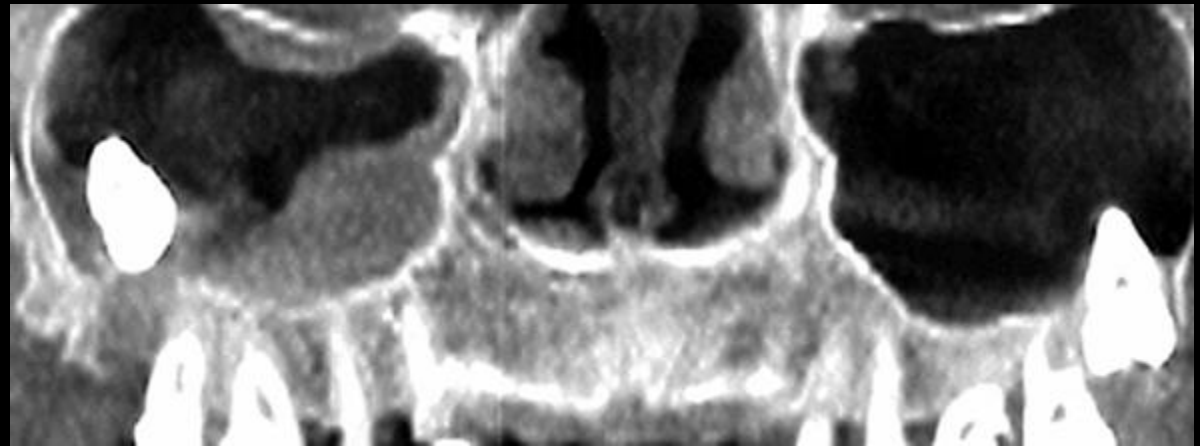
Στοματοκολπική επικοινωνία

Πρώθηση ρίζας στο ιγμόρειο

Τραυματισμός του ΚΦΝ

Τραυματισμός του Γλωσσικού Ν

Πρώθηση ρίζας στον υπογνάθιο χώρο



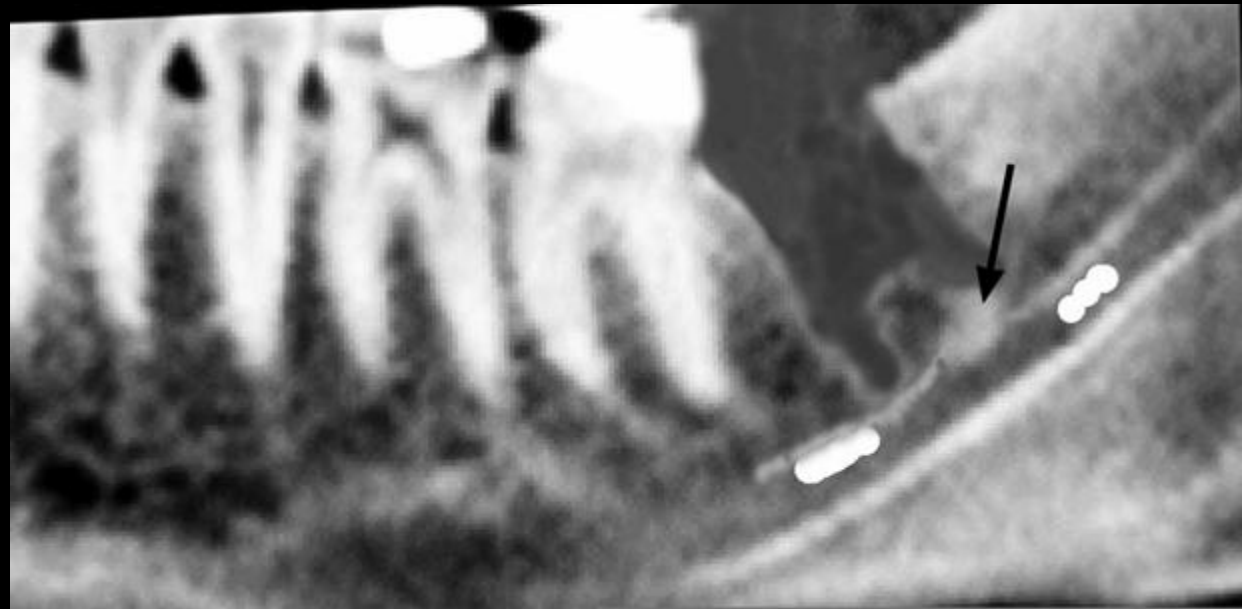Στοματοκολπική επικοινωνία

Πρώθηση ρίζας στο ιγμόρειο

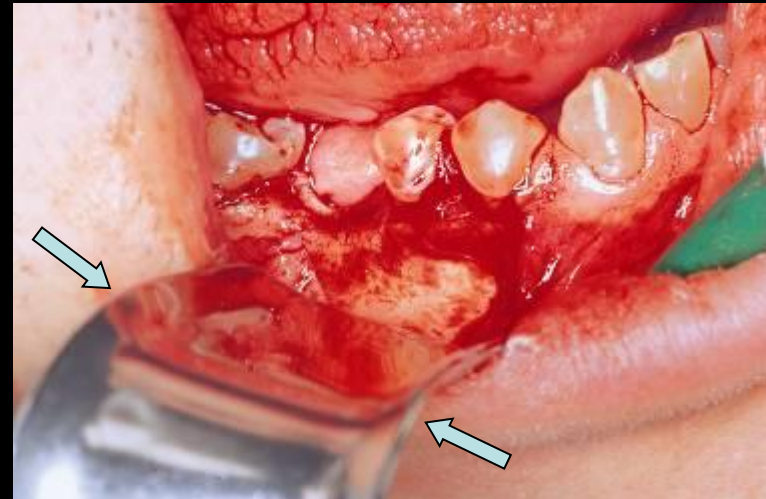
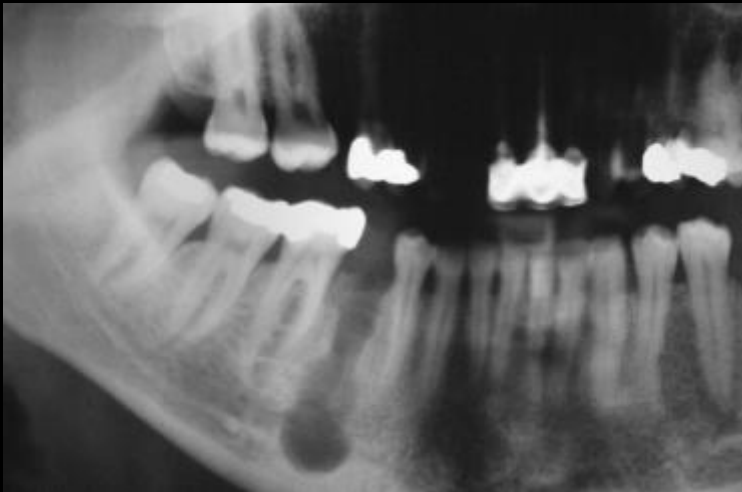Τραυματισμός του ΚΦΝ

Τραυματισμός του Γλωσσικού Ν

Πρώθηση ρίζας στον υπογνάθιο χώρο



Τραυματισμός ΚΦΝ ή του Γενειακού Ν.



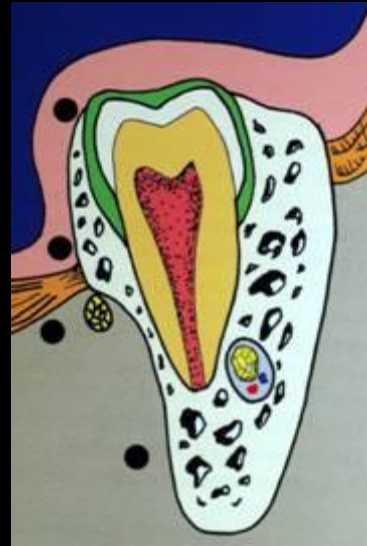Στοματοκολπική επικοινωνία

Πρώθηση ρίζας στο ιγμόρειο

Τραυματισμός του ΚΦΝ

Τραυματισμός του Γλωσσικού Ν

Πρώθηση ρίζας στον υπογνάθιο χώρο



• Μη προσεχτική αποκόλληση

• Αδέξιοι χειρισμοί κατά την διχοτόμηση του δοντιού

• Κακή εφαρμογή μοχλού

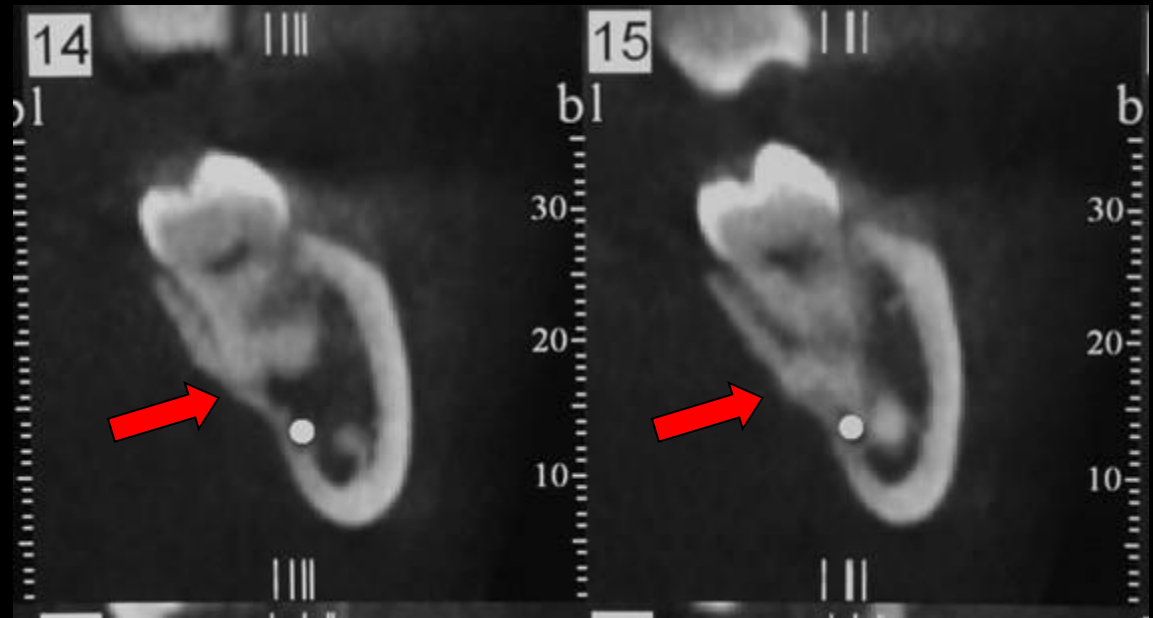
Στοματοκολπική επικοινωνία

Πρώθηση ρίζας στο ιγμόρειο

Τραυματισμός του ΚΦΝ

Τραυματισμός του Γλωσσικού Ν

Πρώθηση ρίζας στον υπογνάθιο χώρο



Αντιμετώπιση

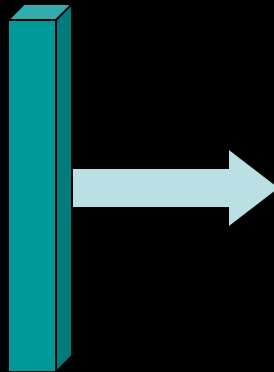
- Ζωντανό δόντι: Παρακολούθηση
- Νεκρό δόντι: Προσπάθεια αφαίρεσης από ειδικό
- Να ληφθεί υπόψη το πηλίκο ωφέλειας / βλάβης

Ομαλή μετεγχειρητική πορεία

- Πόνος

- Οίδημα

- Τρισμαός



**Φυσιολογικά
επακόλουθα**

- Έναρξη πόνου μετά την αποδρομή της αναισθησίας

- Peak 12 ώρες μετεγχειρητικά

- Σπάνια διαρκεί πάνω από 48 ώρες

- Αντιμετωπίζεται με ήπια αναλγητικά κύρια μη στεροειδή αντιφλεγμονώδη

- Η έκφραση του πόνου εξαρτάται και από το επίπεδο του ασθενούς

• **Πόνος**

• **Οίδημα**

• **Τρισμα**

- Οφείλεται στην αντίδραση του οργανισμού στο χειρ/κό τραύμα.

• Πόνος

- Εμφανίζεται στο max 24 - 48 ώρες μετά την επέμβαση

• Οίδημα

- Αντιμετώπιση: Ψυχρά επιθέματα εξωστοματικά τις πρώτες μετεγχειρητικές ώρες

• Τρισμα

- Απαραίτητη η ενημέρωση του ασθενούς

- Οφείλεται σε μυικό σπασμό λόγω της φλεγμονής από το χειρ/κό τραύμα

•Πόνος

- Εμφανίζεται στο max 48-72 ώρες μετά την επέμβαση

•Οίδημα

- Αντιμετώπιση: Ασκήσεις διάνοιξης του στόματος

•Τρισμαός

- Απαραίτητη η ενημέρωση του ασθενούς

Συμπερασματικά

- Η χειρουργική εξαγωγή είναι επέμβαση εκλογής σε εξαγωγές δοντιών με μεγάλο βαθμό δυσκολίας
- Πρέπει να γίνεται όσο το δυνατόν ατραυματικά

ΧΕΙΡΟΥΡΓΙΚΗ ΕΞΑΓΩΓΗ

ΣΗΜΕΙΑ

- Ενδείξεις
- Βαθμός δυσκολίας
- Τεχνικές
- Επιπλοκές
- Μετεγχειρητική πορεία