

# Νόσοι των σιαλογόνων αδένων

**Χατζηπέτρος Εμμανουήλ**

Επίκουρος Καθηγητής Διαγνωστικής και Ακτινολογίας  
Στόματος Οδοντιατρικής Σχολής ΕΚΠΑ

# Νόσοι των σιαλογόνων αδένων-Ταξινόμηση

- Αποφρακτικές και φλεγμονώδεις νόσοι
- Μη φλεγμονώδεις νόσοι
- Κύστεις και καλοήθεις όγκοι
- Κακοήθη νεοπλάσματα

- Σχηματισμός και παρουσία λίθου ή λίθων στον **εκφορητικό πόρο** ή στο **αδενικό παρέγχυμα**
- Ανόργανα και οργανικά στοιχεία σε μη σταθερές αναλογίες
- **Ασβέστιο, φώσφορος**: κύρια ανόργανα στοιχεία
- **Απατίτης**: η πιο συχνή κρυσταλλική δομή που παρατηρείται στους σιαλόλιθους και αποτελείται από οργανικά και ανόργανα στοιχεία
- **Ακτινοδιαπερατοί σιαλόλιθοι**: αποτελούνται από λίγα ανόργανα στοιχεία και δεν απεικονίζονται στις συμβατικές ακτινογραφίες
- **Υπογνάθιοι σιαλογόνοι αδένες**: μεγαλύτερη συχνότητα εκδήλωσης σιαλολιθίασης **83%** σε σχέση με τις παρωτίδες

Αποφρακτικές και  
φλεγμονώδεις  
νόσοι

Σιαλολιθίαση

- Η πλειονότητα των σιαλόλιθων που σχηματίζονται στις παρωτίδες αποτελούνται από λίγα ανόργανα στοιχεία → **Ακτινοδιαπερατοί**
- Συχνότερη εντόπιση στον **εκφορητικό πόρο**
- Μονήρεις ή πολλαπλοί και συνήθως ετερόπλευροι
- Όταν εντοπίζονται στο **αδενικό παρέγχυμα** είναι μεγάλων διαστάσεων → **πλήρης αποτιτάνωση**
- Ορισμένες φορές μπορεί να συνυπάρχουν ακτινοσκοπικοί σιαλόλιθοι και στον εκφορητικό πόρο και στο αδενικό παρέγχυμα στον ίδιο ασθενή

**Συμπτώματα:** επώδυνη διόγκωση στην περιοχή του αδένου που συνήθως επιδεινώνεται κατά τη διάρκεια των γευμάτων και υποχωρεί μετά τη λήξη αυτών

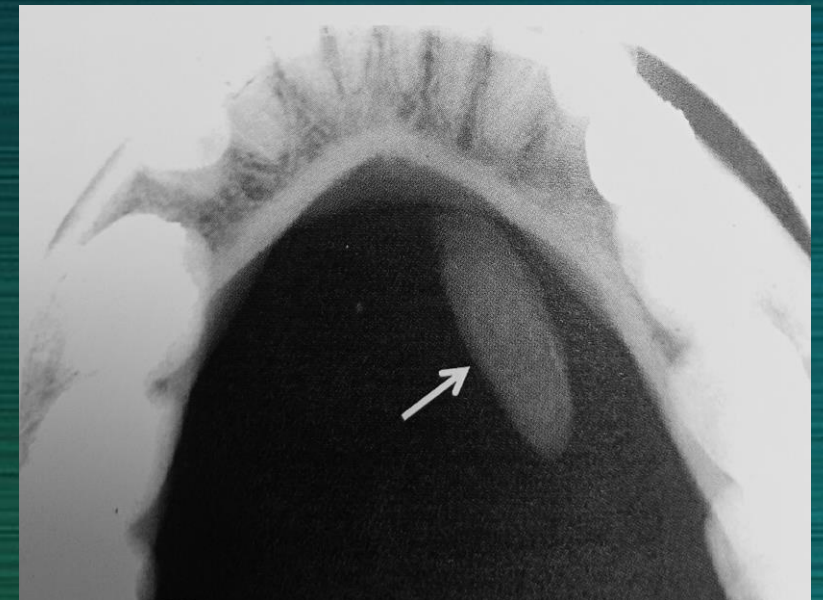
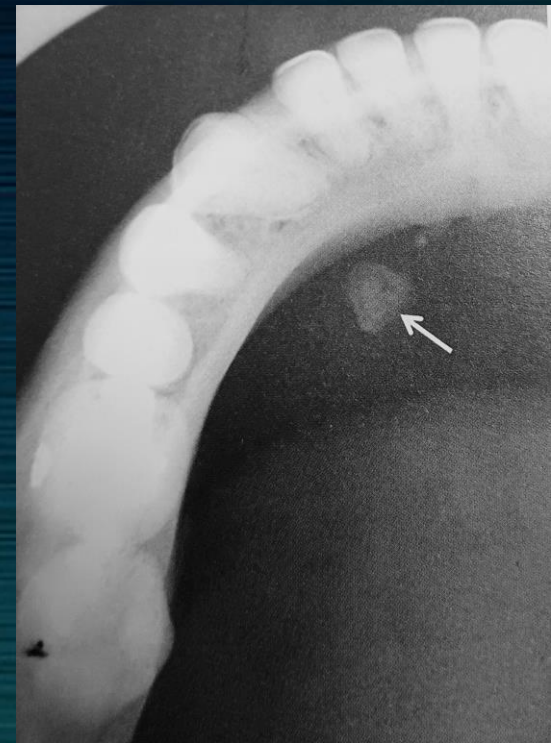**Κλινική εξέταση:** οίδημα και ερυθρότητα στην περιοχή του σιαλογόνου αδένου ή του εκφορητικού πόρου και μειωμένη ροή σάλιου ή βλεννοπυώδους εκκρίματος

Αποφρακτικές και  
φλεγμονώδεις  
νόσοι

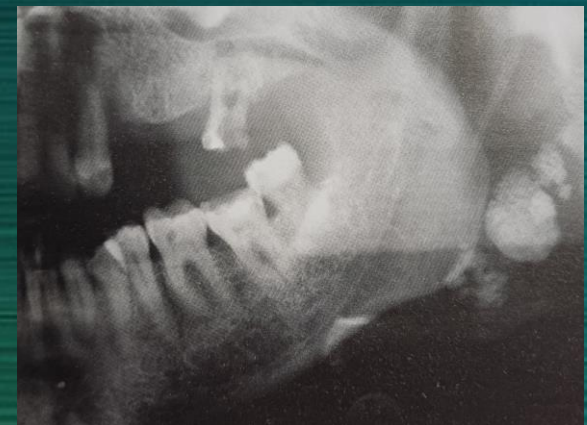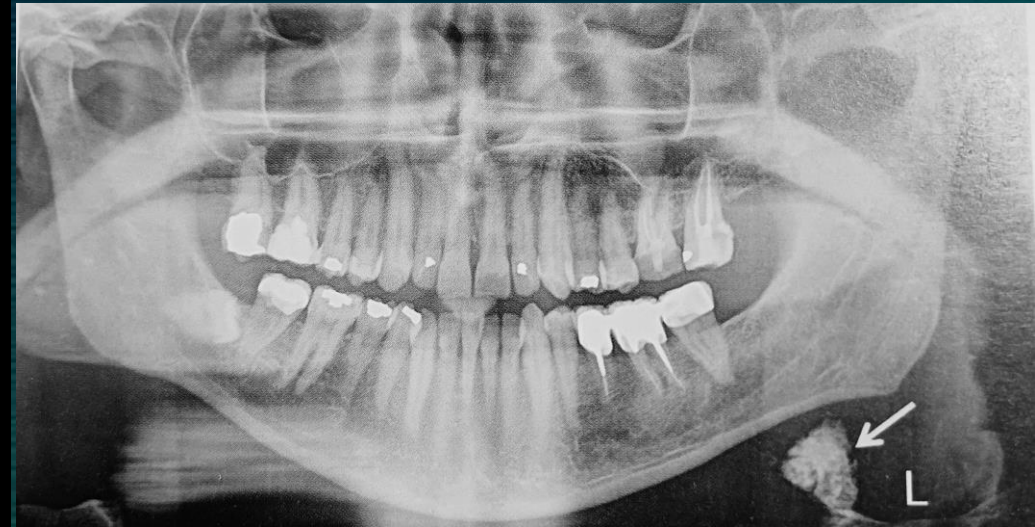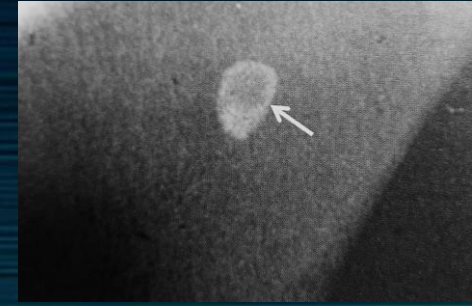Σιαλολιθίαση



- **Ακτινογραφική εξέταση:** ακτινογραφία δήξεως ή πανοραμική → οι ενασβεστωμένοι σιαλόλιθοι απεικονίζονται σαν **ακτινοσκιερές περιοχές εντός των μαλακών μορίων**
- Το 20% των σιαλόλιθων του υπαγναθίου και το 40% των σιαλόλιθων της παρωτίδας είναι ακτινοδιαπερατοί και δεν απεικονίζονται στις απλές ακτινογραφίες
- **Ακτινογραφία δήξεως του εδάφους του στόματος:** ακτινογραφία εκλογής για την απεικόνιση ενασβεστωμένων σιαλόλιθων στον εκφορητικό πόρο του υπογναθίου σιαλογόνου αδένα
- Ακτινοσκίαση με σαφή και ανώμαλα όρια
- Εντόπιση κοντά στο στόμιο του πόρου ή στη μεσότητα
- Μέγεθος από λίγα χιλιοστά έως μερικά εκατοστά

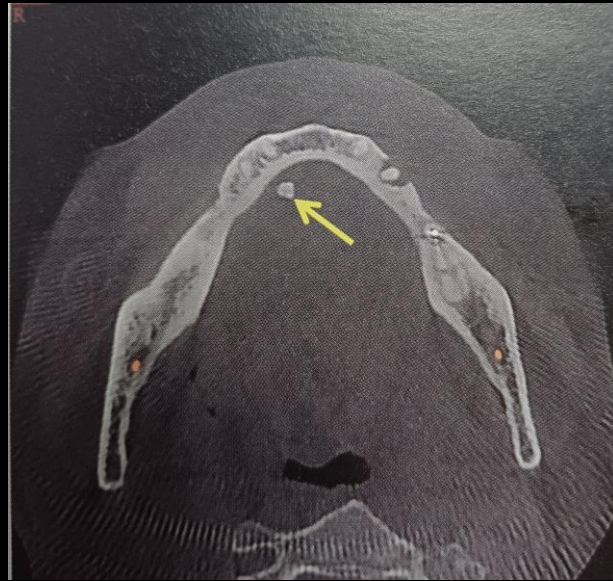
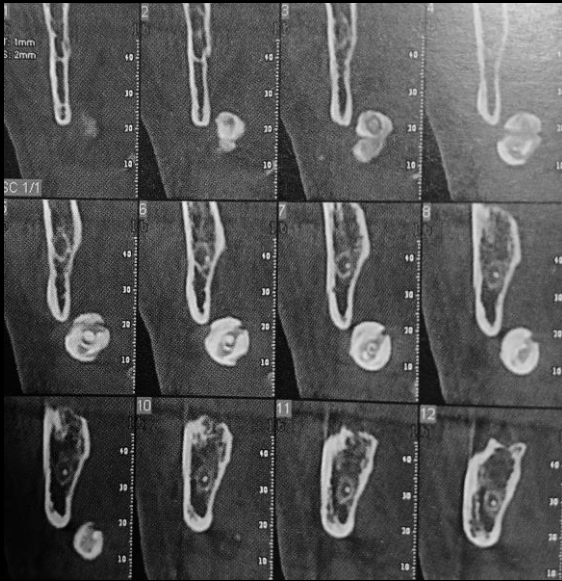


- **Ενδοστοματική ακτινογραφία μαλακών μορίων:** απεικόνιση σιαλολίθων στο στόμιο του εκφορητικού πόρου της **παρωτίδας**
- Περιγεγραμμένη σκίαση μέσα στα μαλακά μόρια της παρειάς
- **Πανοραμική ακτινογραφία** (τροποποιημένη): ανεύρεση σιαλόλιθων εντός του αδενικού παρεγχύματος του υπογναθίου σιαλογόνου αδένου ή της παρωτίδας
- Σιαλόλιθοι αδενικού παρεγχύματος: μερικά χιλιοστά έως πλήρη αποτιτάνωση του αδένου
- Ακτινοσκίαση με σαφή και ανώμαλα όρια ή μικτή βλάβη με τη μορφή ομόκεντρων κύκλων



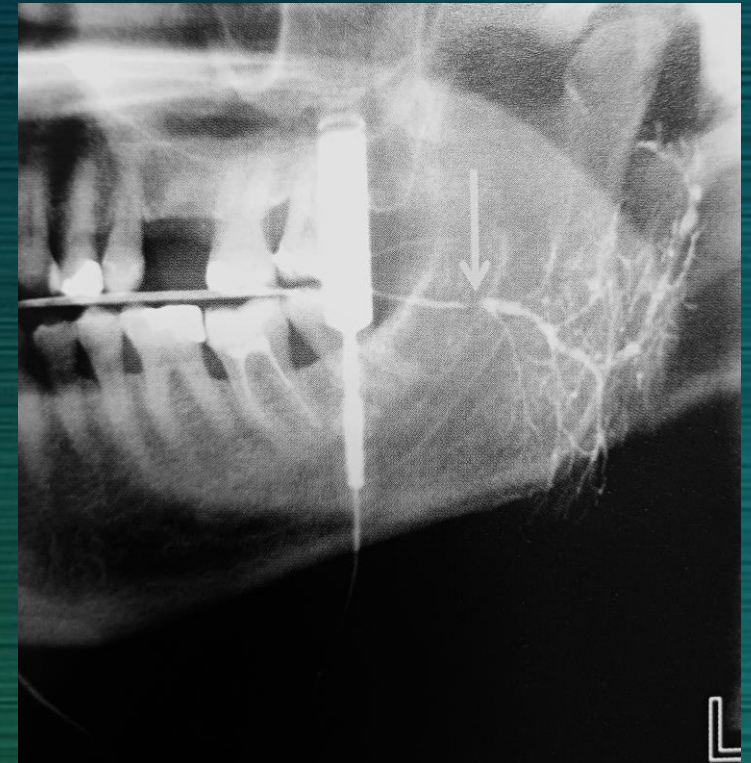


- **CBCT:** τυχαίο εύρημα οι σιαλόλιθοι



*Αν οι σιαλόλιθοι είναι ακτινοδιαπερατοί ?*

- **Σιαλογραφία**
- Όχι σε οξεία φλεγμονή του αδένου
- Έμμεση απεικόνιση
- Η ακτινοσκιερή απεικόνιση του εκφορητικού πόρου διακόπτεται απότομα



- Υποτροπιάζουσα φλεγμονή της παρωτίδας ή του υπογναθίου σιαλογόνου αδένου
- **Εμμένουσα, σκληρή, συμπαγής διόγκωση**
- Λοίμωξη από κοινά βακτήρια
- Συγγενής διάταση των πόρων, παρουσία σιαλόλιθων ή στενώσεων του εκφορητικού πόρου: **αποφρακτική σιαλαδενίτιδα**
- Μονόπλευρη, επώδυνη διόγκωση των μειζόνων σιαλογόνων αδένων
- Επιδεινώνεται κατά τη διάρκεια των γευμάτων και υποχωρεί μετά τη λήξη αυτών
- Εκροή βλεννοπυώδους υλικού από το στόμιο του εκφορητικού πόρου
- Εξάρσεις και υφέσεις

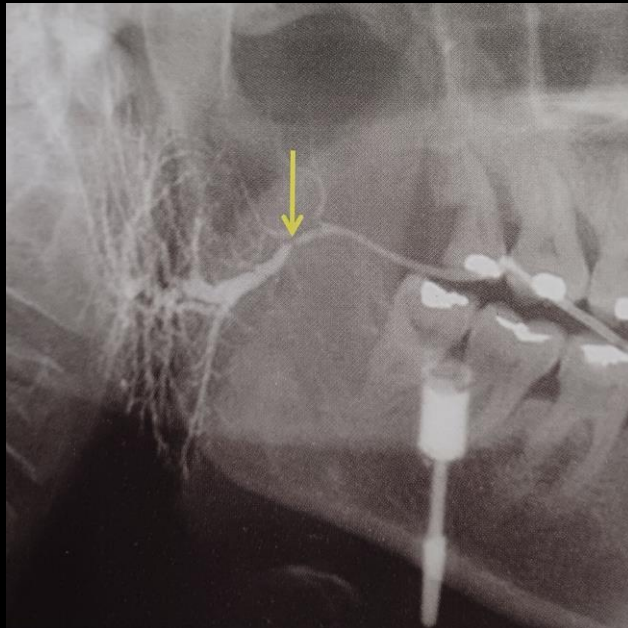
Αποφρακτικές και  
φλεγμονώδεις  
νόσοι

Χρόνια  
υποτροπιάζουσα  
σιαλαδενίτιδα



Απεικονιστική μέθοδος εκλογής:

- **Σιαλογραφία ή και υπερηχοτομογραφία**
- Στη σιαλογραφία χαρακτηριστικό εύρημα στα αρχικά στάδια αποτελεί η παρουσία στενώσεων ή διακοπής του σκιαγραφικού στον κύριο εκφορητικό πόρο
- **Διεύρυνση του πόρου πίσω από τη στένωση** καθώς και διεύρυνση των ενδολοβιδίων πόρων στο αδενικό παρέγχυμα



Αποφρακτικές και  
φλεγμονώδεις  
νόσοι

Χρόνια  
υποτροπιάζουσα  
σιαλαδενίτιδα

- Αιτιοπαθογένεια: γενετικοί και περιβαλλοντικοί παράγοντες
- Σύνδρομο **Sjögren**, νόσος του **Mikulicz**, μυοεπιθηλιακή σιαλαδενίτιδα, αυτοάνοσος σιάλοσις
- Διήθηση του αδενικού παρεγχύματος από T- και B-λεμφοκύτταρα και καταστροφή ή υπολειτουργία του τμήματος που προσβλήθηκε
- Μειωμένη παραγωγή σάλιου και **ξηροστομία**
- Εξέταση εκλογής για τη διάγνωση: **σιαλογραφία**
- Ο κύριος και οι δευτερεύοντες εκφορητικοί πόροι απεικονίζονται φυσιολογικοί χωρίς στενώσεις και διατάσεις κατά τη **φάση πλήρωσης**

Αποφρακτικές και  
φλεγμονώδεις  
νόσοι

Αυτοάνοσος  
σιαλαδενίτιδα

- Κύριο απεικονιστικό εύρημα στη σιαλογραφία αποτελεί η **ολική ή μερική καταστροφή του αδενικού παρεγχύματος**
- Οι φυσιολογικές αδενοκυψέλες και οι ενδολοβίδιοι εκφορητικοί πόροι αντικαθίστανται με αθροίσματα ακτινοσκιερών κυκλικών σχηματισμών
- **Πολυάριθμα ακτινοσκιερά κομβία** διαμέτρου 2-3 χιλιοστών
- Κατά τη **φάση εκκένωσης** το σκιαγραφικό απεκκρίνεται από τον κύριο και τους δευτερεύοντες εκφορητικούς πόρους, αλλά παραμένει εντός του αδενικού παρεγχύματος σε κυκλικές συγκεντρώσεις για χρόνο μεγαλύτερο των 10 λεπτών

Αποφρακτικές και  
φλεγμονώδεις  
νόσοι

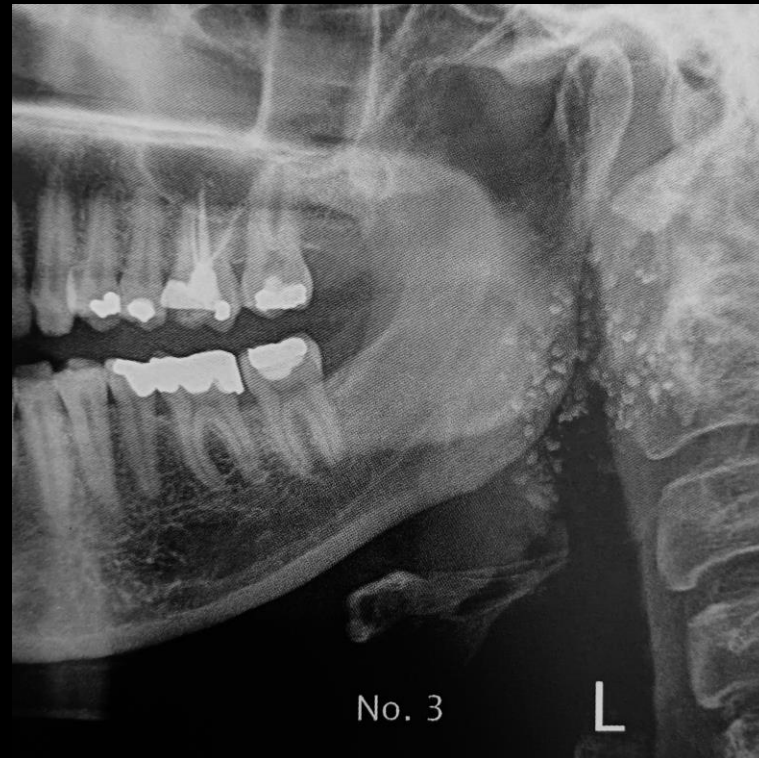
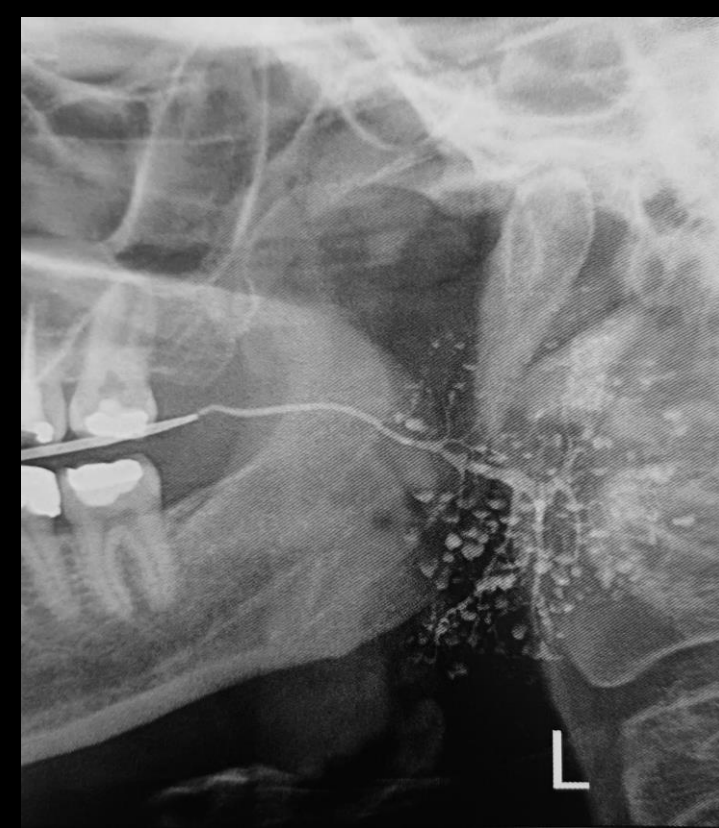Αυτοάνοσος  
σιαλαδενίτιδα



# Αποφρακτικές και φλεγμονώδεις νόσοι

*10 minutes later...*

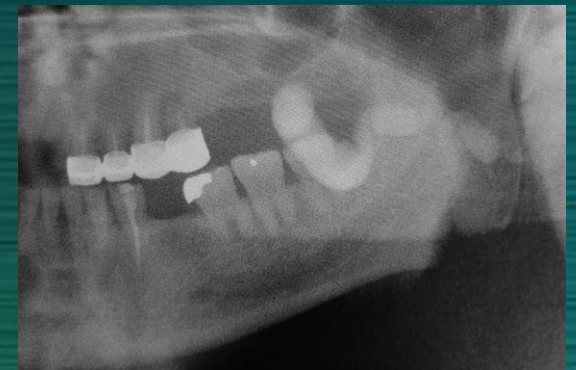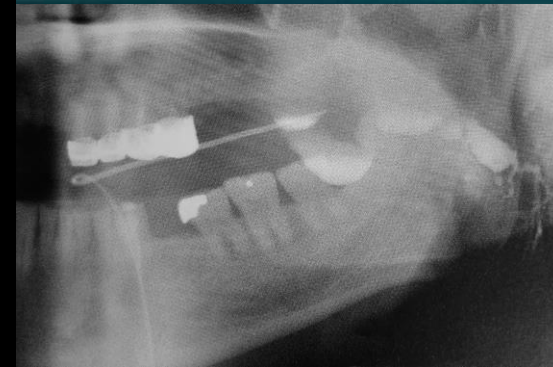
## Αυτοάνοσος σιαλαδενίτιδα



- Υποτροπιάζουσα **αμφοτερόπλευρη ασυμπτωματική** διόγκωση των μειζόνων σιαλογόνων αδένων
- Δε συνοδεύεται ούτε σε κλινικό ούτε σε ιστοπαθολογικό επίπεδο από φλεγμονώδη σημειολογία
- Μειωμένη παραγωγή και έκκριση σάλιου
- **Παρωτίδες** συχνότερη προσβολή
- **Σιαλογραφία:** μεγάλη συγκέντρωση σκιαγραφικού στον κύριο πόρο και μικρότερη στους δευτερεύοντες
- **Διευρυσμένος, με διατάσεις και στενώσεις ο κύριος εκφορητικός πόρος.** Αντίθετα, οι ενδολοβίδιοι πόροι και το αδενικό παρέγχυμα σκιαγραφούνται ασαφώς

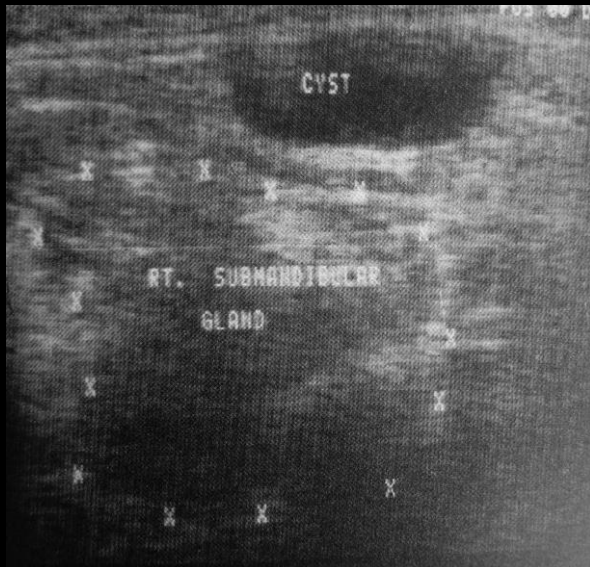## Μη φλεγμονώδεις νόσοι

### Σιαλαδένωση ή σιάλωση





- Σπάνιες, μόνο το **5%** των χωροκατακτητικών αλλοιώσεων των σιαλογόνων αδένων
- Ετερόπλευρες, ασυμπτωματικές διογκώσεις στις **παρωτίδες**
- Βραγχιακές, δερμοειδείς, λεμφοεπιθηλιακές
- Λεμφοεπιθηλιακές κύστεις παρωτίδας HIV σχετιζόμενες: αμφοτερόπλευρες, συνοδή τραχηλική λεμφαδενίτιδα
- Υπερηχοτομογραφία, CT, MRI



Υποηχογενής περιοχή με σαφές ηχοδομικό περίγραμμα και ομοιογενές εσωτερικό επίπεδο ήχου εντός του αδενικού παρεγχύματος

Κύστεις και καλοήθεις όγκοι

Κύστεις των σιαλογόνων αδένων



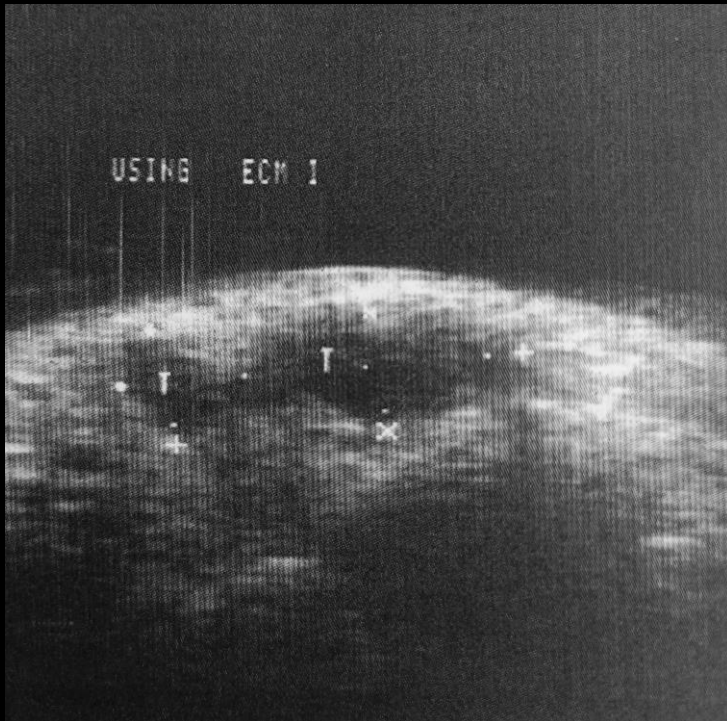
- Καλοήθεις νεόπλασμα που αποτελείται κυρίως από **επιθηλιακά κύτταρα** που παράγουν βλέννα (μυξωματώδη εμφάνιση στο υπόστρωμα)
- Τα επιθηλιακά κύτταρα μπορεί να σχηματίζουν συμπαγείς βλάστες ή σωλήνες
- Συχνά εντοπίζονται χονδρόμορφες περιοχές
- **Το συχνότερο νεόπλασμα των σιαλογόνων αδένων**
- **80% στις παρωτίδες**, στον πρόσθιο λοβό
- **35-50 ετών**
- **Μονήρης, ομαλή, ασυμπτωματική διόγκωση, ελαστικής σύστασης με αργό ρυθμό ανάπτυξης**
- Αρχικά ο όγκος έχει μικρές διαστάσεις και είναι ευκίνητος κατά την ψηλάφηση
- Έπειτα ο όγκος μεγαλώνει σε μέγεθος και καθλώνεται στους ιστούς

## Καλοήθεις όγκοι σιαλογόνων αδένων

### Πλειόμορφο αδένωμα

## Υπερηχοτομογραφία

- Πρώτη εξέταση επιλογής για την αρχική εκτίμηση της νόσου
- Ο όγκος απεικονίζεται κάτω από το δέρμα με συμπαγές ομοιογενές ή ελαφρώς ανομοιογενές εσωτερικό επίπεδο ήχου και με ομαλό και σαφές ηχοδομικό περίγραμμα



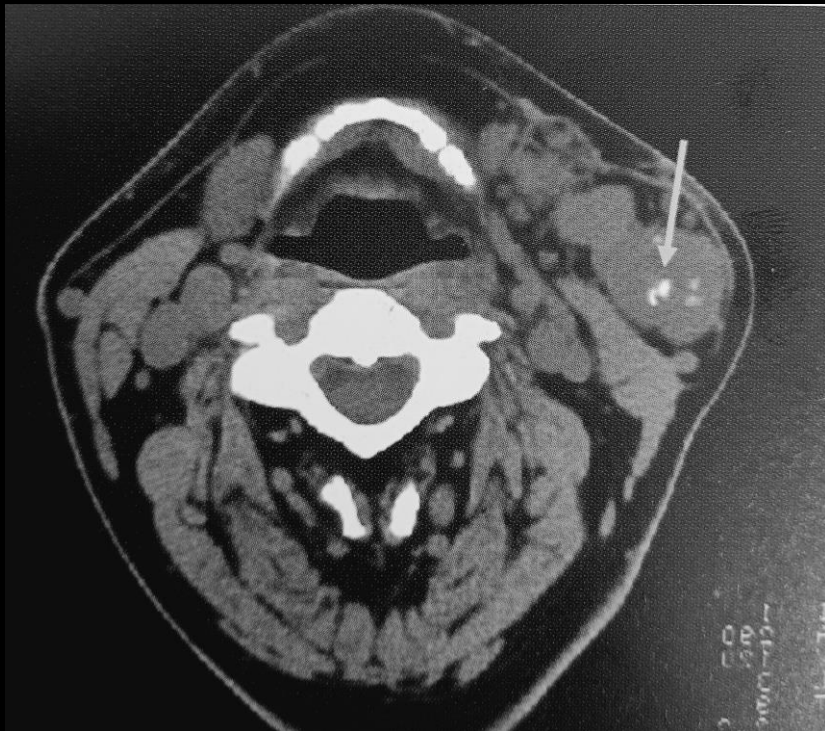Καλοήθεις όγκοι  
σιαλογόνων  
αδένων

Πλειόμορφο  
αδένωμα



## CT

- **Υπέρπυκνη** ή ελαφρώς υπέρπυκνη περιοχή εντός του αδενικού παρεγχύματος
- **Ομαλά και σαφή όρια**
- **Παρουσία σκιάσεων** συχνά εντός του όγκου, που οφείλονται στις εναποθέσεις χονδρικού ή οστίτη ιστού



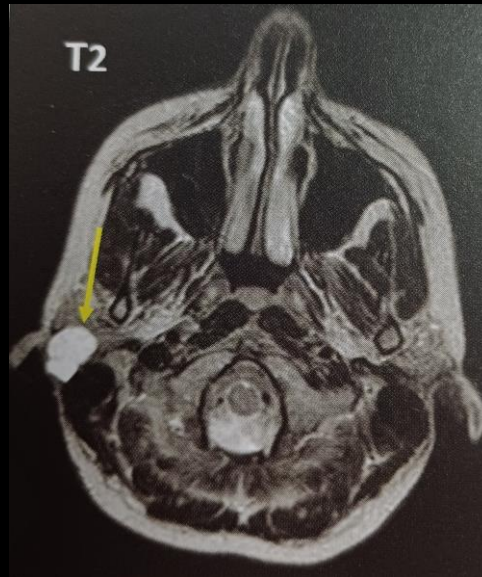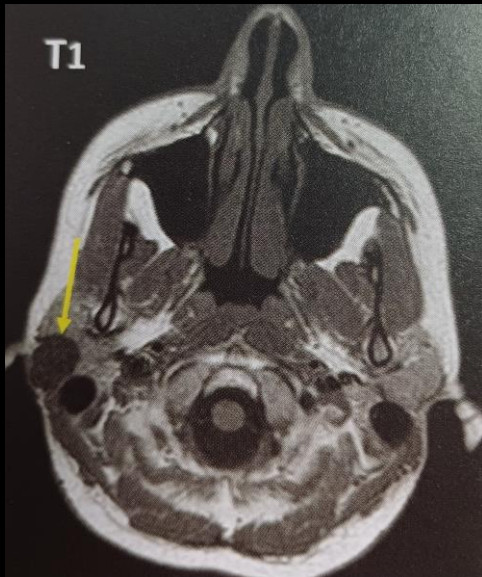Καλοήθεις όγκοι  
σιαλογόνων  
αδένων

Πλειόμορφο  
αδένωμα



## MRI

- **Χαμηλού σήματος** (σκούρα περιοχή) εντός του αδενικού παρεγχύματος στις T1 ακολουθίες
- **Υψηλού σήματος** (λευκή περιοχή) στις T2 ακολουθίες
- **Ομαλά και σαφή όρια**
- Καλά περιγεγραμμένος, διαχωρίζεται ευκρινώς από το υπόλοιπο αδενικό παρέγχυμα



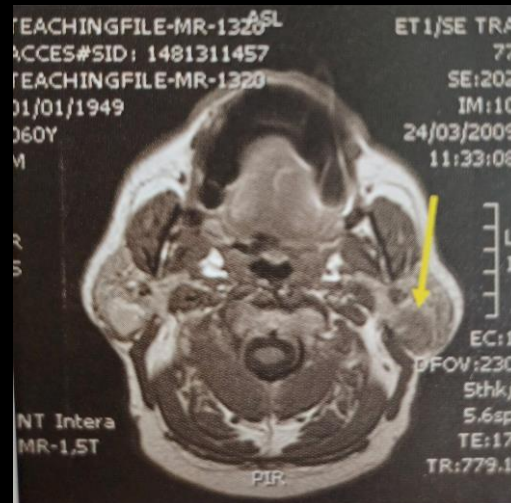
Καλοήθεις όγκοι  
σιαλογόνων  
αδένων

Πλειόμορφο  
αδένωμα

- Καλοήθες νεόπλασμα που αποτελείται από άφθονο **λεμφικό υπόστρωμα**, μέσα στο οποίο εντοπίζονται σχηματισμοί πόρων ή κυστικοί χώροι, οι οποίοι επενδύονται από ηωσινόφιλο επιθήλιο

- **Παρωτίδα**

- το 2<sup>ο</sup> σε συχνότητα μετά το πλειόμορφο αδένωμα
- **Μονόπλευρη ασυμπτωματική διόγκωση, ελαστικής σύστασης με ομαλά όρια** και βραδύ ρυθμό ανάπτυξης
- Αμφοτερόπλευρα στις παρωτίδες μόνο στο 10%
- MRI, CT

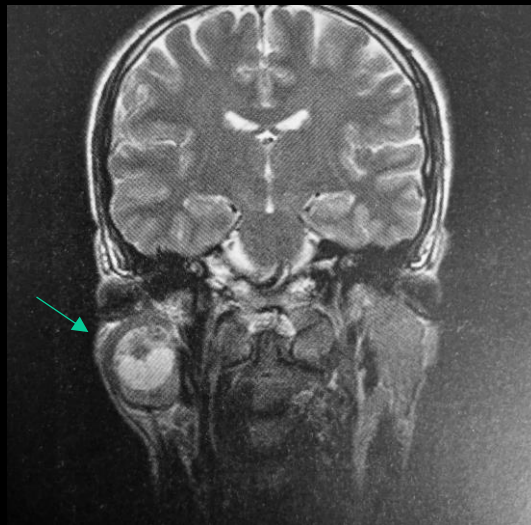


## Καλοήθεις όγκοι σιαλογόνων αδένων

## Θηλώδες κυσταδενολέμφωμα (όγκος του Warthin)



- Καλοήθης όγκος του **νευρικού ιστού**
- Όταν προέρχεται από το προσωπικό νεύρο μπορεί να αναπτυχθεί εντός της παρωτίδας, πιέζοντας ή αντικαθιστώντας το αδενικό παρέγχυμα
- Ασυμπτωματική διόγκωση της προωτιαίας περιοχής
- Συνοδές νευρολογικές διαταραχές
- **MRI**: εξέταση εκλογής



Καλοήθεις όγκοι  
σιαλογόνων  
αδένων

Νευριλείμωμα  
(σβάννωμα)  
προσωπικού νεύρου

- **Το πιο συχνό κακόηθες νεόπλασμα** που εκδηλώνεται σε όλους τους σιαλογόνους αδένες (μείζονες και ελάσσονες)
- **Επιθηλιακής προέλευσης** όγκος
- Αποτελείται από βλεννώδη, ενδιάμεσα, διαυγή και επιθηλιακά κύτταρα
- Χαμηλού, μέσου και υψηλού βαθμού κακοήθειας
- Όσο η ποσοστιαία αναλογία των επιθηλιακών κυττάρων αυξάνει, τόσο αυξάνει και η κακοήθεια του νεοπλασματος
- **Ασυμπτωματική, ετερόπλευρη διόγκωση, με αργό και συνεχή ρυθμό ανάπτυξης** (χαμηλού και μέσου βαθμού κακοήθειας)
- **Τα υψηλού βαθμού κακοήθειας αυξάνονται με ταχύ ρυθμό και συνήθως προκαλούν πόνο**
- **Πάρεση προσωπικού νεύρου, τρισμός και δυσφαγία:** όταν εντοπίζονται στην παρωτίδα

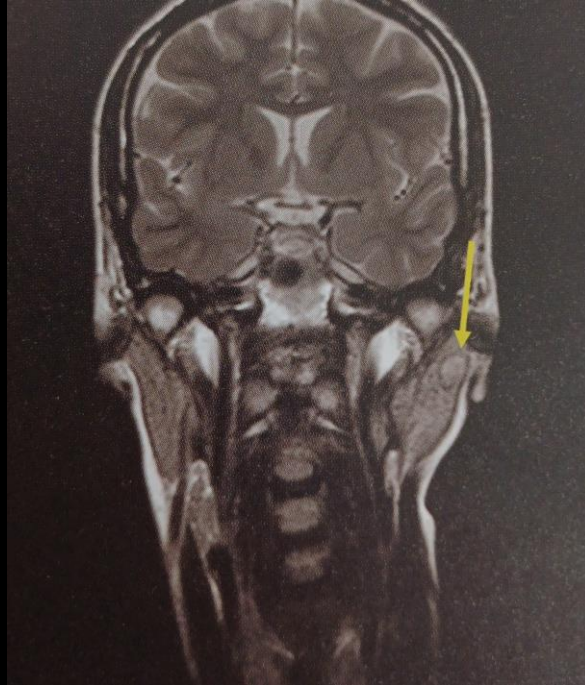
Κακοήθεις όγκοι  
σιαλογόνων  
αδένων

**Βλεννοεπιδερμοειδές  
καρκίνωμα**



## MRI, CT

- Τα χαμηλού βαθμού κακοήθειας βλεννοεπιδερμοειδή καρκινώματα απεικονίζονται ως σχετικά μικροί ομοιογενείς όγκοι με σαφή όρια
- Δε διαφέρουν πολύ από την απεικόνιση των αντίστοιχων καλοήθων όγκων
- **Πάντα FNA βιοψία** για τη διάγνωση και το βαθμό κακοήθειας
- Τα υψηλού βαθμού κακοήθειας νεοπλάσματα συνήθως απεικονίζονται ως ανομοιογενείς διηθητικοί όγκοι με ασαφή και δυσδιάκριτα όρια

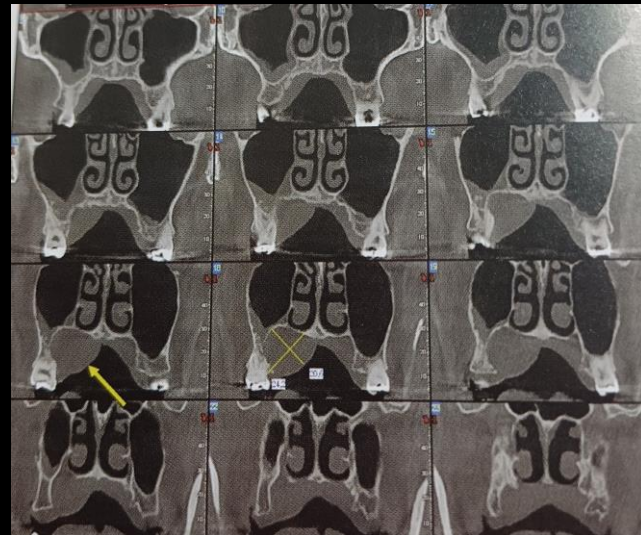
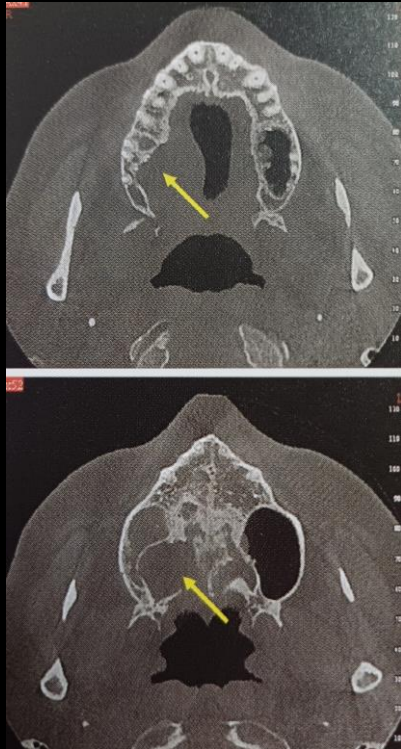

Κακοήθεις όγκοι  
σιαλογόνων  
αδένων

Βλεννοεπιδερμοειδές  
καρκίνωμα

## CBCT

- Όταν ο όγκος εντοπίζεται στους **ελάσσονες σιαλογόνους αδένες, συνήθως της υπερώας**
- **CBCT για διερεύνηση υποψίας διήθησης των παρακείμενων οστικών δομών**
- Εγκάρσιες και στεφανιαίες τομές: υψηλή διαγνωστική αξία

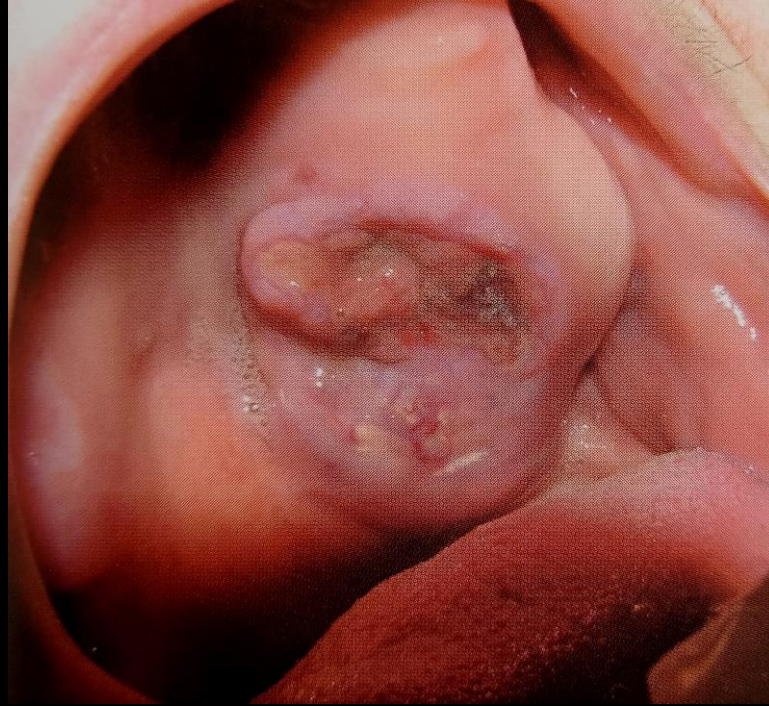


Κακοήθεις όγκοι  
σιαλογόνων  
αδένων

Βλεννοεπιδερμοειδές  
καρκίνωμα



- Κακόηθες νεόπλασμα που αποτελείται από κύτταρα πόρων και μυοεπιθηλιακά κύτταρα σε σωληνώδεις, ηθμοειδείς ή συμπαγείς σχηματισμούς
- 52% στους μείζονες σιαλογόνους αδένες
- **48% στους ελάσσονες σιαλογόνους αδένες της υπερώας**
- Συχνή εντόπιση σε υπογνάθιους και υπογλώσσιους σιαλογόνους αδένες
- Μονήρης, επώδυνη, σκληρή διόγκωση
- Ευκινητός ή καθηλωμένος και ακίνητος στην ψηλάφηση
- Πάρεση προσωπικού νεύρου ή και τρισμός όταν εντοπίζεται στην παρωτίδα

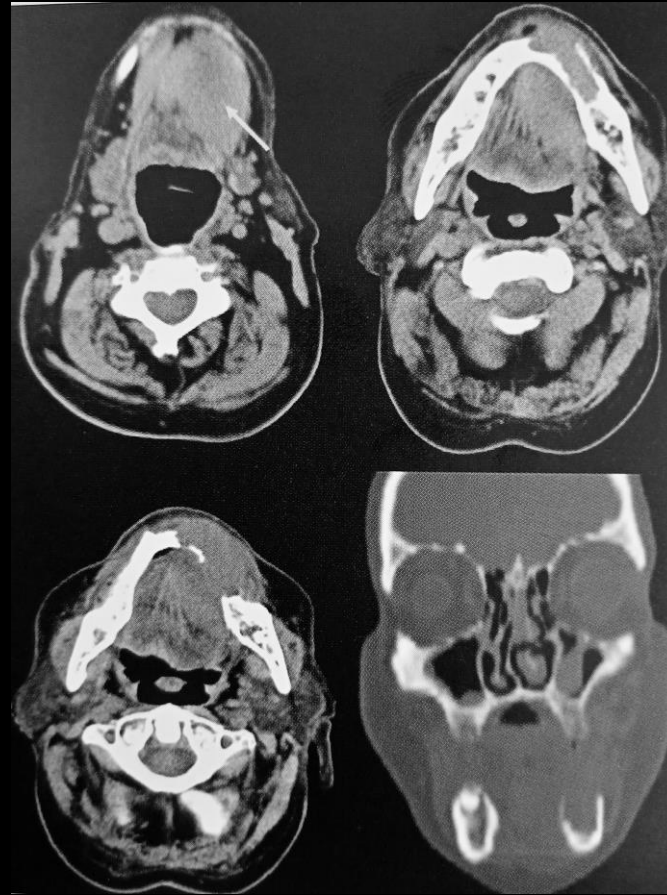


## Κακοήθεις όγκοι σιαλογόνων αδένων

### Αδενοκυστικό καρκίνωμα

## MRI, CT

- Τα υψηλού βαθμού κακοήθειας νεοπλάσματα συνήθως απεικονίζονται ως **ανομοιογενείς διηθητικοί όγκοι με ασαφή και δυσδιάκριτα όρια**
- **Πάντα FNA βιοψία** για τη διάγνωση και το βαθμό κακοήθειας
- Σε προχωρημένες καταστάσεις **διηθούν το οστικό υπόστρωμα των γνάθων ή δίνουν μεταστάσεις σε επιχώριους λεμφαδένες**



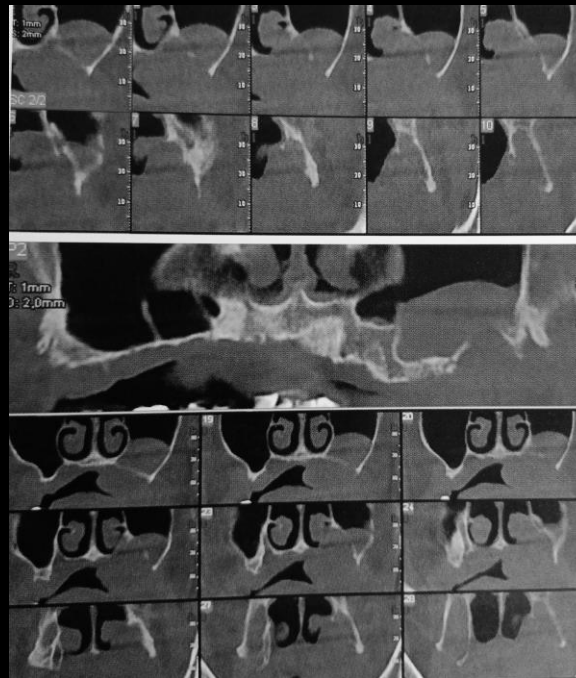
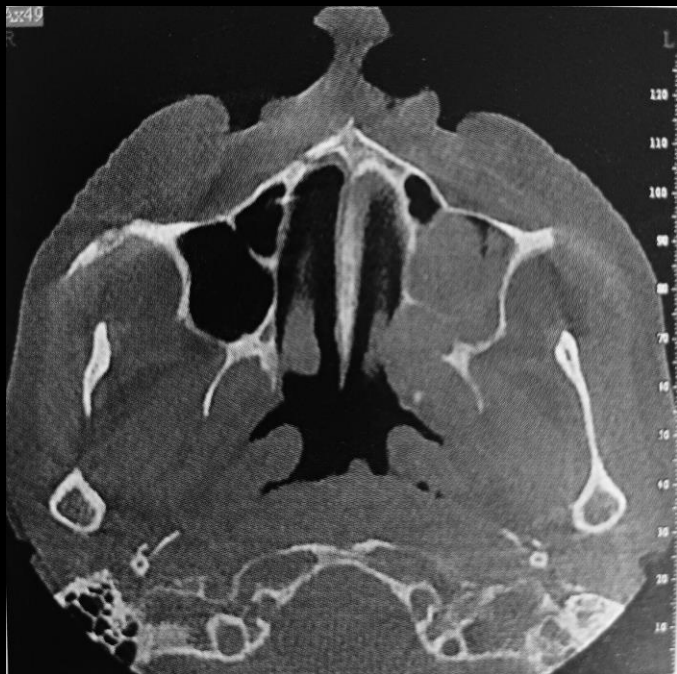Κακοήθεις όγκοι  
σιαλογόνων  
αδένων

Αδενοκυστικό  
καρκίνωμα



## CBCT

- Όταν ο όγκος εντοπίζεται στους **ελάσσονες σιαλογόνους αδένες, συνήθως της υπερώας**
- **CBCT για διερεύνηση υποψίας διήθησης των παρακείμενων οστικών δομών**
- Εγκάρσιες και στεφανιαίες τομές: υψηλή διαγνωστική αξία



Κακοήθεις όγκοι  
σιαλογόνων  
αδένων

Αδενοκυστικό  
καρκίνωμα





Σας ευχαριστώ πολύ για την προσοχή σας!