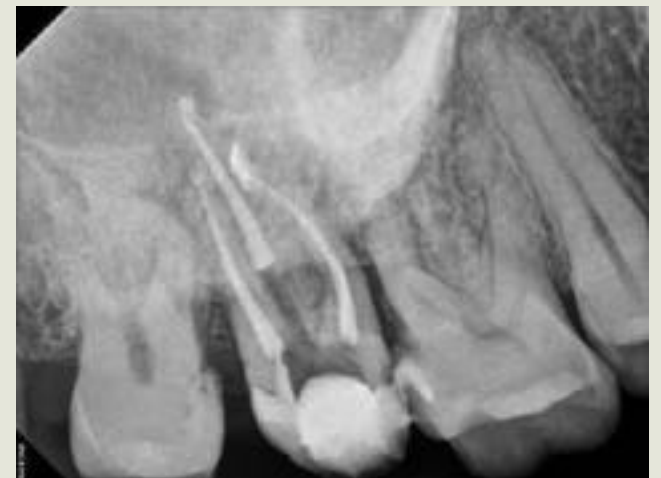

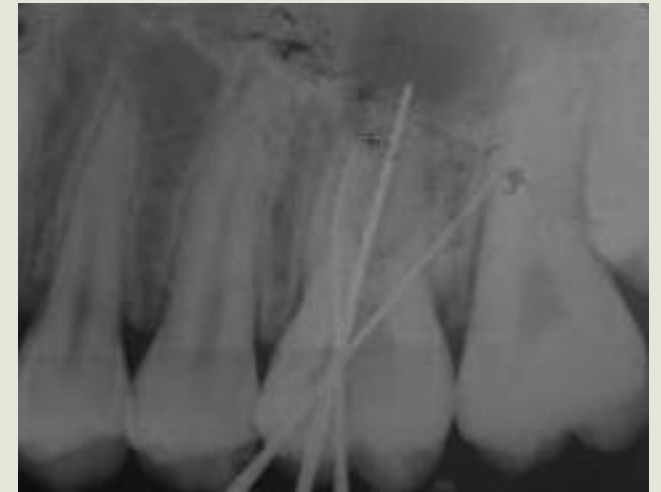


# Παθήσεις ιγμορείου

Κ.Χούπης Dip.D.S., MSc, PhD  
Στοματικός και Γναθοπροσωπικός Χειρουργός

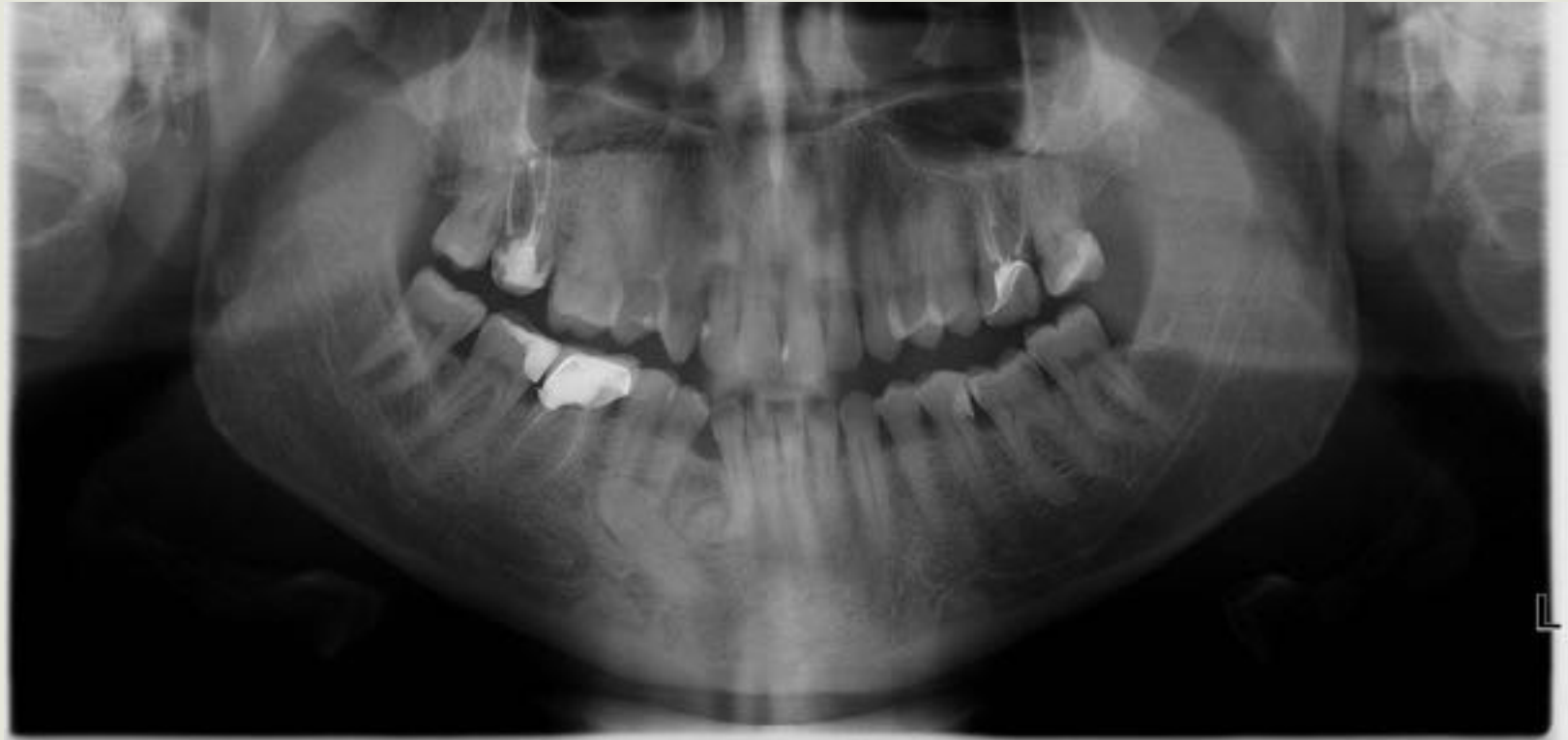# Ακτινογραφική απεικόνιση ιγμορείων

- Ενδοστοματική οπισθοφατνιακή
- Πανοραμική

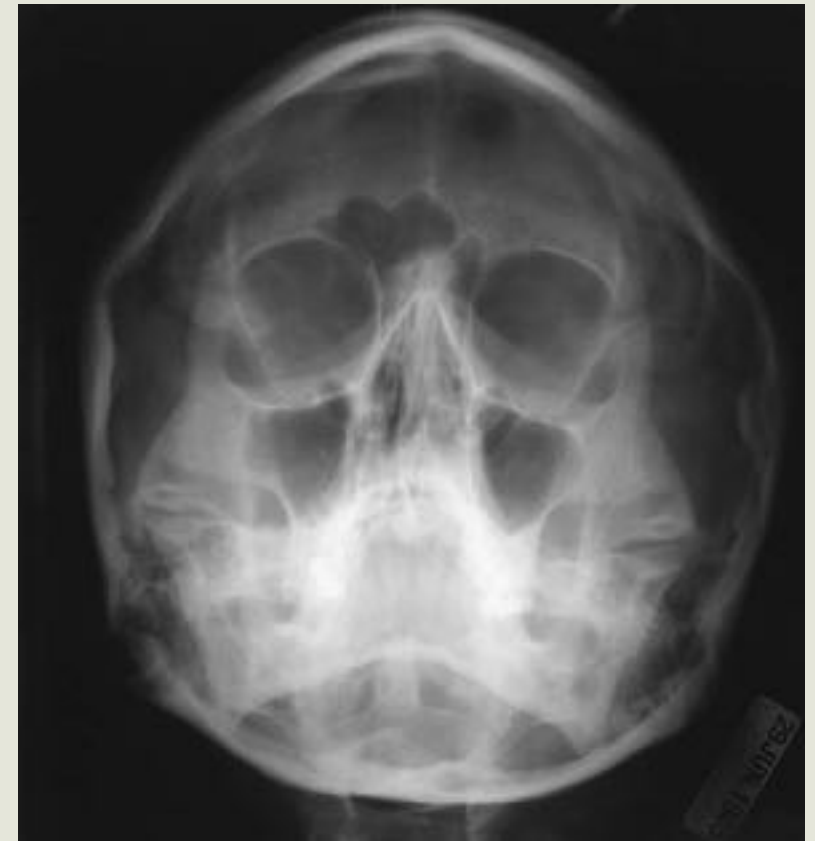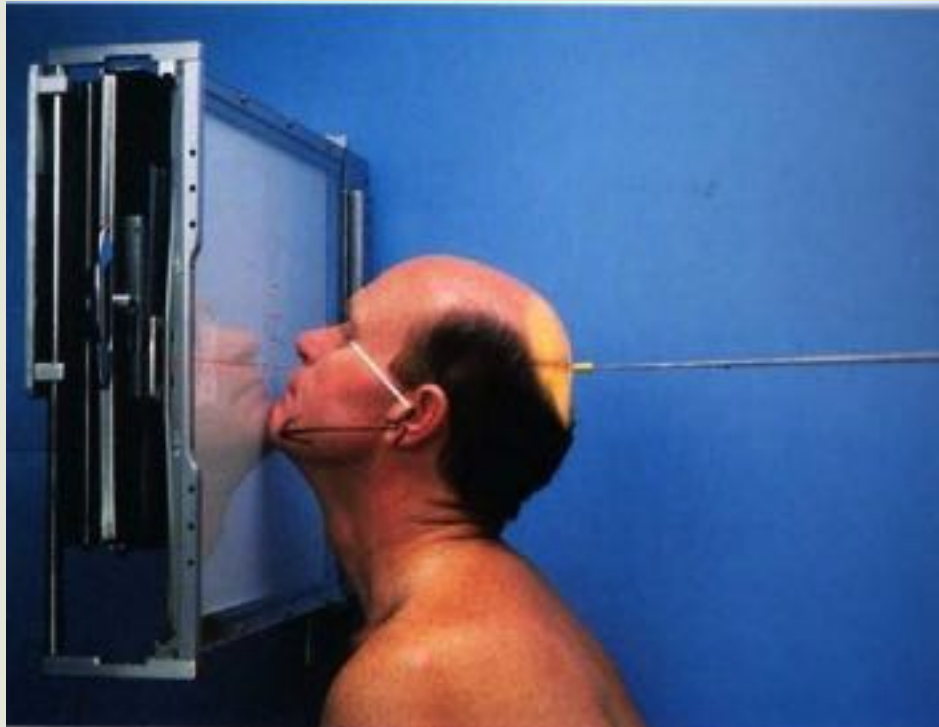


# Ακτινογραφική απεικόνιση ιγμορείων

- Ενδοστοματική οπισθοφατνιακή
- Πανοραμική

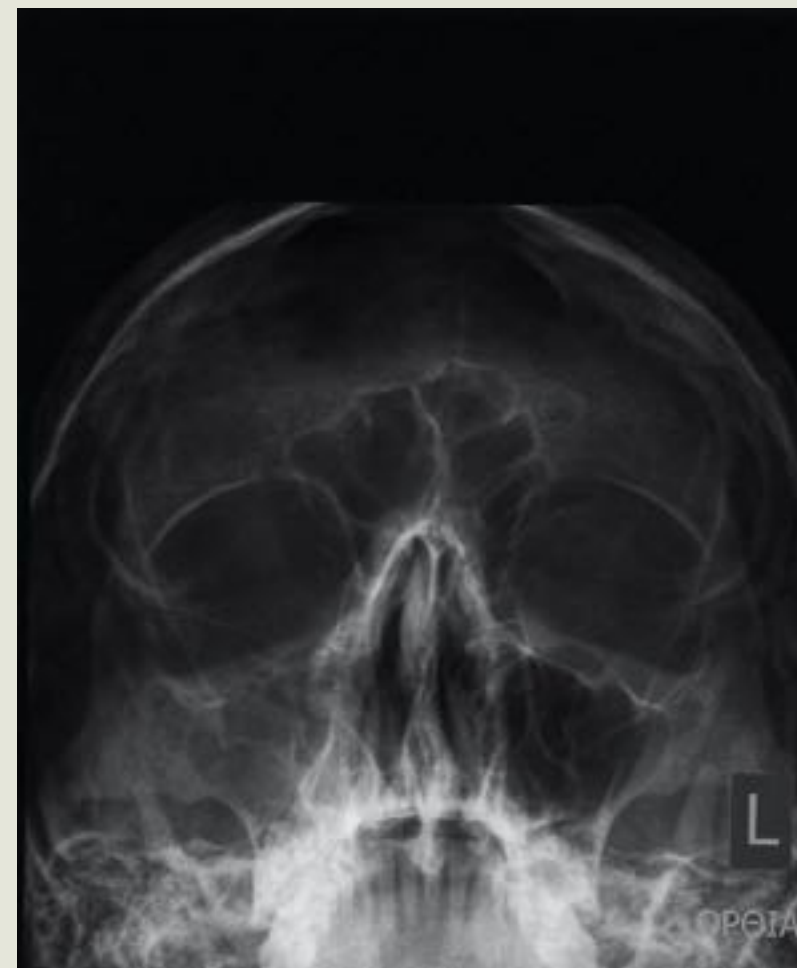
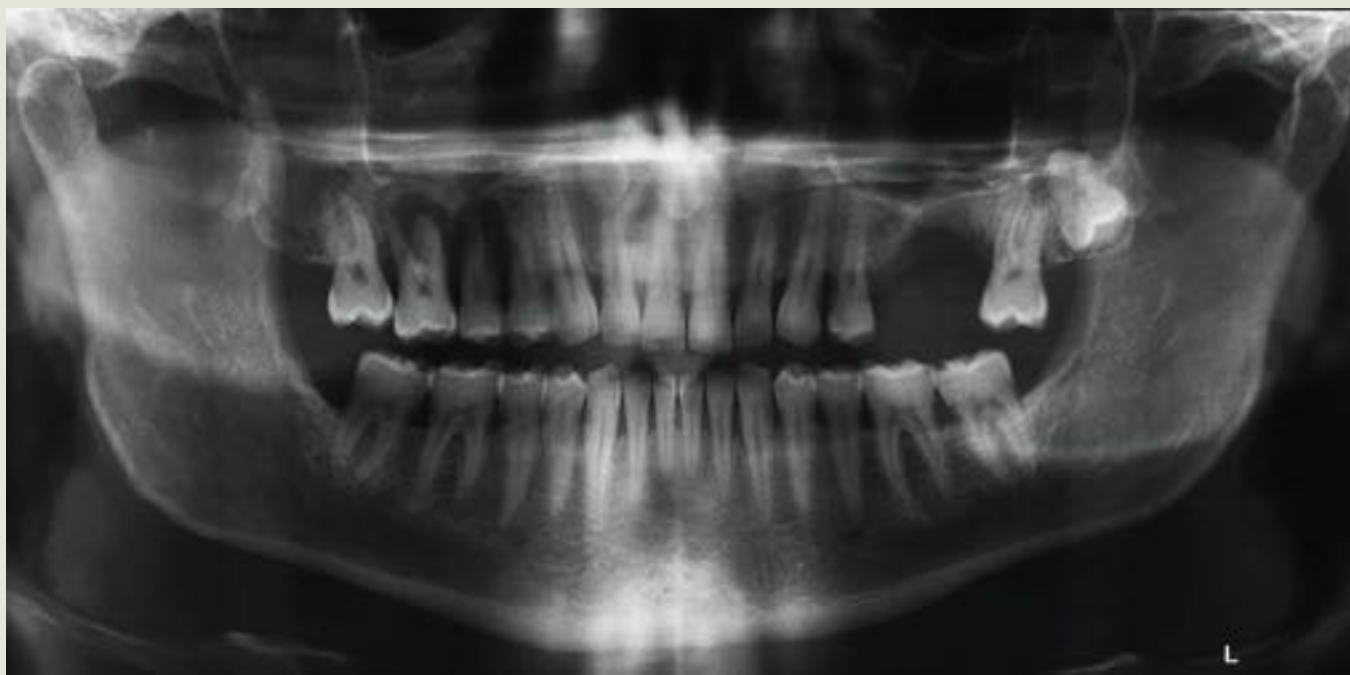
# Ακτινογραφική απεικόνιση ιγμορείων

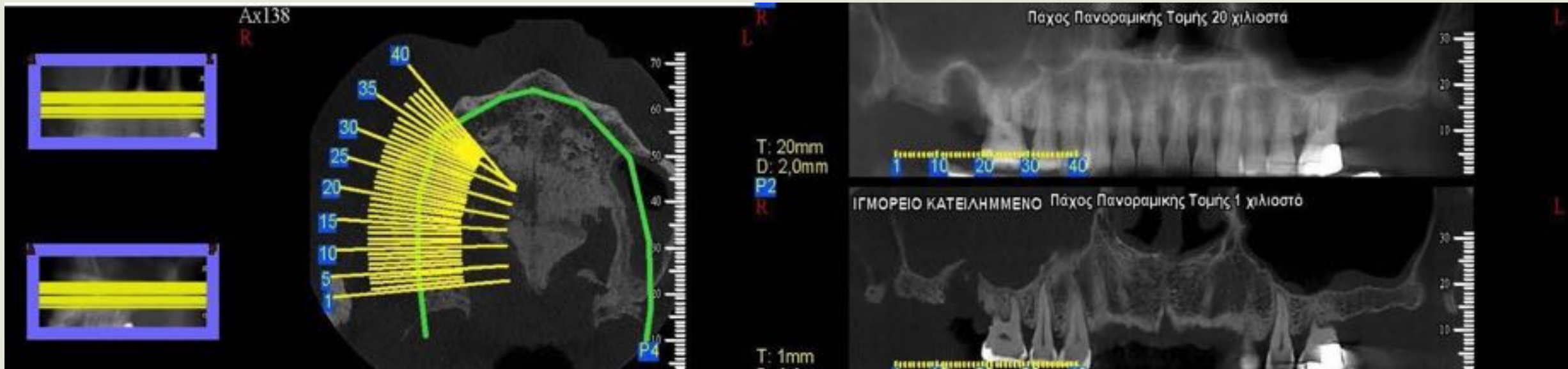


Ακτινογραφία ιγμορείων ή κόλπων προσώπου (προβολή Waters)

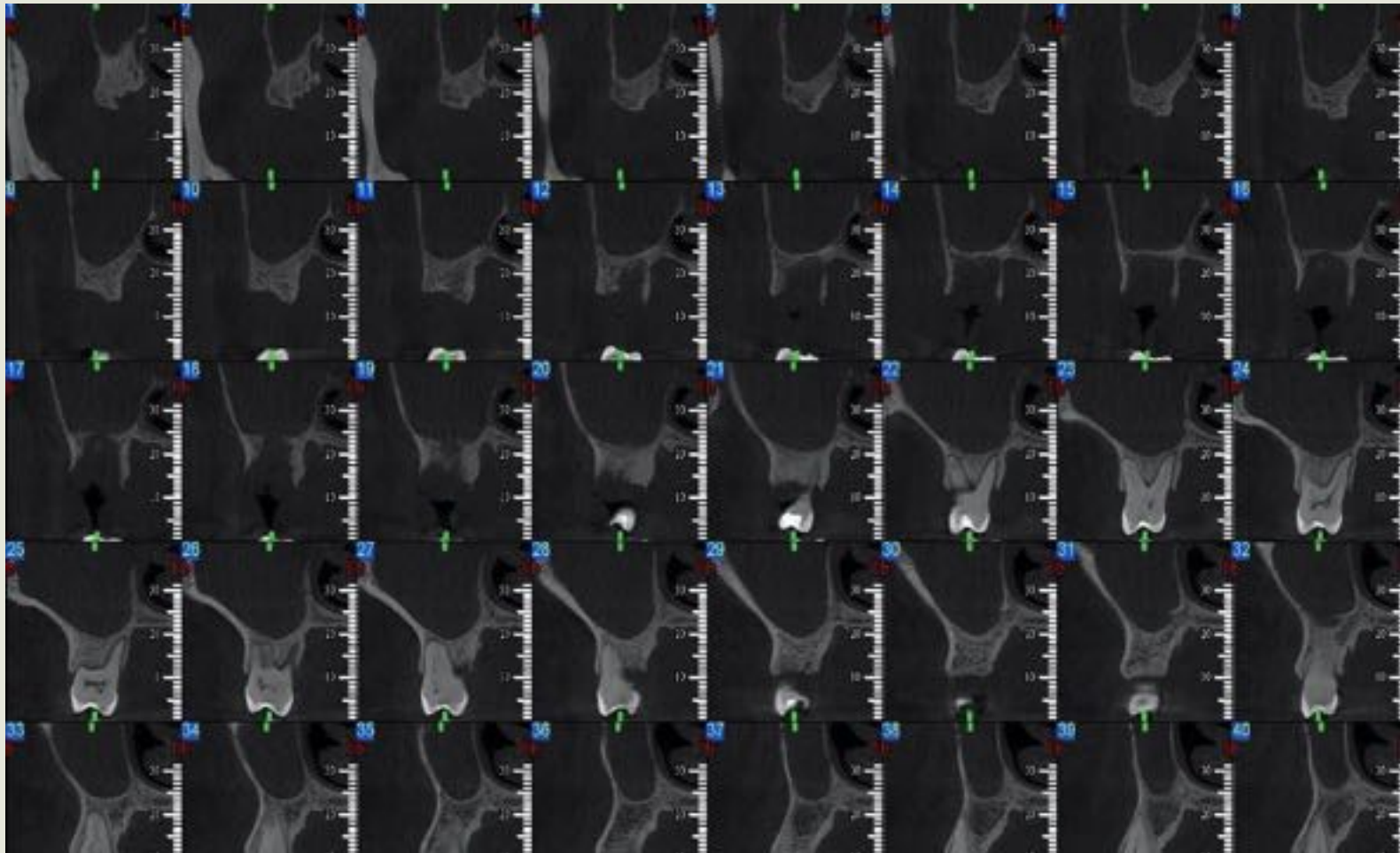
# Ακτινογραφική απεικόνιση ιγμορείων



# Ακτινογραφική απεικόνιση ιγμορείων



# Ακτινογραφική απεικόνιση ιγμορείων



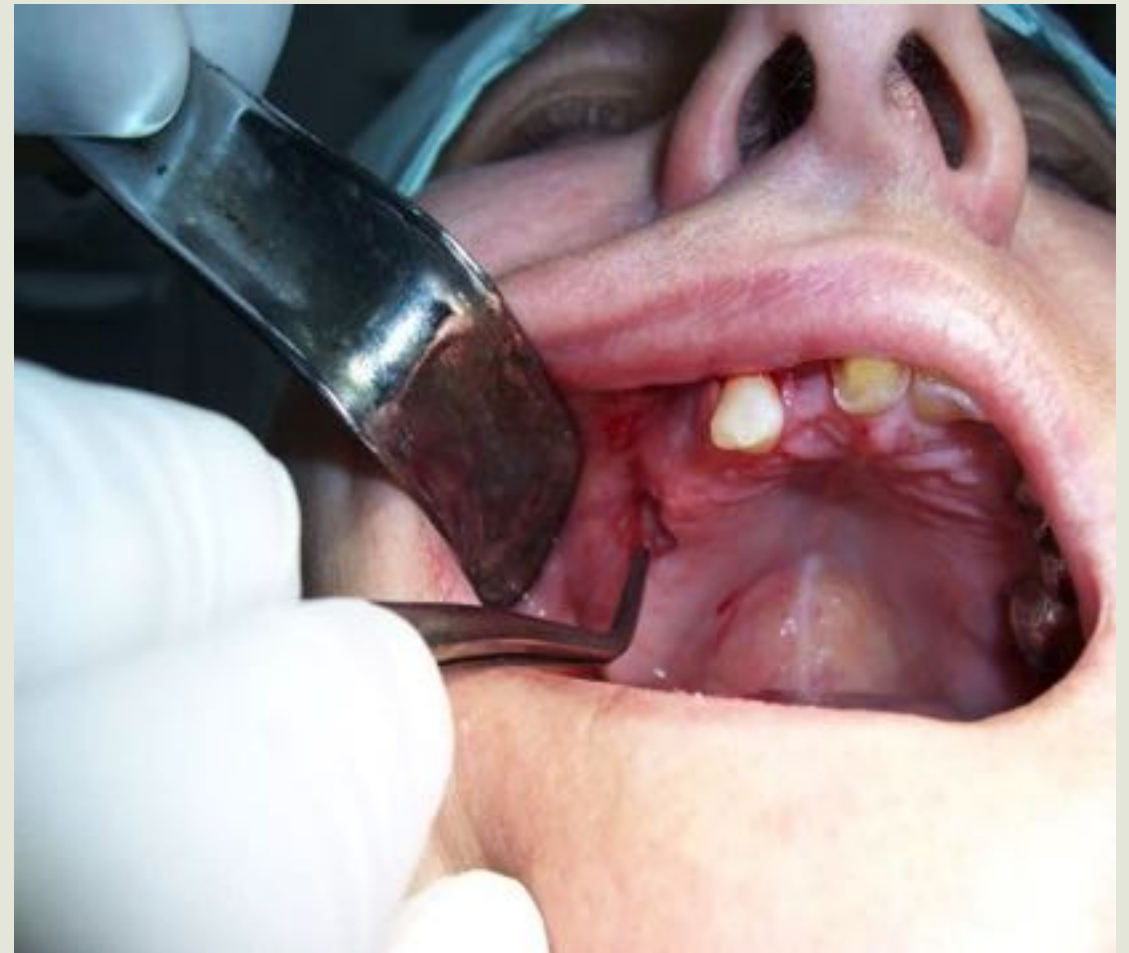

# Στοματοκοιλική επικοινωνία



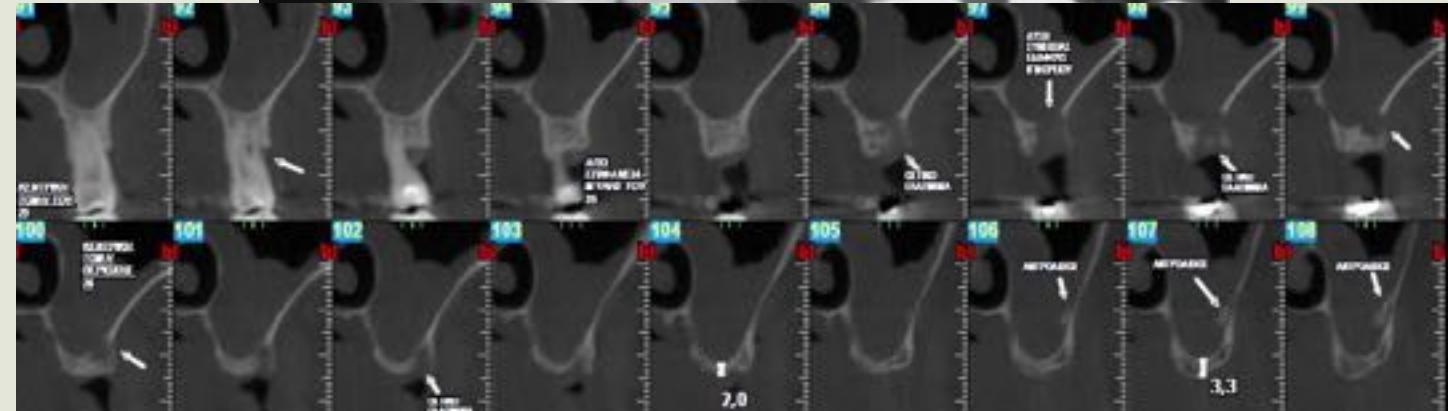
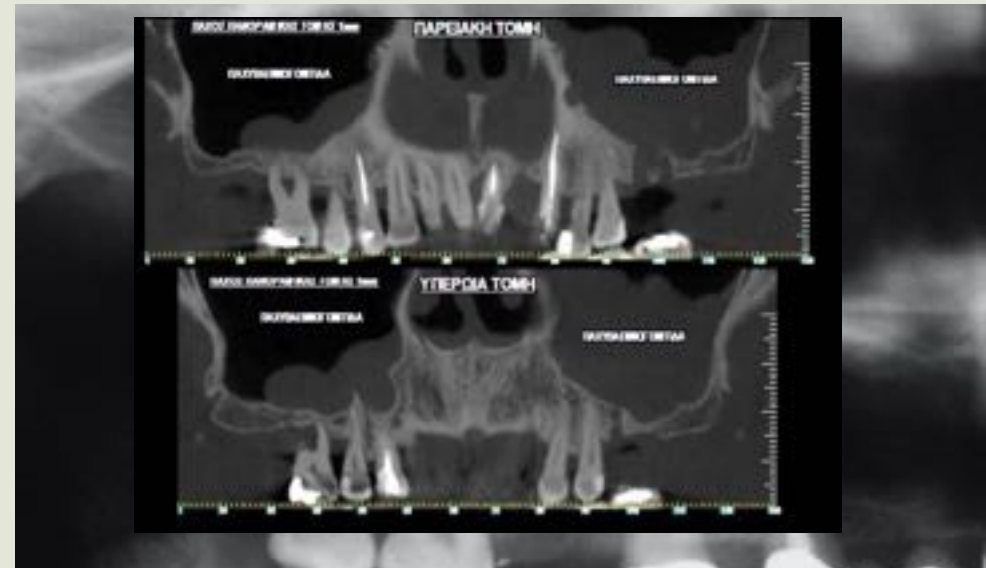
# Στοματοκολπική επικοινωνία

- Εργαλείο που βρίσκεται σε κενό
- Αέρας που βγαίνει μέσα από το τραύμα (Δοκιμή Valsava)
- Αίμα που τρέχει από τη μύτη
- Φλεγμονή, πυώδεις εκκρίσεις γύρω από το στόμιο του συριγγίου



# Στοματοκολπική επικοινωνία

- Οπισθοφατνιακή
- Πανοραμική
- Dental scan



# Συντηρητική αντιμετώπιση στοματοκολπικής επικοινωνίας

- Μικρή (<4 χιλ)
- Υγιές, μη φλεγμαίνον ιγμόρειο
- Στόχος η επικοινωνία να κλείσει από τον δημιουργούμενο αιματικό θρόμβο

# Συντηρητική αντιμετώπιση στοματοκολπικής επικοινωνίας

- Συρραφή (Matress)
- Αποσυμφορητικά (Vibrocyl, Otrivin)
- Αντιβίωση (πενικιλίνη, κεφαλοσπορίνη)
- Οδηγίες για προφύλαξη

# Συντηρητική αντιμετώπιση στοματοκολπικής επικοινωνίας

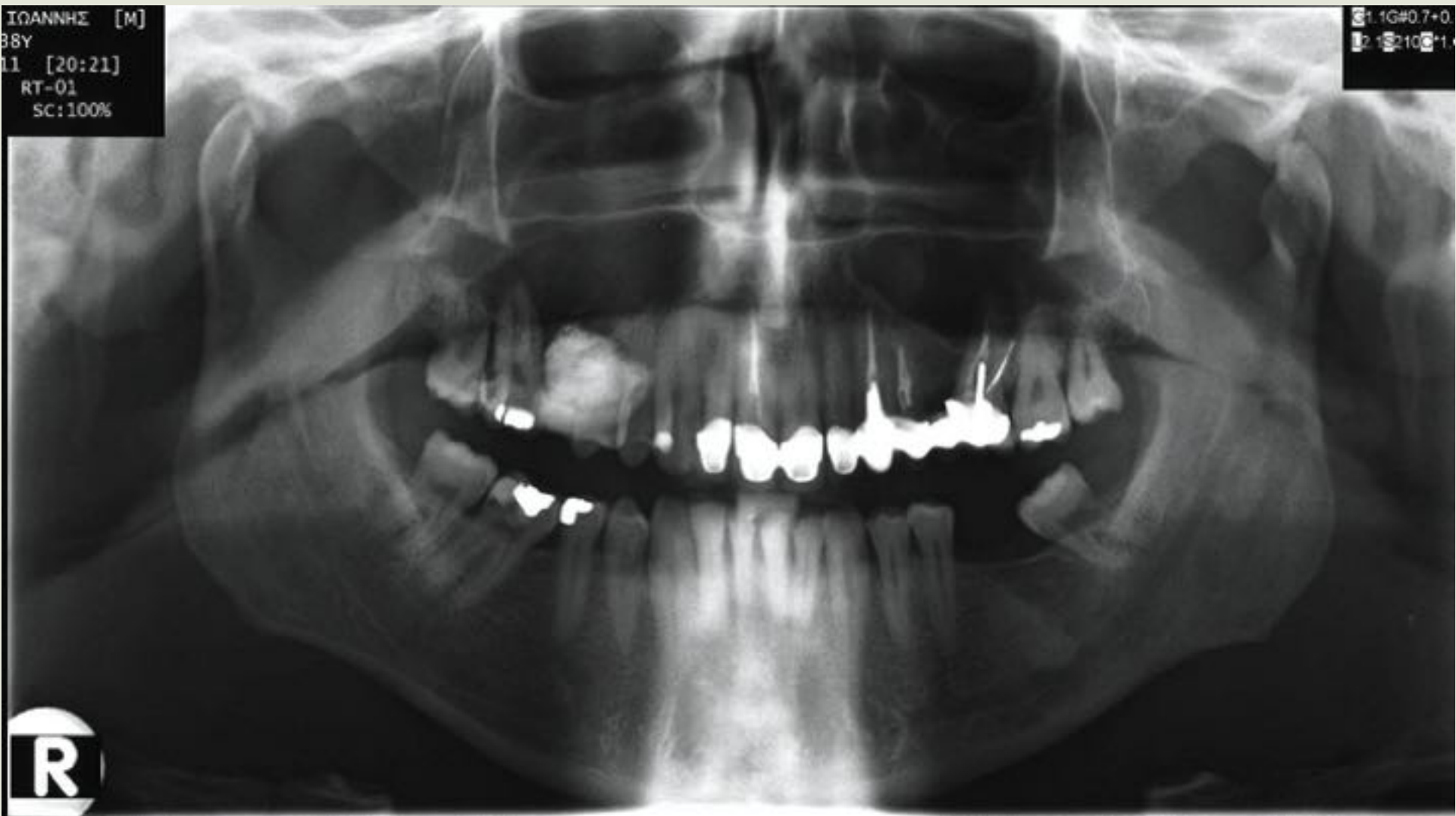
## Πρέπει να αποφεύγεται

- Η διεύρυνση του φατνίου
- Οι πλύσεις του φατνίου ή του ιγμορείου
- Η τοποθέτηση στο φατνίο γάζας, ζελατινούχου σπόγγου ή χειρουργικής κονίας

ΙΩΑΝΝΗΣ [M]  
88Y  
11 [20:21]  
RT-01  
SC:100%

1.1G#0.7+0.  
2.1S210\*1.

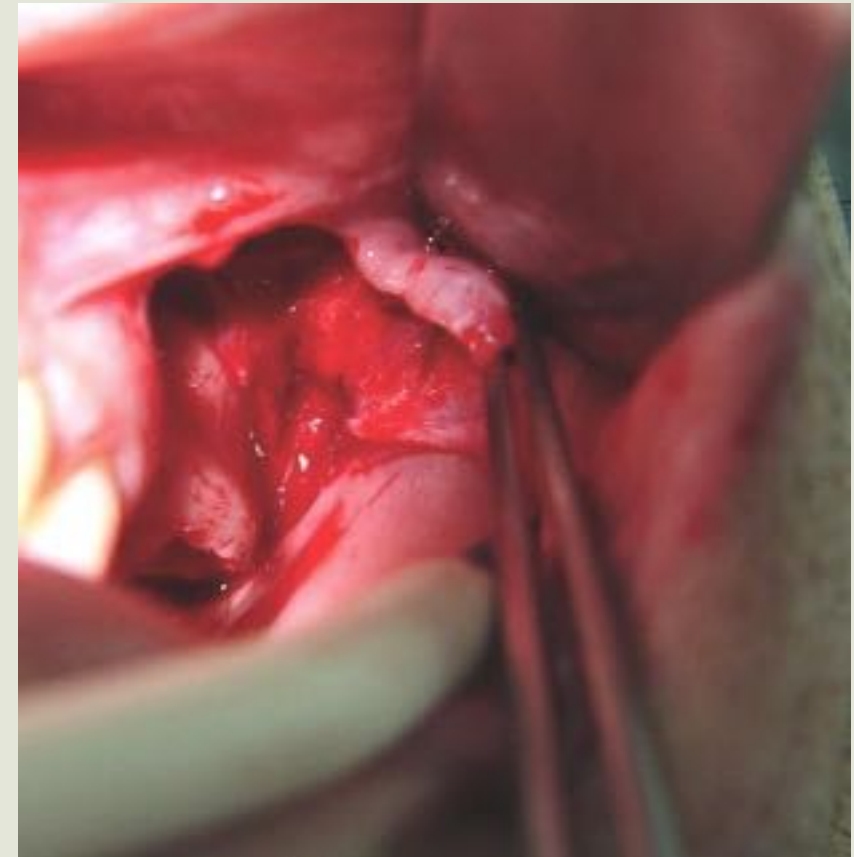
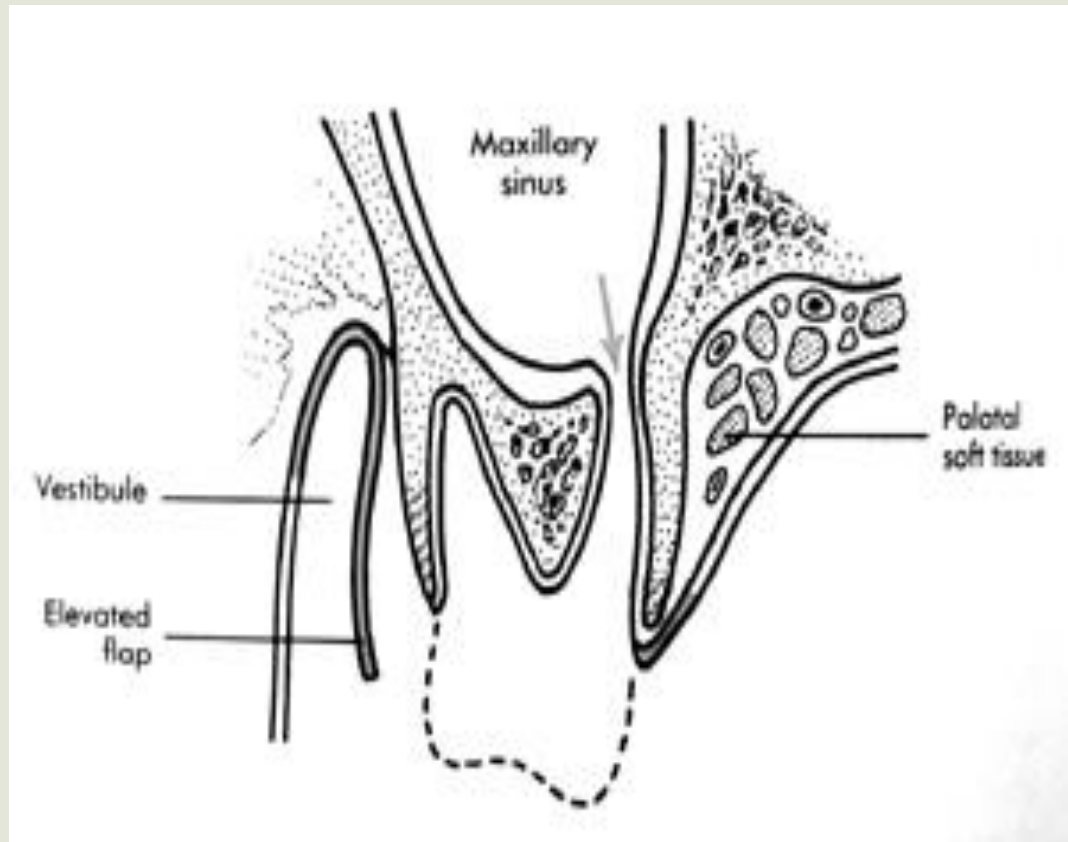
R



# Χειρουργική αντιμετώπιση στοματοκολπικής επικοινωνίας

- Μεγάλη (>4χιλ)
- Απώθηση δοντιού, ρίζας, ακρορριζίου
- Λοίμωξη
- Σε περίπτωση εκτεταμένου χειρουργικού ελλείμματος, μετά από αφαίρεση κυστικής ή ογκωτικής εξεργασίας

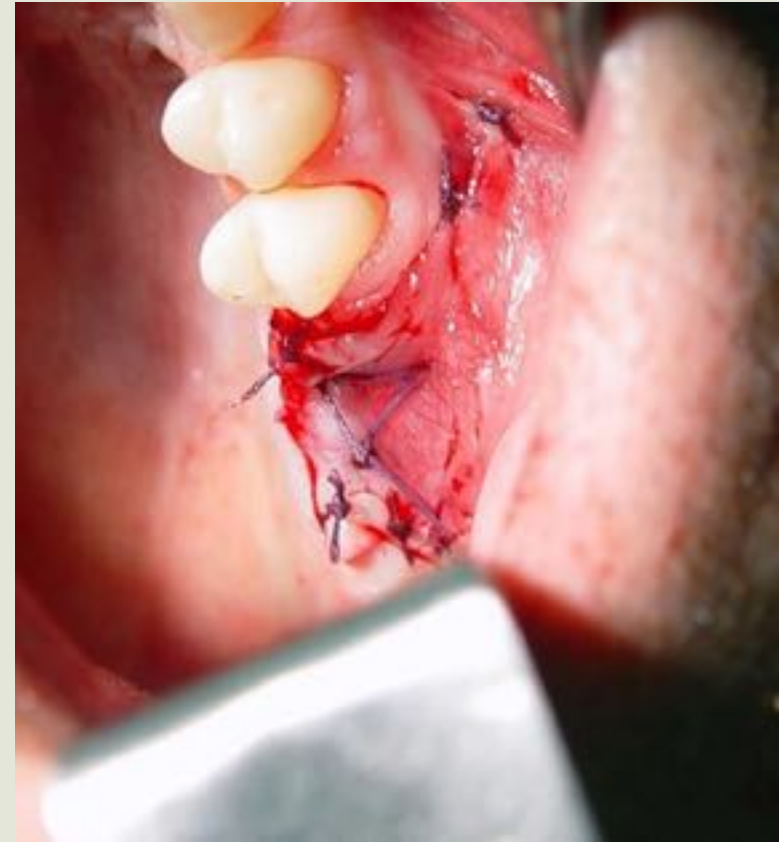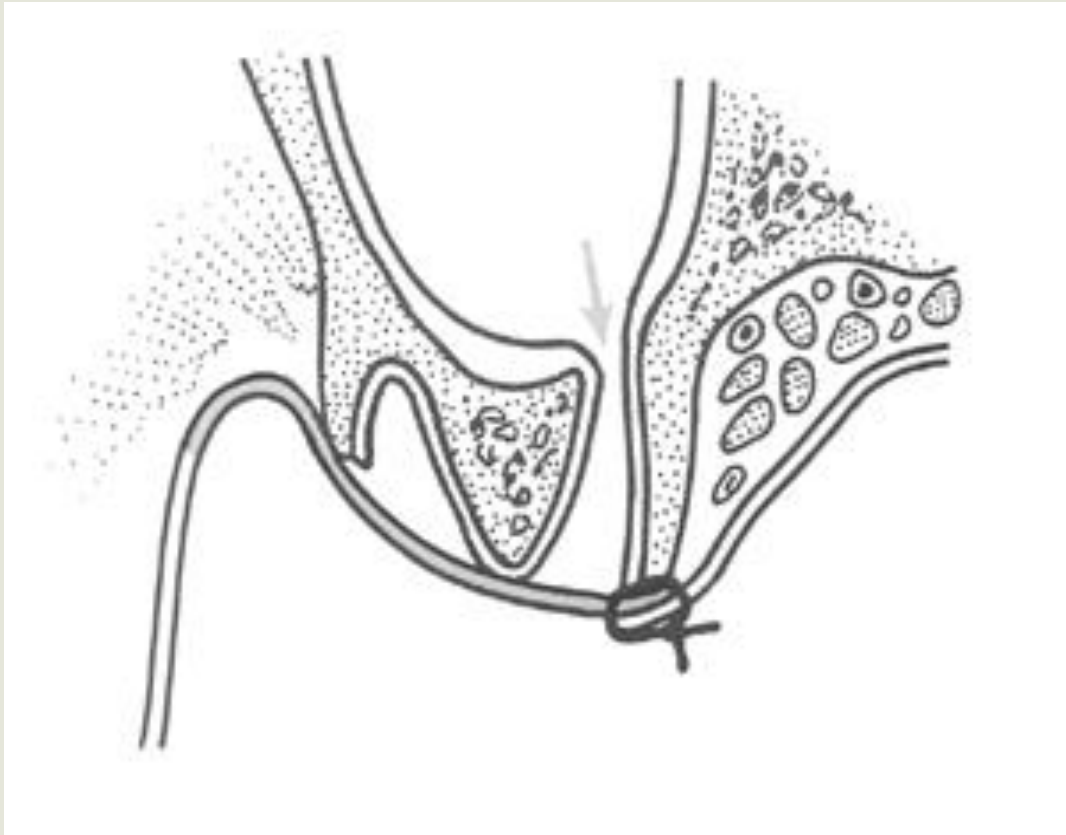
# Σύγκλειση στοματοκολπικής επικοινωνίας



Χειρουργική σύγκλειση με παρειακό κρημνό

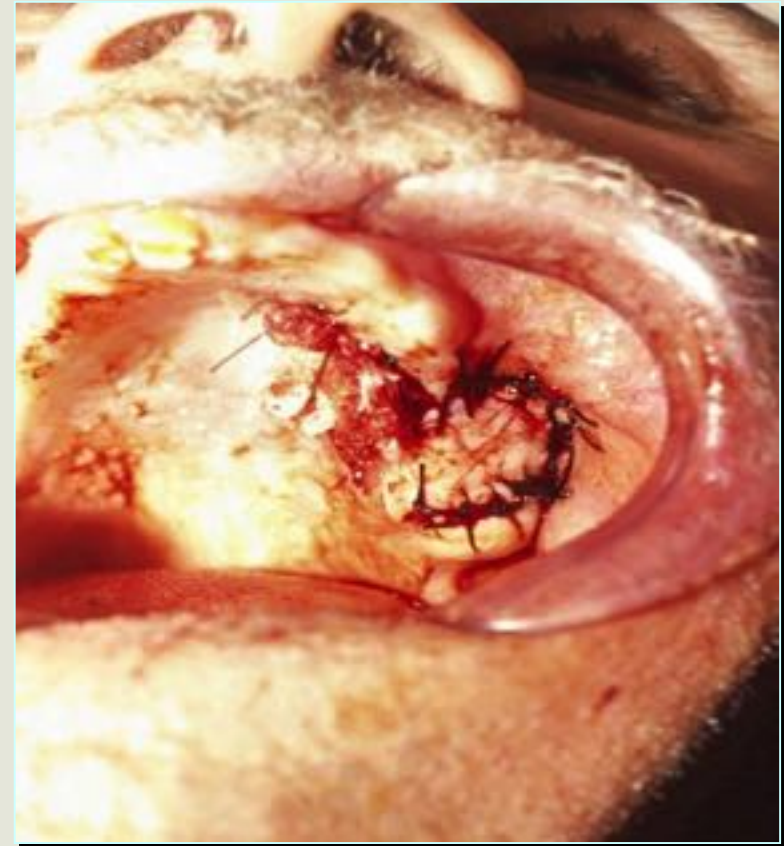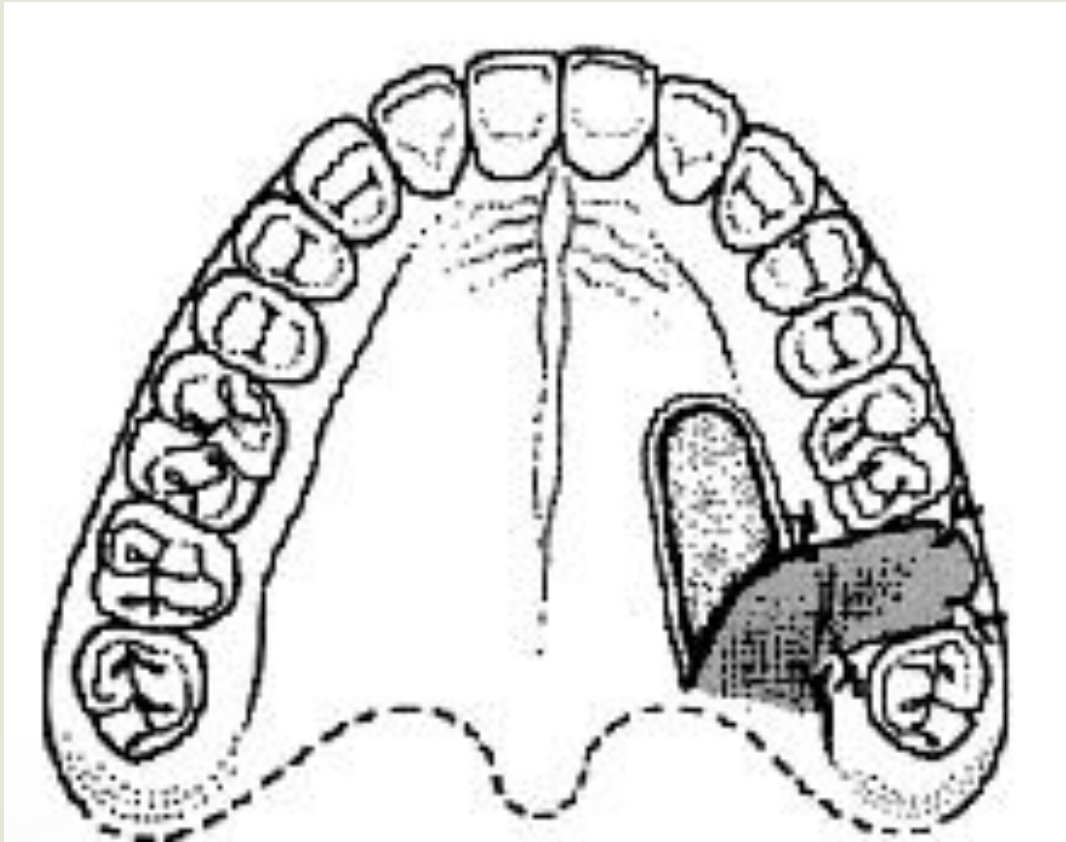


# Σύγκλειση στοματοκολπικής επικοινωνίας



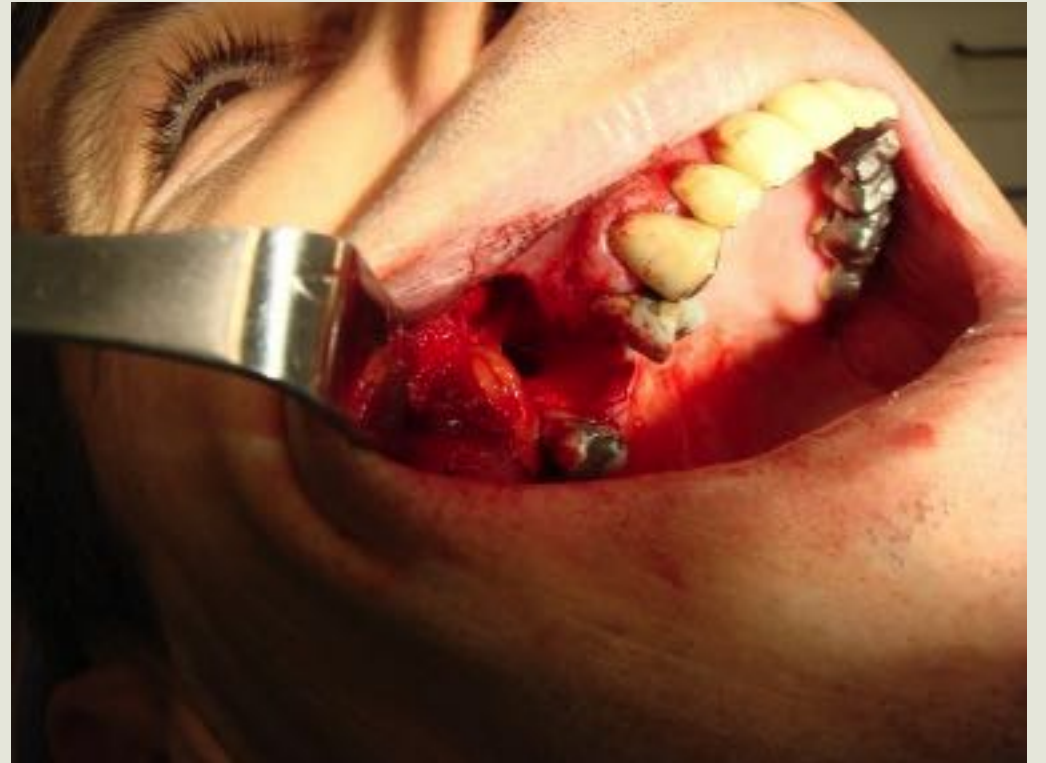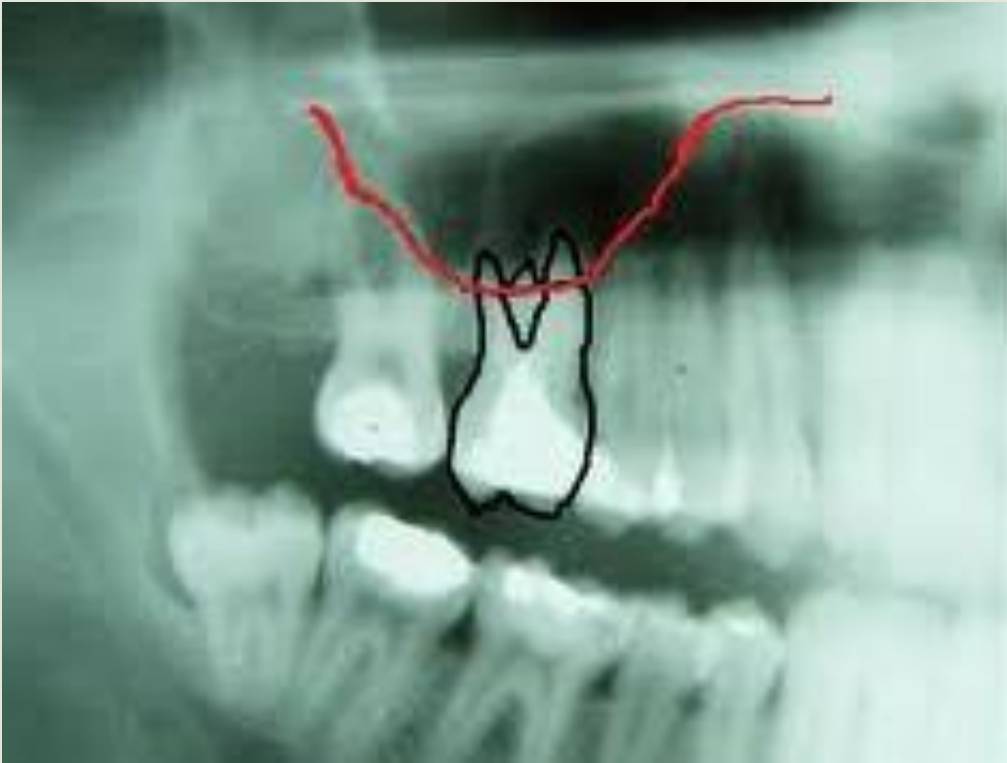Χειρουργική σύγκλειση με παρειακό κρημνό

# Σύγκλειση στοματοκολπικής επικοινωνίας



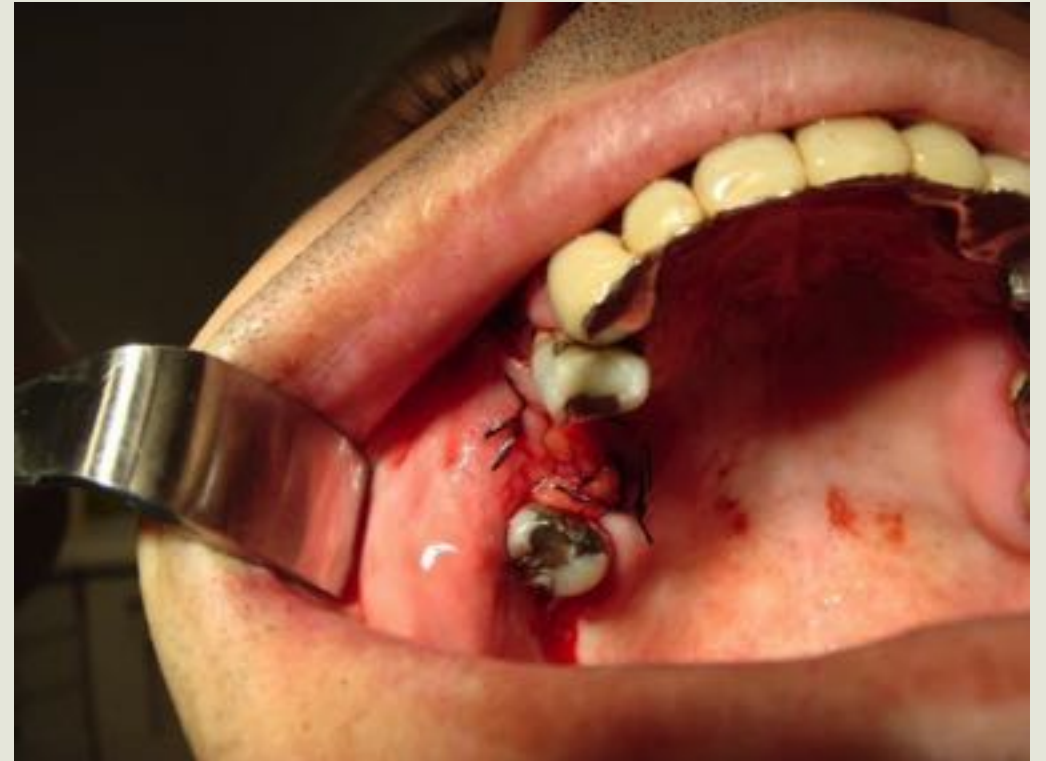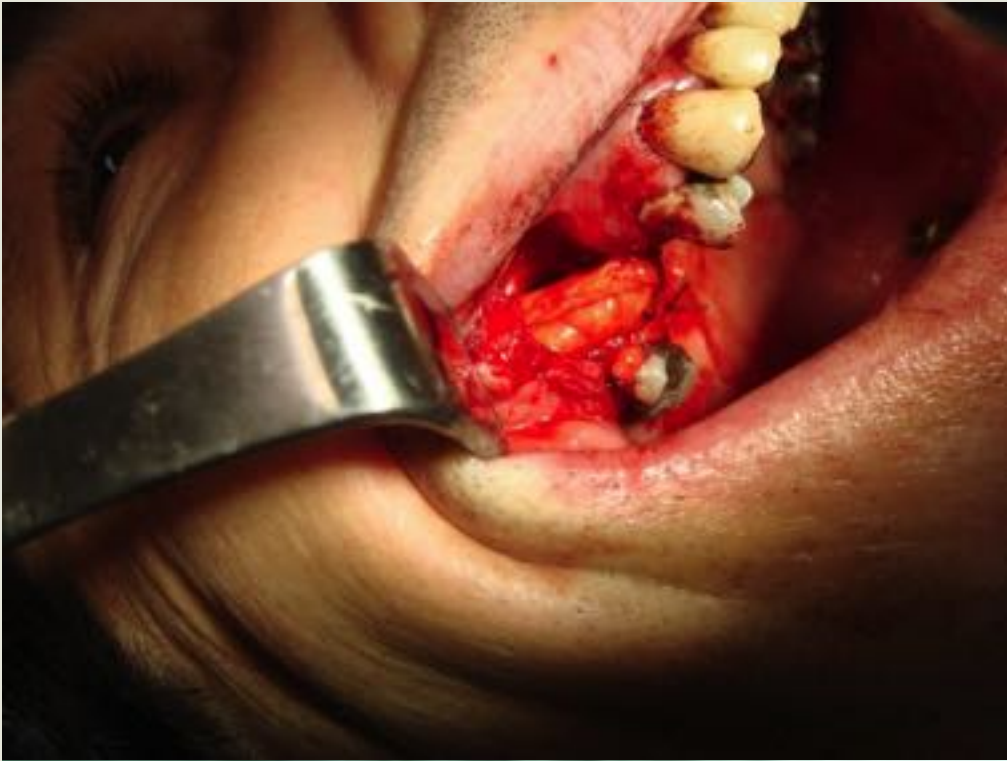Χειρουργική σύγκλειση με υπερώιο κρημνό

# Σύγκλειση στοματοκολπικής επικοινωνίας



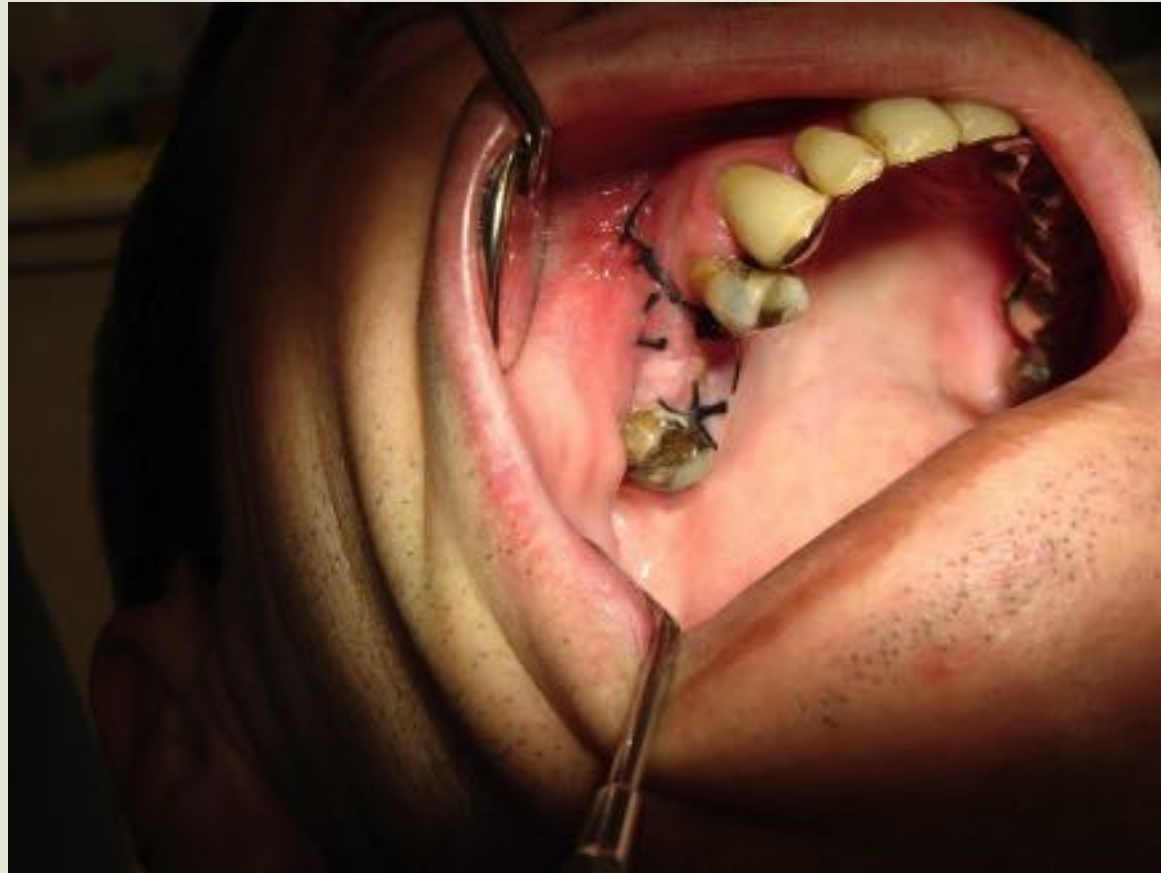Χειρουργική σύγκλειση με λιπώδη σφαίρα και παρειακό κρημνό

# Σύγκλειση στοματοκολπικής επικοινωνίας



Χειρουργική σύγκλειση με λιπώδη σφαίρα και παρειακό κρημνό

# Σύγκλειση στοματοκολπικής επικοινωνίας

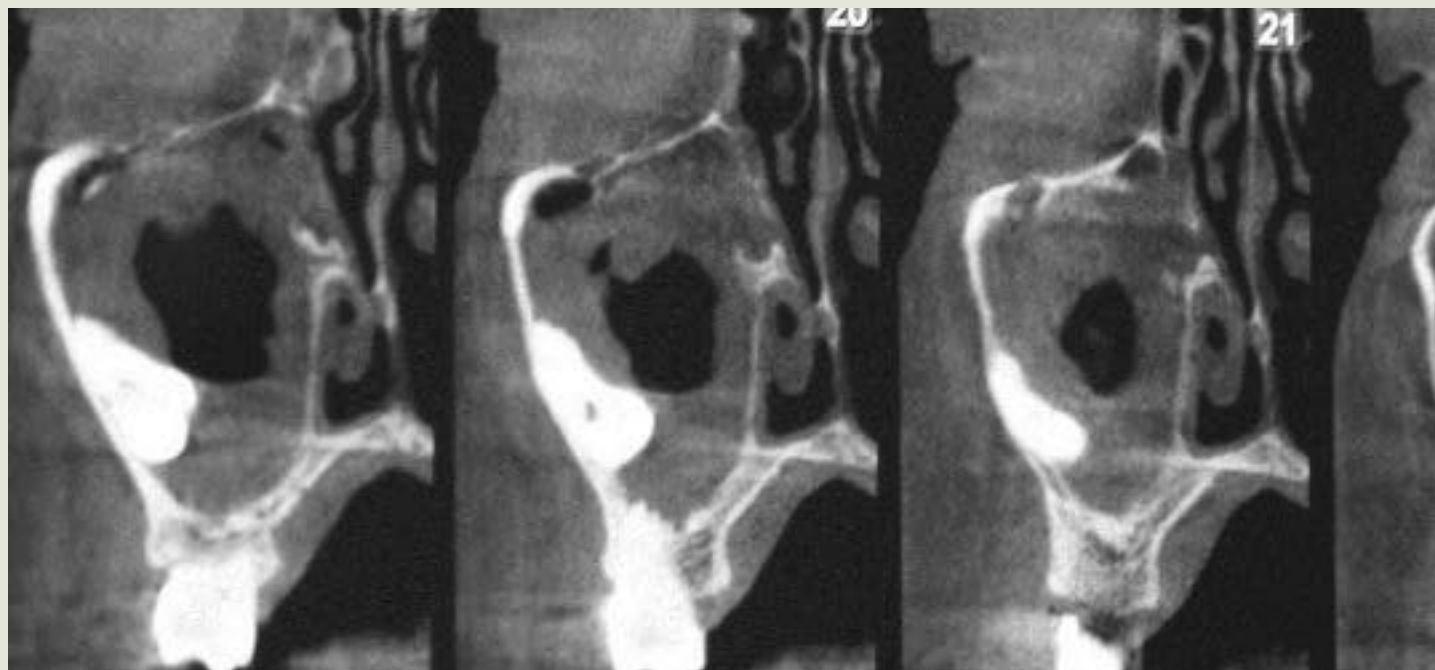
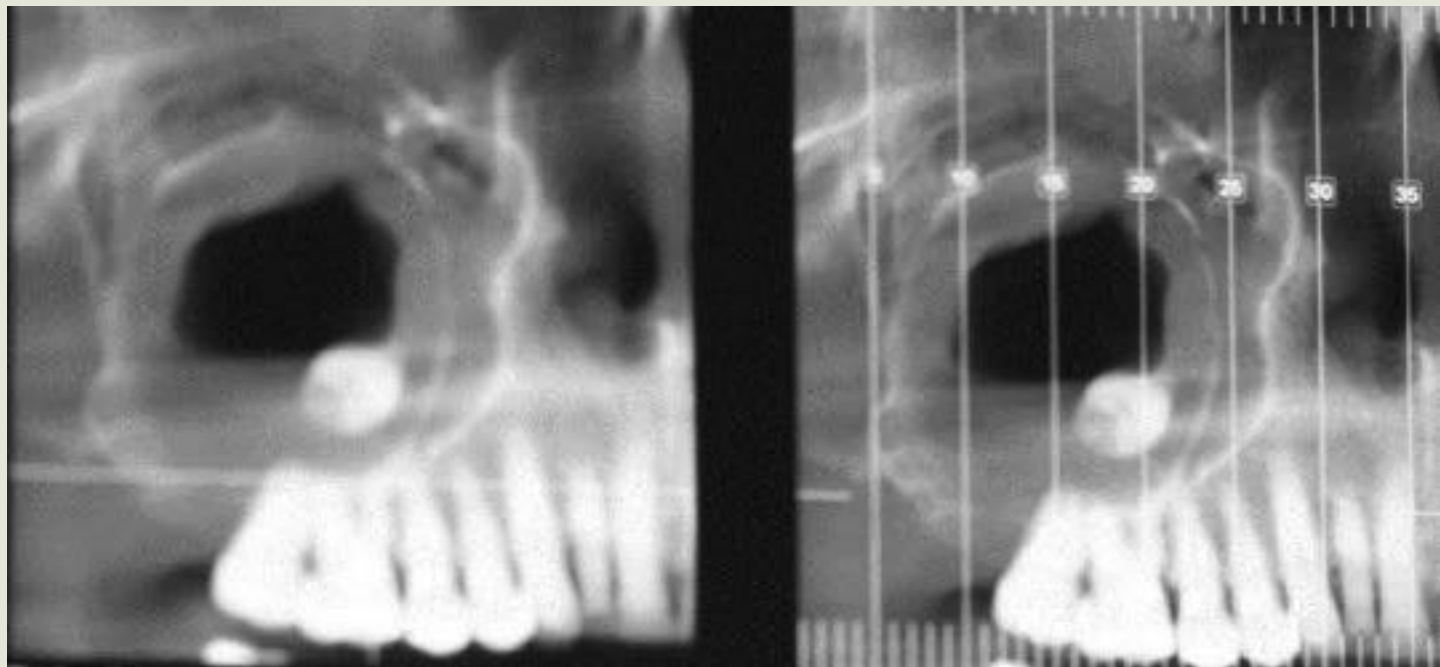


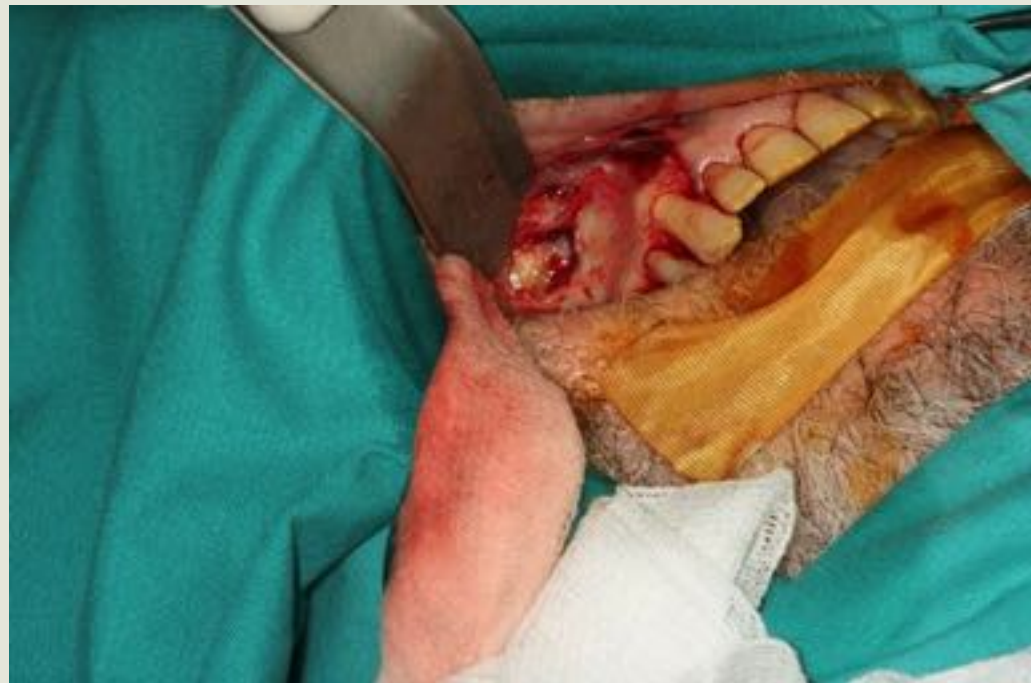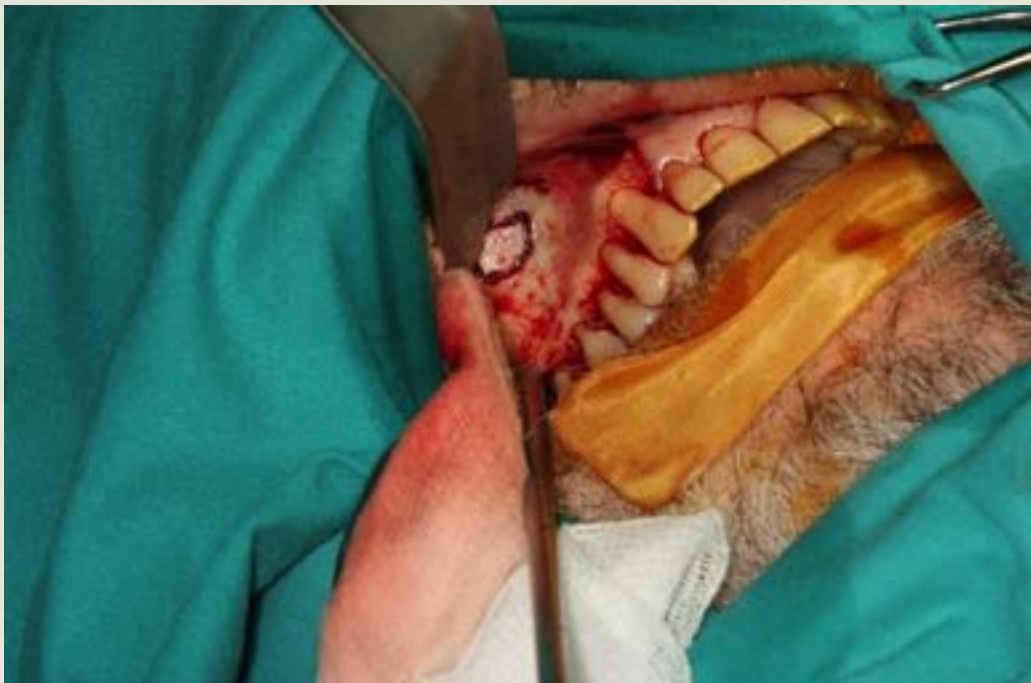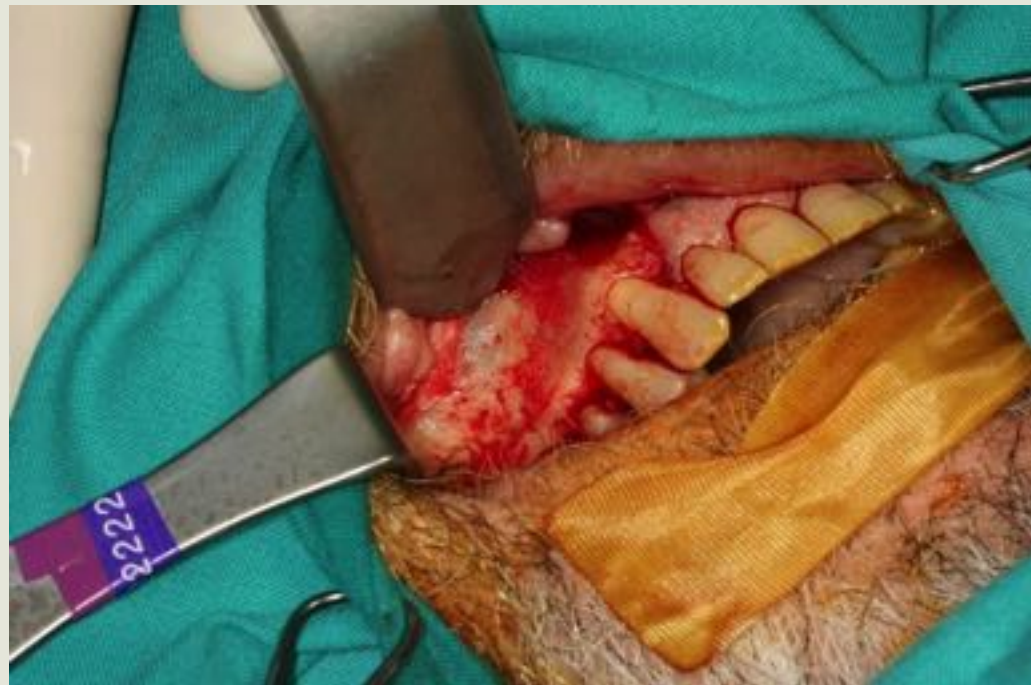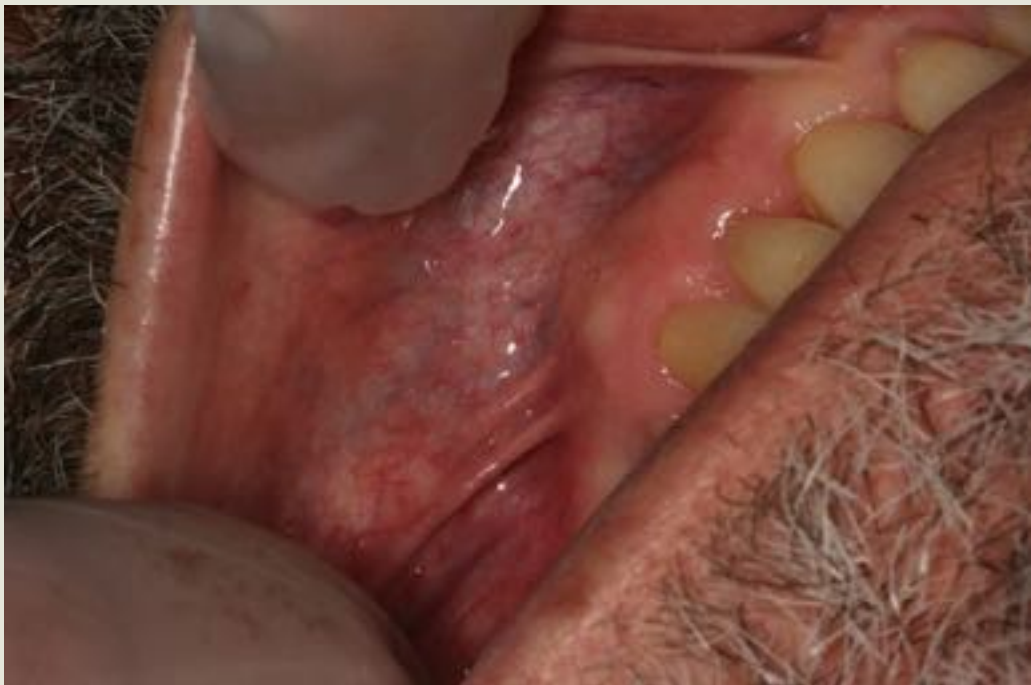Χειρουργική σύγκλειση με λιπώδη σφαίρα και παρειακό κρημνό



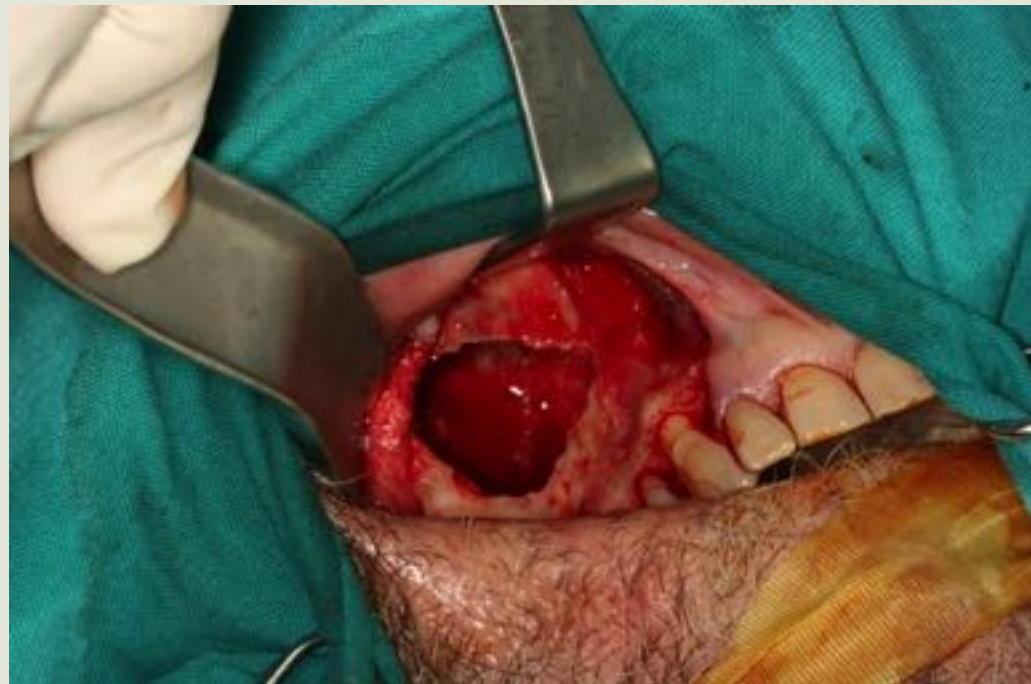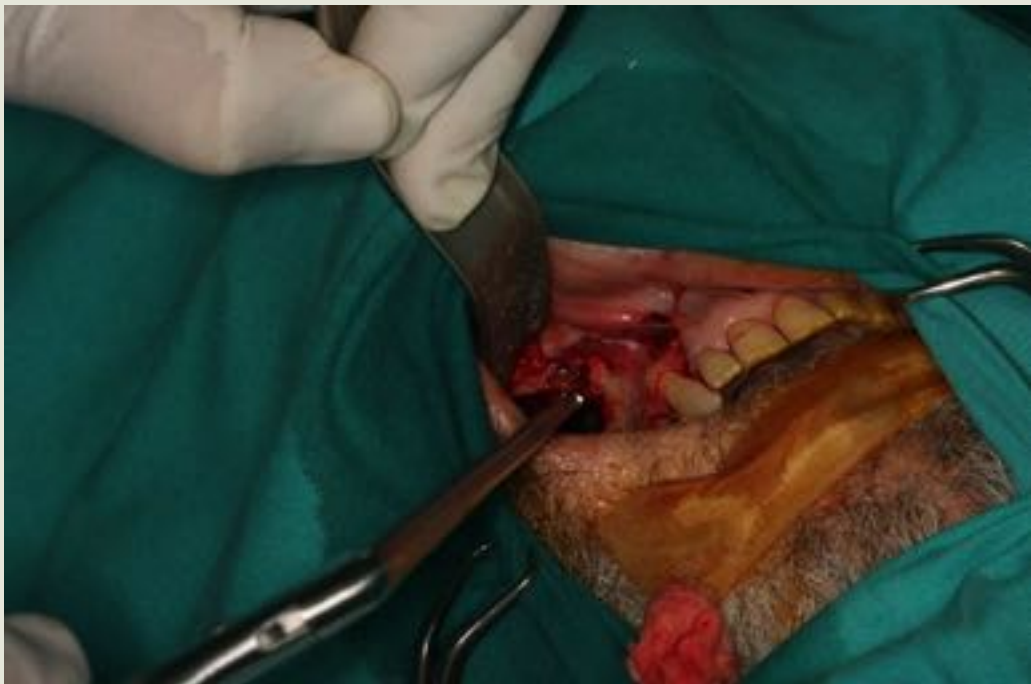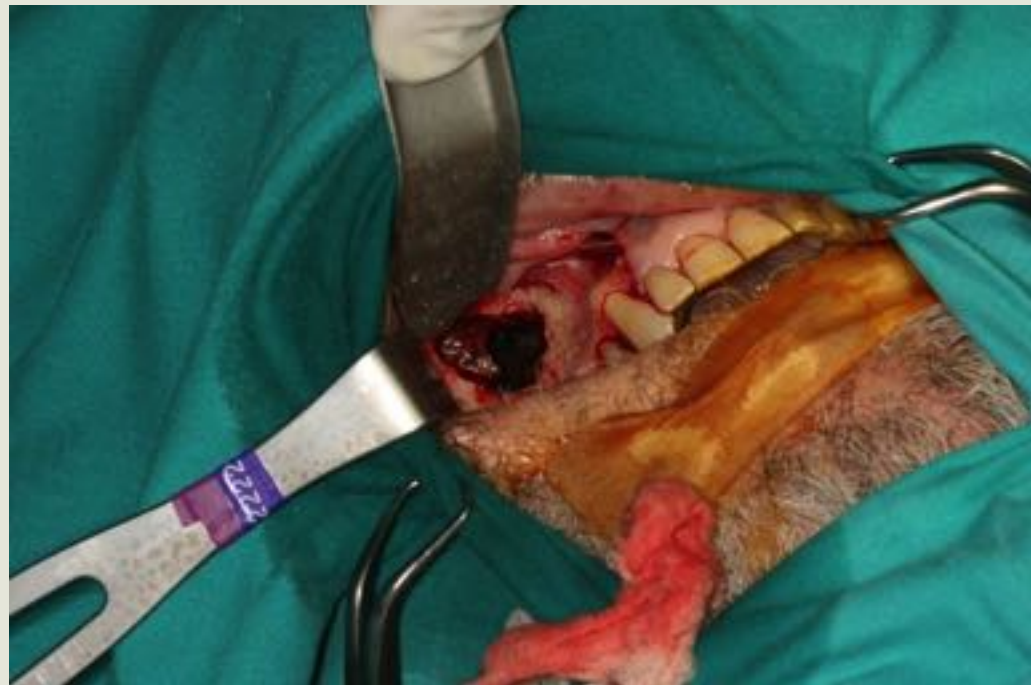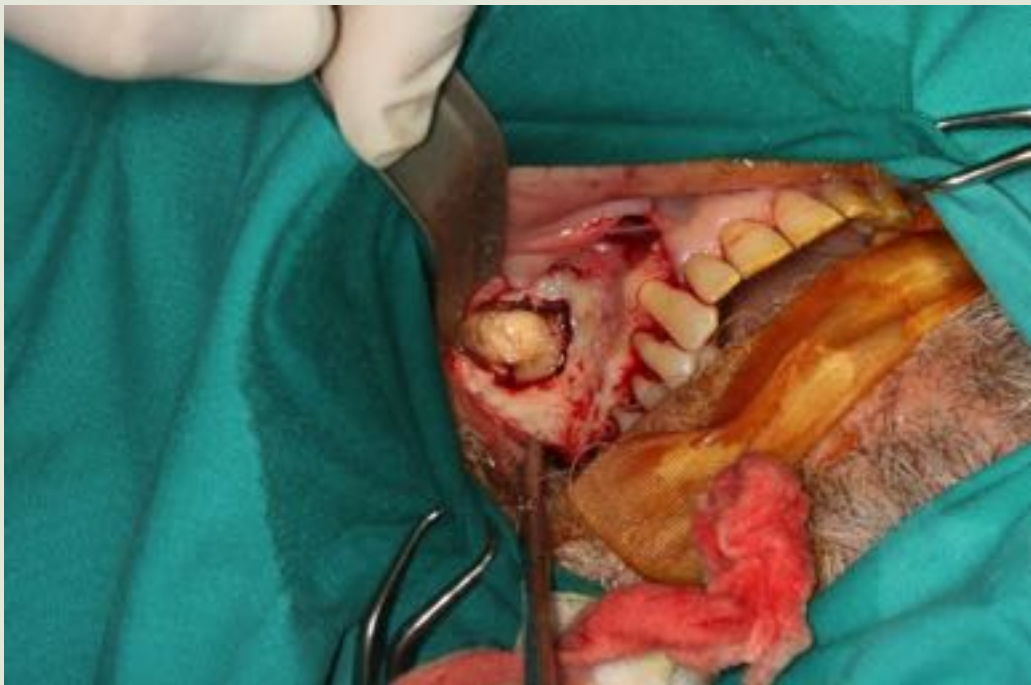# Ανάτρηση του ιγμορείου άντρου κατά Cadwell-Luc

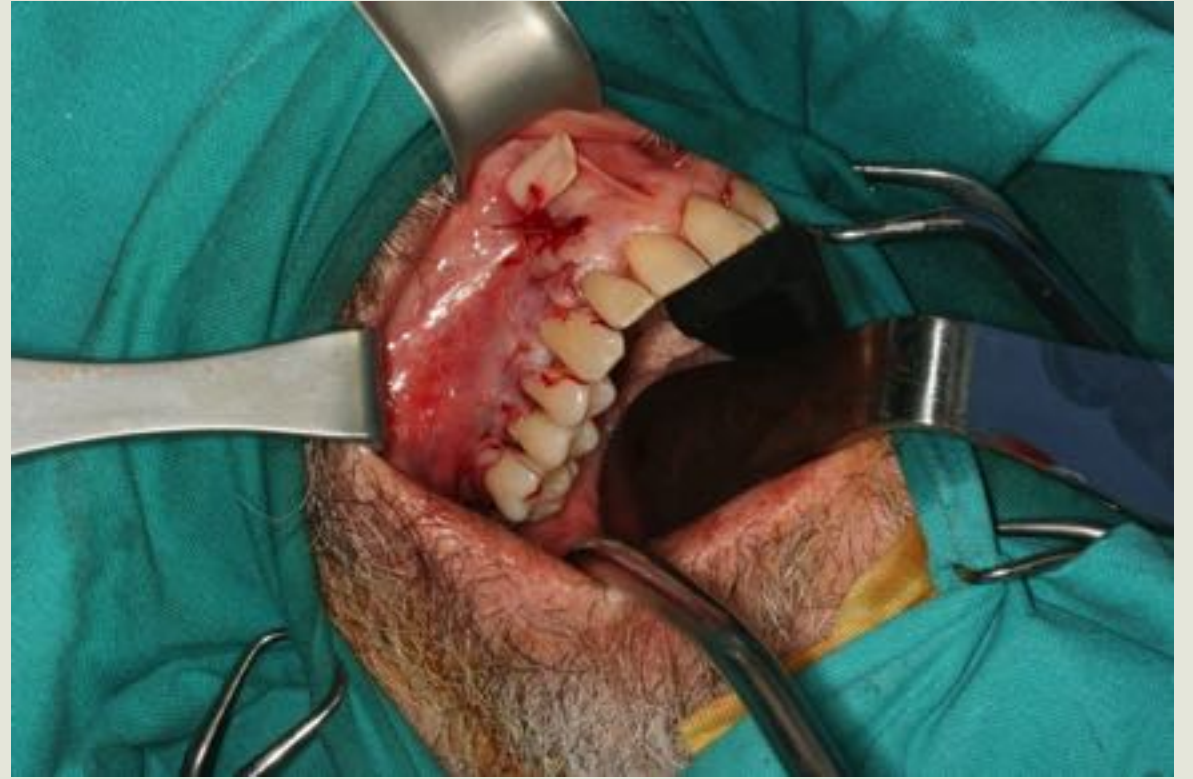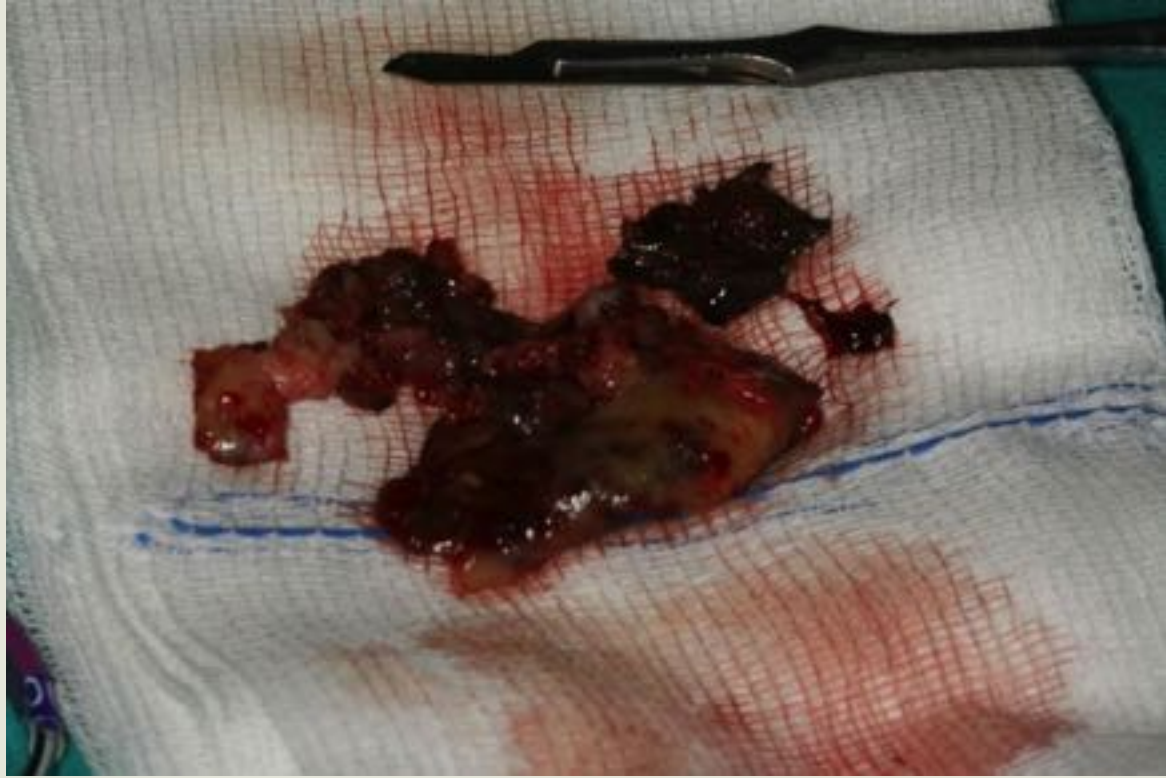
Αφαίρεση δοντιού από το ιγμόρειο





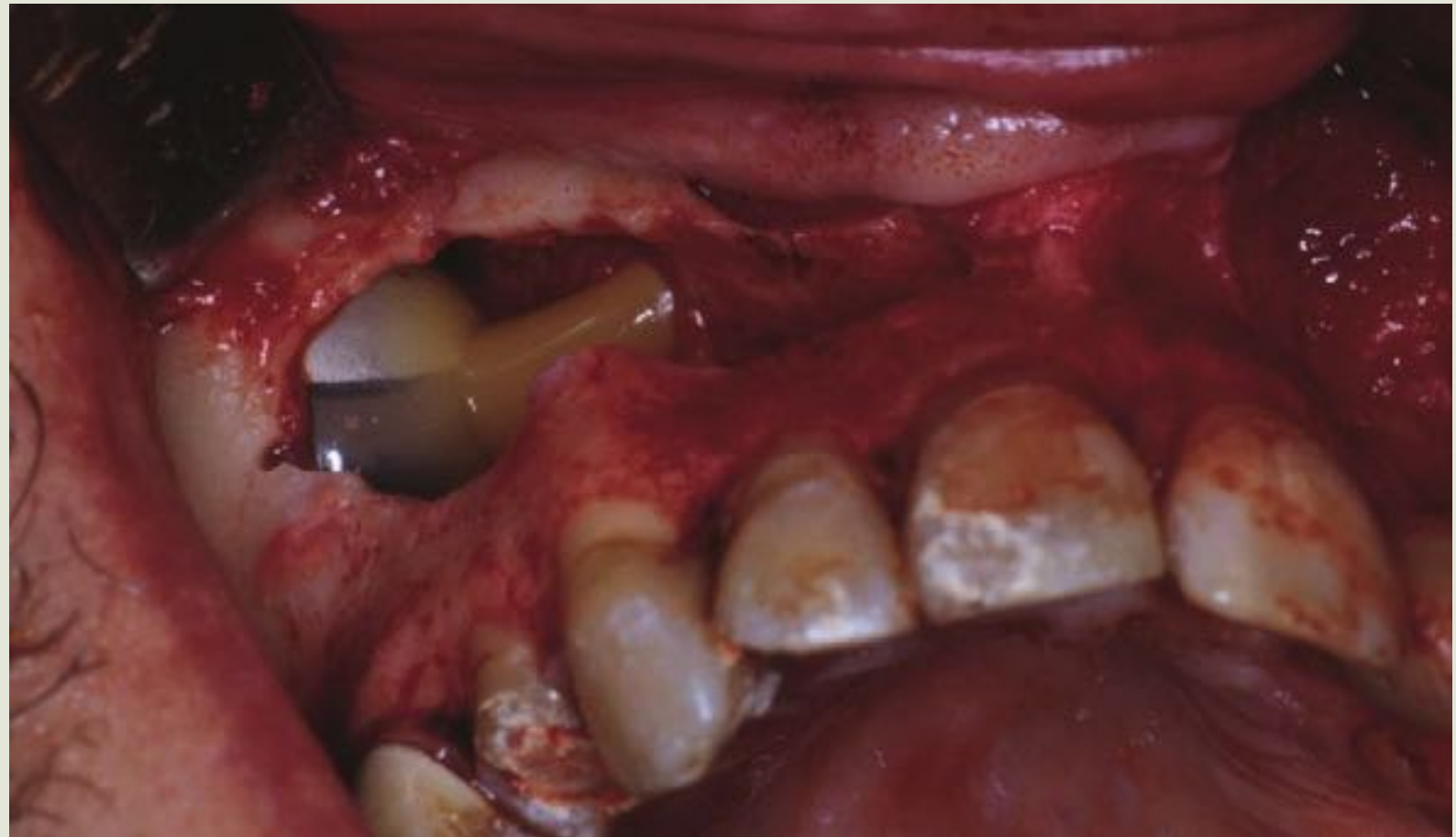






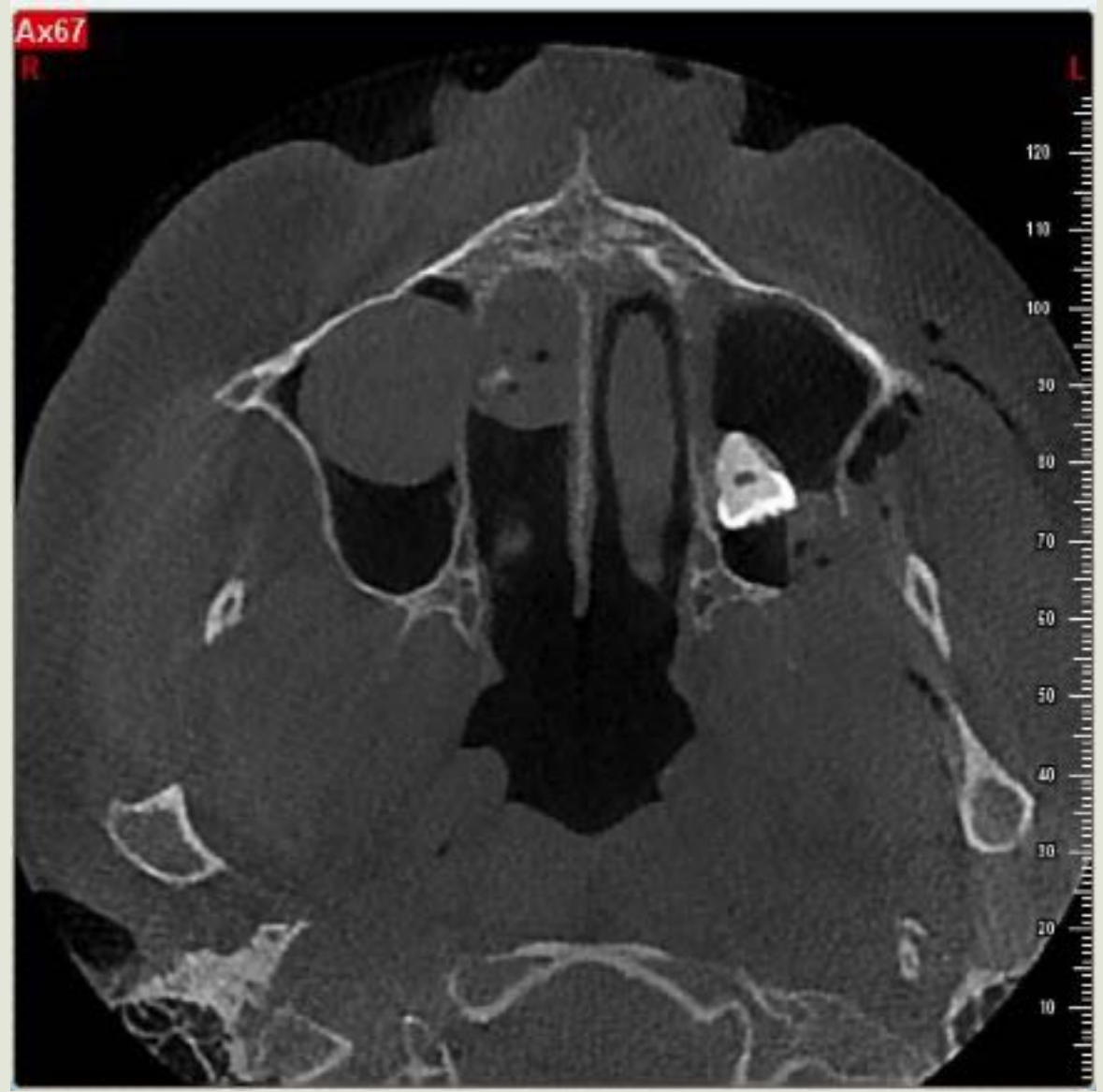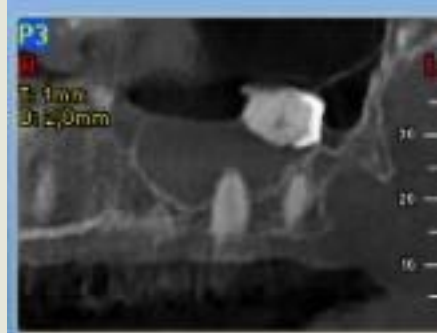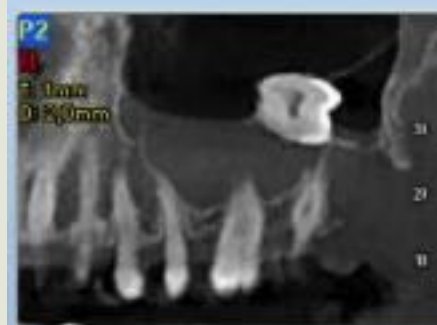
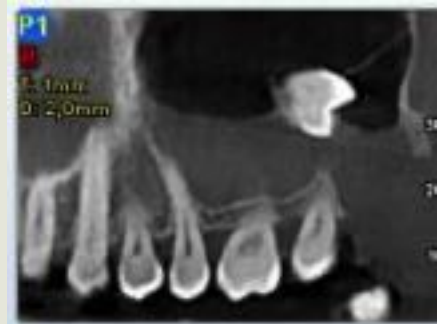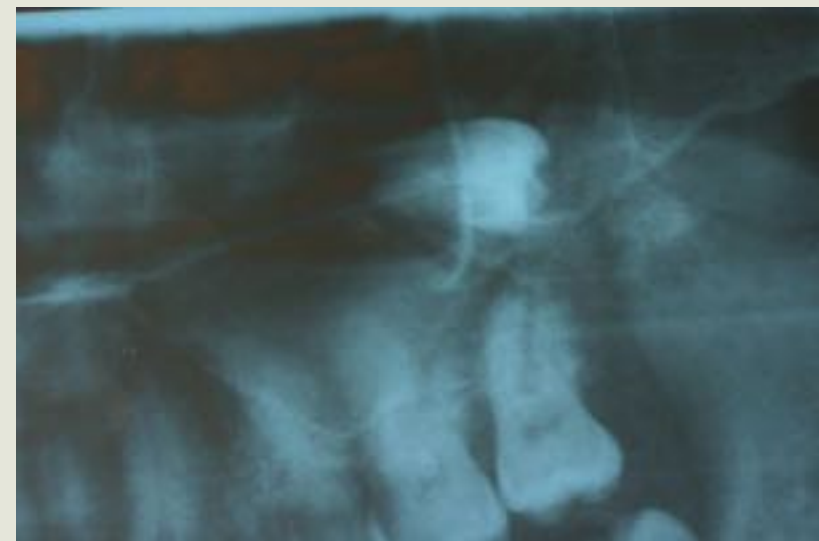# Ανάτρηση του ιγμορείου άντρου κατά Cadwell-Luk

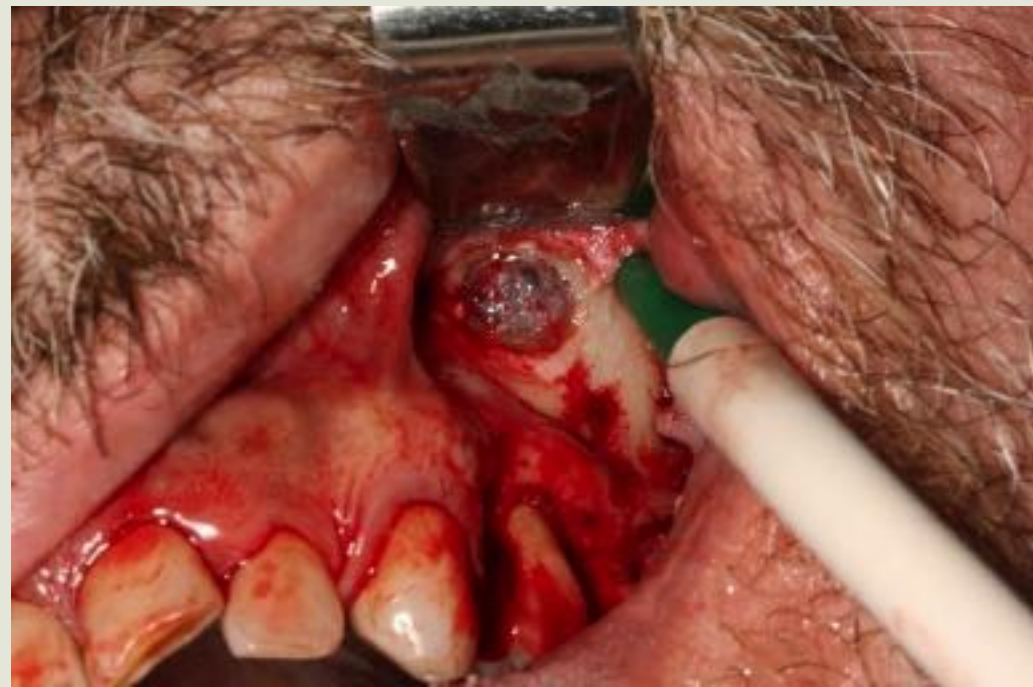
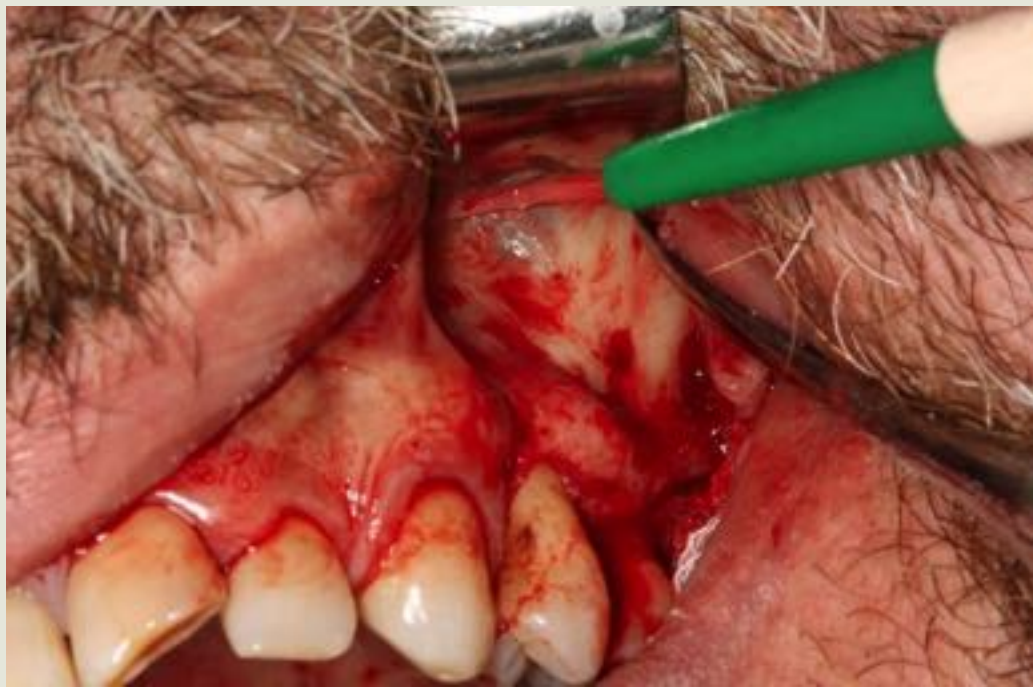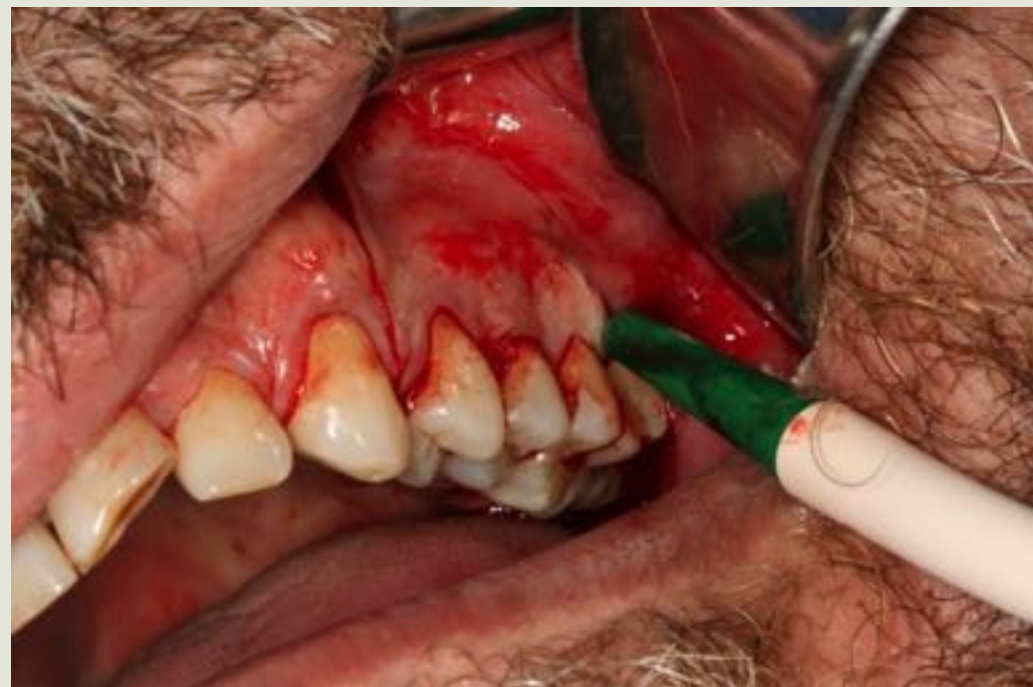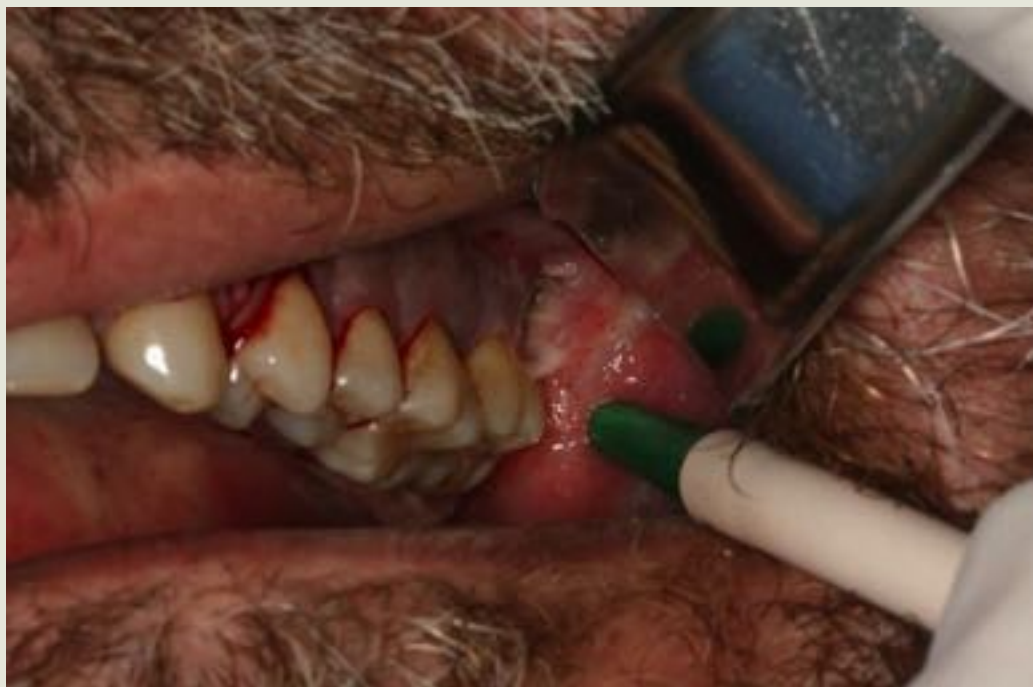- Δημιουργία αντρορινοστομίας
- Χρήση Folley

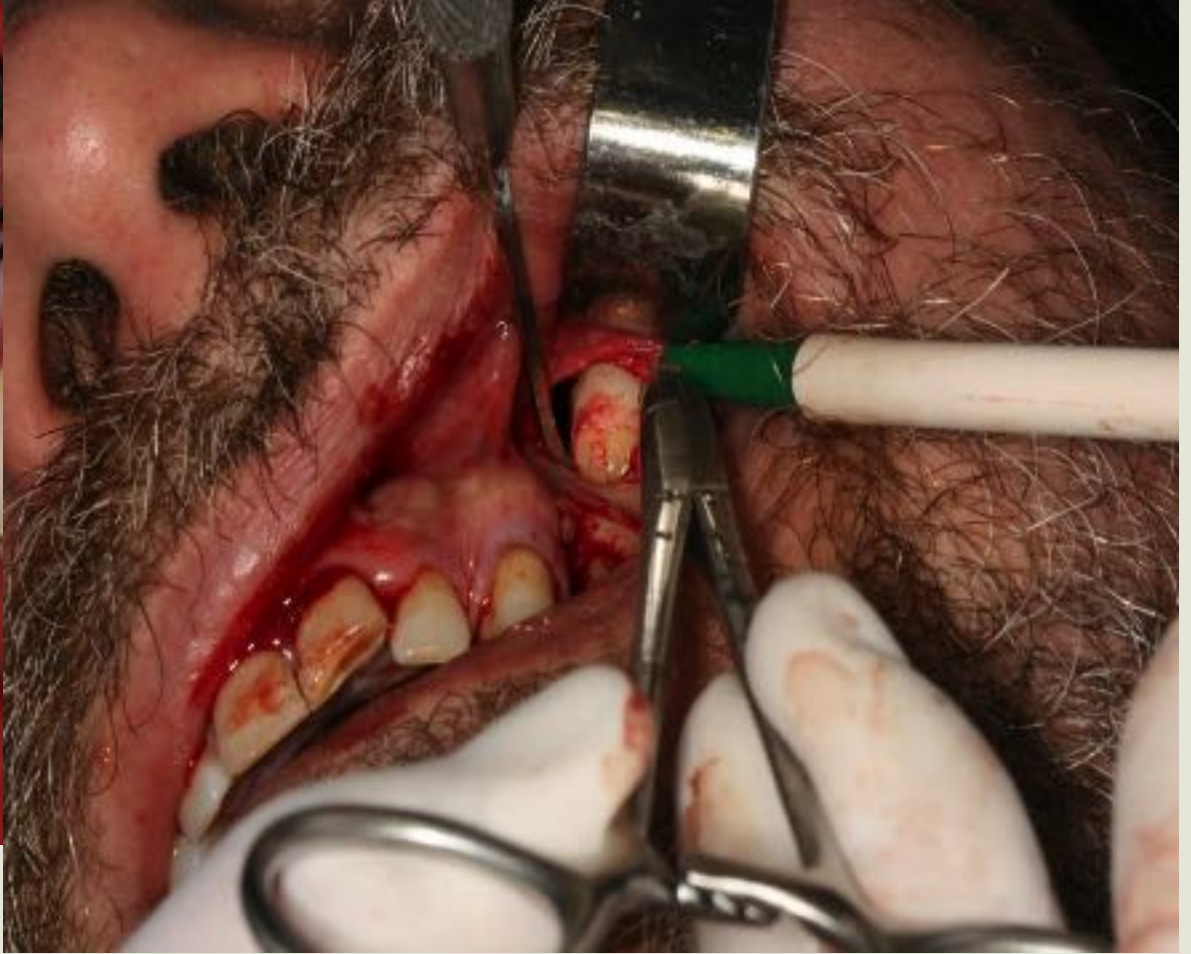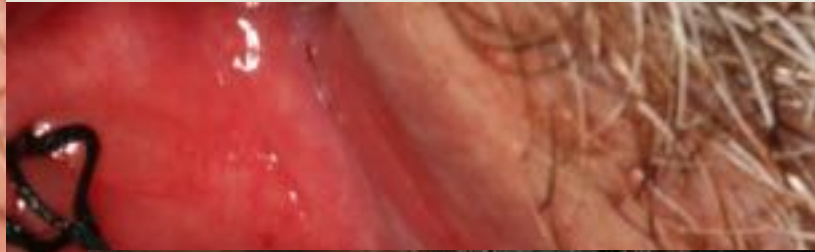

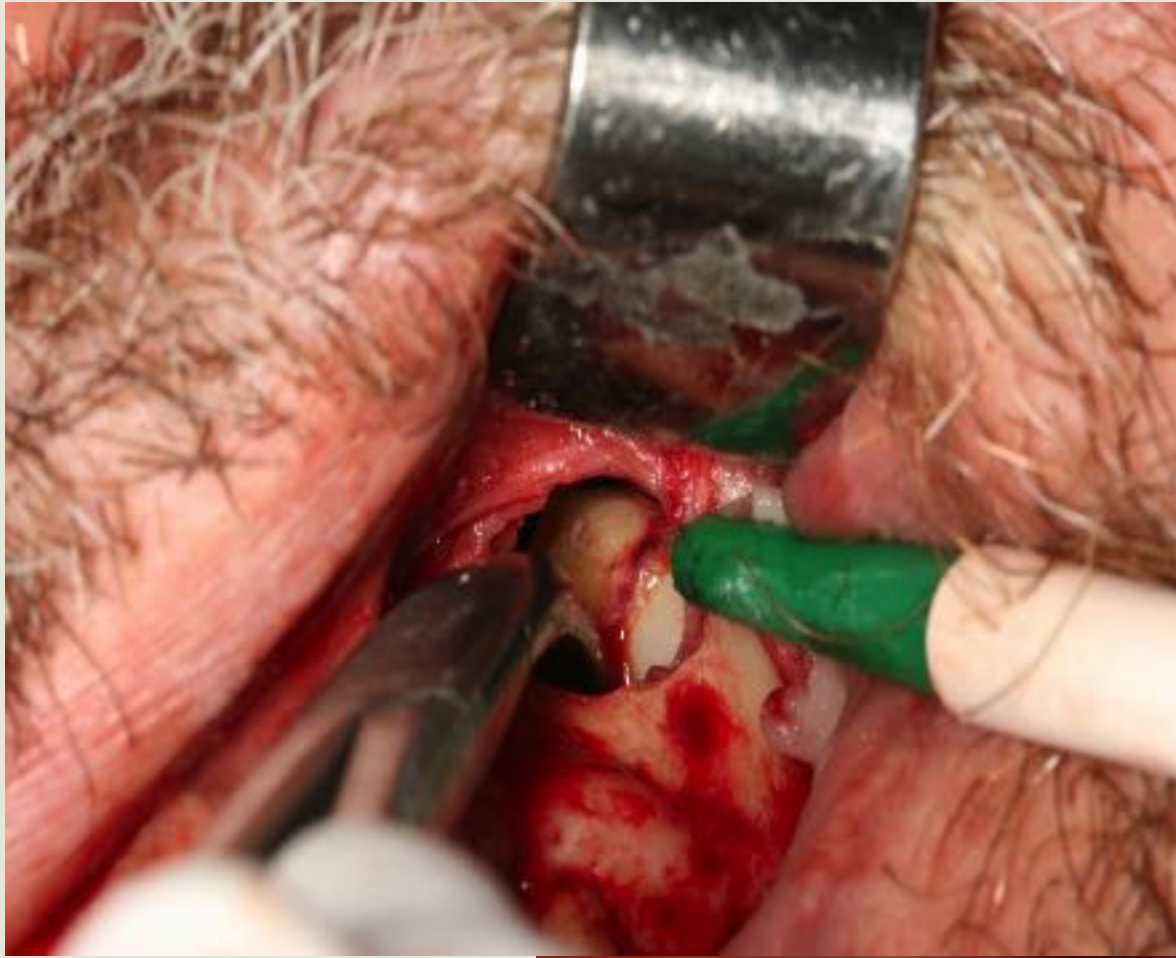
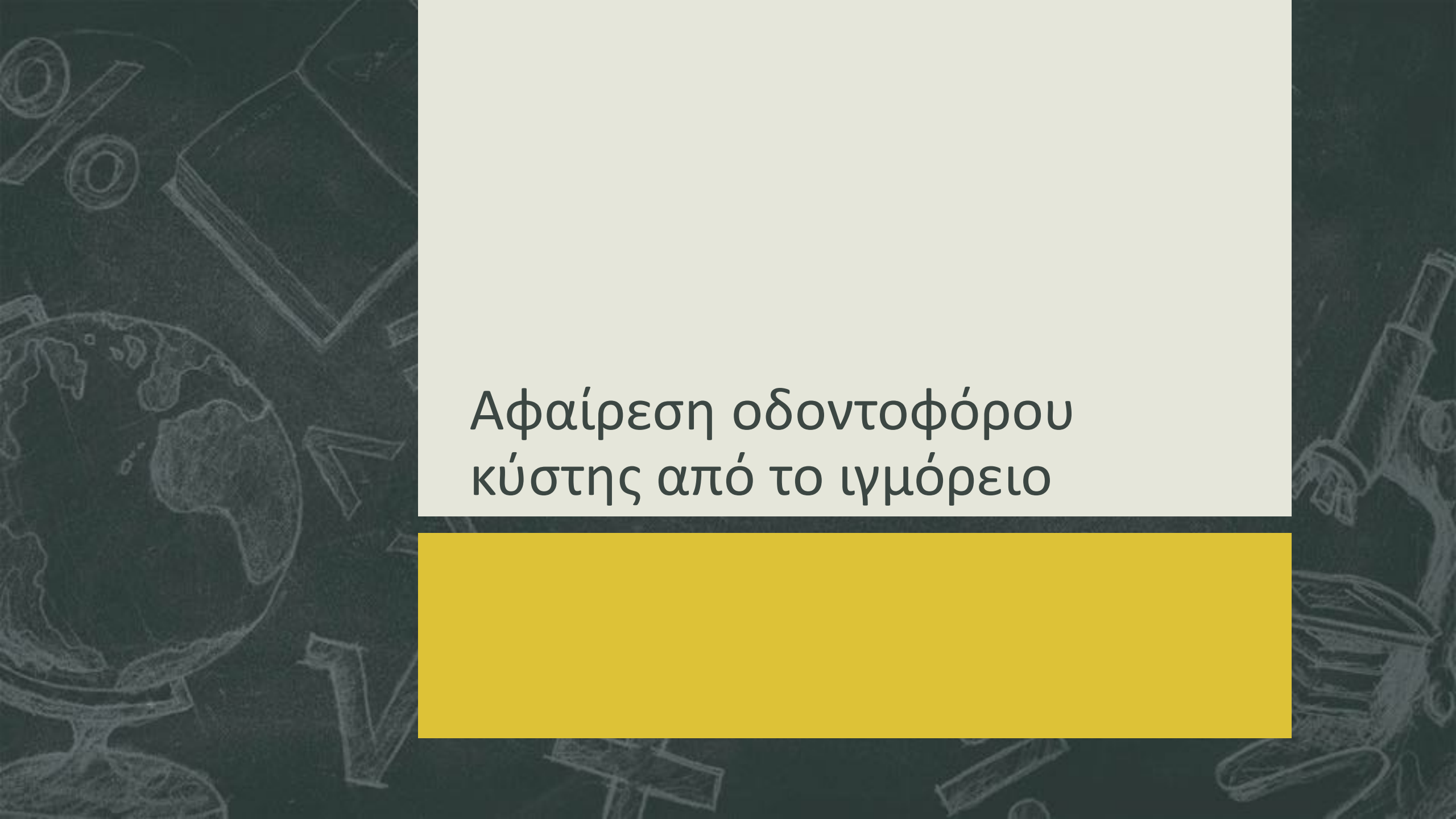


# Αφαίρεση δοντιού από το ιγμόρειο



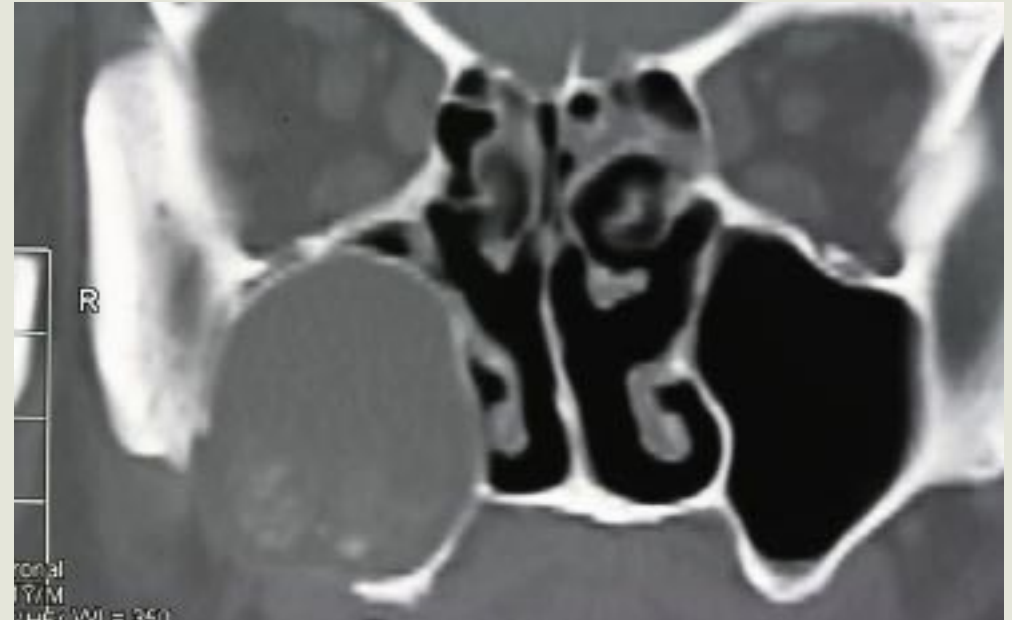
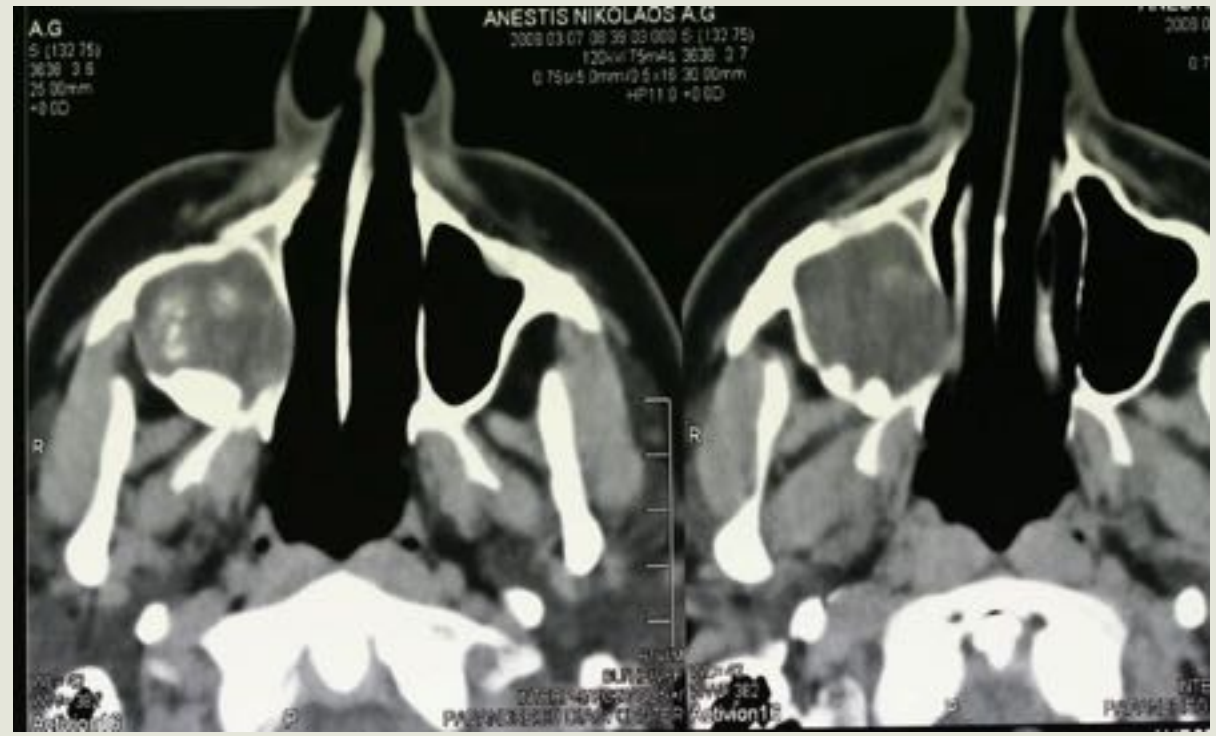
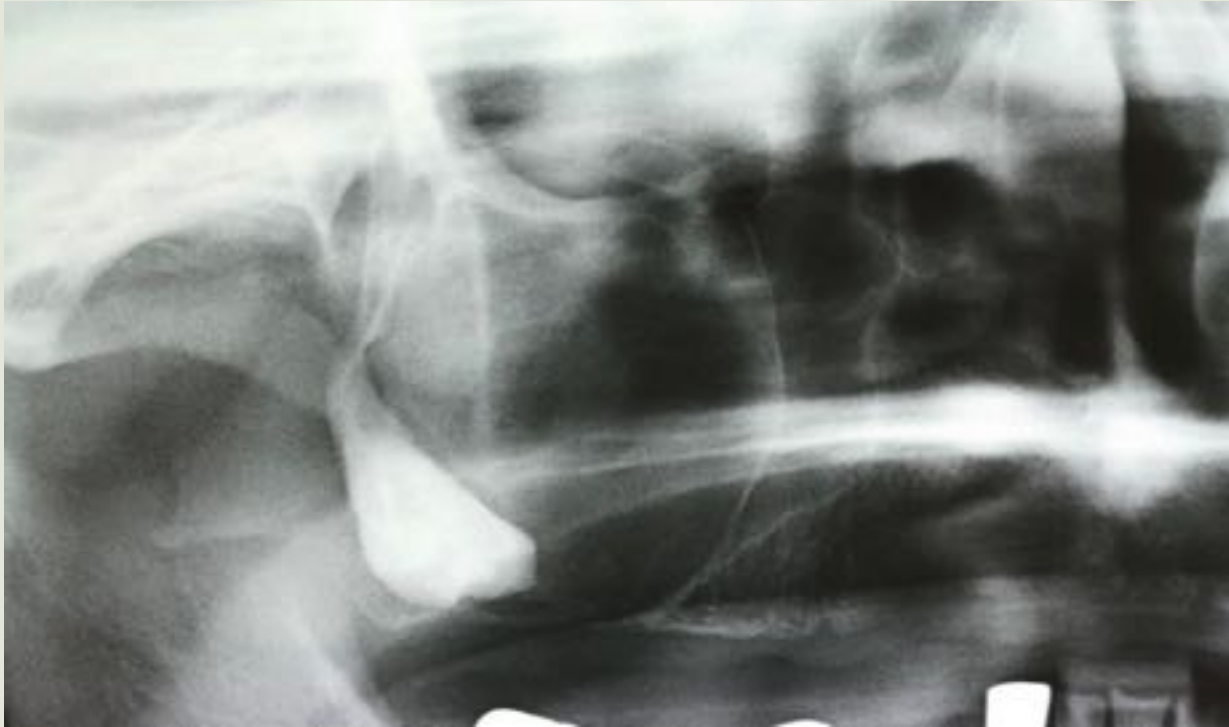

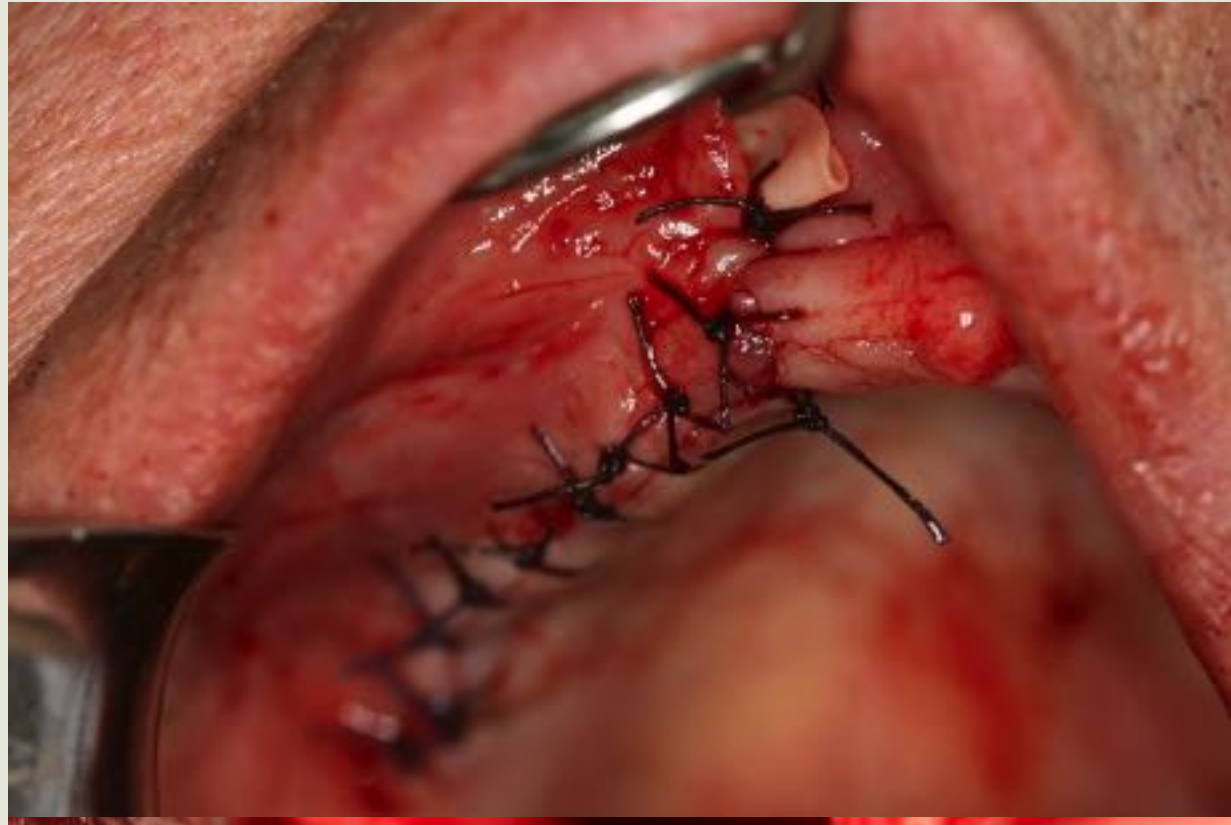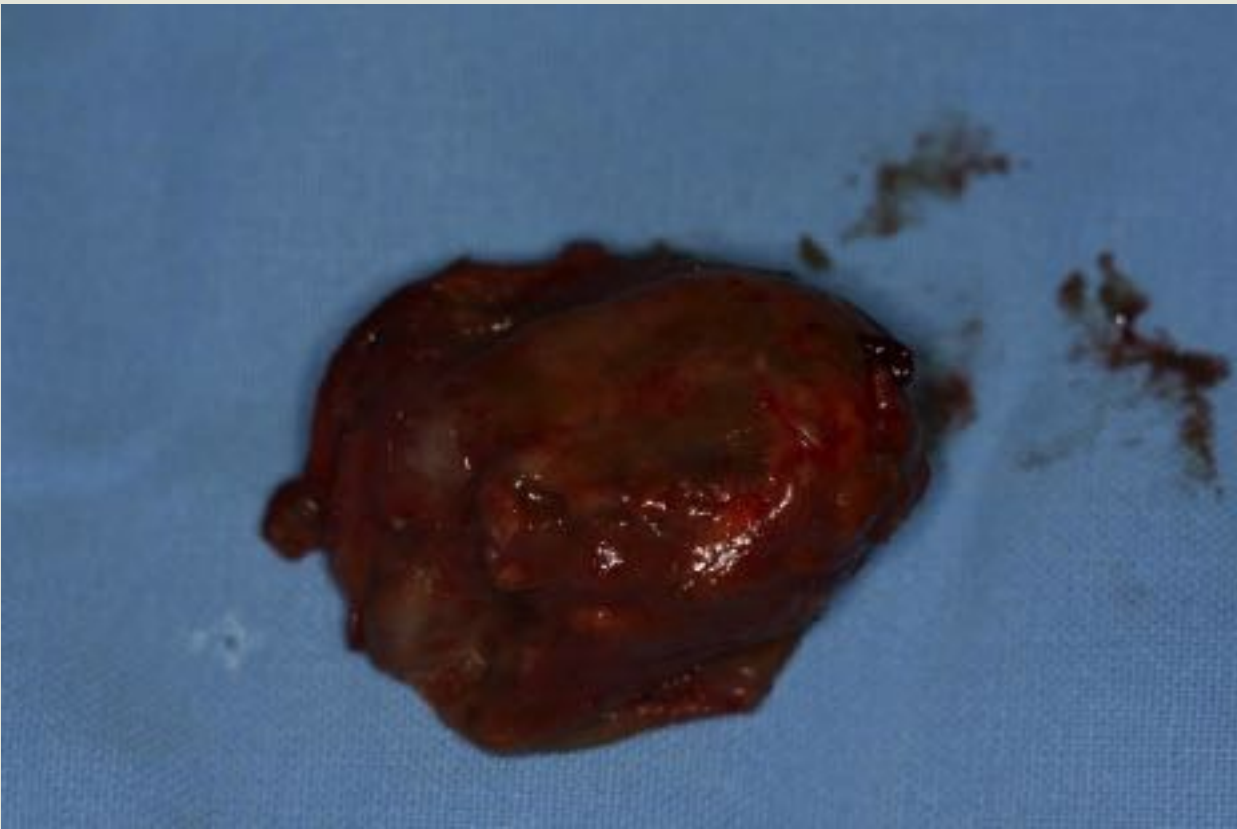




# Αφαίρεση οδοντοφόρου κύστης από το ιγμόρειο







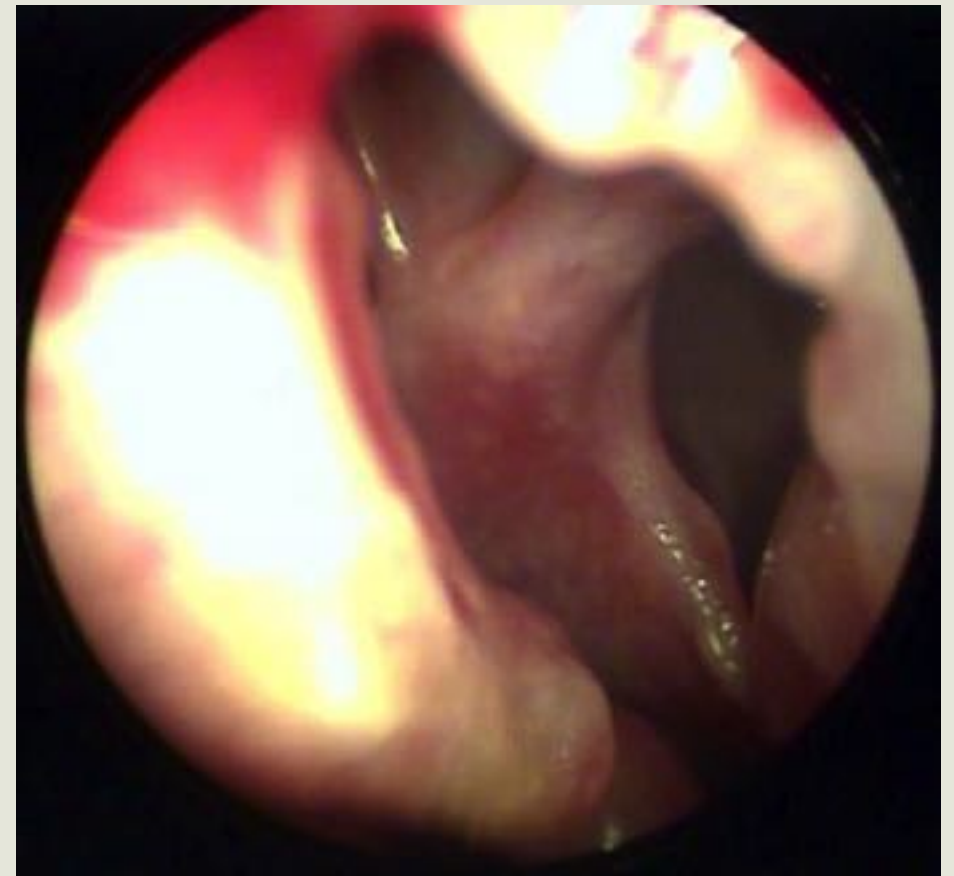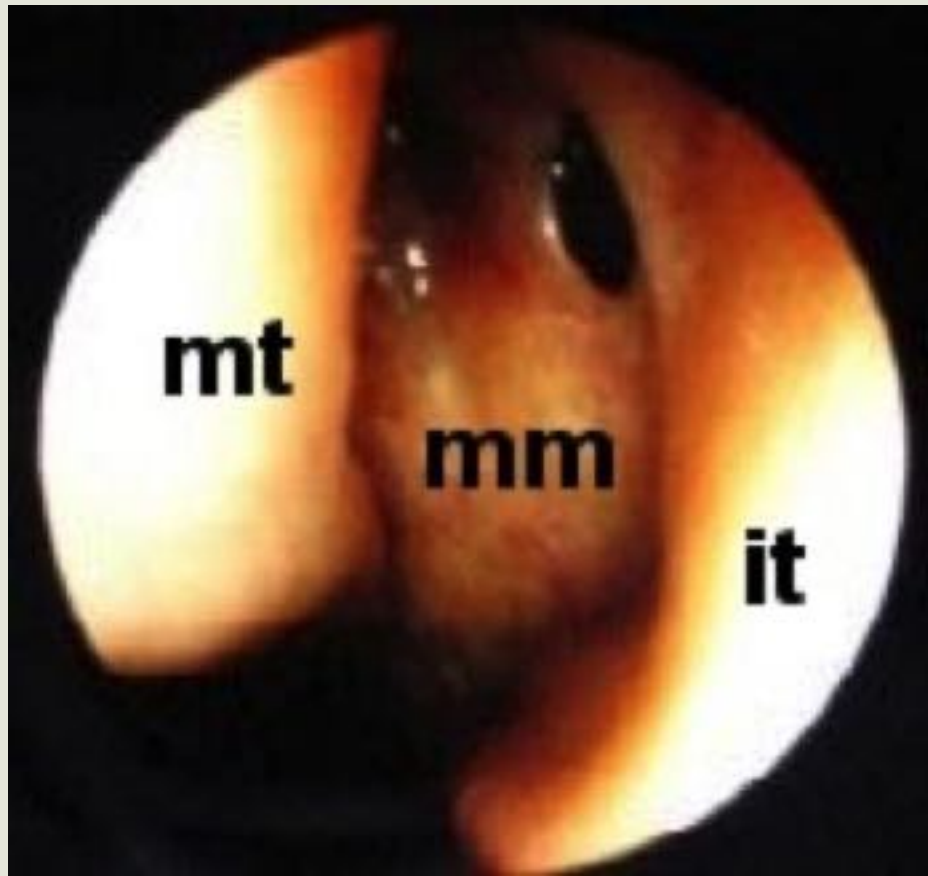
# Functional Endoscopic Sinus Surgery (FESS)

- Ενδοσκοπική ενδορινική προσπέλαση
- Αφαίρεση μόνο εμποδίων που εμποδίζουν φυσιολογική παροχέτευση
  - Ήπιος καθαρισμός πολυπόδων και φλεγμονώδους ιστού
- Διατήρηση φυσιολογικών δομών
  - Διατήρηση του μέγιστου δυνατού βλεννογονοπεριοστέου
- Προσπάθεια αποκατάστασης λειτουργίας
  - Δημιουργία μόνιμης αντρορρινοστομίας με ενδοσκοπική χειρουργική διεύρυνση του φυσιολογικού στομίου

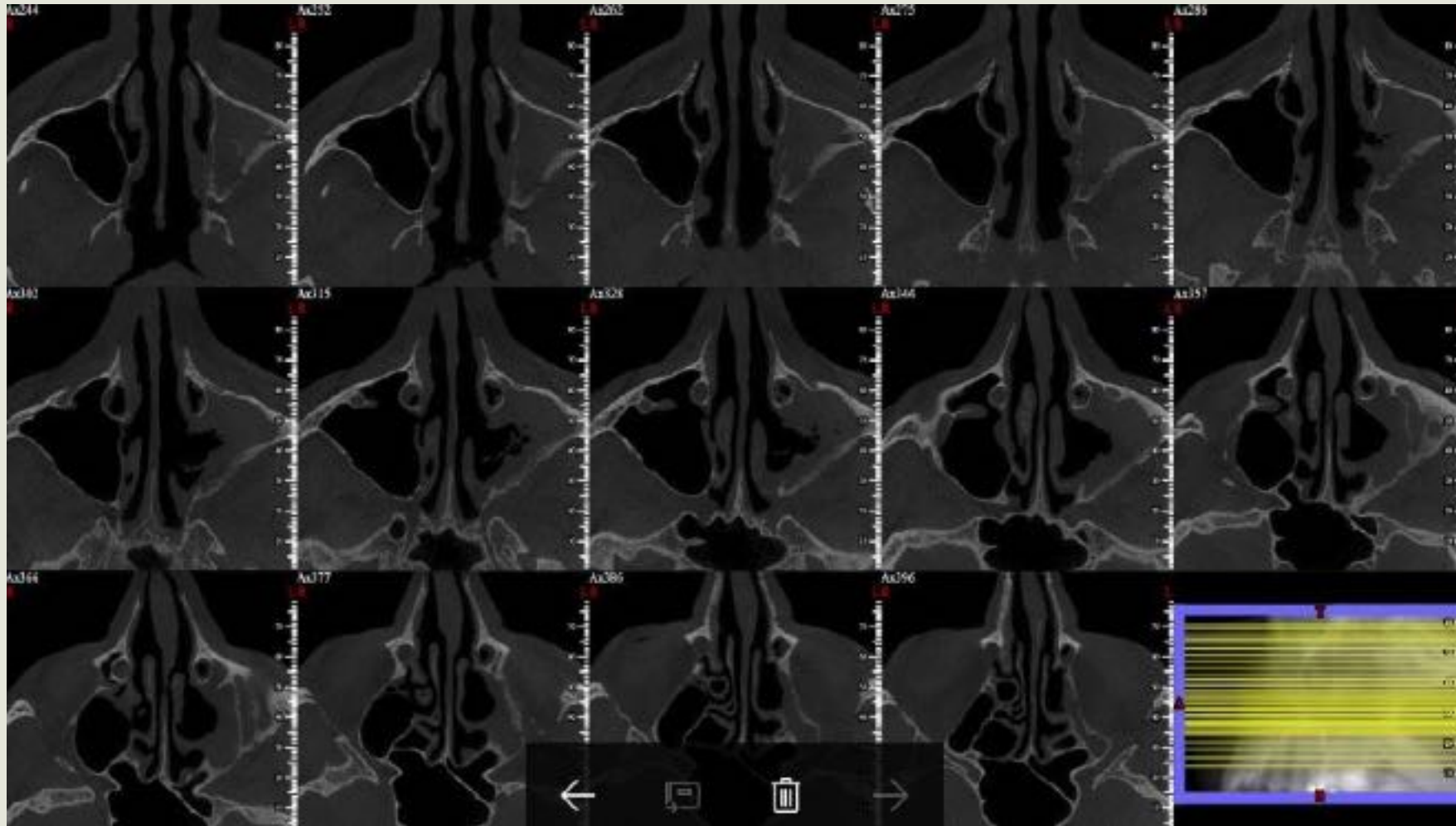
# Functional Endoscopic Sinus Surgery (FESS)

Αποδείχθηκε, σε αντίθεση με την παλιότερη άποψη της πλήρους αφαίρεσης του βλεννογόνου, ότι η ελάχιστη παρέμβαση με την εξασφάλιση ικανοποιητικής παροχέτευσης βοηθάει στην αποτελεσματικότερη θεραπεία των ρινοκολπίτιδων

# FESS (functional endoscopic sinus surgery)



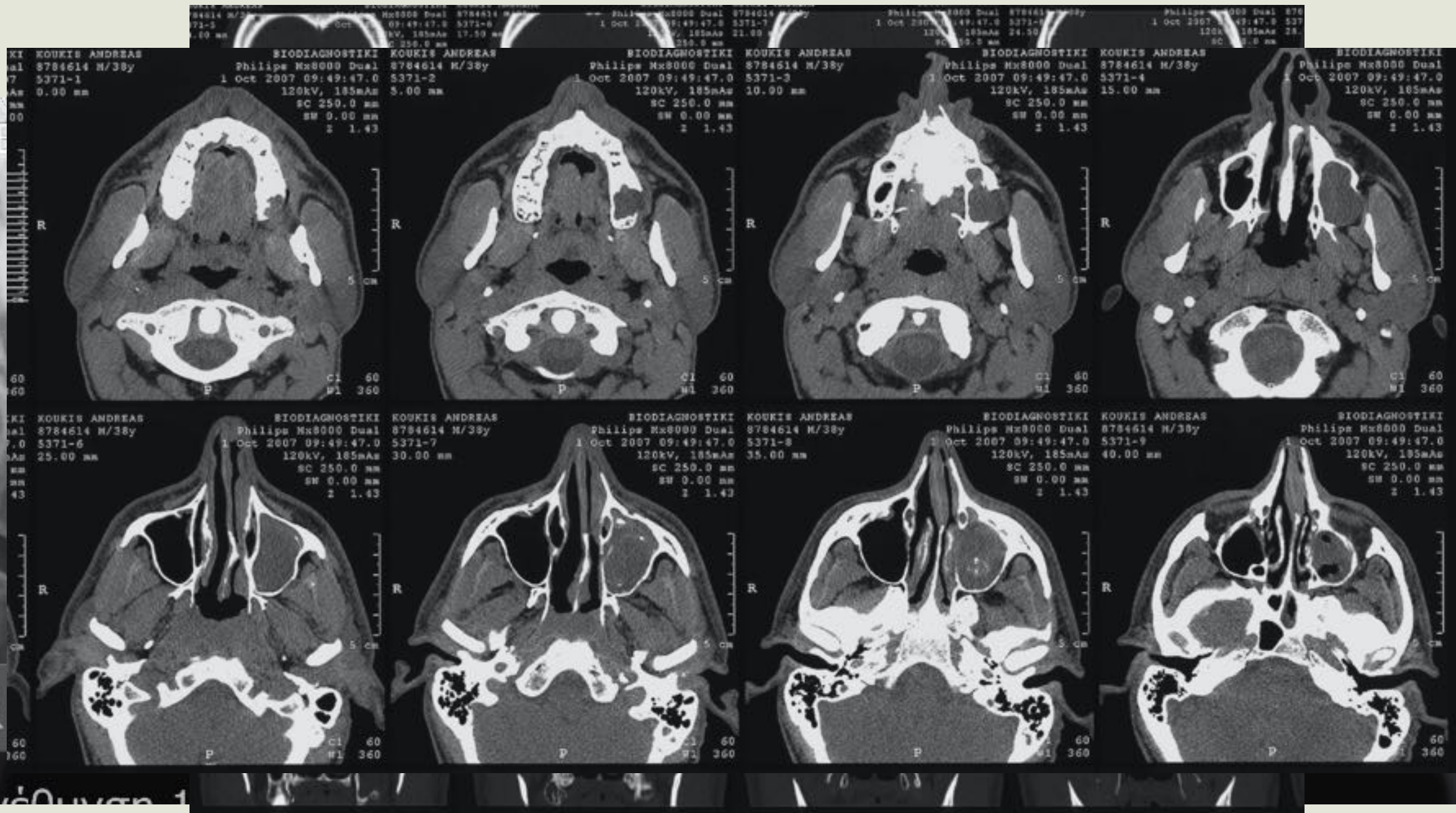
# FESS (functional endoscopic sinus surgery)



# Μυκητιασική ιγμορίτιδα

- Aspergillus, Candida, Rhizopus
- Αλλεργική μυκητιασική ρινοκολπίτιδα
- Μυκήτωμα
- Χρόνια ασπεργίλλωση
- Διηθητική (επέκταση και σε μαλακούς ιστούς)

Προσβάλλει κυρίως ανοσοκατασταλμένα άτομα



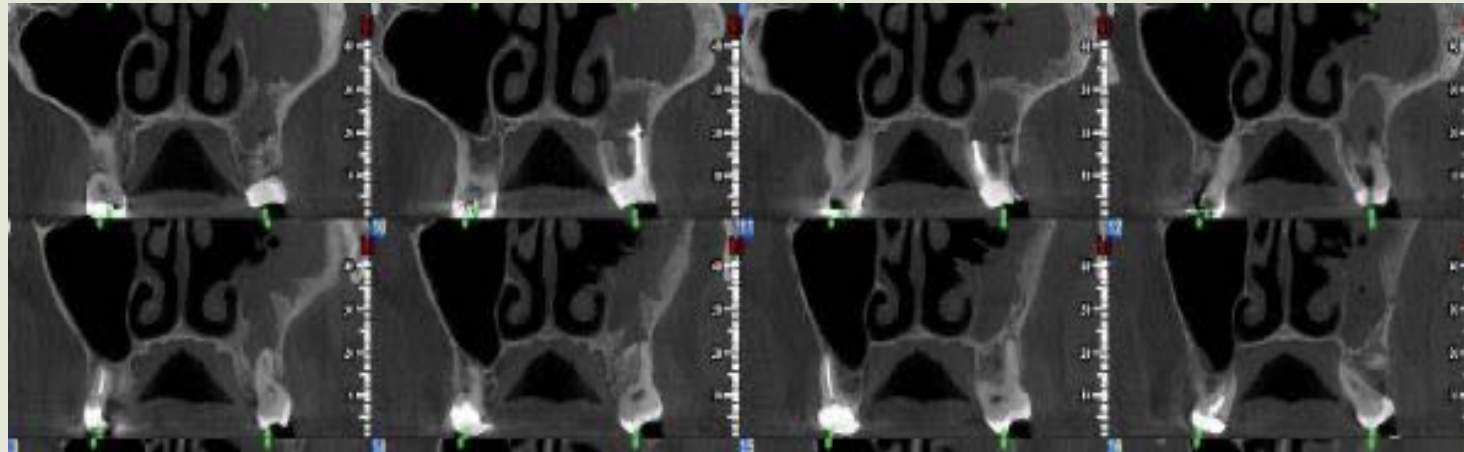
001001001





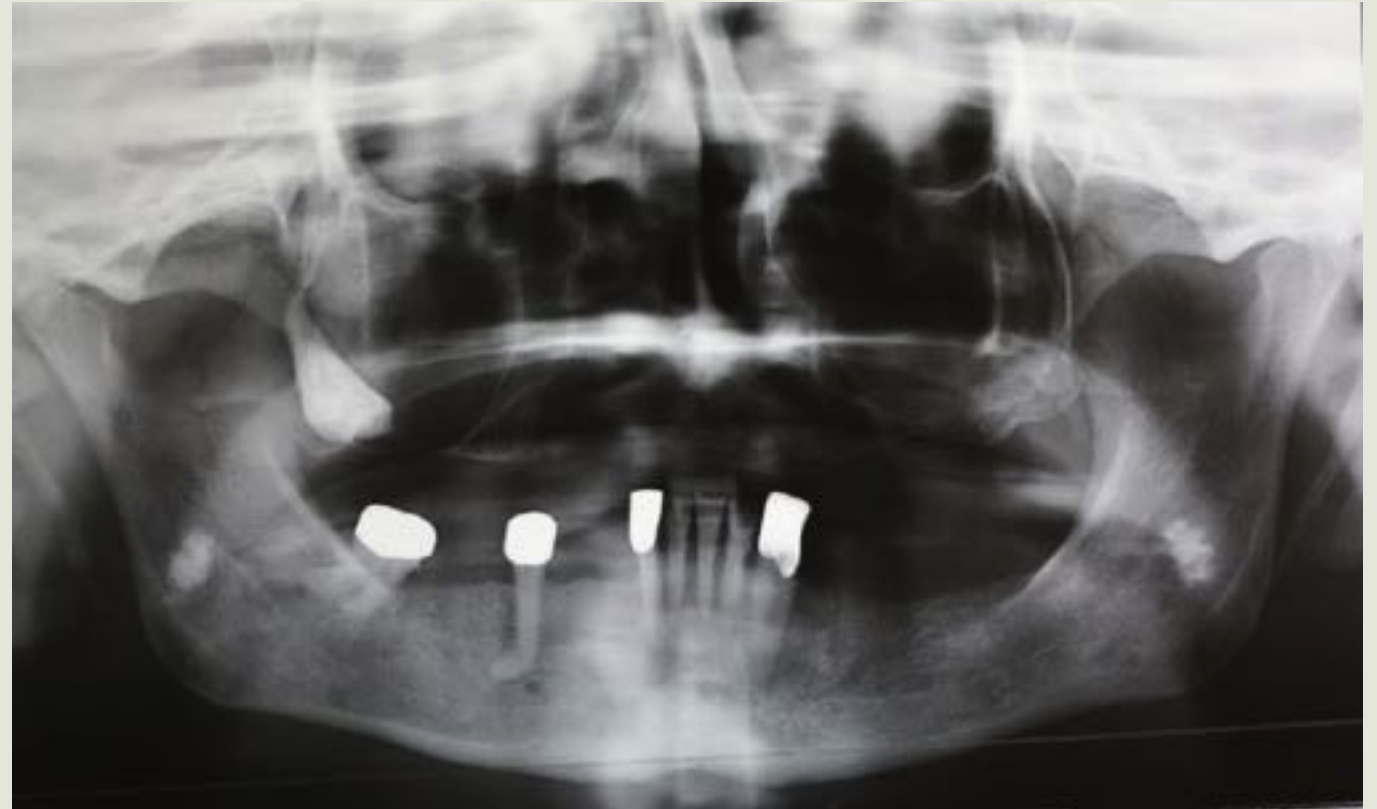# Κύστεις ιγμορείου

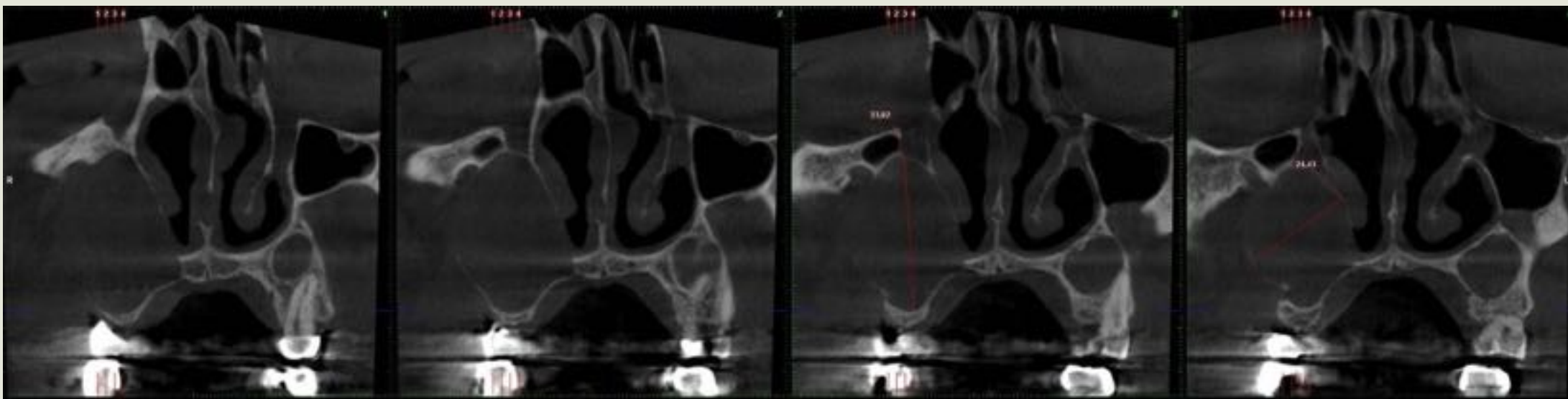
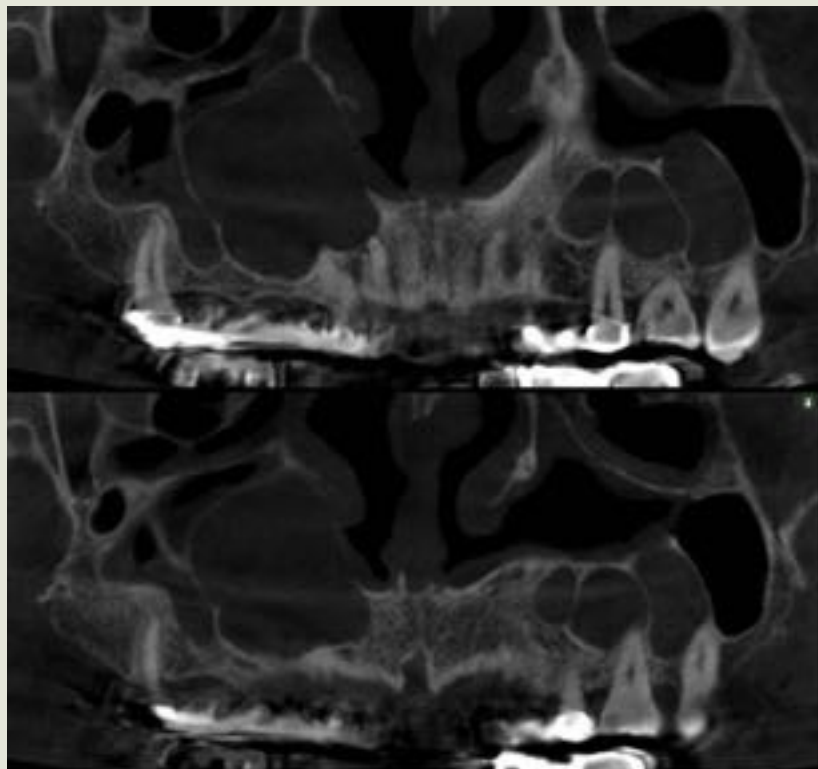
- Οδοντογενείς κύστεις
  - Ακρορριζική
  - Οδοντοφόρος

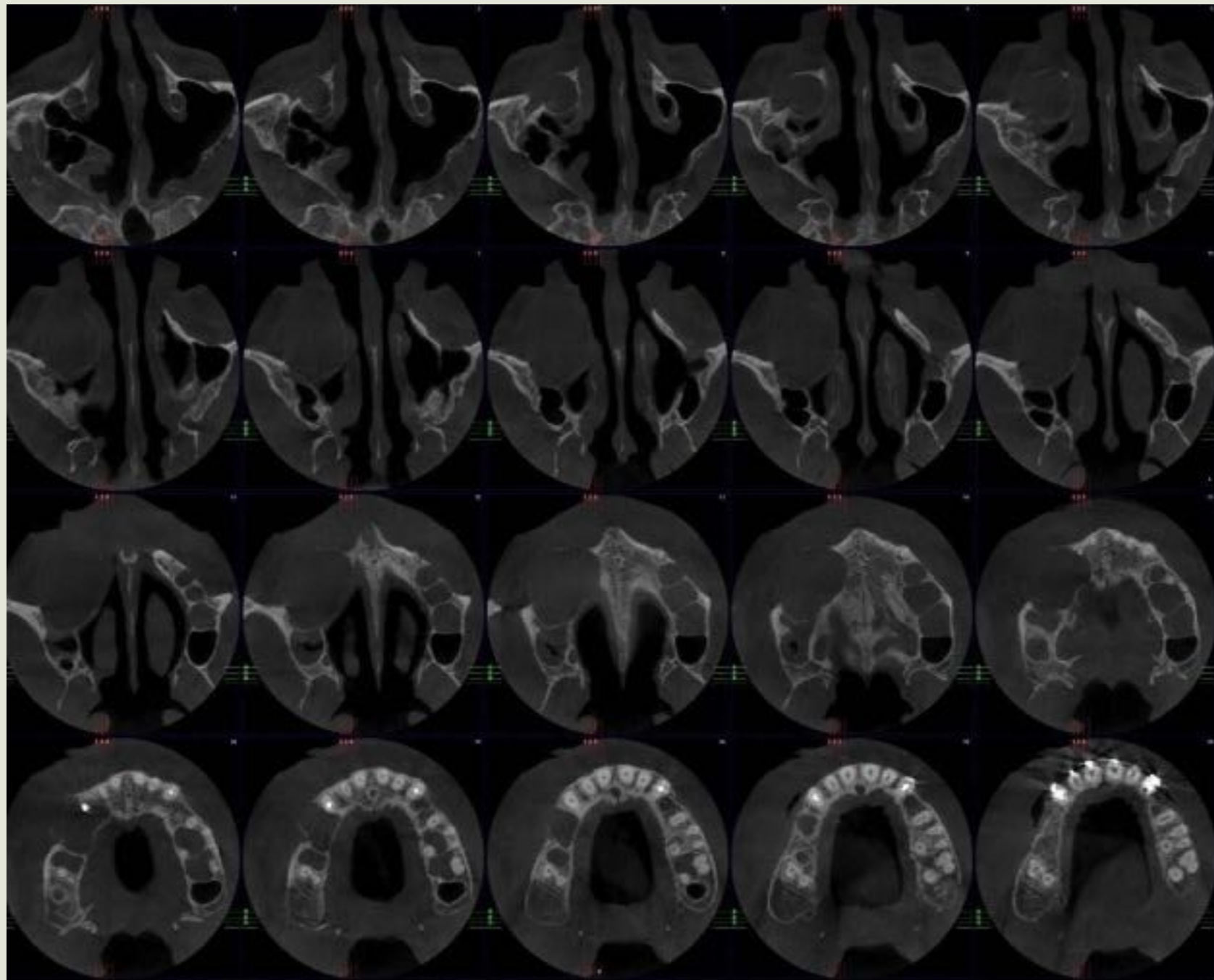


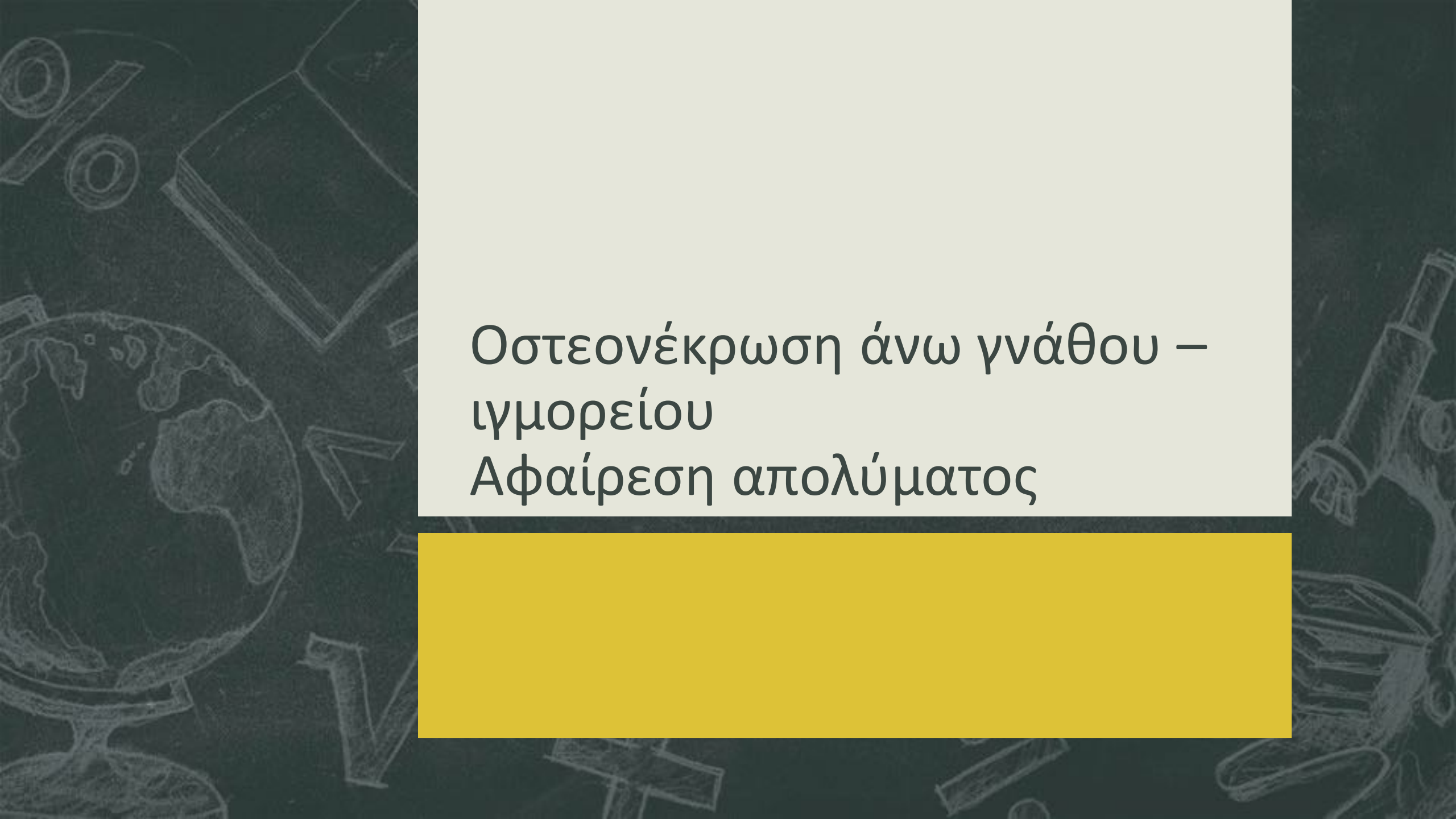
# Κύστεις ιγμορείου

- Οδοντογενείς κύστεις
  - Ακρορριζική
  - Οδοντοφόρος

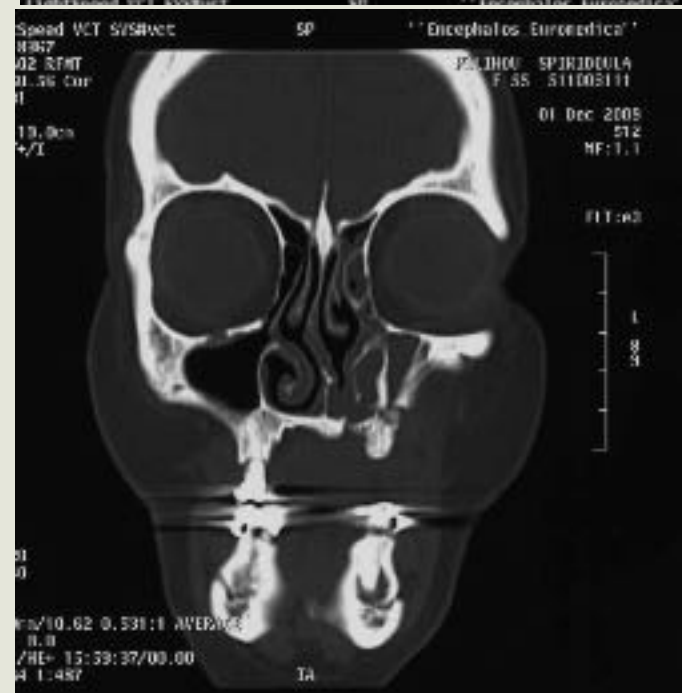
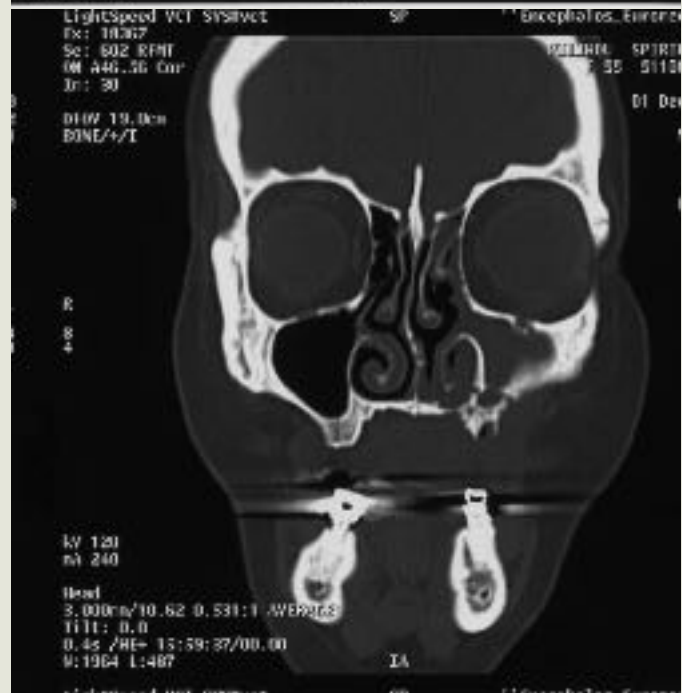
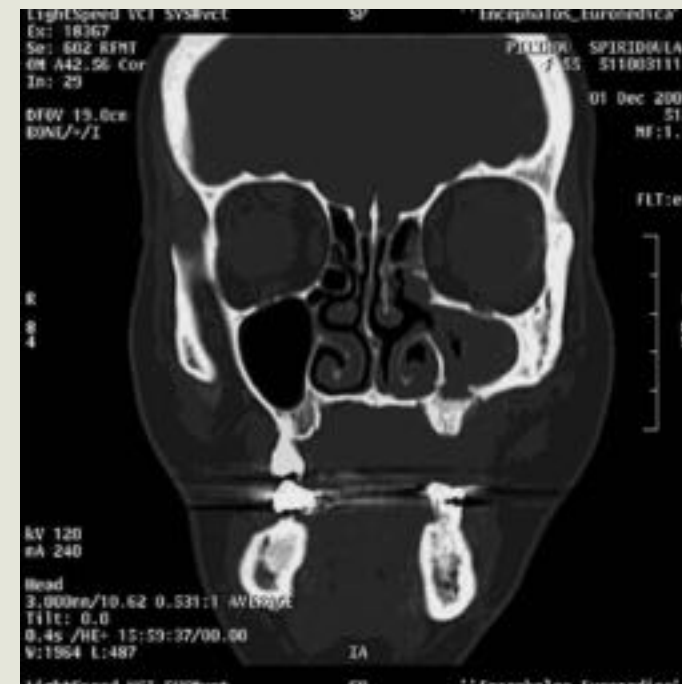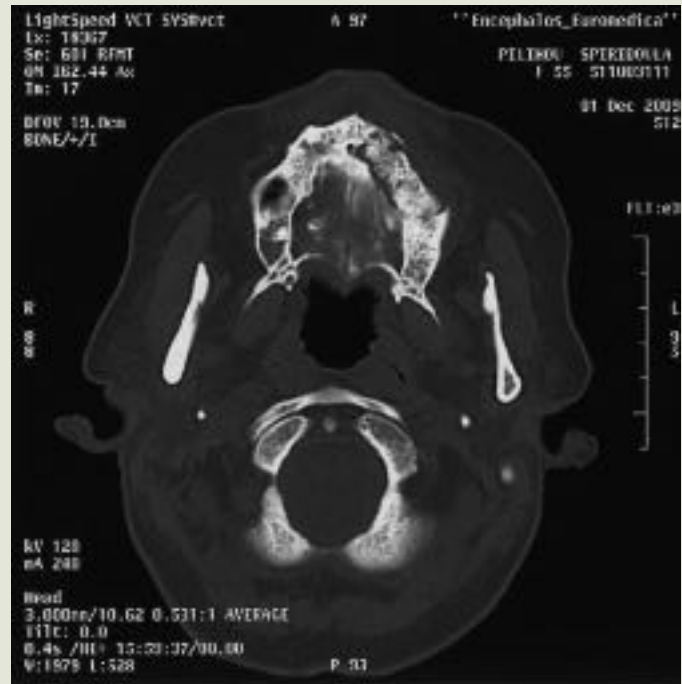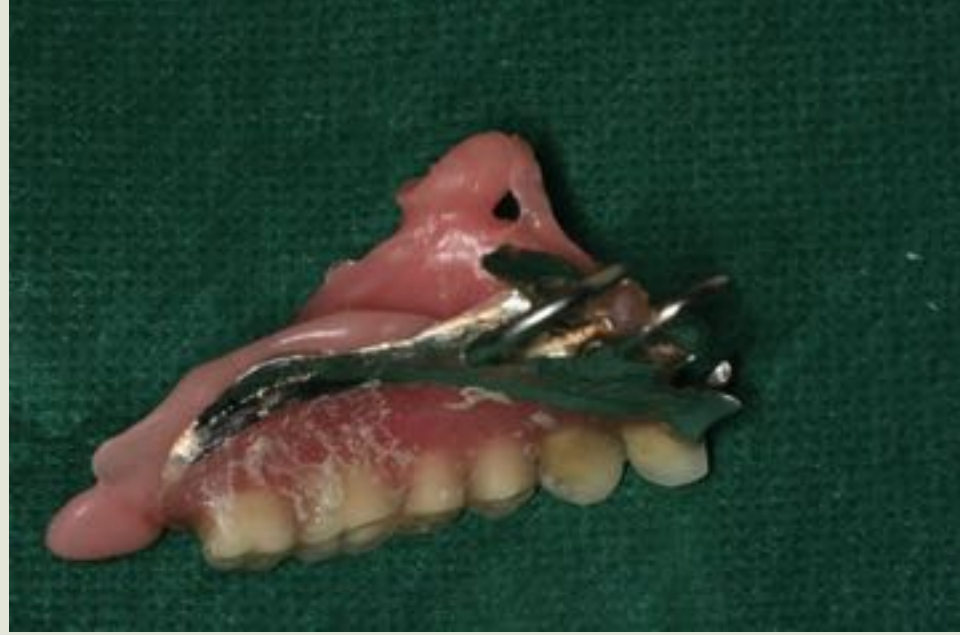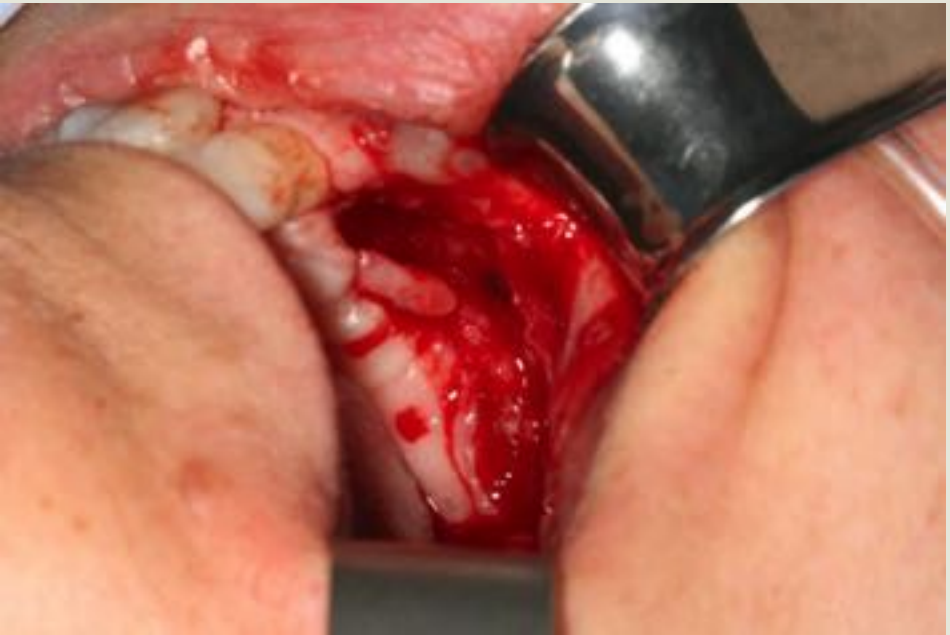





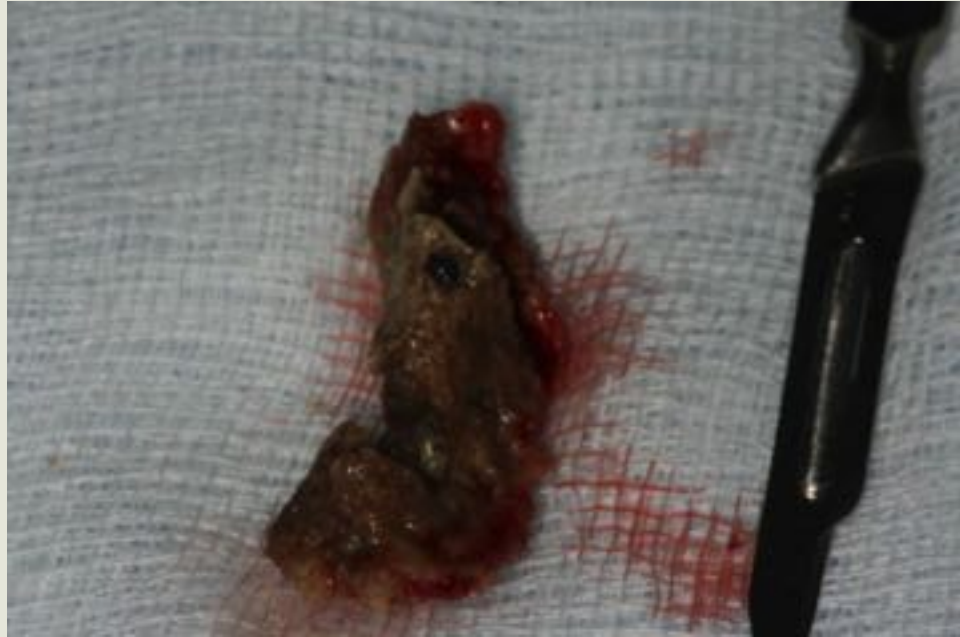
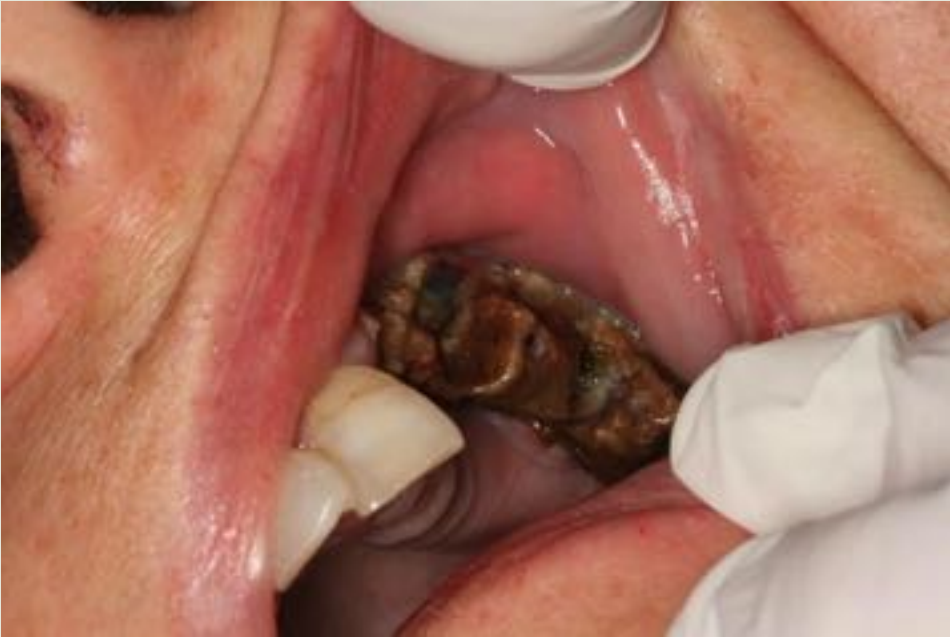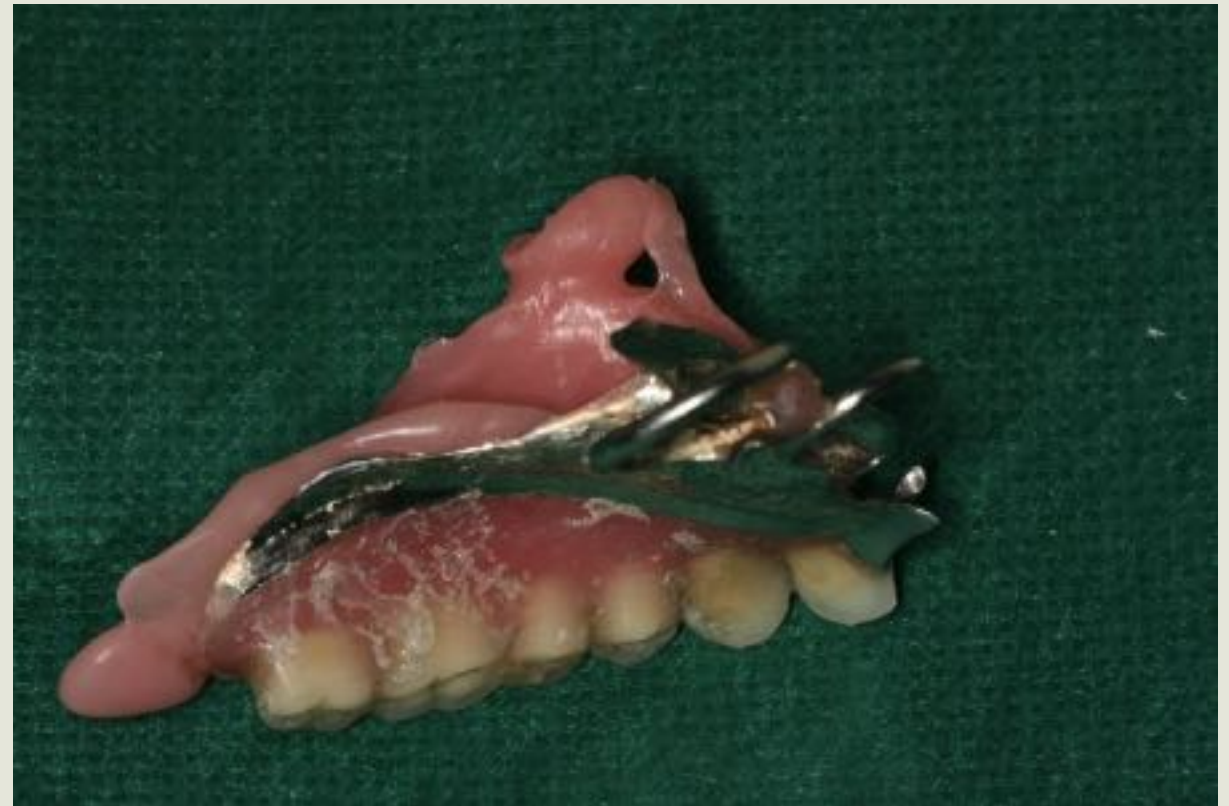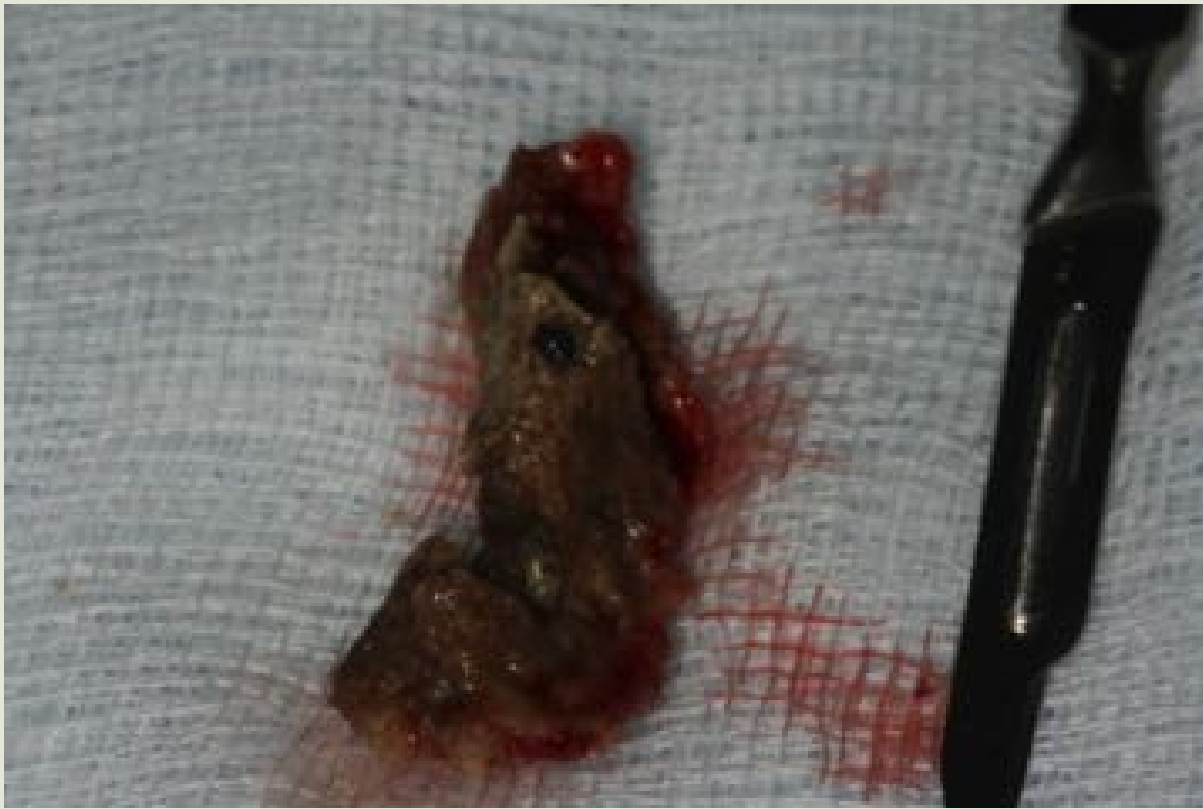Οστεονέκρωση άνω γνάθου –  
ιγμορείου  
Αφαίρεση απολύματος









# Κάταγμα ζυγωματικού συμπλέγματος

