

# Κλινική Εξταση Χειρουργικό Σχεδίο Θεραπείας

**Πάνος Χριστόπουλος**

# ΠΑΛΑΙΟΤΕΡΑ

Εμφυτεύματα όπου υπήρχε οστό

η προσθετική αποκατάσταση  
προσαρμόζονταν στις δυνατότητες του  
γναθοχειρουργού

# ΣΗΜΕΡΑ

Όστού όπου χρειάζονται εμφυτεύματα

η γναθοχειρουργική θεραπεία  
προσαρμόζεται στις απαιτήσεις του  
προσθετολόγου

# ΑΡΧΙΚΗ ΕΞΕΤΑΣΗ

ΙΑΤΡΙΚΟ-ΟΔΟΝΤΙΑΤΡΙΚΟ ΙΣΤΟΡΙΚΟ

ΕΞΩΣΤΟΜΑΤΙΚΗ ΕΞΕΤΑΣΗ

ΕΝΔΟΣΤΟΜΑΤΙΚΗ ΕΞΕΤΑΣΗ

ΑΚΤΙΝΟΓΡΑΦΙΚΗ ΕΞΕΤΑΣΗ

ΚΟΙΝΩΝΙΚΗ ΚΑΤΑΣΤΑΣΗ      ΨΥΧΟΛΟΓΙΚΗ  
ΚΑΤΑΣΤΑΣΗ

# ΙΑΤΡΙΚΟ-ΟΔΟΝΤΙΑΤΡΙΚΟ ΙΣΤΟΡΙΚΟ

- ▣ κακή πρόγνωση οστεοενσωμάτωσης
- ▣ καθορισμός μεγέθους επέμβασης
- ▣ αιτία απώλειας δοντιών
- ▣ παραλειπουργικές έξεις
- ▣ στοματική υγιεινή

# ΑΡΧΙΚΗ ΕΞΕΤΑΣΗ

ΙΑΤΡΙΚΟ-ΟΔΟΝΤΙΑΤΡΙΚΟ ΙΣΤΟΡΙΚΟ

ΕΞΩΣΤΟΜΑΤΙΚΗ ΕΞΕΤΑΣΗ

ΕΝΔΟΣΤΟΜΑΤΙΚΗ ΕΞΕΤΑΣΗ

ΑΚΤΙΝΟΓΡΑΦΙΚΗ ΕΞΕΤΑΣΗ

ΚΟΙΝΩΝΙΚΗ ΚΑΤΑΣΤΑΣΗ

ΨΥΧΟΛΟΓΙΚΗ

ΚΑΤΑΣΤΑΣΗ

# ΚΛΙΝΙΚΗ ΕΞΕΤΑΣΗ

- ▣ αριθμός και είδος ελλειπόντων δοντιών
- ▣ μονήρες, μερική ή ολική νωδότητα
- ▣ κατάσταση των υπαρχόντων δοντιών
- ▣ οστικό περίγραμμα
- ▣ ποιότητα μαλακών ιστών
- ▣ μεσοφραγματικός χώρος

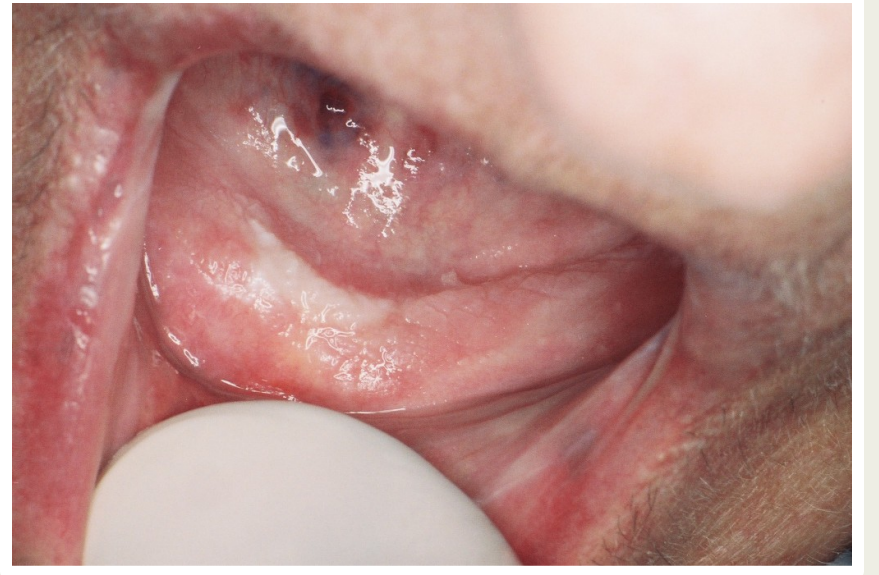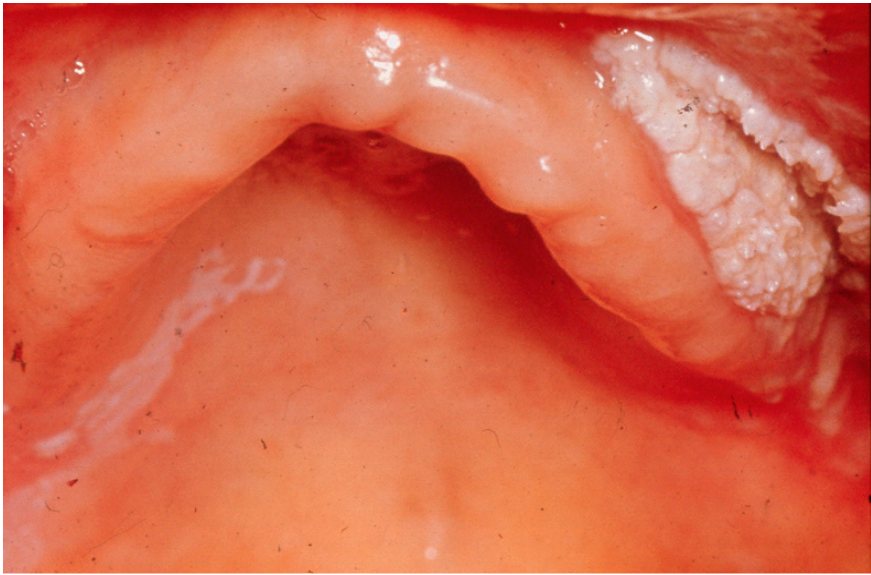
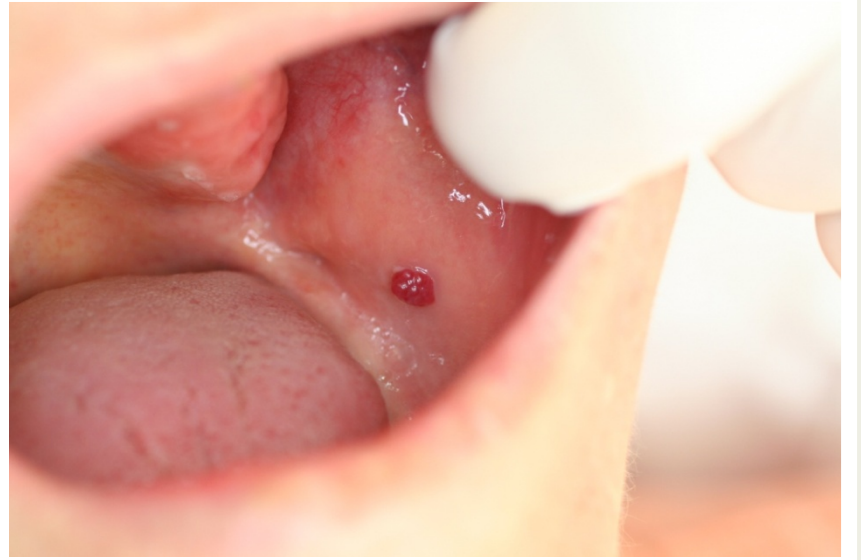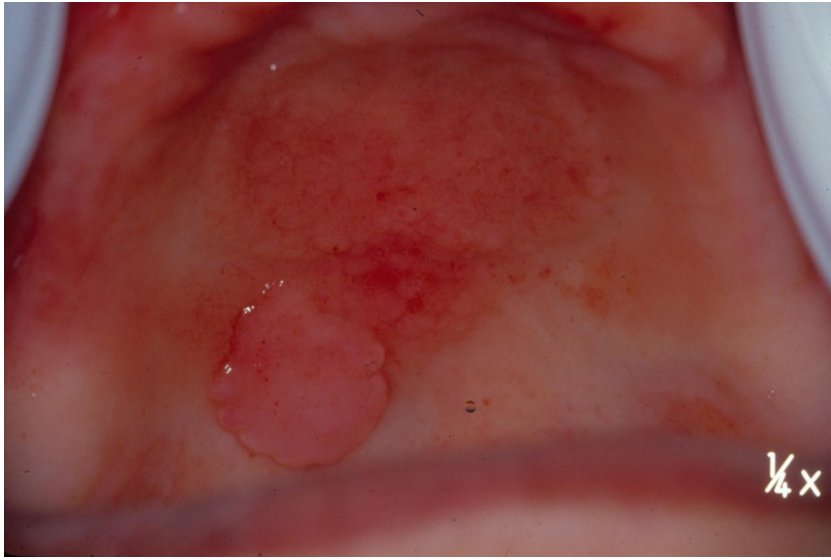
# Οστικό περίγραμμα

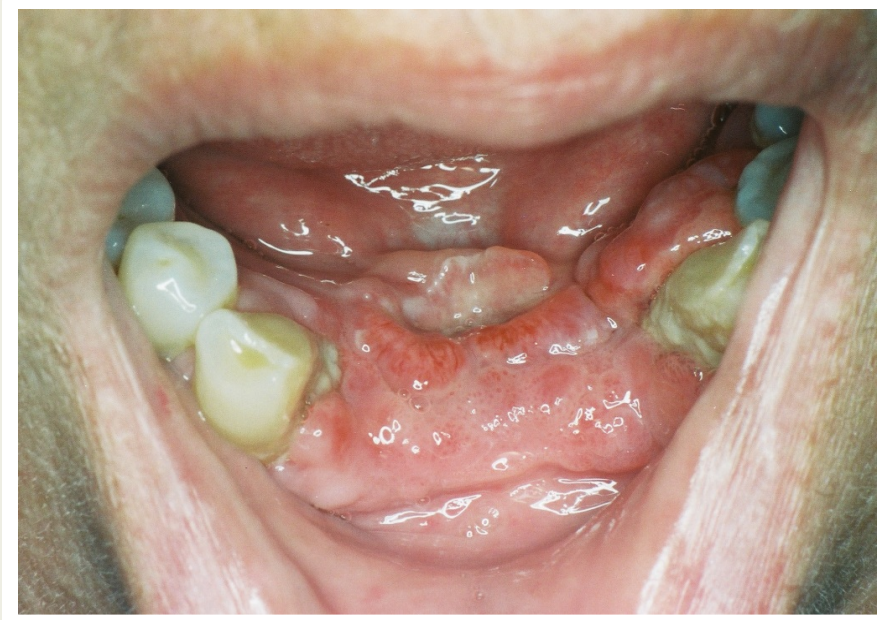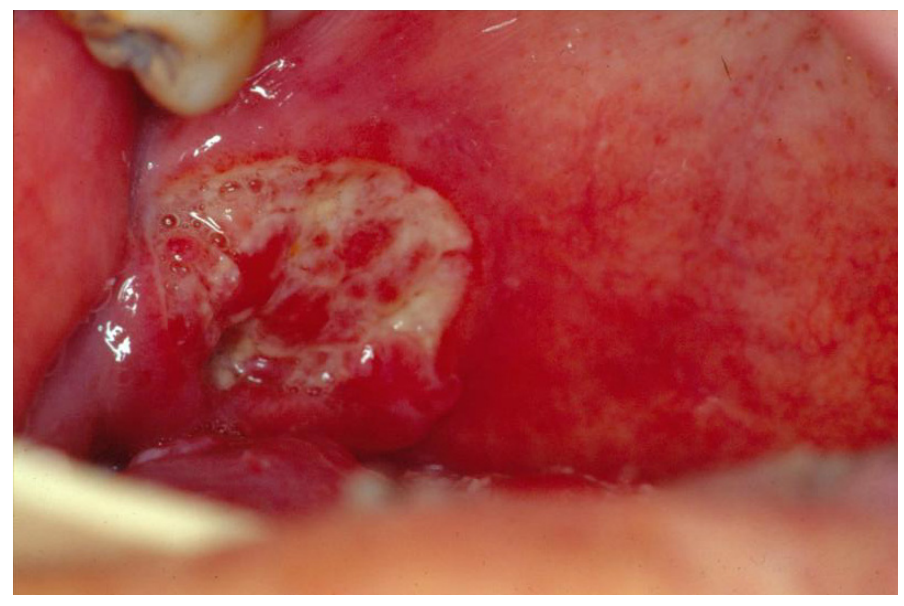
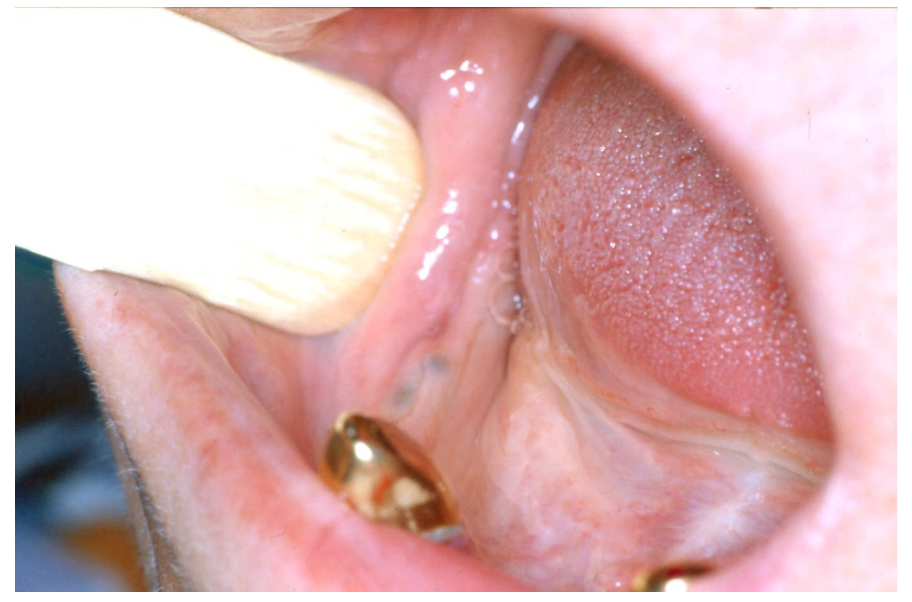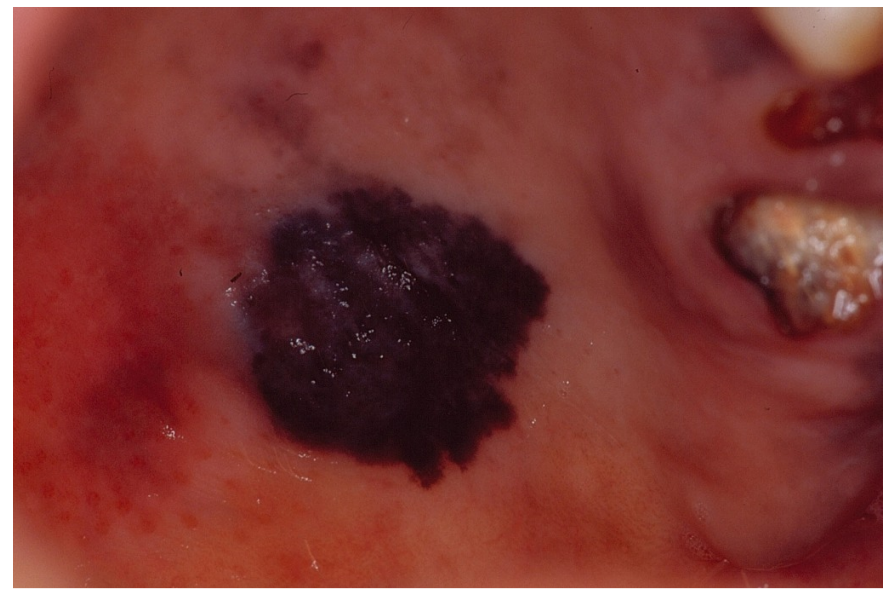
- ▣ Ομαλό
- ▣ Εξοστώσεις
- ▣ Υποσκαφές
- ▣ Βάθος αύλακας

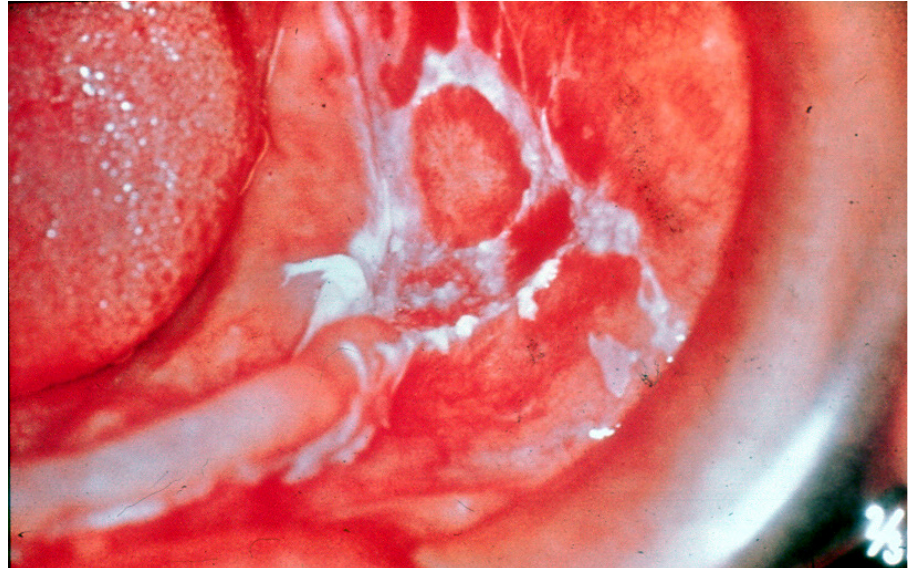
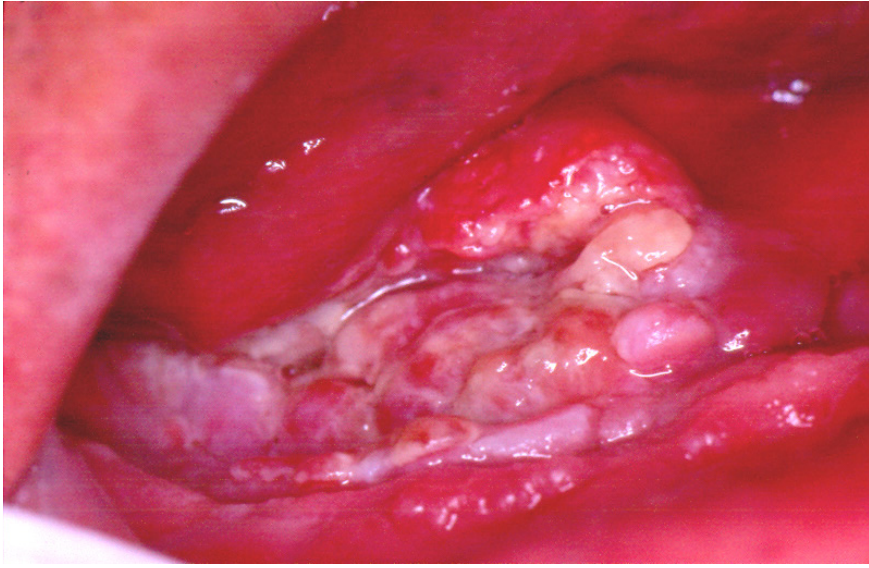
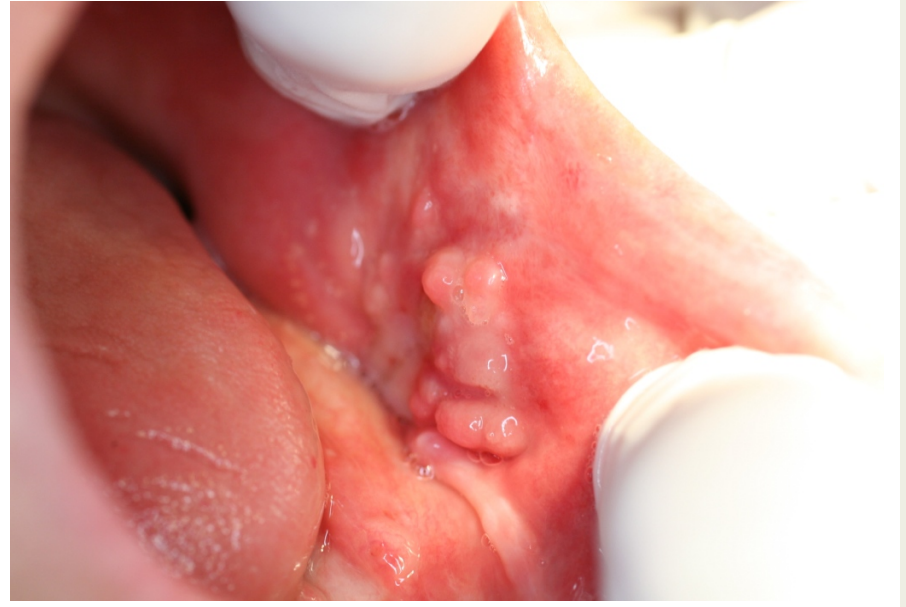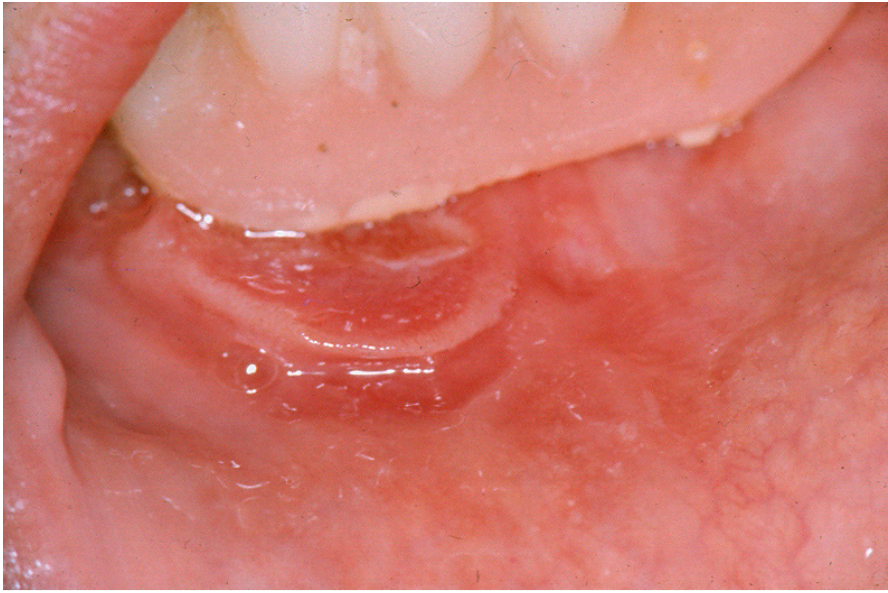


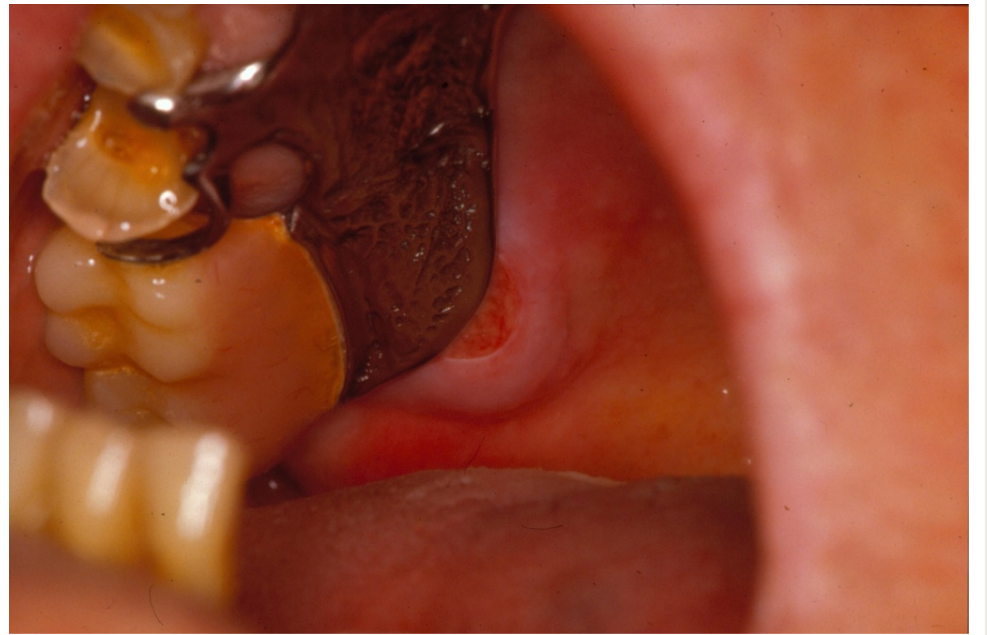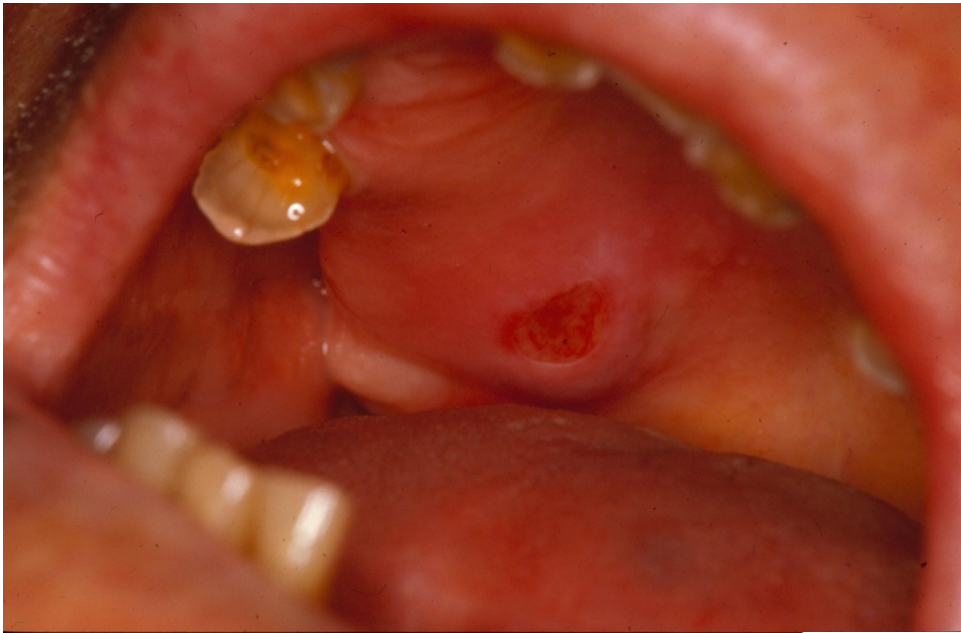# Μαλακοί ιστοί

- ▣ Αλλαγή χρώματος  
λευκό, ερυθρό, μελανό
- ▣ Έλκωση  
χείλη, αίτιο
- ▣ Ογκίδιο  
κινητικότητα, υφή, αίτιο
- ▣ Υπερπλασία, υπερτροφία  
από οδοντοστοιχία, χαλινού









# Βλάβη που δεν υποχωρεί

- ▣ Περισσότερο από 7 ως 14 ημέρες, παρά τις προσπάθειες για εξάλειψη πιθανών τοπικών αιτιολογικών παραγόντων, συστηματική ή τοπική θεραπευτική αγωγή
- ▣ Περιοχές αυξημένου κινδύνου για την ανάπτυξη καρκίνου του στόματος πιθανά συντομότερα

# Υποπτα σημεία κακοήθειας

- ▣ Βλάβες που αυξήθηκαν ή αυξάνονται γρήγορα σε μέγεθος χωρίς προφανή αιτία
- ▣ Ερυθρές, λευκές, ή μελαγχρωματικές βλάβες ή συνδυασμοί τους, για τις οποίες τα αίτια δεν είναι ευκρινή ή η διάγνωση δεν είναι προφανής
- ▣ Βλάβες στερεά προσφυόμενες ή καθηλωμένες στους υποκείμενους ιστούς

# ΑΡΧΙΚΗ ΕΞΕΤΑΣΗ

ΙΑΤΡΙΚΟ-ΟΔΟΝΤΙΑΤΡΙΚΟ ΙΣΤΟΡΙΚΟ

ΕΞΩΣΤΟΜΑΤΙΚΗ ΕΞΕΤΑΣΗ

ΕΝΔΟΣΤΟΜΑΤΙΚΗ ΕΞΕΤΑΣΗ

ΑΚΤΙΝΟΓΡΑΦΙΚΗ ΕΞΕΤΑΣΗ

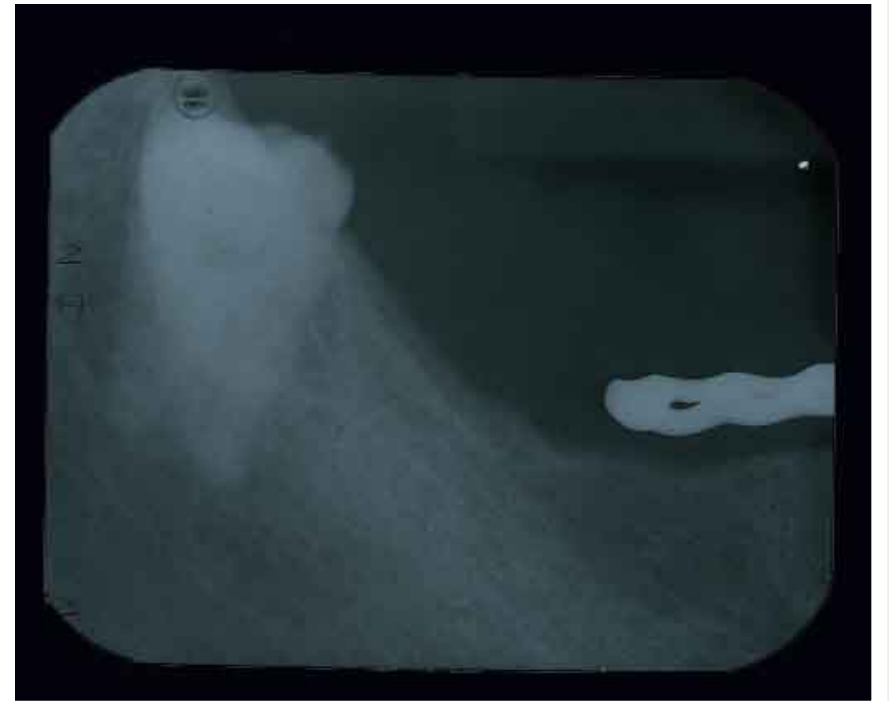
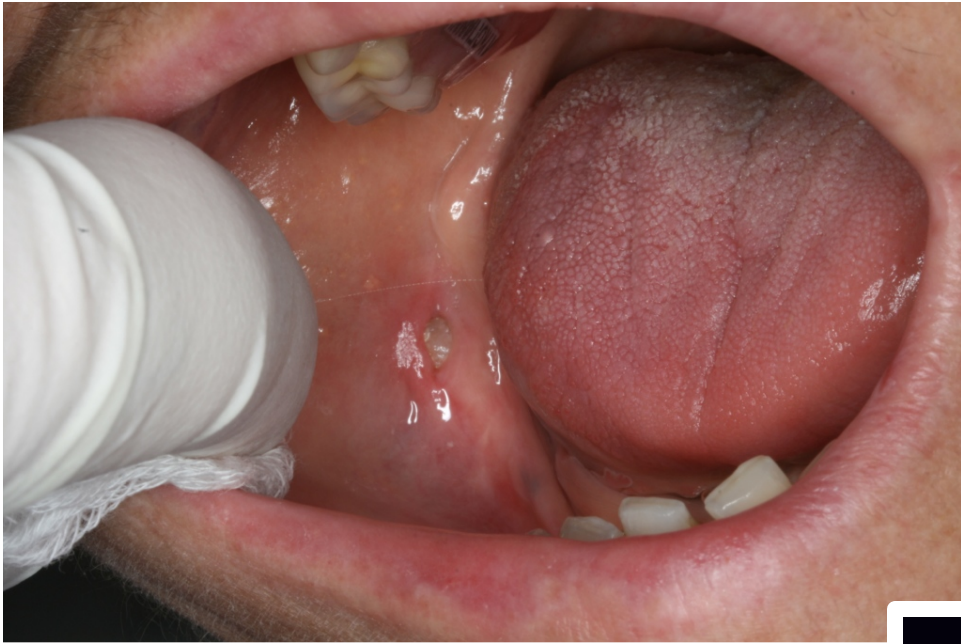ΚΟΙΝΩΝΙΚΗ ΚΑΤΑΣΤΑΣΗ

ΨΥΧΟΛΟΓΙΚΗ ΚΑΤΑΣΤΑΣΗ



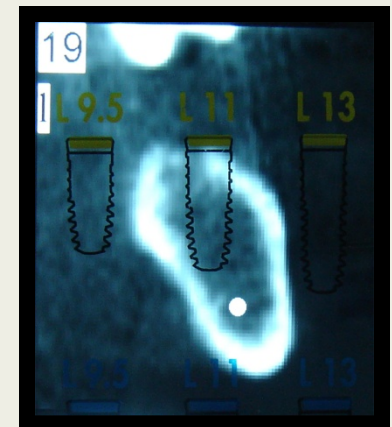

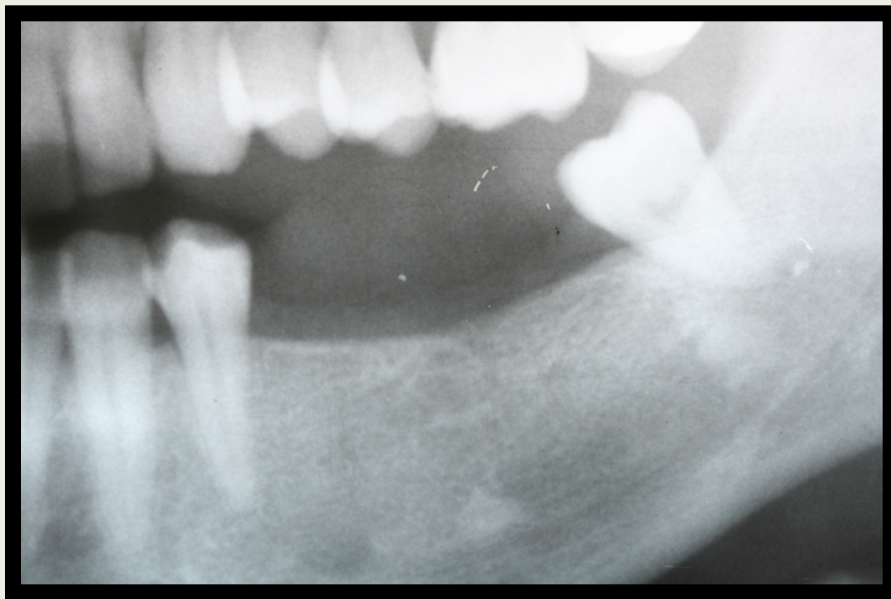
# Ακτινογραφική εξέταση

- ▣ Ύπαρξη παθολογικών αλλοιώσεων
- ▣ Ύπαρξη εγκλείστων
- ▣ Δυνατότητα τοποθέτησης εμφυτευμάτων



# ΑΚΤΙΝΟΓΡΑΦΙΚΗ ΕΞΕΤΑΣΗ

- ▣ πανοραμική ακτινογραφία
- ▣ αξονική τομογραφία (dental scan)



# ΑΡΧΙΚΗ ΕΞΕΤΑΣΗ

ΙΑΤΡΙΚΟ-ΟΔΟΝΤΙΑΤΡΙΚΟ ΙΣΤΟΡΙΚΟ

ΕΞΩΣΤΟΜΑΤΙΚΗ ΕΞΕΤΑΣΗ

ΕΝΔΟΣΤΟΜΑΤΙΚΗ ΕΞΕΤΑΣΗ

ΑΚΤΙΝΟΓΡΑΦΙΚΗ ΕΞΕΤΑΣΗ

ΚΟΙΝΩΝΙΚΗ ΚΑΤΑΣΤΑΣΗ

ΨΥΧΟΛΟΓΙΚΗ ΚΑΤΑΣΤΑΣΗ

# ΧΕΙΡΟΥΡΓΙΚΟ ΣΧΕΔΙΟ

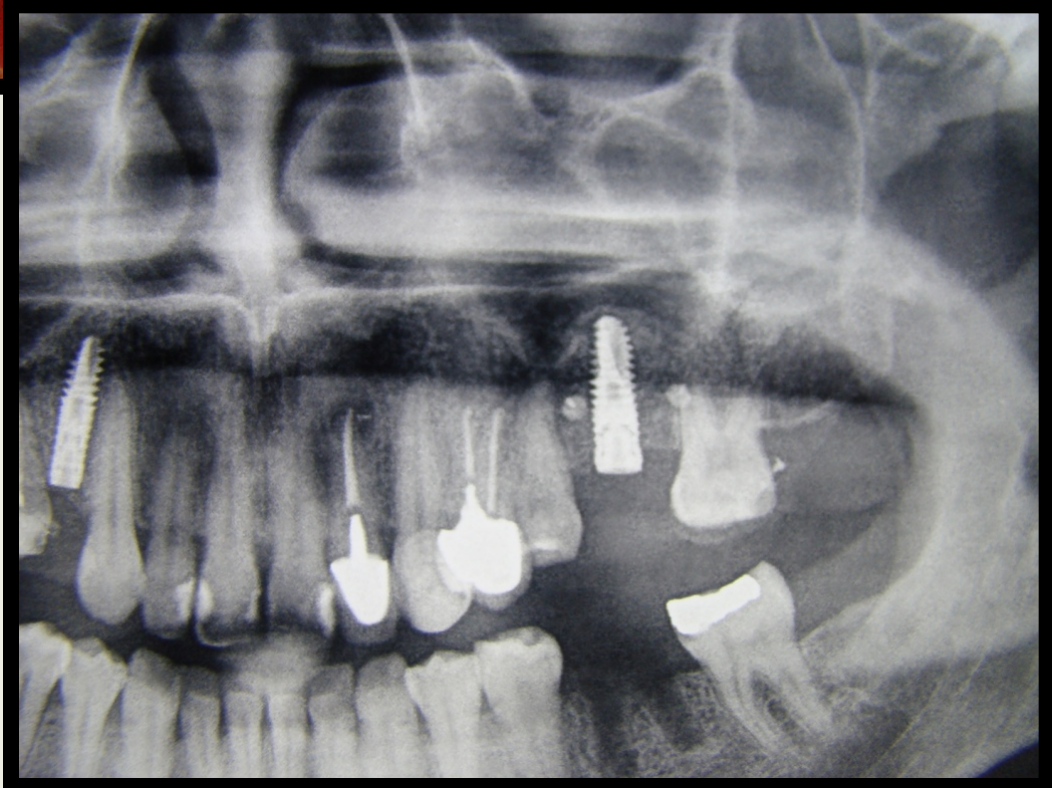
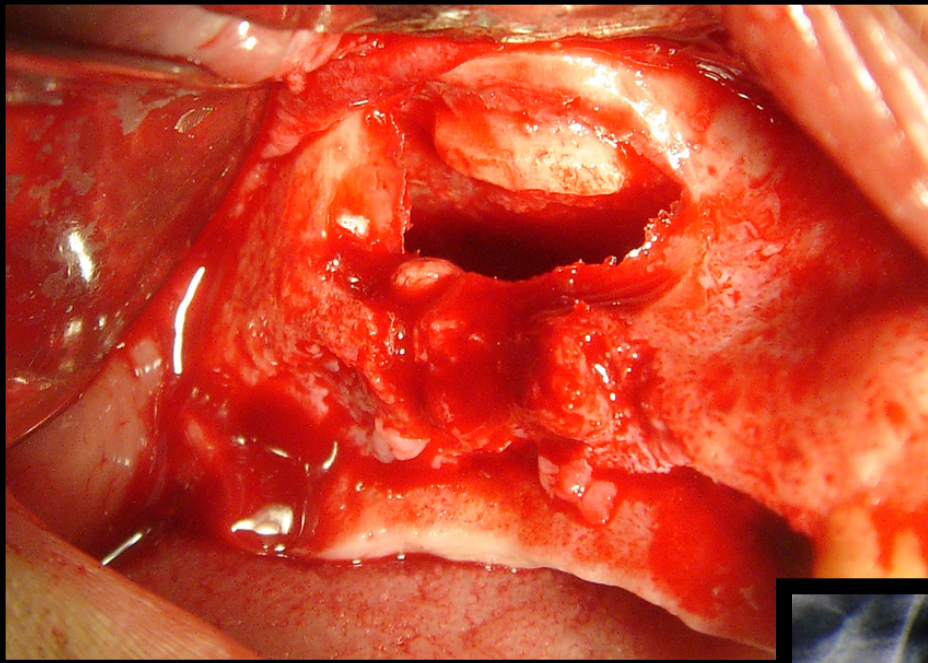
- ▣ ανατομικούς περιοριστικούς παράγοντες
- ▣ ηλικία ασθενούς
- ▣ γενική υγεία ασθενούς
- ▣ αναγκαία χειρουργικά στάδια

# ΑΝΑΤΟΜΙΚΟΙ ΠΕΡΙΟΡΙΣΤΙΚΟΙ ΠΑΡΑΓΟΝΤΕΣ

- ▣ ύψος και εύρος της φατνιακής ακρολοφίας
- ▣ έδαφος του ιγμορείου
- ▣ κάτω φατνιακό νεύρο
- ▣ απόσταση μεταξύ δοντιών και εμφυτευμάτων

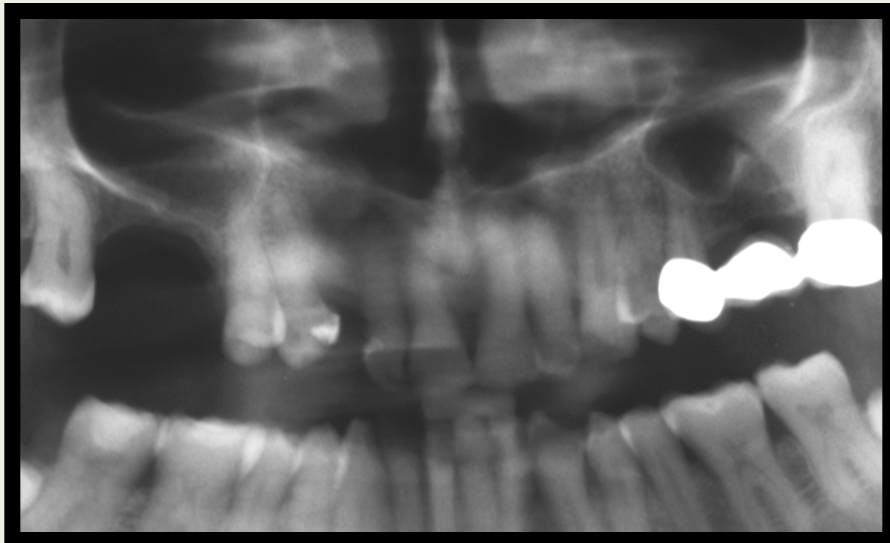
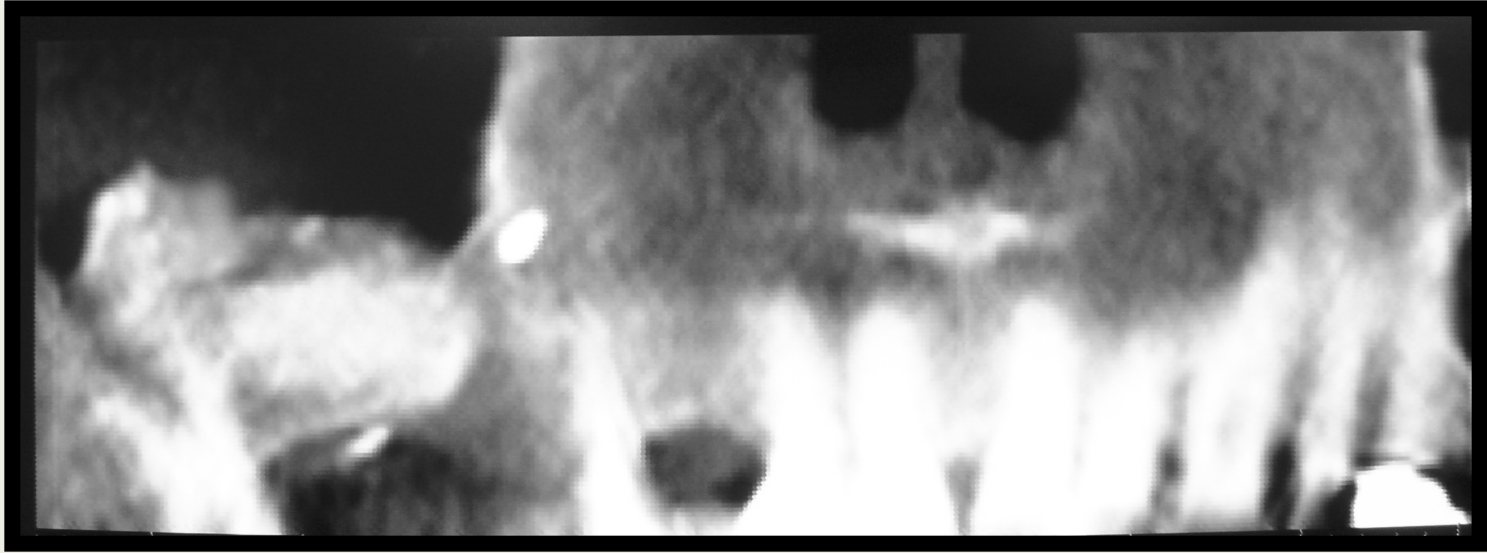
# ΑΠΟΣΤΑΣΗ ΜΕΤΑΞΥ ΔΟΝΤΙΩΝ ΚΑΙ ΕΜΦΥΤΕΥΜΑΤΩΝ

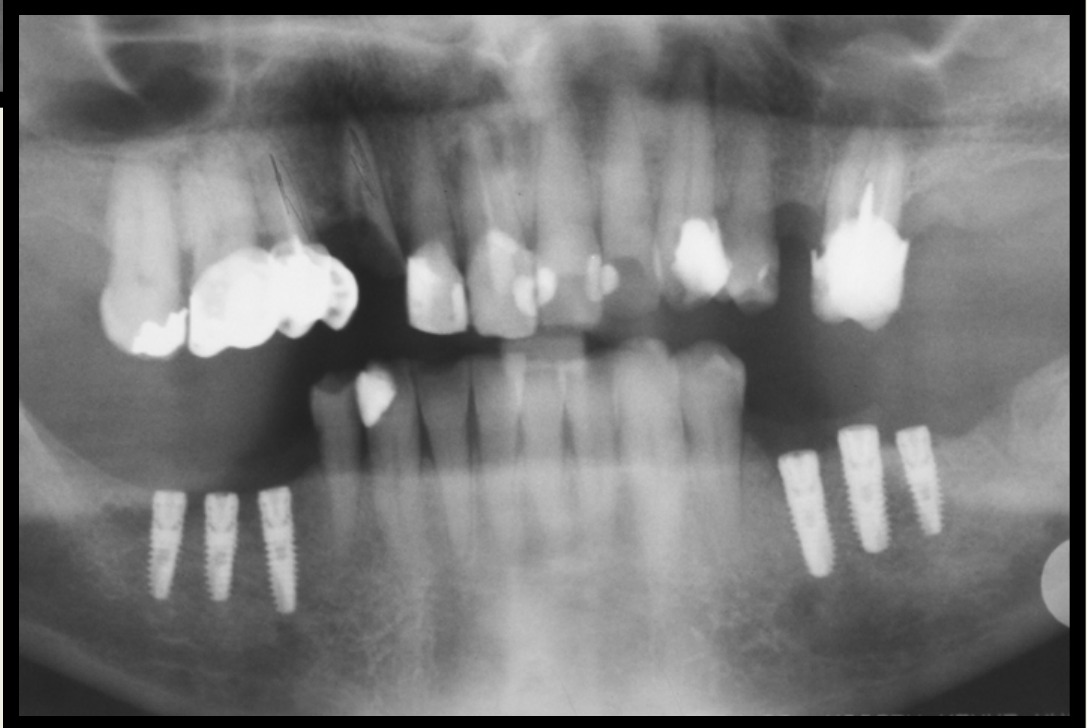
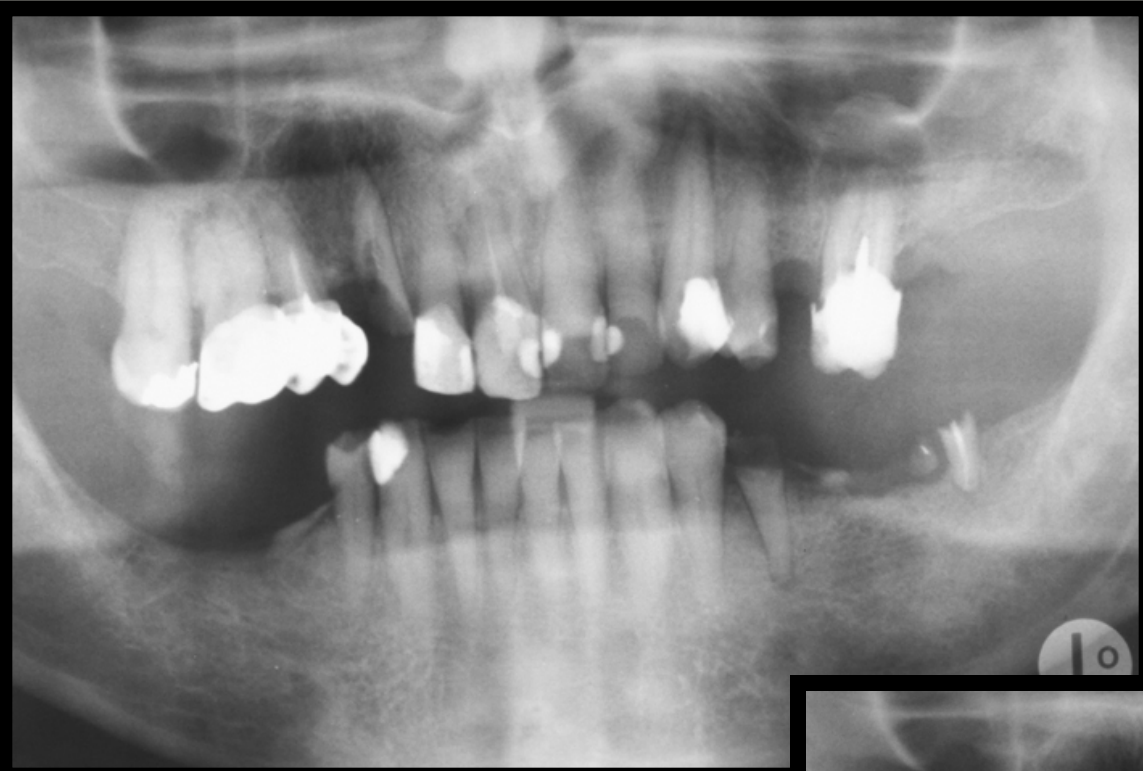
- ▣ απόσταση εμφυτεύματος δοντιού  $\geq 2\text{mm}$
- ▣ απόσταση δύο εμφυτευμάτων  $\geq 3\text{mm}$

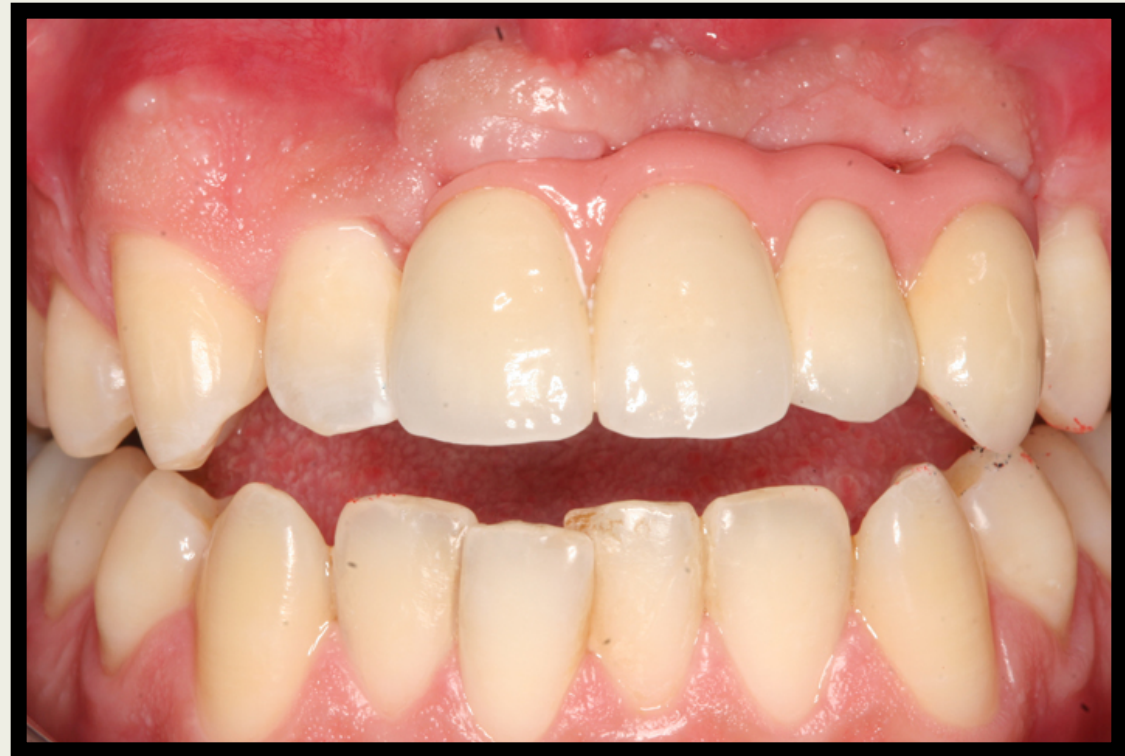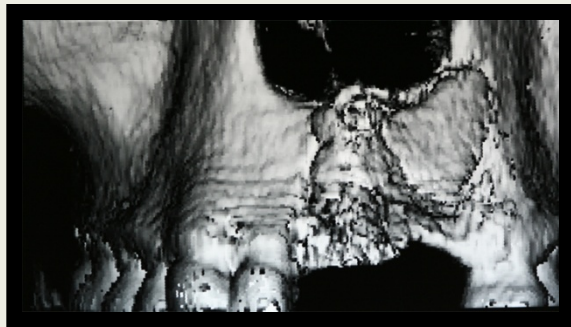
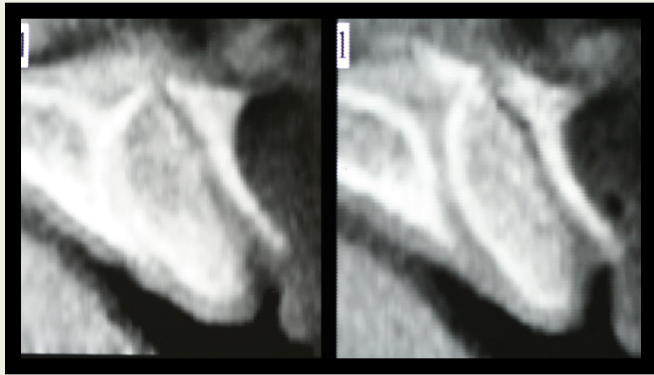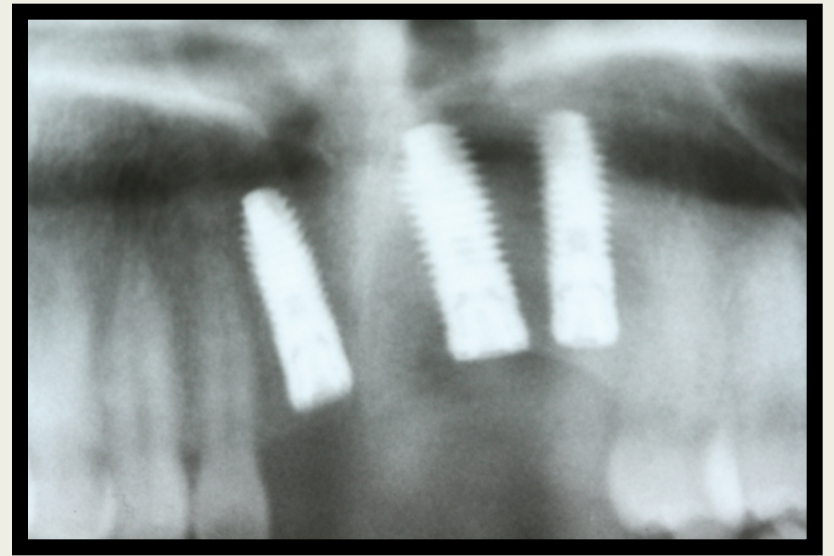
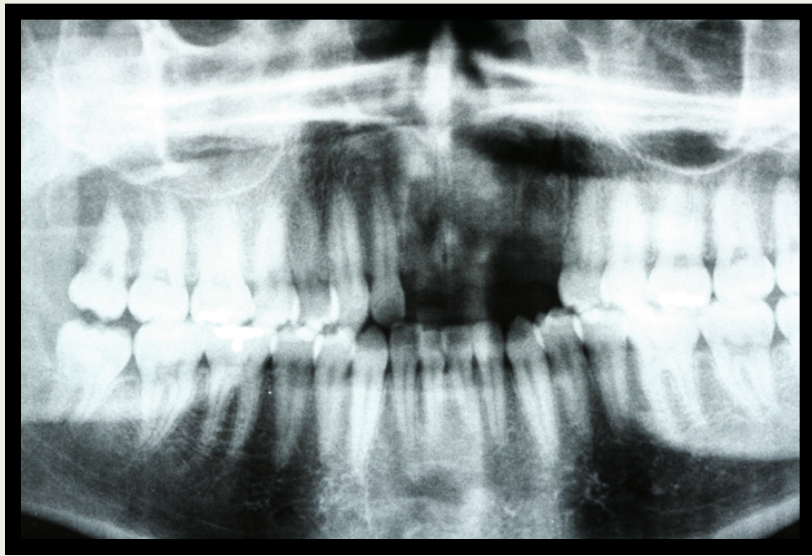




# Ανύψωση ιγμορείου







**ΕΥΧΑΡΙΣΤΩ ΓΙΑ ΤΗΝ ΠΡΟΣΟΧΗ ΣΑΣ**

