

ΧΕΙΡΟΥΡΓΙΚΕΣ ΠΑΘΗΣΕΙΣ ΚΓΔ

ΛΑΜΠΡΟΣ Π. ΓΚΟΥΤΖΑΝΗΣ
ΕΠΙΚΟΥΡΟΣ ΚΑΘΗΓΗΤΗΣ

ΚΛΙΝΙΚΗ ΣΤΟΜΑΤΙΚΗΣ ΚΑΙ ΓΝΑΘΟΠΡΟΣΩΠΙΚΗΣ ΧΕΙΡΟΥΡΓΙΚΗΣ
ΟΔΟΝΤΙΑΤΡΙΚΗ ΣΧΟΛΗ ΕΚΠΑ

ΣΤΟΜΑΤΟΓΝΑΘΙΚΟ ΣΥΣΤΗΜΑ

- ΚΡΟΤΑΦΟΓΝΑΘΙΚΕΣ ΔΙΑΡΘΡΩΣΕΙΣ (ΚΓΔ)
- ΜΥΕΣ ΜΑΣΗΣΗΣ
- ΟΔΟΝΤΙΚΟΙ ΦΡΑΓΜΟΙ

ΜΥΕΣ ΚΙΝΗΣΗΣ ΚΓΔ-ΚΑΤΩ ΓΝΑΘΟΥ

■ ΜΑΣΗΤΗΡΙΟΙ ΜΥΕΣ

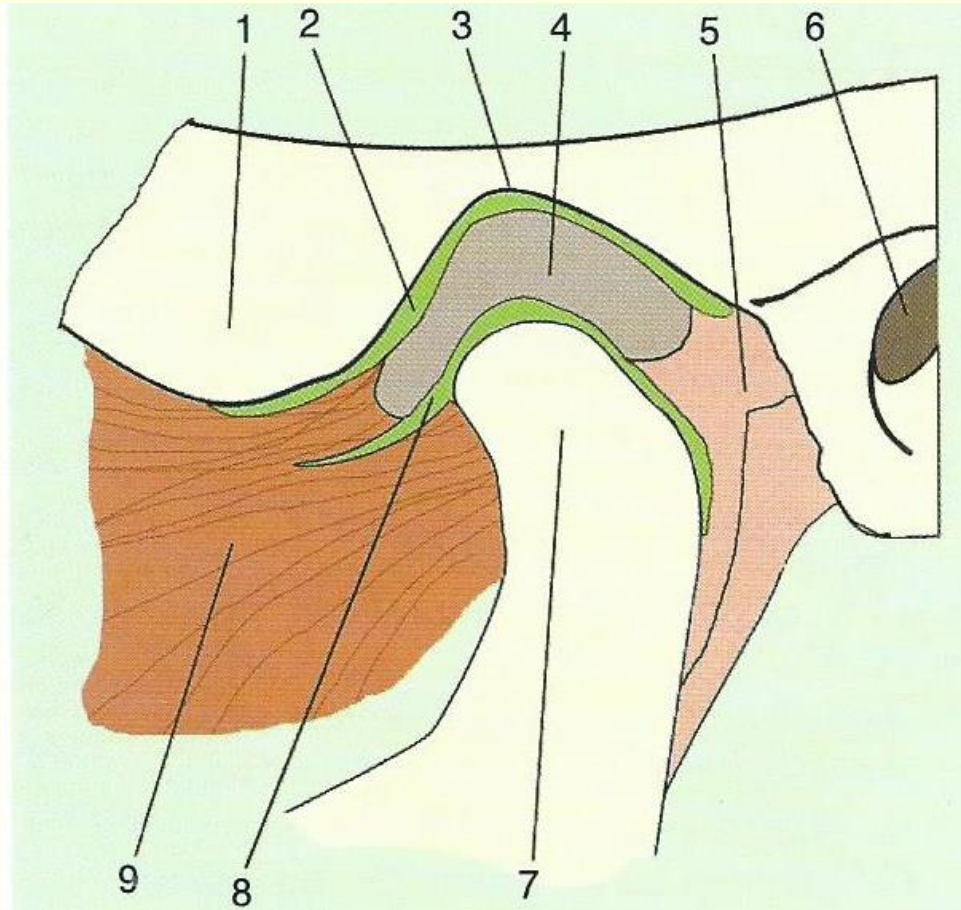
- Κροταφίτης
- Μασητήρας
- Έσω πτερυγοειδής
- Έξω πτερυγοειδής

■ ΑΝΩΘΕΝ ΤΟΥ ΥΟΕΙΔΟΥΣ ΜΥΕΣ

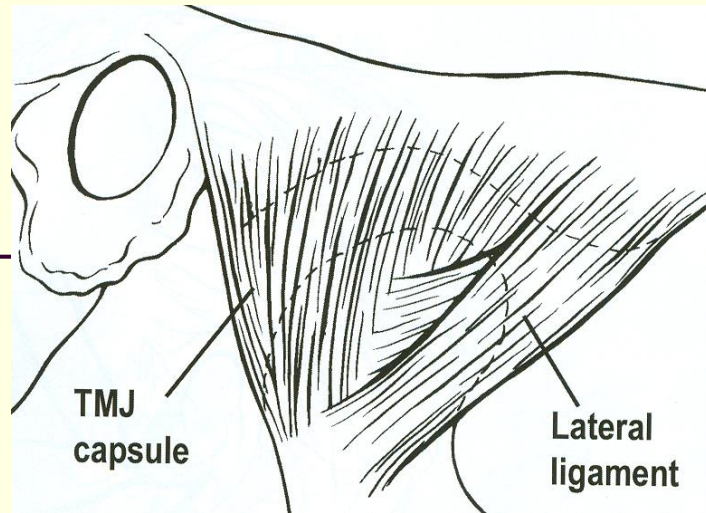
- Γενειοϋοειδής
- Διγάστορας
- Γναθοϋοειδής
- Βελονοϋοειδής

■ ΚΑΤΩΘΕΝ ΤΟΥ ΥΟΕΙΔΟΥΣ ΜΥΕΣ

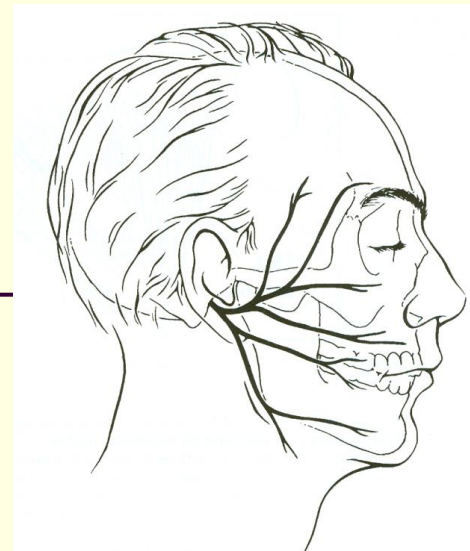
ΑΝΑΤΟΜΙΑ ΚΓΔ



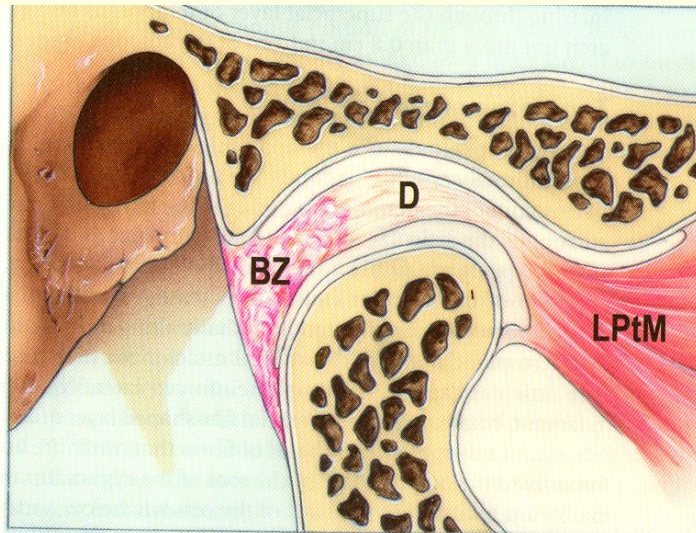
1. Πρόσθιο αρθρικό φύμα
2. Άνω αρθρικός θάλαμος
3. Κροταφική γλήνη
4. Διάρθριος δίσκος (μηνίσκος)
5. Οπίσθιος σύνδεσμος μηνίσκου (δίστιβη ζώνη μηνίσκου)
6. Έξω ακουστικός πόρος
7. Κόνδυλος κάτω γνάθου
8. Κάτω αρθρικός θάλαμος
9. Έξω πτερυγοειδής μυς



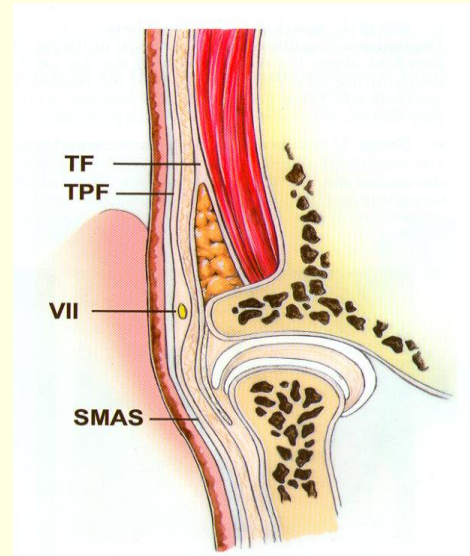
Η κροταφογοναθική άρθρωση και έξω πλάγιος σύνδεσμος



Οι κύριοι κλάδοι του προσωπικού νεύρου

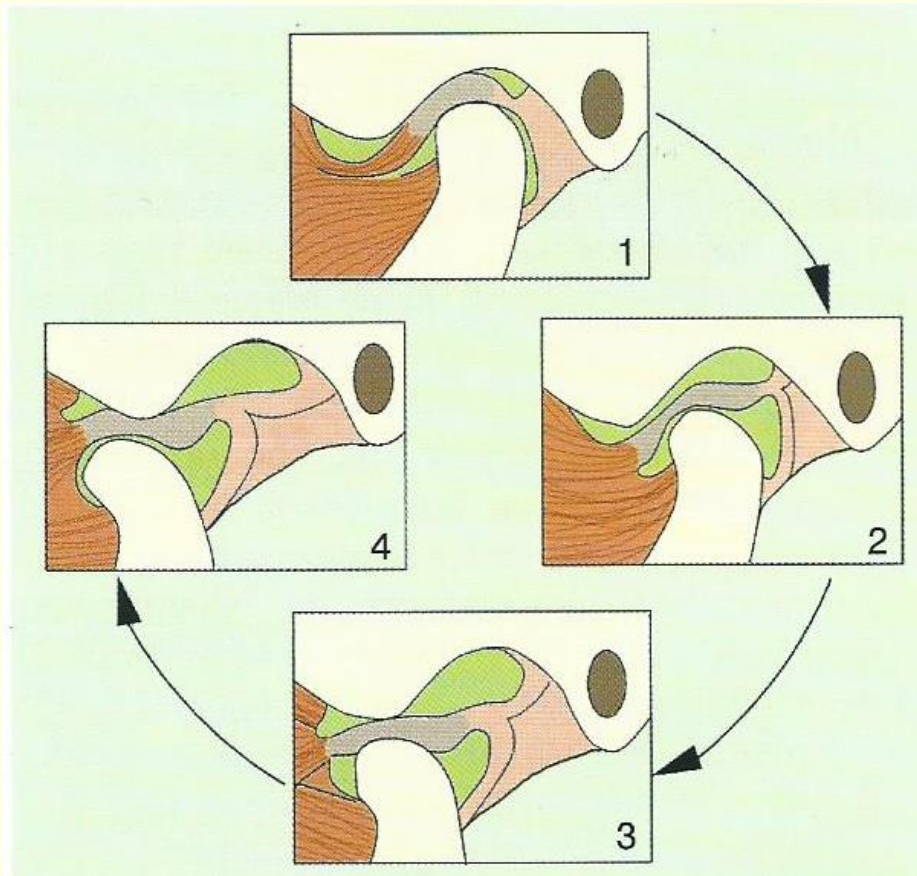


Οβελιαία τομή ΚΓΔ, όπου φαίνονται σχηματικά η διπέταλη ζώνη (BZ), ο διάρθριος δίσκος (D) και ο έξω πτερυγοειδής μυς (LPtM).



Στεφανιαία τομή ΚΓΔ, όπου φαίνονται σχηματικά η κροταφική περιτονία (TF), η κροταφοβρεγματική περιτονία (TFP), κροταφικός κλάδος του προσωπικού νεύρου (VII) και το επιπολής μιοαπονευρωτικό σύστημα (SMAS)

ΑΝΑΤΟΜΙΑ ΚΓΔ



Κινήσεις του διάρθριου δίσκου φυσιολογικής ΚΓΔ και αλλαγές του σχήματος του άνω και κάτω αρθρικού διαμερίσματος κατά το άνοιγμα και κλείσιμο του στόματος

Η ΚΓΔ κατά τον κύκλο ανοίγματος – κλεισίματος του στόματος σχηματικά.

Από: Αγγελόπουλος - Αλεξανδρίδης: Σύγχρονη Στοματική και Γναθοπροσωπική Χειρουργική, Αθήνα 2004

ΚΥΡΙΕΣ ΛΕΙΤΟΥΡΓΙΕΣ ΣΓΣ

- ΜΑΣΗΣΗ
- ΚΑΤΑΠΟΣΗ

ΔΙΑΤΑΡΑΧΗ ΛΕΙΤΟΥΡΓΙΑΣ ΣΓΣ

- ΚΡΟΤΑΦΟΓΝΑΘΙΚΗ ΔΥΣΛΕΙΤΟΥΡΓΙΑ
 - Πόνος στη στοματοπροσωπική περιοχή
 - Παραγωγή ήχων από την άρθρωση
 - Διαταραχή φυσιολογικής διάνοιξης στόματος
 - Διαταραχή μασητικής λειτουργίας

ΤΑΞΙΝΟΜΗΣΗ ΤΩΝ ΠΑΘΗΣΕΩΝ ΤΗΣ ΚΓΔ

- Διαταραχές διάπλασης / ανάπτυξης της ΚΓΔ
- Διαταραχές λειτουργίας των μυών της μασήσεως
- Διαταραχές θέσης του μηνίσκου της ΚΓΔ
- Οστεοαρθρίτιδα
- Τραύματα του κονδύλου και αγκύλωση της άρθρωσης
- Ρευματοειδής αρθρίτιδα
- Άλλες παθήσεις

Από Zarb et al 1994

ΧΕΙΡΟΥΡΓΙΚΕΣ ΠΑΘΗΣΕΙΣ ΚΓΔ

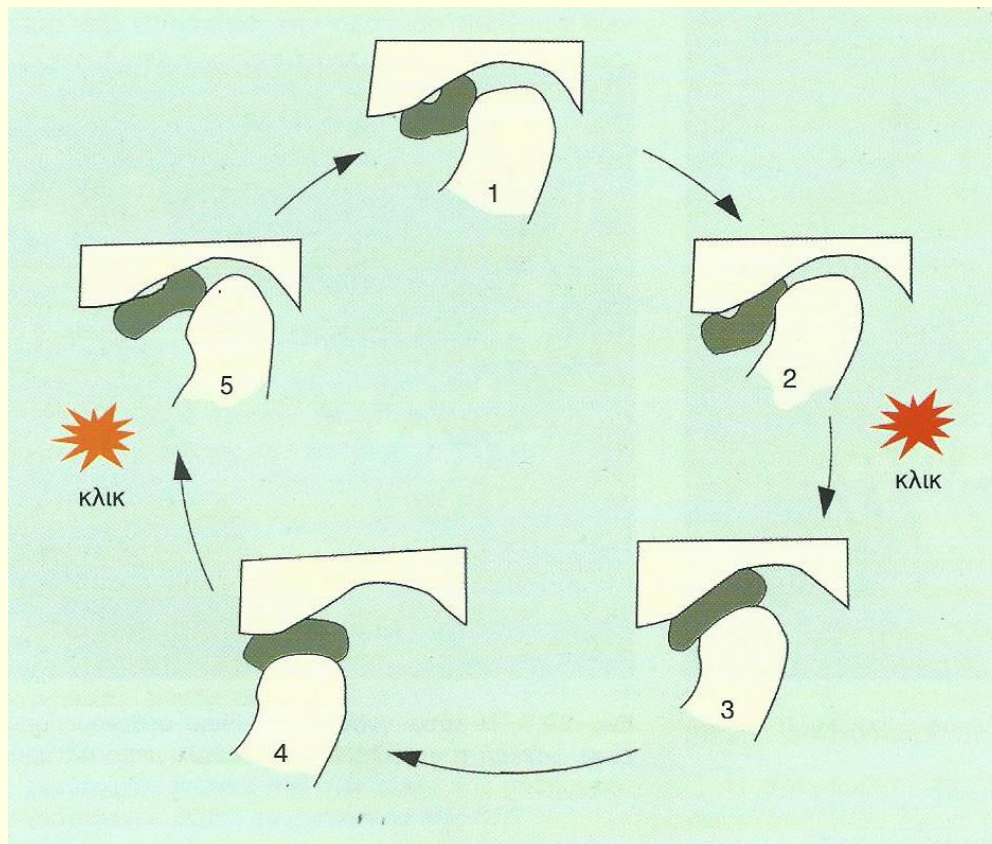
- Διαταραχές διάπλασης / ανάπτυξης της ΚΓΔ
- Διαταραχές θέσης του μηνίσκου της ΚΓΔ
 - Πρόσθια μετατόπιση με ανάταξη
 - Πρόσθια μετατόπιση χωρίς ανάταξη
 - Πρόσθια μετατόπιση με διάτρηση του μηνίσκου
- Οστεοαρθρίτιδα
- Τραύματα του κονδύλου και αγκύλωση της άρθρωσης
- Ρευματοειδής αρθρίτιδα
- Άλλες παθήσεις

ΕΞΕΤΑΣΗ ΤΗΣ ΚΓΔ

- Ιστορικό
- Κλινική εξέταση
 - Επισιόπηση
 - Ψηλάφηση
 - Ακρόαση
- Εργαστηριακές εξετάσεις
 - Εξετάσεις αίματος
 - Ακτινολογικές εξετάσεις
 - Απλές α/ες ΚΓΔ
 - Ορθοπαντομογράφημα
 - Απλή τομογραφία
 - Αξονική τομογραφία
 - Αρθρογραφία
 - Μαγνητική τομογραφία
 - Αρθροσκόπηση

ΔΙΑΤΑΡΑΧΕΣ ΘΕΣΗΣ ΤΟΥ ΜΗΝΙΣΚΟΥ

ΠΡΟΣΘΙΑ ΜΕΤΑΤΟΠΙΣΗ ΜΕ ΑΝΑΤΑΞΗ



Η απορρύθμιση αυτή αφορά μετατόπιση του μηνίσκου προς τα εμπρός και οι ασθενείς παραπονούνται για ελεύθερη διάνοιξη του στόματος μόνο μέχρι ενός ορίου πέραν του οποίου είναι δυνατόν να αισθανθούν πόνο μέσα στην άρθρωση με ταυτόχρονη παραγωγή κρότου (reciprocal clicking).

Διάγνωση: MRI.

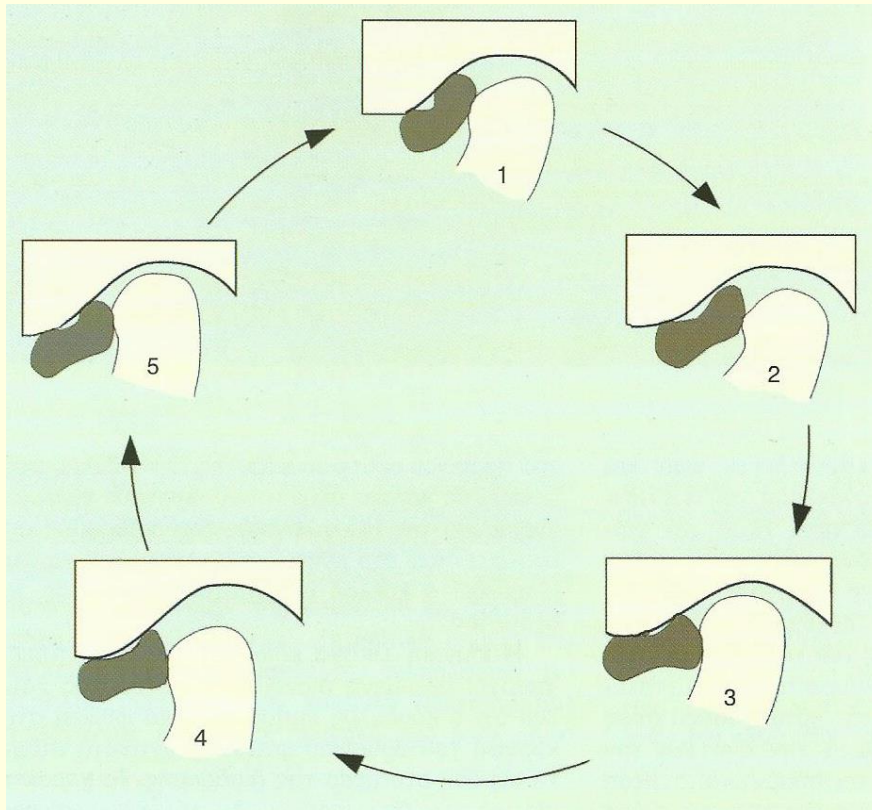
Θεραπεία: Συνήθως συντηρητική και σε σπάνιες περιπτώσεις κάθετη οστεοτομία του κλάδου ή πλαστική διαρθρίου δίσκου.

Σχηματική παράσταση ανοίγματος – κλεισίματος του στόματος ασθενούς με πρόσθια μετατόπιση του μηνίσκου με ανάταξη .

Από: Αγγελόπουλος - Αλεξανδρίδης: Σύγχρονη Στοματική και Γναθοπροσωπική Χειρουργική, Αθήνα 2004

ΔΙΑΤΑΡΑΧΕΣ ΘΕΣΗΣ ΤΟΥ ΜΗΝΙΣΚΟΥ

ΠΡΟΣΘΙΑ ΜΕΤΑΤΟΠΙΣΗ ΧΩΡΙΣ ΑΝΑΤΑΞΗ



Σχηματική παράσταση ανοίγματος – κλεισίματος του στόματος ασθενούς με πρόσθια μετατόπιση του μηνίσκου χωρίς ανάταξη.

Από: Αγγελόπουλος - Αλεξανδρίδης: Σύγχρονη Στοματική και Γναθοπροσωπική Χειρουργική, Αθήνα 2004

Στους ασθενείς αυτούς υπάρχει περιορισμός ή και αδυναμία διάνοιξης του στόματος, έντονος πόνος, σπασμός των μαστηρίων μυών και τοπική ευαισθησία στην πίεση. Στις περιπτώσεις αυτές ο μηνίσκος είναι σταθερά παρεκτοπισμένος εμπρός από τον κόνδυλο παρεμποδίζοντας την προς τα εμπρός κίνησή του.

Διάγνωση: MRI.

Θεραπεία: Αρθροκέντηση- έκπλυση σε οξείες περιπτώσεις. Αρθροσκοπηση. Εάν δεν υπάρχει βελτίωση, πλαστική διάρθριου δίσκου.

Εξέλιξη της κατάστασης αυτής αποτελεί η διάτρηση του δίσκου με επιδείνωση των συμπτωμάτων, της οποίας η θεραπεία συνίσταται σε αφαίρεση υπολειμμάτων μηνίσκου (μηνισκεκτομή), ή μηνισκοπλαστική, εφόσον κριθεί ότι η βλάβη του μηνίσκου είναι διορθώσιμη.

ΟΣΤΕΟΑΡΘΡΙΤΙΔΑ

Χρόνια εκφυλιστική νόσος των ΚΓΔ.

Καταστροφή αρθρικών επιφανειών των ανατομικών στοιχείων της άρθρωσης, αποτέλεσμα “φθοράς χρήσης”.

Οστικές μεταβολές στον κόνδυλο

- Επιπέδωση
- Διαβρώσεις
- Οστεόφυτα
- Σκλήρυνση οστικών επιφανειών
- Διαυγαστικές περιοχές κάτω από την αρθρική επιφάνεια

Κλινική εικόνα: Διάχυτος διαρκής πόνος στην περιοχή της άρθρωσης, που δεν παρουσιάζει αυξομειώσεις κατά τον κύκλο ανοίγματος-κλεισίματος του στόματος, ήχος και αίσθηση τριξίματος κατά τη διάνοιξη, μειωμένη διάνοιξη, ευαισθησία στην ψηλάφηση των μυών, απόκλιση, κλπ.

Διάγνωση: Συμβατικές και αξονικές τομογραφίες

Θεραπεία: Έλεγχος πόνου με αναλγητικά-αντιφλεγμονώδη φάρμακα

Έλεγχος υπερφόρτισης άρθρωσης-σύγκλειση-νάρθηκας

Χειρουργική θεραπεία: Κατά περίπτωση, αφαίρεση υπολειμμάτων δίσκου, κονδυλοπλαστική, κονδυλεκτομή, διάφορες αρθροπλαστικές.

ΑΓΚΥΛΩΣΗ ΚΓΔ

Ακινητοποίηση του κονδύλου μέσα στην κροταφική γλήνη, αποτέλεσμα πολλές φορές ενδοαρθρικού κατάγματος κονδύλου.

- Οστική αγκύλωση
- Ινώδης αγκύλωση

Κλινικά, αδυναμία διάνοιξης του στόματος

Διάγνωση: Συμβατικές και αξονικές τομογραφίες

Θεραπεία: Χειρουργική

- Αρθροπλαστική με αρθροτομία
- Κονδυλεκτομή
- Ολική αρθροπλαστική

ΡΕΥΜΑΤΟΕΙΔΗΣ ΑΡΘΡΙΤΙΔΑ

Συστηματική νόσος των αρθρώσεων που είναι δυνατόν να προικαλεί και εκδηλώσεις από άλλα όργανα. Αυτοάνοσο νόσημα που χαρακτηρίζεται από σοβαρή φλεγμονώδη αντίδραση εναντίον της συνοβιανής μεμβράνης των αρθρώσεων. 30-50% των ασθενών αυτών παρουσιάζουν προσβολή των ΚΓΔ.

Κλινικά: Όλα τα σημεία της φλεγμονής (πόνος, ερύθημα, οίδημα κλπ. Αίσθηση τριξίματος από την άρθρωση. Η καταστροφή της άρθρωσης είναι δυνατόν να καταλήξει σε πρόσθια ανευγμένη δήξη.

Διάγνωση: Αιματολογικές εξετάσεις, συμβατικές και αξονικές τομογραφίες.

Θεραπεία: Έλεγχος συστηματικής νόσου, ενδοαρθρική έγχυση στεροειδών, κονδυλεκτομή ή αρθροπλαστική σε περίπτωση πρόσθιας ανευγμένης δήξης.



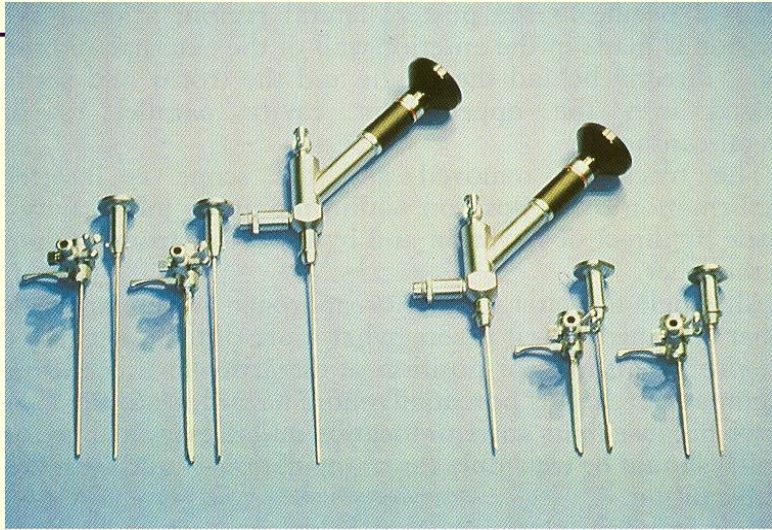
ΆΛΛΕΣ ΠΑΘΗΣΕΙΣ ΜΕ ΕΚΔΗΛΩΣΕΙΣ ΑΠΟ ΤΗΝ ΚΓΔ

- Διάφορες σπονδυλαρθρίτιδες
 - Αγκυλωτική σπονδυλίτιδα
 - Ψωριασική αρθρίτιδα
 - Νεανική αρθρίτιδα
- Αυτοάνοσα νοσήματα
 - Σύνδρομο Reiter
 - Σύνδρομο Sjogren
 - Κροταφική αρτηρίτιδα
 - Σκληρόδερμα
- Νεοπλάσματα ΚΓΔ
- Υπερινητικότητα και εξάρθρημα – υπεξάρθρημα
- κλπ

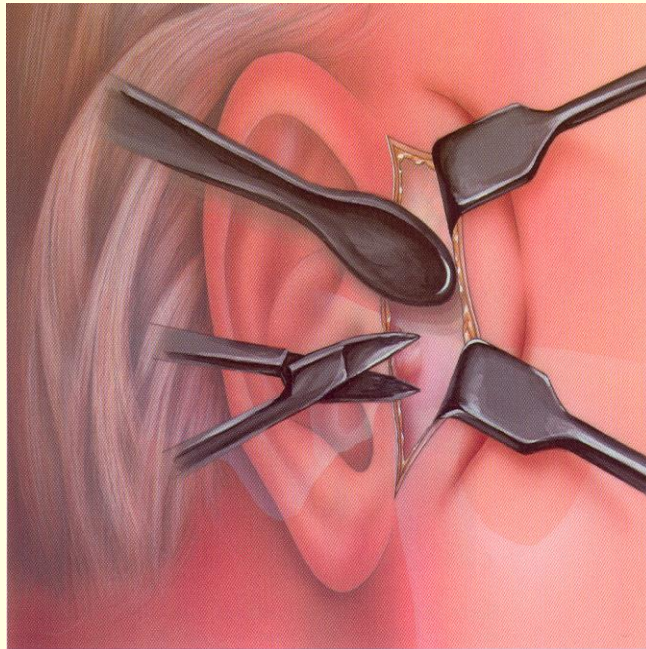
ΧΕΙΡΟΥΡΓΙΚΗ ΘΕΡΑΠΕΙΑ ΠΑΘΗΣΕΩΝ ΚΓΔ

- Κλειστές επεμβάσεις
 - Αρθροκέντηση – έκπλυση
 - Αρθροσκοπηση
- Ανοικτές επεμβάσεις
 - Πλαστική διάρθριου δίσκου
 - Τροποποιημένη κονδυλοτομή
 - Εκτομή με ή χωρίς αντικατάσταση του διάρθριου δίσκου
 - Εξάλειψη ή επιμήκυνση του πρόσθιου αρθρικού φύματος
 - Κονδυλοπλαστική
 - Κονδυλειοτομή
 - Αρθροπλαστική της ΚΓΔ με οστεοαρθροτομία
 - Ολική αρθροπλαστική της ΚΓΔ με αλλοπλαστικά
 - Ολική αρθροπλαστική της ΚΓΔ με μικροαγγειακά αιματούμενα οστικά μοσχεύματα

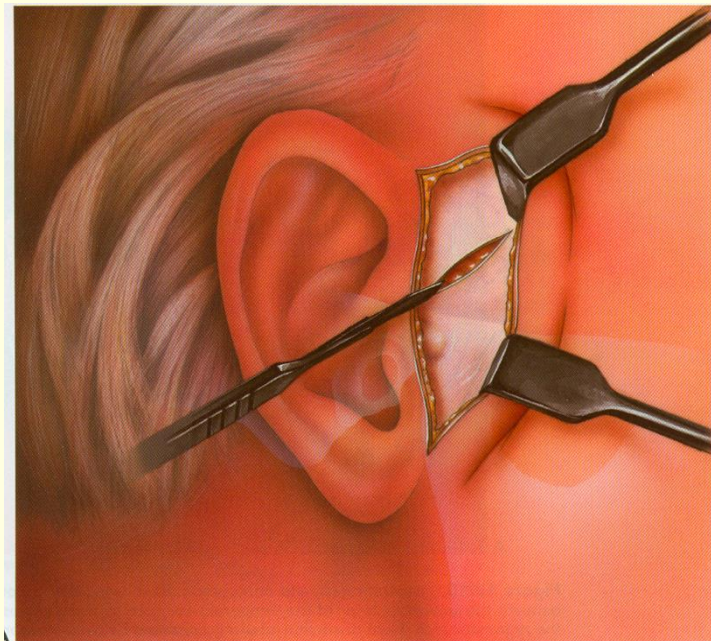
Ενδοσκοπικό σύστημα ΚΓΔ



Στάδια χειρουργικής ΚΓΔ με κροταφική προσπέλαση

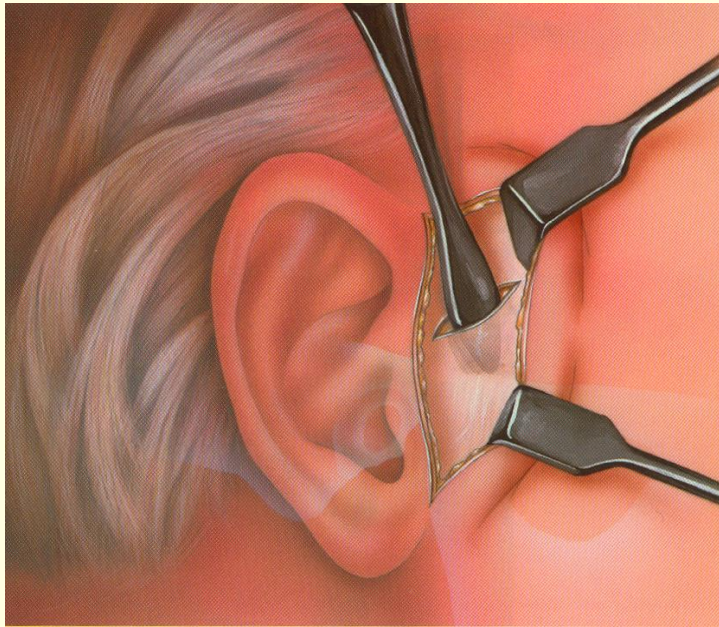


Τομή δέρματος – υποδορίου στην προωτιαία περιοχή, ανεύρεση κροταφικής περιτονίας

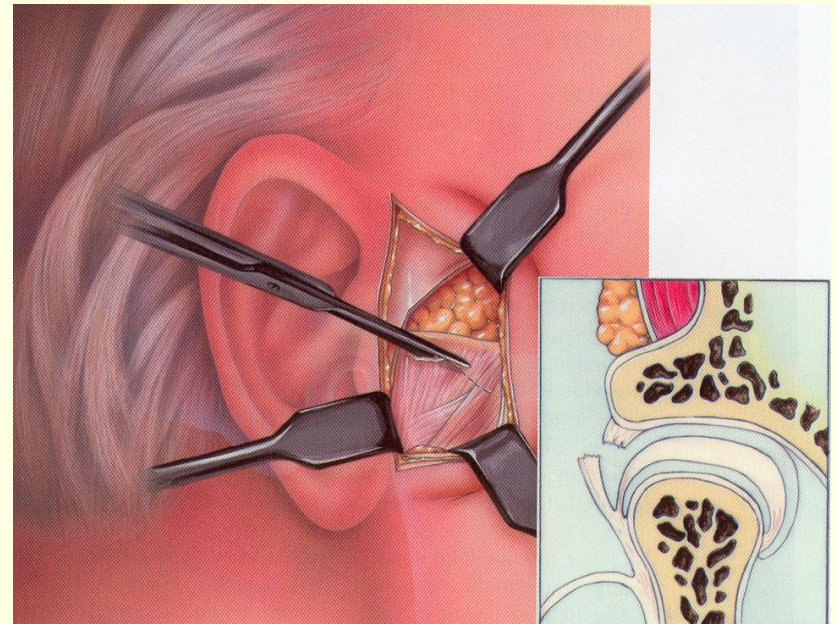


Τομή επιπολής πετάλου κροταφικής περιτονίας

Στάδια χειρουργικής ΚΓΔ με κροταφική προσπέλαση

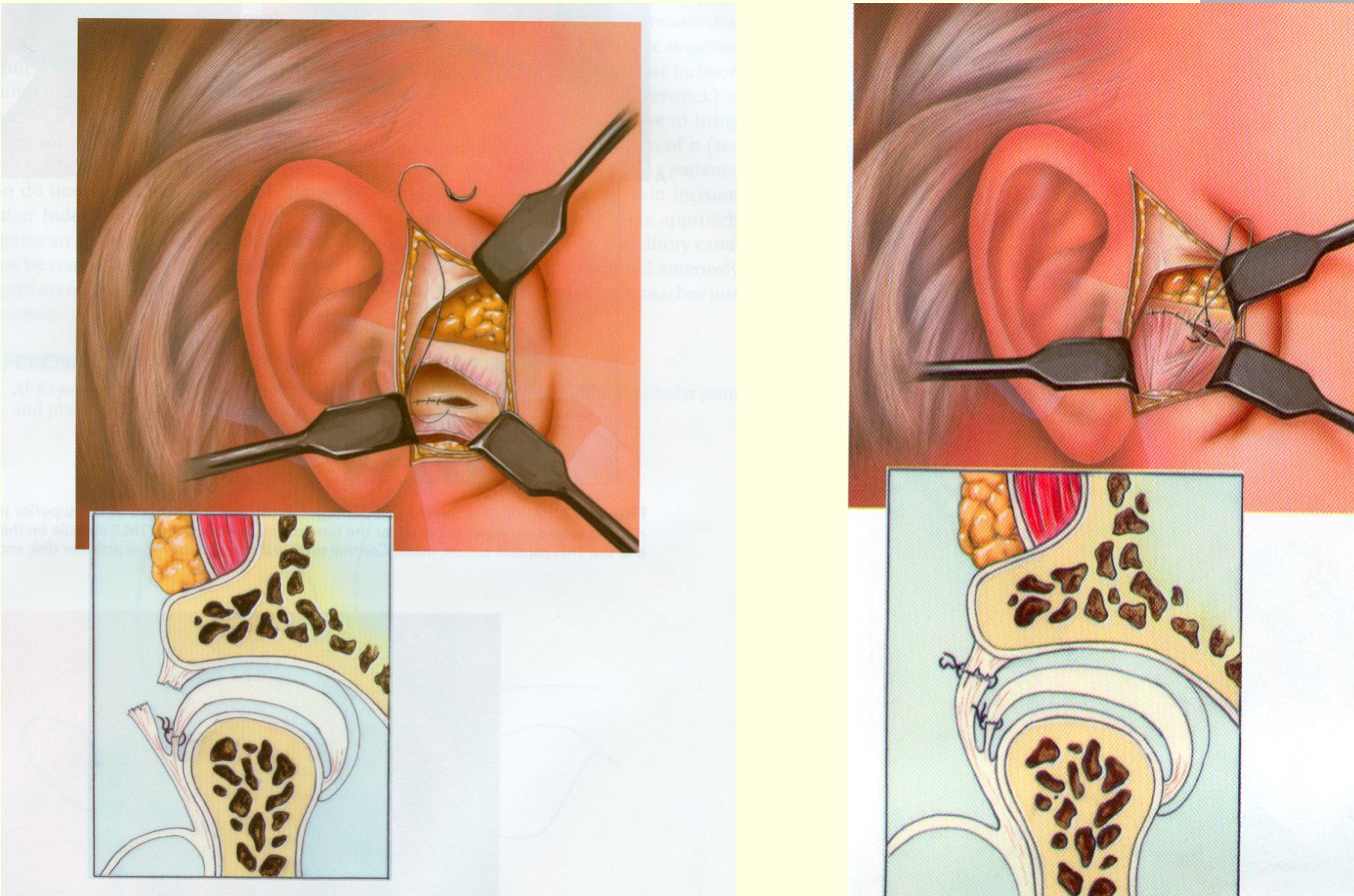


Είσοδος του αποκολλητήρα περισστέου υποκάτω του επιπολής πετάλου της κροταφικής περιτονίας.



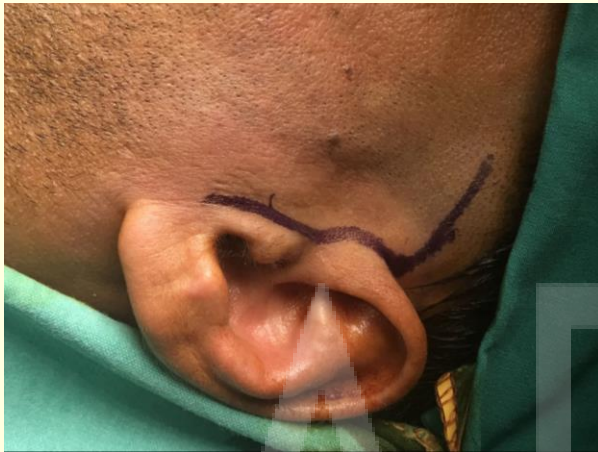Τομή της κάψας με ψαλίδι και είσοδος στην ΚΓΔ

Στάδια χειρουργικής ΚΓΔ με κροταφική προσπέλαση

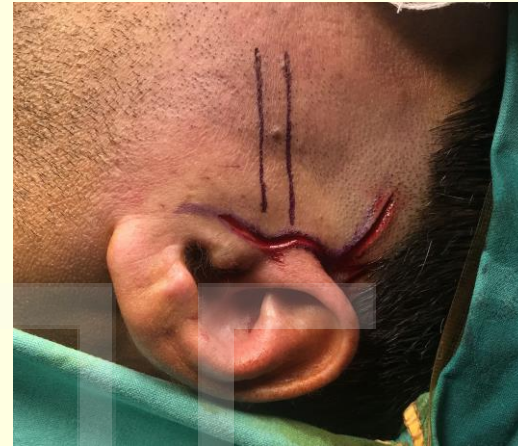

Συρραφή του τραύματος κατά στρώματα

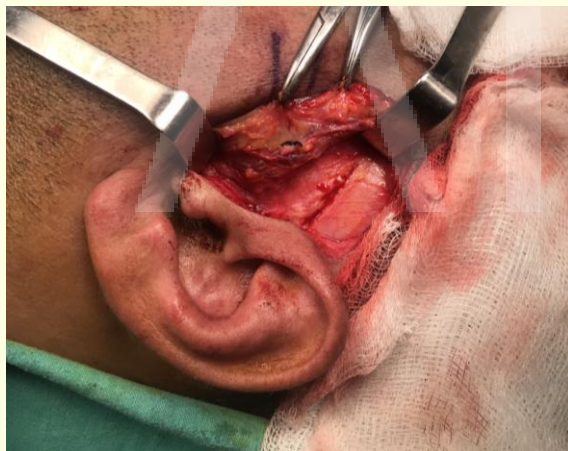Κροταφική προσπέλαση ΚΓΔ



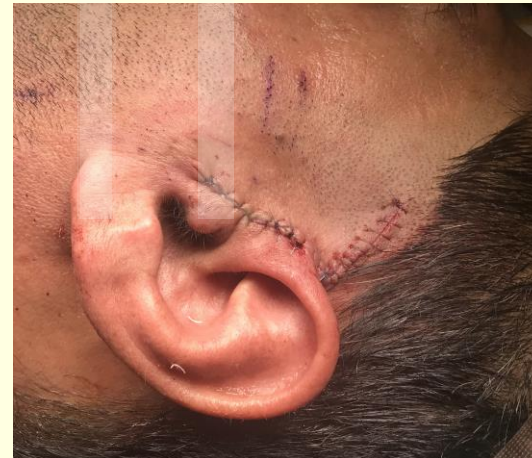Σχεδιασμός προωτιαίας τομής



Τομή δέρματος υποδορίου

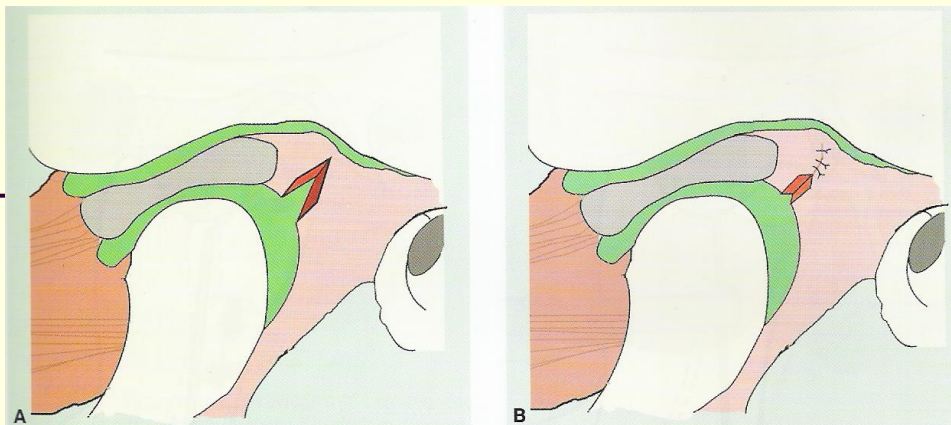


Τομή επιπολής πετάλου κροταφικής περιτονίας

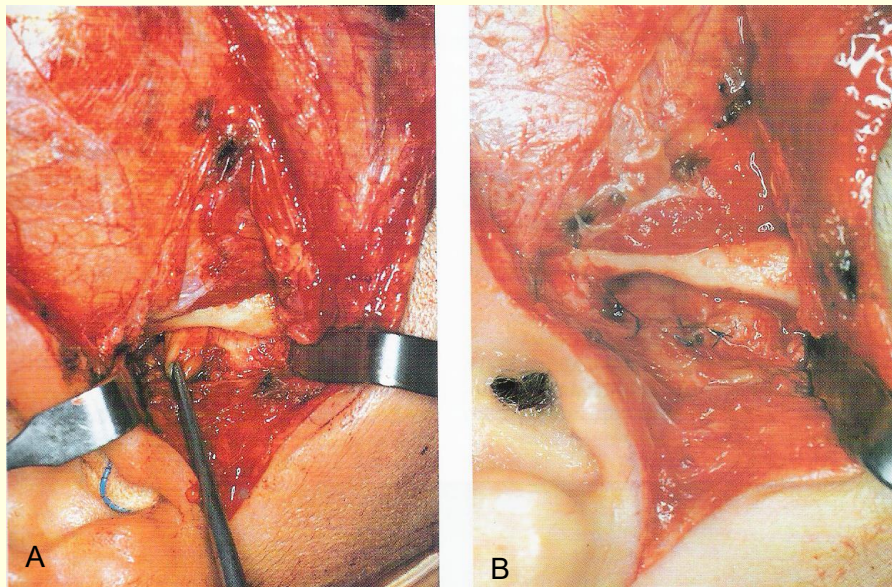


Εμφάνιση συρραφής

Πλαστική διάρθριου δίσκου

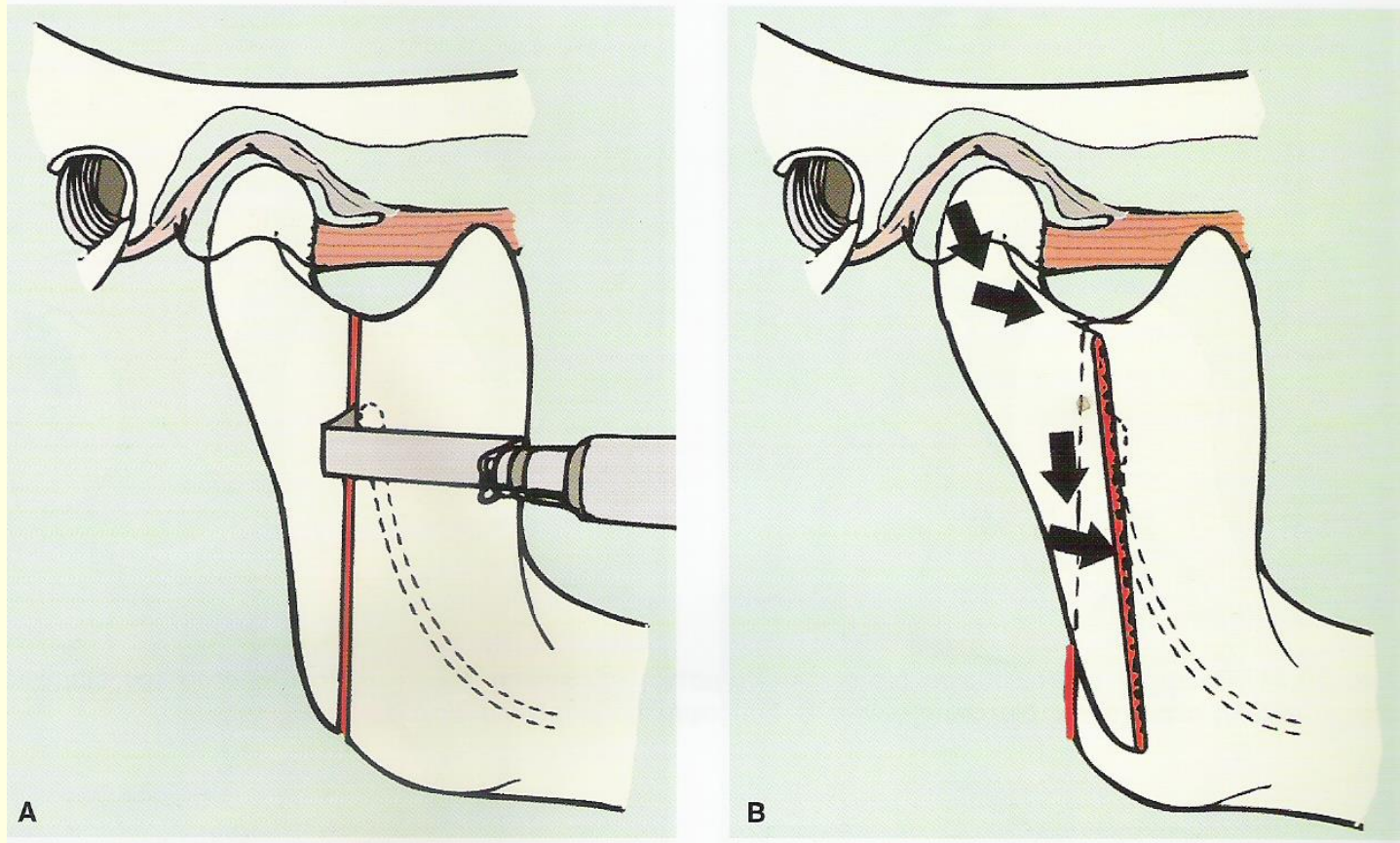


A. Σχηματική απεικόνιση της εκτομής τμήματος του διάρθριου δίσκου από την περιοχή της δίστιβης ζώνης. B. Συρραφή του διάρθριου δίσκου.



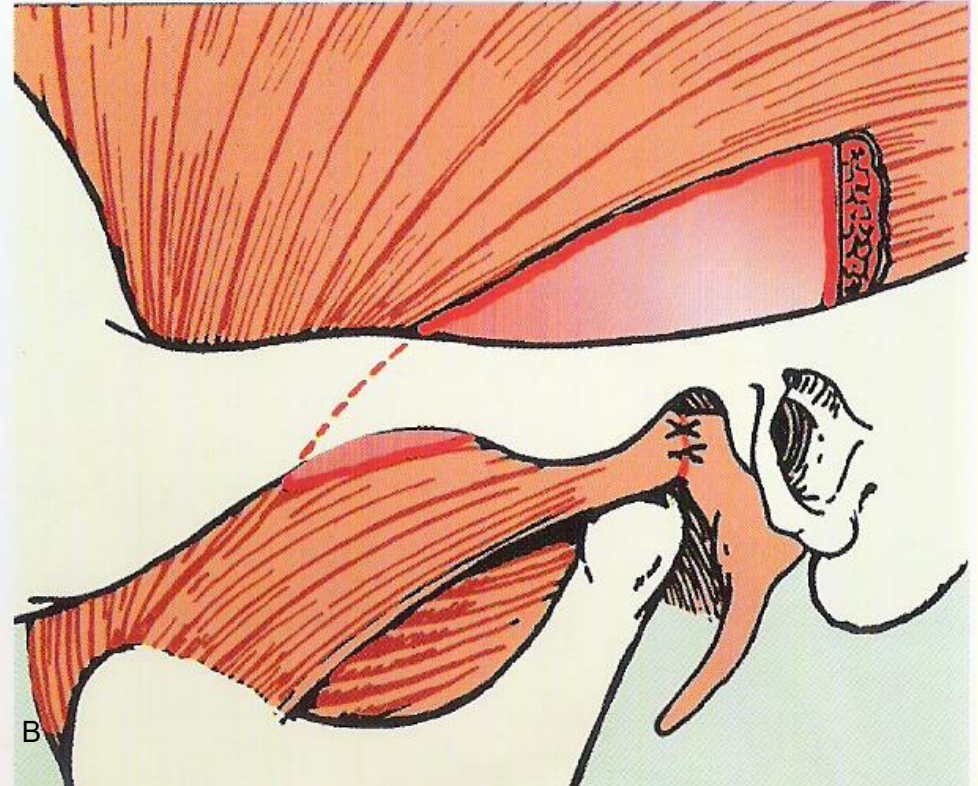
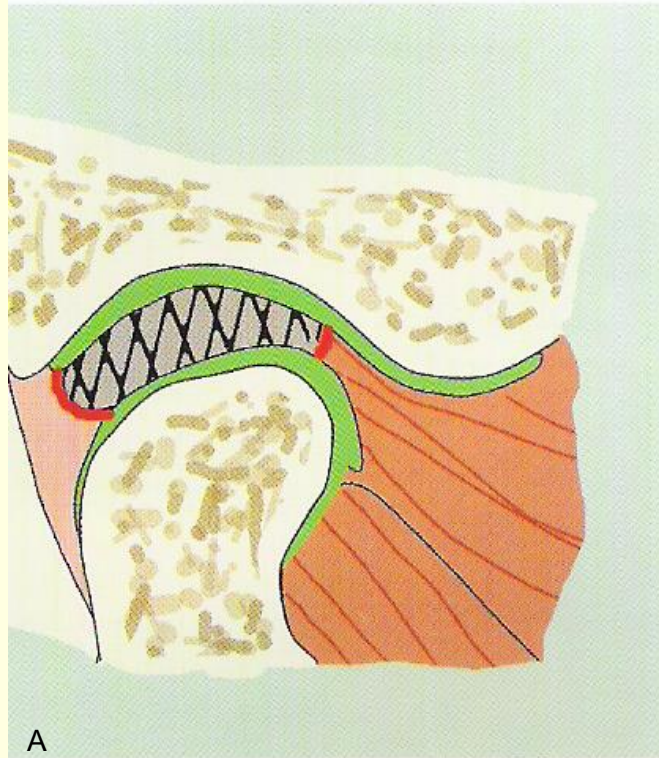
A. Εκτομή τριγωνικού τμήματος από τον διάρθριο δίσκο και εξάλειψη του προσθίου αρθρικού φύματος. B. Συρραφή

Τροποποιημένη κονδυλοτομή



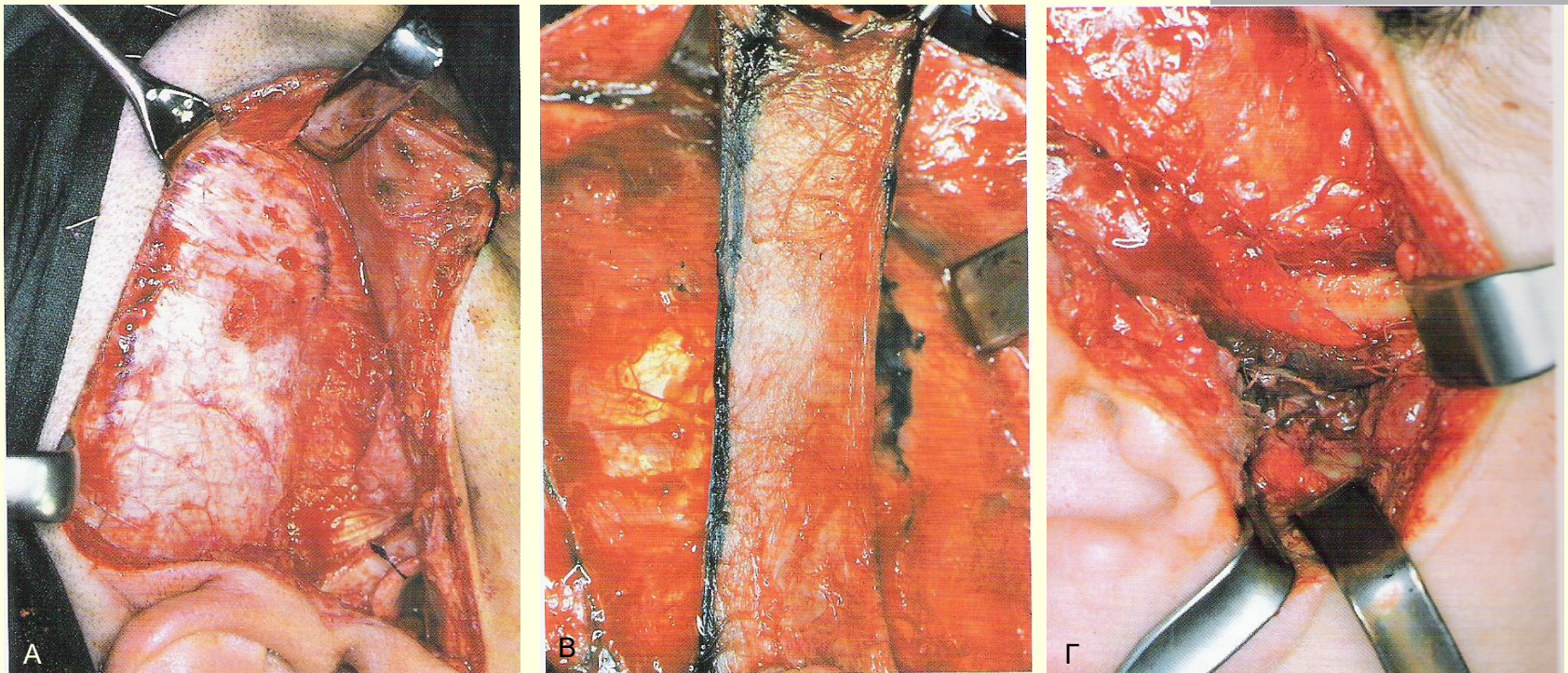
Σχηματική απεικόνιση κάθετης οστεοτομίας του κλάδου της κάτω γνάθου.

Εκτομή με ή χωρίς αντικατάσταση του διάρθριου δίσκου



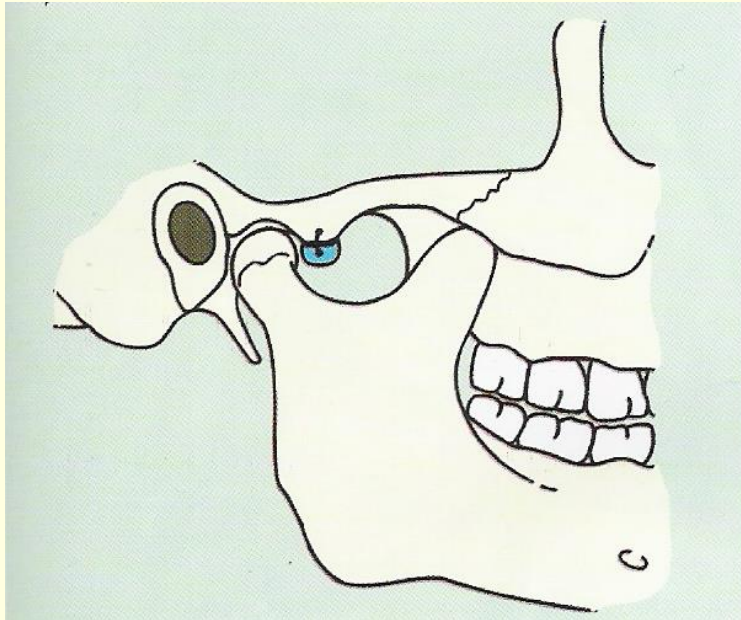
A. Σχηματική απεικόνιση εκτομής της ινοχόνδρινης μοίρας του διάρθριου δίσκου. B. Ανάπτυξη και χρήση κρημονού από τον κροταφίτη μυ για την αποκατάσταση του διάρθριου δίσκου.

Εκτομή με ή χωρίς αντικατάσταση του διάρθριου δίσκου

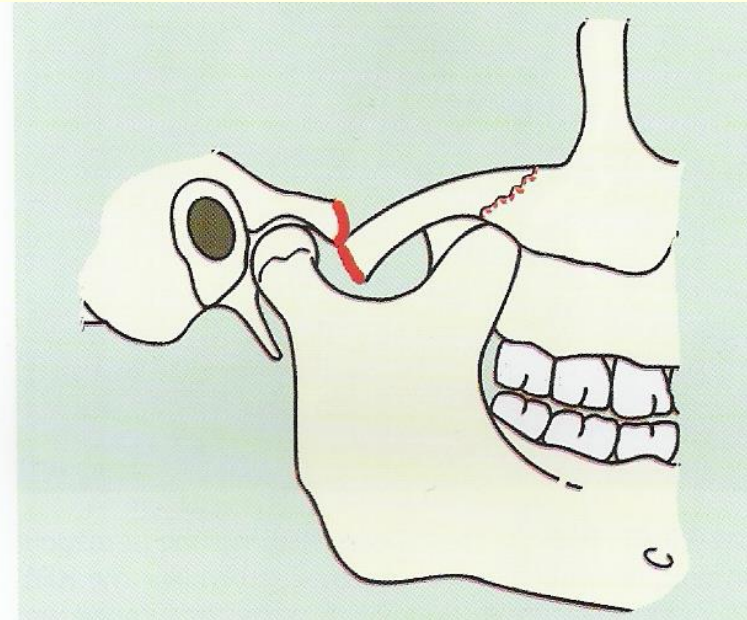


Σχεδιασμός κρημνού έξω πετάλου κροταφικής περιτονίας (A), ανάπτυξη του κρημνού (B) και μεταφορά του μέσα στην διάρθρωση προς αποκατάσταση του διάρθριου δίσκου που έχει αφαιρεθεί.

Επιμήκυνση του πρόσθιου αρθρικού φύματος

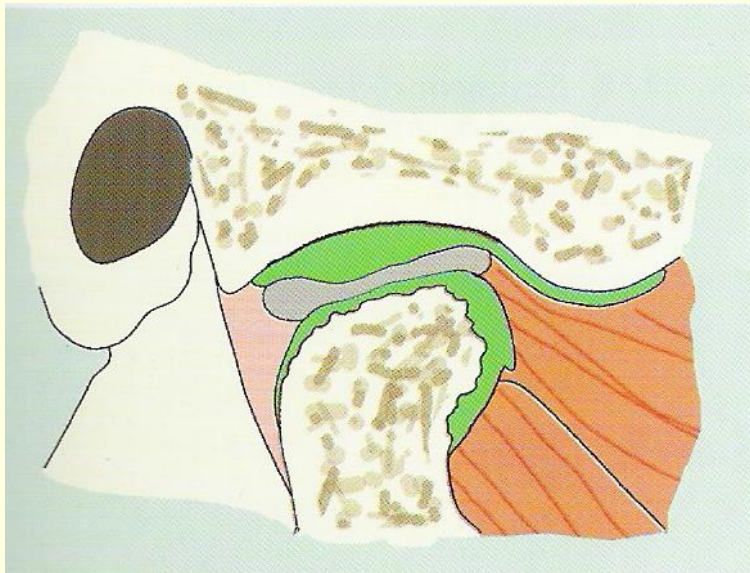


Επιμήκυνση του πρόσθιου αρθρικού φύματος με επένθετο μόχευμα

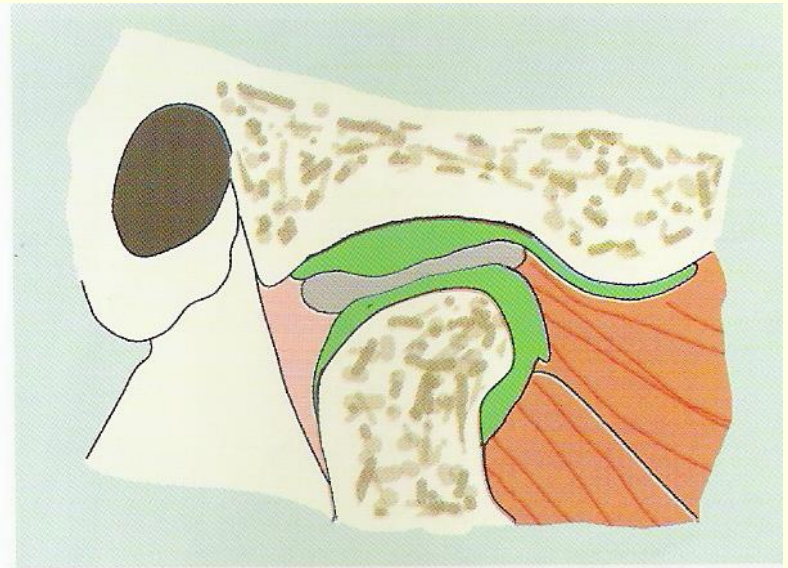


Επέμβαση Dautrey

Κονδυλοπλαστική

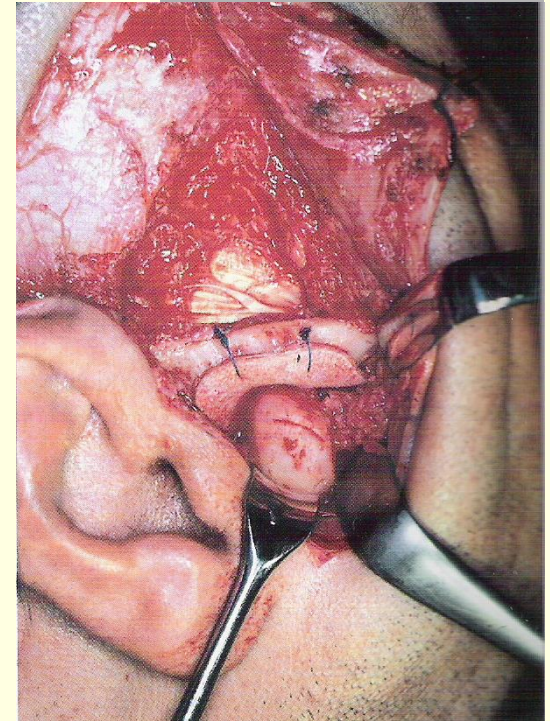
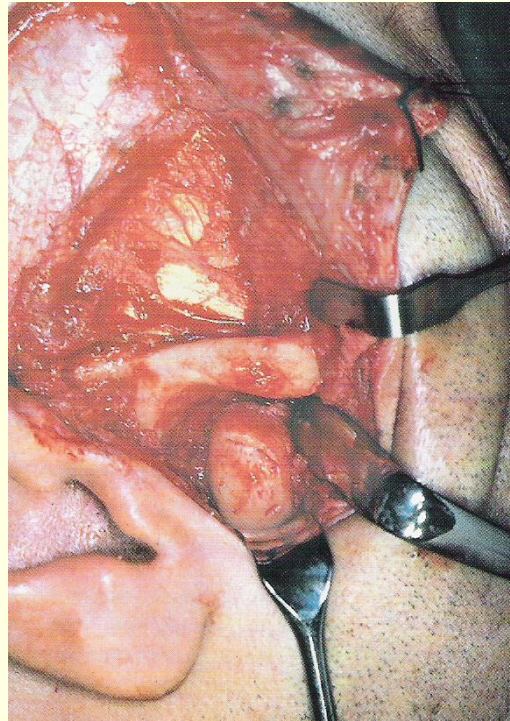
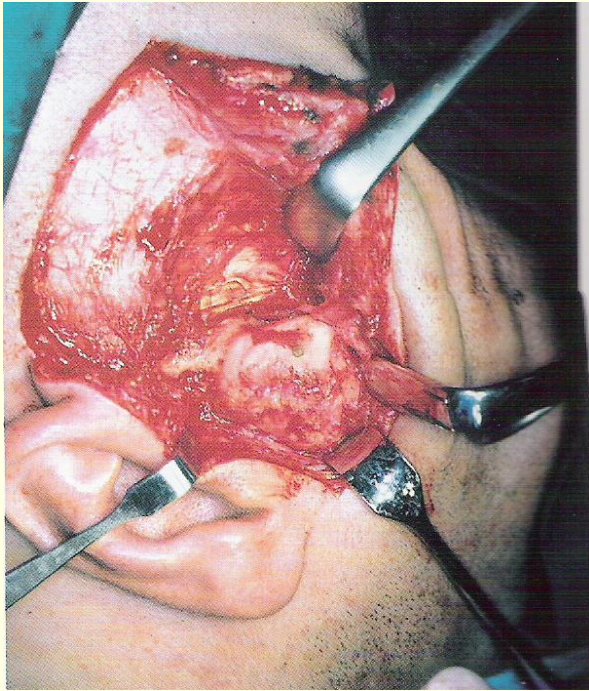


Σχηματική απεικόνιση αλλοιώσεων του κονδύλου



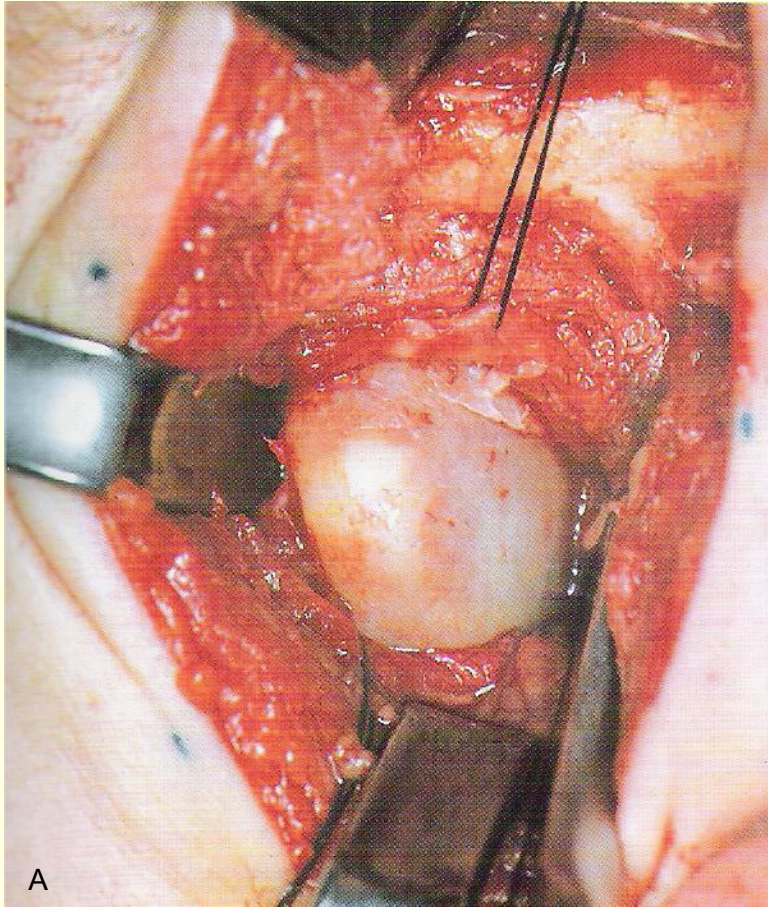
Κονδυλοπλαστική

Κονδυλοπλαστική



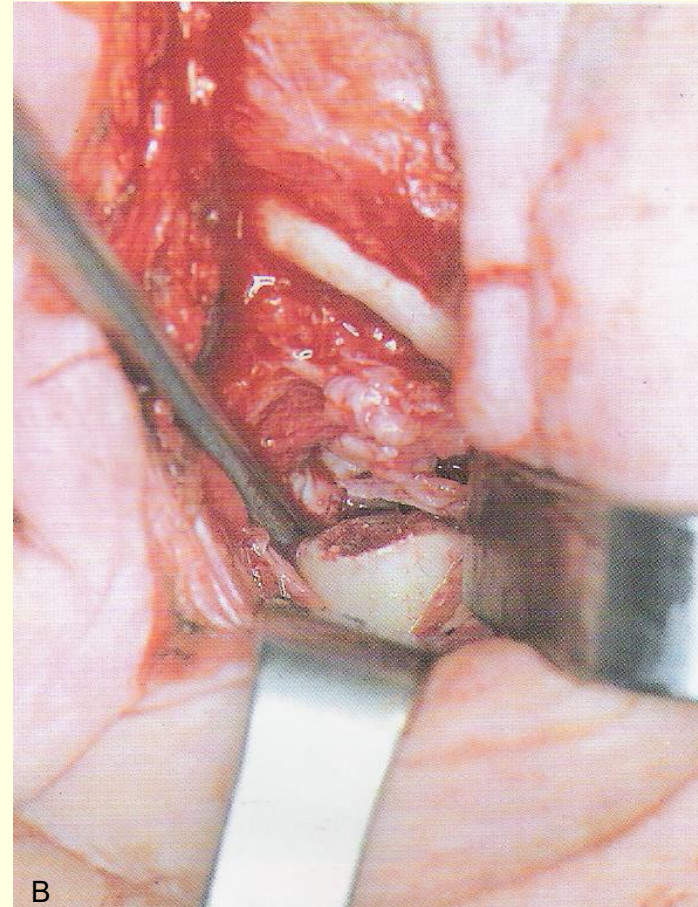
Στάδια κονδυλοπλαστικής και τοποθέτηση συνθετικού υλικού για αντικατάσταση του διαρθρίου δίσκου.

Κονδυλεκτομή



A

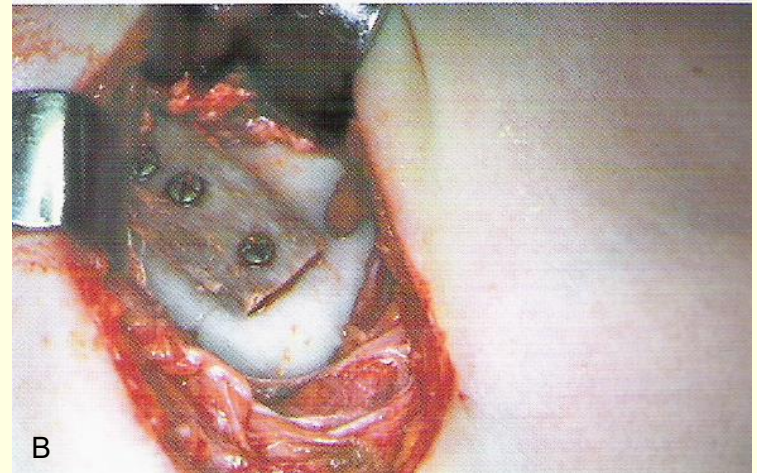
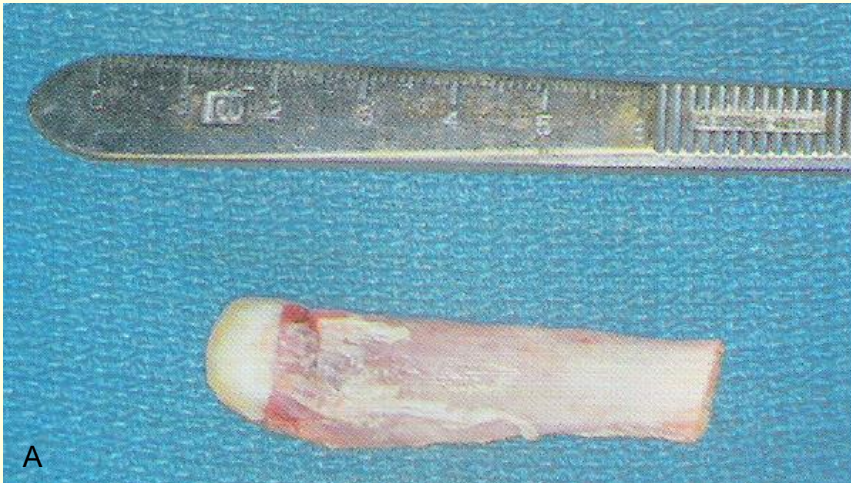
A. Οστεοχόνδρωμα κεφαλής κονδύλου κάτω γνάθου



B

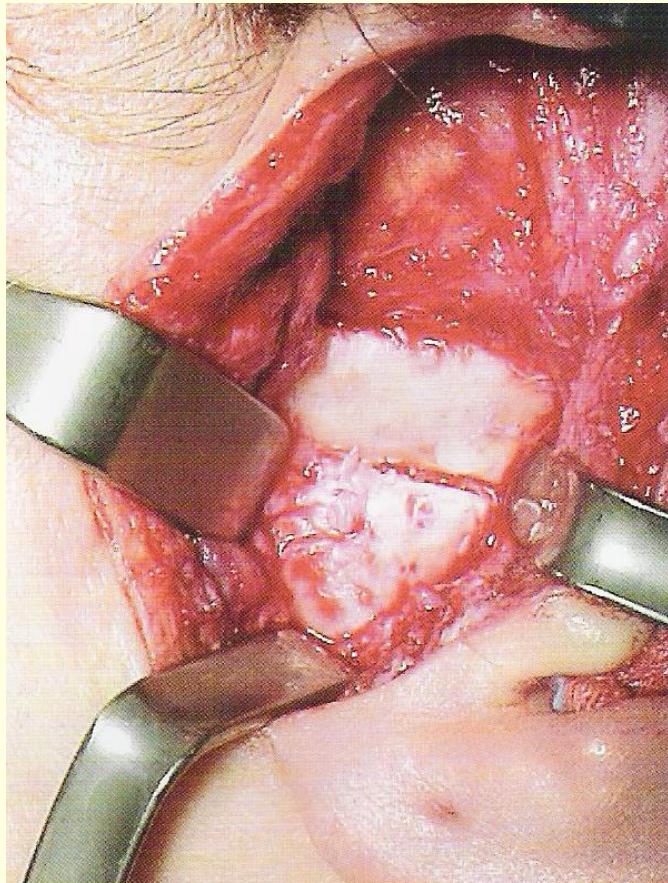
B. Εικόνα κονδυλεκτομής

Κονδυλεκτομή

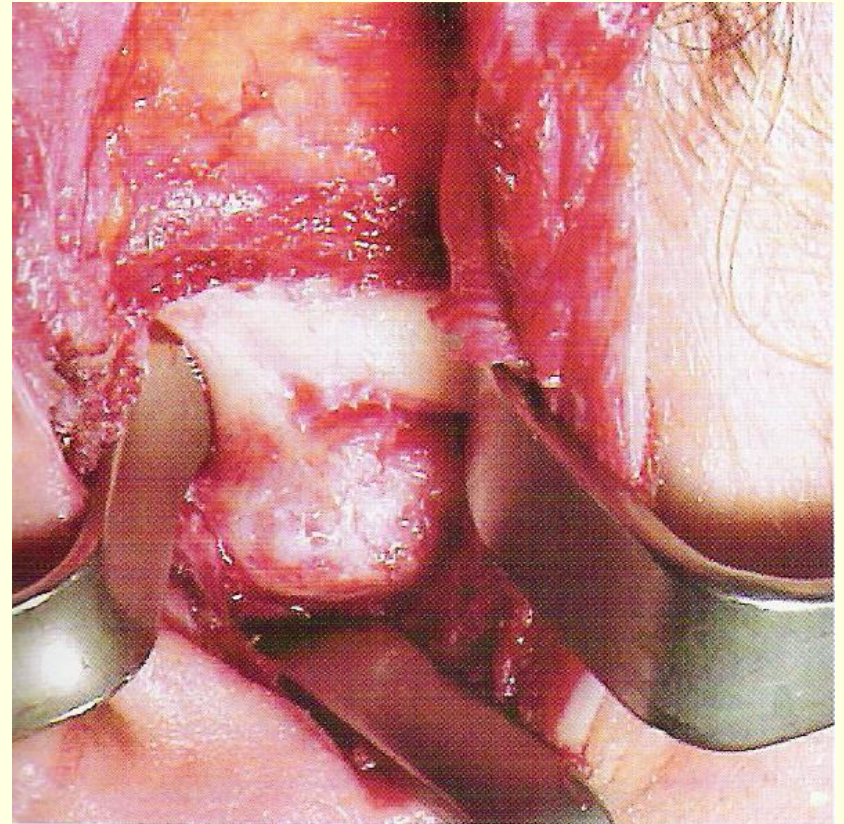


Πλευροχονδρικό μόσχευμα (A) και η ακινητοποίησή του στον κλάδο της κάτω γνάθου (B).

Αρθροπλαστική της ΚΓΔ με οστεοαρθροτομία

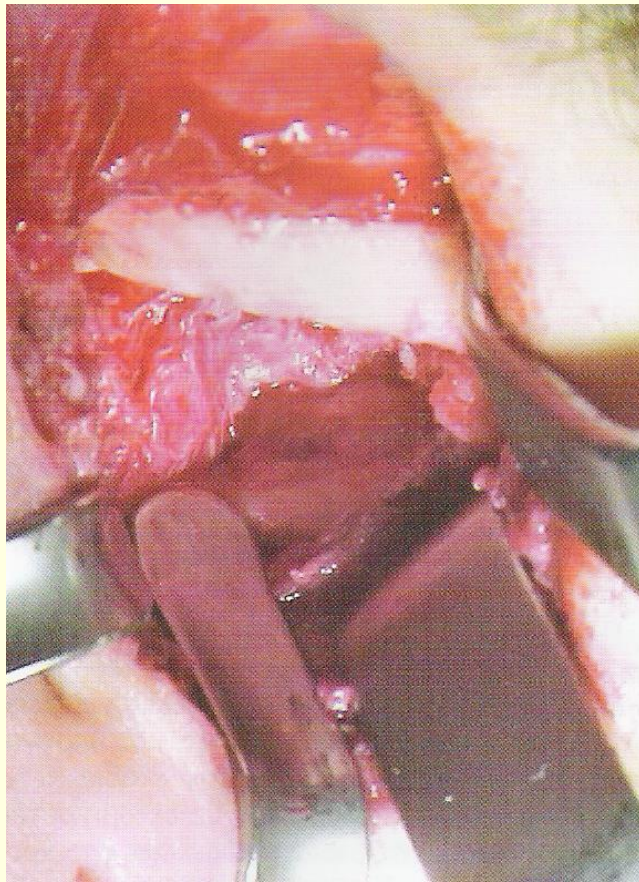


Οστική αγκύλωση (ΑΡ)

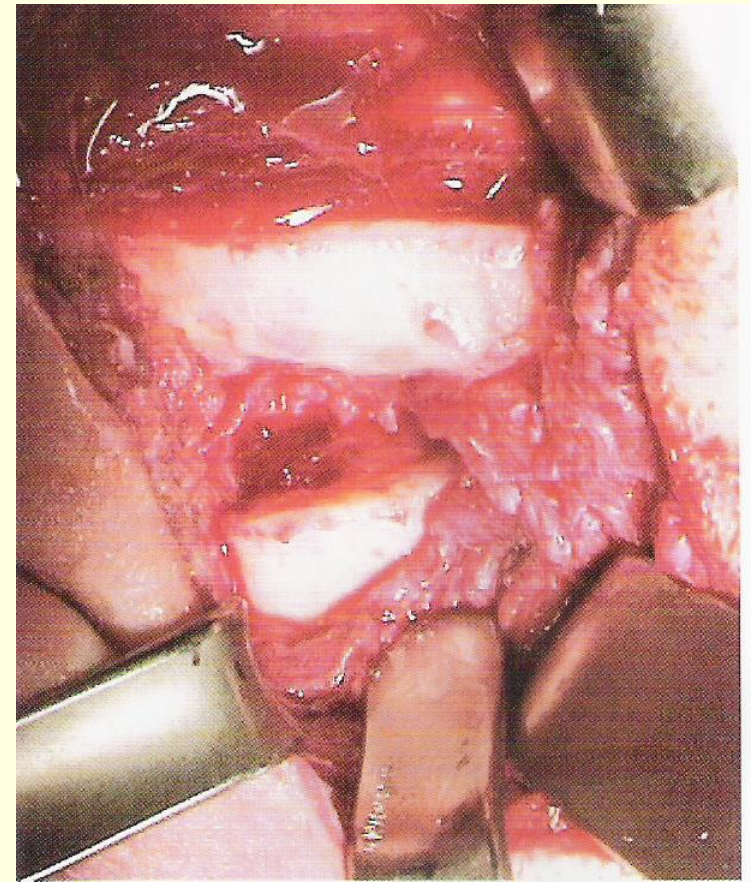


Οστική αγκύλωση (ΔΕ)

Αρθροπλαστική της ΚΓΔ με οστεοαρθροτομία

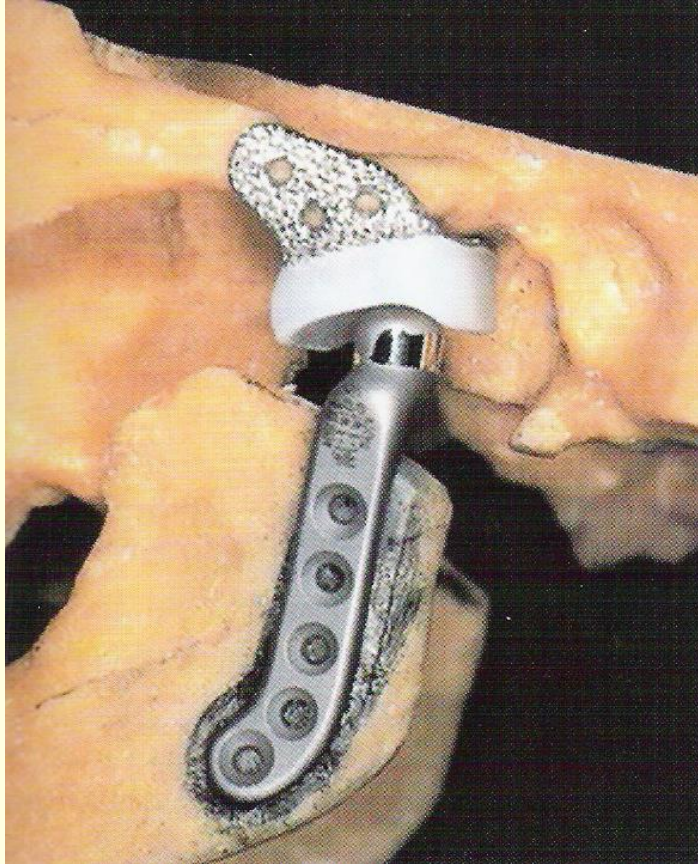


Οστεοαρθροτομία (ΔΕ)

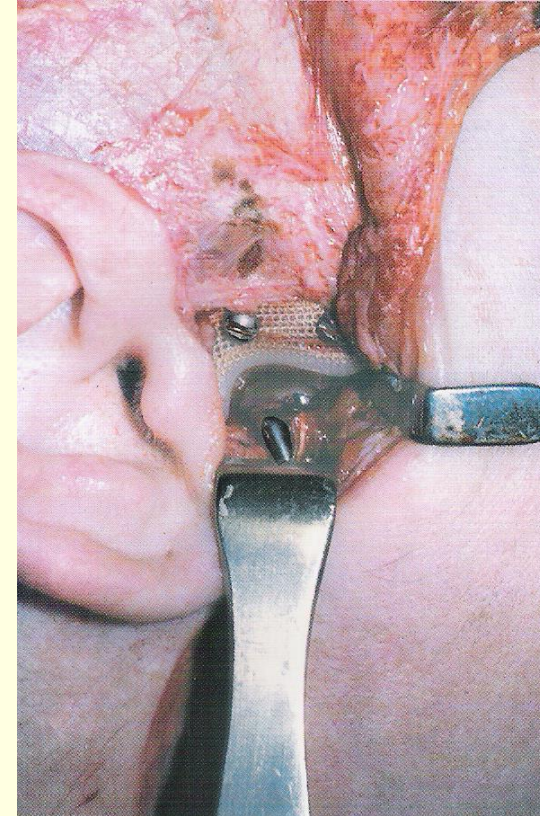


Οστεοαρθροτομία (ΑΡ)

Ολική αρθροπλαστική της ΚΓΔ με αλλοπλαστικά υλικά



Σύστημα ολικής αρθροπλαστικής της ΚΓΔ



Το σύστημα γλήνης – κονδύλου τοποθετημένο στην θέση του