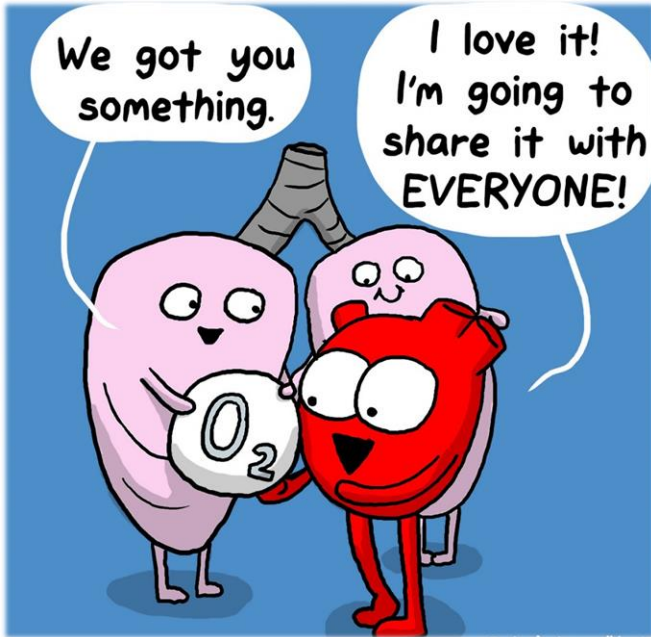
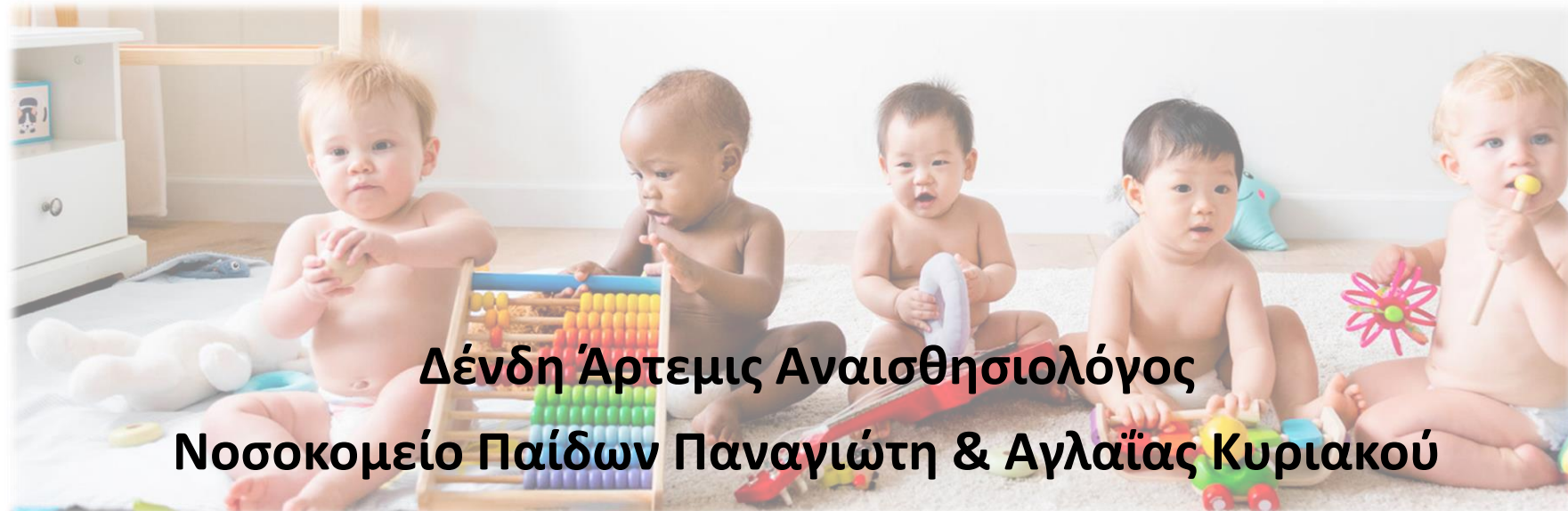
Καρδιοαναπνευστική αναζωογόνηση βρεφών & παιδιών



Εκπαιδευτικοί στόχοι

- Σε τι διαφέρουν τα παιδιά από τους ενήλικες;
- Πώς καταλαβαίνω ότι ένα παιδί είναι βαρέος πάσχον και κινδυνεύει;
- Τι μπορώ να κάνω για να μην πέσει σε ανακοπή ένα βαρέος πάσχον παιδί;
- Πώς κάνω βασική καρδιοαναπνευστική αναζωογόνηση σε βρέφος;
- Πώς κάνω βασική καρδιοαναπνευστική αναζωογόνηση σε παιδί;

Βρέφος , παιδί... Ποιο είναι ποιο;

1 μηνός ≤ βρέφος ≤ 1 έτους

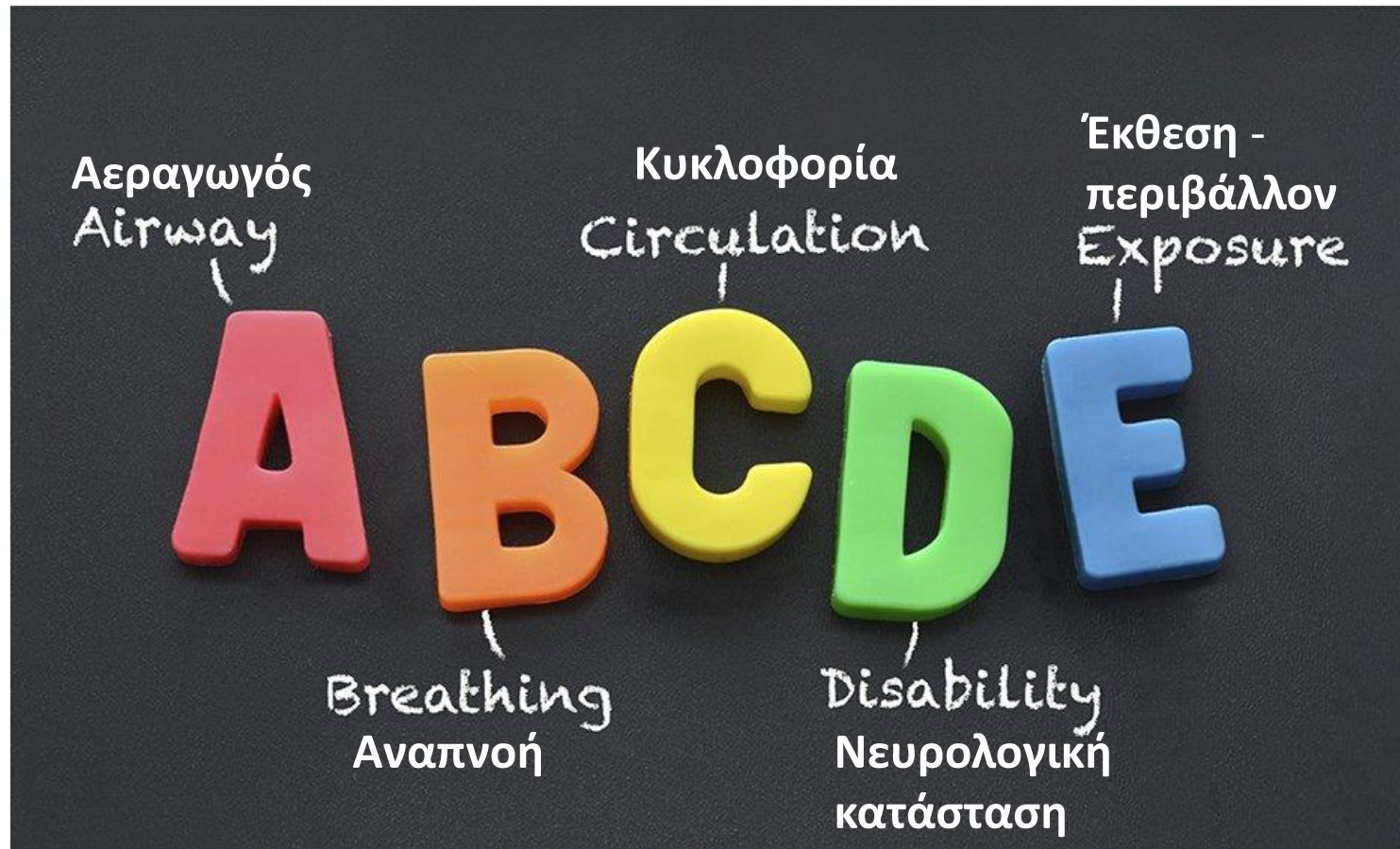


1 έτους < παιδί ≤ 18 ετών
νήπιο...παιδί...έφηβος

Τα παιδιά ΔΕΝ είναι μικροί ενήλικες!!!

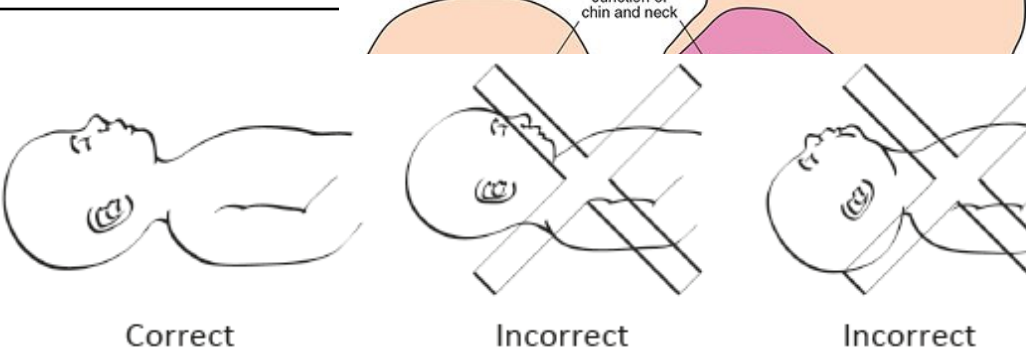



Προσέγγιση κατά A B C D E

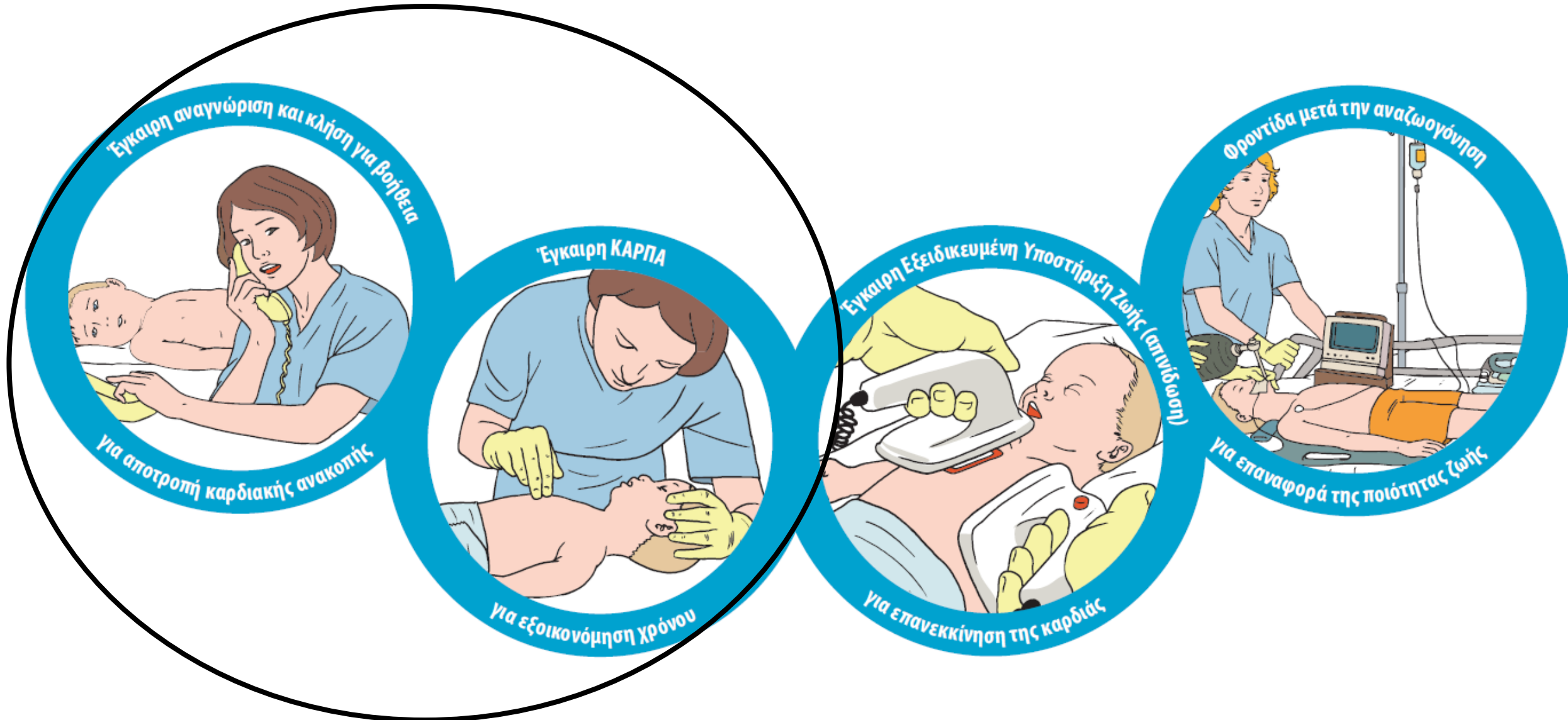




ΣΗΜΑΝΤΙΚΕΣ ΔΙΑΦΟΡΕΣ

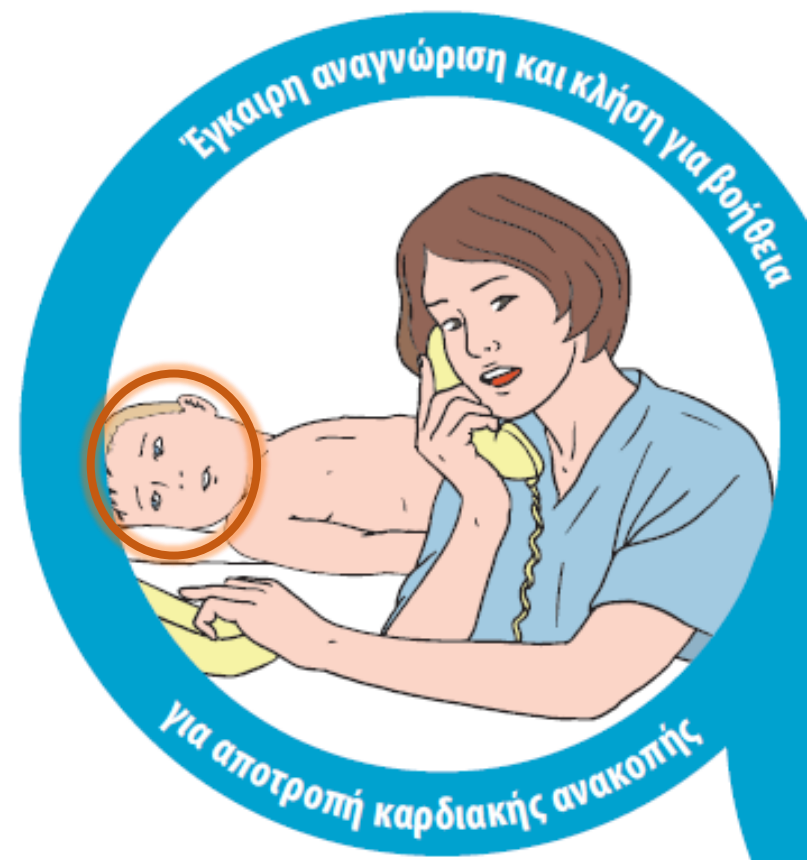A	Μικρό πρόσωπο-στόμα, μεγάλη γλώσσα «Στενός» λάρυγγας Κοντός λαιμός Προέχον ινίο	 <p>Correct Incorrect Incorrect</p>
B	«Ανώριμοι» πνεύμονες ↑ συχνότητα αναπνοών ↓ υπολειπόμενη χωρητικότητα πνευμόνων → γρήγορος αποκορεσμός	
C	↑ περιεκτικότητα σε νερό → ΑΦΥΔΑΤΩΣΗ ! Καρδιακή παροχή εξαρτώμενη από καρδιακή συχνότητα → ΒΡΑΔΥΚΑΡΔΙΑ	
D	Διαφορετικό επίπεδο επικοινωνίας ανάλογα με την ηλικία ↓ ουδός σπασμών Επιρρεπή σε υπογλυκαιμία	
E	Μικρό μέγεθος (kg) = [ηλικία σε χρόνια + 4] * 2 Μεγάλη επιφάνεια ανά βάρος σώματος → ↑ απώλεια θερμότητας, επιρρεπή σε υποθερμία	

Η αλυσίδα της επιβίωσης

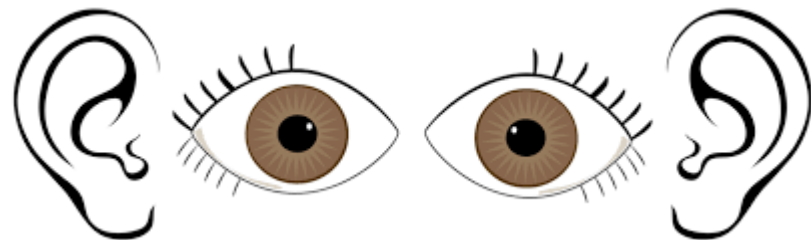


Πρωταρχικός στόχος καρδιοαναπνευστικής αναζωογόνησης στα παιδιά κάθε ηλικίας

Αναγνώριση παιδιού που αν δεν
αντιμετωπιστεί **εγκαίρως & σωστά**
κινδυνεύει να πέσει σε **ανακοπή**



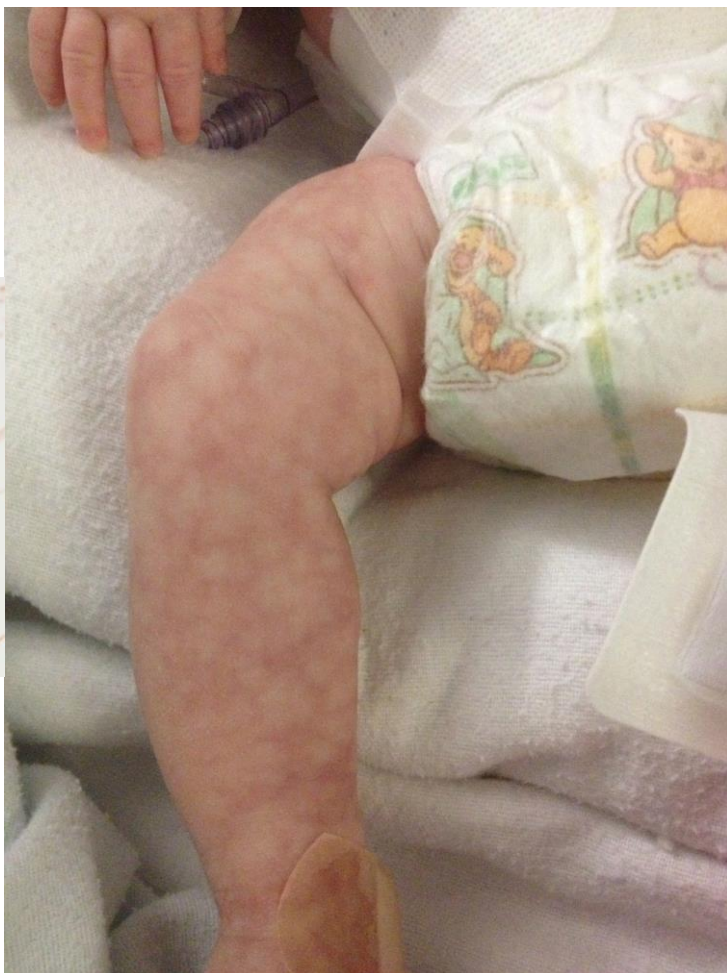Ποιο παιδί κινδυνεύει;



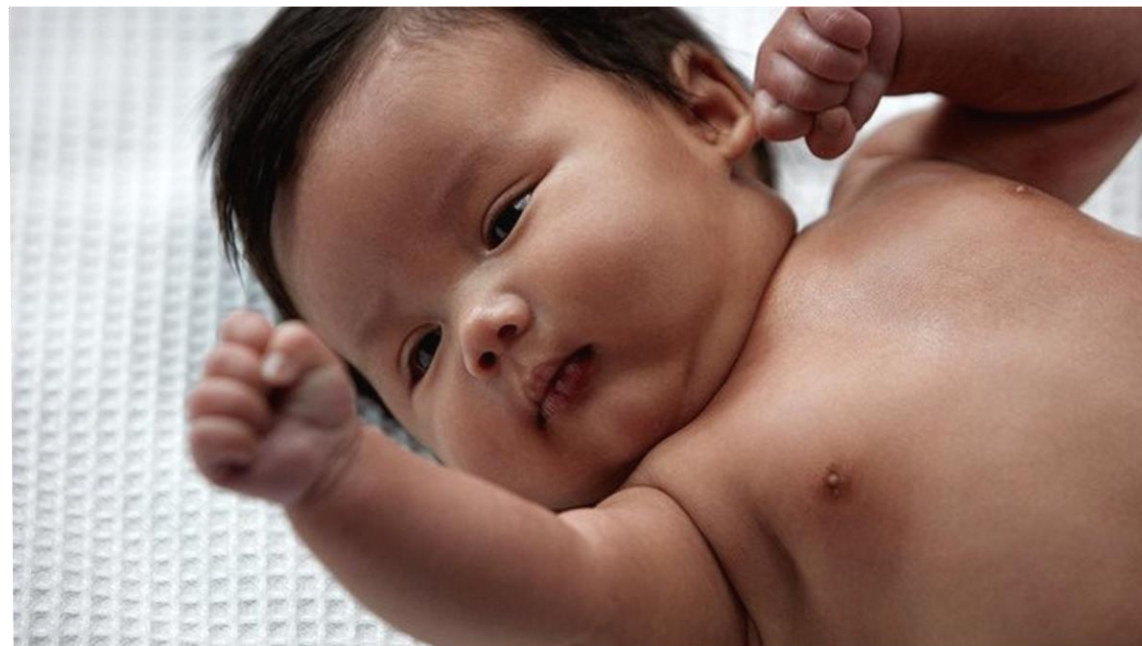B ehaviour ΣΥΜΠΕΡΙΦΟΡΑ	B reathing ΑΝΑΠΝΟΗ	B ody colour ΧΡΩΜΑ δέρματος
Απουσία αυθόρμητων κινήσεων	Παθολογικοί αναπνευστικοί ήχοι	Χλωμό
Απουσία αντίστασης στην κλινική εξέταση	ροχαλητό, βράγχος, σιγμός, συριγμός, γογγυσμός	
Απουσία ενδιαφέροντος για πρόσωπα & περιβάλλον	ΑΠΟΥΣΙΑ	Μαρμαροειδές δέρμα
Απαρηγόρητο	Εισολκές	
Αδύναμο κλάμα	Αναπέταση ρινικών χοανών	Κυάνωση
Παρουσία σπασμών		

Ποιο παιδί μπορεί να κινδυνεύει;

A



B



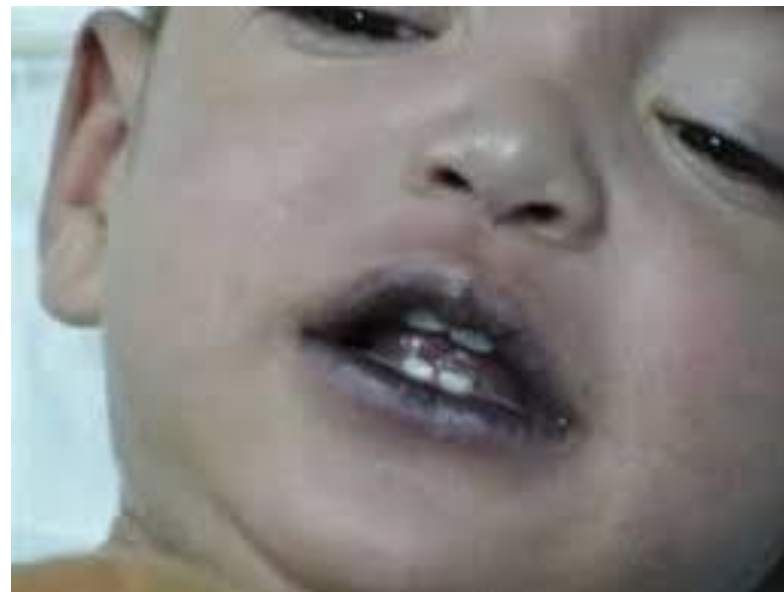

Ποιο παιδί μπορεί να κινδυνεύει;

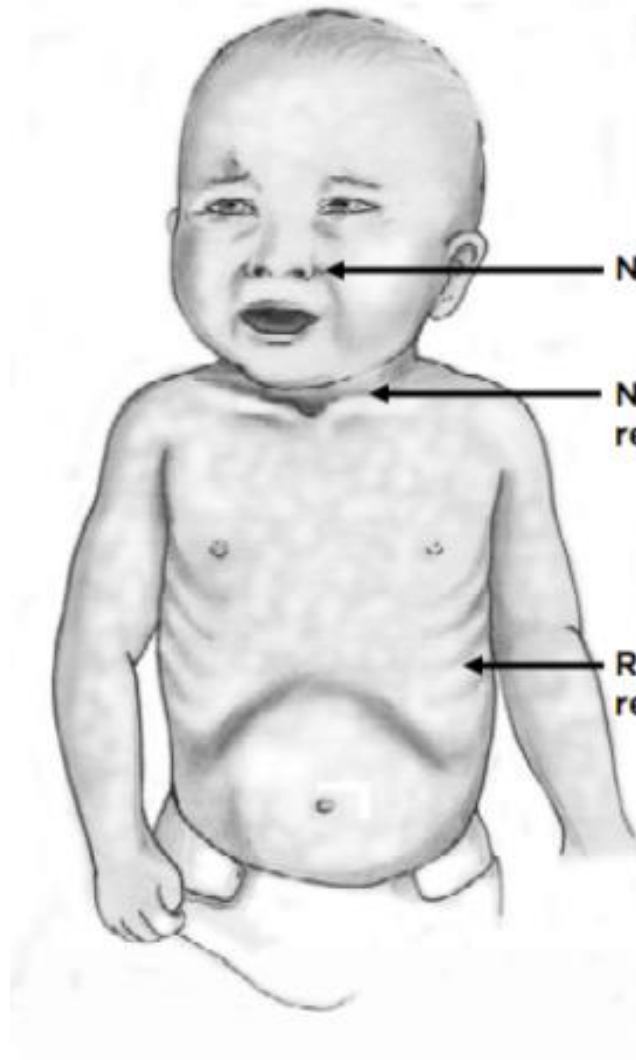
A



B



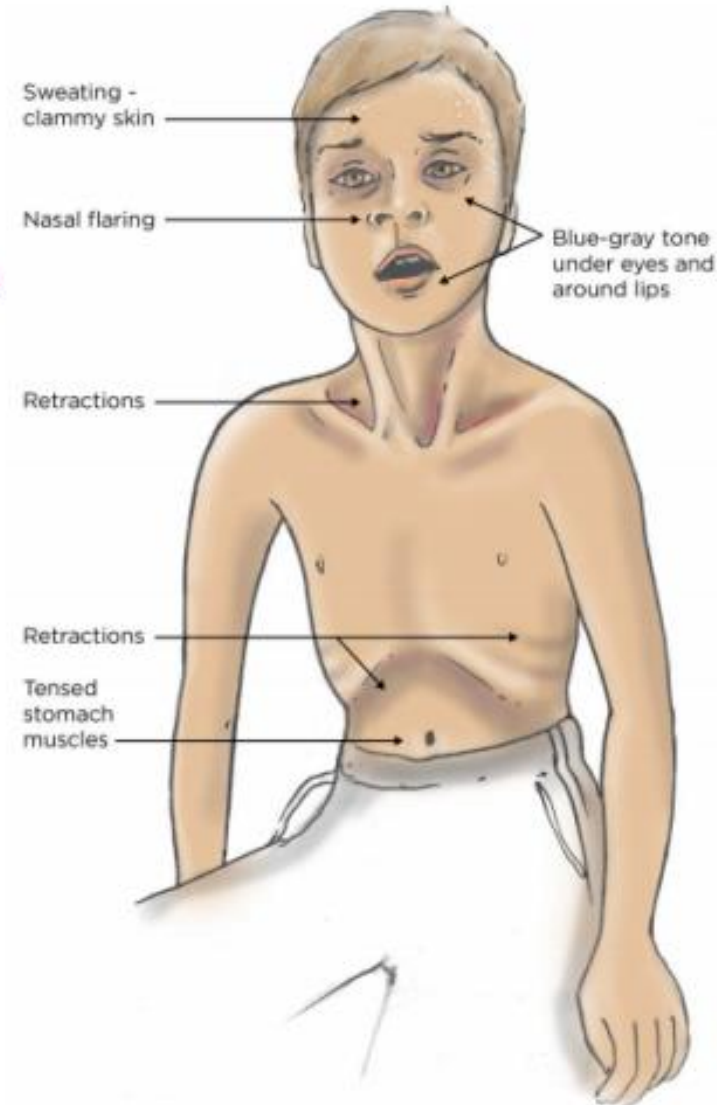
Ποιο παιδί κινδυνεύει; ΑΝΑΠΝΟΗ - ΧΡΩΜΑ



Nasal flaring

Neck retractions

Rib retractions



Sweating - clammy skin

Nasal flaring

Blue-gray tone under eyes and around lips

Retractions

Retractions

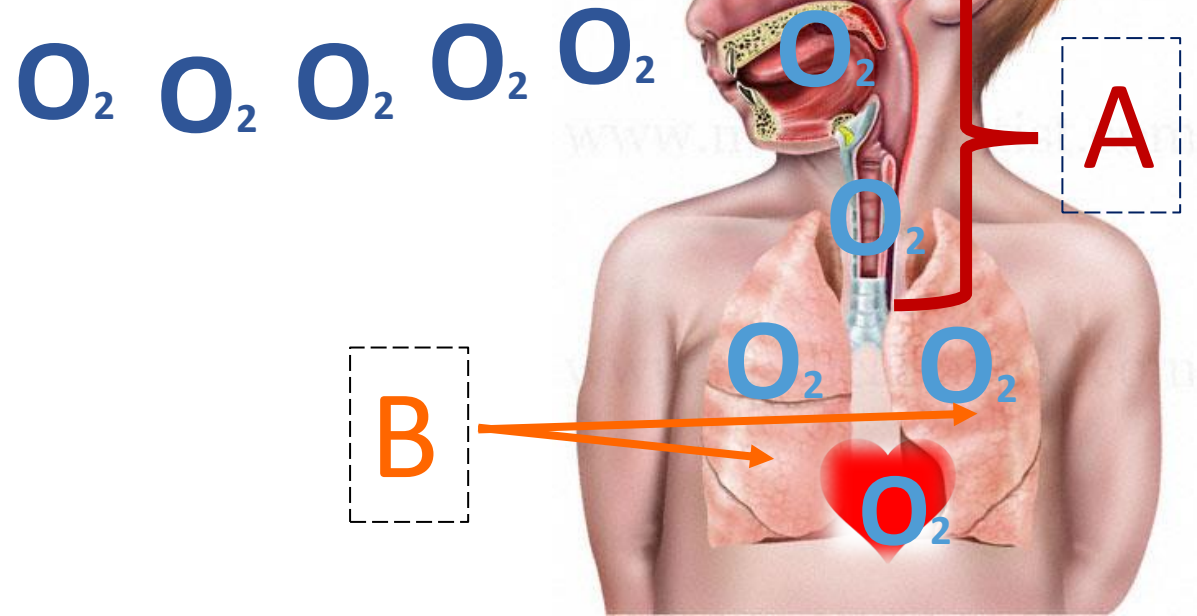
Tensed stomach muscles

Καρδιοαναπνευστική ανακοπή σε παιδιά & βρέφη

Στην πλειοψηφία **υποξικής** αιτιολογίας
(έλλειψη επαρκούς οξυγόνου στην κυκλοφορία)

Airway (αεραγωγός)

Breathing (αναπνοή)



Αναγνώριση προβλήματος: γιατί κινδυνεύει το παιδί; Άμεση παρέμβαση!

Correct

Circulation

RECTAL DIAZEPAM

only half of the length of the nozzle





Available online at www.sciencedirect.com

Resuscitation

journal homepage: www.elsevier.com/locate/resuscitation



European Resuscitation Council Guidelines 2021: Paediatric Life Support



**Patrick Van de Voorde^{a,b,*}, Nigel M. Turner^c, Jana Djakow^{d,e}, Nieves de Lucas^f,
Abel Martinez-Mejias^g, Dominique Biarent^h, Robert Binghamⁱ, Olivier Brissaud^j,
Florian Hoffmann^k, Groa Bjork Johannesdottir^l, Torsten Lauritsen^m, Ian Maconochieⁿ**

^a Department of Emergency Medicine Ghent University Hospital, Faculty of Medicine UG, Ghent, Belgium

^b EMS Dispatch Center, East & West Flanders, Federal Department of Health, Belgium

^c Paediatric Cardiac Anesthesiology, Wilhelmina Children's Hospital, University Medical Center, Utrecht, Netherlands

^d Paediatric Intensive Care Unit, NH Hospital, Hořovice, Czech Republic

^e Paediatric Anaesthesiology and Intensive Care Medicine, University Hospital Brno, Medical Faculty of Masaryk University, Brno, Czech Republic

^f SAMUR – Protección Civil, Madrid, Spain

^g Department of Paediatrics and Emergency Medicine, Hospital de Terrassa, Consorci Sanitari de Terrassa, Barcelona, Spain

^h Paediatric Intensive Care & Emergency Department, Hôpital Universitaire des Enfants, Université Libre de Bruxelles, Brussels, Belgium

ⁱ Hon. Consultant Paediatric Anaesthetist, Great Ormond Street Hospital for Children, London, UK

^j Réanimation et Surveillance Continue Pédiatriques et Néonatales, CHU Pellegrin – Hôpital des Enfants de Bordeaux, Université de Bordeaux, Bordeaux, France

^k Paediatric Intensive Care and Emergency Medicine, Dr. von Hauner Children's Hospital, Ludwig-Maximilians-University, Munich, Germany

^l Paediatric gastroenterology, Akureyri Hospital, Akureyri, Iceland

^m Paediatric Anaesthesia, The Juliane Marie Centre, University Hospital of Copenhagen, Copenhagen, Denmark

ⁿ Paediatric Emergency Medicine, Imperial College Healthcare Trust NHS, Faculty of Medicine Imperial College, London, UK

to be continued...

