

**ΚΑΤΑΓΜΑΤΑ ΣΠΛΑΧΝΙΚΟΥ ΚΡΑΝΙΟΥ  
ΓΕΝΙΚΕΣ ΓΝΩΣΕΙΣ – ΔΙΑΙΡΕΣΗ ΚΑΤΑΓΜΑΤΩΝ**

**ΛΑΜΠΡΟΣ ΓΚΟΥΤΖΑΝΗΣ  
ΕΠΙΚΟΥΡΟΣ ΚΑΘΗΓΗΤΗΣ**

**ΚΛΙΝΙΚΗ ΣΤΟΜΑΤΙΚΗΣ ΚΑΙ ΓΝΑΘΟΠΡΟΣΩΠΙΚΗΣ ΧΕΙΡΟΥΡΓΙΚΗΣ  
ΟΔΟΝΤΙΑΤΡΙΚΗ ΣΧΟΛΗ ΕΚΠΑ**

# ΑΙΤΙΟΛΟΓΙΑ - ΣΥΧΝΟΤΗΤΑ

**Κύρια αιτία** των καταγμάτων σπλαχνικού κρανίου είναι τα **τροχαία ατυχήματα** σε ποσοστό **21 - 55%**.

Στη χώρα μας παλαιότερες μελέτες ανέβαζαν το ποσοστό σε **77,5 - 83%**.

Ακολουθούν: **Βιαιοπραγίες, πτώσεις, αθλοπαιδιές, εργατικά ατυχήματα, κλπ**

# ΚΑΚΩΣΕΙΣ ΣΠΛΑΧΝΙΚΟΥ ΚΡΑΝΙΟΥ

- ΜΑΛΘΑΚΑ ΜΟΡΙΑ
- ΟΣΤΑ ΣΠΛΑΧΝΙΚΟΥ ΚΡΑΝΙΟΥ
- ΑΜΦΟΤΕΡΑ

# ΚΑΤΑΓΜΑΤΑ ΣΠΛΑΧΝΙΚΟΥ ΚΡΑΝΙΟΥ

ΚΛΕΙΣΤΑ

ΑΝΟΙΚΤΑ

ΣΥΝΤΡΙΠΤΙΚΑ

ΕΠΙΠΕΠΛΕΓΜΕΝΑ

ΠΙΕΣΤΙΚΑ

ΚΑΤΑΓΜΑΤΑ ΔΙΚΗΝ ΧΛΩΡΟΥ

ΞΥΛΟΥ

ΠΑΘΟΛΟΓΙΚΑ

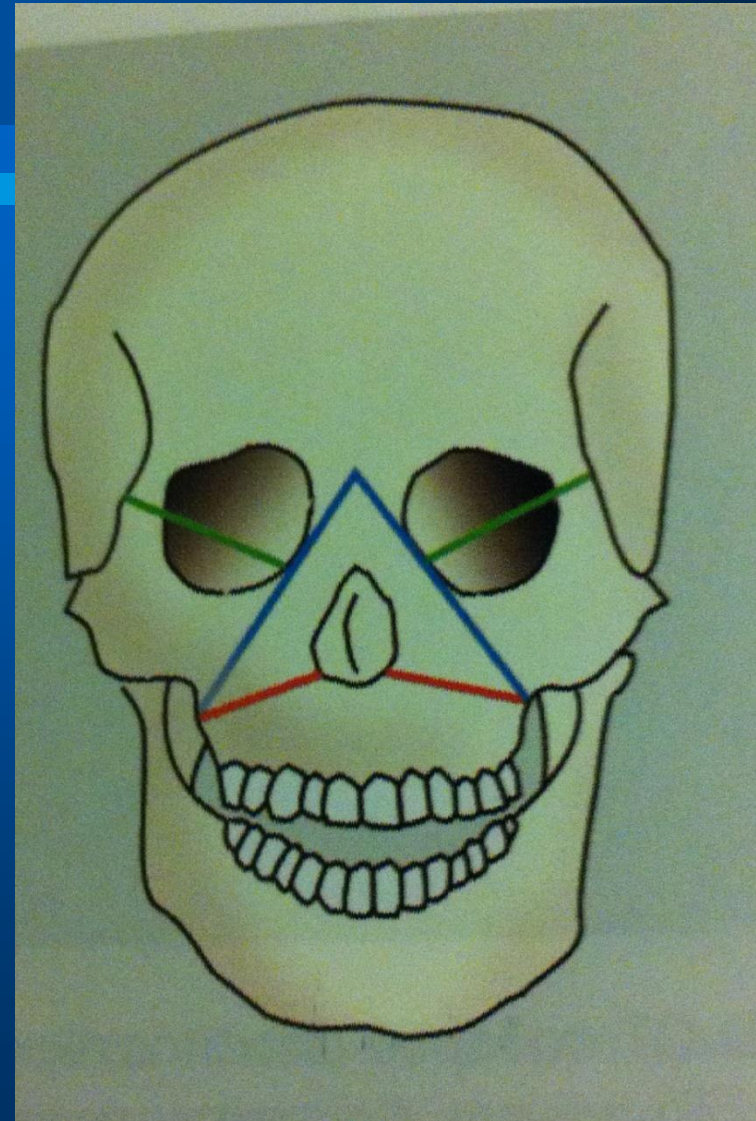
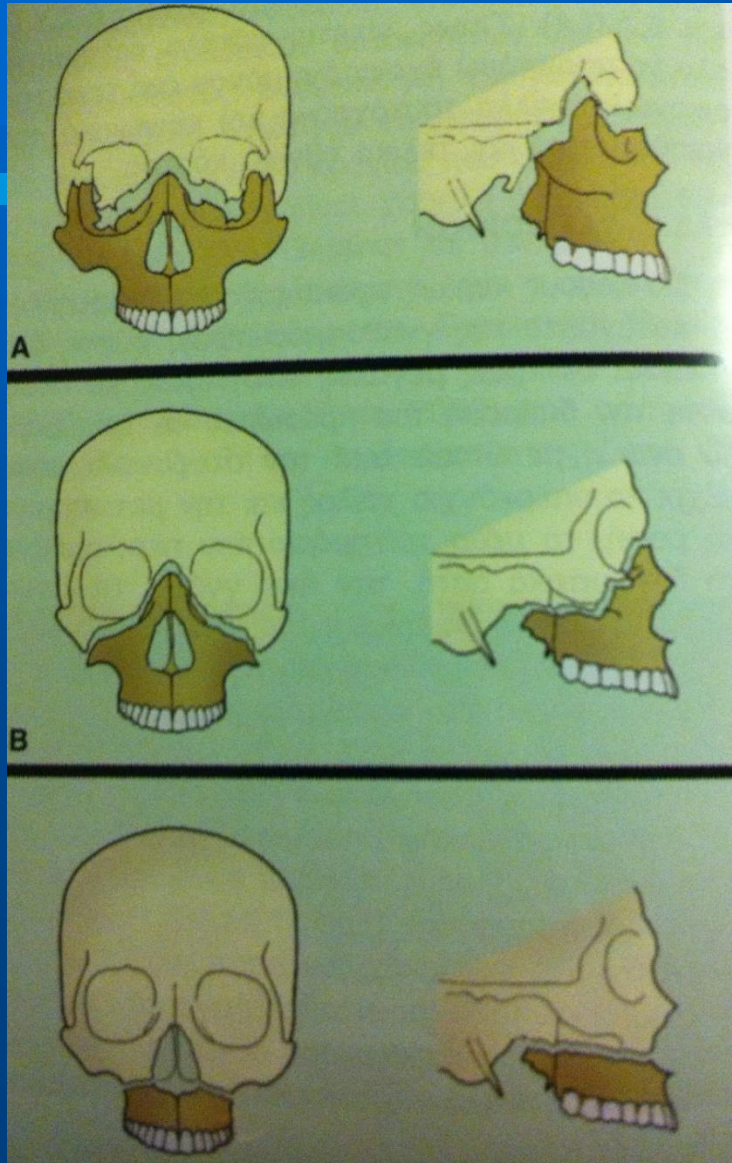
# ΤΑΞΙΝΟΜΗΣΗ ΚΑΤΑΓΜΑΤΩΝ ΓΝΑΘΟΠΡΟΣΩΠΙΚΗΣ ΧΩΡΑΣ

- ΚΑΤΑΓΜΑΤΑ ΑΝΩ ΤΡΙΤΗΜΟΡΙΟΥ
  - ΜΕΤΩΠΙΑΙΟ ΟΣΤΟΥΝ
- ΚΑΤΑΓΜΑΤΑ ΜΕΣΟΥ ΤΡΙΤΗΜΟΡΙΟΥ
  - ΖΥΓΩΜΑΤΙΚΑ ΟΣΤΑ
  - ΑΝΩ ΓΝΑΘΟΣ
  - ΡΙΝΙΚΑ ΟΣΤΑ
  - ΟΣΤΑ ΟΦΘΑΛΜΙΚΟΥ ΚΟΓΧΟΥ
- ΚΑΤΑΓΜΑΤΑ ΚΑΤΩ ΤΡΙΤΗΜΟΡΙΟΥ
  - ΚΑΤΩ ΓΝΑΘΟΣ

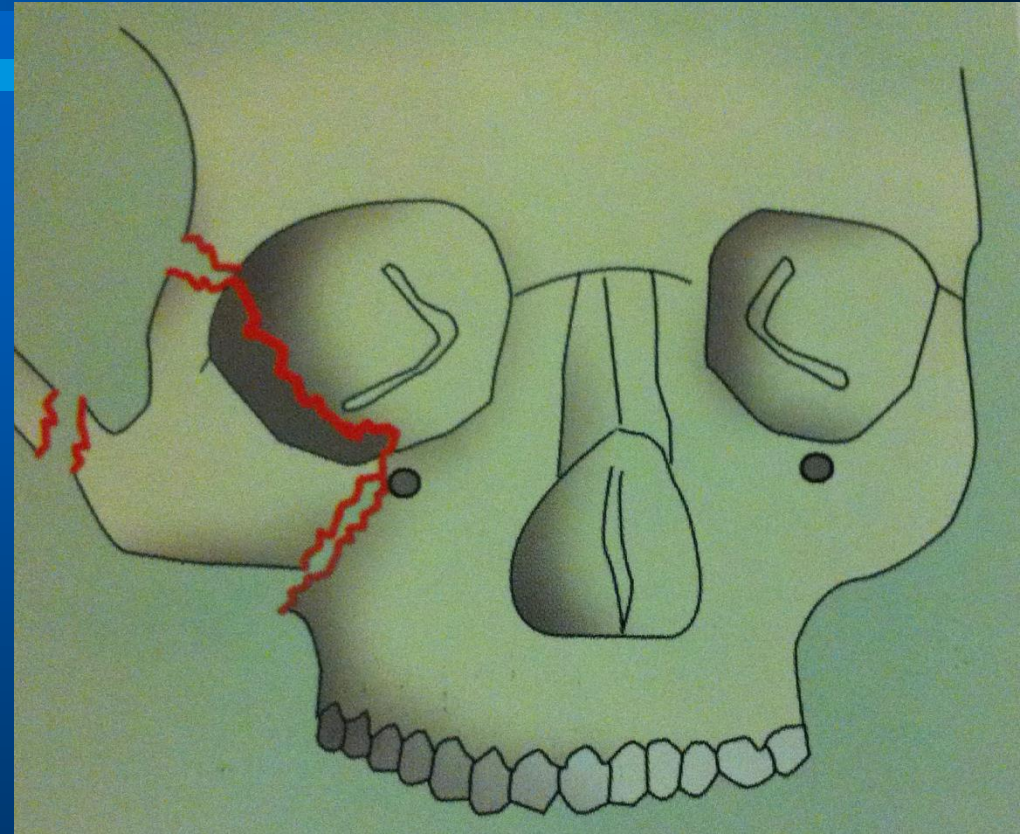
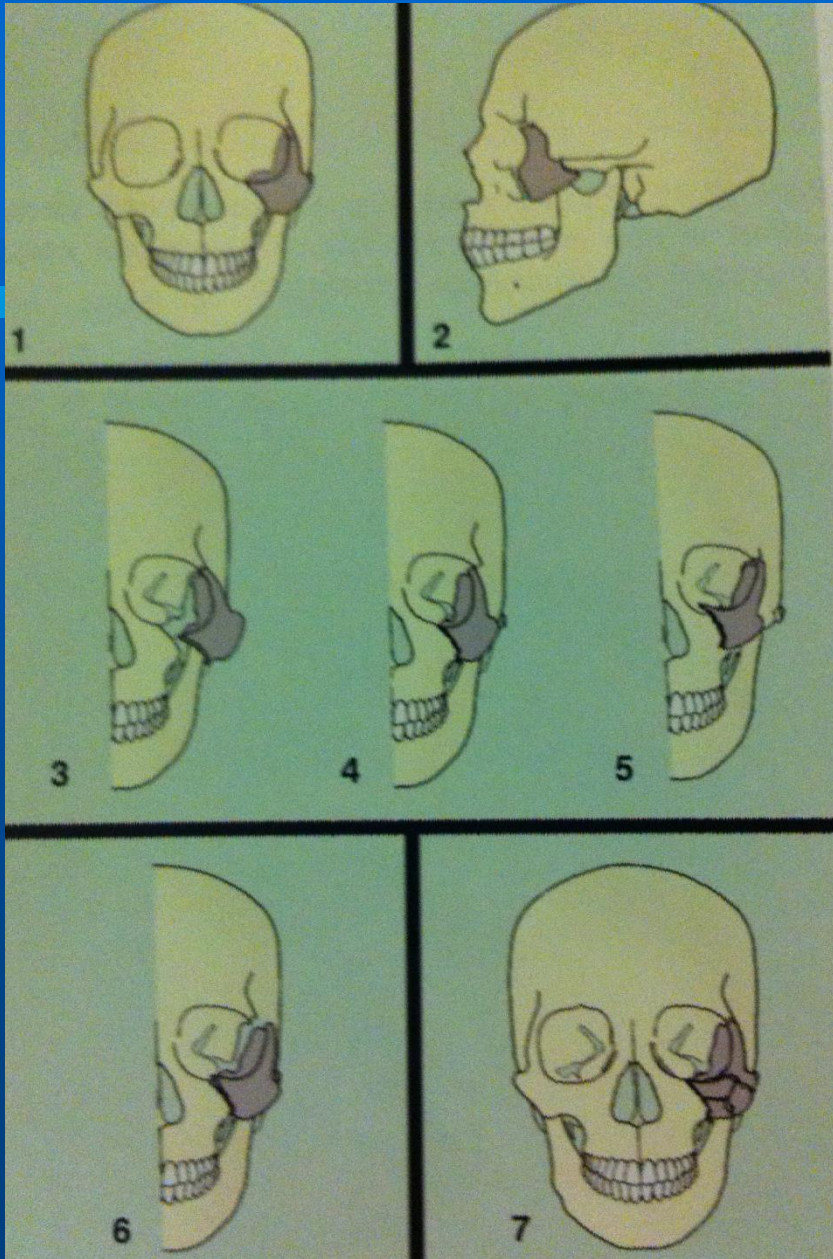
# ΤΑΞΙΝΟΜΗΣΗ ΚΑΤΑΓΜΑΤΩΝ ΓΝΑΘΟΠΡΟΣΩΠΙΚΗΣ ΧΩΡΑΣ

- **ΚΑΤΑΓΜΑΤΑ ΜΕΣΟΥ ΤΡΙΤΗΜΟΡΙΟΥ**
  - ΦΑΤΝΙΑΚΗΣ ΑΠΟΦΥΣΗΣ
  - Le Fort I
  - Le Fort II
  - Le Fort III
  - ΖΥΓΩΜΑΤΙΚΟΥ ΣΥΜΠΛΕΓΜΑΤΟΣ
    - ΖΥΓΩΜΑΤΙΚΟΥ ΟΣΤΟΥ
    - ΖΥΖΩΜΑΤΙΚΟΥ ΤΟΞΟΥ
    - ΜΙΚΤΑ ΟΣΤΟΥ ΚΑΙ ΤΟΞΟΥ
  - ΟΦΘΑΛΜΙΚΟΥ ΚΟΓΧΟΥ
    - ΕΔΑΦΟΚΟΓΧΙΚΑ ΑΜΙΓΗ (BLOW OUT) Ή ΨΕΥΔΗ
  - ΡΙΝΙΚΩΝ ΟΣΤΩΝ
  - ΡΙΝΟΗΘΜΟΕΙΔΙΚΑ
  - ΟΛΟΠΡΟΣΩΠΙΚΑ

# ΚΑΤΑΓΜΑΤΑ ΜΕΣΟΥ ΤΡΙΤΗΜΟΡΙΟΥ









# ΤΑΞΙΝΟΜΗΣΗ ΤΩΝ ΚΑΤΑΓΜΑΤΩΝ ΤΟΥ ΟΦΘΑΛΜΙΚΟΥ ΚΟΓΧΟΥ

- ΖΥΓΩΜΑΤΟ-ΚΟΓΧΙΚΑ ΚΑΤΑΓΜΑΤΑ
- ΡΙΝΟ-ΚΟΓΧΟ-ΗΘΜΟΕΙΔΙΚΑ ΚΑΤΑΓΜΑΤΑ
- ΑΜΙΓΗ ΚΑΤΑΓΜΑΤΑ ΤΟΙΧΩΜΑΤΩΝ
- ΣΥΝΔΥΑΣΜΕΝΑ ΚΑΤΑΓΜΑΤΑ

# ΤΑΞΙΝΟΜΗΣΗ ΚΑΤΑΓΜΑΤΩΝ ΓΝΑΘΟΠΡΟΣΩΠΙΚΗΣ ΧΩΡΑΣ

## ΚΑΤΑΓΜΑΤΑ ΚΑΤΩ ΤΡΙΤΗΜΟΡΙΟΥ ΚΑΤΩ ΓΝΑΘΟΣ

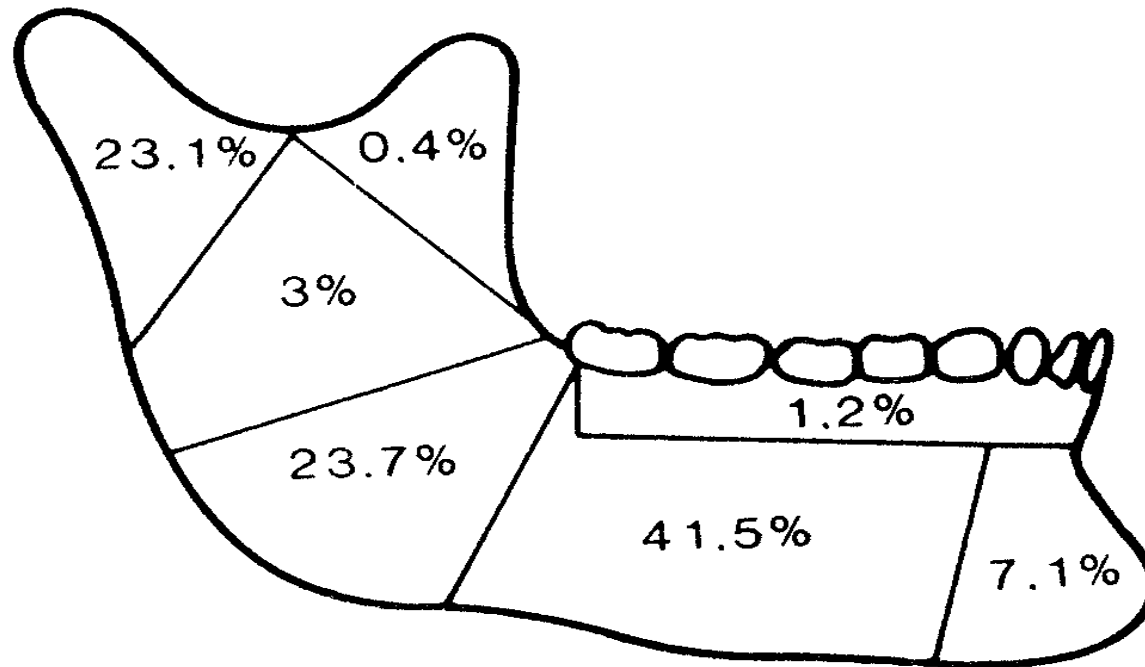
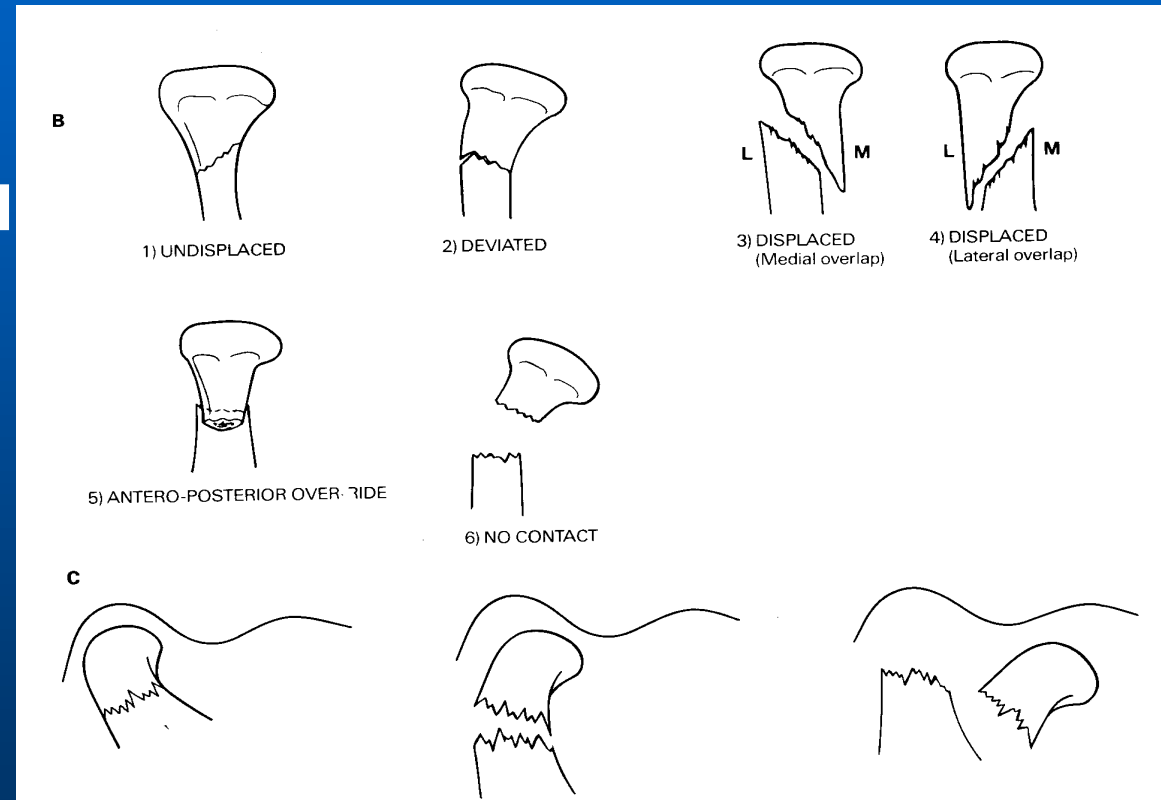
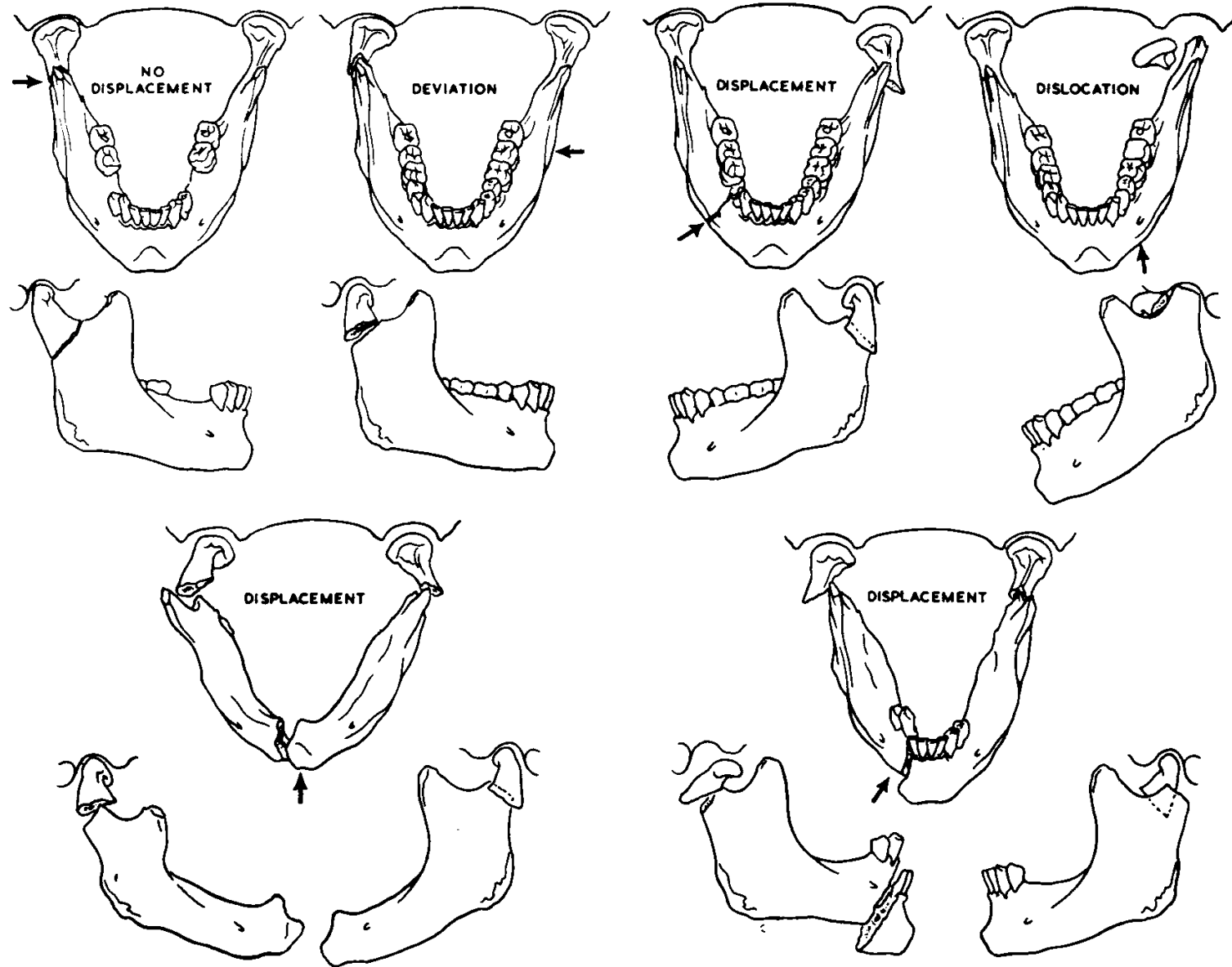


FIGURE 2. Locations of mandibular fractures.

# ΚΑΤΑΓΜΑΤΑ ΤΟΥ ΚΟΝΔΥΛΟΥ ΤΑΞΙΝΟΜΗΣΗ

- ΡΩΓΜΩΔΕΣ ΧΩΡΙΣ ΠΑΡΕΚΤΟΠΙΣΗ
- ΚΑΤΑΓΜΑ ΜΕ ΑΠΟΚΛΙΣΗ ΤΟΥ ΚΟΝΔΥΛΟΥ
- ΚΑΤΑΓΜΑ ΜΕ ΠΑΡΕΚΤΟΠΙΣΗ ΤΟΥ ΚΟΝΔΥΛΟΥ
- ΚΑΤΑΓΜΑ - ΕΞΑΡΘΗΜΑ







# ΔΙΑΓΝΩΣΗ

- ΙΣΤΟΡΙΚΟ
- ΚΛΙΝΙΚΗ ΕΙΚΟΝΑ
- ΑΚΤΙΝΟΛΟΓΙΚΑ ΕΥΡΗΜΑΤΑ

# ΚΛΙΝΙΚΗ ΕΞΕΤΑΣΗ

## ΕΠΙΣΚΟΠΗΣΗ ΕΞΩΣΤΟΜΑΤΙΚΑ

Οίδημα, Αιμάτωμα, Περικογχικές εκχυμώσεις, Υπόσφαγμα

Μετατραυματικό υποδόριο εμφύσημα

Παραμόρφωση μετώπου, ρινικών οστών, κλπ

Θλαστικά τραύματα, Αιμορραγία,

Αιμορραγία από το στόμα, Ρινορραγία, Ωτορραγία

Ρινόρροια, Ωτόρροια, Επιφορά

Διαταραχή σύγκλεισης, Χασμοδοντία, Αδυναμία ή Περιορισμός

διάνοιξης στόματος

Μεταβολή οφθαλμικού επιπέδου, Τηλέκανθος

Διπλωπία, Εξόφθαλμος, Ενόφθαλμος

Επηρεασμός αντανakλαστικών κόρης

Περιορισμός οπτικής οξύτητας, Τύφλωση

# ΚΛΙΝΙΚΗ ΕΞΕΤΑΣΗ

- **ΨΗΛΑΦΗΣΗ ΕΞΩΣΤΟΜΑΤΙΚΑ**

Έλεγχος οστικού περιγράμματος σκελετού, εμπύθιση  
ζυγωματικού συμπλέγματος, ακεραιότητα ζυγωματικού τόξου

Εντομή υποκογχίου χείλους

Διάσταση μετωποζυγωματικής ραφής

Διακοπή συνέχειας ζυγωματικής αντηρίδας

Ύπαρξη κινητικότητας ρινικών οστών

Άλγος κατά την ψηλάφηση

Μετατραυματικό υποδόριο εμφύσημα

Εμπλοκή προσωπικού νεύρου, τριδύμου

- **Υπαισθησία κατανομής υποκογχίου νεύρου**

- **Υπαισθησία κατανομής γενεϊακού νεύρου ή κ. φατνιακού**

# ΚΛΙΝΙΚΗ ΕΞΕΤΑΣΗ

## ΕΠΙΣΚΟΠΗΣΗ ΕΝΔΟΣΤΟΜΑΤΙΚΑ

Θλαστικά τραύματα

Διάσχιση, αποκόλληση βλεννογόνου, **αιμάτωμα εδάφους στόματος**

Διαταραχή οδοντικής σύγκλεισης, χασμοδοντία,

Περιορισμός διάνοιξης στόματος

Απώλειες δοντιών,

Ψευδουπογναθισμός άνω γνάθου

## ΨΗΛΑΦΗΣΗ ΕΝΔΟΣΤΟΜΑΤΙΚΑ

Ακεραιότητα οστικού περιγράμματος, αίσθηση πόνου, παρά φύση  
κινητικότητα, κλπ



# ΚΑΤΑΓΜΑΤΑ ΚΟΝΔΥΛΟΥ

## ● ΕΤΕΡΟΠΛΕΥΡΟ ΚΑΤΑΓΜΑ

- ΑΣΥΜΜΕΤΡΙΑ ΠΡΟΣΩΠΟΥ
- ΠΕΡΙΟΡΙΣΜΟΣ ΔΙΑΝΟΙΞΗΣ ΣΤΟΜΑΤΟΣ
- ΠΛΑΓΙΟΛΙΣΘΗΣΗ ΠΡΟΣ ΤΗΝ ΠΑΣΧΟΥΣΑ ΠΛΕΥΡΑ
- ΔΙΑΤΑΡΑΧΗ ΣΥΓΚΛΕΙΣΗΣ (ΠΡΟΩΡΕΣ ΕΠΑΦΕΣ - ΧΑΣΜΟΔΟΝΤΙΑ)

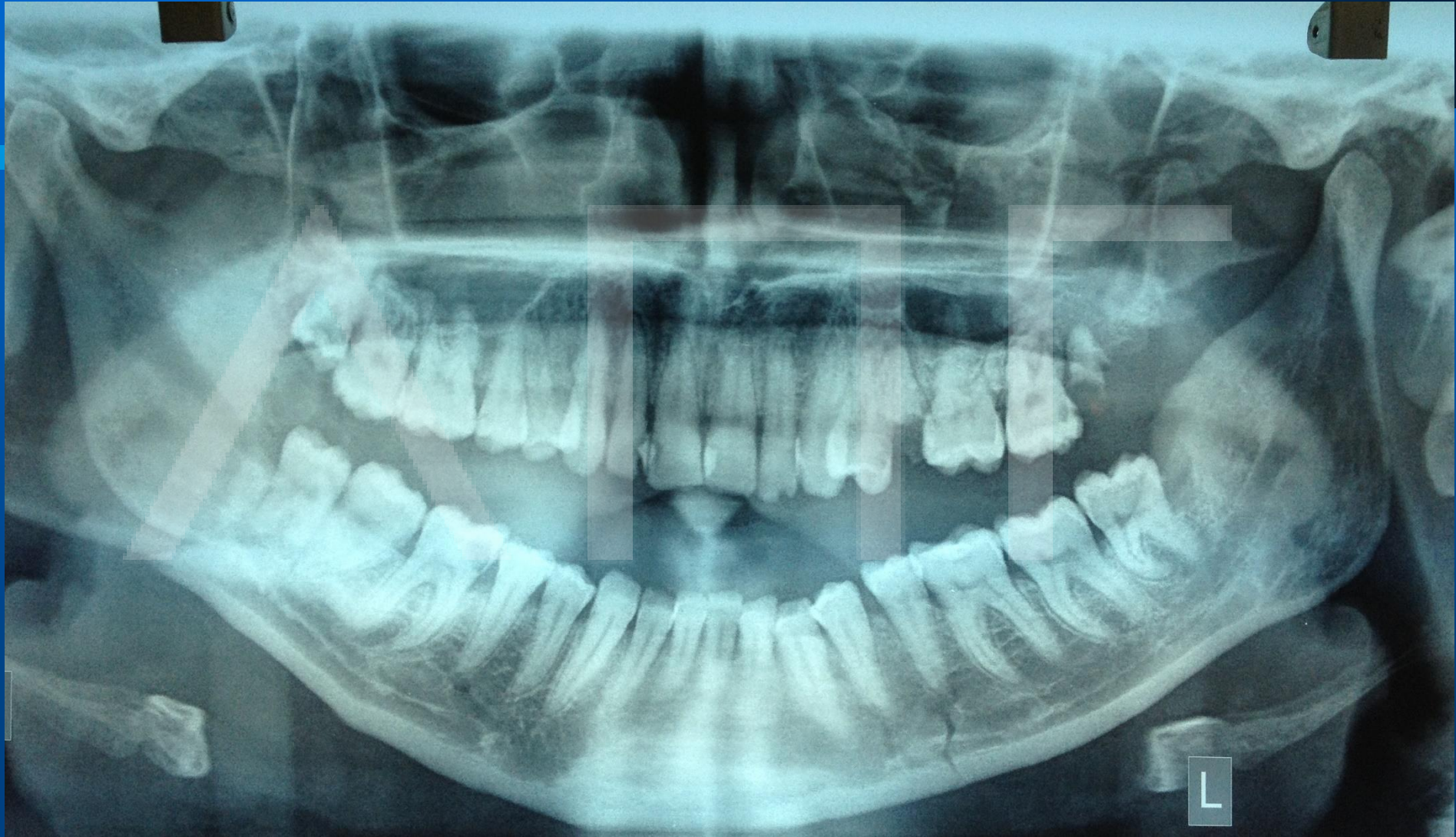
## ● ΑΜΦΟΤΕΡΟΠΛΕΥΡΟ ΚΑΤΑΓΜΑ

- ΧΑΣΜΟΔΟΝΤΙΑ ΣΥΜΜΕΤΡΙΚΗ
- ΔΕΝ ΥΠΑΡΧΕΙ ΠΛΑΓΙΑ ΑΠΟΚΛΙΣΗ

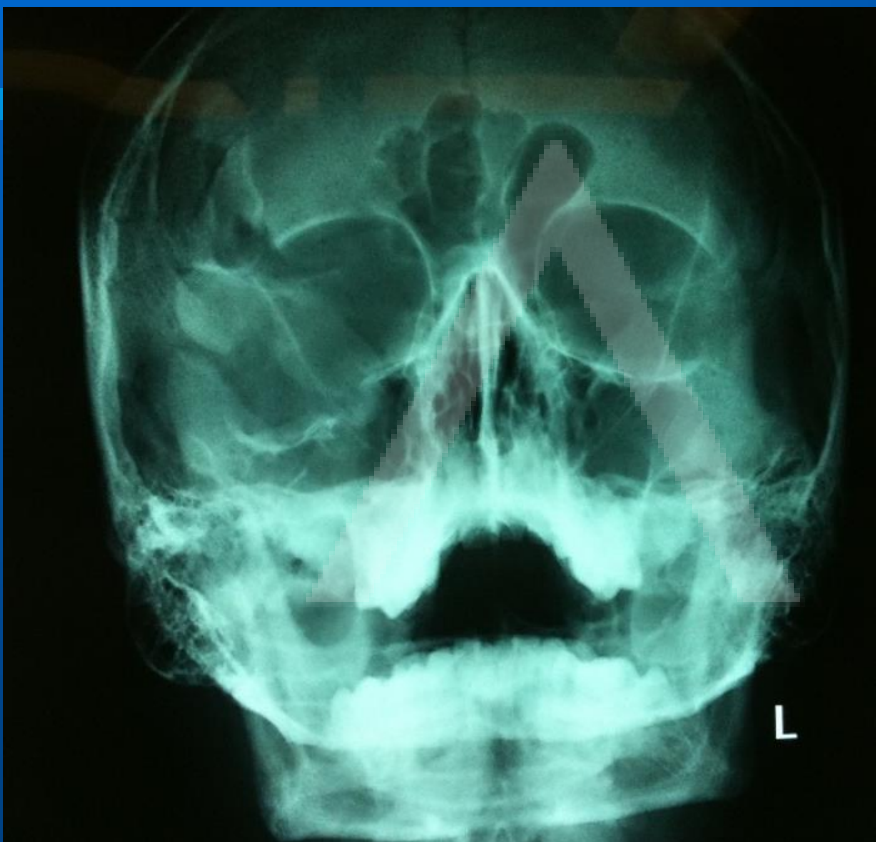
*ΑΛΓΟΣ, ΟΙΔΗΜΑ, ΑΠΟΥΣΙΑ ΜΕΤΑΦΕΡΟΜΕΝΗΣ ΚΙΝΗΣΗΣ ΤΗΣ ΠΑΣΧΟΥΣΑΣ ΠΛΕΥΡΑΣ.*

# ΑΚΤΙΝΟΓΡΑΦΙΚΟΣ ΕΛΕΓΧΟΣ

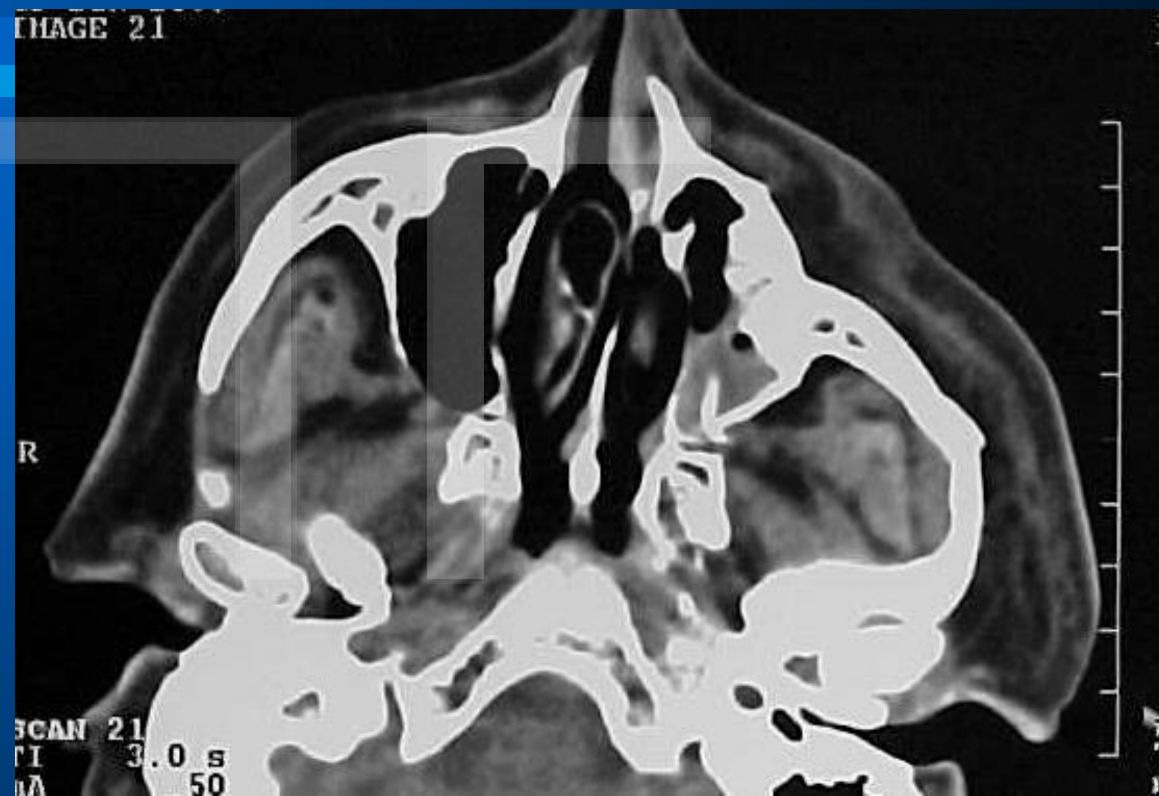- **ΑΠΛΕΣ ΑΚΤΙΝΟΓΡΑΦΙΕΣ**
  - Ορθοπαντομογράφημα
  - Απλές ακτινογραφίες F-P κρανίου
  - Κονδύλων κάτω γνάθου (Town's)
  - Ακτινογραφία παραρινίων κόλπων (Waters)
  - Ζυγωματικών τόξων (υποπρωγωνοβρεγματική)
  - Τομογραφίες κόγχου
- **ΑΞΟΝΙΚΗ ΤΟΜΟΓΡΑΦΙΑ**
- **ΤΡΙΣΔΙΑΣΤΑΤΗ ΑΞΟΝΙΚΗ ΤΟΜΟΓΡΑΦΙΑ**
- **ΜΑΓΝΗΤΙΚΗ ΤΟΜΟΓΡΑΦΙΑ**



Τριπλό κάταγμα κάτω γνάθου. Ορθοπαντομογράφημα



Ακτινογραφική εικόνα κατάγματος ζυγωματοκογχικού συμπλέγματος δεξιά σε προβολή Waters



Αξονική τομογραφία κατάγματος ζυγωματικού συμπλέγματος αριστερά



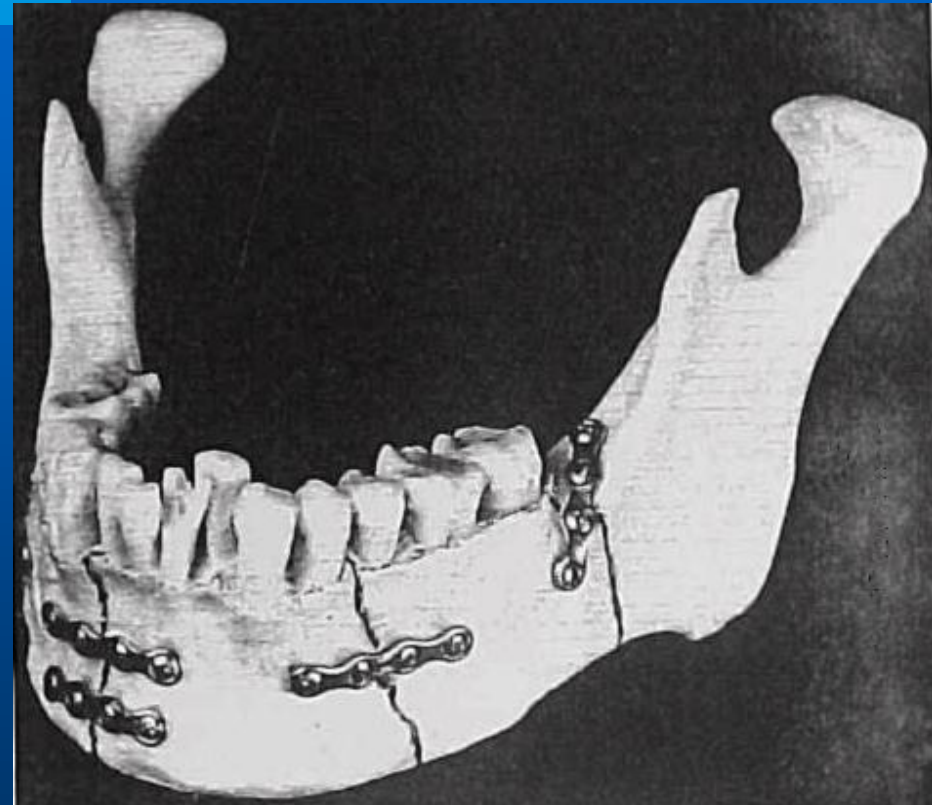
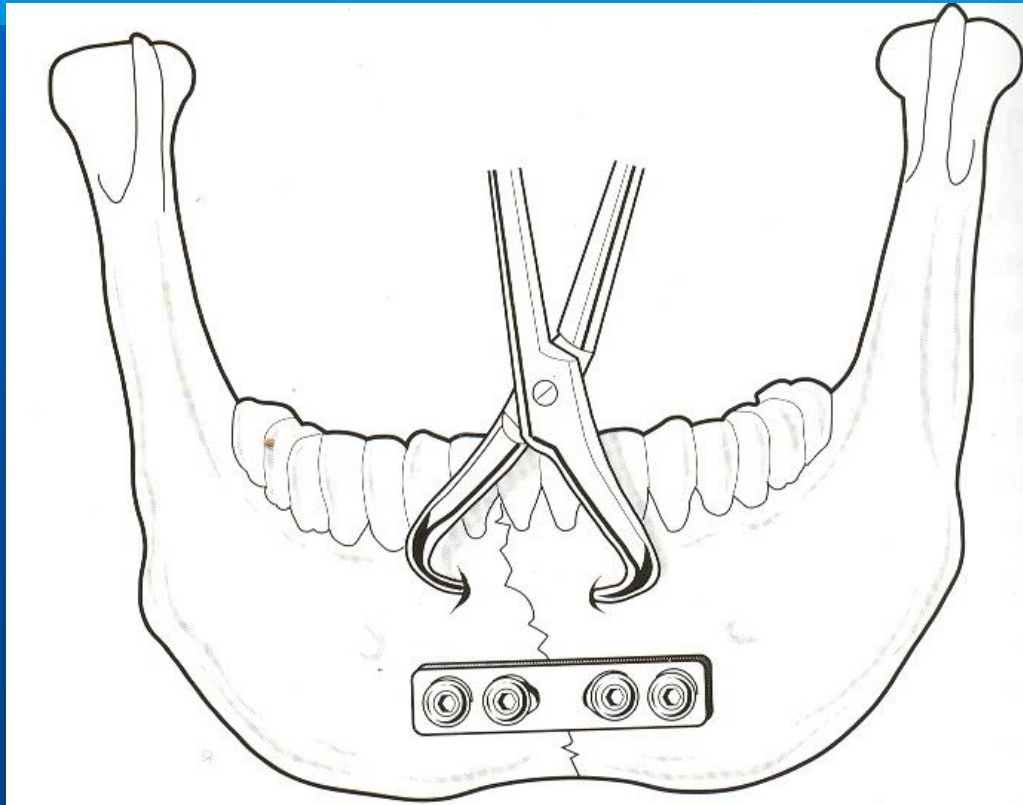
# ΘΕΡΑΠΕΙΑ

## ΑΝΑΤΑΞΗ ΤΟΥ ΚΑΤΑΓΜΑΤΟΣ

- ❖ ΚΛΕΙΣΤΕΣ ΜΕΘΟΔΟΙ ΑΝΑΤΑΞΗΣ
- ❖ ΑΝΟΙΚΤΕΣ ΜΕΘΟΔΟΙ ΑΝΑΤΑΞΗΣ

## ΑΚΙΝΗΤΟΠΟΙΗΣΗ ΤΟΥ ΚΑΤΑΓΜΑΤΟΣ

# ΑΝΟΙΚΤΗ ΑΝΑΤΑΞΗ ΚΑΙ ΑΚΙΝΗΤΟΠΟΙΗΣΗ ΚΑΤΑΓΜΑΤΩΝ ΚΑΤΩ ΓΝΑΘΟΥ



Από: P. W. Booth, S. A. Schendel, J-E. Hausamen: Maxillofacial Surgery, Churchill Livingstone 1999

# ΘΕΡΑΠΕΙΑ

## ΣΥΝΤΗΡΗΤΙΚΗ

### ΕΝΔΕΙΞΕΙΣ

- Καθόλου ή ελάχιστη παρεκτόπιση
- Απουσία λειτουργικών διαταραχών
- Απουσία αισθητικών διαταραχών
- Επιβαρυμένη γενική κατάσταση

# ΘΕΡΑΠΕΙΑ

- **ΚΛΕΙΣΤΗ ΑΝΑΤΑΞΗ ΚΑΙ ΑΚΙΝΗΤΟΠΟΙΗΣΗ ΜΕ ΕΜΜΕΣΟ ΤΡΟΠΟ**
- **ΗΜΙΑΝΟΙΚΤΕΣ ΜΕΘΟΔΟΙ ΑΝΑΤΑΞΗΣ**
- **ΑΝΟΙΚΤΕΣ Η ΧΕΙΡΟΥΡΓΙΚΕΣ ΜΕΘΟΔΟΙ ΑΝΑΤΑΞΗΣ ΚΑΙ ΑΚΙΝΗΤΟΠΟΙΗΣΗ ΜΕ ΜΕΘΟΔΟΥΣ ΟΣΤΕΟΣΥΝΘΕΣΗΣ**

# ΘΕΡΑΠΕΙΑ

- **ΧΕΙΡΟΥΡΓΙΚΗ**

- ΠΡΟΣΠΕΛΑΣΗ

- ΑΝΑΤΑΞΗ

- ΑΚΙΝΗΤΟΠΟΙΗΣΗ

- ΟΣΤΕΟΣΥΝΘΕΣΗ

- ΟΣΤΕΟΡΡΑΦΕΣ ΜΕ ΣΥΡΜΑ

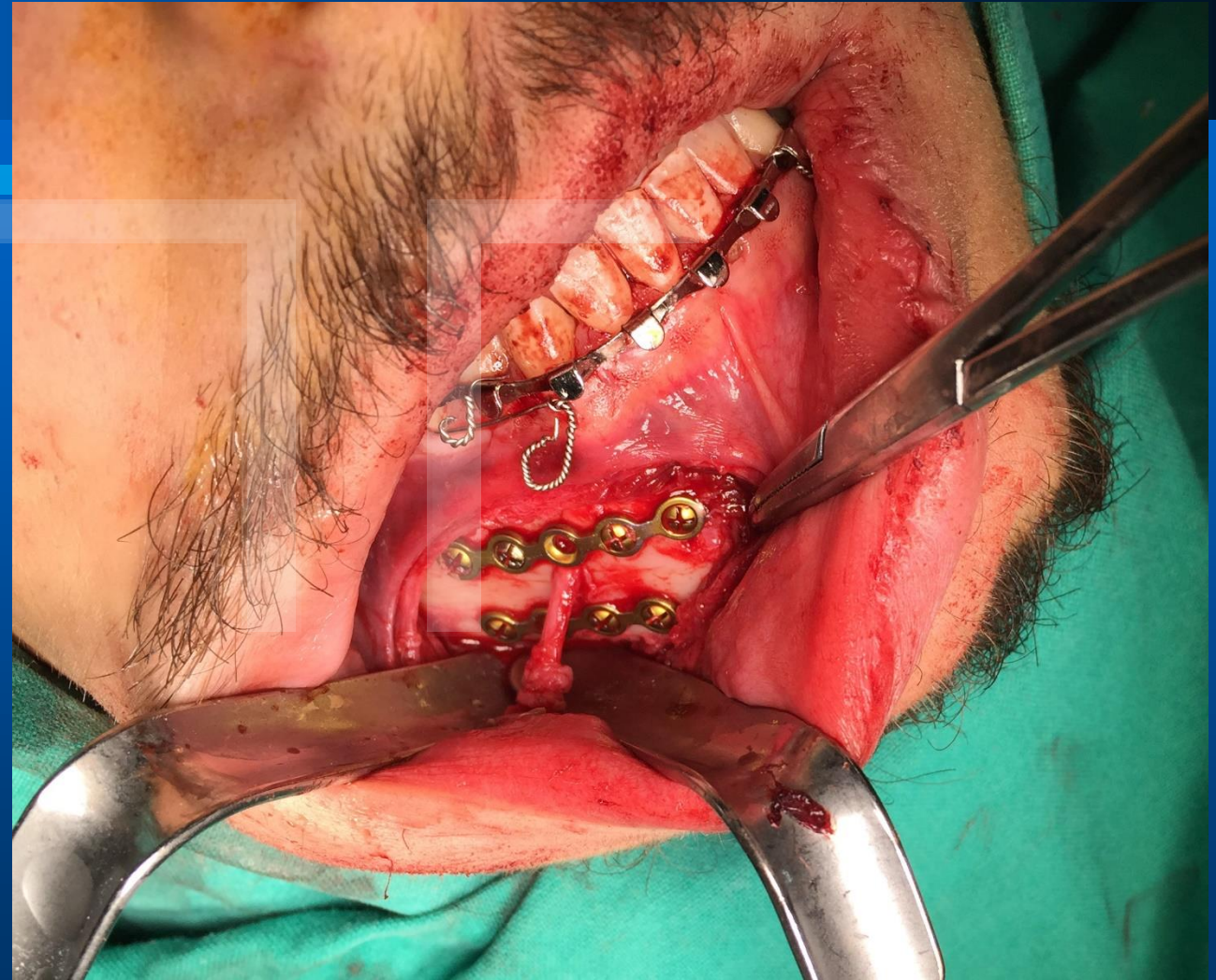
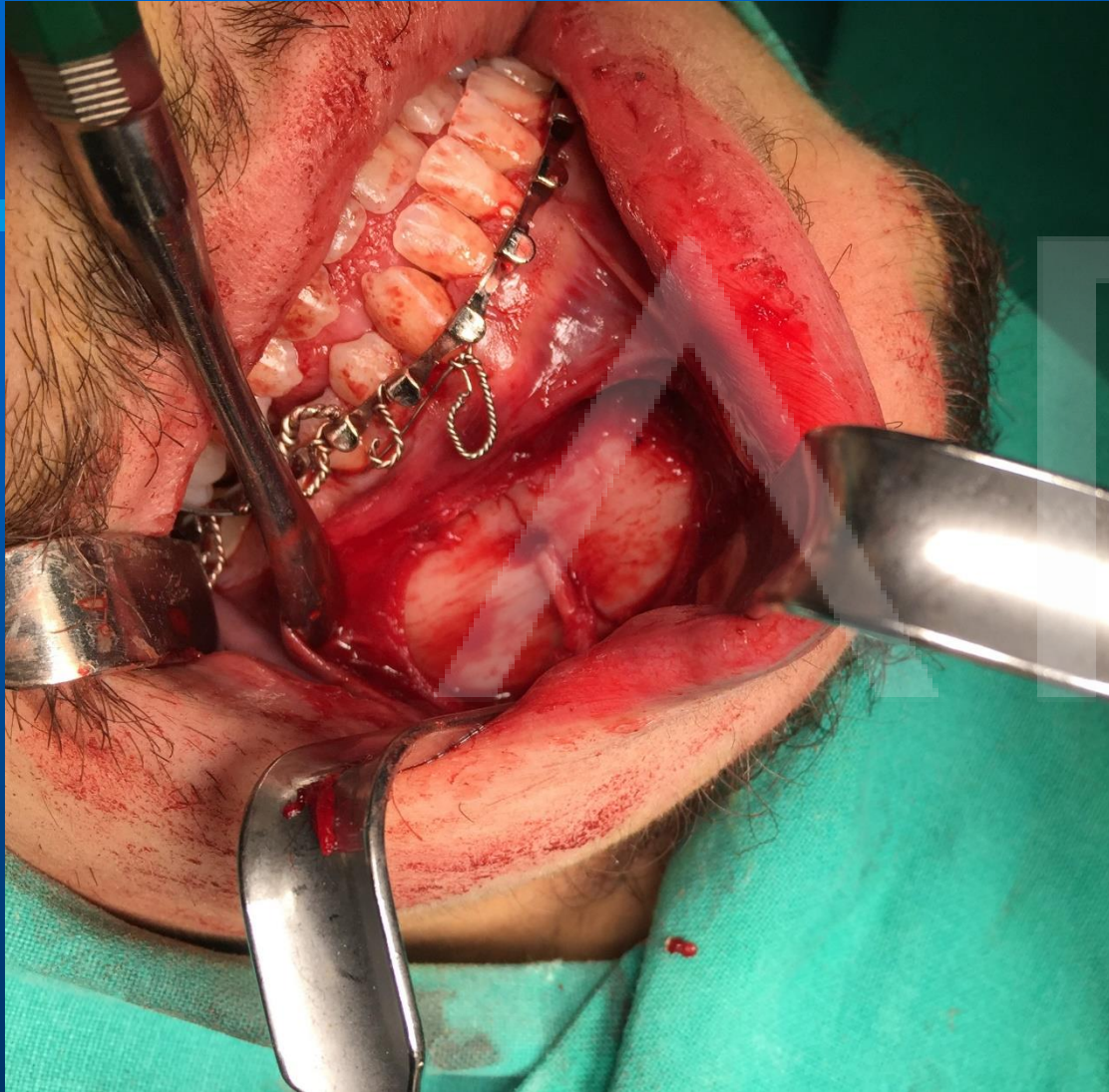- MINI - ΠΛΑΚΕΣ

- MICRO - ΠΛΑΚΕΣ

- ΑΠΟΚΑΤΑΣΤΑΣΗ ΕΛΛΕΙΜΜΑΤΩΝ (ΜΕ ΜΟΣΧΕΥΜΑ Η ΑΛΛΟΠΛΑΣΤΙΚΟ ΕΜΦΥΤΕΥΜΑΤΙΚΟ ΥΛΙΚΟ)

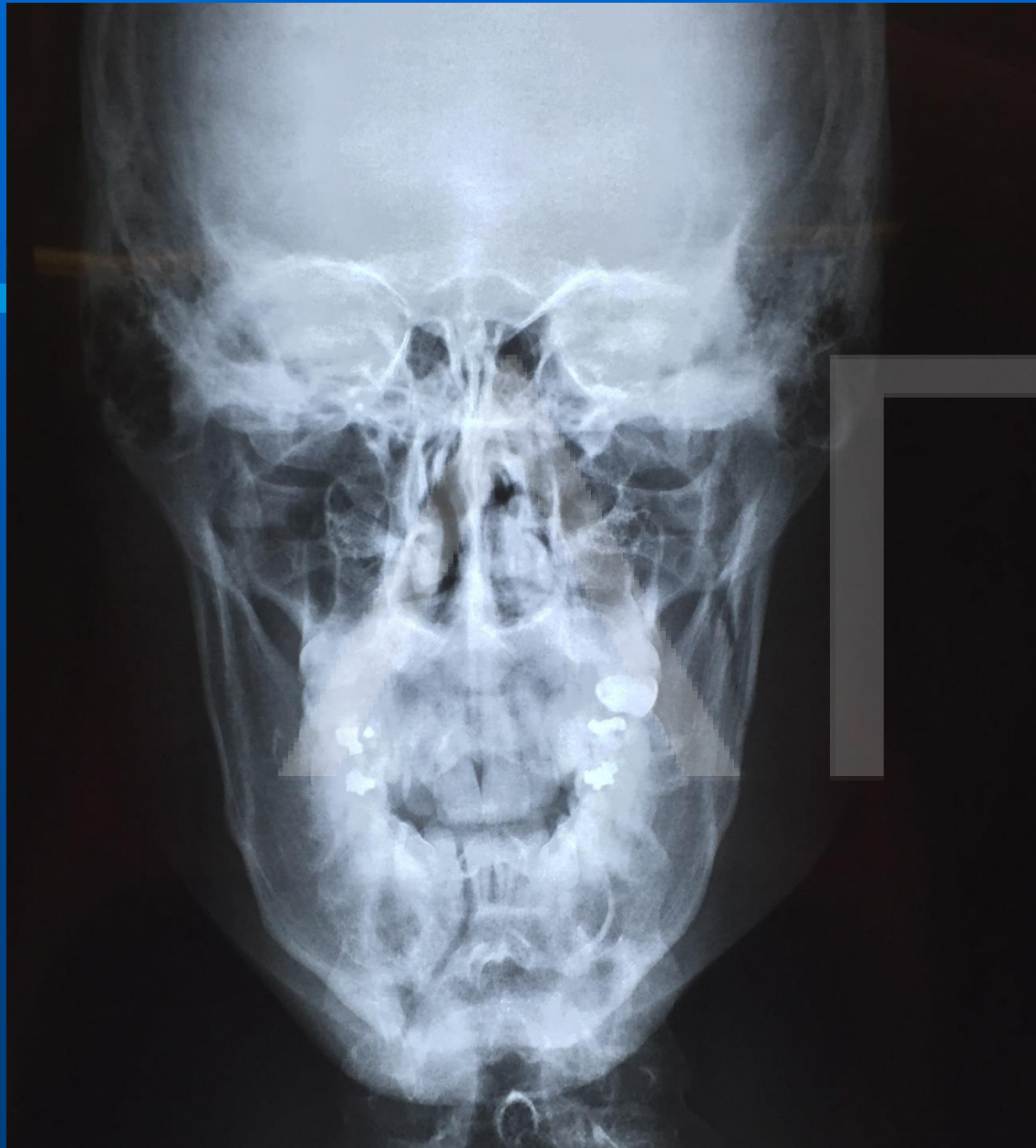


# ΚΑΤΑΓΜΑΤΑ ΚΑΤΩ ΓΝΑΘΟΥ

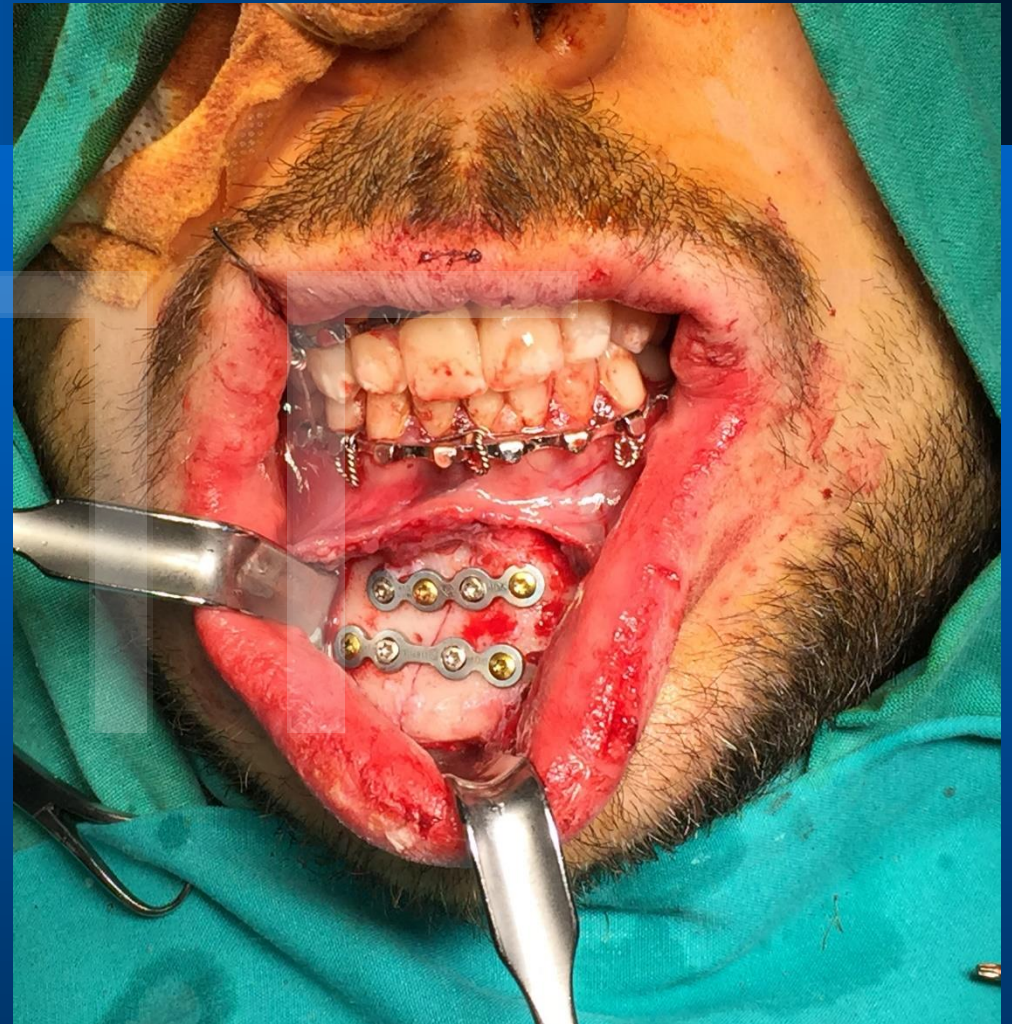


Ανοικτή ανάταξη και ακινητοποίηση κατάγματος κάτω γνάθου με ενδοστοματική προσπέλαση και οστεοσύνθεση με δύο mini πλάκες τιτανίου



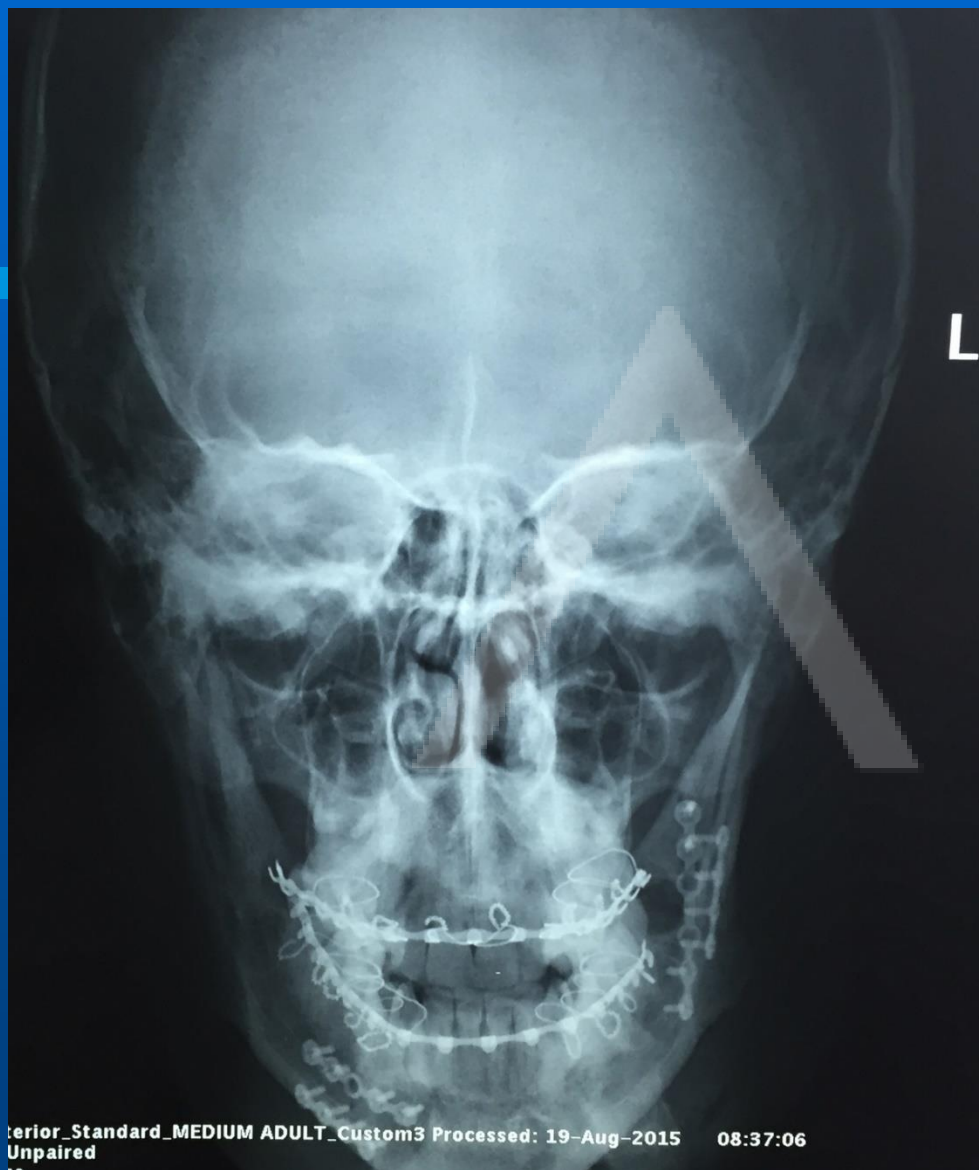

Ακτινογραφική εικόνα κατάγματος γενείου κάτω γνάθου σε κατά μέτωπο προβολή.

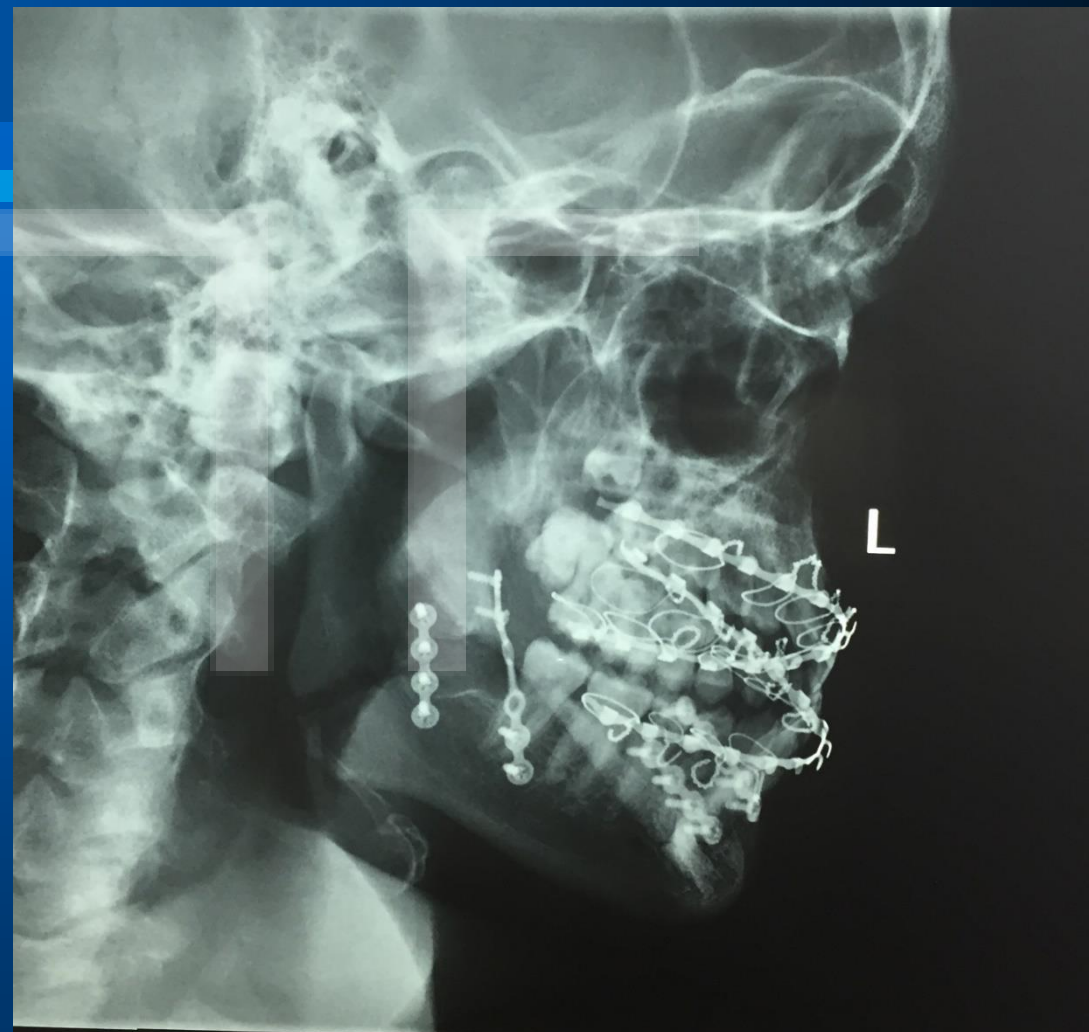


Οστεοσύνθεση κατάγματος γενείου κάτω γνάθου με δύο mini πλάκες τιτανίου μετά από ενδοστοματική προσπέλαση.

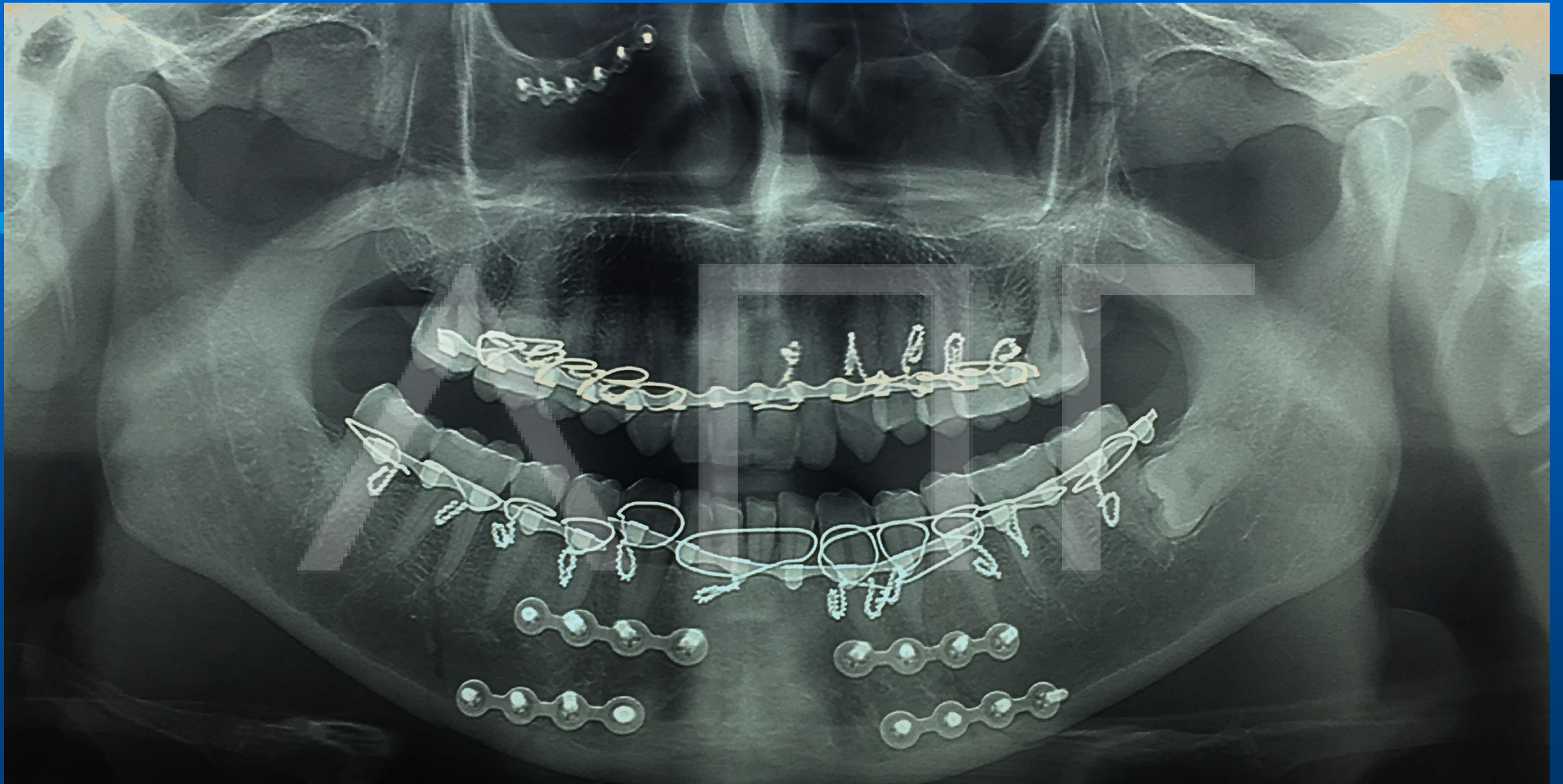




Ακτινογραφική εικόνα διπλού κατάγματος κάτω γνάθου σε κατά μέτωπο προβολή μετά την ανάταξη και ακινητοποίηση με mini πλάκες τιτανίου



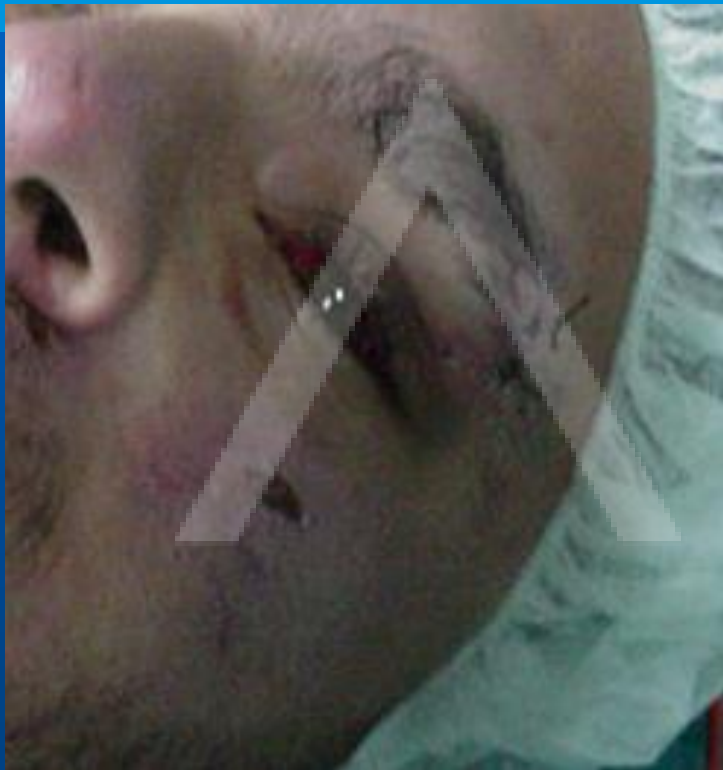Ακτινογραφική εικόνα διπλού κατάγματος κάτω γνάθου σε πλάγια λοξή προβολή μετά την ανάταξη και ακινητοποίηση με mini πλάκες τιτανίου



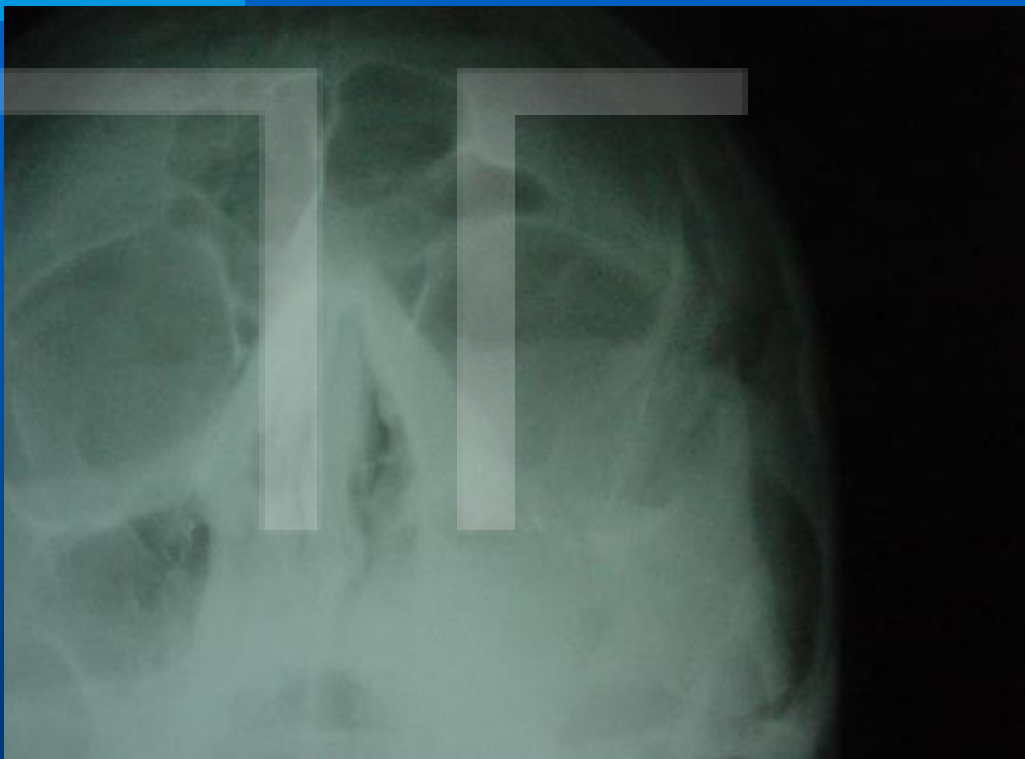
Πανοραμική ακτινογραφία μετά την ανάταξη και ακινητοποίηση διπλού κατάγματος κάτω γνάθου



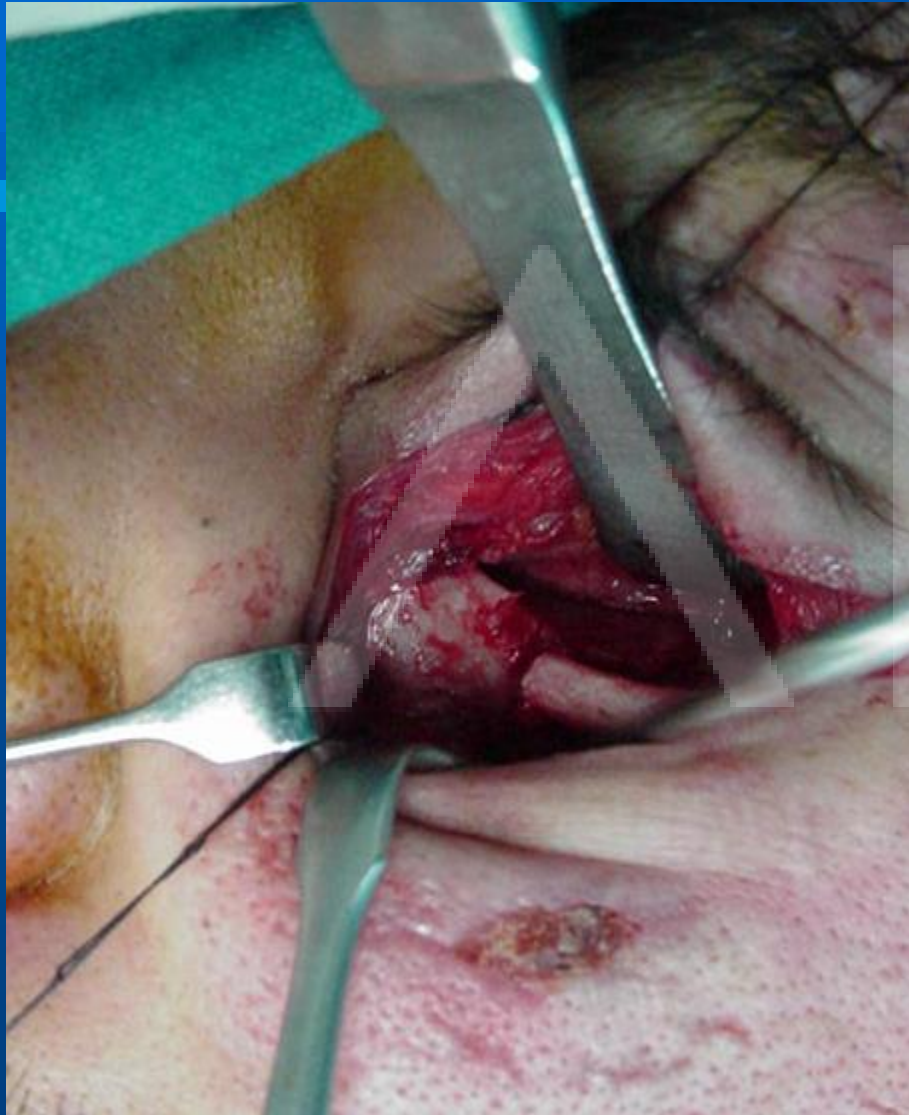# ΚΑΤΑΓΜΑΤΑ ΖΥΓΩΜΑΤΙΚΟΥ ΣΥΜΠΛΕΓΜΑΤΟΣ



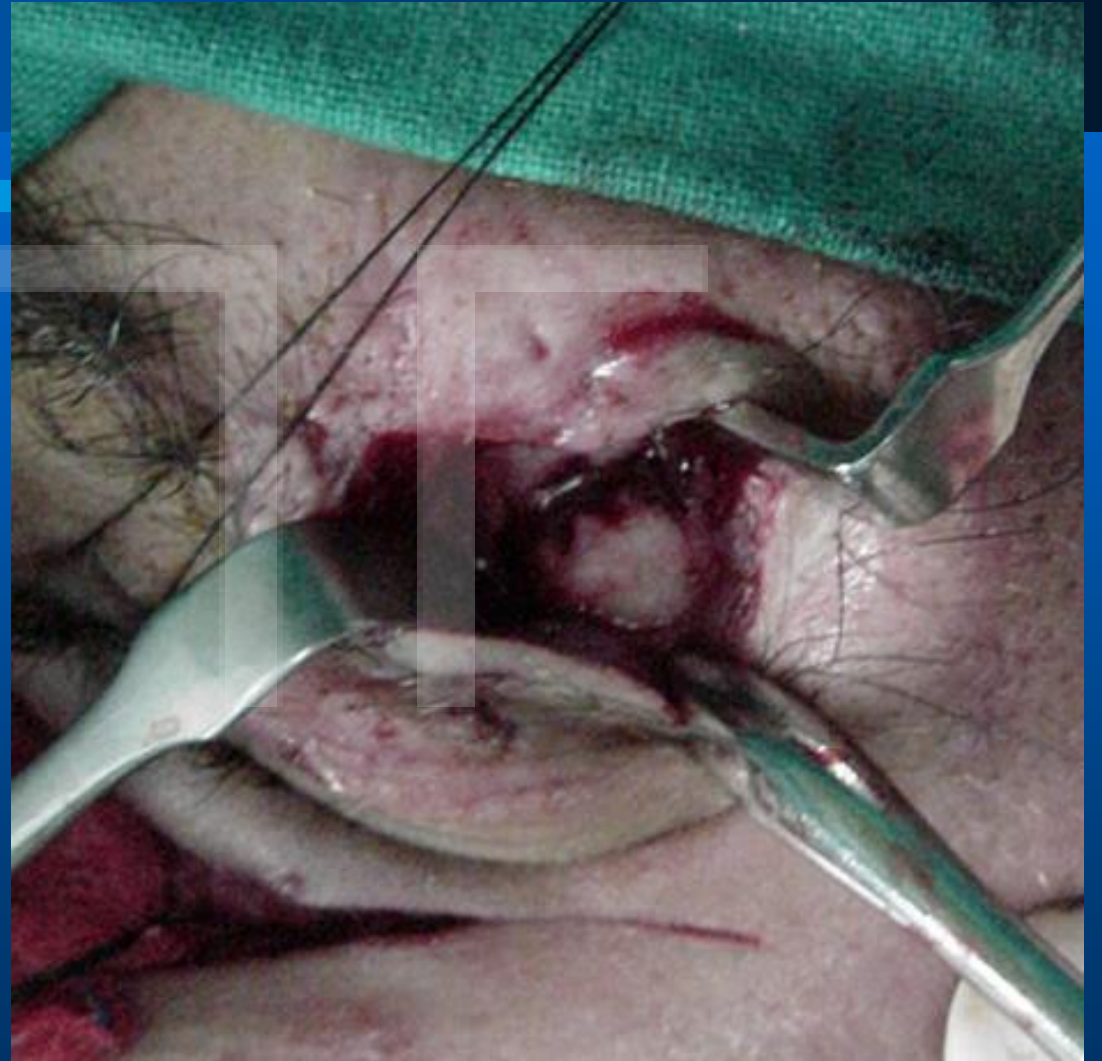Κάταγμα ζυγωματικού συμπλέγματος αριστερά



Ακτινογραφία Waters ζυγωματικού συμπλέγματος αριστερά

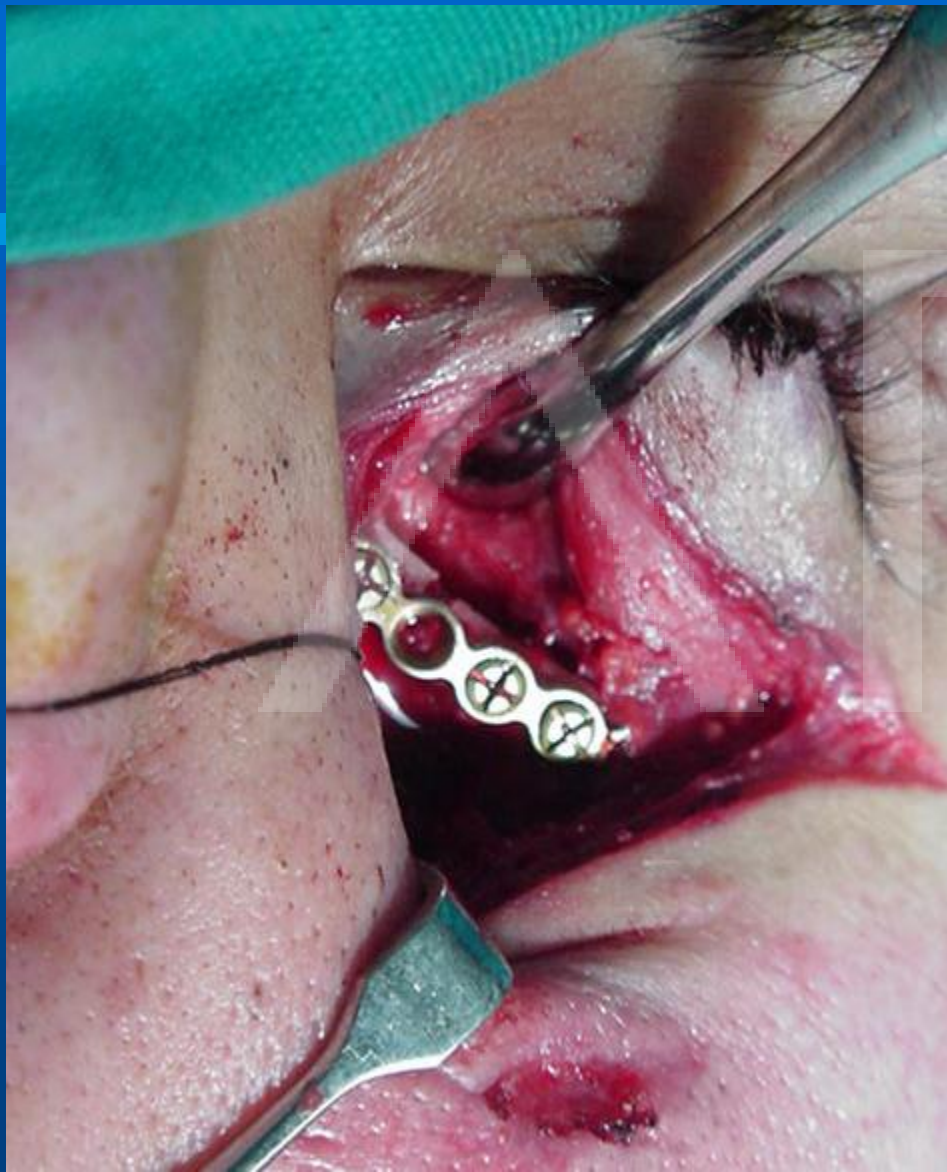


Προσπέλαση κατάγματος υποκογχίου χείλους αριστερά με υποβλεφαριδική τομή

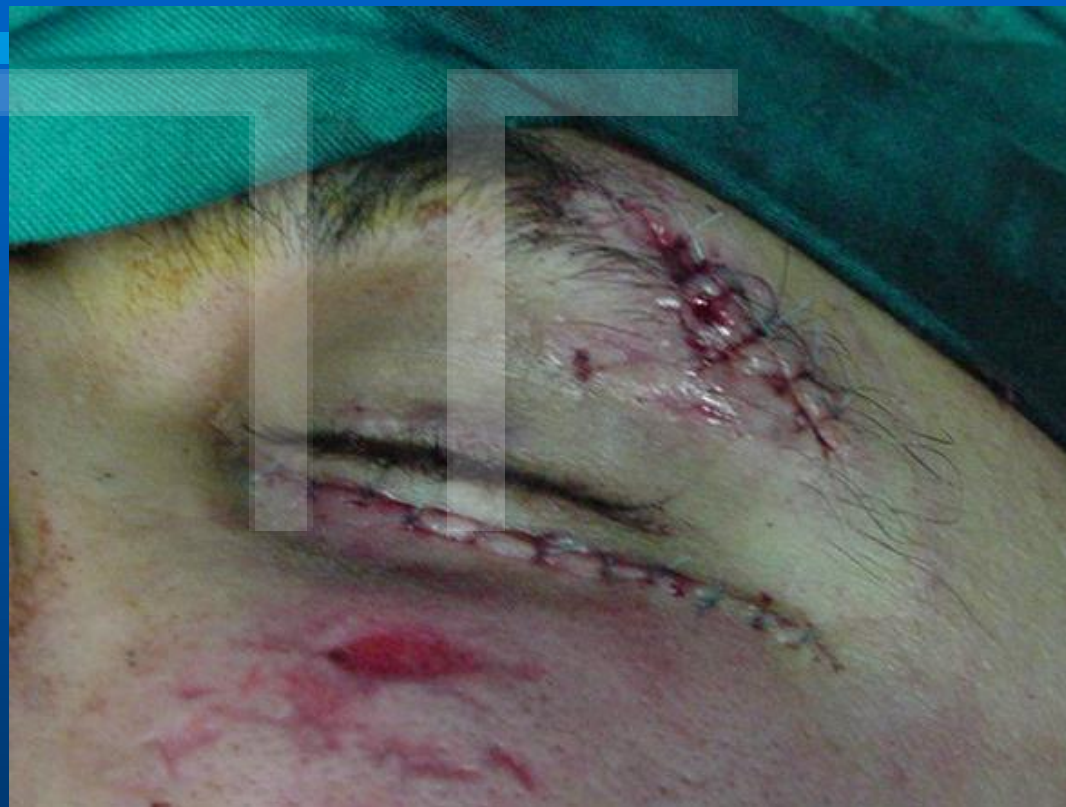

Προσπέλαση κατάγματος μετωποζυγωματικής ραφής αριστερά με τομή στο έξω τριτημόριο της οφρύος





Τοποθέτηση micro πλάκας τιτανίου για την οστεοσύνθεση κατάγματος υποκογχίου χείλους



Συρραφή υποβλεφαριδικής και έξω οφρικής τομής