ΑΠΟΣΤΗΜΑ: ΑΙΤΙΑ ΚΑΙ ΑΝΤΙΜΕΤΩΠΙΣΗ

ΑΔΑΜΑΝΤΙΑ ΛΙΑΠΙΚΟΥ, MD, PhD
ΝΝΘΑ ΣΩΤΗΡΙΑ

Conflict of Interest Disclosure

NOTHING TO DECLARE

ΑΠΟΣΤΗΜΑ ΠΝΕΥΜΟΝΑ

Απόστημα πνεύμονα είναι η περιγεγραμμένη συλλογή πύου στο εσωτερικό του πνευμονικού παρεγχύματος.

Ο σχηματισμός πολλαπλών πνευμονικών αποστημάτων μεγέθους > 2cm συχνά αναφέρεται ως <<**νεκρωτική πνευμονία**>>

Sagittal section of lung with abscess cavity in superior segment of lower lobe containing fluid and surrounded by fibrous tissue and pneumonic patches. Also pleural thickening over abscess

Frontal chest radiograph demonstrating large right upper lobe mass with air-fluid level and thick wall

Axial CT image of same lesion, again demonstrating air-fluid level and thick surrounding wall that enhances with contrast as well as pockets of air within mass indicative of necrosis

© ELSEVIER, INC. – NETTERIMAGES.COM

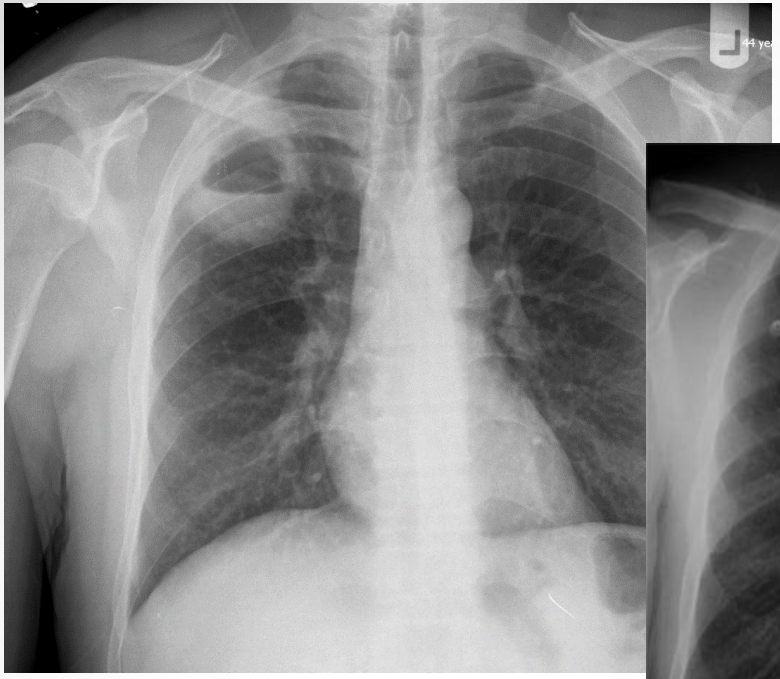

LearningRadiology.com (C)
All Rights Reserved

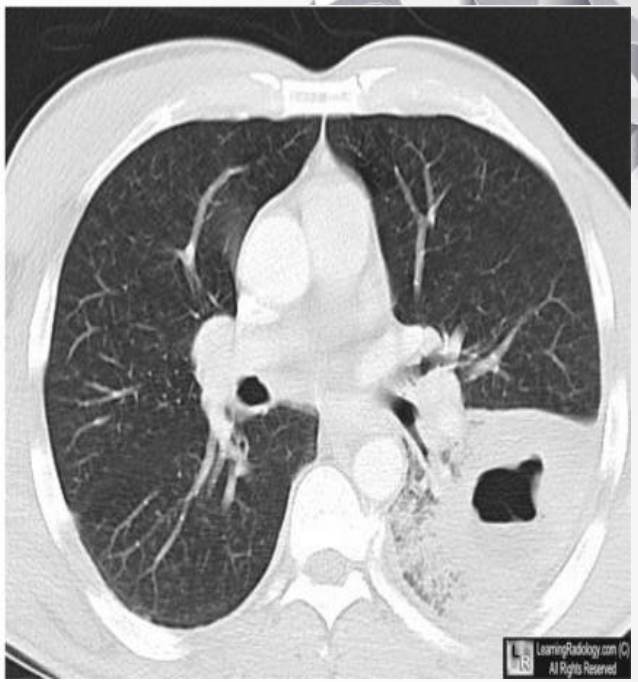
LearningRadiology.com (C)
All Rights Reserved

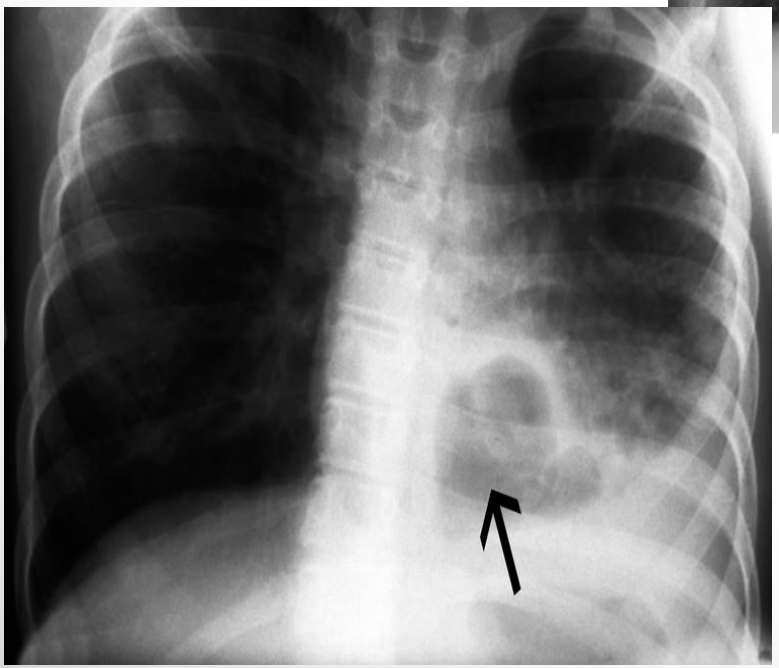

ΚΑΤΑΤΑΞΗ

ΠΡΩΤΟΠΑΘΕΣ (60%): απότοκο πνευμονίας, δηλαδή πνευμονία στην οποία έχει προκληθεί νέκρωση του πνευμονικού ιστού στο κέντρο της πνευμονίας η δημιουργία κοιλότητας και η συλλογή πύου

ΔΕΥΤΕΡΟΠΑΘΕΣ (40%):

κεντρική νέκρωση κ**αρκίνου του πνεύμονα** που δημιούργησε κοιλότητα και συλλογή πύου στο εσωτερικό του ή αιματογενής διασπορά (μεσοθωράκιο, ενδοκαρδίτιδα, ενδοκοιλιακή σήψη)

ΧΡΟΝΟΣ

ΟΞΥ

- διάρκεια νόσου < 4-6 εβδομάδες

ΧΡΟΝΙΟ

- διάρκεια νόσου > 6 εβδομάδες

ΠΡΩΤΟΠΑΘΕΣ ΠΝΕΥΜΟΝΙΚΟ ΑΠΟΣΤΗΜΑ

- Επιπλοκή πνευμονίας σε υγιή άτομα
- **ΕΙΣΡΟΦΗΣΗ**
  - Επηρεασμένο επίπεδο συνείδησης (**αλκοολισμός, σπασμοί, χρήση ουσιών,** ΑΕΕ, γενική αναισθησία, εγκεφαλοπάθεια κλπ)
  - Πτωχή στοματική υγιεινή
  - Οισοφαγικές νόσοι (διαταραχές κινητικότητας, ΓΟΠ, δυσφαγία)
  - ΟΕΜ
- Νεκρωτική πνευμονία (οξεία ή χρονία – μύκητες, φυματίωση)

ΔΕΥΤΕΡΟΠΑΘΕΣ ΠΝΕΥΜΟΝΙΚΟ ΑΠΟΣΤΗΜΑ

- **Απόφραξη βρόγχου**
  Νεόπλασμα
  Ξένο σώμα
  Λεμφαδενοπάθεια
- **Κοιλοτικές βλάβες**
  Νεόπλασμα
  Πνευμονικό έμφρακτο
- **Απευθείας επέκταση**
  Αμοιβάδωση (ήπαρ)
  Υποδιαφραγματικό απόστημα

Αιματογενής διασπορά

Staph. aureus
E.coli
Salmonella spp

Συγγενείς ή επίκτητες κύστεις

Βρογχογενής κύστη
Εχινόκοκκος κύστη
Εμφυσηματική κύστη
Φυματίωση

Ανοσοκαταστολή

HIV, μεταμόσχευση οργάνων

Marco Alifano
Christine Lorut
Aurelie Lefebvre
Lyna Khattar
Diane Damotte
Gerard Huchon
Jean-Francois Regnard
Antoine Rabbat

Intensive Care Med (2011) 37:1888–1889

Necrotizing pneumonia in adults: multidisciplinary management

ΝΕΚΡΩΤΙΚΗ ΠΝΕΥΜΟΝΙΑ

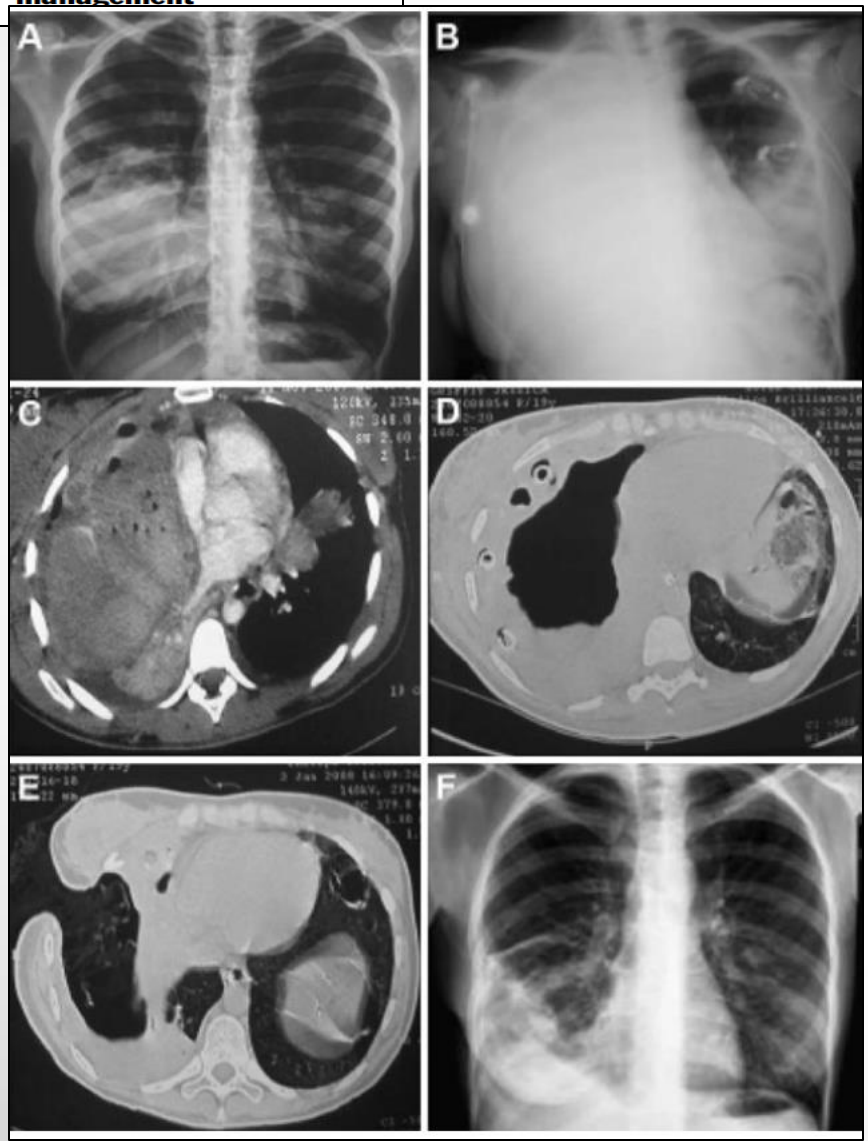

Στη νεκρωτική πνευμονία, η πνευμονική λοίμωξη οδηγεί σε φλεγμονή και συσσώρευση πυκνώσεων.

Η απελευθέρωση τοξινών με απόκριση κυττοκίνης μπορεί να οδηγήσει νέκρωση και σχηματισμός πολλαπλών μικρών κοιλοτήτων.

Επιπλέον, η πνευμονική αγγείωση είναι συχνά εμποδίζεται λόγω του σχηματισμού θρόμβων.

Η μειωμένη παροχή αίματος προκαλεί νέκρωση του παρεγχύματος των πνευμόνων και ευνοεί την ανεξέλεγκτη αναπαραγωγή βακτηρίων, συχνά με αναερόβια βακτήρια.

An 18-year old woman presenting with middle lobe CAP(a), rapidly evolving to necrotizing pneumonia responsible for sepsis and compression of right heart cavities (b, c), was managed by mechanical ventilation, antibiotherapy and inotropic drugs. Open necrosectomy by thoracotomy was performed allowing initial improvement. In the subsequent days, persistent sepsis and major air leaks preventing adequate mechanical ventilation (d) necessitated open drainage by speleostomy (e). Air leak was controlled by adequate dressing. Evolution was favourable and residual space was filled by intrathoracic transposition of serratus anterior muscle (f)

REVIEW

Management of necrotizing pneumonia and pulmonary gangrene: A case series and review of the literature

Neela Chatha MD FRCPC[1], Dalilah Fortin MD FRCSC[2,3,4], Karen J Bosma MD FRCPC[1,3,5]

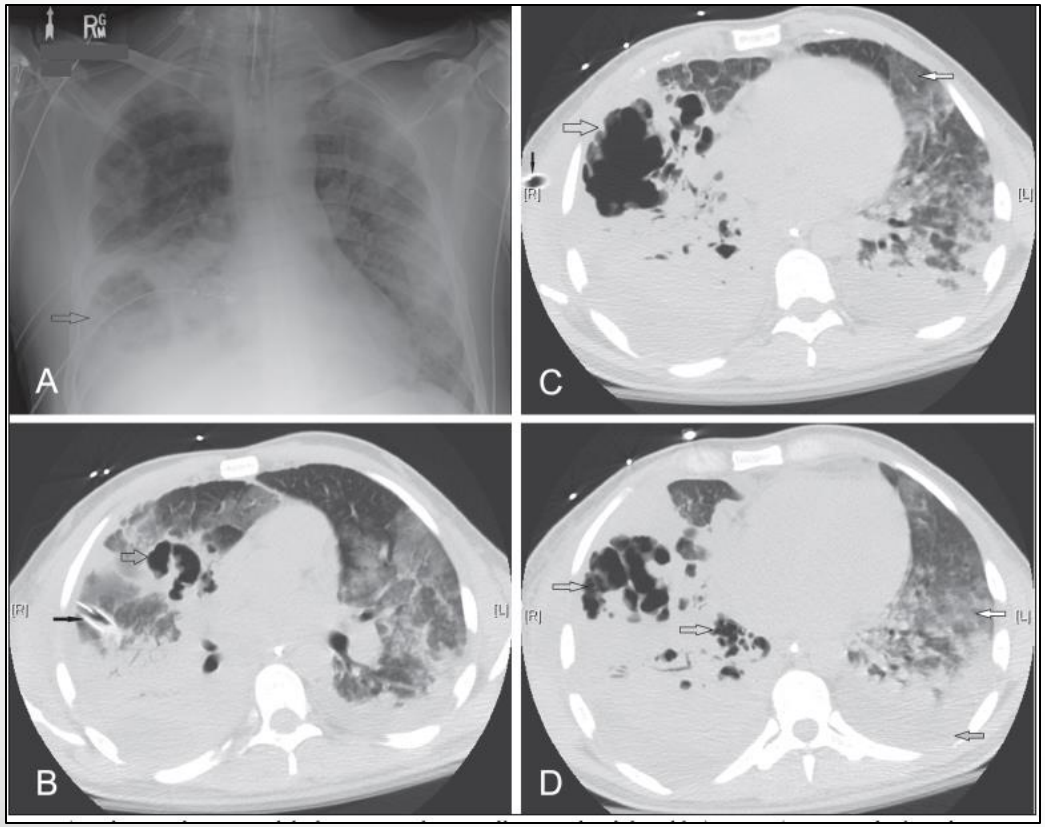

- **Η CT θώρακα** ενδείκνυται σε ασθενείς με <<*progressive*>> πνευμονία, που ορίζεται ως οξεία επιδείνωση με αναπνευστική ανεπάρκεια ή / και σηπτικό σοκ εντός 72 ωρών, ή <<*non responding* >>πνευμονία, που ορίζεται ως η επιμονή του πυρετού> 38 C ή / και κλινικά συμπτώματα μετά από τουλάχιστον 72 ώρες θεραπείας με αντιβιοτικά ή όταν υπάρχει υποψία κοιλότητας.
- Η νεκρωτική πνευμονία είναι πιο πιθανή να παρουσιαστεί ως «*progressive pneumonia* », ενώ η non responding p. συμβαίνει επιλοίμωξη με νοσοκομειακό παθογόνο ή ακατάλληλη θεραπεία

Can Respir J Vol 21 No 4 July/August 2014

ΝΕΚΡΩΤΙΚΗ ΠΝΕΥΜΟΝΙΑ-ΠΑΘΟΓΟΝΑ

- Οξεία επιδείνωση με σήψη –σηπτικό shock εντός 72 h από την έναρξη
- Πολλές μικρές κοιλότητες, <1 cm, μπορεί να είναι ορατές μόνο σε CT θώρακος (με σκιαγραφικό), με πυκνώσεις κατά τόπους και έλλειψη αγγείωσης
- *S pneumoniae (παιδιά)*και *S aureus*, MSSA η MRSA, και λιγότερο συχνά από είδη *Klebsiella* και *Haemophilus*, και *Pseudomonas aeruginosa* .
- **Ca-MRSA**, φέρει SCCmec allotypes IV and V και επίσης τα lukSF-PV γονίδια, που κωδικοποιούν τη Panton-Valentine leukocidin (PVL), μια λευκοτοξίνη που συνδέεται με σοβαρή νόσο(συχνά προηγείται ιογενής (γρίππη) λοίμωξη.)

Table 2
Clinical features to suggest increased risk of CA-MRSA pneumonia

Cavitary pneumonia	Concurrent influenza
Lung necrosis in pneumonic infiltrate	Erythematous skin rash
Rapidly increasing pleural effusion	Previously healthy
Gross hemoptysis	Summer season
Neutropenia	Prior conjugate pneumococcal vaccination

Infect Dis Clin N Am 27 (2013) 177–188

CAP due to Ca- *Staphylococcus aureus*

g pneumonia on a chest CT with intravenous contrast, obtained on hospital day 3 from patient 1.
avitary lesions (some of which have surrounding ground glass halos that are likely to represent hem
small left-side pleural effusion.

- Severe necrotizing pneumonia with complications and fast progression to respiratory failure in otherwise healthy subjects with no risk factors, even during summer months
- **Panton-Valentine leucocidin (PVL)**
- **Blood-stained sputum, hemoptysis, leukopenia, erythematous rash, skin pustules and rapidly increasing pleural effusion**
- Sensitivity to many antibiotics (quinolones, erythromycin-clindamycin, minocyclin, cotrimoxazole)
- **Treatment**: Linezolid, clindamycin

Clin Infect Dis 2005; 40:100, Chest 2003; 124: 1789 ,Chest 2005; 128: 2732

ΠΑΘΟΦΥΣΙΟΛΟΓΙΑ Α΄ΠΑΘΟΥΣ Α.

- Τα αποστήματα των πνευμόνων προκύπτουν ως επιπλοκή της **εισρόφησης** και προκαλούνται από είδη αναερόβιων που συνήθως υπάρχουν στις ρωγμές των ούλων.
- **Προδιάθεση** λόγω μειωμένου επιπέδου συνείδησης (π.χ. αλκοολισμός, κατάχρηση ναρκωτικών, γενική αναισθησία, τραύμα κεφαλής) ή δυσφαγία. Αυτοί οι ασθενείς συχνά έχουν περιοδοντική νόσο, ιδιαίτερα ουλίτιδα, με υψηλές συγκεντρώσεις αναερόβιων βακτηρίων στην ρωγμή των ούλων.
- Το πρώτο βήμα στην ανάπτυξη ενός πνευμονικού αποστήματος είναι τα μικρόβια να φθάσουν στους κάτω αεραγωγούς, το οποίο συμβαίνει συνήθως όταν ο ασθενής βρίσκεται σε θέση ανάπαυσης. Η μόλυνση ξεκινά είτε επειδή τα βακτήρια δεν εκκαθαρίζονται λόγω κατασταλμένης συνείδησης και λόγω διαταραχής κατάποσης.
- Η πνευμονίτιδα εμφανίζεται πρώτα αλλά, με βάση το συνηθισμένο μείγμα οργανισμών, εξελίσσεται σε νέκρωση ιστών μετά από 7 έως 14 ημέρες. Αυτή η νέκρωση οδηγεί σε **απόστημα του** πνεύμονα ή / και σε ένα εμπύημα. Το τελευταίο μπορεί να οφείλεται σε ένα βρογχοπλευριακό συρίγγιο ή σε άμεση επέκταση της μόλυνσης στον υπεζωκοτικό χώρο.

ΠΑΘΟΦΥΣΙΟΛΟΓΙΑ

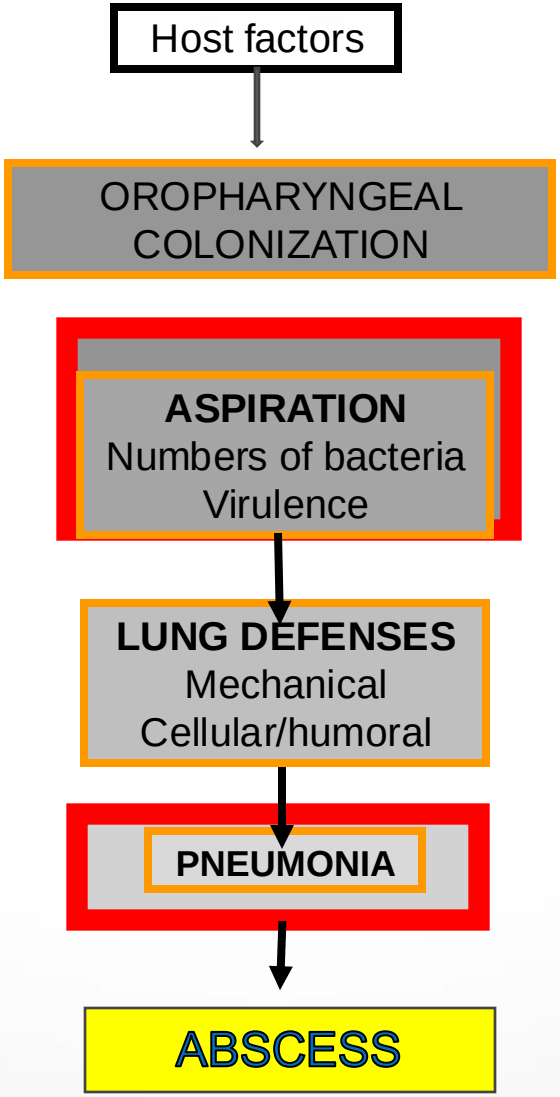

ΠΑΘΟΦΥΣΙΟΛΟΓΙΑ Β΄ΠΑΘΟΥΣ Α.

- **ΑΙΜΑΤΟΓΕΝΗΣ ΔΙΑΣΠΟΡΑ**: συνέπεια σηπτικού εμβολισμού κατά τη διάρκεια βακτηριαιμίας (π.χ. ενδοκαρδίτιδα της τριγλώχινας βαλβίδας, ενδοαγγειακοί καθετήρες, ενδοφλέβια (IV) χρήση φαρμάκων ή σύνδ. Lemierre [δηλαδή πυώδης θρομβολεβίτιδα της σφαγίτιδας φλέβας])
- **ΑΜΕΣΗ ΕΠΕΚΤΑΣΗ** – άμεση επέκταση ενός εμπυήματος, υποφρενικού ή μεσοθωρακικού αποστήματος ή ενός τραχειο- ή βρογχο-οισοφαγικού συριγγίου.
- **ΒΡΟΓΧΙΚΗ ΑΠΟΦΡΑΞΗ** – Η ενδοβρογχική απόφραξη από βρογχογενή ή μεσοθωρακική μάζα (π.χ. ανεύρυσμα, λεμφαδενοπάθεια, όγκος), βρογχική στένωση ή από εισπνεόμενο ξένο σώμα μπορεί να οδηγήσει σε μετα-αποφρακτική πνευμονία που εξελίσσεται σε απόστημα λόγω μειωμένης κάθαρσης πνευμονικών εκκρίσεων
- **ΥΠΕΡΜΟΛΥΝΣΗ Η ΕΞΑΠΛΩΣΗ ΛΟΙΜΩΞΗΣ ΤΩΝ ΑΕΡΑΓΩΓΩΝ** – Το πνευμονικό απόστημα μπορεί να αναπτυχθεί ως υπερλοίμωξη από πνευμονικά εμφράκτα, συγγενείς δυσπλασίες ή θλάση των πνευμόνων. Οι παροξύνσεις βρογχεκτασιών μπορεί να οδηγήσουν σε παρεγχυματική λοίμωξη που εξελίσσεται σε πνευμονικό απόστημα σε μια μειοψηφία ασθενών. Ο μηχανισμός είναι πιθανώς πολυπαραγοντικός και περιλαμβάνει κακή παροχέτευση και μειωμένη κάθαρση της μικροβιολογικής χλωρίδας από τους κατώτερους αεραγωγούς.

ΚΛΙΝΙΚΗ ΕΙΚΟΝΑ



ΚΛΙΝΙΚΉ ΕΙΚΌΝΑ ΑΝΑΕΡΟΒΙΑΣ ΛΟΙΜΩΞΗΣ

Εκδήλωση υποκλινικών συμπτωμάτων, που μπορεί να διαρκούν εβδομάδες:

- δεκατική πυρετική κίνηση, βήχας, πυώδης απόχρεμψη
- δύσοσμα πτύελα στο 50% των περιπτώσεων
- Αιμόπτυση
- Πλευριτικό άλγος
- Συστηματικά συμπτώματα : νυχτερινοί ιδρώτες, ανορεξία, αναιμία και απώλεια βάρους (43%)

ΚΛΙΝΙΚΗ ΕΙΚΟΝΑ ΒΑΚΤΗΡΙΑΚΗΣ ΛΟΙΜΩΞΗΣ

- Η κλινική εικόνα μπορεί να **έχει κεραυνοβόλο χαρακτήρα** στις περιπτώσεις λοίμωξης από βακτήρια όπως *Staphylococcus aureus* ή *Klebsiella pneumoniae* με συμπτώματα όπως:
- υψηλό εμπύρετο, λευκοκυττάρωση, δύσπνοια και
- **πρώιμη επέκταση** του αποστήματος σε άλλους λοβούς ή στην υπεζωκοτική κοιλότητα

ΚΛΙΝΙΚΗ ΕΞΕΤΑΣΗ

- πυρετός
- κακή υγιεινή στοματικής κοιλότητας και ουλίτιδα
- Νευρολογική νόσος ή χρήση ι.ν. ουσιών
- σπηλαιώδες αναπνευστικό ψιθύρισμα
- απουσία φαρυγγικού αντανακλαστικού
- πληκτροδακτυλία

ΔΙΑΓΝΩΣΗ

- Ακτινογραφία του θώρακος
- Αξονική τομογραφία και
- Υπέρηχος διαθωρακικός
- **Βρογχοσκόπηση** με BAL και προστατευμένη βούρτσα (PSB), για την καλλιέργεια των βρογχικών εκκρίσεων και
- σε **Διασωληνωμένου**ς: TBA, BAL mini-BAL και την καλλιέργεια του αναρροφήματος διαθωρακικής παρακέντησης

ΑΚΤΙΝΟΓΡΑΦΙΑ ΘΩΡΑΚΟΣ

- κοιλότητα με υδραερικό επίπεδο: συνήθως με παχύ τοίχωμα
- περιβάλλουσες την κοιλότητα πνευμονικές διηθήσεις
- **Σε διασωληνωμένους** ,πιθανόν να μη φανεί το υδραερικό επιπεδο λόγω ύπτιας θέσης

ΕΝΤΟΠΙΣΗ

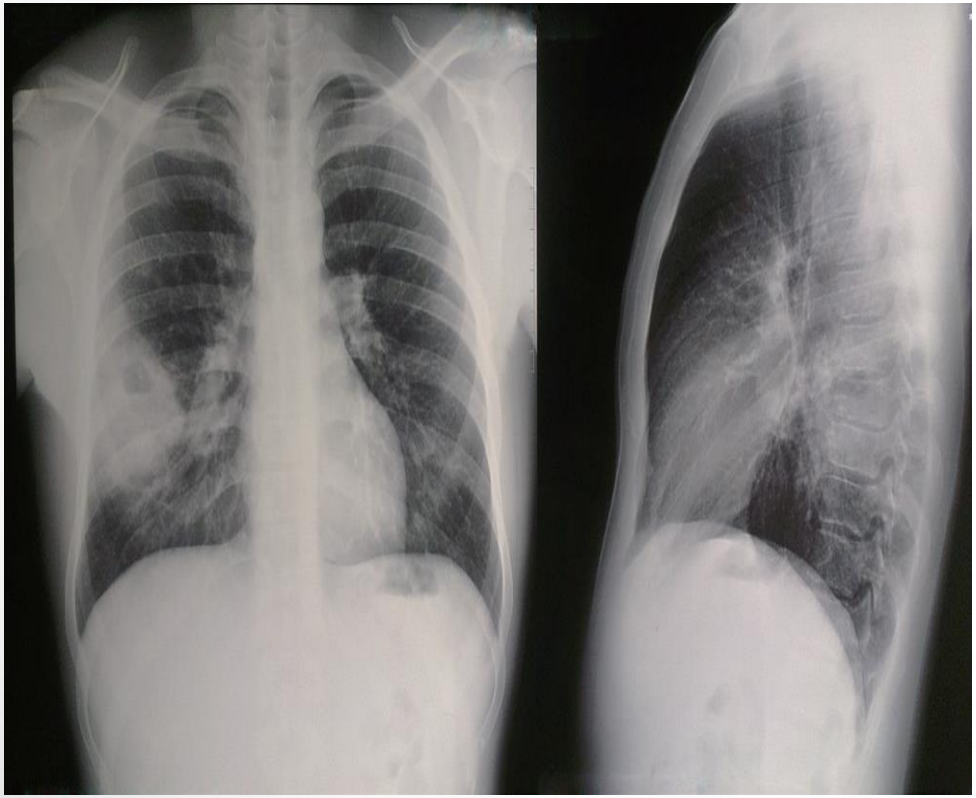

Α)τα κορυφαία τμήματα του ΔΚΛ και του ΑΚΛ,

Β) πλευρικό τμήμα του οπίσθιου τμήματος του ΔΑΛ και

Γ) ΔΜΛ σε περίπτωση εμετού και αναρρόφησης σε επιρρεπή θέση (αλκοολικοί)

Σε αιμοτεγή διασπορά στους κάτω λοβούς

Στο 75% όλων των αποστημάτων των πνευμόνων, βρίσκονται **στο οπίσθιο τμήμα του ΔΑΛ ή στο κορυφαίο τμήμα του κάτω λοβού και των δύο πνευμόνων**

CT CHEST

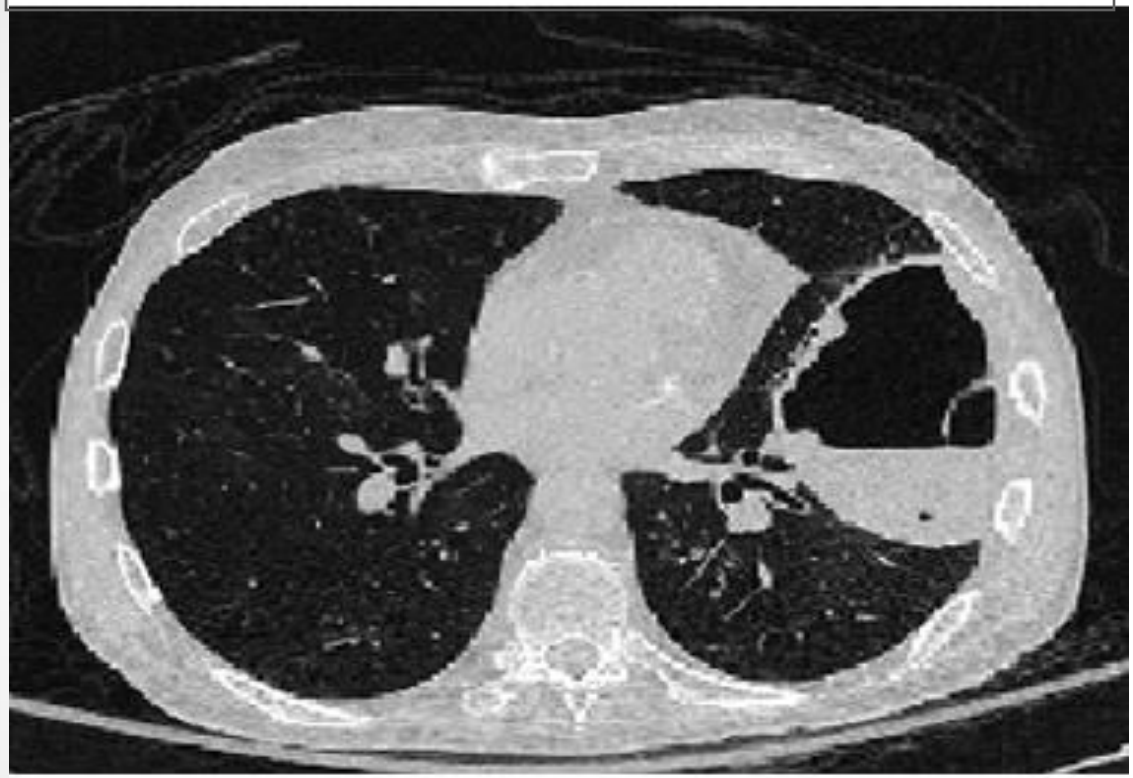

Μπορεί να είναι πιο αποκαλυπτική από την απλή ακτινογραφία:

- στην ανάδειξη πολύ μικρών κοιλοτήτων
- στην αναγνώριση νεοπλασματικών βλαβών και λεμφαδένων
- υποκείμενη συγγενής βλάβη (π.χ. μολυσμένο απόλυμα)
- Υποδιαφραγματικής συλλογής
- στην διάκριση αποστήματος και εμπυήματος

On CT, a lung abscess appears as a rounded intrapulmonary mass that contacts the chest wall at acute angles and contains central necrosis or cavitation.

The enhancing wall of an abscess on CT is typically thick with an irregular inner margin

ΥΠΕΡΗΧΟΣ ΔΙΑΘΩΡΑΚΙΚΟΣ

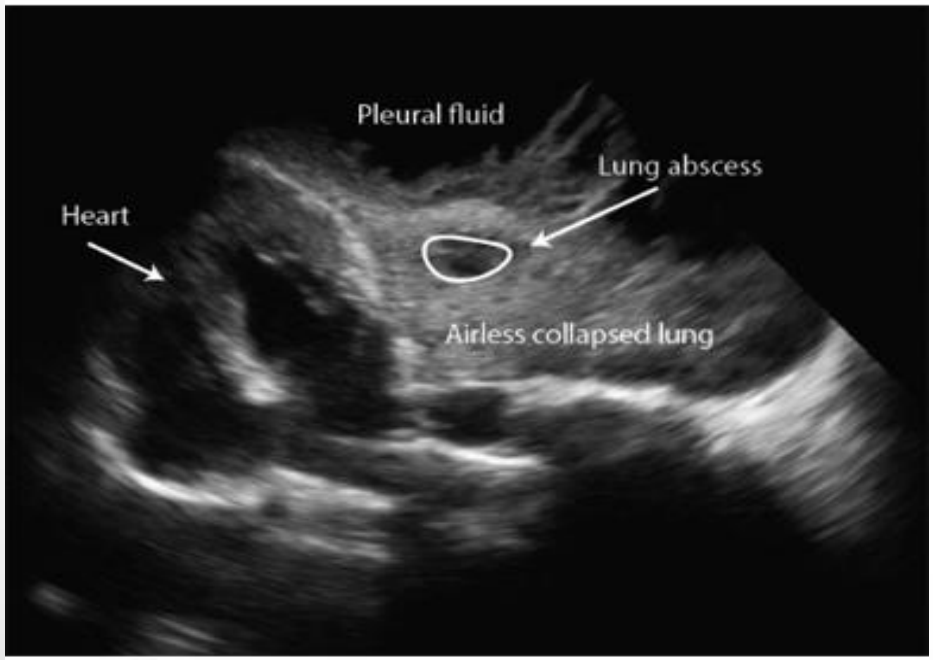

- Το διαθωρακικό έγχρωμο υπερηχογράφημα μπορεί να είναι χρήσιμο στην διαφορική διάγνωση μεταξύ πνευμονικού αποστήματος και εμπυήματος, όπου **η ανάδειξη αγγείωσης στην πάχυνση που περιβάλλει την αποστηματική κοιλότητα** επιβεβαιώνει την ύπαρξη περιφερικού πνευμονικού αποστήματος με:
- 94% ευαισθησία, 100% ειδικότητα, 100% θετική προγνωστική αξία, 94% αρνητική προγνωστική αξία

ΗΧΟΚΑΡΔΙΟΓΡΑΦΙΑ

- Για ασθενείς με πολλαπλά αποστήματα πνεύμονα, συνιστ η διαθωρακική ηχοκαρδιογραφ για την αξιολόγηση της λοιμώδ ενδοκαρδίτιδας της δεξιάς βαλβίδας.
- Εάν το διαθωρακικό υπερηχοκαρδιογράφημα είναι αρνητικό όταν η υποψία για ενδοκαρδίτιδα είναι υψηλή, θα πρέπει να γίνει διοισοφαγικό U

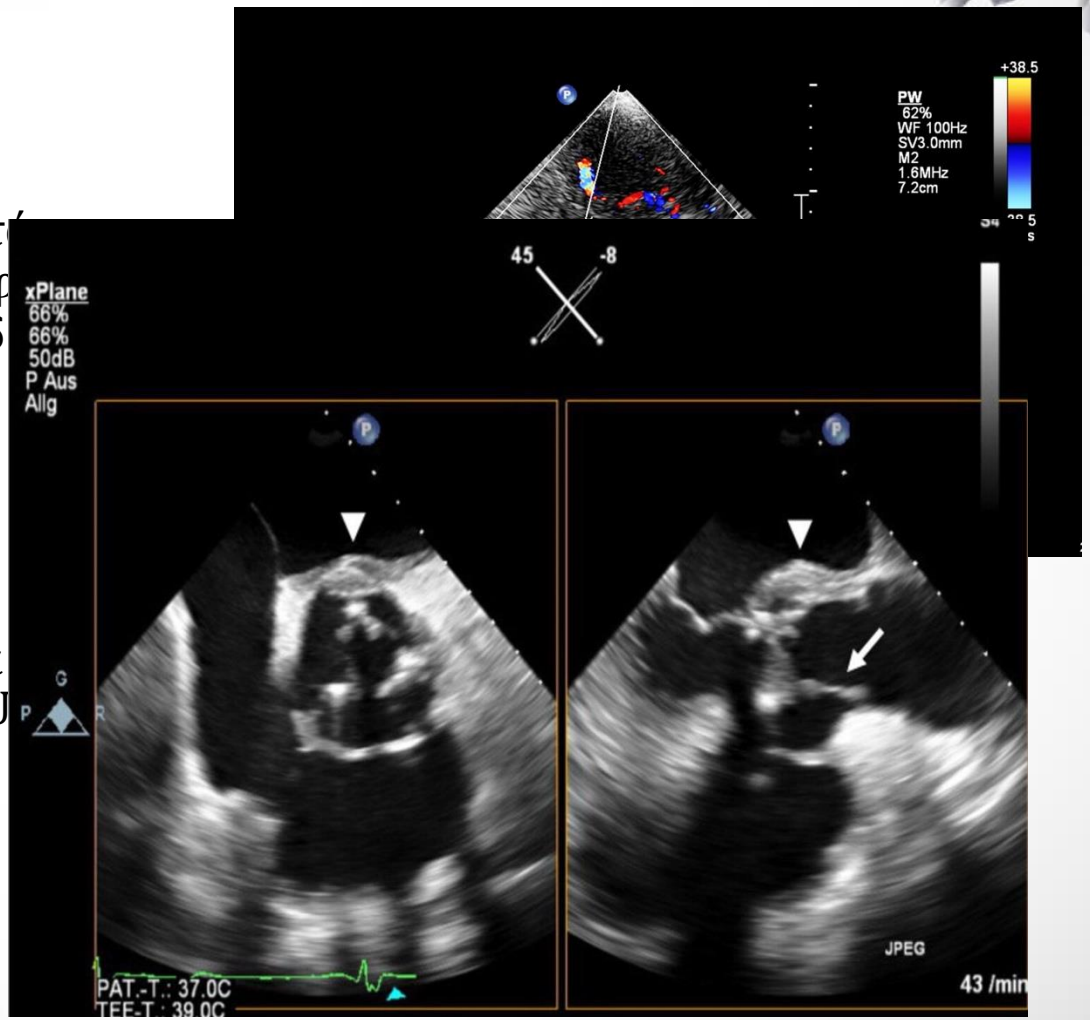

ΜΙΚΡΟΒΙΟΛΟΓΙΑ

50% αρνητικές καλλιέργειες

- **Χρώση Gram και η καλλιέργεια πτυέλων** ασθενών με πνευμονικό απόστημα λόγω εισρόφησης χαρακτηρίζονται από άφθονα ουδετερόφιλα και σύνθετη χλωρίδα μικροβίων.
- **Ωστόσο, πρέπει να δίνεται προσοχή στην ερμηνεία των αποτελεσμάτων, ιδιαίτερα όταν έχουν ήδη ξεκινήσει αντιμικροβιακά, καθώς τα δείγματα πτυέλων μπορούν να δώσουν μικρόβια από τη χλωρίδα των ανώτερων αεραγωγών που δεν χρειάζονται θεραπεία (π.χ. Corynebacterium spp) και μπορεί να μην αποκαλύψουν την παρουσία αναερόβια που πρέπει να αντιμετωπιστούν.**
- Καθώς η βακτηριακή λοίμωξη μπορεί να περιπλέξει τις μυκοβακτηριακές κοιλότητες οδηγώντας σε επίπεδο αέρα-υγρού, να σταλούν πτύελα για β- Koch και οι μυκοβακτηριδιακές καλλιέργειες πτυέλων
- Αιμοκαλλιέργειες (οι οποίες είναι σπάνια θετικές σε αναερόβιες λοιμώξεις)
- Καλλιέργεια πλευριτικού υγρού
- Επιπρόσθετες καλλιέργειες από οποιαδήποτε ύποπτη πηγή είναι επίσης κατάλληλες (π.χ., ενδοαγγειακός καθετήρας ή τραύμα)
- Για την συλλογή μη επινεμησμένων βιολογικών υλικών για καλλιέργεια (η οποία δεν απαιτείται συχνά) μπορούν να διενεργηθούν:
  - διατραχειακές αναρροφήσεις (TTA)
  - **Διαβρογχοσκοπικά** βρογχικά εκπλύματα & BAL
  - Θωρακοκεντήσεις
  - Διαδερμική αναρρόφηση αποστήματος μέσω CT ή US

ΜΙΚΡΟΒΙΟΛΟΓΙΑ

Procedures

Diagnostic material uncontaminated by bacteria colonizing the upper airway may be obtained for anaerobic culture from the following:

- Blood culture
- Pleural fluid (if empyema present)
- Surgical specimens
- Bronchoalveolar lavage with quantitative cultures
- Transtracheal aspirate
- Transthoracic pulmonary aspirate
- Fiberoptic bronchoscopy with protected brush

Expectorated sputum and other methods of sampling the upper airway do not yield useful results for anaerobic culture because the oral cavity is extensively colonized with anaerobes.

Blood cultures are infrequently positive in patients with lung abscess.

Flexible fiberoptic bronchoscopy is performed to exclude bronchogenic carcinoma whenever bronchial obstruction is suspected.

Bacteriology of lung abscess

Organisms	Number of cases (percent)
Total cases	
Aerobic bacteria only	10 (11)
Anaerobes only	43 (46)
Mixed aerobes and anaerobes	40 (43)
Predominant isolates	
Aerobes	
Staphylococcus aureus	13 (4)
Escherichia coli	9 (0)
Klebsiella pneumoniae	7 (3)
Pseudomonas aeruginosa	7 (1)
Streptococcus pneumoniae	6 (1)
Anaerobes	
Peptostreptococcus	40 (12)
Fusobacterium nucleatum	34 (5)
Prevotella (black-pigmented)	32 (1)

Adapted from: Bartlett JG. Chest 1987; 91:901.

UpToDate®

Lung abscess microbiology in patients with cell-mediated immune defects

Common	Uncommon
Bacteria	**Bacteria**
Pseudomonas aeruginosa	*Rhodococcus equi*
Enterobacteriaceae	*Legionella* spp
Nocardia spp	**Mycobacteria**
Anaerobic bacteria and microaerophilic streptococci (eg, *Streptococcus milleri*)	*M. avium* complex
Staphylococcus aureus	Other nontuberculous mycobacteria
Mycobacteria	**Fungi**
M. tuberculosis	Agents of mucormycosis
M. kansasii	*Blastomyces dermatitidis*
Fungi	*Pneumocystis jirovecii* (formerly *P. carinii*)
Cryptococcus spp	
Aspergillus spp	
Histoplasma capsulatum	

UpToDate®

Clinical relevance of necrotizing change in patients with community-acquired pneumonia

Hyewon SEO,[1] Seung-Ick CHA,[1] Kyung-Min SHIN,[2] Jae-Kwang LIM,[2] Seung-Soo YOO,[1] Jaehee LEE,[1] Shin-Yup LEE,[1] Chang-Ho KIM,[1] Jae-Yong PARK[1] AND Won-Kee LEE[3]

Respirology (2017) **22**, 551–558

- 830 patients were included in this study; 103 (12.4%) were allocated to the NP group and 727 (87.6%) to the non-NP group
- The most common pathogen in the NP group was *Klebsiella pneumoniae* (n = 9), followed by *S. pneumoniae*(n = 5) and *S. aureus* (n = 5). *Klebsiella pneumoniae* (9 (33%) vs 38 (17%), P = 0.048), *S. aureus* (5 (19%) vs 12 (6%), p = 0.012) and *Streptococcus milleri* group (4 (15%) vs 3 (1%), p = 0.003) were significantly more common in the NP group.
- Conclusions: it was characterized by higher frequency of symptoms, higher PSI class, higher levels of inflammatory markers and more frequent need for pleural drainage, which suggested that patients with NP experience a more severe clinical course.

Etiology and Outcome of Community-Acquired Lung Abscess

Noboru Takayanagi Naho Kagiyama Takashi Ishiguro Daidou Tokunaga Yutaka Sugita

Department of Respiratory Medicine, Saitama Cardiovascular and Respiratory Center, Saitama, Japan

percutaneous ultrasonography-guided transthoracic needle aspiration and protected specimen brushes

205 pts. The study population notably had a 61% of pts with periodontal disease, 16.6% were considered "alcoholic," and 22.9% had diabetes mellitus

Table 4. Bacteriological findings in 122 patients with documented bacteriological results

	Patients
Number of isolated bacteria	
One	75 (61.5%)
Two	35 (28.7%)
Three	8 (6.6%)
Four	2 (1.6%)
Five	2 (1.6%)
Isolated bacteria	
Pure aerobic[1]	90 (73.8%)
Mixed aerobic and anaerobic	17 (13.9%)
Pure anaerobic[2]	15 (12.3%)

[1] Of 90 patients with pure aerobic infections, 25 were polymicrobial.
[2] Of 15 patients with pure anaerobic infections, 5 were polymicrobial.

Table 5. Aerobic bacteria isolated from 107 patients with CALA

Bacteria	Isolates, n
Streptococcus species	85
Gemella species[1]	12
Klebsiella pneumoniae	10
Pseudomonas aeruginosa	6
Haemophilus influenzae	5
Staphylococcus aureus	3
Nocardia species	3
Neisseria species	3
Lactococcus cremoris	2
Escherichia coli	2
Enterococcus faecalis	2
Haemophilus parainfluenzae	1
Haemophilus parahaemolyticus	1
Staphylococcus warneri	1
Enterobacter aerogenes	1
Sphingomonas paucimobilis	1
Serratia marcescens	1
Corynebacterium species	1
Leuconostoc species	1
Total	141

[1] *Gemella* species included *G. haemolysans* (n=6), *G. morbillorum* (n = 5), and unidentified *Gemella* species (n = 1).

Changing Bacteriology of Adult Community-Acquired Lung Abscess in Taiwan: *Klebsiella pneumoniae* versus Anaerobes

Jiun-Ling Wang,[1] Kuan-Yu Chen,[1] Chi-Tai Fang,[1] Po-Ren Hsueh,[1,2] Pan-Chyr Yang,[1] and Shan-Chwen Chang[1]

Clinical Infectious Diseases 2005;40:915–22

- Wang et al σε σειρά **90 ασθενών με απόστημα μετά από πνευμονία στην Taiwan, αναερόβια διαγνώσθηκαν σε 28 ασθενείς** (31%). Το κυρίαρχο βακτήριο ήταν η *Klebs pneumoniae*, σε 30 ασθενείς (33%).
- **Σημαντική ανακοίνωση αποτελεί η αύξηση της αντοχής των αναεροβίων και του *Streptococcus milleri* σε clindamycin και penicillin σχετικά με προηγούμενες αναφορές.**
- ***Συμπέρασμα***: *K. pneumoniae* είναι πιθανός αιτιολογικός παράγοντας σε απόστημα πνεύμονος μαζί με αναερόβια, σε ενήλικες ειδικά διαβητικούς με οξεία έναρξη, άοσμα πτύελα , πολλαπλές κοιλότητες και αποτυχία υποχώρησης εντός 7 ημερών μετά την έναρξη της αντιμικροβιακής θεραπείας

Table 2. Bacteriological findings for 90 cases of community-acquired lung abscess.

Isolate(s), by class	No. of isolates identified/no. isolated in pure culture
All	118/73
Anaerobes	
All	40/12
Peptostreptococcus species[a]	11/2
Prevotella species[b]	8/2
Bacteroides species	6/1
Unidentified anaerobes	
Gram negative	4/3
Gram positive	3/2
Fusobacterium species[c]	3/0
Propionibacterium acne	2/1
Porphyromonas asaccharolytica	1/0
Veillonella species	1/0
Clostridium perfringens	1/1
Gram-positive cocci	31/21
Streptococcus milleri[d]	19/12
Viridans streptococci	5/4
Group A or B streptococci	3/3
Staphylococcus aureus	2/2
Enterococcus faecalis	1/0
Pediococcus species	1/0
Gram-negative bacilli	
All	42/35
Klebsiella pneumoniae	30/28
Pseudomonas aeruginosa	1/0
Haemophilus influenzae	3/3
Eikenella corrodens	3/2
Escherichia coli	3/1
Burkholderia pseudomallei	1/1
Haemophilus parainfluenzae	1/0

ΔΙΑΦΟΡΙΚΗ ΔΙΑΓΝΩΣΗ

- Εμπύημα
- Σηπτική πνευμονική εμβολή από λοιμώδη ενδοκαρδίτιδα δεξιών κοιλοτήτων
- Πνευμονική εμβολή με έμφρακτο
- Κρυπτογενής οργανούμενη πνευμονία (COP)
- Νεοπλασίες, όπως:
  - καρκίνος του πνεύμονα
  - non-Hodgkin λέμφωμα
  - μεταστατικό καρκίνωμα
- Αγγείιτιδα
  - κοκκιωματώδης αγγειίτιδα
  - πνευμονική νόσος σε έδαφος ρευματοειδούς αρθρίτιδας
- Πνευμονική Ιστιοκύτωση Langerhans
- Εμφυσηματική κύστη
- Σαρκοείδωση
- Ρευματοειδή οζίδια
- Βρογχεκτασίες
- Χρόνια Πνευμονική Ασπεργίλλωση
- Εισρόφηση ξένου σώματος

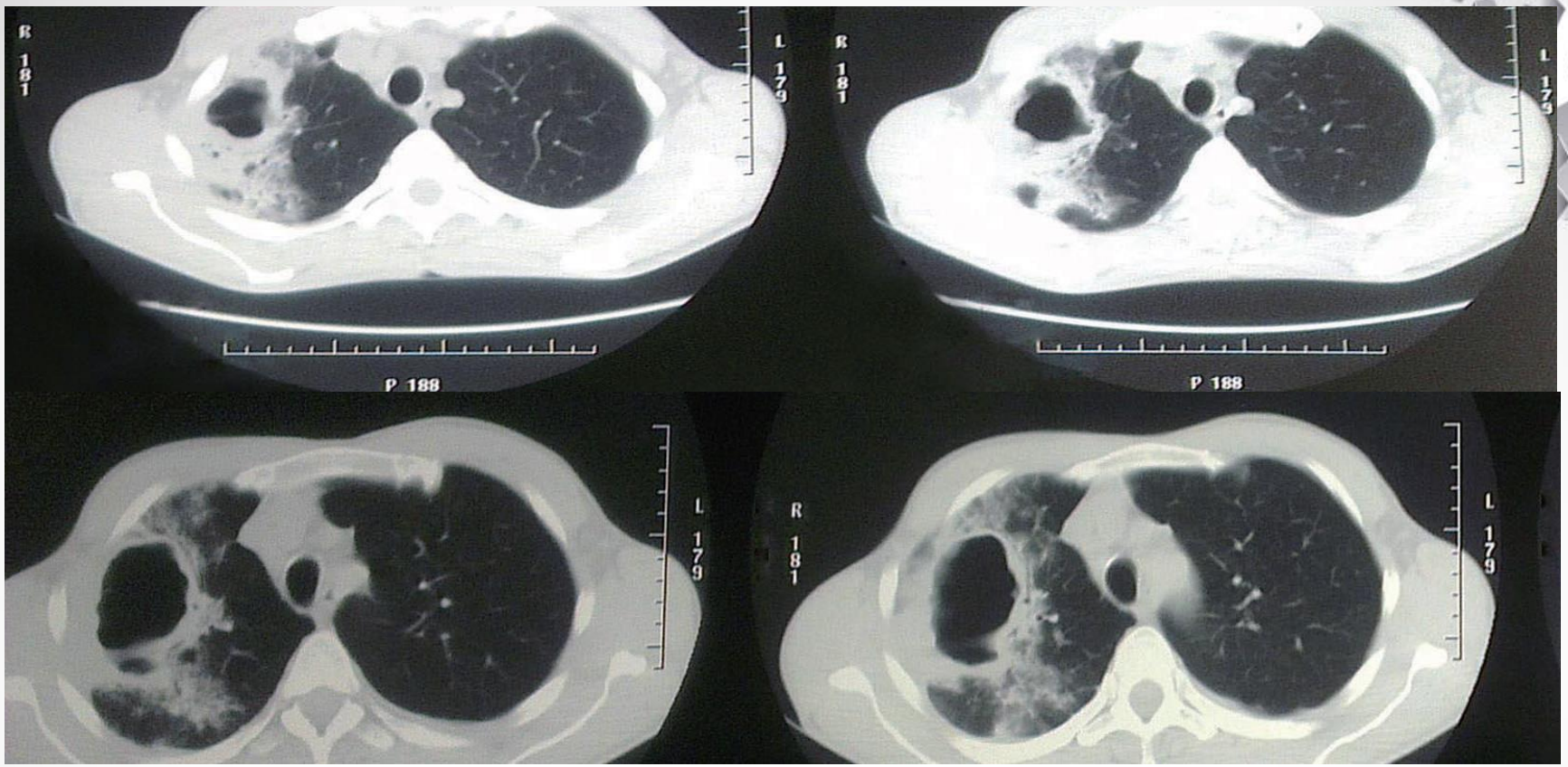

ΘΕΡΑΠΕΙΑ

<4-5 εκατοστών είναι συνδιαστική αντιβιοτική ενδοφλέβια αγωγή μέσα στο νοσοκομείο και παρακολούθηση

ΑΝΤΙΒΙΟΤΙΚΗ ΘΕΡΑΠΕΙΑ

- Η συντριπτική πλειονότητα των αποστημάτων των πνευμόνων (85-90%) θα ανταποκριθεί στη συστηματική θεραπεία με αντιβιοτικά, με συμπτώματα υποχωρήσουν εντός 2-4 εβδομάδων και τα ακτινογραφικά ευρήματα σε διάστημα 2-5 μηνών.

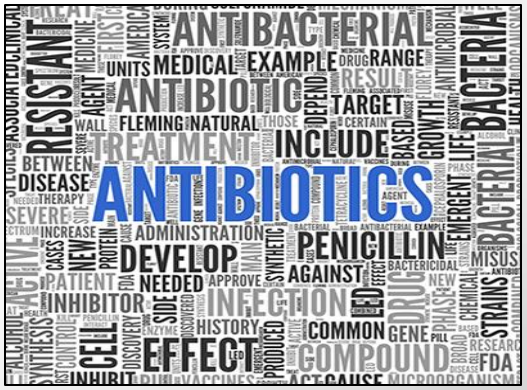

ΑΝΤΙΒΙΟΤΙΚΗ ΘΕΡΑΠΕΙΑ

- i.v. κλινδαμυκίνη σε συνολική ημερήσια δόση 600mg/8h +κεφαλοσπορίνη 3ης γενιάς, π.χ.κεφτριαξόνη
- Όχι μονοθεραπεία με μετρονιδαζόλη
- Σε απόστημα μετά από ΝΟΣΟΚΟΜΙΑΚΗ ΠΝΕΥΜΟΝΙΑ θα πρέπει επιπλέον να καλύψουμε τα Gram αρνητικά βακτήρια,με επιλογή αντιβιοτικών: αμινογλυκοσίδες, κινολόνες ή κεφαλοσπορίνες 3ης γενιάς.
- Η χορήγηση ι.v. αντιβιοτικών να συνεχιστεί έως ότου υπάρξει κλινική και ακτινογραφική βελτίωση (1 ως 3 εβδομάδες).
- Στη συνέχεια,η i.v. θεραπεία με αντιβιοτικά πρέπει να μετατραπεί σε peros για τουλάχιστον 6-8 εβδομάδες. Φάρμακο επιλογής αμοξυκιλλίνη/κλαβουλανικό .
- Ανεπαρκής διάρκεια της θεραπείας με αντιβιοτικά έχει δείξει υψηλότερο ποσοστό υποτροπής.

TREATMENT

Treatment of lung abscess is guided by the available microbiology and knowledge of the underlying or associated conditions.
No treatment recommendations have been issued by major societies specifically for lung abscess;

Antibiotic therapy

Anaerobic lung infection

Clindamycin is the treatment of choice ..

Several anaerobes may produce beta-lactamase , develop resistance to penicillin.

Flagyl as monotherapy is inferior to clindamycin as it is not active against micro aerophilic streptococci and anaerobic cocci that are common constituents of anaerobic lung infection (which are sensitive to Penicillin).

Can combine Penicillin + Flagyl

Other options: carbapenems, quinolones with good anaerobic activity (Moxiflox, Gatiflox)

ΑΝΤΙΒΙΟΤΙΚΗ ΘΕΡΑΠΕΙΑ

- Αρκετά αναερόβια μπορεί να παράγουν β-λακταμάση (π.χ. διάφορα είδη βακτηριοειδών και Fusobacterium) και να αναπτύξουν αντοχή στην πενικιλίνη. Επομένως, πρέπει να εξεταστεί η θεραπεία **με αναστολέα β-λακταμάσης σε συνδυασμό με β-λακτάμη ή καρβαπενέμες**
- Εναλλακτικά **μοξιφλοξασίνη (αναερόβια δραστικότητα) ή λεβοφλοξασινη+ μετρονιδαζόλη**
- Σε **νοσοκομειακούς ασθενείς** που έχουν αναπτύξει απόστημα πνευμόνων, η αντιβιοτική θεραπεία πρέπει να περιλαμβάνει κάλυψη κατά των ειδών *S aureus* και Enterobacter και *Pseudomonas*.
- Όταν ο **MRSA** είναι η πηγή των αποστημάτων των πνευμόνων, θα πρέπει να χορηγηθεί η βανκομυκίνη (15mg/kg every 12 h), η λινεζολίδη(600mg/12h). Ενναλακτικά, τελαβανσίνη, κεφταρολίνη και TMP-SMZ.

ΑΝΤΙΒΙΟΤΙΚΗ ΘΕΡΑΠΕΙΑ

- Τα είδη ***Actinomyces, Nocardia***, είδη μυκήτων και φυματιώδη αποστήματα τείνουν να εμφανίζονται κυρίως σε ανοσοκατεσταλμένους, σε χρόνια θεραπεία με γλυκοκορτικοειδή ή σε ασθενείς με μεταμόσχευση πνευμόνων.
- Τα δεδομένα σχετικά με τα αποστήματα **Actinomyces** είναι περιορισμένα, αλλά η θεραπεία με πενικιλίνη υψηλής δόσης συνιστάται γενικά για τη θεραπεία του Actinomyces, καθώς η αντίσταση στην πενικιλίνη είναι ελάχιστη. Υπάρχουν αναφορές περιπτώσεων για την επιτυχή θεραπεία της πνευμονικής Actinomyces με σιπροφλοξασίνη.
- Η θεραπεία για **Nocardia**, περιλαμβάνει 6-12 μήνες τριμεθοπρίμης-σουλφαμεθοξαζόλης (TMP-SMZ), αν και η σαφής διάρκεια της θεραπείας δεν έχει καθοριστεί με σαφήνεια.

ΘΕΡΑΠΕΙΑ ΔΕΥΤΕΡΟΠΑΘΩΝ Α.

- Απαιτούν θεραπεία της υποκείμενης αιτίας για τη βελτίωση της έκβασης.
- Η **πρόγνωση** των ασθενών με δευτεροπαθή πνευμονικά αποστήματα είναι κακή, ιδιαίτερα σε ανοσοκατεσταλμένους ασθενείς και ασθενείς με βρογχικό νεόπλασμα, με ποσοστό θνησιμότητας περίπου 75%.

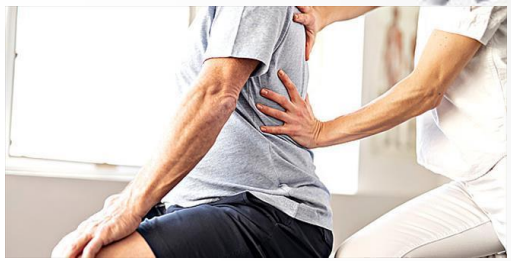

Η υποστηρικτική θεραπεία περιλαμβάνει **φυσιοθεραπεία θώρακος**

ΑΠΟΤΥΧΙΑ ΘΕΡΑΠΕΙΑΣ ???

1)ΡΑΔΙΟΚΑΤΕΥΘΥΝΟΜΕΝΗ ΔΙΑΔΕΡΜΙΚΗ ΠΑΡΟΧΕΤΕΥΣΗ(PTD)

ΔΙΑΔΕΡΜΙΚΗ με καθοδήγηση U/S ή CT chest

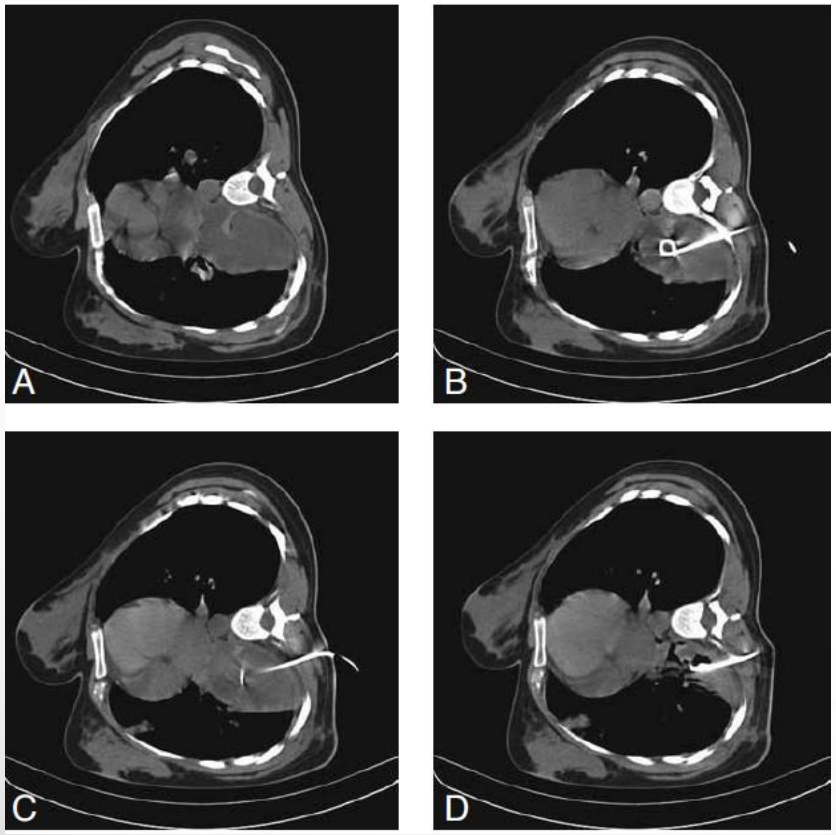

A. CT scan shows posterior loculated fluid collection with thick and irregular wall consistent with abscess (the patient is in right lateral decubitus position).
B,C. CT-guided percutaneous drainage of the abscess.
D. Follow-up CT scan after the procedure shows almost complete drainage of the fluid.

JBR–BTR, 2011, 94: 191-195.

CT-GUIDED PERCUTANEOUS DRAINAGE OF LUNG ABSCESSES: REVIEW OF 40 CASES

M. Kelogrigoris, P. Tsagouli, K. Stathopoulos, I. Tsagaridou, L. Thanos[1]

Surgical or percutaneous drainage in 11% to 21% of patients with lung abscess

- **Results**: Lung abscess completely resolved with no residual cavity in 33 patients. 7 pts had residual cavity and surgery was performed. Thus, the success rate of radiological drainage of the lung abscesses (33/40) was 83%. Among the 33 pts who avoided surgery, 3 needed insertion of extra catheter during the initial procedure due to the presence of multilocular abscess. The pus culture revealed the presence of Mycobacterium tuberculosis in 12 pts, *Staphylococcus aureus* in 18 pts and *Klebsiella pneumoniae* in 10 pts.
- **Complications**: Five (13%) pts developed pneumothorax. Three developed moderate pneumothorax and chest-tube needed to be inserted and two pts developed mild pneumothorax which was managed with aspiration.

pagepress
Monaldi Archives for Chest Disease 2020; volume 90:1214

Percutaneous lung abscess drainage: revisiting the old gold standard

Alessandro Matarese[1], Mario Tamburrini[2], Unnati Desai[3], Umberto Zuccon[2]

[1]Department of Clinical Medicine and Surgery, Section of Respiratory Disease, University Federico II, Monaldi Hospital, Naples, Italy; [2]Interventional Pulmonologist, AAS5 Friuli Occidentale, Pordenone, Italy; [3]Department of Pulmonary Medicine, TNMC & BYL Nair Hospital, Mumbai, India

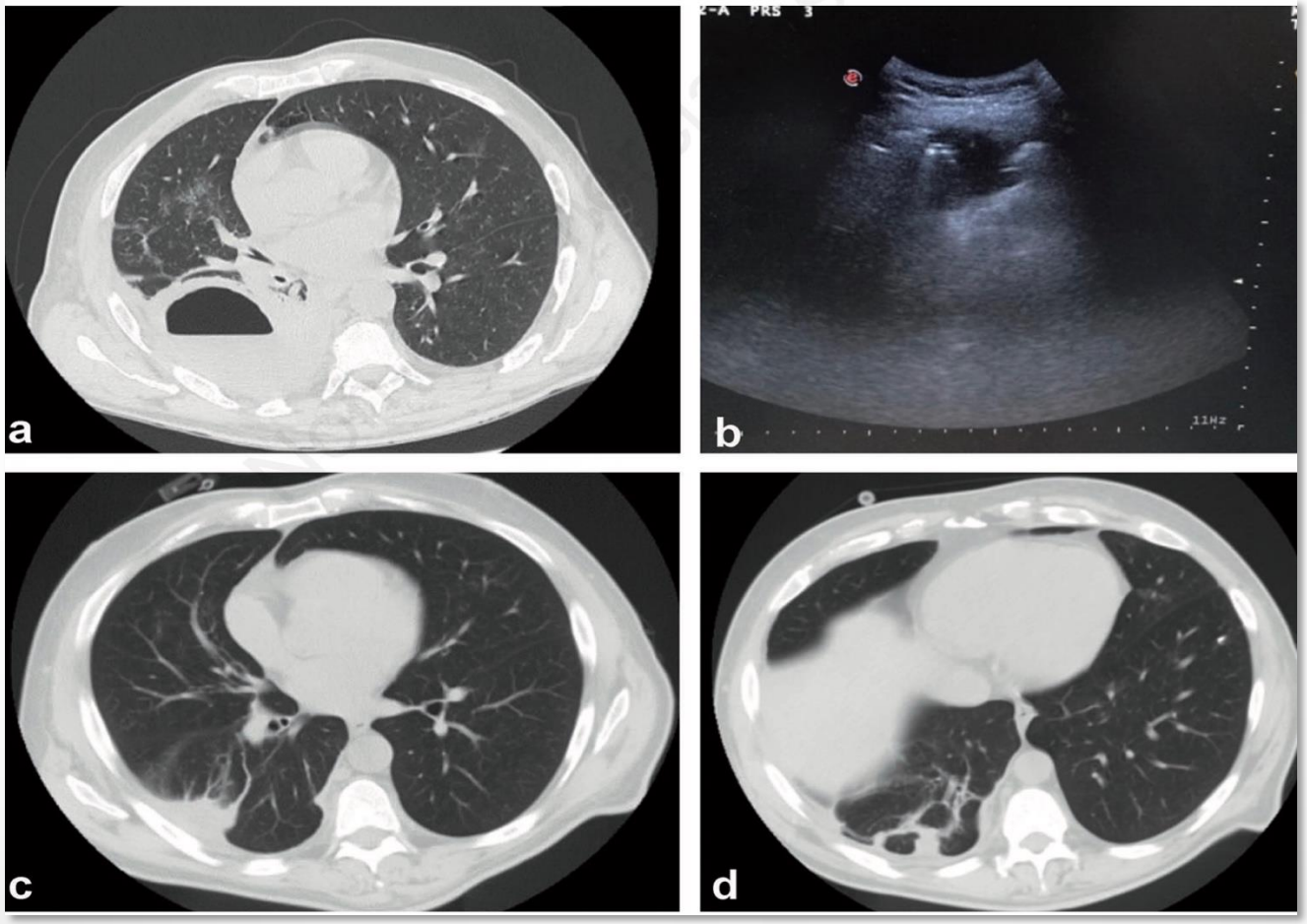

CT image prior to pigtail insertion (a); ultrasound image at the time of the procedure (b); CT image post pigtail guided aspiration and medical therapy (c,d).

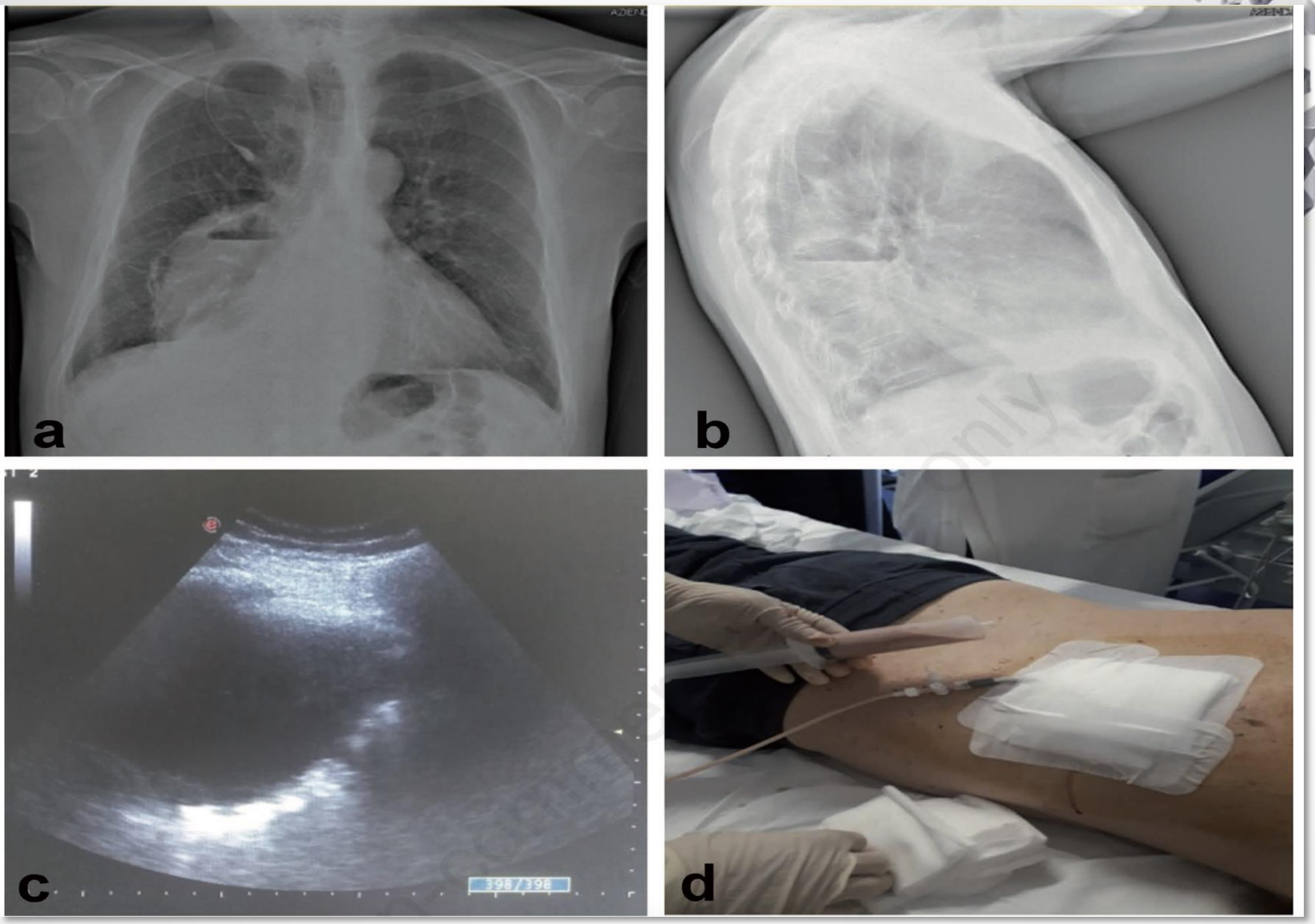

- CXR baseline (a,b); preprocedural ultrasound image and image of drainage at the end of same (c,d)

CXR after 5 days (e,f)

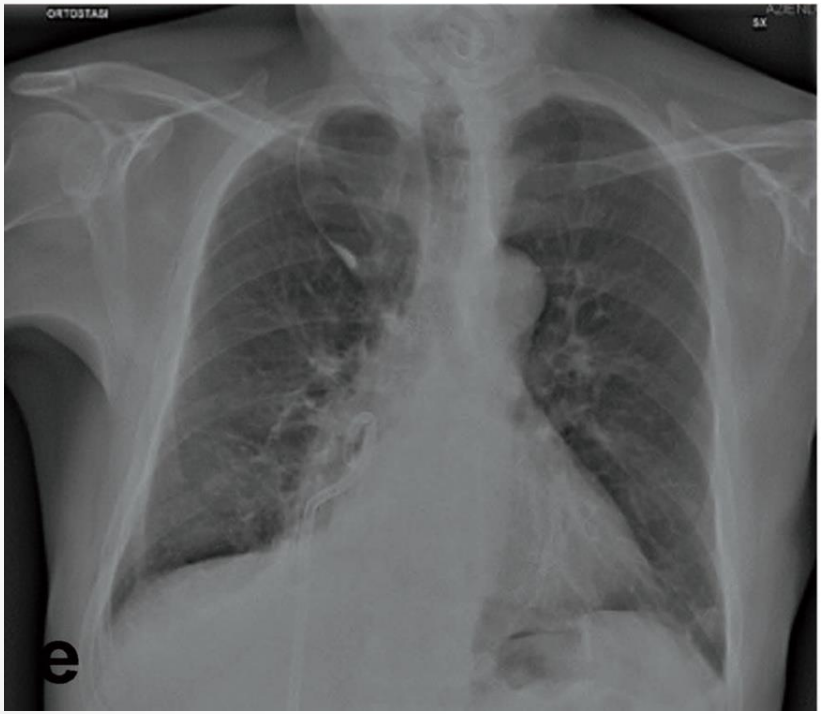

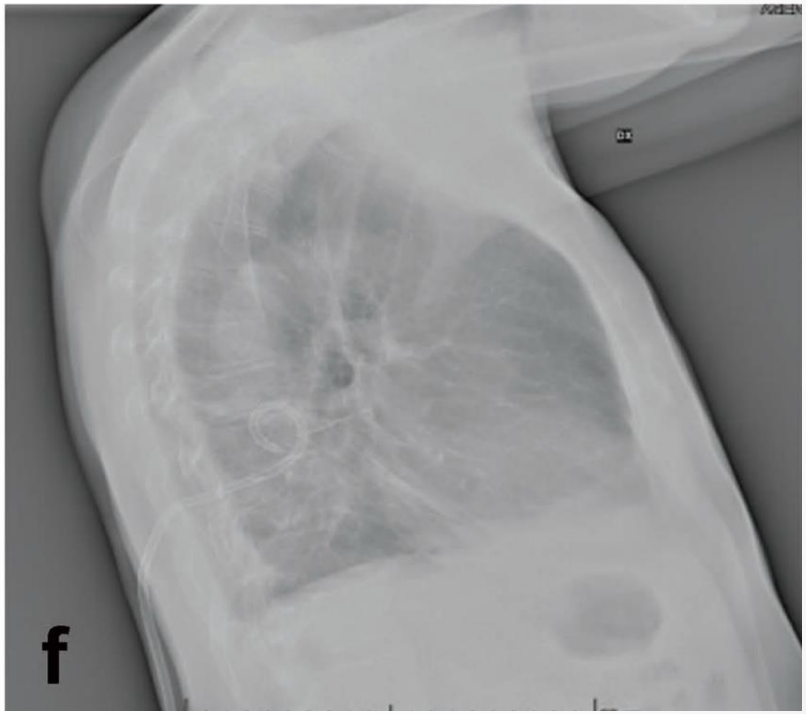

Monaldi Archives for Chest Disease 2020; 90:1214]

ΔΙΑΔΕΡΜΙΚΗ ΠΑΡΟΧΕΤΕΥΣΗ(PTD)

- Πριν τη διαδερμική παροχέτευση είναι σημαντικό να αποκλειστεί η βρογχική απόφραξη από κακοήθεια γιατί αποτελεί ένδειξη χειρουργικής εκτομής.
- Η **CT CHEST** βοηθά στη διαφοροδιάγνωση από τη νεκρωτική πνευμονία. Αυτό είναι σημαντικό επειδή η παροχέτευση της νεκρωτικής πνευμονίας έχει αποδειχθεί ότι έχει πιο συχνά επιπλοκές όπως αιμορραγία, βρογχοπλευριακό συρίγγιο και πνευμοθώρακα.
- Παρακολούθηση της παροχέτευσης με CT , κίνδυνος έξτρα παροχέτευσης σε απόφραξή της
- Διάρκεια πλήρους παροχέτευσης της κοιλότητας ποικίλλει και έχει αναφερθεί ότι συμβαίνει από 4 ημέρες ως 12 εβδομάδες, αλλά συνήθως διαρκεί 4 έως 5 εβδομάδες.
- <u>Επιπλοκές</u>(10%) εμπύημα, βρογχοπλευρικό συρίγγιο, αιμοθώρακας
- <u>Θνητότητα</u>: 4%

ΕΝΔΕΙΞΕΙΣ ΑΜΕΣΗΣ PTD

- Απόστημα >8cm
- Αύξηση στο μέγεθος του αποστήματος
- Άνοδος του επιπέδου του υγρού, παρά τη θεραπεία
- Απεικονιστική επιβεβαίωση ετερόπλευρης πνευμονικής επινέμεσης
- Απόστημα υπό τάση, με μεσοθωρακική παρεκτόπιση, μετατόπιση των μεσολοβίων σχισμών, και μετακίνηση προς τα κάτω του διαφράγματος
- Σήψη μη ανταποκρινόμενη στην αγωγή για 72 ώρες
- Επιμένουσα εξάρτηση από μηχανικό αερισμό

2)ΕΝΔΟΣΚΟΠΙΚΗ ΠΑΡΟΧΕΤΕΥΣΗ(ED)

- Η ED είναι μια εναλλακτική λύση για τη διαδερμική παροχέτευση σε ασθενείς με διαταραχές πηκτικότητας, εκείνους που έχουν αρκετά κεντρικό απόστημα (όπου πρέπει να διασχίσει σημαντική ποσότητα πνευμονικού ιστού) και εάν ανατομικές δομές εμποδίζουν την πρόσβαση στην κοιλότητα.
- Αντενδείκνυται σε υποξικούς ασθενείς
- Έχει εφαρμοστεί και με τη χρήση laser για ρήξη του τοιχώματος του αποστήματος
- Συνίσταται σε ενδοβρογχική απόφραξη
- Επιπλοκή: διασπορά της λοίμωξης σε άλλα μέρη των πνευμόνων και ARDS

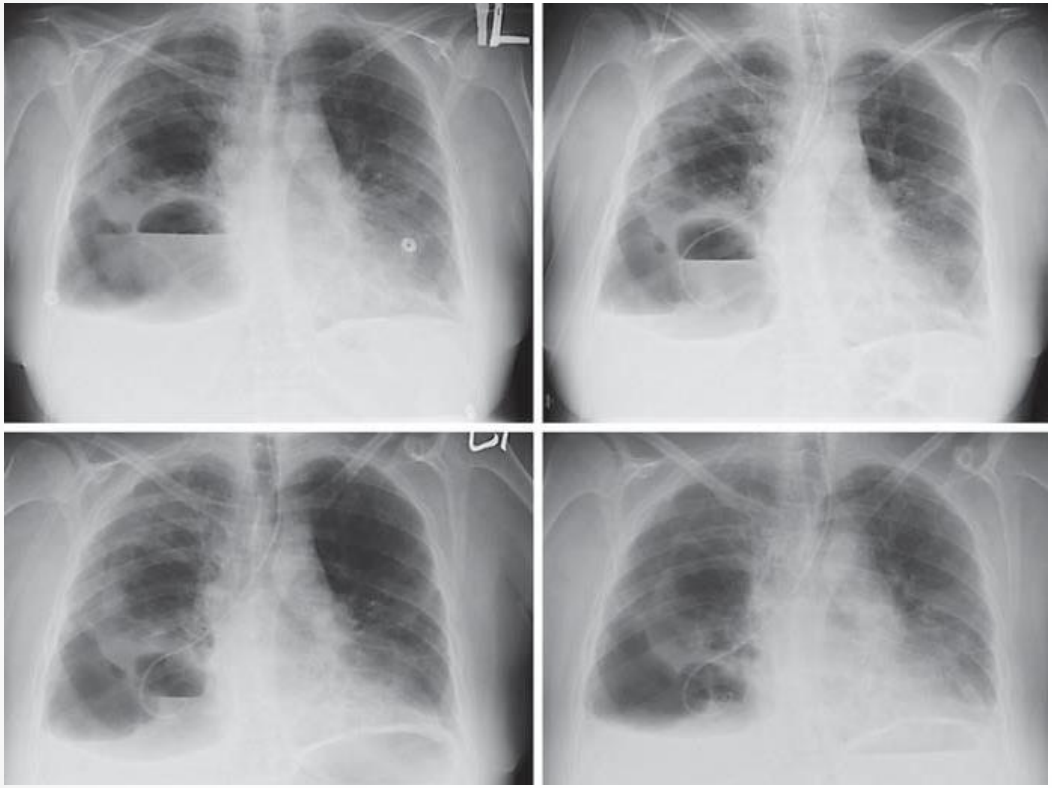

ΕΝΔΟΣΚΟΠΙΚΗ ΠΑΡΟΧΕΤΕΥΣΗ

ΕΝΔΟΣΚΟΠΙΚΗ ΠΑΡΟΧΕΤΕΥΣΗ

Bronchoscopic Drainage of Lung Abscesses Using a Pigtail Catheter

Avraham Unterman[a, b] Oren Fruchter[b, c] Dror Rosengarten[a, b]
Shimon Izhakian[a, b] Nader Abdel-Rahman[a, b] Mordechai R. Kramer[a, b]

Methods: Patients underwent flexible bronchoscopy. Under fluoroscopic guidance, a pigtail catheter was introduced into the abscess cavity, its correct position being confirmed by the injection of contrast medium. The catheter remained in place for a few days and was flushed repeatedly with antibiotics.

Results: Fifteen patients (9 males; median age 59 years) underwent 16 BD procedures. A pigtail catheter was successfully inserted and pus was drained from the abscess cavity in 13 procedures (81%) conducted in 12 patients, leading to rapid clinical improvement in 10 of them; resolution of fever occurred a median of 2 days (range <1–4) following pigtail insertion, and patients were discharged after 8 days (range 4–21). The pigtail catheter was extracted after a median of 4 days (range 2–6).

Respiration 2017;93:99–105

ΕΝΔΟΣΚΟΠΙΚΗ ΠΑΡΟΧΕΤΕΥΣΗ

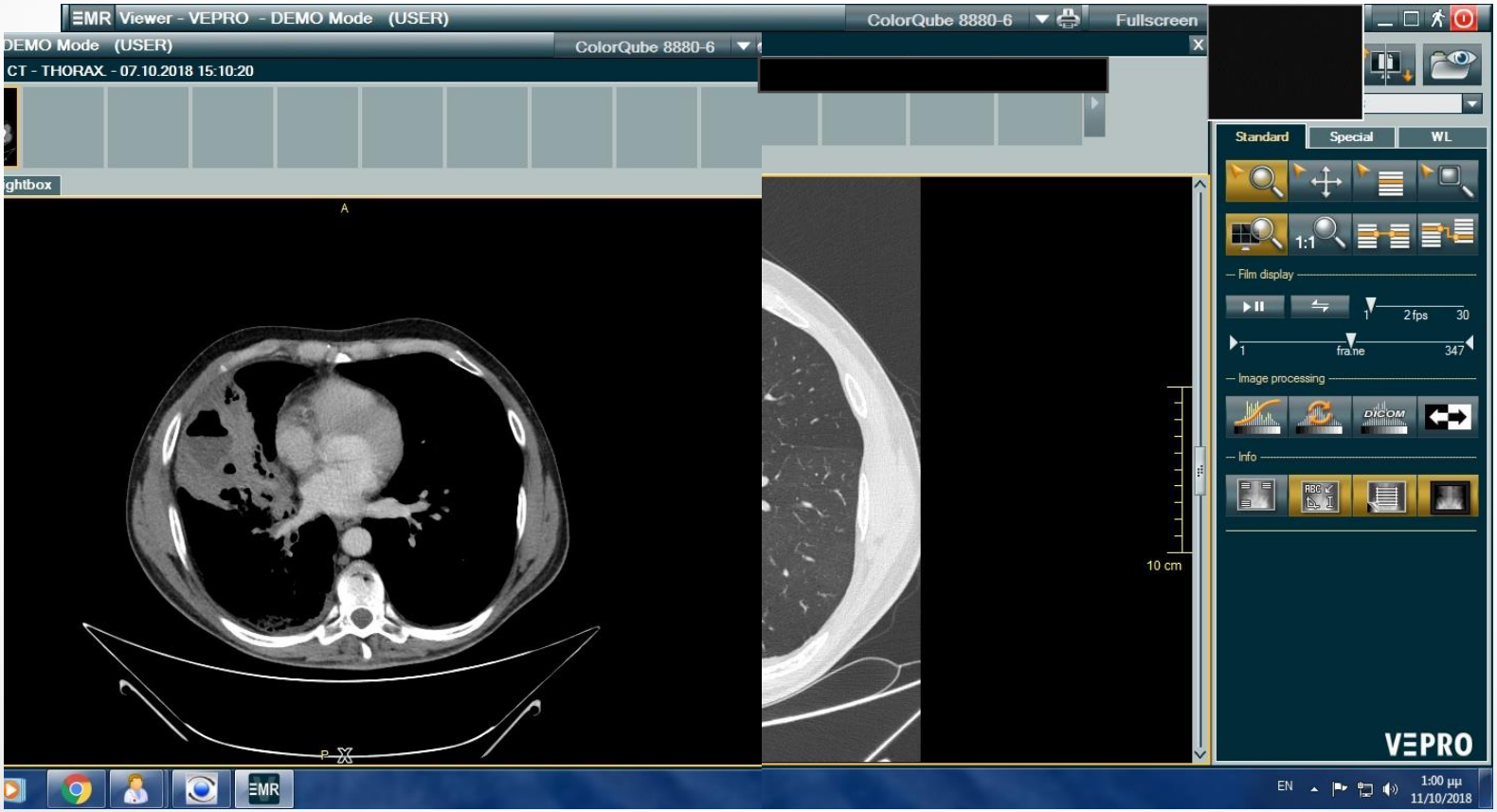

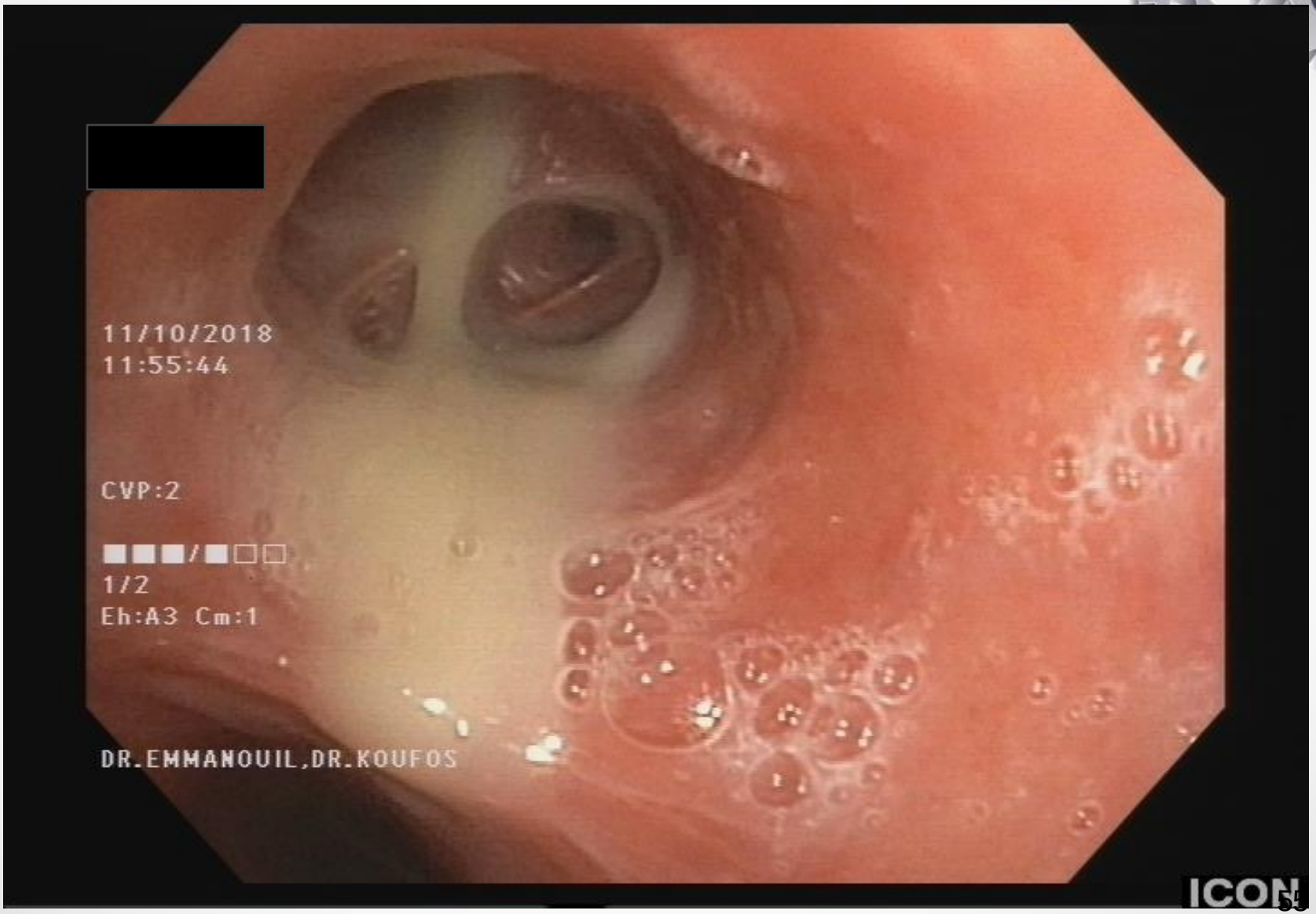
[redacted]
11/10/2018
11:55:44
CVP:2
1/2
Eh:A3 Cm:1
DR.EMMANOUIL,DR.KOUFOS
ICON

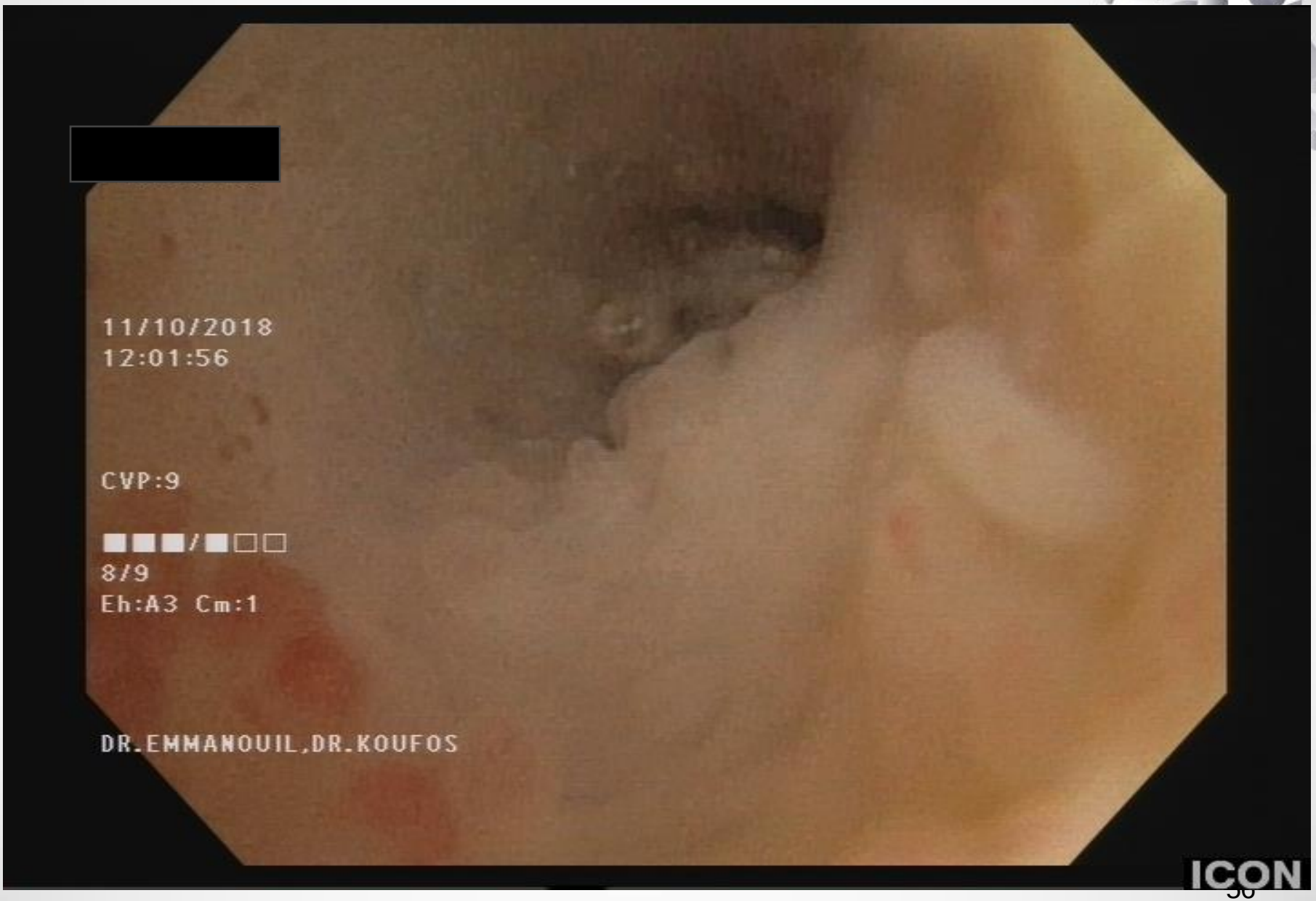
11/10/2018
12:01:56
CVP:9
8/9
Eh:A3 Cm:1
DR.EMMANOUIL,DR.KOUFOS
ICON

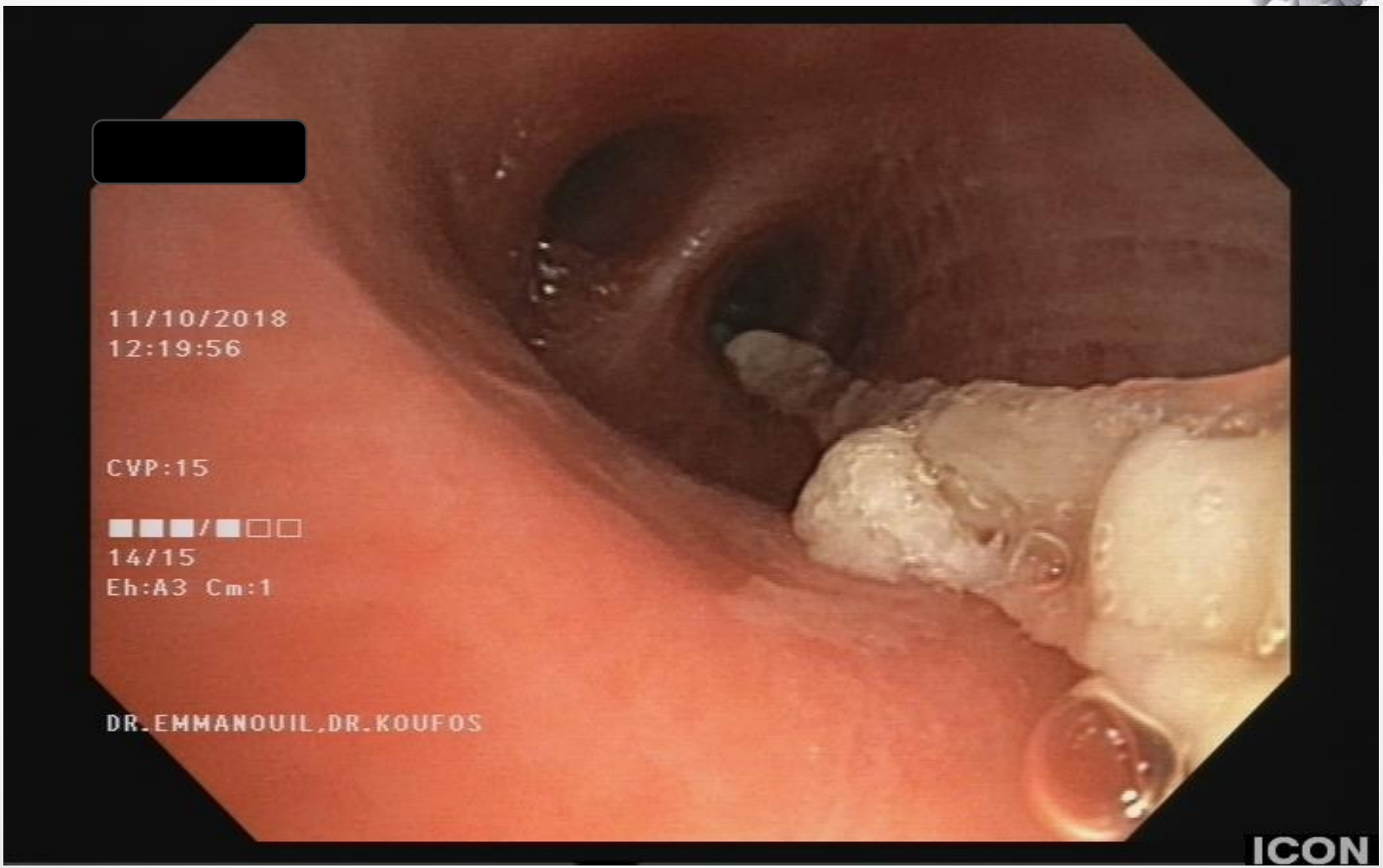
[redacted]
11/10/2018
12:19:56
CVP:15
14/15
Eh:A3 Cm:1
DR.EMMANOUIL,DR.KOUFOS
ICON

ΕΝΔΕΙΞΕΙΣ ΧΕΙΡΟΥΡΓΙΚΗΣ ΘΕΡΑΠΕΙΑΣ

- **Περίπου 10% των αποστημάτων**

1) Αποτυχία συντηρητικής αντιμετώπισης και ο ασθενής παρουσιάζει:

- Σηψαιμία (πυρετός,ταχυκαρδία, λευκοκυττάρωση),
- σημάδια προοδευτικής λοίμωξης (διεύρυνση της κοιλότητας, λοίμωξη άλλων λοβών του πνεύμονα) και
- απειλητικές για τη ζωή επιπλοκές, όπως αναπνευστική ανεπάρκεια και μεγάλη αιμόπτυση

ΕΝΔΕΙΞΕΙΣ ΧΕΙΡΟΥΡΓΙΚΗΣ ΘΕΡΑΠΕΙΑΣ

2) Μεγάλο μέγεθος αποστήματος (>6cm)

3) Εμπύημα

4) Βρογχοϋπεζωκοτικό συρίγγιο

5) Οξεία ρήξη εντός της υπεζωκοτικής κοιλότητας που προκαλεί πυοπνευμοθώρακα

6)Κλινική υποψία καρκίνου

Η χειρουργική θεραπεία εφαρμόζεται σε ασθενείς που αποτυγχάνει η φαρμακευτική θεραπεία.

- Η αποτυχία της φαρμακευτικής θεραπείας μπορεί να οφείλεται σε:
  - μεγάλη αποστηματική κοιλότητα (>8cm)
  - παθογόνος μικροοργανισμός ανθεκτικός στην εμπειρική αντιβιοτική αγωγή (π.χ. *Pseudomonas aeruginosa)*
  - νεόπλασμα που αποφράσσει την επικοινωνία της κοιλότητας με το βρογχικό δέντρο

ΧΕΙΡΟΥΡΓΙΚΕΣ ΕΠΕΜΒΑΣΕΙΣ

- Η **λοβεκτομή** είναι η εκτομή επιλογής για μεγάλο ή κεντρικό αποστήμα.
- **Άτυπη εκτομή ή τμηματεκτομή** είναι ικανοποιητικές διαδικασίες, εάν είναι δυνατόν να αφαιρεθούν πλήρες απόστημα και, εάν είναι απαραίτητο, γύρω από τον πνευμονικό ιστό με νεκρωτική πνευμονία.
- Επιπλοκές: εμπύημα, βρογχοπλευρικό συρίγγιο(10-20%)
- Το ποσοστό θνησιμότητας μετά από χειρουργικές εκτομές είναι περίπου 11-28%, κυρίως λόγω της κλινικής κατάστασης του ασθενή
- Ελάχιστες επεμβατικές χειρουργικές επεμβάσεις, όπως βίντεο υποβοηθούμενη θωρακοσκόπηση (**VATS**) είναι μια μέθοδος επιλογής για περιφερικό εντοπισμό του αποστήματος των πνευμόνων και χωρίς πλευρικές συμφύσεις και ινοθώρακα.

ΕΠΙΠΛΟΚΕΣ

- εμπύημα
- βρογχοπλευρικό συρίγγιο
- πνευμονοκήλη
- αιμόπτυση
- ARDS
- μεταστατικό εγκεφαλικό απόστημα
- πνευμοθώρακας

ΠΑΡΑΓΟΝΤΕΣ ΚΙΝΔΥΝΟΥ

- Ηλικία
- Εξασθένιση, κακή διατροφή
- HIV ή ανοσοκαταστολή
- Κακοήθεια
- Διάρκεια συμπτωμάτων> 8 εβδομάδες

- ΘΝΗΤΟΤΗΤΑ ανοσοκατασταλμένων ή καρκινοπαθών ως 75%.

ΘΝΗΤΟΤΗΤΑ

Αναφέρεται από 15-20% και έχει αναφερθεί ότι εξαρτάται από:

Α) μέγεθος του αποστήματος

Β)> 2 συνυπάρχοντα νοσήματα ,όπως ανοσοκαταστολή, κακοήθεια

Γ) Αιτιοπαθογόνα: *Staph. Aureus, Pseudomonas aeruginosa, Klebsiella pneumoniae*.

ΕΥΧΑΡΙΣΤΩ !