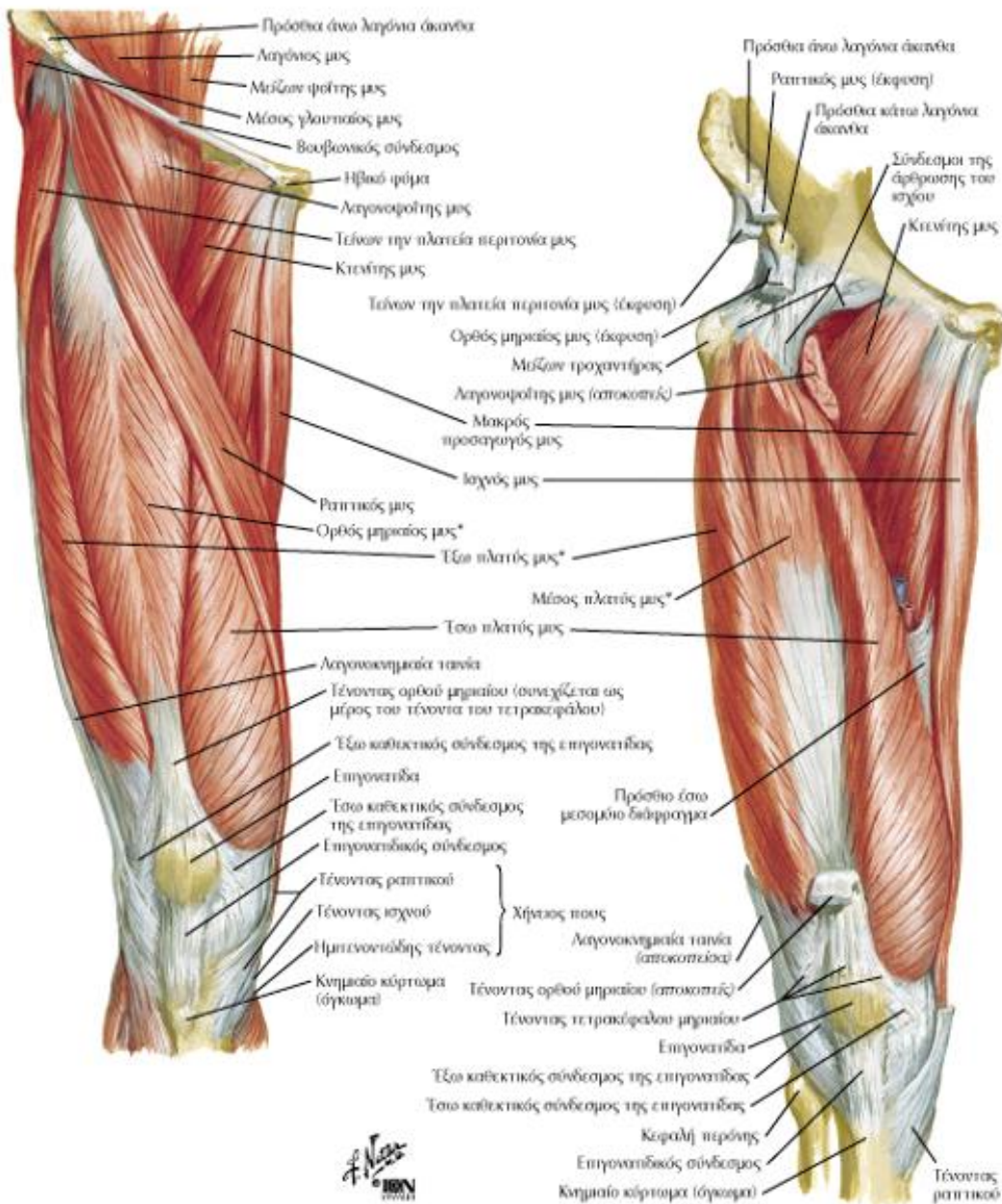


ΚΑΤΩ ΑΚΡΟ ΜΥΕΣ



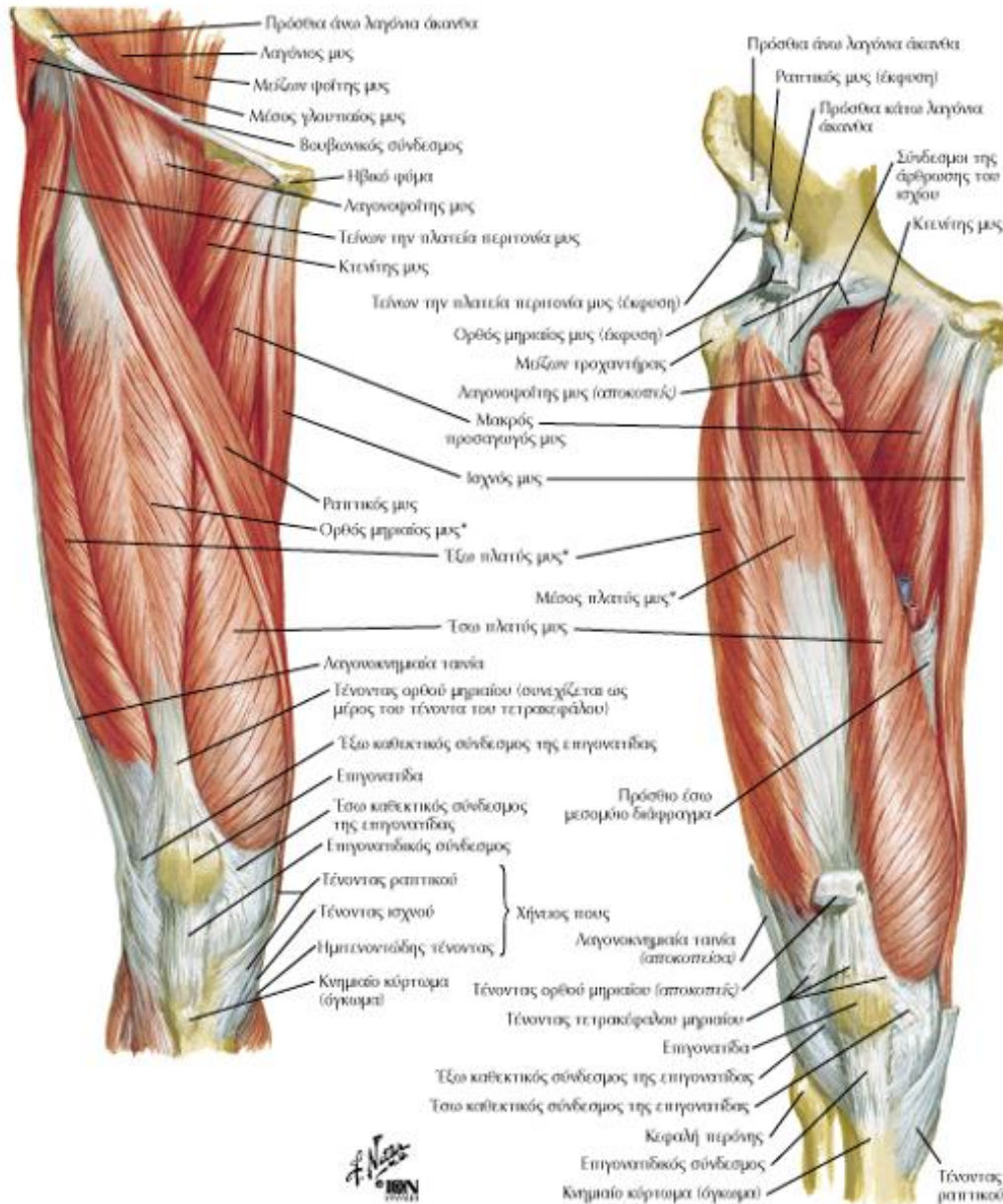
ΜΗΡΟΣ

Τρία μυϊκά διαμερίσματα

- Πρόσθιο διαμέρισμα
- Οπίσθιο διαμέρισμα
- Έσω διαμέρισμα

*Μύες του μηριαίου τετρακεφάλου

ΜΥΕΣ ΠΡΟΣΘΙΟΥΔΙΑΜΕΡΙΣΜΑΤΟΣ

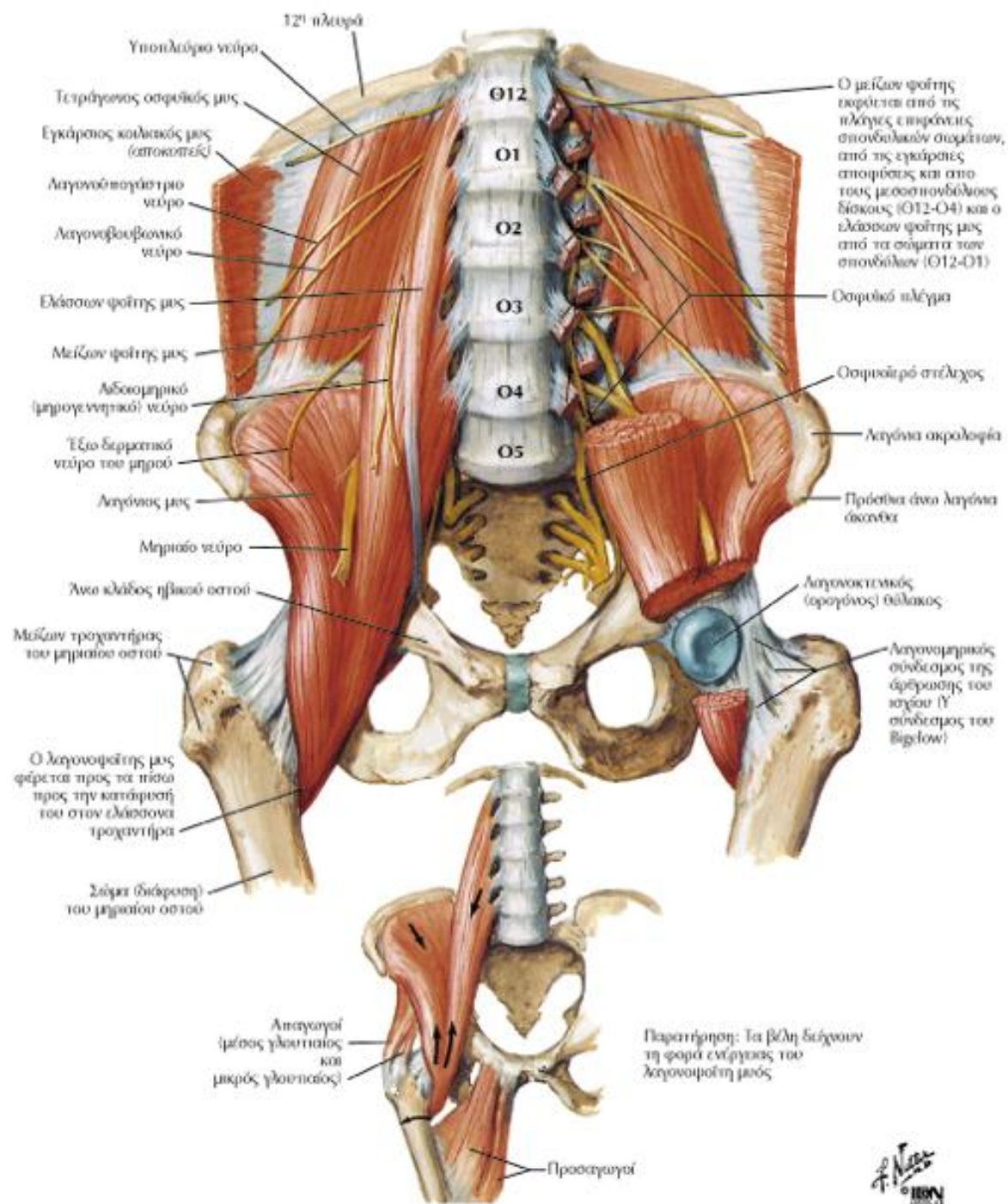


- Μείζων ψοϊτης και Λαγόνιος (λαγονοψοϊτης)
- Τείνων την πλατιά περιτονία μύς
- Ραπτικός
- Τετρακέφαλος

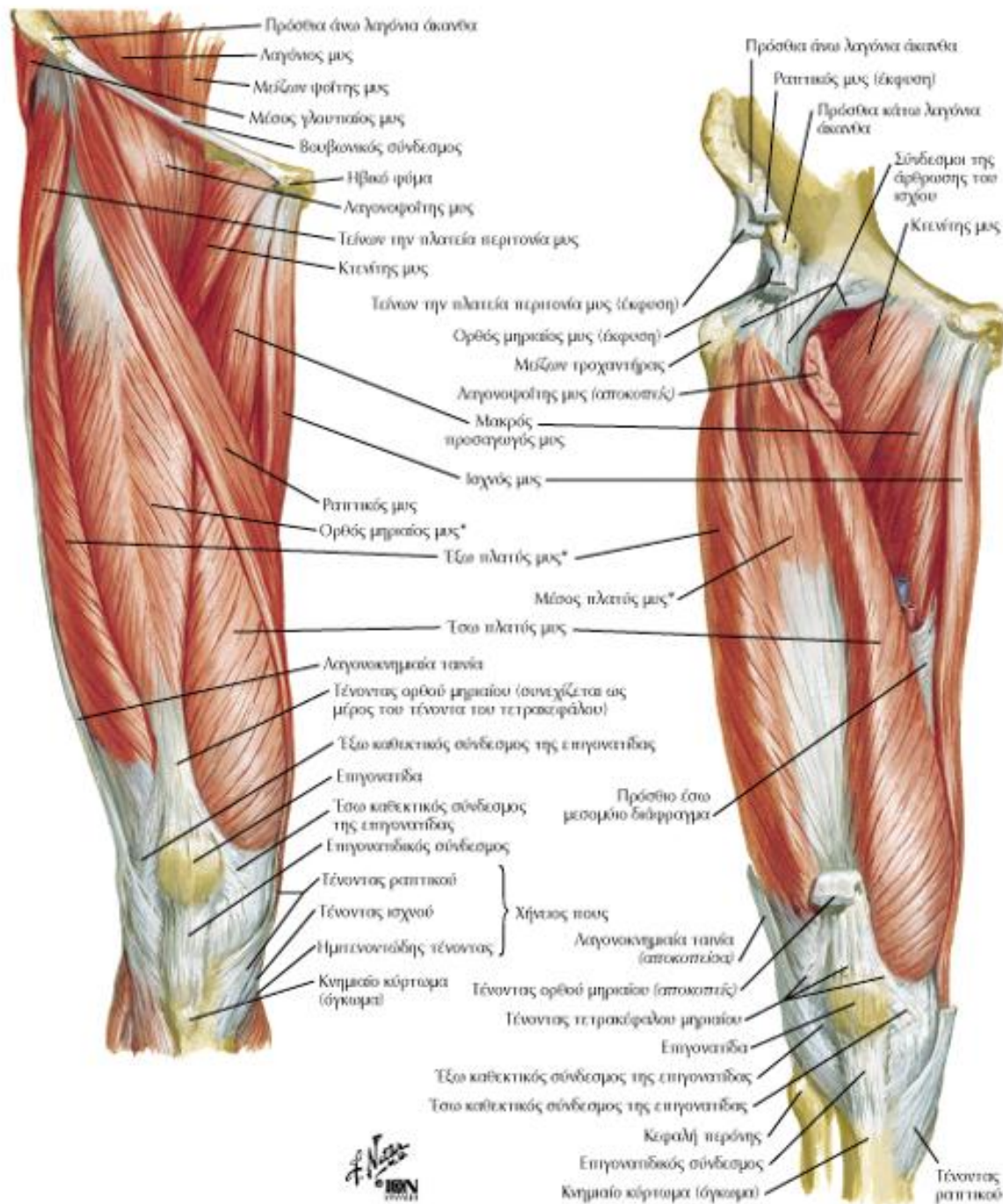


*Μύες του μηριαίου τετρακεφάλου

ΛΑΓΟΝΟ ΨΟΪΤΗΣ



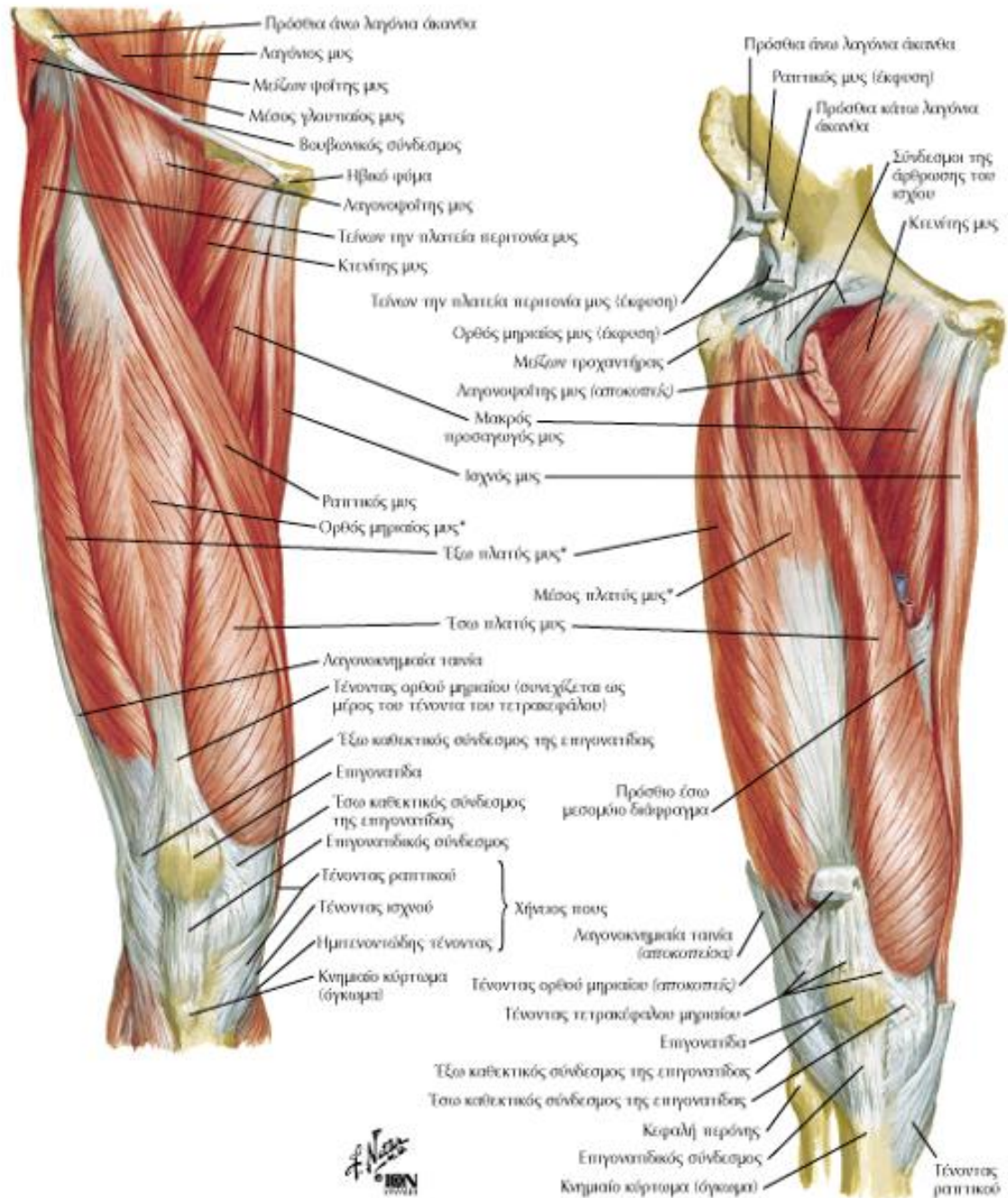
ΡΑΠΤΙΚΟΣ



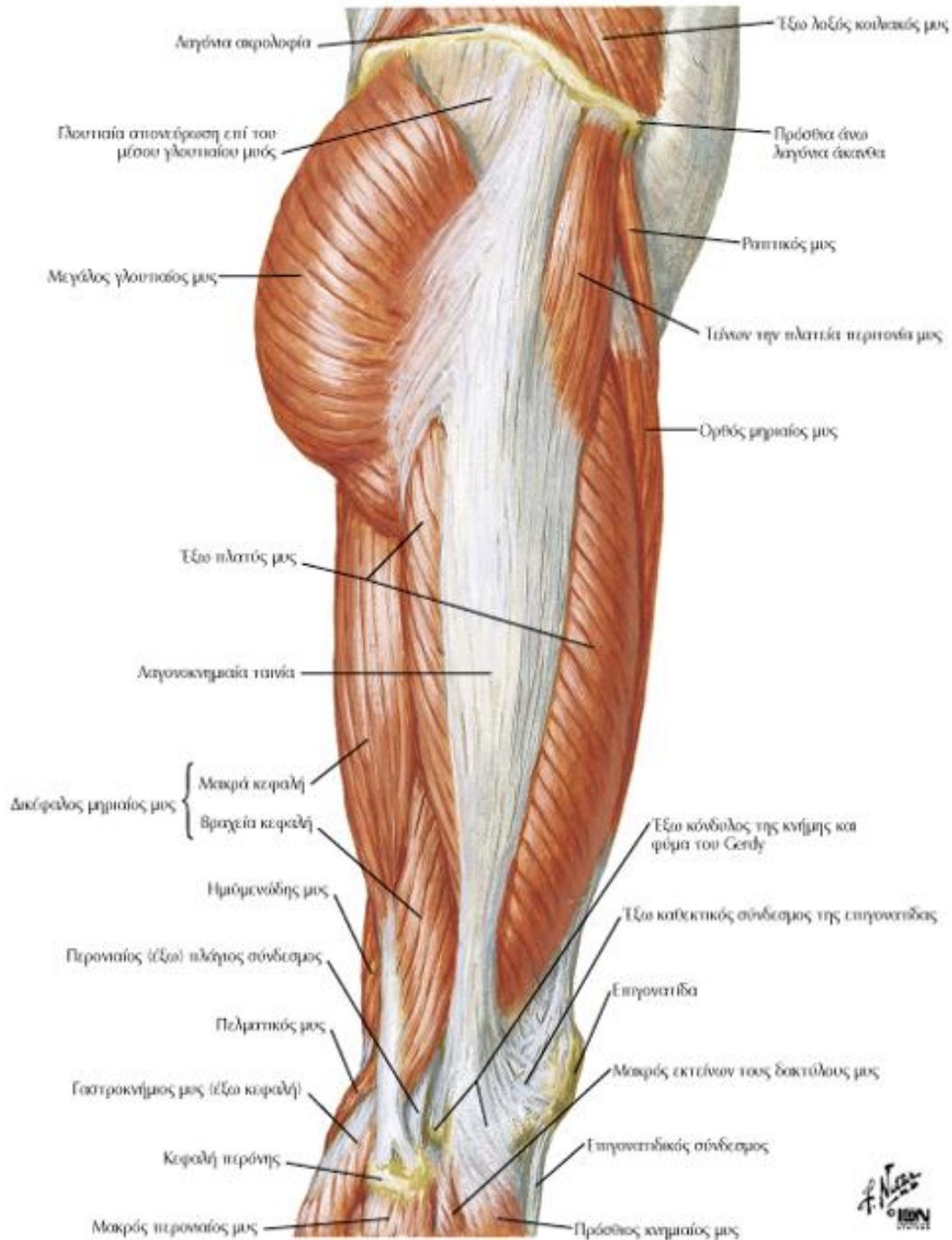
*Μύες του μηριαίου τετρακέφαλου



ΤΕΤΡΑ ΚΕΦΑΛΟΣ ΜΗΡΙΑΙΟΣ [Ορθός μηριαίος, Έξω πλατύς, Έσω πλατύς και Μέσος πλατύς]

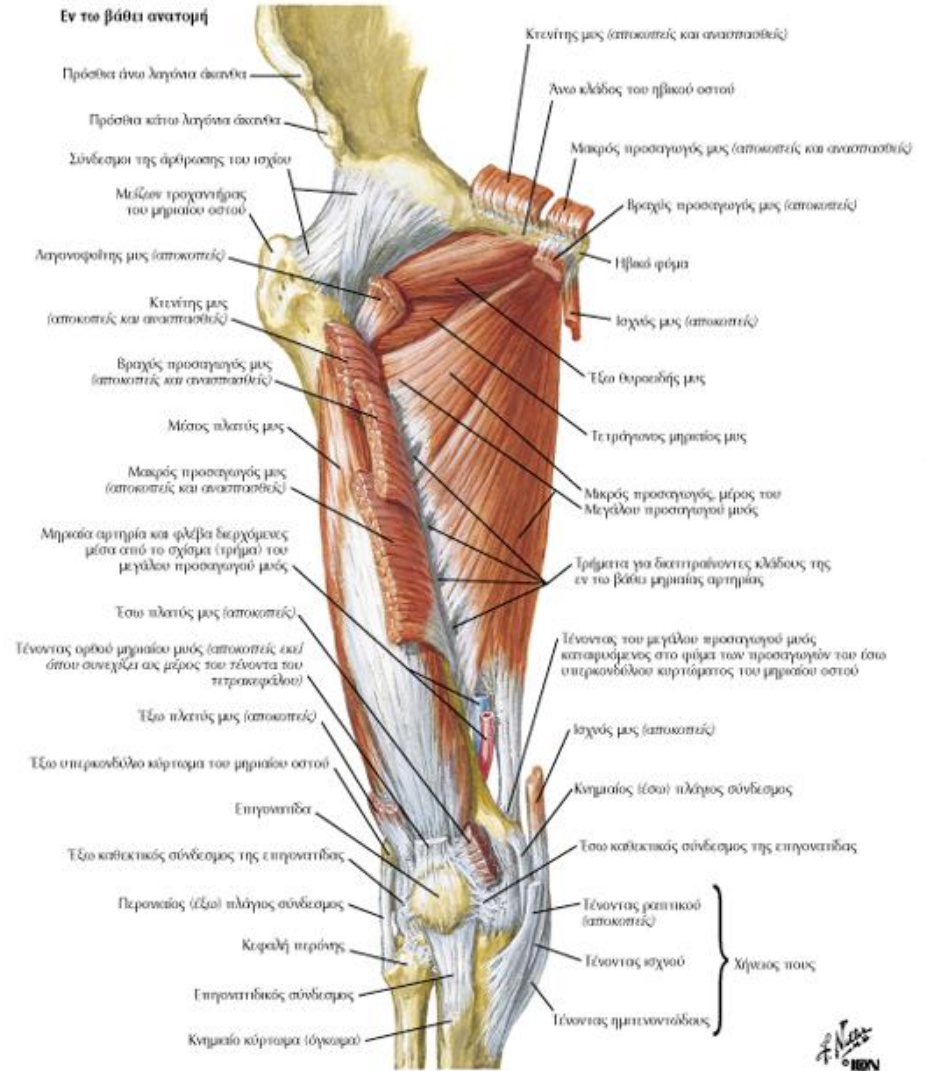


*Μέσος του μηριαίου τετρακεφάλου

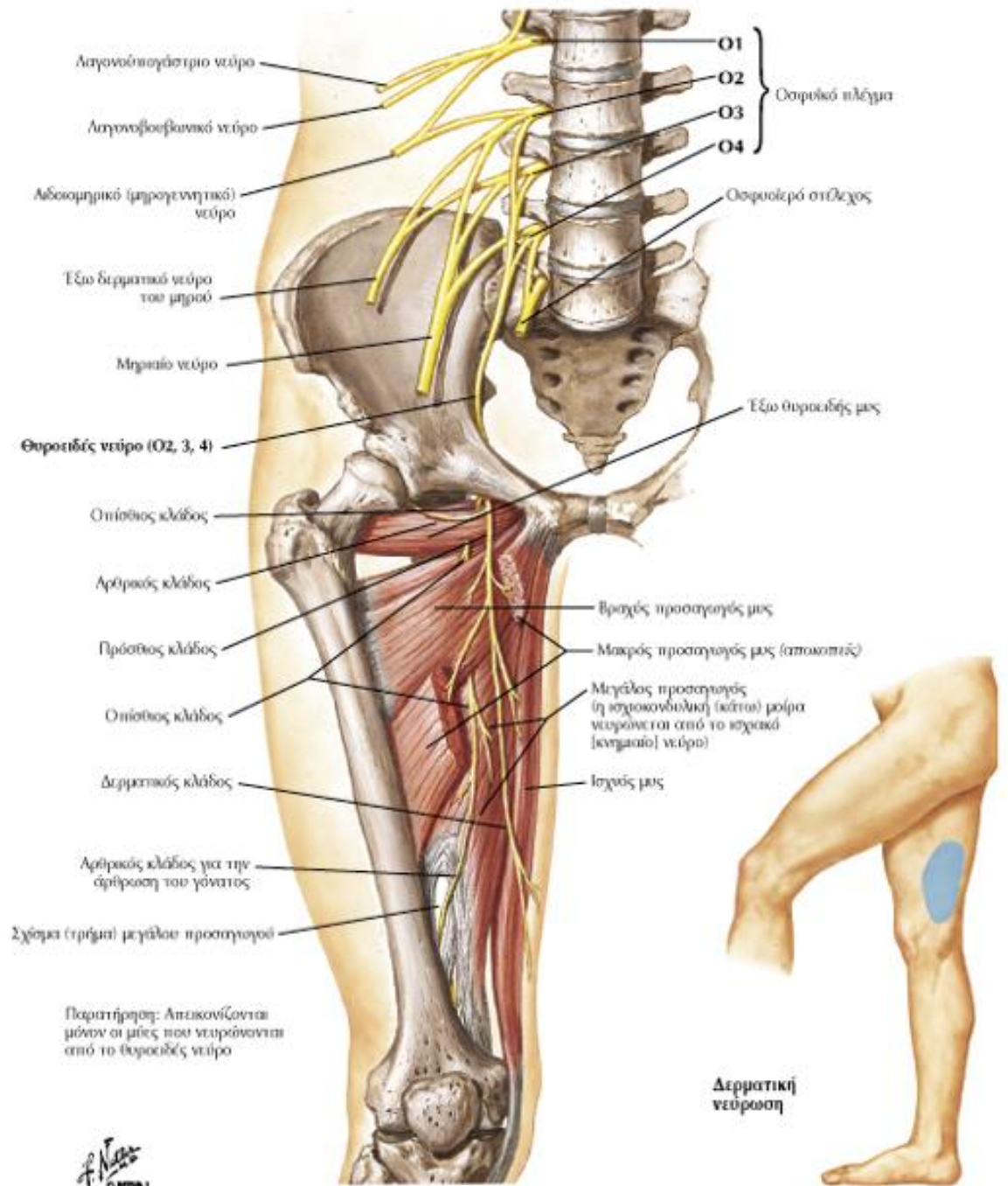




ΜΥΕΣ ΤΟΥ ΕΣΩ ΔΙΑΜΕΡΙΣΜΑΤΟΣ (ΠΡΟΣΑΓΩΓΟΙ)

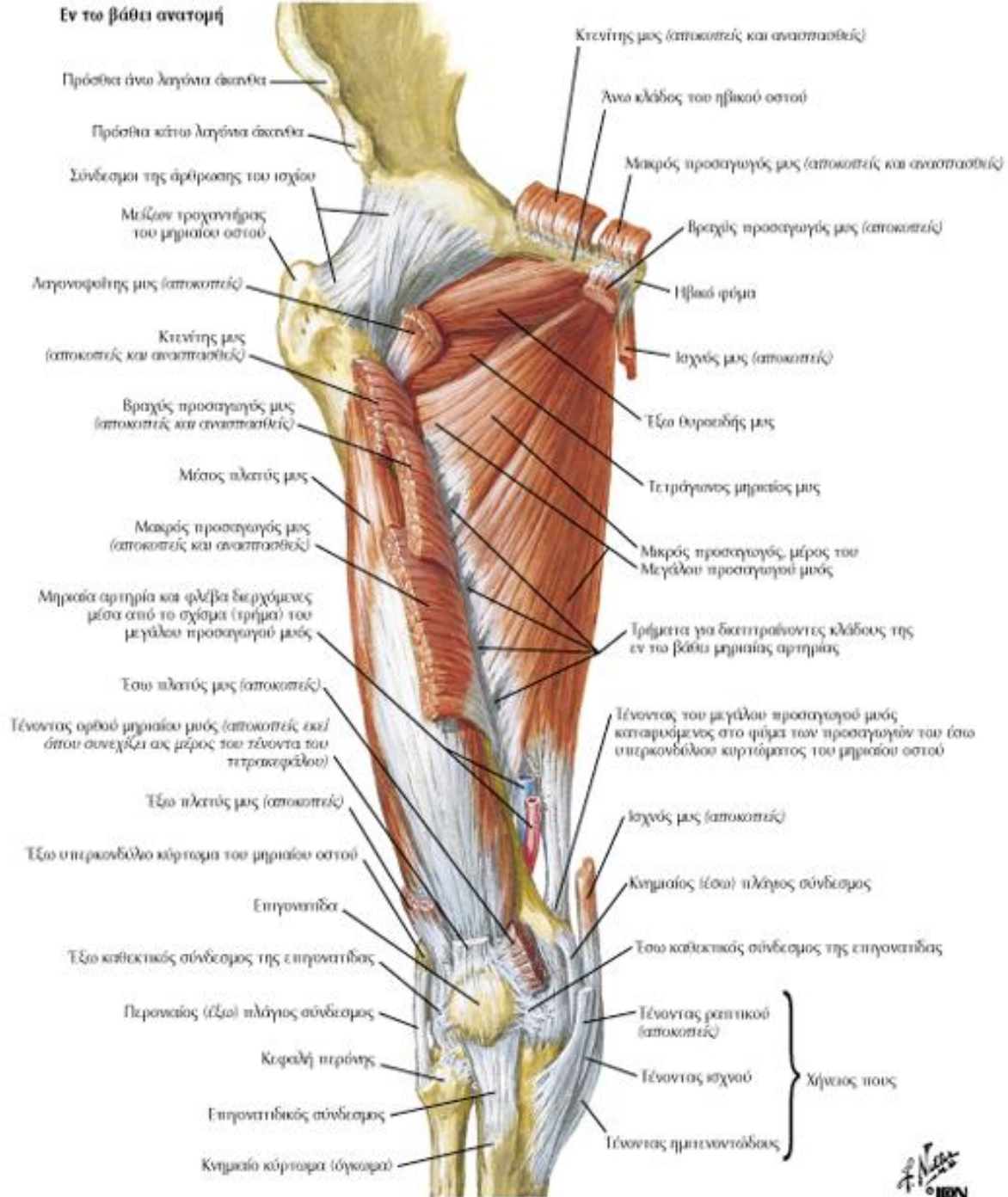


ΜΑΚΡΟΣ ΠΡΟΣΑΓΩ ΓΟΣ

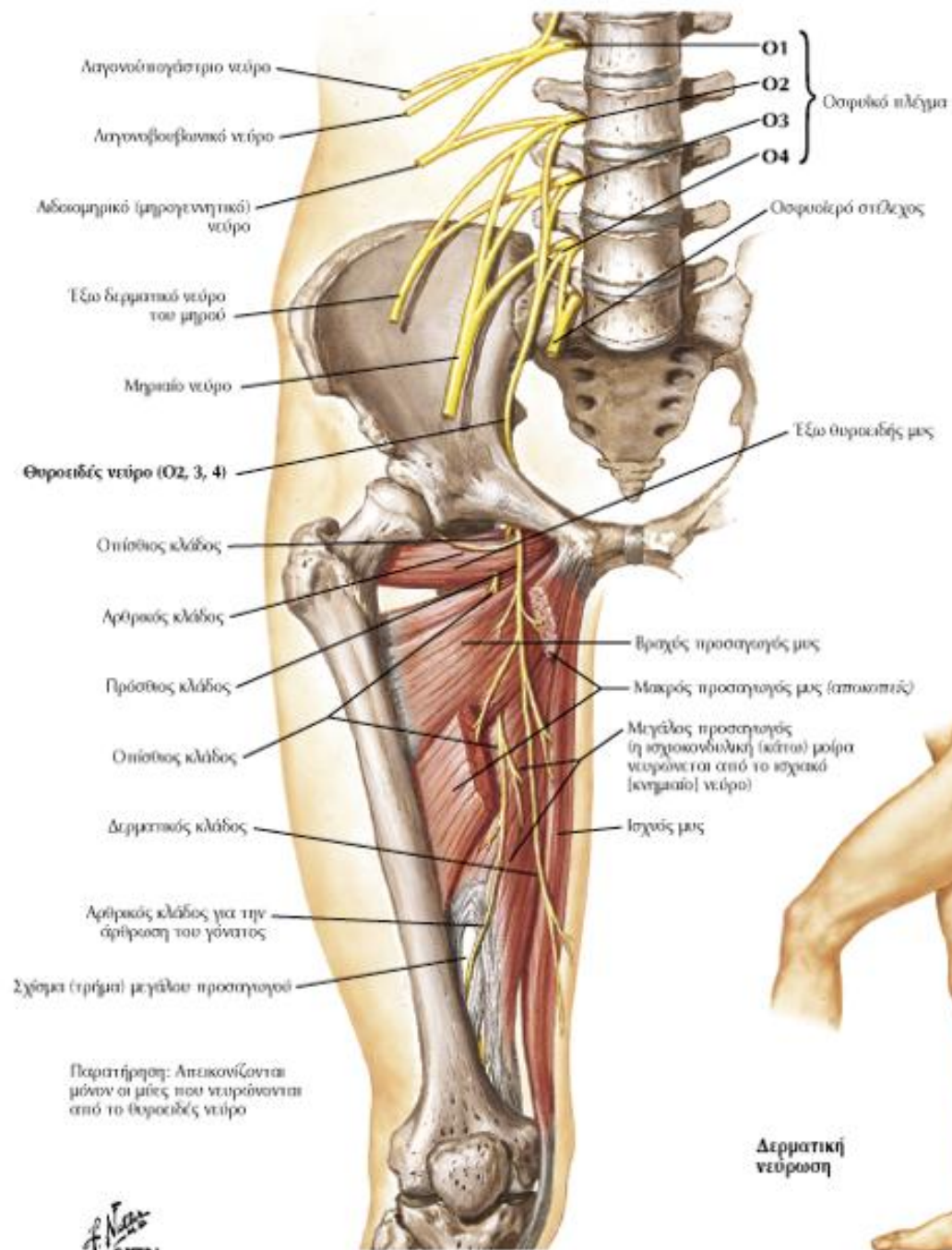


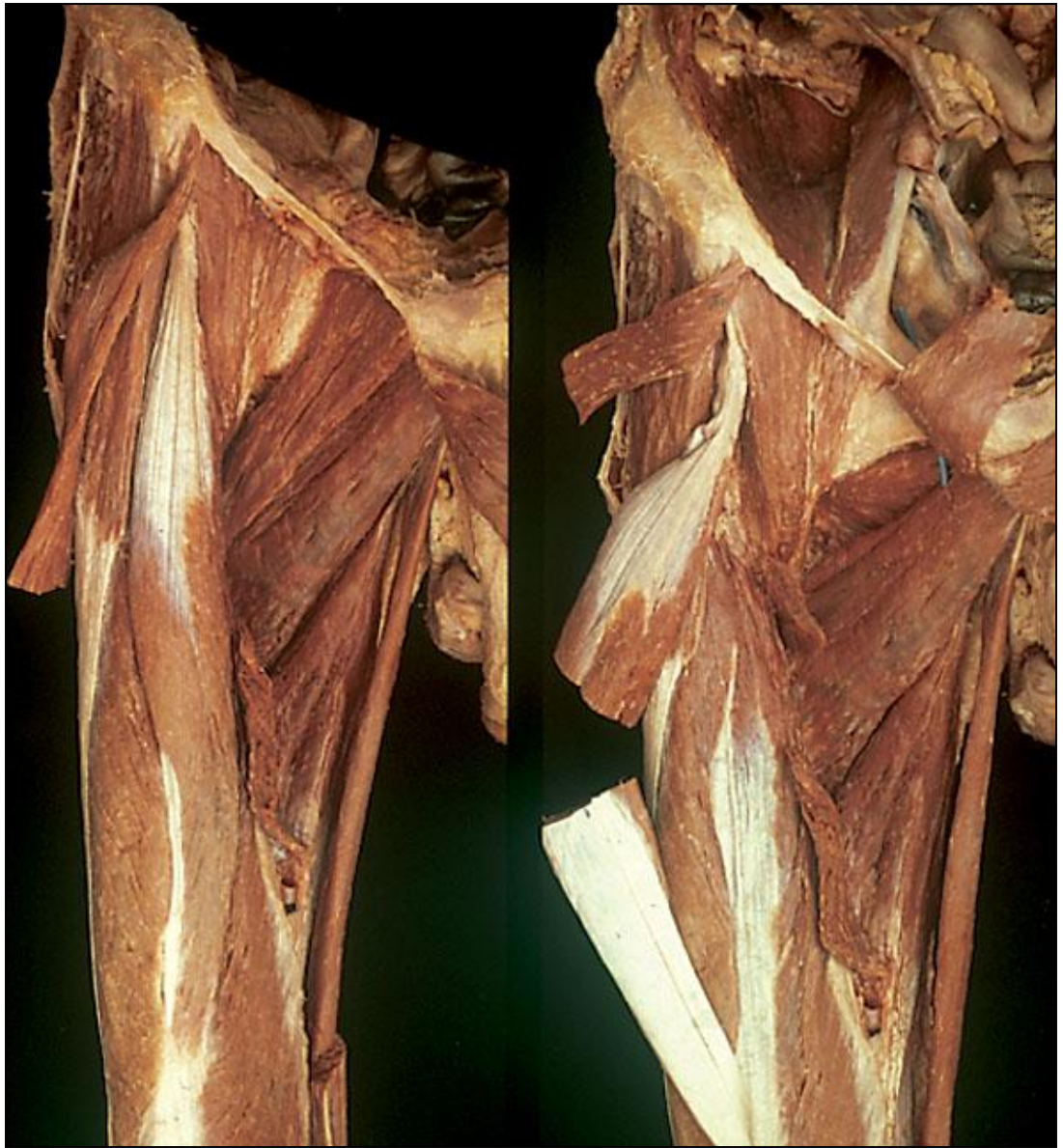
ΜΕΓΑΛΟΣ ΠΡΟΣΑΓΩΓΟΣ

Εν το βάθι ανατομή



ΙΣΧΝΟΣ ΜΥΣ





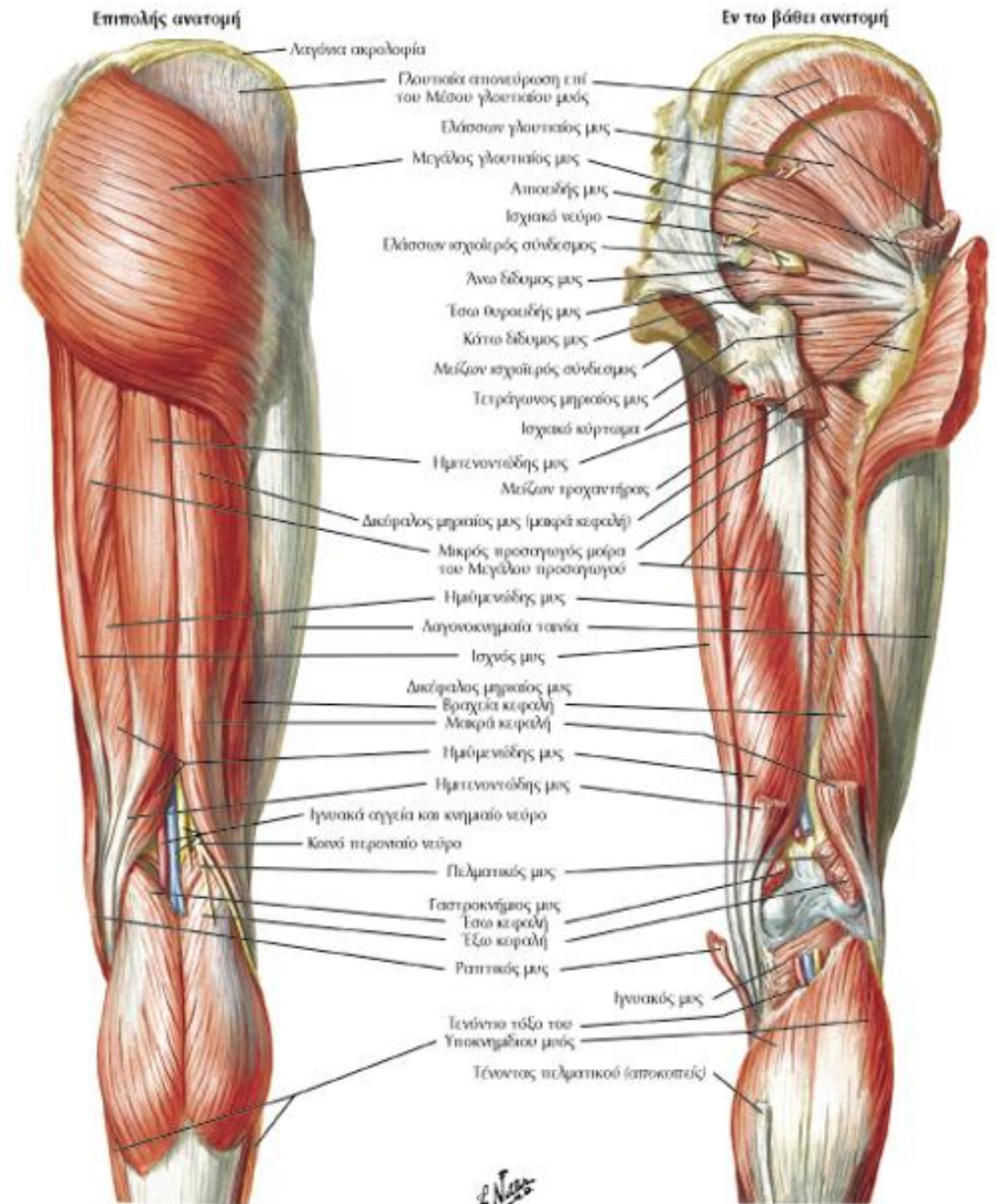


- Glutes
- Abductors
- Hamstrings
- Vastus Lateralis
- Other muscles

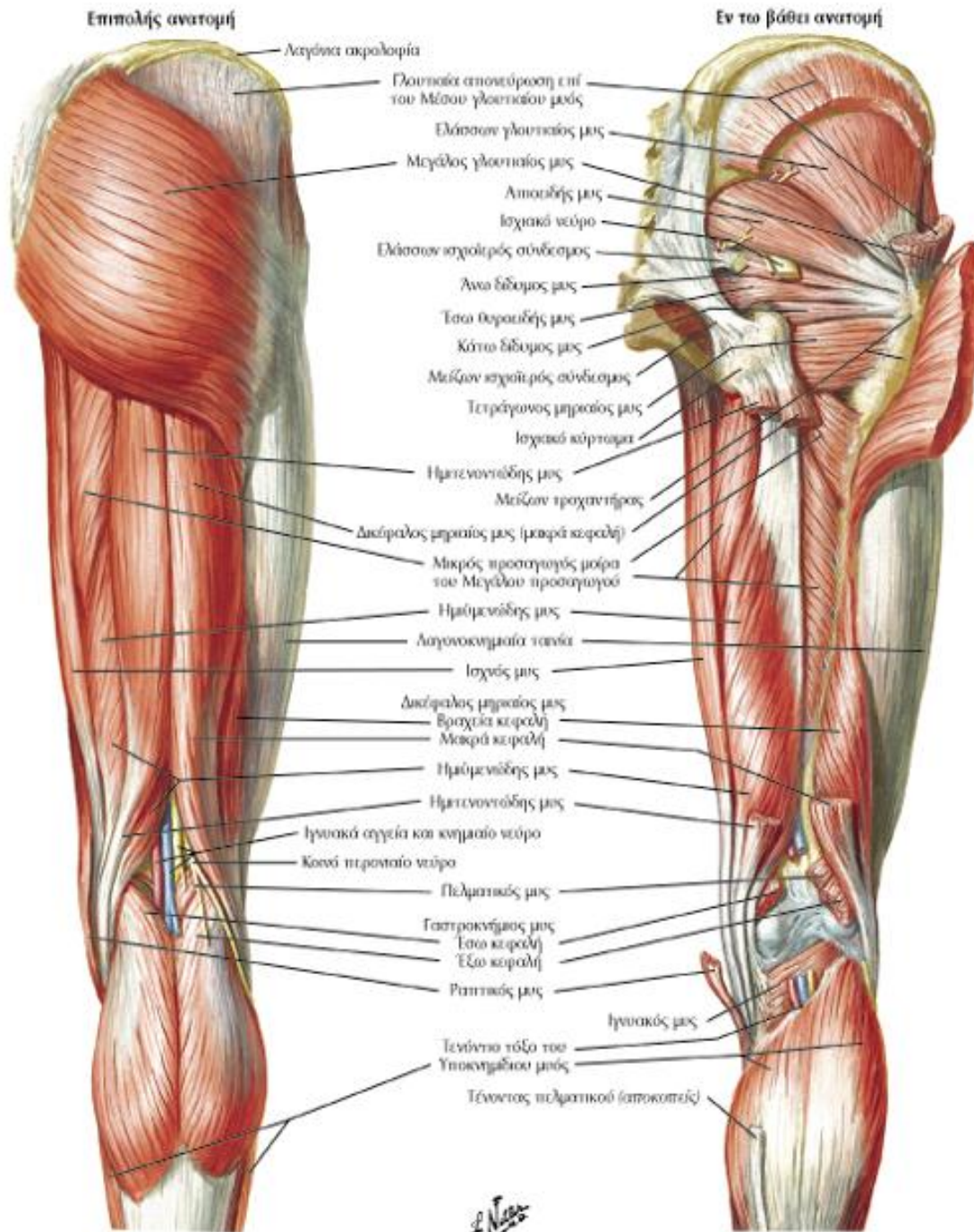
rights reserved

ΜΥΕΣ ΤΟΥ ΜΗΡΟΥ ΟΠΙΣΘΙΟ ΔΙΑΜΕΡΙΣΜΑ

- Ημιτενοντώδης,
- Ημιυμενώδης
- Δικέφαλος μηριαίος



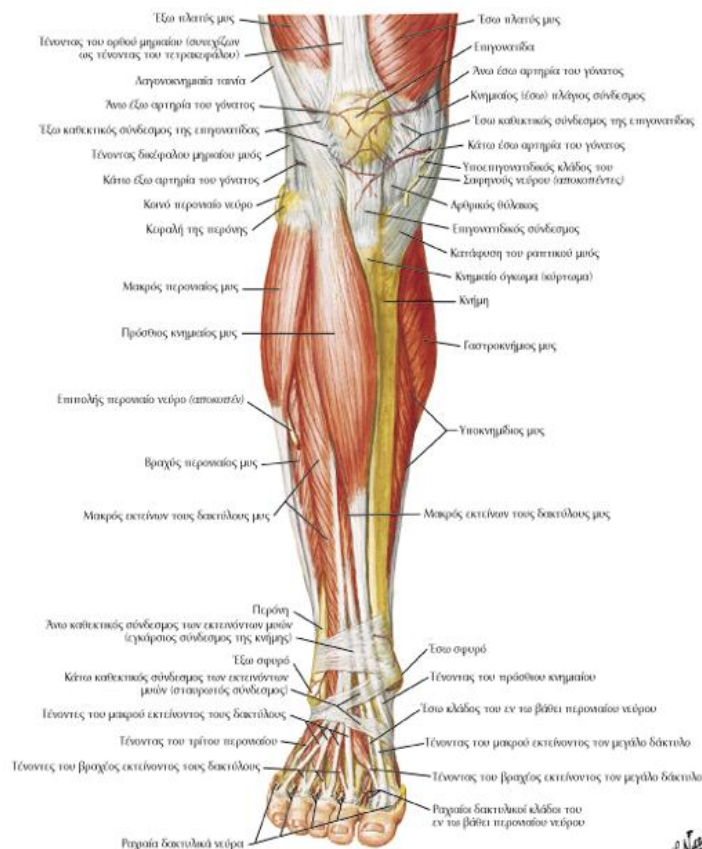
ΔΙΚΕΦΑΛΟΣ ΜΗΡΙΑΙΟΣ





ΜΥΕΣ ΤΗΣ ΚΝΗΜΗΣ

- Πρόσθιο Διαμέρισμα
- Οπίσθιο Διαμέρισμα
- Έξω Διαμέρισμα

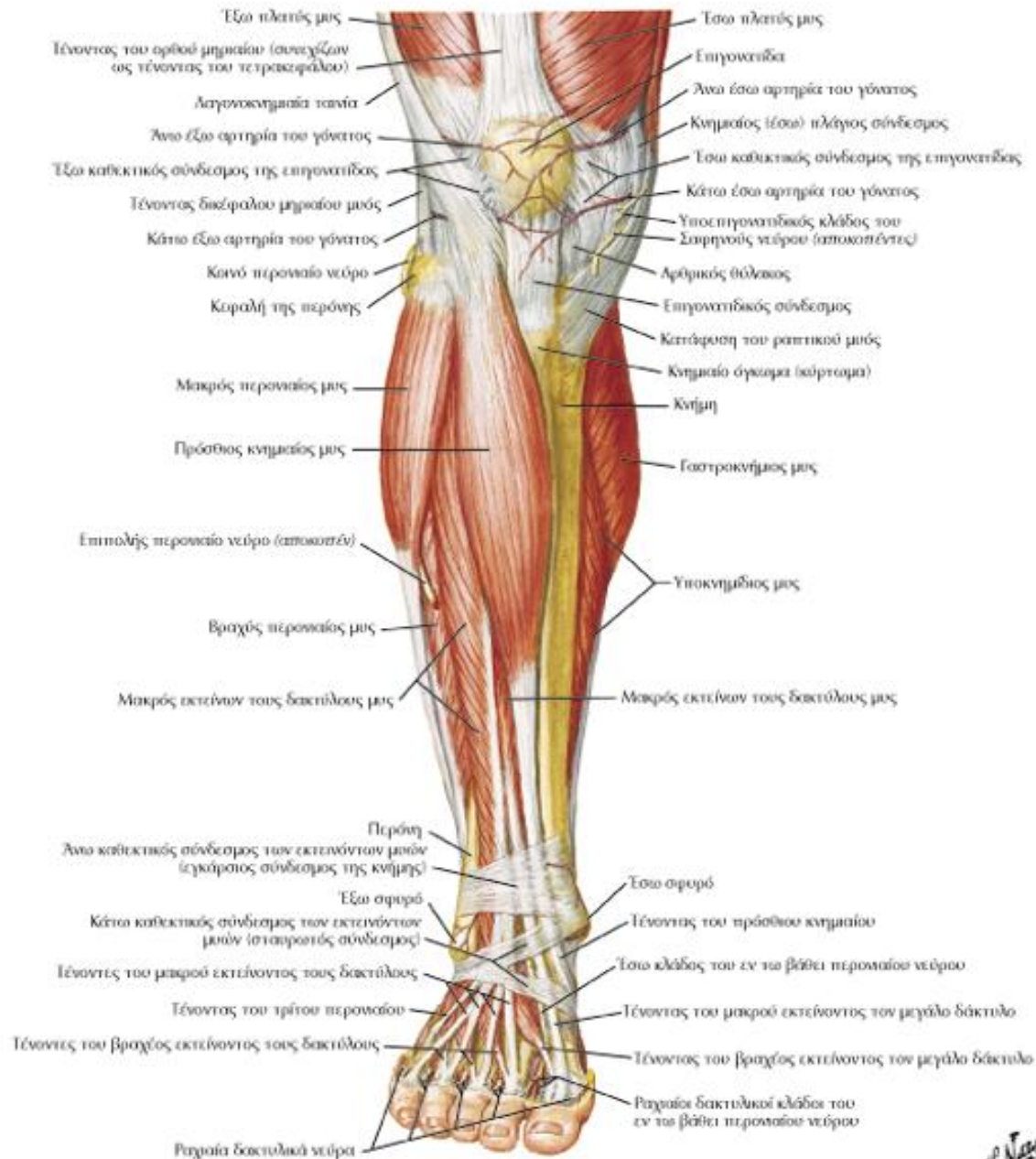


ΜΥΕΣ ΠΡΟΣΘΙΟΥ ΔΙΑΜΕΡΙΣΜΑΤΟΣ ΚΝΗΜΗΣ

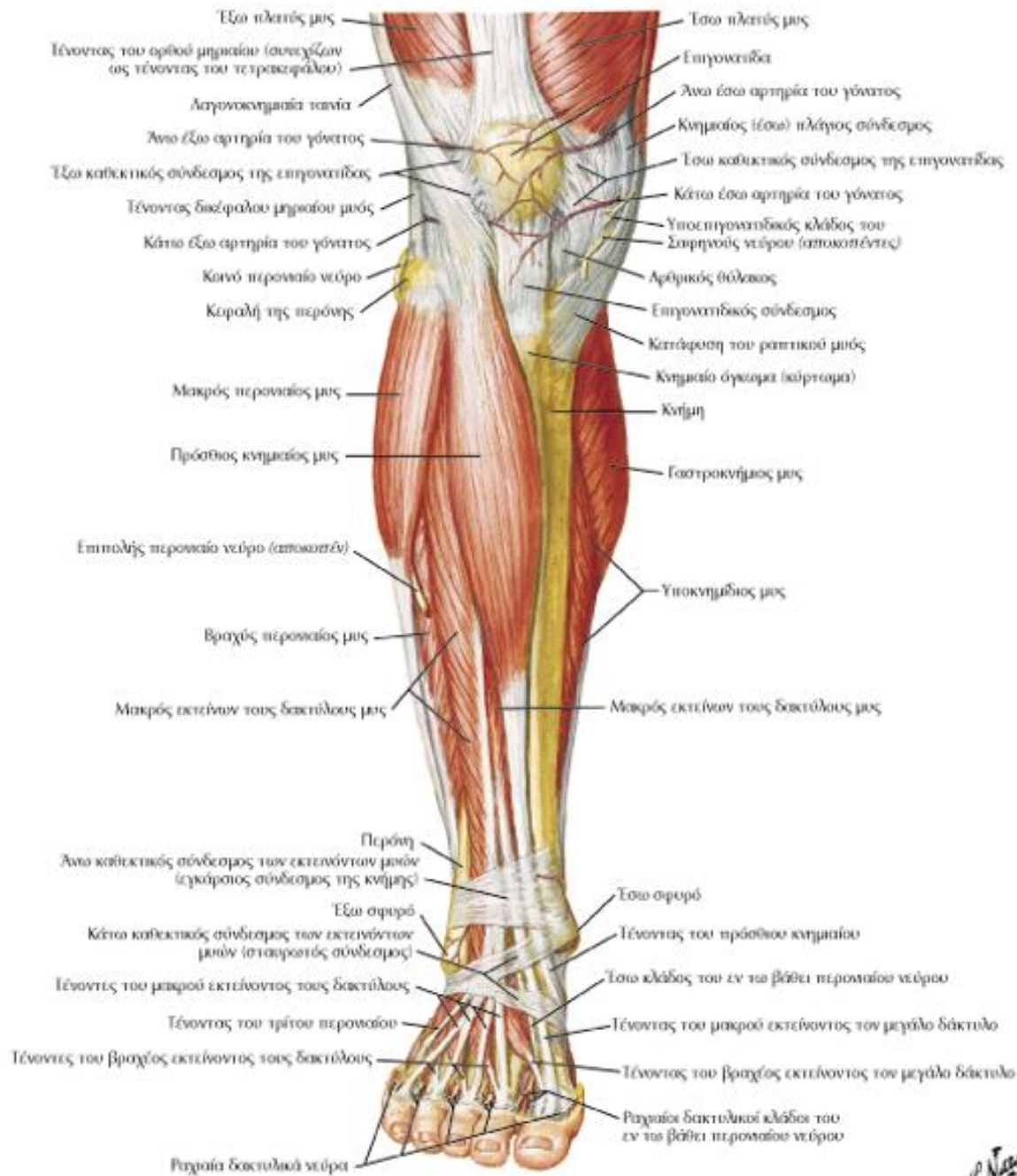
Πρόσθιος
κνημιαίος

Μακρός εκτείνων
το μεγάλο
δάκτυλο

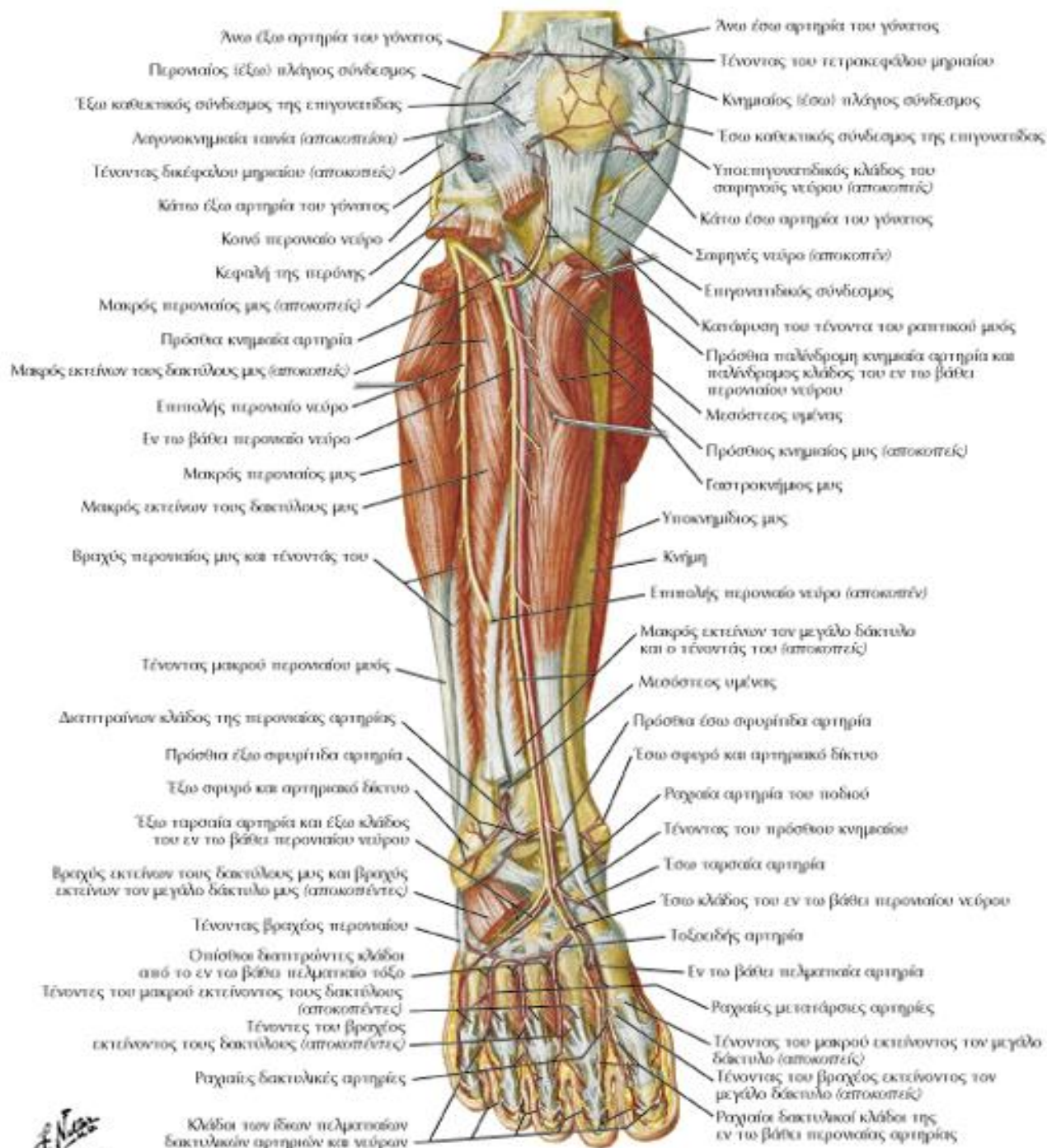
Μακρός εκτείνων
τους δακτύλους,
Τρίτος περωναίος



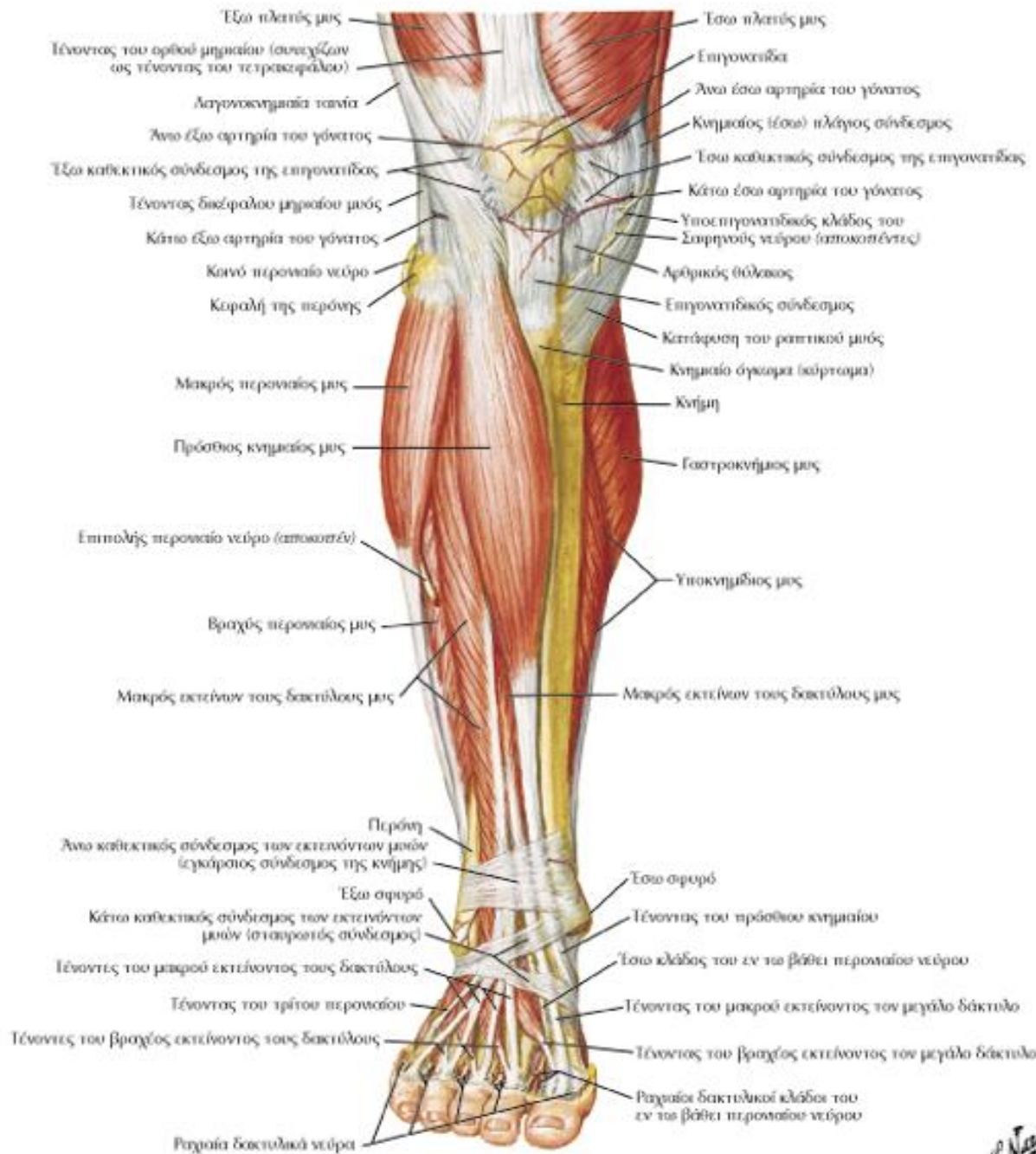
ΠΡΟΣΘΙΟΣ ΚΝΗΜΙΑΙΟΣ



ΜΑΚΡΟΣ ΕΚΤΕΙΝΩΝ ΤΟ ΜΕΓΑΛΟ ΔΑΚΤΥΛΟ ΜΥΣ

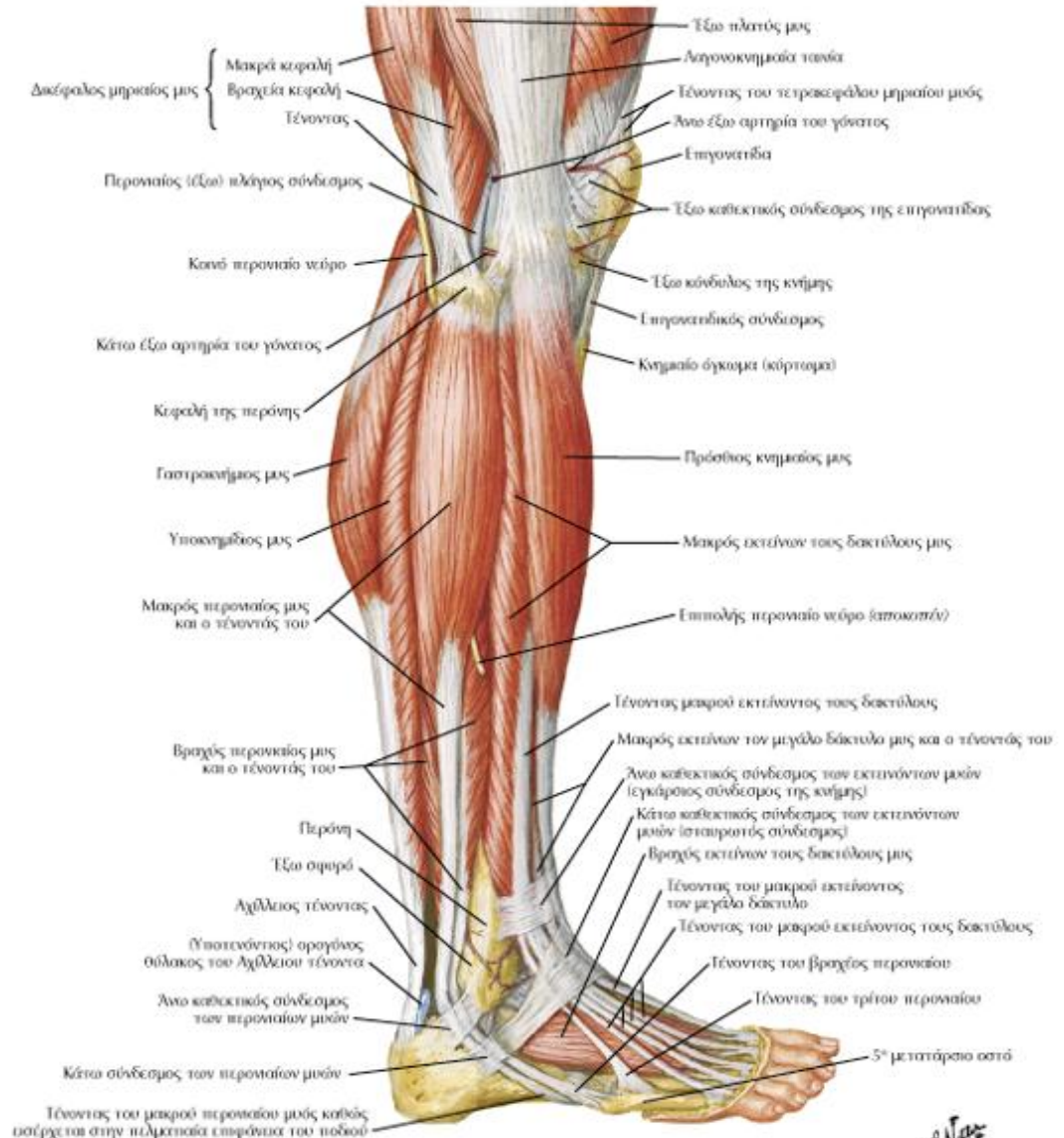


ΜΑΚΡΟΣ ΕΚΤΕΙΝΩΝ ΤΟΥΣ ΔΑΚΤΥΛΟΥΣ ΜΥΣ

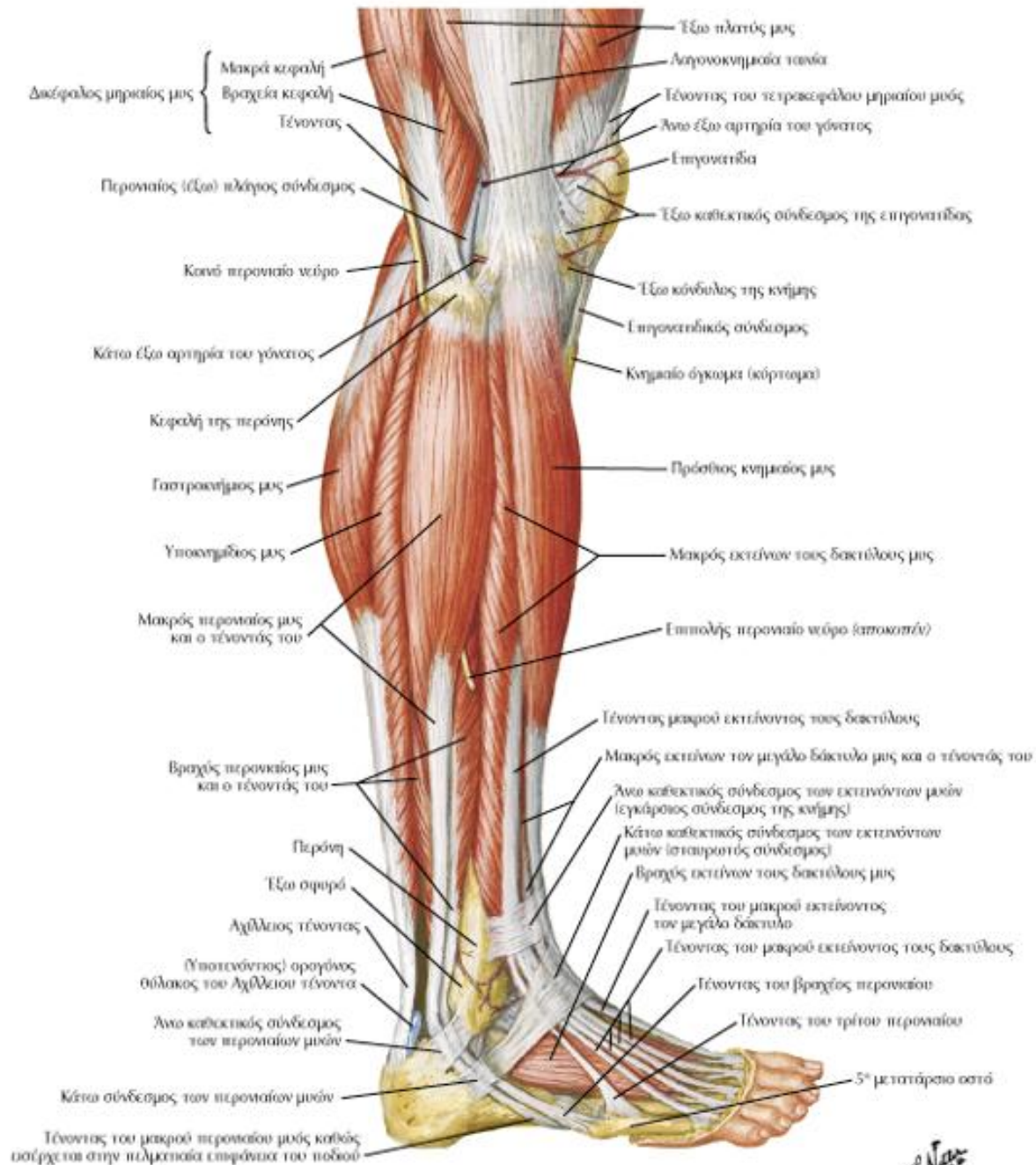


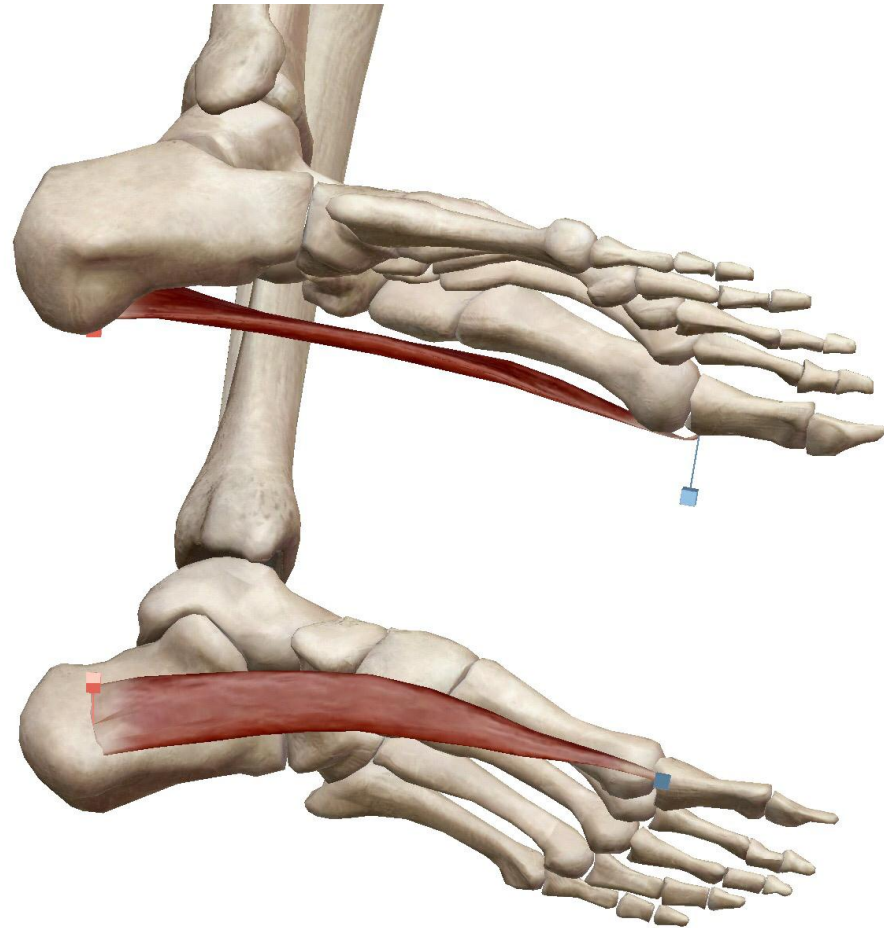
ΜΥΕΣ ΕΞΩ ΔΙΑΜΕΡΙΣ- ΜΑΤΟΣ ΚΝΗΜΗΣ

- Μακρός Περωνιαίος
- Βραχύς Περωνιαίος



ΜΑΚΡΟΣ ΠΕΡΟΝΙΑΙΟΣ





ΜΥΕΣ ΟΠΙΣΘΙΟΥ ΔΙΑΜΕΡΙΣ- ΜΑΤΟΣ ΚΝΗΜΗΣ

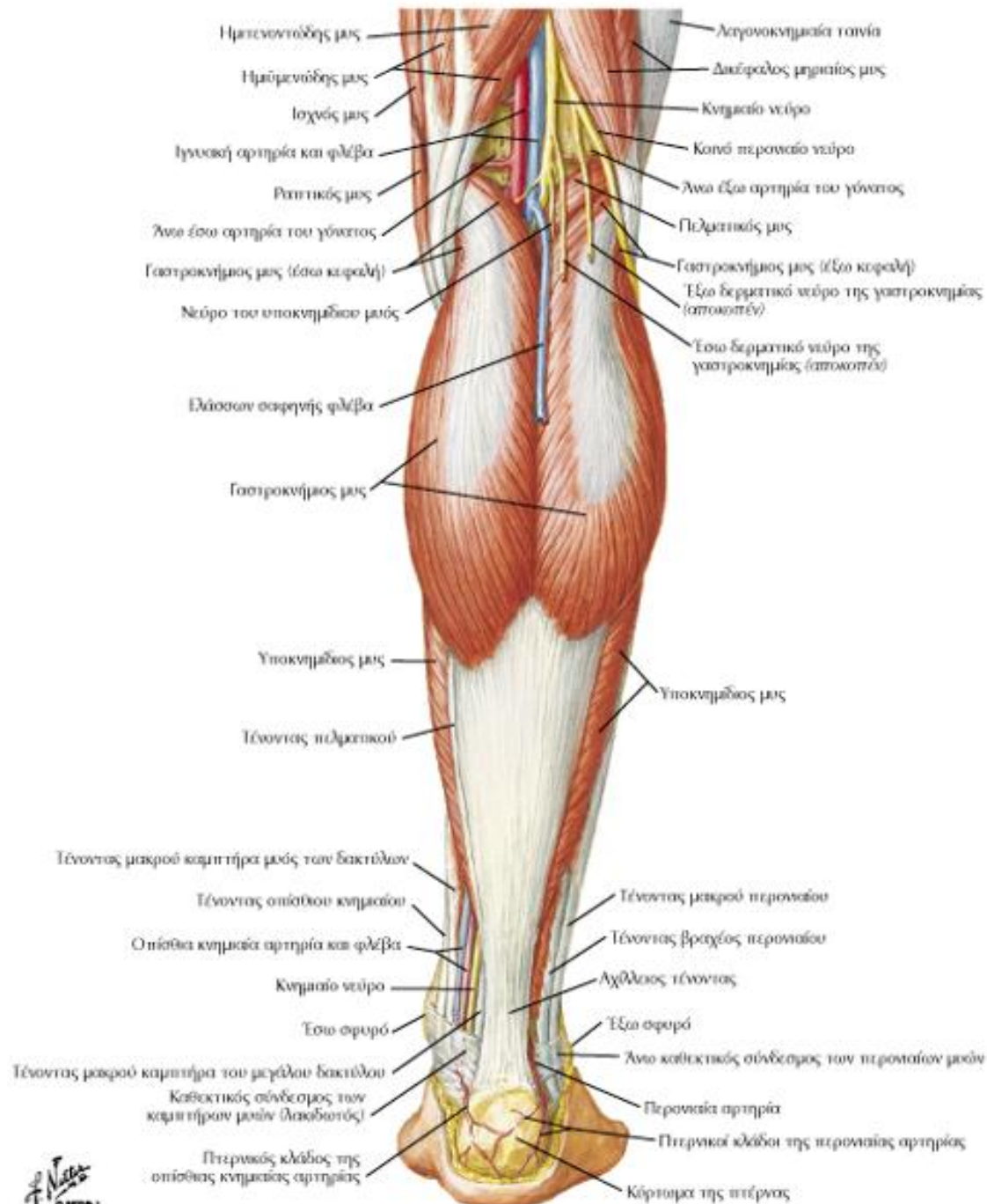
ΕΠΙΠΟΛΗΣ ΟΜΑΔΑ

- Γαστροκνήμιος,
- Υποκνημίδιος,
- Πελματικός

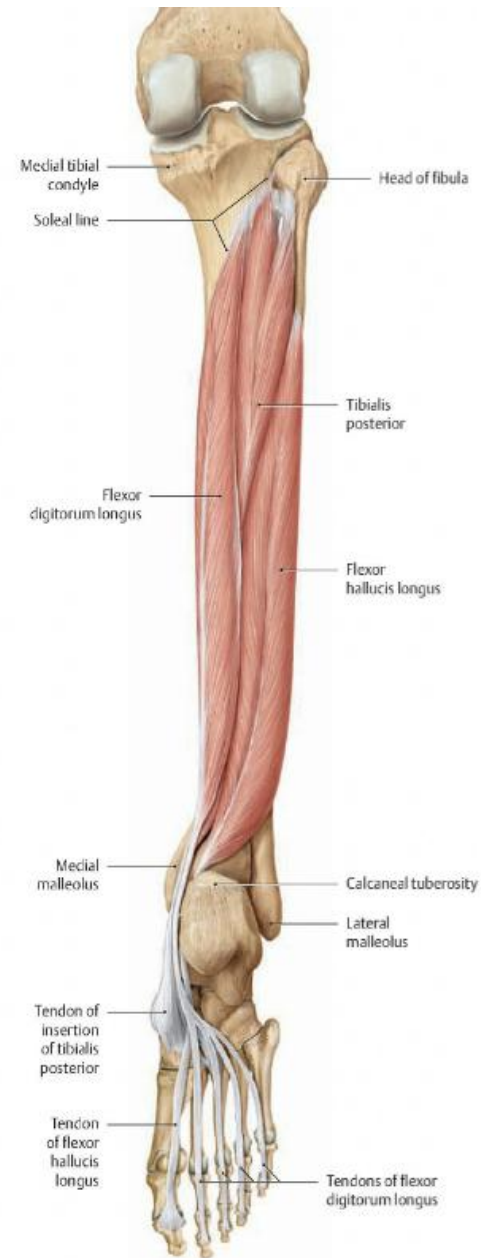
ΕΝ ΤΩ ΒΑΘΕΙ ΟΜΑΔΑ

- Ιγνυακός,
- Μακρός καμπτήρας του μεγάλου δακτύλου,
- Μακρός καμπτήρας των δακτύλων,
- Οπίσθιος κνημιαίος

ΓΑΣΤΡΟΚΝΗ ΜΙΟΣ



ΜΑΚΡΟΣ ΚΑΜΠΗΤΗΡΑΣ ΤΩΝ ΔΑΚΤΥΛΩΝ ΜΥΣ



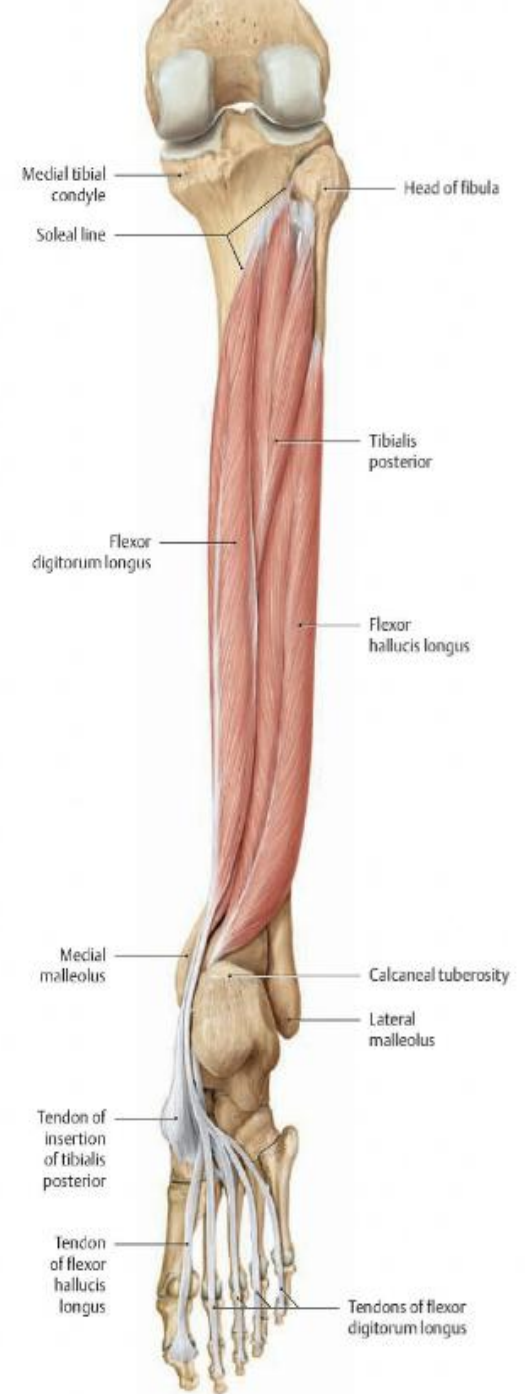
ΜΑΚΡΟΣ ΚΑΜΠΗΤΗΡΑΣ ΤΟΥ ΜΕΓΑΛΟΥ ΔΑΚΤΥΛΟΥ ΜΥΣ

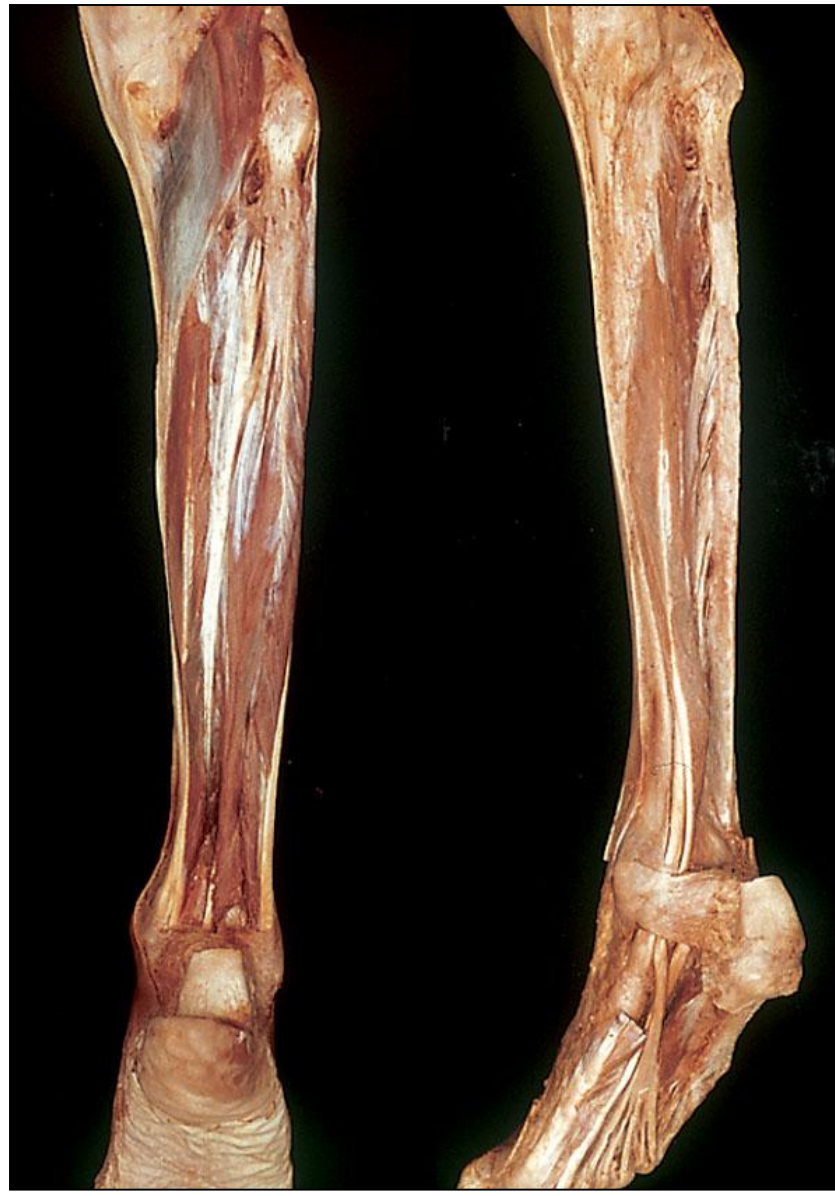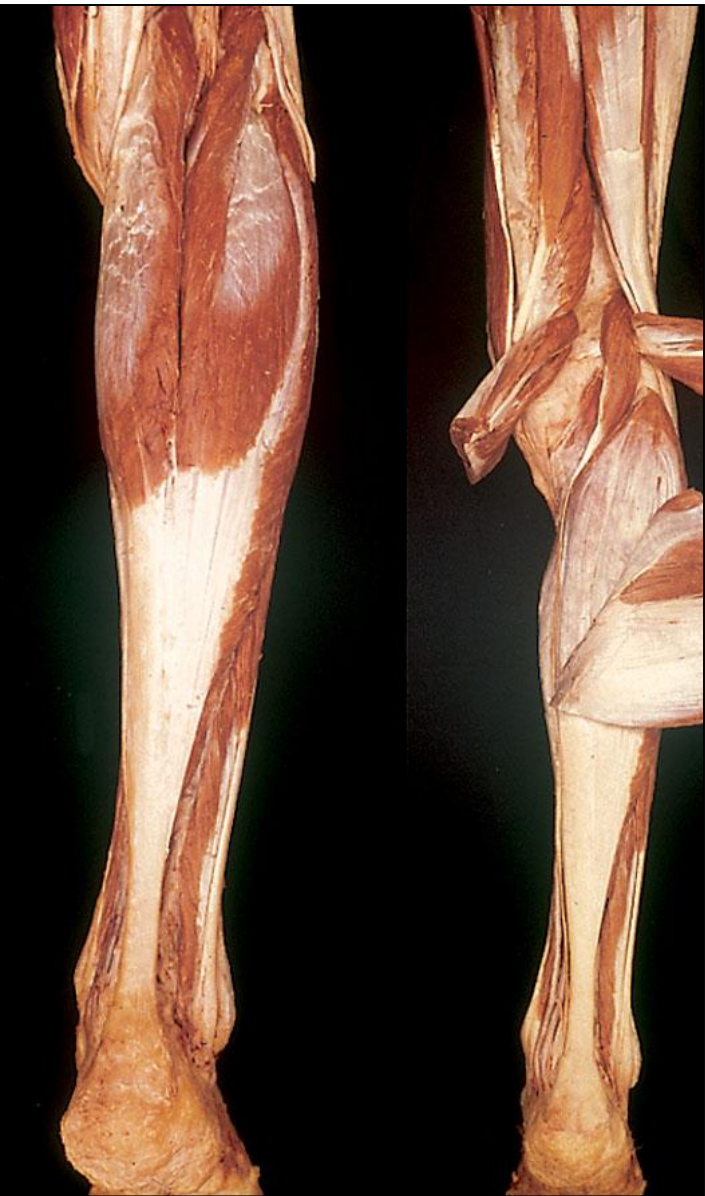Έκφυση: κατώτερα δύο τρίτημóρια της οπίσθιας επιφάνειας της περόνης και κάτω τμήμα του μεσόστευου υμένα

Κατάφυση: βάση της ονυχοφόρου φάλαγγας του μεγάλου δακτύλου

Νεύρωση: κνημιαίο νεύρο

Ενέργεια: κάμπτει το μεγάλο δάκτυλο σε όλες τις αρθρώσεις και κάμπτει πελματιαία το πόδι. Υποστηρίζει την ποδική καμάρα

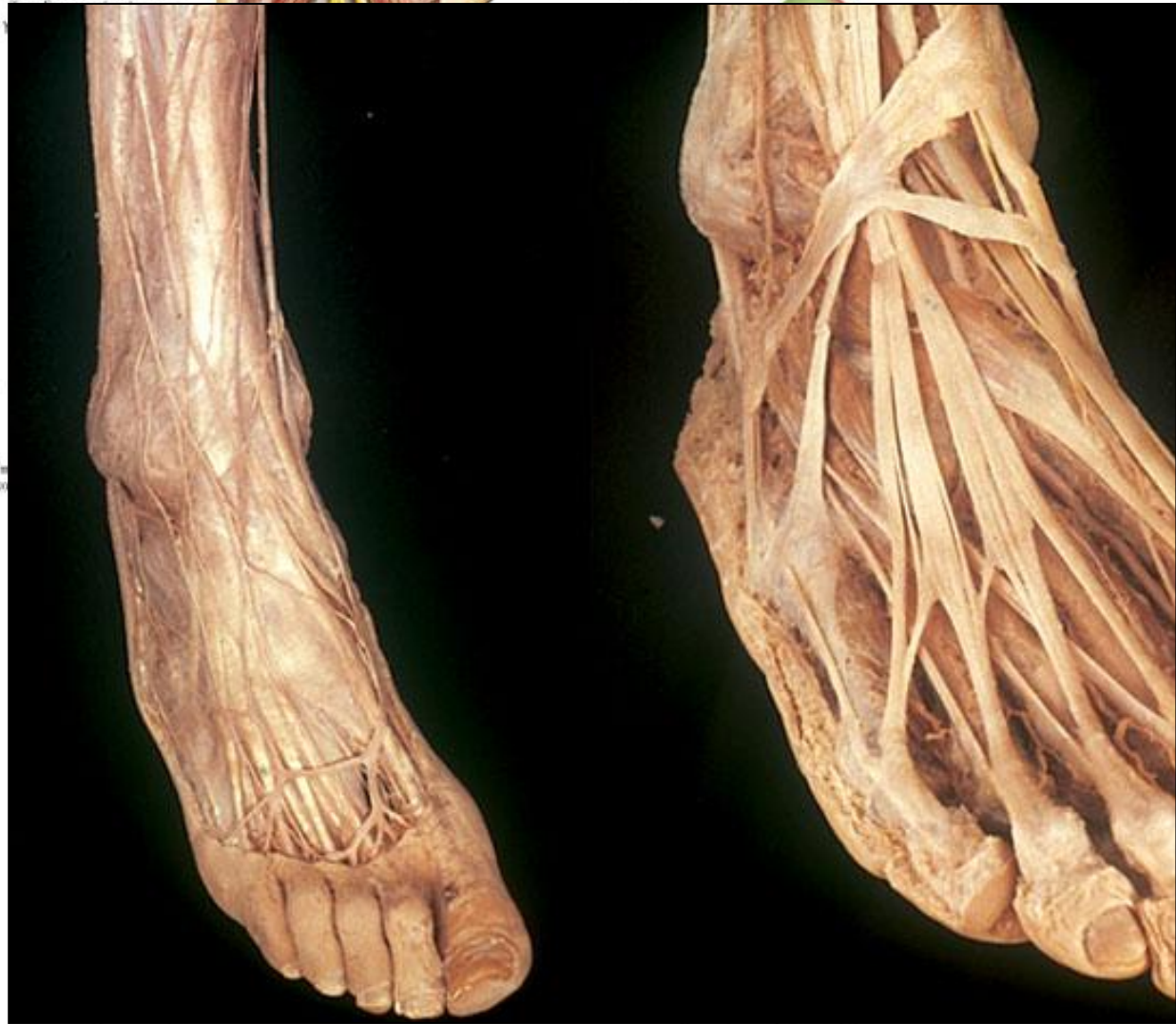





Κνημιαίο νεύρο
(O4, 5, II, 2, 3)

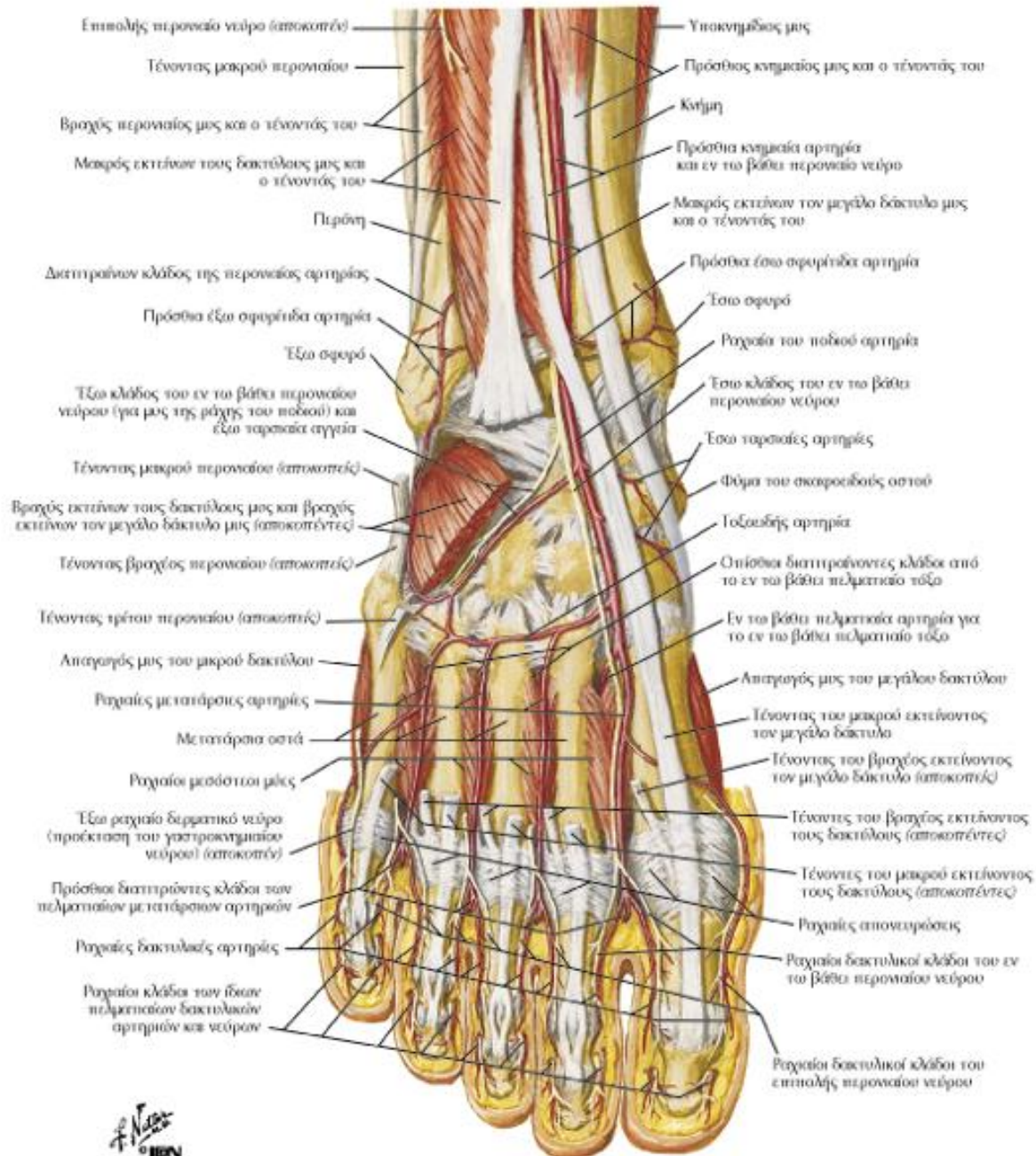
Κονό περονιαίο νεύρο
Αρθρικός κλάδος
Έξο δευτερεύον νεύρο της
γαστροκνημίας (αποκένευση)



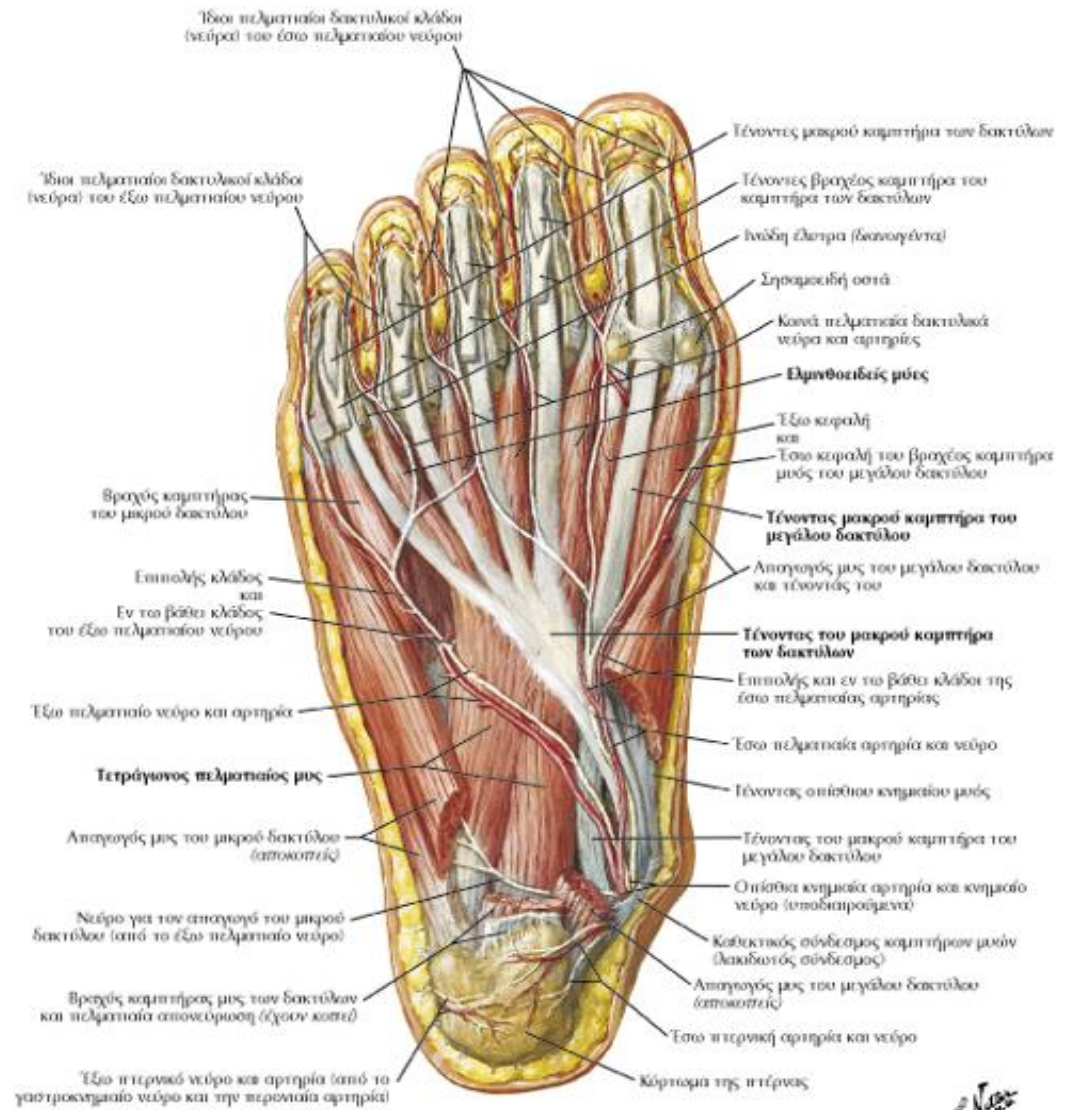
Υπερτροφία

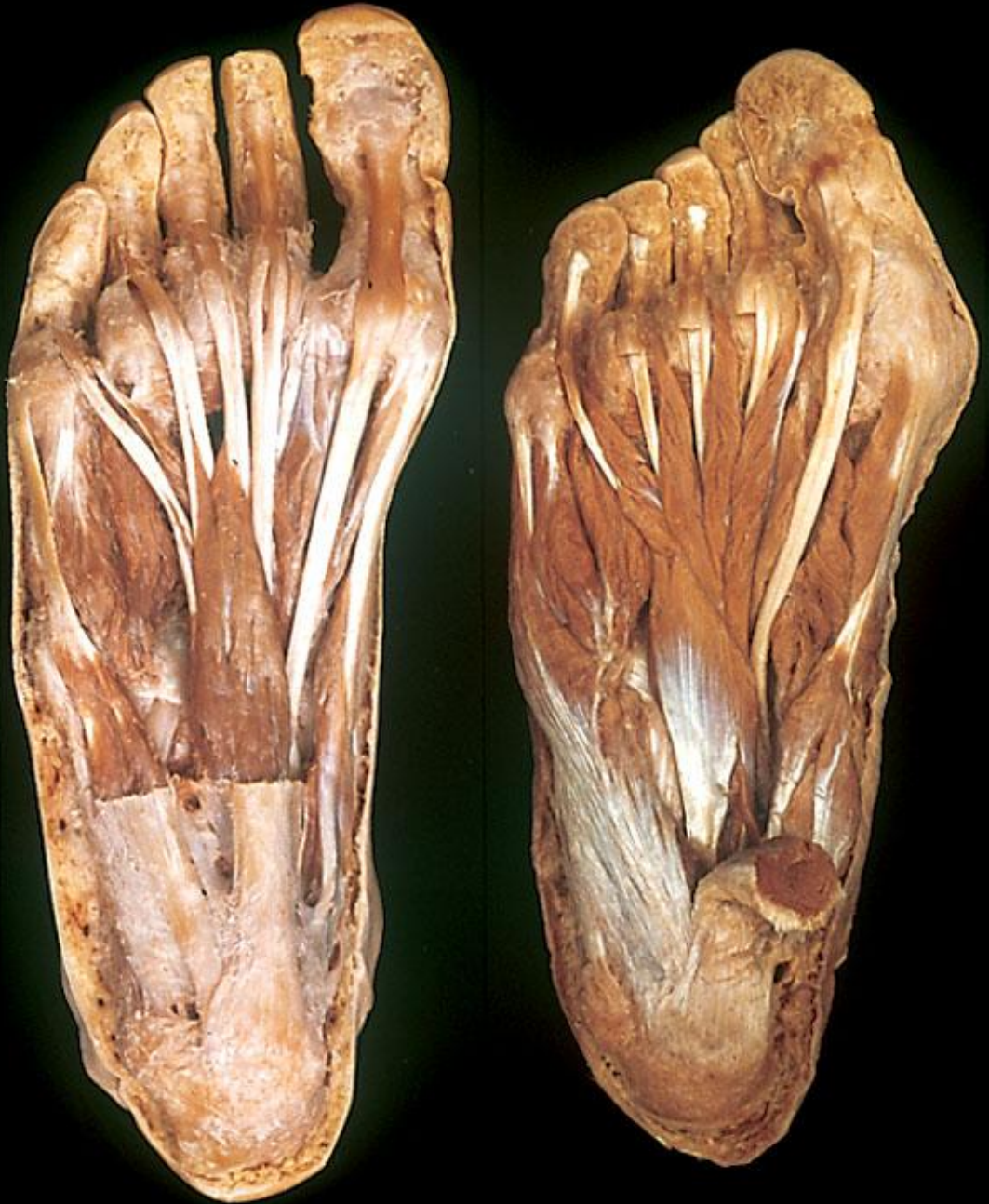Παρατηρήσεις: Αρθρικός κλάδος
δεν απεικονίζεται

ΜΥΕΣ ΤΟΥ ΑΚΡΟΥ ΠΟΔΙΟΥ



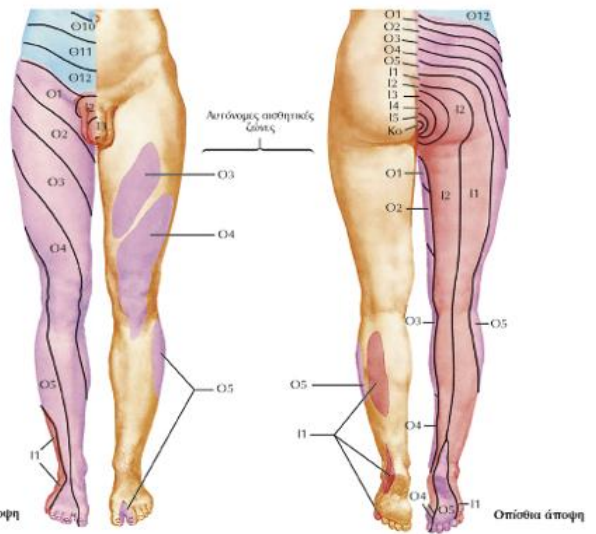
ΜΥΕΣ ΤΟΥ ΑΚΡΟΥ ΠΟΔΙΟΥ



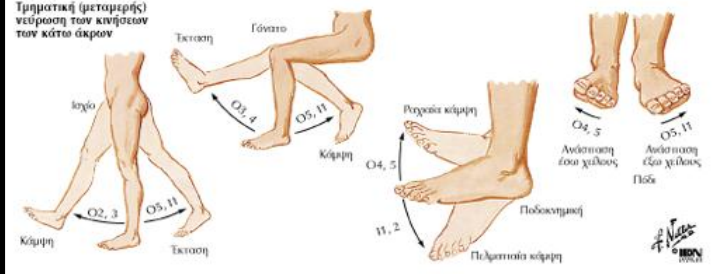


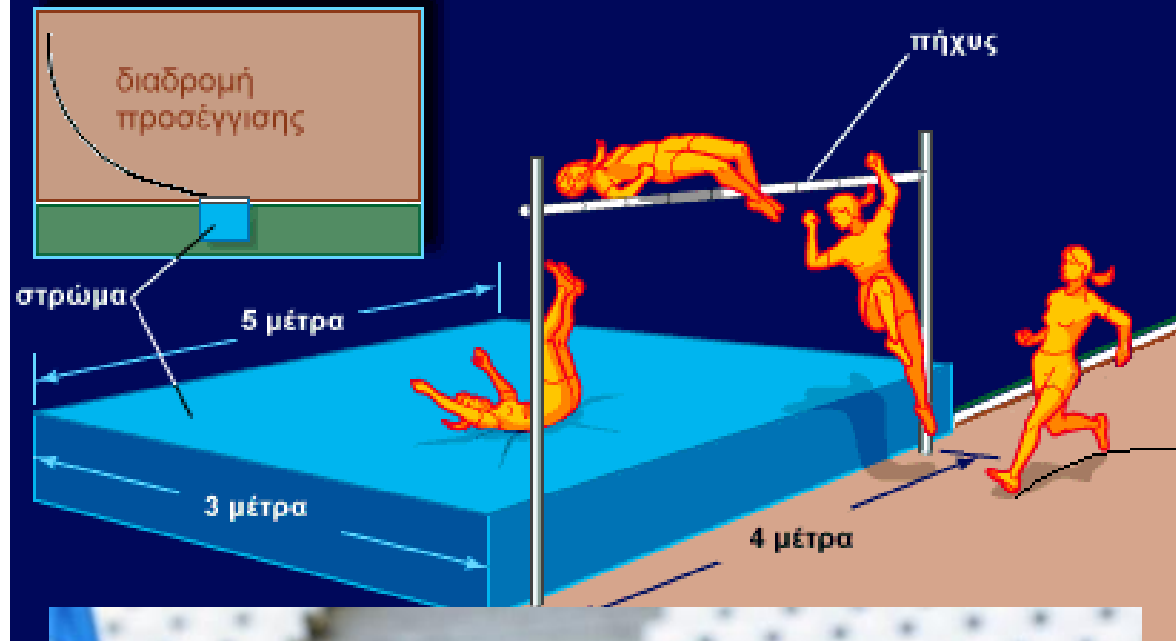
Σχηματικός προσδιορισμός (από Keegan και Garrett) των δερματομιών, τα οποία απεικονίζονται ως διακριτές περιοχές. Στην πραγματικότητα υπάρχει σημαντική επικάλυψη μεταξύ δύο γειτονικών δερματομιών. Ενδεικτικός χάρτης δερματομιών είναι ο προσεγγιστικός από τον Ferster (βλ. Βιβλιογραφικές αναφορές)

Ραχιαία άποψη Σαροειδές οστό



Τμηματική (μεταμερής) νευρώση των κινήσεων των κάτω άκρων

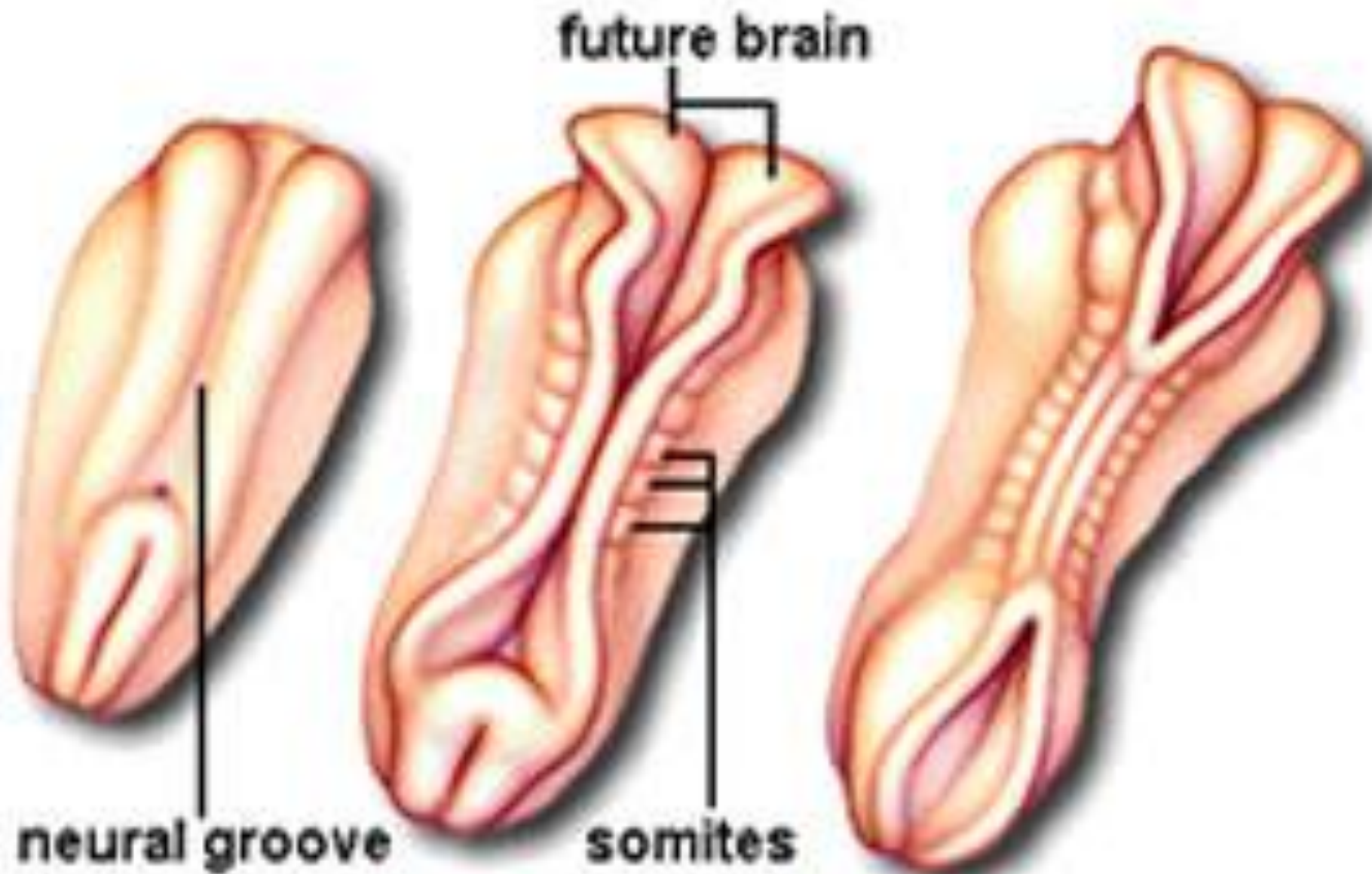


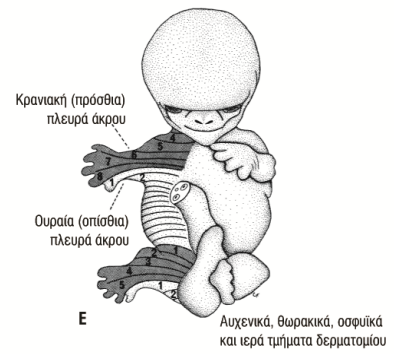
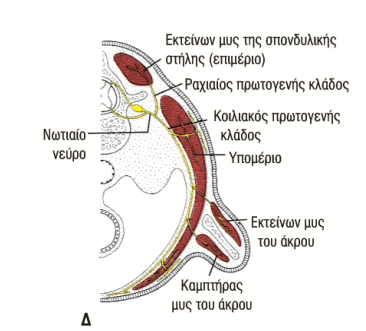
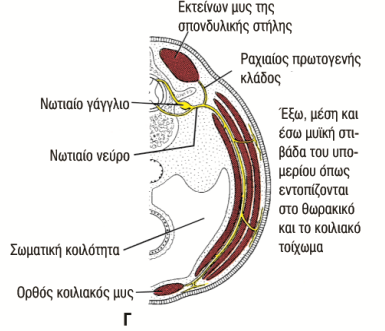
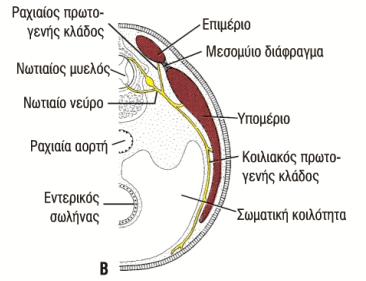
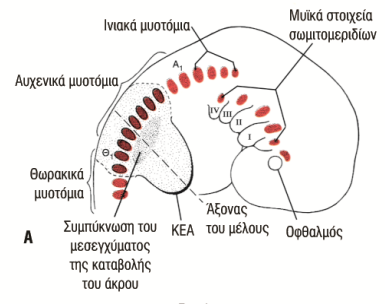
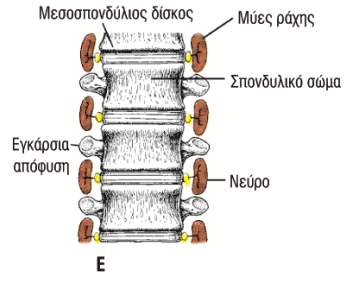
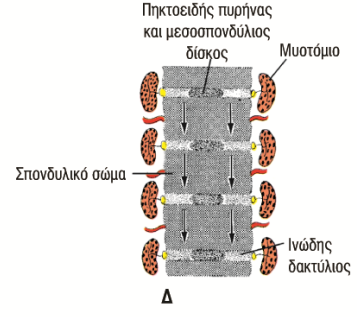
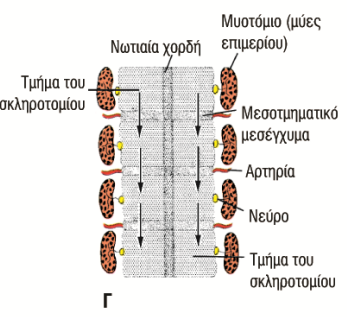
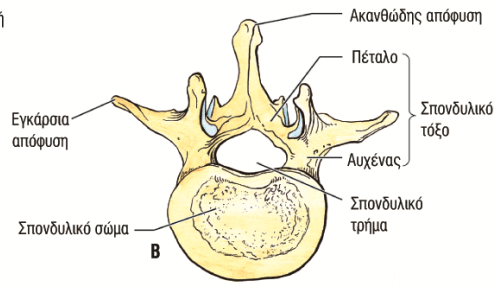
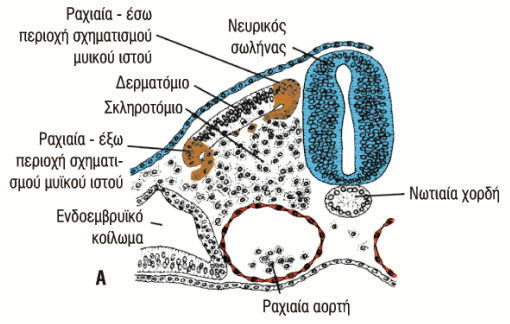


Εμβρυολογία Μυοσκελετικού Συστήματος

- **ΚΑΤΑΒΟΛΕΣ ΤΟΥ ΣΚΕΛΕΤΙΚΟΥ ΣΥΣΤΗΜΑΤΟΣ**
Τα σκληροτόμια των σωμιτών, το σωματοπλευρικό μεσόδερμα και τα κύτταρα της νευρικής ακρολοφίας στην κεφαλή (σχηματίζουν το μεσέγχυμα των φαρυγγικών τόξων και το μεσέγχυμα της κεφαλής).
- **ΚΑΤΑΒΟΛΕΣ ΤΩΝ ΣΚΕΛΕΤΙΚΩΝ ΜΥΩΝ**
Τα μυοτόμια των σωμιτών και των σωματομεριδίων, το σωματοπλευρικό μεσόδερμα και το μεσέγχυμά της κεφαλής και των φαρυγγικών τόξων που προέρχεται από τη νευρική ακολουθία.
- **ΚΑΤΑΒΟΛΕΣ ΤΟΥ ΚΑΡΔΙΑΚΟΥ ΚΑΙ ΛΕΙΟΥ ΜΥΟΣ**
Το καρδιογόνο μεσόδερμα από την αρχική γραμμή για την καρδιά και το πλείστο του μεσόδερματος για τους λείους μυς.

ΔΙΑΓΡΑΜΜΑ





ΜΥΟΤΟΜΙΑ, ΔΕΡΜΟΤΟΜΙΑ, ΣΚΛΗΡΟΤΟΜΙΑ

- **Ο μυς, το οστό και ο συνδετικός ιστός προέρχονται κυρίως από το μεσόδερμα** της αρχικής γραμμής από το οποίο προέρχονται επίσης οι σωμίτες, το πλάγιο πέταλο και το διάχυτο μεσέγχυμα που παράγεται από τη γαστριδίωση. Κύτταρα από την εν τω βάθει στιβάδα των σωματιών διαχωρίζονται για να μεταναστεύουν γύρω από το νευρικό σωλήνα, τη νωτιαία χορδή και εντός της σωματόπλευρα.
- **Τα κύτταρα των σκληροτομιών διαφοροποιούνται σε χονδροβλάστες** οι οποίοι σχηματίζουν τους χόνδρινους προδρόμους του αξονικού οστικού σκελετού και τα οστά της βάσης του κρανίου
- Ο υπόλοιπος σωμίτης είναι ένα **δερματομυοτόμιο** που διαχωρίζεται σε **δερματοτόμιο** και **μυοτόμιο**. Το **δερματοτόμιο εξελίσσεται στο συνδετικό ιστό της δερμίδας, το μυοτόμιο εξελίσσεται σε μυϊκή μάζα.**

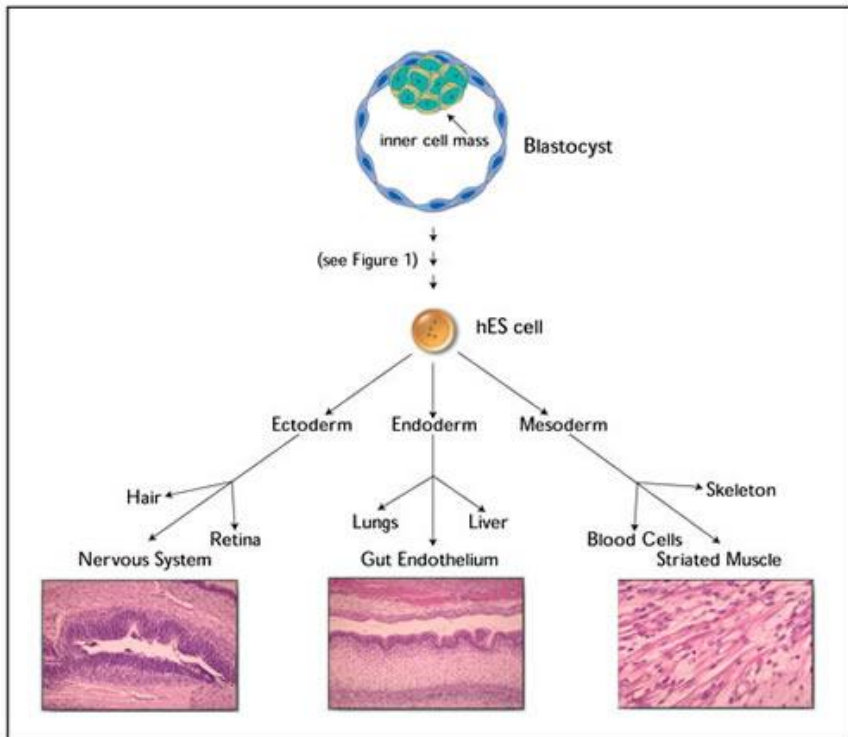
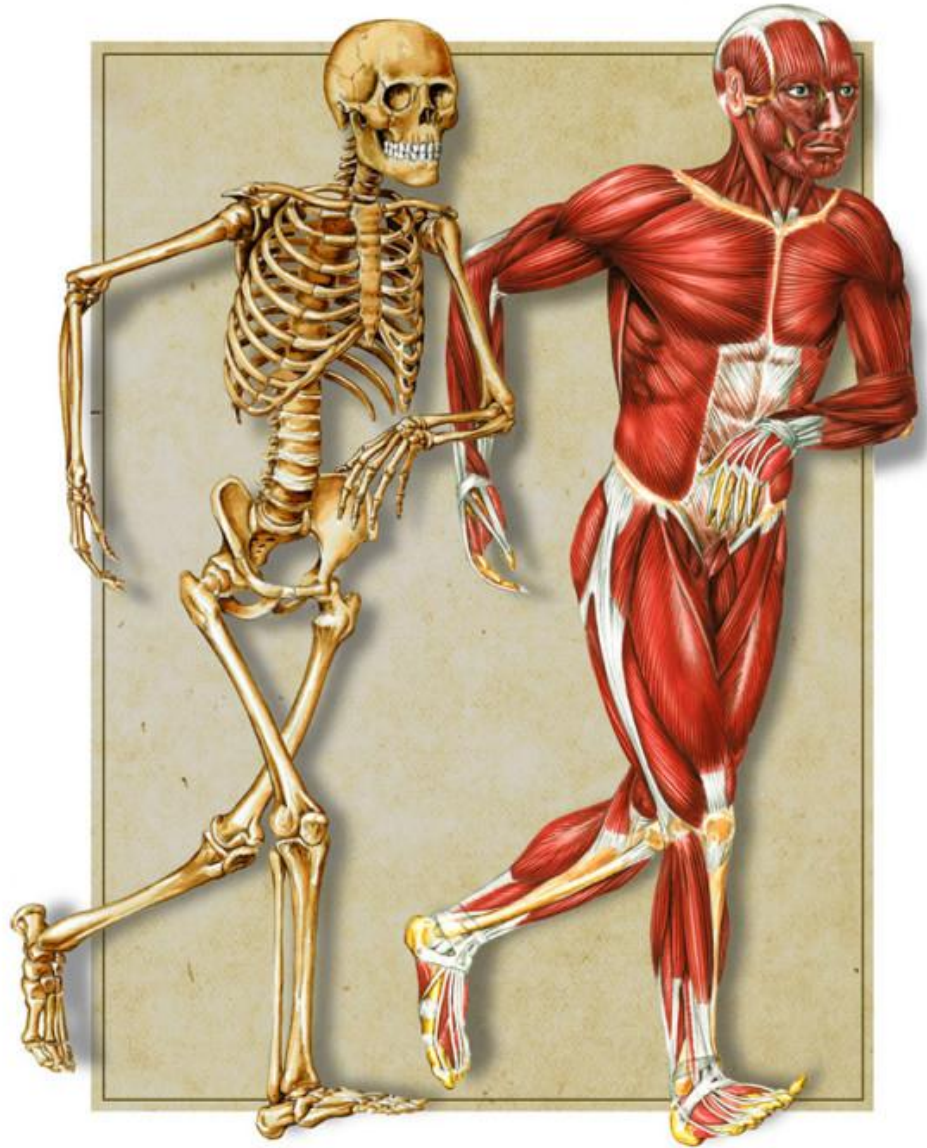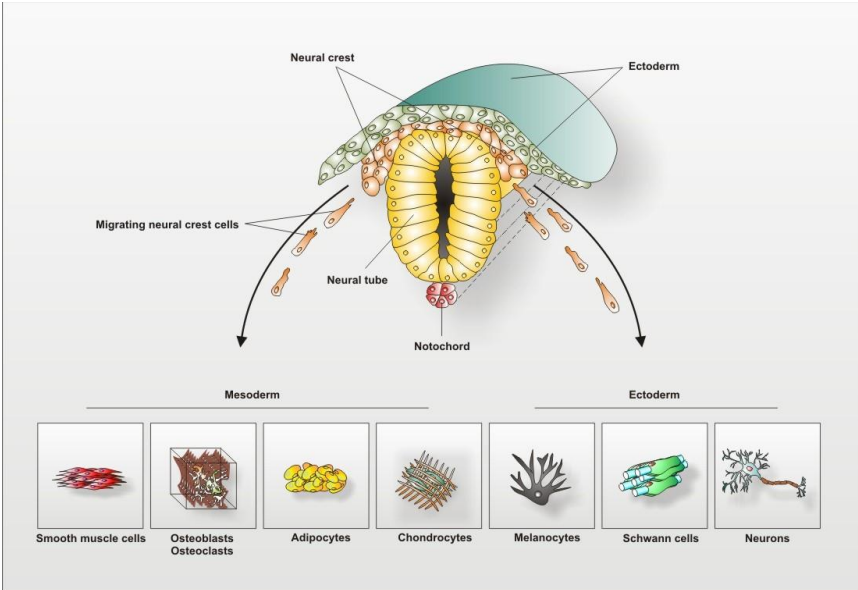


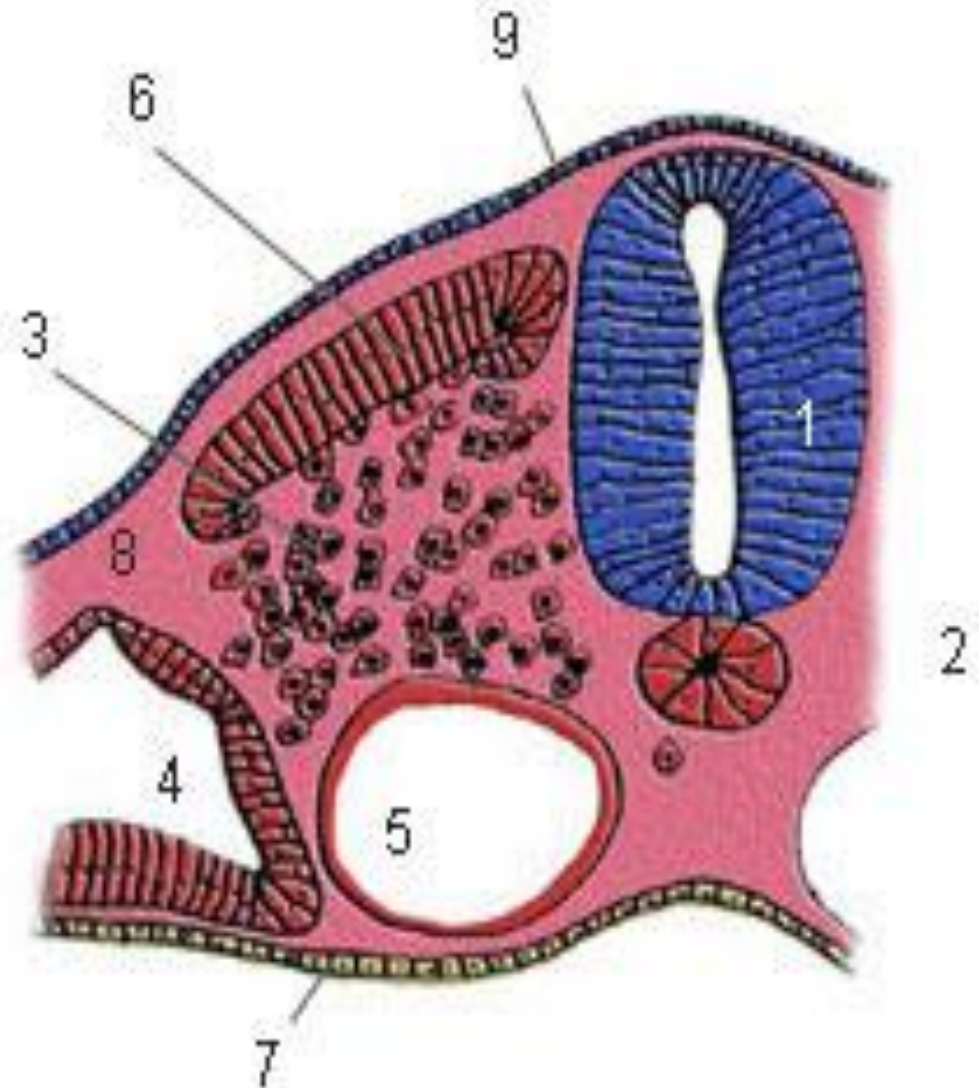
Figure 2: Differentiation of hES Cells into Three Germ Layers

ΜΕΤΑΜΕΡΙΑ ΤΩΝ ΜΥΩΝ ΤΗΣ ΣΠΟΝΔΥΛΙΚΗΣ ΣΤΗΛΗΣ

- Τα δερματοτόμια σχηματίζουν συνδετικό ιστό κάτω από το επιφανειακό εξώδερμα, την καταβολή της επιδερμίδας.
- Τα μυοτόμια διαφοροποιούνται σε τμήματα μυϊκών μαζών, ενώ το σκληροτόμιο και η νωτιαία χορδή σχηματίζουν την σπονδυλική στήλη.
- Τα σώμα (κέντρο) του σπονδύλου προέρχεται όχι από ένα και μόνο σκληροτόμιο, αλλά από τη συγχώνευση του μισού από δύο παρακείμενα σκληροτόμια.

Πρόκειται για αξιοσημείωτο μορφολογικό παράδειγμα γονιδιακών προϊόντων τα **οποία εκφράζονται μεταμερώς με τη μορφή παρατμημάτων που επικαλύπτουν παρακείμενα πρώιμα τμήματα**. Το αποτέλεσμα είναι ότι τα μεσοδιαστήματα ανάμεσα στα σπονδυλικά σώματα βρίσκονται στο επίπεδο των μυοτομίων και τα νωτιαία νεύρα που εξέρχονται από τη σπονδυλική στήλη φέρονται κατευθείαν στους μυς που νευρώνουν.

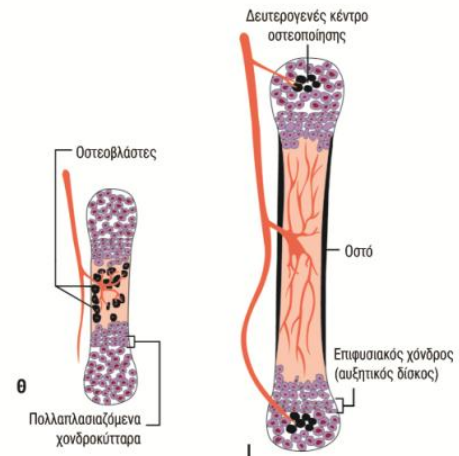
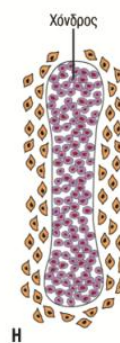
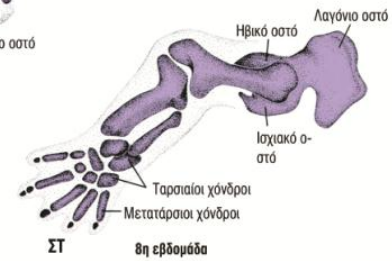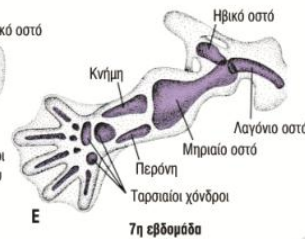
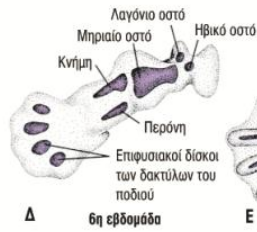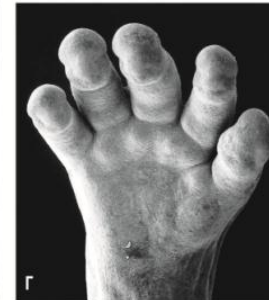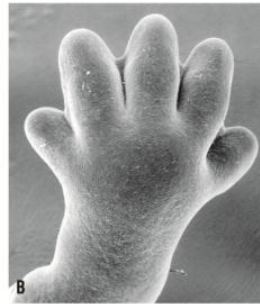
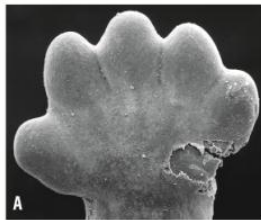
- 1. Νευρικός σωλήνας
- 2. Νωτιαία χορδή
- 3. Σκληροτόμιο
- 4. Ενδοεμβρυϊκό κοίλωμα
- 5. Ραχιαία αορτή
- 6. Δερμομυοτόμιο
- 7. Ενδόδερμα
- 8. Μεσέγχυμα
- 9. Επιφανειακό εξώδερμα



ΜΕΣΕΓΧΥΜΑΤΙΚΕΣ ΚΑΤΑΒΟΛΕΣ

5^Η ΚΑΙ 6^Η ΕΒΔΟΜΑΔΑ

- Η ανάπτυξη των οστών αρχίζει με πυκνώσεις μεσεγχύματος από τα σκληροτόμια (για τον αξονικό σκελετό) και τη σωματόπλευρα (για το σκελετό των άκρων).
Κύτταρα από αυτές τις πυκνώσεις διαφοροποιούνται σε χονδροβλάστες, οι οποίοι μετατρέπουν τις μεσεγχυματικές καταβολές σε χόνδρινους προδρόμους των οστών.
Ο χόνδρινος ιστός τελικά αντικαθίσταται από οστίτη ιστό με **ενδοχόνδρια οστέωση**. Τα σκληροτόμια εκτείνονται στην κεφαλή του εμβρύου για να σχηματίσουν ενδοχόνδριο οστό στη βάση του νευροκρανίου.
- Πολλά άλλα οστά του σκελετού της κεφαλής σχηματίζονται με **ενδομεμβρανώδη οστέωση**, με απευθείας εναπόθεση οστίτη ιστού σε μεσέγχυμα που προέρχεται από τη νευρική ακρολοφία.



ΟΣΤΕΟΠΟΙΗΣΗ ΤΗΣ ΣΠΟΝΔΥΛΙΚΗΣ ΣΤΗΛΗΣ

- **Το οστό πρωτοεμφανίζεται στα πρότυπα από υαλοειδή χόνδρο** στους κατά τόπους πυρήνες οστέωσης, όπου ο χόνδρος εκφυλίζεται και αποσύρεται και οι οστεοβλάστες αρχίζουν να εναποθέτουν οστίτη ιστό. Ως επί το πλείστον, κάθε οστό σχηματίζεται από μερικούς πυρήνες οστέωσης.
- **Η σπονδυλική στήλη σχηματίζεται από πυρήνες οστέωσης για το σώμα, το σπονδυλικό τόξο και την πλευρική απόφυση του χόνδρου κάθε σπονδύλου και ζεύγους πλευρών.** Στο σπόνδυλο χωρίς πλευρικές αρθρώσεις, οι πλευρικές αποφύσεις συνεισφέρουν στις εγκάρσιες αποφύσεις του σπονδύλου ή στις πλάγιες πτέρυγες του ιερού οστού.
- **Η νωτιαία χορδή συνήθως εξαφανίζεται, παραμένει ως πηκτοειδής πυρήνας (το ζελατινώδες κέντρο των μεσοσπονδύλιων δίσκων).**

ΑΝΑΠΤΥΞΗ ΤΟΥ ΑΤΛΑΝΤΑ, ΤΟΥ ΑΞΟΝΑ, ΤΩΝ ΠΛΕΥΡΩΝ ΚΑΙ ΤΟΥ ΣΤΕΡΝΟΥ

- Ο άτλας (A1) και ο άξονας (A2) διαφέρουν από τον τυπικό σπόνδυλο, επειδή **το σώμα (κέντρο) του άτλαντα συγχωνεύεται με το σώμα του άξονα στην οδοντοειδή απόφυση (οδόντας)**, τον άξονα γύρω από τον οποίο περιστρέφεται ο άτλας και ο σκελετός της κεφαλής.
- **Η κλείδα είναι το μοναδικό μετακρανιακό οστό που αναπτύσσεται με ενδομεμβρανώδη αντί της ενδοχόνδριας οστέωσης.**
- **Η ανάπτυξη του στέρνου** είναι ασυνήθης και γίνεται προοδευτικά από διφυείς μεσεγχυματικές πυκνώσεις, έναν **μονήρη χόνδρο** και μια **κατακόρυφη σειρά διφυών πυρήνων οστέωσης.**
- Η οστέωση των πλευρών είναι επίσης ιδιόμορφη. Ο **υαλοειδής χόνδρος παραμένει μεταξύ των σωμάτων των πλευρών και το στέρνο ως πλευρικός χόνδρος**, αλλά οι στερνοπλευρικές αρθρώσεις είναι **διαρθρώσεις.**

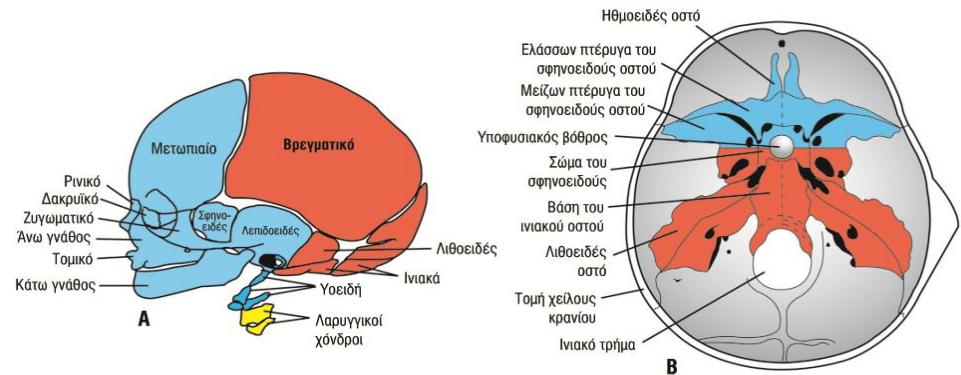
ΟΣΤΙΚΑ ΚΥΤΤΑΡΑ ΚΑΙ ΕΝΑΠΟΘΕΣΗ ΟΣΤΟΥ

- Η ανάπτυξη του οστού και η ανακατασκευή του οστού του ενήλικα συνεπάγεται κυτταρικές διαδικασίες εναπόθεσης και απορρόφησης του οστού.
- Οι οστεοβλάστες εναποθέτουν οστό, τα οστεοκύτταρα συντηρούν το οστό, εγκλωβισμένα σε κοιλότητες μέσα στη θεμέλια ουσία του οστού και οι πολυπύρρηνοι οστεοκλάστες απορροφούν το οστό.
- Το οργανικό συστατικό του οστού που λέγεται οστεοειδές, πρώτα εναποτίθεται και μετά ασβεστοποιείται από τους κρυστάλλους υδροξυαπατίτη που εναποτίθενται από τις οστεοβλάστες στο οστεοειδές.

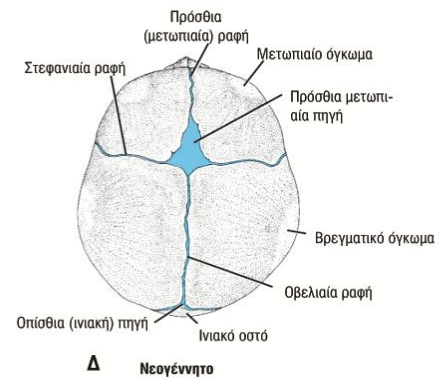
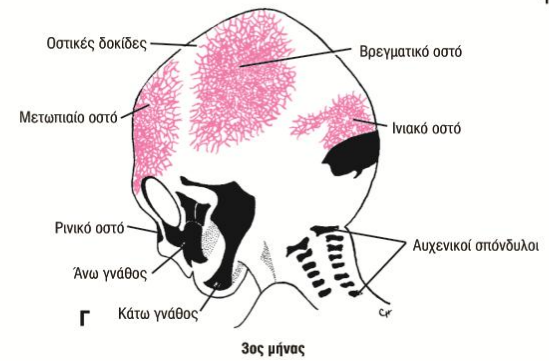
ΙΣΤΟΛΟΓΙΑ ΤΟΥ ΟΣΤΟΥ

- Η ενδοχόνδρια και η ενδομεμβρανώδης οστέωση παράγει τον ίδιο οστίτη ιστό. Πολλά οστά ενηλίκου αποτελούνται από συμπαγές οστό εξωτερικά και σπογγώδες οστό εσωτερικά. Το ενήλικο συμπαγές οστό αποτελείται από στιβάδες οστού που λέγονται πετάλια, τα οποία διαχωρίζονται μεταξύ τους από λεπτές στιβάδες διατεταγμένων κολλαγόνων ινών.
- Τα περιφερικά πετάλια σχηματίζουν τη συμπαγή στιβάδα και τα επιμήκη, κυλινδρικά, συγκεντρικά πετάλια σχηματίζουν τους οστεώνες (Αβέρσεια συστήματα), τις δομικές μονάδες του συμπαγούς οστού. Μεταξύ των οστεώνων βρίσκονται τα διάμεσα πετάλια από τα εναπομείναντα μέρη παλαιότερων οστεώνων.
- Γύρω από το οστό βρίσκεται το περιόστεο που αποτελείται από μια έξω ινώδη στιβάδα και μια έσω οστεογενή στιβάδα που περιέχει οστεοβλάστες. Το ενδόστεο επενδύει την εσωτερική πιο ακανόνιστη επιφάνεια του συμπαγούς οστού.

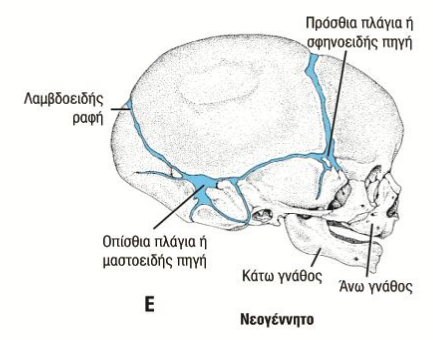
ΥΜΕΝΟΓΕΝΗ ΟΣΤΑ ΚΑΙ ΑΝΑΠΤΥΞΗ ΤΟΥ ΣΚΕΛΕΤΟΥ ΤΟΥ ΚΡΑΝΙΟΥ



Όστά της βάσης του κρανίου



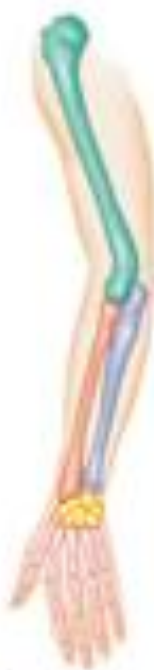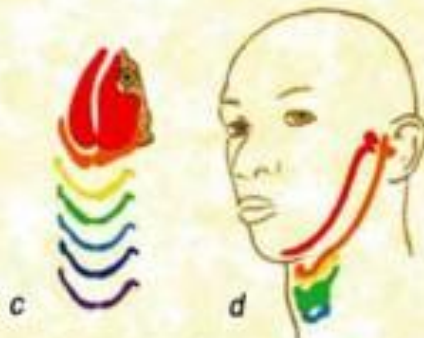
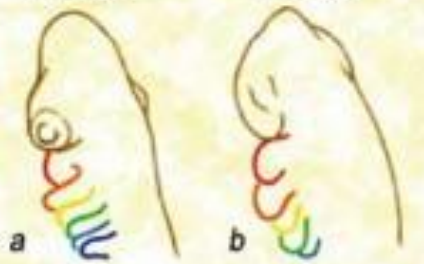
Δ Νεογέννητο



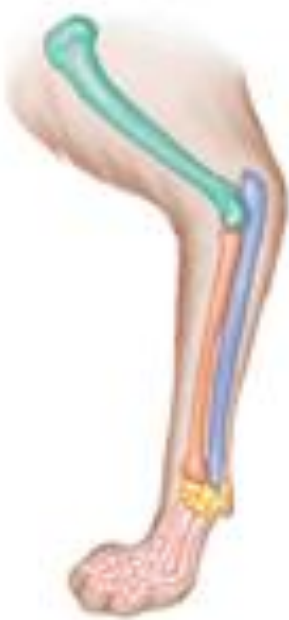Ε Νεογέννητο

Shark embryo

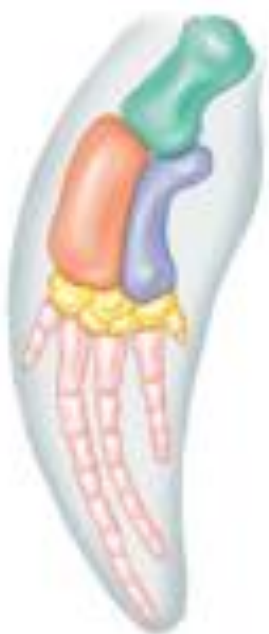Human embryo



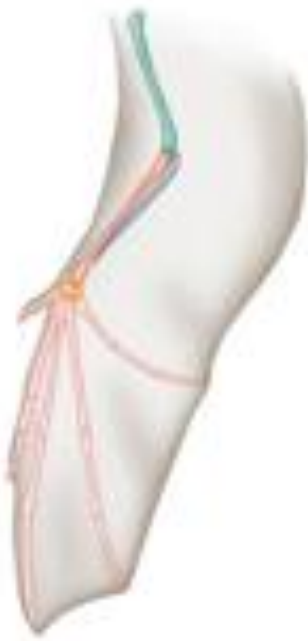Human



Cat



Whale



Bat

ΑΝΑΠΤΥΞΗ ΟΣΤΩΝ ΣΤΟ ΜΕΣΕΓΧΥΜΑ

- Τα μεσεγχυματικά κύτταρα της κεφαλής του εμβρύου διαφοροποιούνται σε οστεοβλάστες, που παράγουν και εναποθέτουν **οστεοειδές**, την οργανική **θεμέλια ουσία του οστού**.
- Οι ανόργανοι κρύσταλλοι του **υδρόξυαπατίτη** ενσωματώνονται στο οστεοειδές για να σχηματίσουν αληθή **εφαλατωμένο οστίτη ιστό**. Οι οστεοβλάστες εγκλωβίζονται ως οστεοκύτταρα σε χώρους που λέγονται οστικές κοιλότητες και συνδέονται μεταβολικά με άλλα οστεοκύτταρα μέσω αποφυάδων που πληρούν τους σωληνίσκους.
- Το **σπογγώδες οστό** με λεπτές δοκίδες που περιβάλλονται από αγγειοβριθή μυελώδη ιστό είναι το **πρώτο οστό που σχηματίζεται**. Αυτό το οστό λέγεται και δικτυωτό, γιατί δεν έχει πετάλια και οι κολλαγόνες ίνες έχουν τυχαία διάταξη. **Όλο το οστό είναι ανώριμο όταν πρωτοεναποτίθεται**.

ΣΧΗΜΑΤΙΣΜΟΣ ΟΣΤΕΩΝΑ

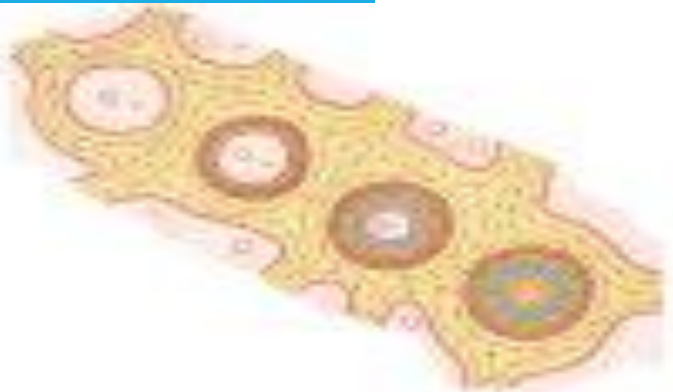- Οι οστεώνες σχηματίζονται στα αναπτυσσόμενα συμπαγή οστά προκειμένου να διασφαλίσουν την αιμάτωση διαμέσου των κεντρικών Αβέρσειων σωλήνων, οι οποίοι συνδέονται μεταξύ τους μέσω των σωλήνων Volkmann σε περιοχές παχύτερου συμπαγούς οστού.
- Οι **πρωτογενείς οστεώνες** είναι οι πρώτοι οστεώνες που σχηματίζονται σε μυελικούς χώρους μέσα στο αρχικό σπογγώδες οστό. Αυτοί οι μυελικοί χώροι θα γεμίσουν με τις συγκεντρικές στιβάδες των πεταλίων.
- Ακολούθως, οι **δευτερογενείς οστεώνες** σχηματίζονται με διεργασίες ανακατασκευής. Και στον πρωτογενή και στο δευτερογενή οστεώνα πρώτα εναποτίθεται το εξώτατο πετάλιο και ακολουθεί η εναπόθεση των εσωτερικών προς τον κεντρικό πόρο.

ΑΝΑΠΤΥΞΗ ΚΑΙ ΑΝΑΚΑΤΑΣΚΕΥΗ ΤΟΥ ΣΥΜΠΑΓΟΥΣ ΟΣΤΟΥ

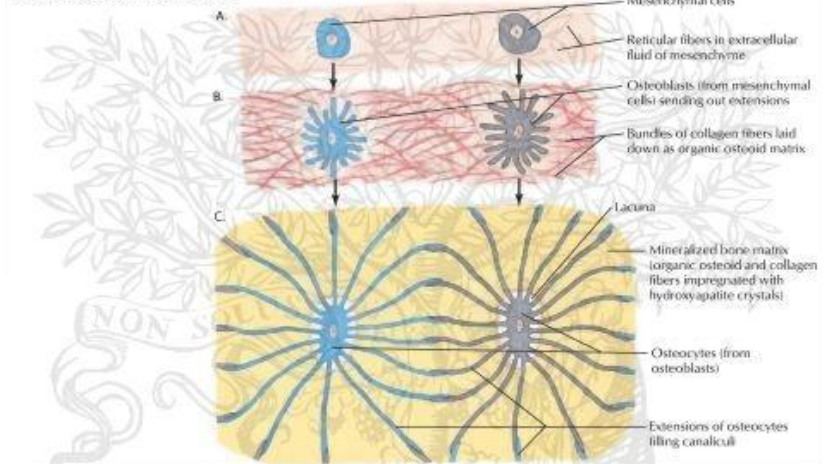
- Ο χόνδρος μπορεί να αυξηθεί με **διάμεση αύξηση** (την προσθήκη νέας θεμέλιας ουσίας από μέσα).
- Το οστό αυξάνεται μόνο με **εναπόθεση οστίτη ιστού στις επιφάνειες (εναποθετική αύξηση)**. Όταν ένα οστό αυξάνεται σε πάχος νέα πετάλια εναποτίθενται στην εξωτερική επιφάνεια του συμπαγούς οστού από την οστεογενή στιβάδα του **περιοστέου**. Η σπογγώδης και η εσωτερική επιφάνεια απορροφούνται από τους οστεοκλάστες. Οι δευτερογενείς οστεώνες σχηματίζονται κοντά στην επιφάνεια με παρόμοια διεργασία ανακατασκευής. Νέες γενιές οστεώνων σχηματίζονται όταν λόγω της οστεοκλαστικής δραστηριότητας δημιουργούνται νέοι αβέρσειοι σωλήνες και πετάλια εναποτίθενται από τα έξω προς τα μέσα με τρόπο παρόμοιο με αυτόν που παρατηρείται κατά το σχηματισμό του πρωτογενούς οστεώνα.

ΕΝΔΟΧΟΝΔΡΙΑ ΟΣΤΕΩΣΗ ΜΑΚΡΟΥ ΟΣΤΟΥ

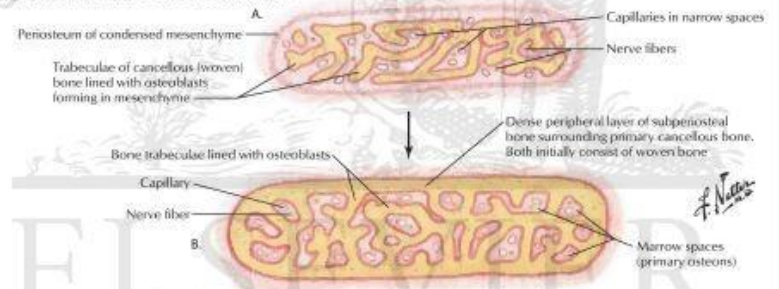
- Το **περιχόνδριο διαφοροποιείται σε περίοστεο** και το περισστικό κολάρο του οστού σχηματίζεται γύρω από τη διάφυση.
- Ο **χόνδρος ασβεστοποιείται στο κέντρο της διάφυσης**. Τα κύτταρα του χόνδρινου ιστού υπερτρέφονται, **εκφυλίζονται** και ο χόνδρος κατακερματίζεται.
- **Αιμοφόρα αγγεία εισβάλλουν στην περιοχή, οι οστεοβλάστες αρχίζουν να εναποθέτουν οστό στις εναπομένουσες χόνδρινες οστικές παρασχίδες και σχηματίζεται ο πρωτογενής πυρήνας οστέωσης**. Το οστό αντικαθιστά το χόνδρο και η οστέωση φθάνει μέχρι τα άκρα των διαφύσεων. Η διαδικασία επαναλαμβάνεται στις επιφύσεις, στους δευτερογενείς πυρήνες οστέωσης. Η μετάφυση είναι το τμήμα του οστού κοντά στον αυξητικό χόνδρο.



Initial bone formation in mesenchyme



Early stages of flat (membrane or dermal) bone formation



© Elsevier Inc. - Netterimages.com

Image No. 6581

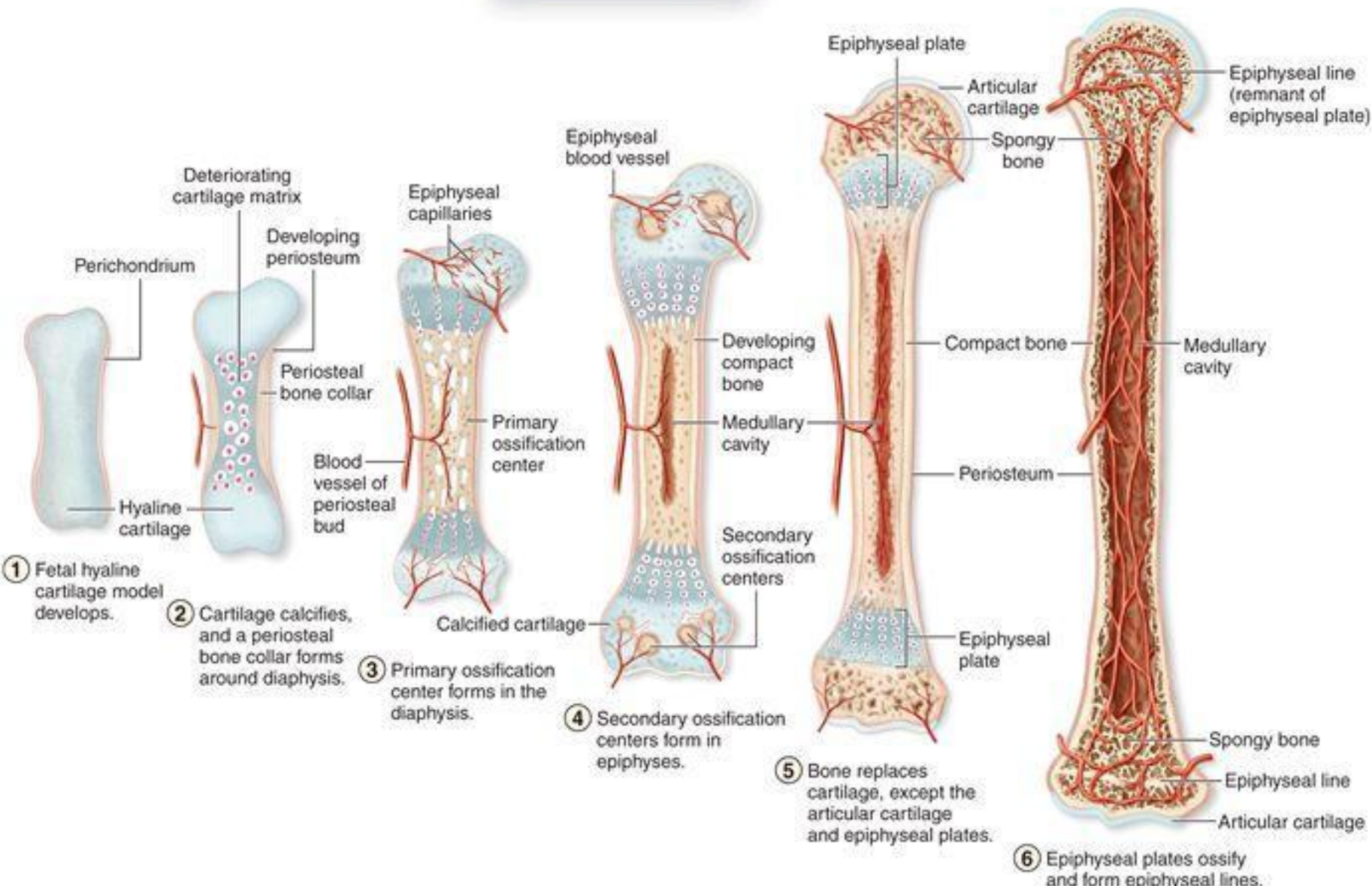
ΕΠΙΦΥΣΙΑΚΟΣ ΑΥΞΗΤΙΚΟΣ ΔΙΣΚΟΣ

- Η μετάφυση και η οστέινη μοίρα του αυξητικού δίσκου αιματώνονται ικανοποιητικά, όμως μόνο το ανώτατο μέρος της στήλης των χονδροκυττάρων (ζώνη πολλαπλασιασμού) έχει αγγεία. Η υπερτροφική ζώνη είναι ανάγγεια, οπότε τα κύτταρά της οξυγονώνονται και διατρέφονται πλημμελώς. Τα κύτταρα που βρίσκονται στις κατώτερες θέσεις εκφυλίζονται και πεθαίνουν.
- **Τα αγγειακά αυτά φαινόμενα έχουν βαρύνουσα φυσιολογική σημασία. Αιμάτωση παρατηρείται στο επιφυσιακό άκρο του αυξητικού δίσκου, δηλαδή εκεί όπου προστίθεται νέος χόνδρος για να αυξηθεί το μήκος του οστού στο διαφυσιακό άκρο του δίσκου, όπου σχηματίζεται οστίτης ιστός.**
Δεν αιματώνονται οι περιοχές στις οποίες ο χόνδρος πρέπει να απορροφηθεί.

ΛΕΙΤΟΥΡΓΙΑ ΤΟΥ ΠΕΡΙΦΕΡΙΚΟΥ ΧΟΝΔΡΟΥ ΣΤΗΝ ΕΠΙΦΥΣΗ

- Ο χόνδρος αντέχει σε συμπιεστικές δυνάμεις. Ο χόνδρος στην περιφέρεια του επιφυσιακού δίσκου δεν εμφανίζει τις ζώνες που εμφανίζει ο υπόλοιπος δίσκος. Έχει περισσότερο ομοιογενή μορφολογία και **παράγει νέο χόνδρο, έτσι ώστε ο δίσκος να αυξάνει σε πάχος**. Το περιχόνδριο γύρω του είναι περισσότερο ινώδες από το τυπικό περιχόνδριο ή το περίοστεο, έτσι ώστε να παρέχεται καλύτερη μηχανική υποστήριξη για την επέκταση του επιφυσιακού δίσκου, η οποία είναι αποτέλεσμα της δράσης των συμπιεστικών δυνάμεων.

Endochondral Ossification

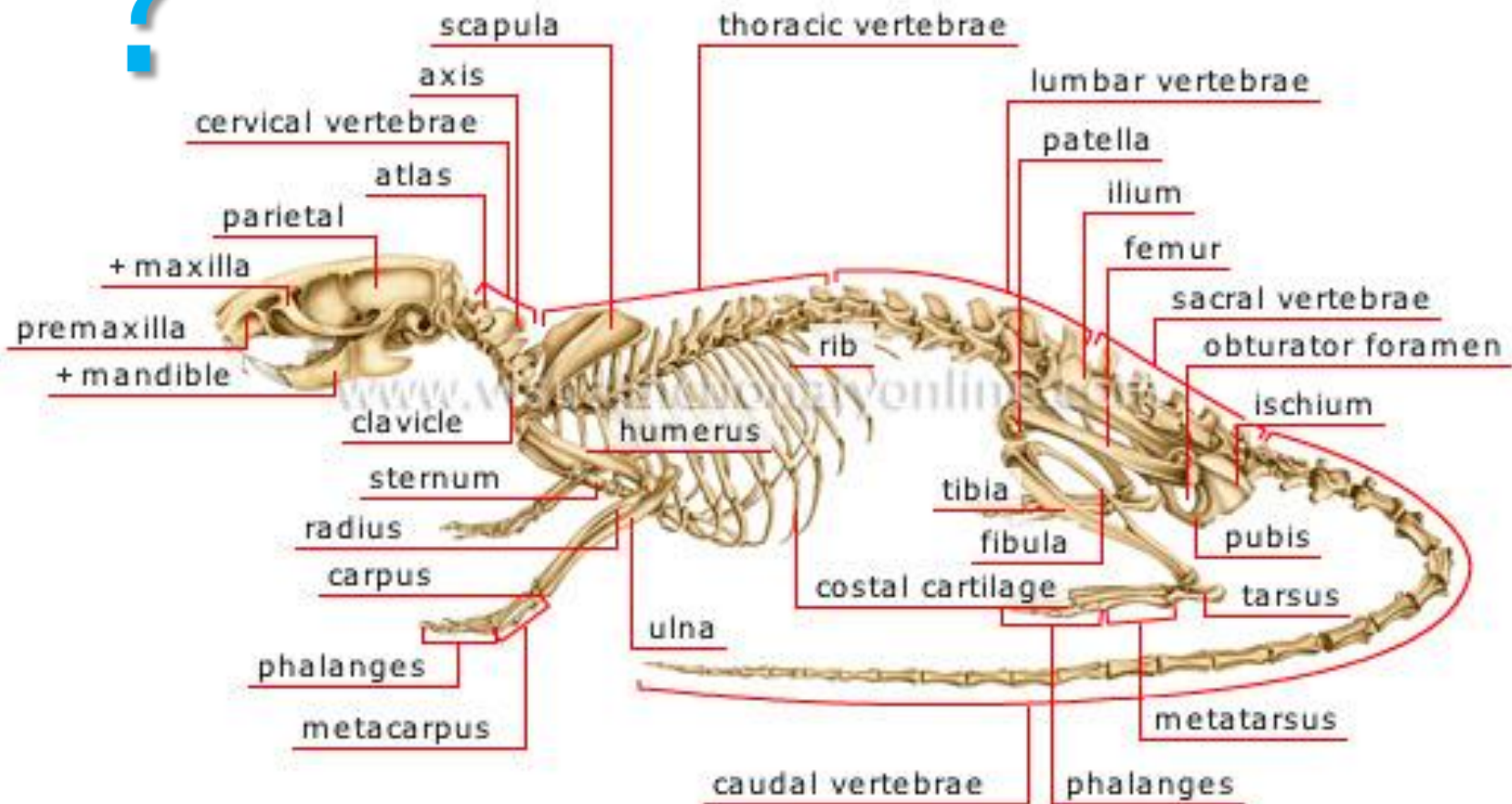


ΔΟΜΗ ΚΑΙ ΛΕΙΤΟΥΡΓΙΑ ΤΟΥ ΑΥΞΗΤΙΚΟΥ ΔΙΣΚΟΥ

- Η ενδοχόνδρια οστέωση στις επιφυσιακές ζώνες του αυξητικού δίσκου γίνεται κατά βήματα παρόμοια με εκείνα που παρατηρούνται στους πρωτογενείς και δευτερογενείς πυρήνες οστέωσης. Τα βήματα αυτά **είναι η ασβεστοποίηση και ο θάνατος των χονδροκυττάρων, η απομάκρυνση του χόνδρου και η εναπόθεση οστού** στις εναπομείνουσες παρασχίδες χόνδρου.
- Κυριότερη διαφορά είναι η παραγωγή νέων χονδροκυττάρων στη ζώνη πολλαπλασιασμού. Η ζώνη αυτή αποτελεί τη βασική πηγή νέου ιστού για την κατά μήκος αύξηση των μακρών οστών.

ΠΑΘΟΦΥΣΙΟΛΟΓΙΑ ΤΟΥ ΑΥΞΗΤΙΚΟΥ ΔΙΣΚΟΥ

- Οι νόσοι που επηρεάζουν το ύψος (νανισμός ή γιγαντισμός) είναι αποτέλεσμα παθολογικών διεργασιών στη ζώνη πολλαπλασιασμού, όπως είναι ο αυξημένος ή ο μειωμένος πολλαπλασιασμός των χονδροκυττάρων.
- Οι ανωμαλίες του οστίτη ιστού (πχ ραχίτιδα, οστεομαλάκυνση, ατελής οστεογένεση, σκορβούτο) ξεκινούν από τη μετάφυση, στο σημείο όπου το οστό παράγεται από τον επιφυσιακό δίσκο. Οποιαδήποτε διαταραχή της ανάπτυξης έχει ως αποτέλεσμα την ελάττωση της παραγωγής χονδροκυττάρων, όμως η οστεοποίηση επηρεάζεται λιγότερο, ενώ ταυτόχρονα παρατηρείται και αύξηση της οστικής πυκνότητας. Αυτές οι γραμμές αυξημένης οστικής πυκνότητας (γραμμές Harris ή γραμμές αναστολής της ανάπτυξης) διακρίνονται σε μια απλή ακτινογραφία κοντά στις επιφύσεις του ώριμου οστού υποδηλώνοντας κάποια οξεία κάκωση ή βλάβη κατά την περίοδο ανάπτυξης.

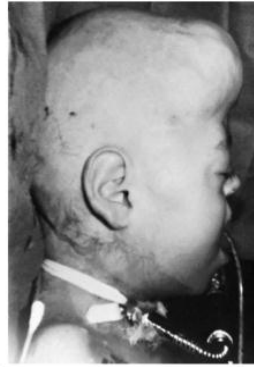

ΟΣΤΕΟΠΟΙΗΣΗ ΣΤΟ ΝΕΟΓΝΙΚΟ ΣΚΕΛΕΤΟ

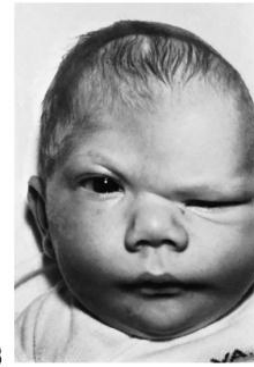- Το πλείστον των οστών του **όψιμου εμβρύου** αποτελούνται από **δικτυωτό οστίτη ιστό**. Τα **οστικά πετάλια** και οι **οστεώνες** **σηματίζονται κατά τη μεταγεννητική αύξηση**. Οι διαφύσεις έχουν οστεωθεί κατά τη γέννηση και οι δευτερογενείς πυρήνες αρχίζουν να εμφανίζονται.
- **Οι επιφυσιακοί αυξητικοί δίσκοι διατηρούνται σε όλη τη διάρκεια της εφηβείας**. Μετά την οστέωση των επιφύσεων παύει η κατά μήκος αύξηση των οστών.

ΑΝΑΠΤΥΞΗ ΤΩΝ ΑΡΘΡΩΣΕΩΝ

- Η ταξινόμηση των αρθρώσεων στηρίζεται στην κατάληξη του μεσεγγύματος που βρίσκονται μεταξύ των οστικών προδρόμων. Οι **χόνδρινες αρθρώσεις (συγχονδρώσεις)** έχουν τη δυνατότητα να αντέχουν **συμπιεστικές δυνάμεις**, ενώ ανάμεσα στα οστά της άρθρωσης παρεμβάλλεται **υαλοειδής χόνδρος** (πχ σφηνοϊνιακή συγχόνδρωση και επιφυσιακός δίσκος).
- **Τα οστά στις ινώδεις αρθρώσεις συνδέονται μεταξύ τους με πυκνό συνδετικό ιστό**. Οι ινώδεις αρθρώσεις (συνδεσμώσεις) του κρανίου αντιστέκονται στις διατακτικές δυνάμεις που ασκεί ο αναπτυσσόμενος εγκέφαλος.
- **Οι διαρθρώσεις έχουν μια αρθρική κοιλότητα, η οποία διευκολύνει την κίνηση και μπορεί να περιέχουν διάρθριο δίσκο**. Το μεσέγγυμα εξαφανίζεται και υαλοειδής χόνδρος καλύπτει τις αρθρικές επιφάνειες. Η διάρθρωση αποτελεί το συνηθέστερο τύπο άρθρωσης.



A



B



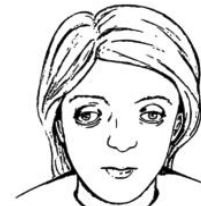Σύνδρομο Pfeiffer

Γ



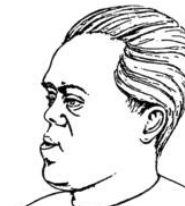Σύνδρομο Apert

Δ



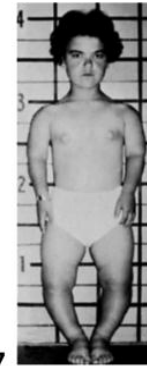Σύνδρομο Crouzon

Ε

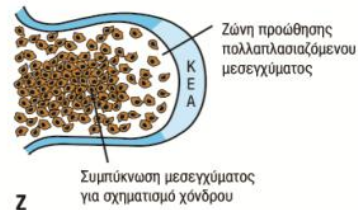

Αχονδροπλασία

ΣΤ

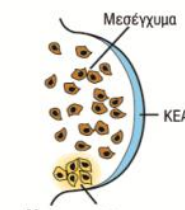


Ζ



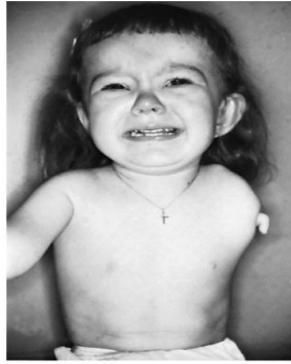Ζ

Συμπύκνωση μεσεγχύματος για σχηματισμό χόνδρου

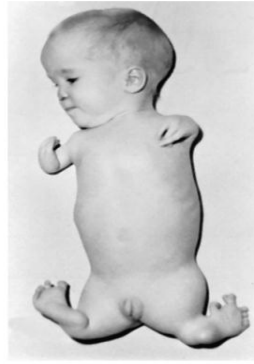

Η

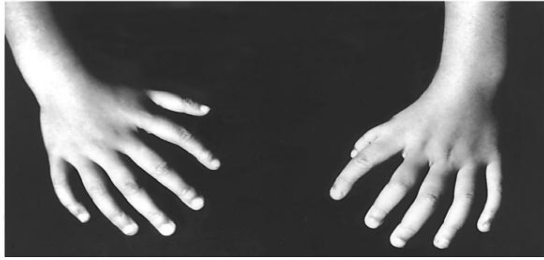ΖΠΔ



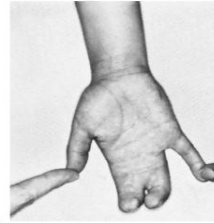A



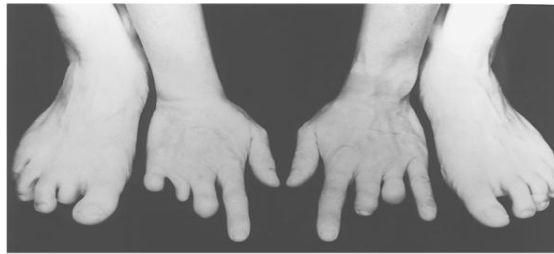B



Г



Δ

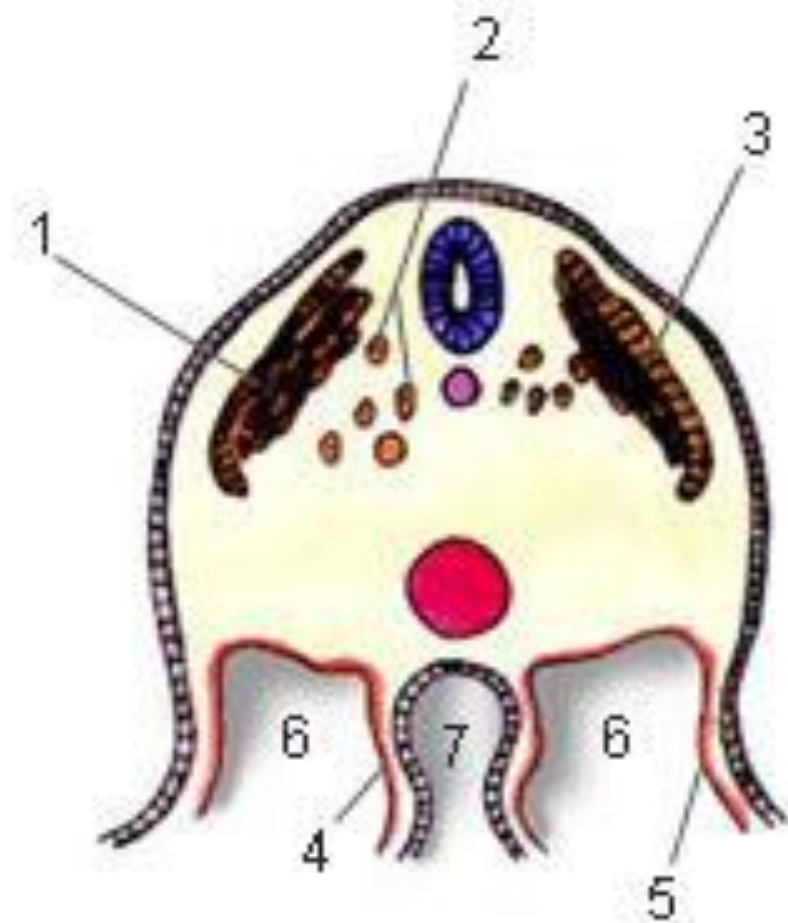


E

ΜΥΪΚΟ ΣΥΣΤΗΜΑ: ΚΑΤΑΒΟΛΕΣ

- Οι σκελετικοί (γραμμωτοί) μύες αναπτύσσονται από τα μυοτόμια των σωμιτών και από το σωματοπλευρικό μεσόδερμα. Τα μυοτόμια παράγουν τους μύς του κορμού και κάποιους μύς της κεφαλής.
- Τα μυϊκά κύτταρα των άκρων προέρχονται από κύτταρα των μυοτομιών που έχουν μεταναστεύσει, ενώ τα συστατικά των μυών που αποτελούνται από συνδετικό ιστό (τένοντες, ενδομύιο, περιμύιο, επιμύιο) προέρχονται από το σωματοπλευρικό μεσέγγυμα των άκρων. Το σωματοπλευρικό μεσόδερμα μπορεί επίσης να διαφοροποιηθεί σε μυ, όπως φαίνεται να συμβαίνει στο πρόσθιο τοίχωμα του κορμού.
- **ΜΕΤΑΜΕΡΕΙΑ ΚΑΙ ΔΙΑΙΡΕΣΗ ΤΩΝ ΜΥΟΤΟΜΙΩΝ**
- Όπως οι σωμίτες από τους οποίους προήλθαν, τα μυοτόμια του εμβρύου έχουν μεταμερή κατανομή και κάθε τμήμα νευρώνεται από ένα νωτιαίο νεύρο (αυχενικά, θωρακικά, οσφυϊκά, ιερά νεύρα).
- Τα μυοτόμια αρχίζουν να διαιρούνται σε μια μικρή, ραχιαία μοίρα που ονομάζεται επιμερίδιο και μια μεγαλύτερη, κοιλιακή μοίρα που ονομάζεται υπομερίδιο.
- Παρακείμενα μυοτόμια συμφύονται και σχηματίζουν σκελετικούς μύς, έτσι ώστε οι περισσότεροι μύς να νευρώνονται από περισσότερα του ενός μυελοτόμια (πχ A3, A4, A5). Αυτό συμβαίνει είτε με νέρωση από περισσότερα του ενός νωτιαία νεύρα (ραχιαίοι και κοιλιακοί μύες του κορμού) ή με αναδιάταξη των νευρικών ριζών των διαφόρων μυελοτομιών σε μονήρη νεύρα του βραχιόνιου και του οσφυοϊερού πλέγματος που νευρώνουν τους μύς των άκρων.

1. Μυοτόμιο
2. Σκληροτόμιο
3. Δερματοτόμιο
4. Σπλαγχνικό μεσόδερμα
5. Σωματικό μεσόδερμα
6. Ενδοεμβρυϊκό κοίλωμα
7. Λεκιθικός ασκός



ΕΠΙΜΕΡΙΔΙΟ, ΥΠΟΜΕΡΙΔΙΟ ΚΑΙ ΟΜΑΔΕΣ ΜΥΩΝ

- Το **επιμερίδιο** κάθε μυοτομίου νευρώνεται από το **ραχιαίο κλάδο του αντίστοιχου νωτιαίου νεύρου και παρέχει τους αυτόχθονες μυς της ράχης** (την ομάδα των ακανθεγκάρσιων, τον ορθωτήρα του κορμού).
- Το **υπομερίδιο** νευρώνεται από τον **κοιλιακό κλάδο του αντίστοιχου νωτιαίου νεύρου**.
- **Οι έξω και οι κοιλιακοί μύες του κορμού και όλα τα μυϊκά κύτταρα των άκρων προέρχονται από υπομερίδια**, τα οποία στα άκρα διαιρούνται περαιτέρω σε **κοιλιακό διαμέρισμα των καμπτήρων μυών και ραχιαίο διαμέρισμα των εκτεινόντων μυών**. Οι καμπτήρες νευρώνονται από πρόσθιους κλάδους του βραχιονίου και του οσφυοϊερού πλέγματος και εκτείνοντες από οπίσθιους κλάδους.

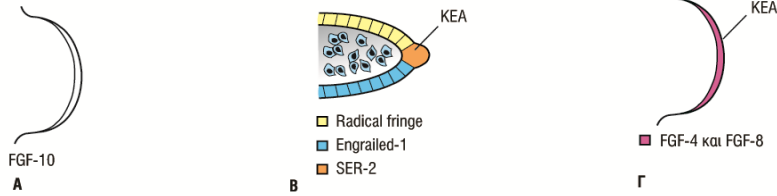
ΑΝΑΠΤΥΞΗ ΚΑΙ ΟΡΓΑΝΩΣΗ ΤΩΝ ΚΑΤΑΒΟΛΩΝ ΤΩΝ ΑΚΡΩΝ

- **Οι καταβολές των άκρων αναπτύσσονται ως πλατιές προσεκβολές του κοιλοπλάγιου τοιχώματος του κορμού.**
- Περιέχουν **σωματοπλευρικό μεσέγγυμα**, το οποίο περιβάλλεται από μια κορυφαία εξωδερματική ακρολοφία (ΚΕΑ).
- **Κύτταρα του υπομερίδιου, προερχόμενα από τα μυοτόμια των σωματιών, μεταναστεύουν στις καταβολές και διαφοροποιούνται σε μυϊκά κύτταρα.**
- **Ο συνδετικός ιστός των μυών προέρχεται από το σωματοπλευρικό μεσέγγυμα.**
- Η οργάνωση των καταβολών των άκρων γίνεται σε εγκάρσιο και προσθιοπίσθιο επίπεδο. Το πρόσθιο ήμισυ της καταβολής των άκρων αποτελεί το **προαξονικό τμήμα**, ενώ το οπίσθιο ήμισυ το **μεταξονικό τμήμα**. Μεγαλύτερη σημασία από λειτουργικής απόψεως έχει η διαίρεση των καταβολών σε κοιλιακό, καμπτικό και σε ραχιαίο εκτατικό διαμέρισμα. **Σήματα από τους σωμαίτες πυροδοτούν το σχηματισμό των καταβολών των άκρων.**

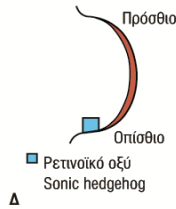
**Σήματα από
τους Σωμίτες
πυροδοτούν το
Σχηματισμό των
Καταβολών των
άκρων
(6^η εμβρυϊκή
εβδομάδα)**

- **Μετατρεπτικός Αυξητικός Παράγοντας Οικογένειας β:** προκαλεί πολλαπλασιασμό των μυοβλαστών
- **Ομοειδής της Ινσουλίνης Αυξητικός Παράγοντας-1 (IGF-1):** προκαλεί γενικό πολλαπλασιασμό του μεσοδέρματος των άκρων
- **Ηπατικός Αυξητικός Παράγοντας:** προκαλεί μετανάστευση των μυοτομίων στα άκρα
- **Ινοβλαστικός Αυξητικός Παράγοντας 8 (FGF-8):** καταβολή των άκρων
- **Ρετινοϊκό οξύ:** καταβολή των άκρων
- **FGF-2,4 και 8:** αύξηση των άκρων
- **Μορφογενετικές Πρωτεΐνες των Οστών:** απόπτωση των κυττάρων μεταξύ των δακτύλων
- **Sonic hedgehog:** δημιουργία κεφαλουραίου άξονα στα άκρα
- **Wnt-7a:** ραχιαία διαμόρφωση των άκρων
- **En-1:** κοιλιακή διαμόρφωση των άκρων
- **Παράγοντας Ανάπτυξης/Διαφοροποίησης 5:** σχηματισμός των αρθρώσεων
- **Αυξητικός Παράγοντας των Νεύρων:** νευρώνες

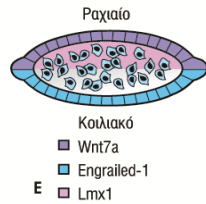
Πρότυπο χωροταξικής οργάνωσης κατά τον εγκύς-άπω άξονα



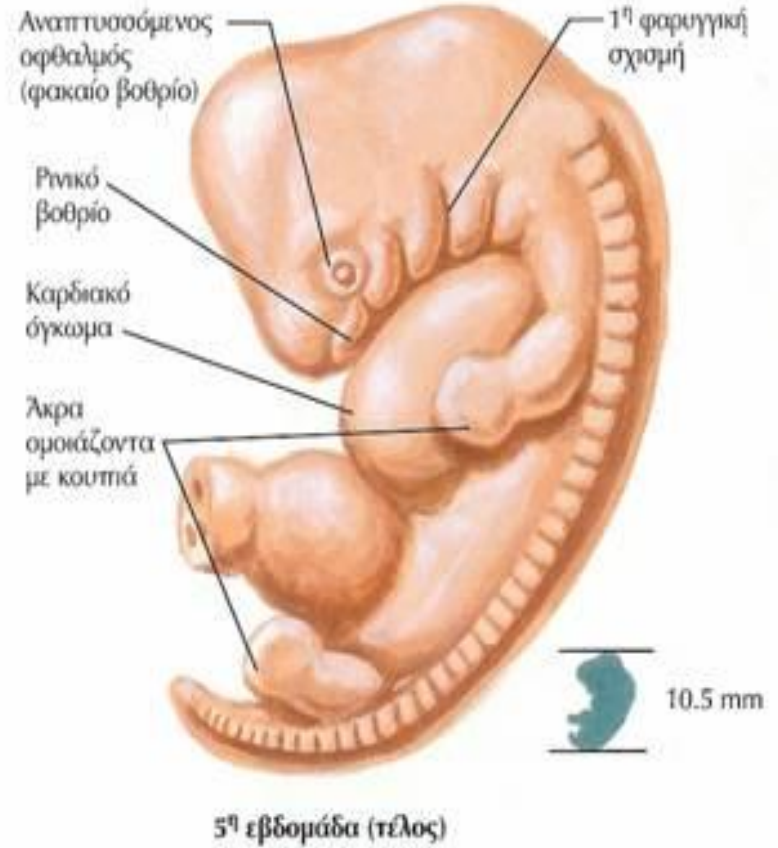
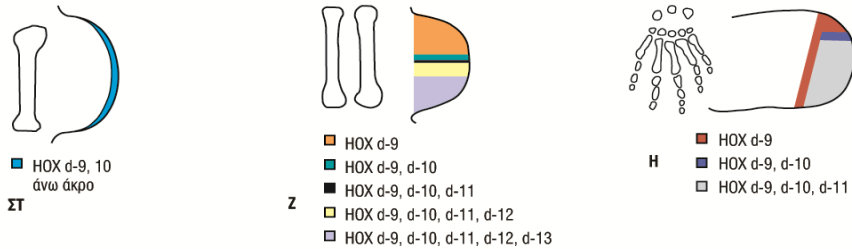
Πρότυπο χωροταξικής οργάνωσης κατά τον πρόσθιο - οπίσθιο άξονα

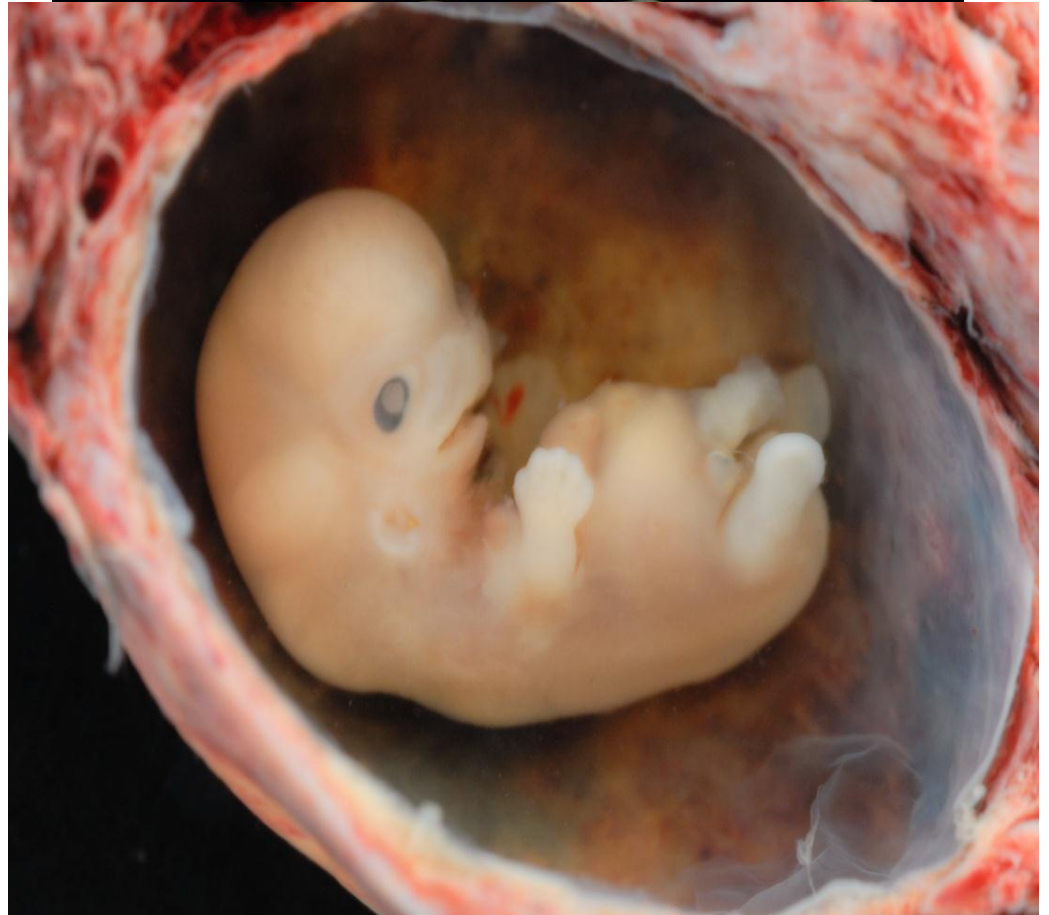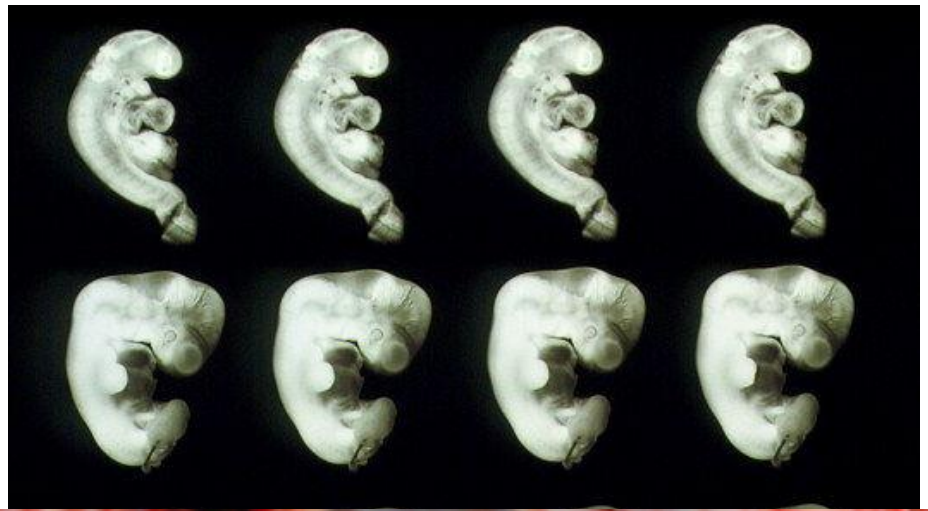


Πρότυπο χωροταξικής οργάνωσης κατά τον ραχιαίο - κοιλιακό άξονα



Πρότυπο χωροταξικής οργάνωσης των οστών



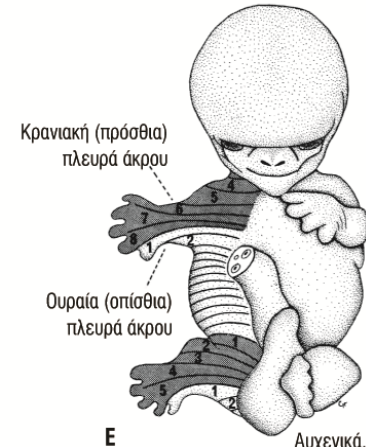
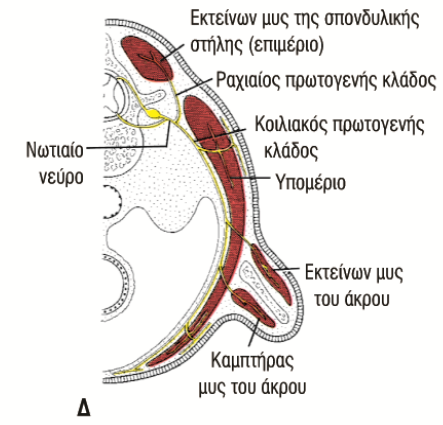
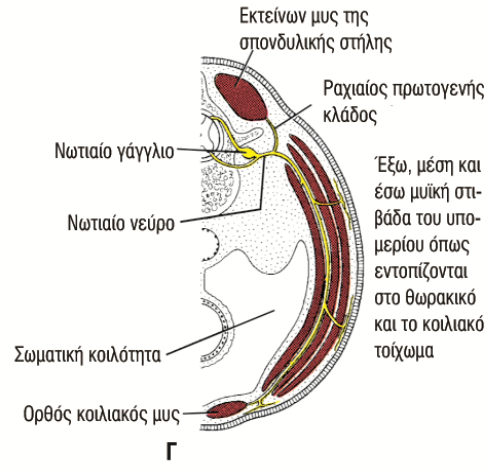
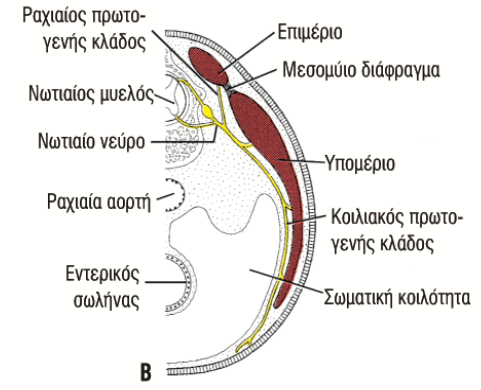
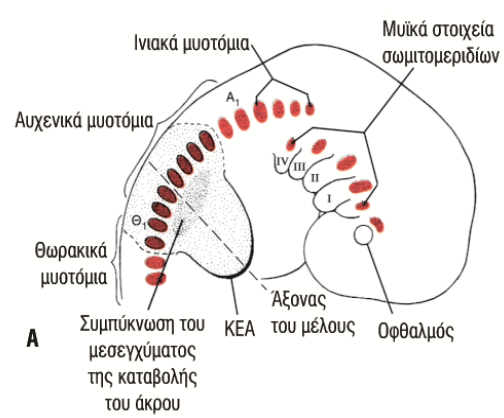


ΠΕΡΙΣΤΡΟΦΗ ΤΩΝ ΑΚΡΩΝ

- Αρχικά, οι καταβολές των άκρων προσανατολίζονται με την κοιλιακή τους επιφάνεια προς τη μέση γραμμή και τις ραχιαίες τους επιφάνειες προς τα έξω. Οι όροι ραχιαίος και κοιλιακός στην αρχική φάση της ανάπτυξης των άκρων δεν αναφέρονται στην ανατομική φορά που ισχύει για τους ενήλικες, αλλά στην ανατομική συνέχεια της κοιλιακής και της ραχιαίας επιφάνειας του κορμού του εμβρύου.
- Το άνω άκρο περιστρέφεται κατά 90° , έτσι ώστε η κοιλιακή καμπτική επιφάνειά του να στρέφεται προς τα εμπρός.
- Το κάτω άκρο περιστρέφεται κατά 90° προς τη μέση γραμμή, έτσι ώστε η εμβρυϊκή κοιλιακή καμπτική επιφάνειά του να στρέφεται προς τα πίσω και οι εκτείνοντες να βρίσκονται εμπρός.
- Η μεταβολή προκύπτει από τη στροφή του μηριαίου (και του βραχιονίου). Οι εκτείνοντες και οι καμπτήρες του ισχίου παραμένουν ουσιαστικά ανεπηρέαστοι: οι καμπτήρες του ισχίου βρίσκονται εμπρός και οι εκτείνοντες πίσω.

ΠΕΡΙΣΤΡΟΦΗ ΤΩΝ ΑΚΡΩΝ ΚΑΙ ΔΕΡΜΑΤΟΤΟΜΙΑ

- Η περιστροφή του κάτω άκρου οδηγεί σε αναστροφή του προαξονικού και του μεταξονικού χείλους και σε ελικοειδή διάταξη των δερματοτομιών.
- Τα νωτιαία νεύρα κατανέμονται στην πρόσθια επιφάνεια του κάτω άκρου και το μεγάλο δάκτυλο νευρώνεται από ανώτερο δερματοτόμιο (O4) από το μικρό δάκτυλο (I1). Το κάτω άκρο είναι προσεκβολή του κορμού και τα κατώτατα δερματοτόμια (ιερά και κοκκυγικά) βρίσκονται στο περίνεο και όχι στο πόδι.



E Αυχενικά, θωρακικά, οσφυϊκά και ιερά τμήματα δερματομίου

- **ΕΜΒΡΥΟΛΟΓΙΚΟ ΣΧΕΔΙΟ ΤΟΥ ΒΡΑΧΙΟΝΙΟΥ ΠΛΕΓΜΑΤΟΣ**

Ο διαχωρισμός των κοιλιακών κλάδων και των νευρικών στελεχών σε πρόσθια και οπίσθια είναι το σπουδαιότερο λειτουργικά στοιχείο του βραχιονίου πλέγματος.

Αυτό σχετίζεται με την εμβρυολογική διαίρεση των υπομεριδίων του μυοτομίου σε διαμερίσματα εκτεινόντων και καμπτήρων μυών. Τα νεύρα από τους πρόσθιους κλάδους (μυοδερματικό, μέσο, ωλένιο νεύρο) διανέμονται στους καμπτήρες μυς και τα νεύρα από τους οπίσθιους κλάδους (μασχαλιαίο, κερκιδικό, θωρακοραχιαίο, υποπλάτιο) διανέμονται στους εκτεινόντες μυς.

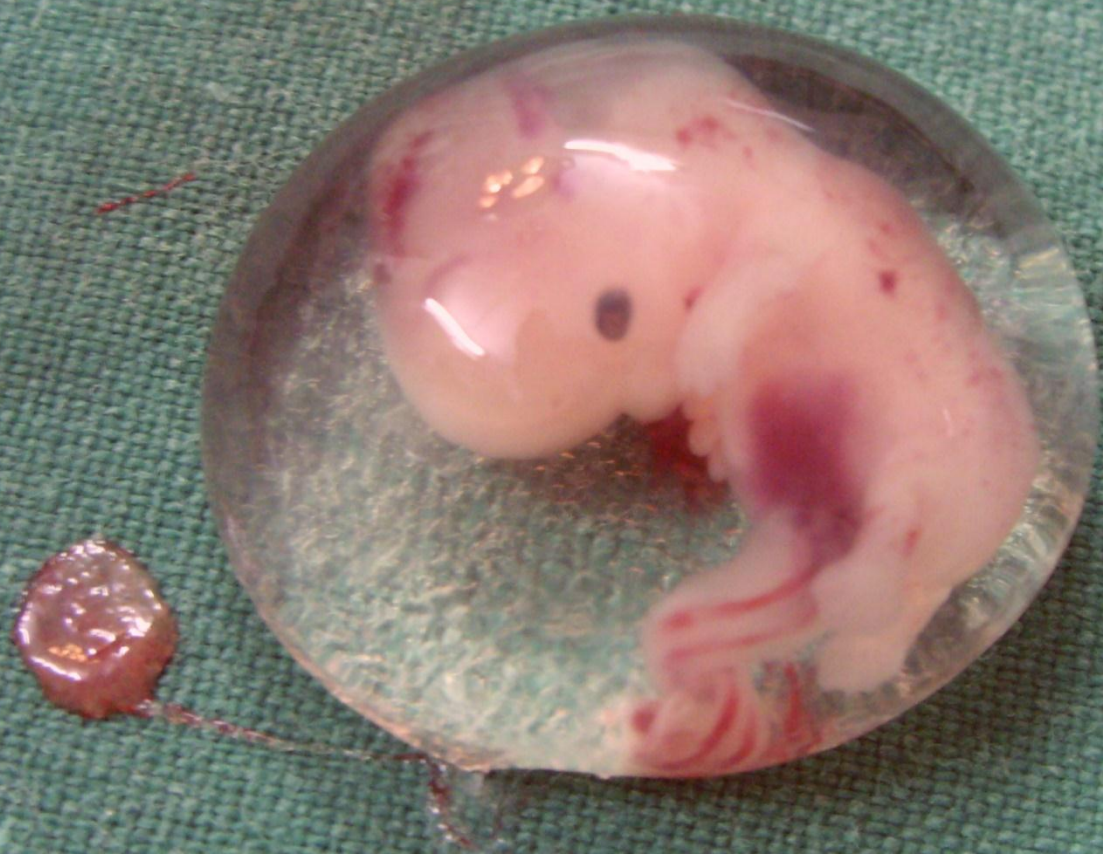- **ΚΛΑΔΟΙ ΟΣΦΥΟΪΕΡΟΥ ΠΛΕΓΜΑΤΟΣ**

Τα νεύρα από τους πρόσθιους κλάδους (κνημιαίο, θυροειδές) για τους καμπτήρες είναι στο οπίσθιο μέρος του κάτω άκρου, στο έσω του μηρού και στο πέλμα. Τα νεύρα από τους πρόσθιους κλάδους (μηριαίο, κοινό περνιαίο) για τους εκτεινόντες είναι κυρίως εμπρός για τον ενήλικο.

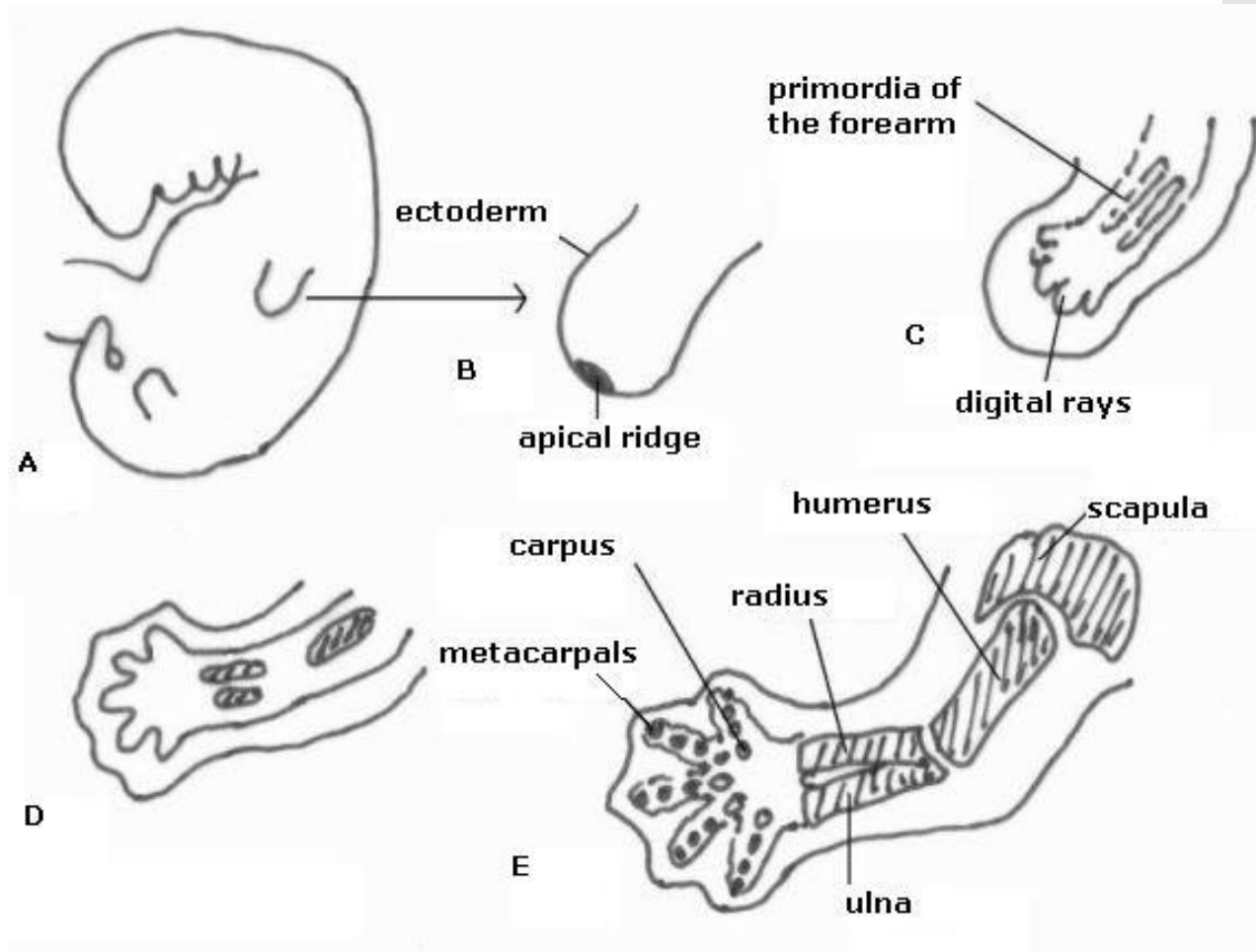
- **ΑΝΑΠΤΥΞΗ ΣΚΕΛΕΤΙΚΩΝ ΜΥΩΝ**

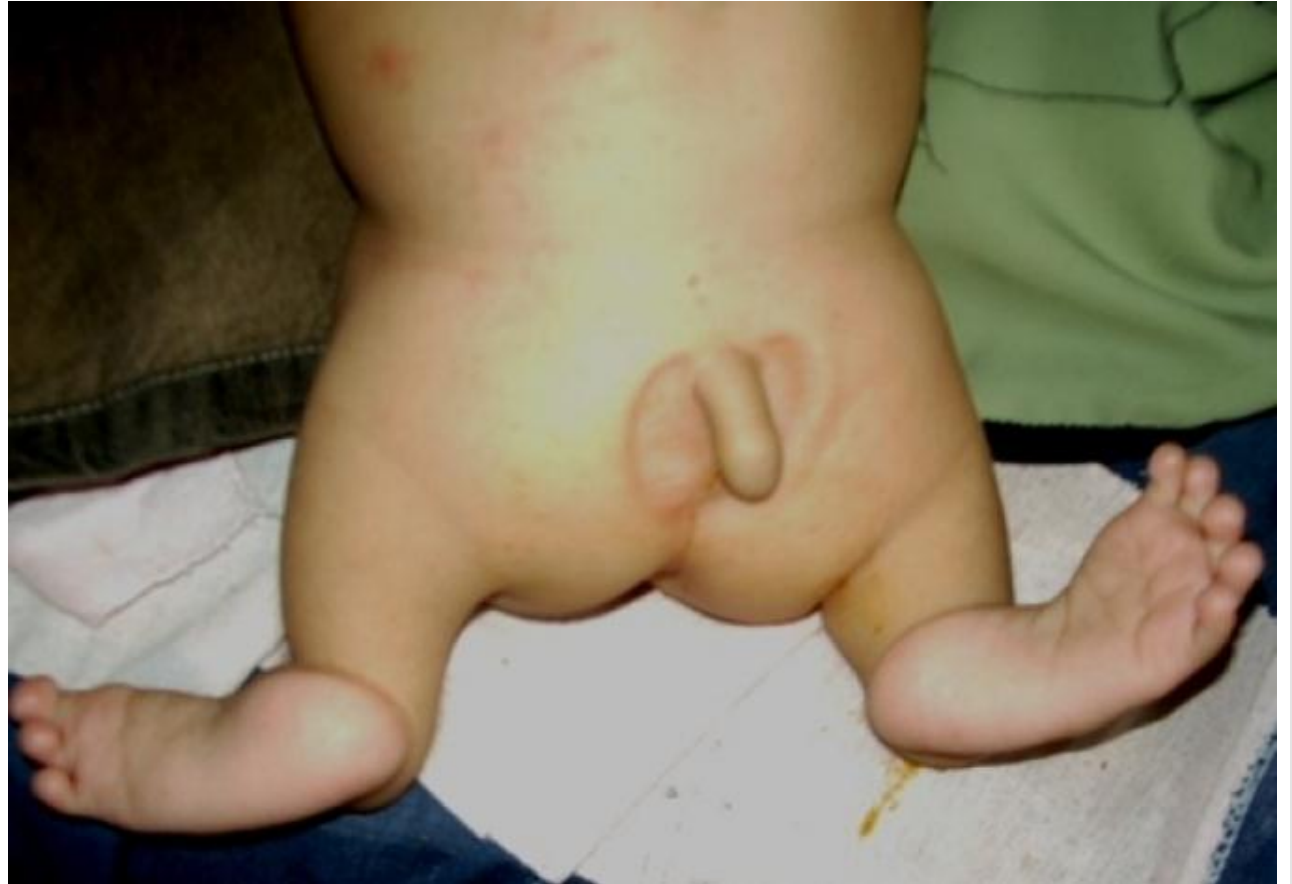Οι μύες της κεφαλής και του τραχήλου προέρχονται από τα **σωματομερίδια**, μερικοί (οι εξωβολβικοί μύες του οφθαλμού και οι μύες της γλώσσας) **απευθείας** και οι υπόλοιποι (μασητήριοι μύες και μύες της έκφρασης του προσώπου, μύες του τραχήλου και του λάρυγγα) **από σωμιτικά κύτταρα που μετανάστευσαν στα φαρυγγικά τόξα**.

Οι μεσοπλεύριοι και οι κοιλιακοί μύες νευρώνονται από τους κοιλιακούς κλάδους των νωτιαίων νεύρων και τα άκρα νευρώνονται από τους διαχωρισμένους κοιλιακούς κλάδους σε πρόσθια και οπίσθια νεύρα του βραχιονίου και του οσφυοϊερού πλέγματος.



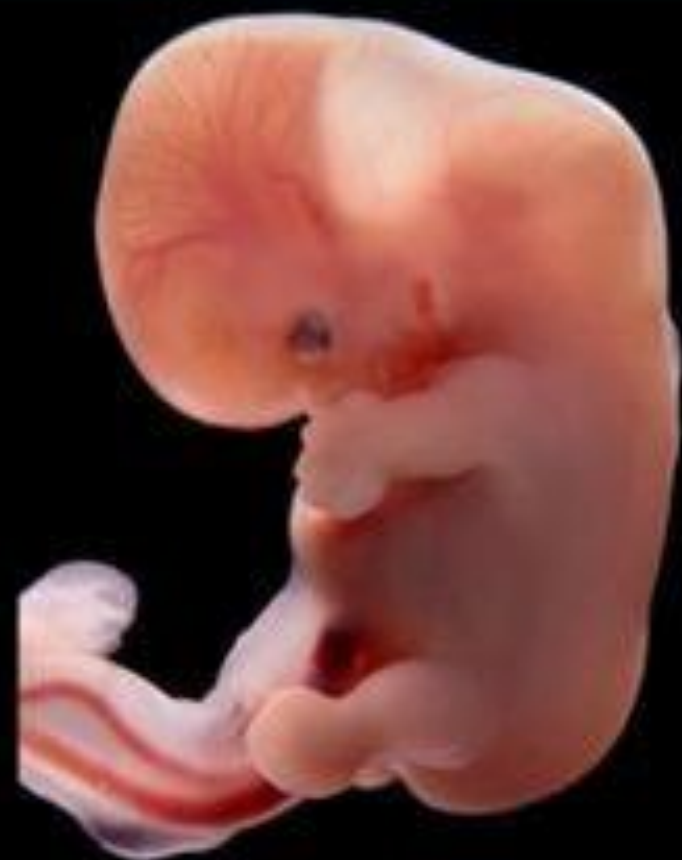On the 52nd day, the arms and fingers are fully formed, on the 56th day the legs and toes





Differences between arms and legs

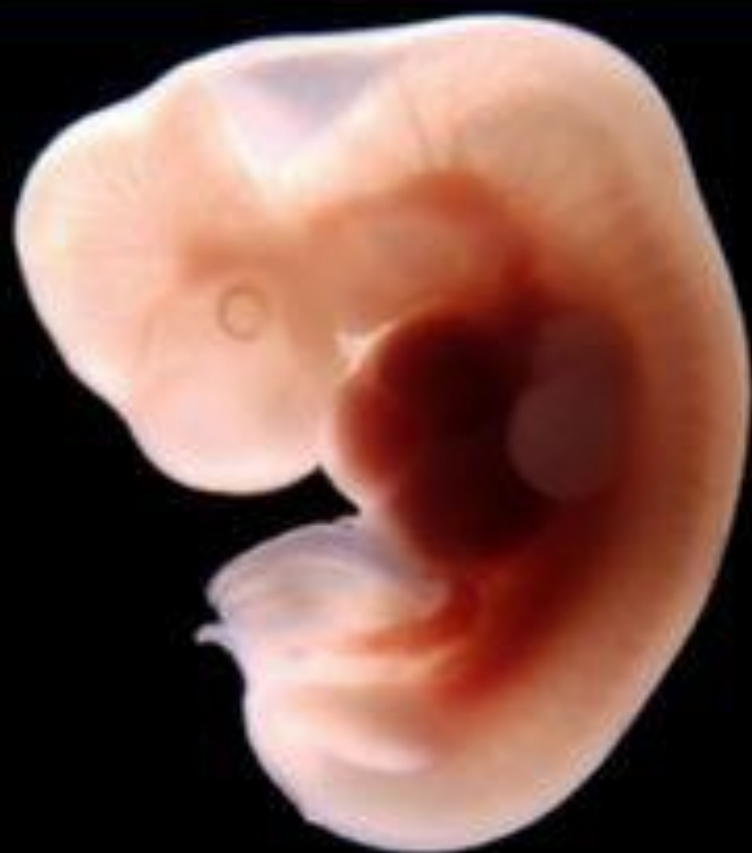	arms	legs
rotation	outward (external rotation)	inward (internal rotation)
direction	hands are up	feet are down
place	on the heart	along the umbilical cord



Human Embryo
(approx. 44 days)

2 mm

© 2001 Bradley Smith



Human Embryo
(approx. 41 days)

2 mm

© 2001 Bradley Smith

Ερωτήσεις

1. Περιγραφή (έκφυση, κατάφυση, νεύρωση, ενέργεια) των παρακάτω μυών: λαγονοψοϊτης (λαγόνιος, μείζων ψοϊτης), τετρακέφαλος μηριαίος, ραπτικός, μακρός προσαγωγός, μεγάλος προσαγωγός, ισχνός, δικέφαλος μηριαίος, πρόσθιος κνημιαίος, μακρός εκτείνων το μεγάλο δάκτυλο, μακρός εκτείνων τους δακτύλους, μακρός περονιαίος, γαστροκνήμιος, μακρός καμπτήρας του μεγάλου δακτύλου, μακρός καμπτήρας των δακτύλων.
2. Σε τι διαφοροποιούνται τα κύτταρα των: μυοτομίων, σκληροτομίων και δερματοτομίων;
3. Περιγραφή της μεταμέρειας των μυών και της σπονδυλικής στήλης;
4. Ποιος ο μηχανισμός οστεοποίησης της σπονδυλικής στήλης, του άτλαντα, του άξονα, πλευρών και του στέρνου κατά την εμβρυϊκή ανάπτυξη;
5. Αναφορά των καταβολών των σκελετικών μυών του κορμού, των άκρων, της κεφαλής και του τραχήλου;
6. Από που προέρχονται τα μυοτόμια, τι ονομάζουμε επιμερίδιο και τι υπομερίδιο;
7. Τι γνωρίζεται για την περιστροφή των άκρων στο έμβρυο;
8. Περιγραφή των κύριων χαρακτηριστικών της ενδομεμβρανώδους και της ενδοχόνδριας στέωσης;
9. Περιγραφή της ενδοχόνδριας οστέωσης σε μακρό οστό;
10. Ποια η δομή και η λειτουργία του επιφυσιακού αυξητικού δίσκου;



Ευχαριστώ!