

# ΙΔΙΟΠΑΘΕΙΣ ΦΛΕΓΜΟΝΩΔΕΙΣ ΝΟΣΟΙ ΤΟΥ ΕΝΤΕΡΟΥ

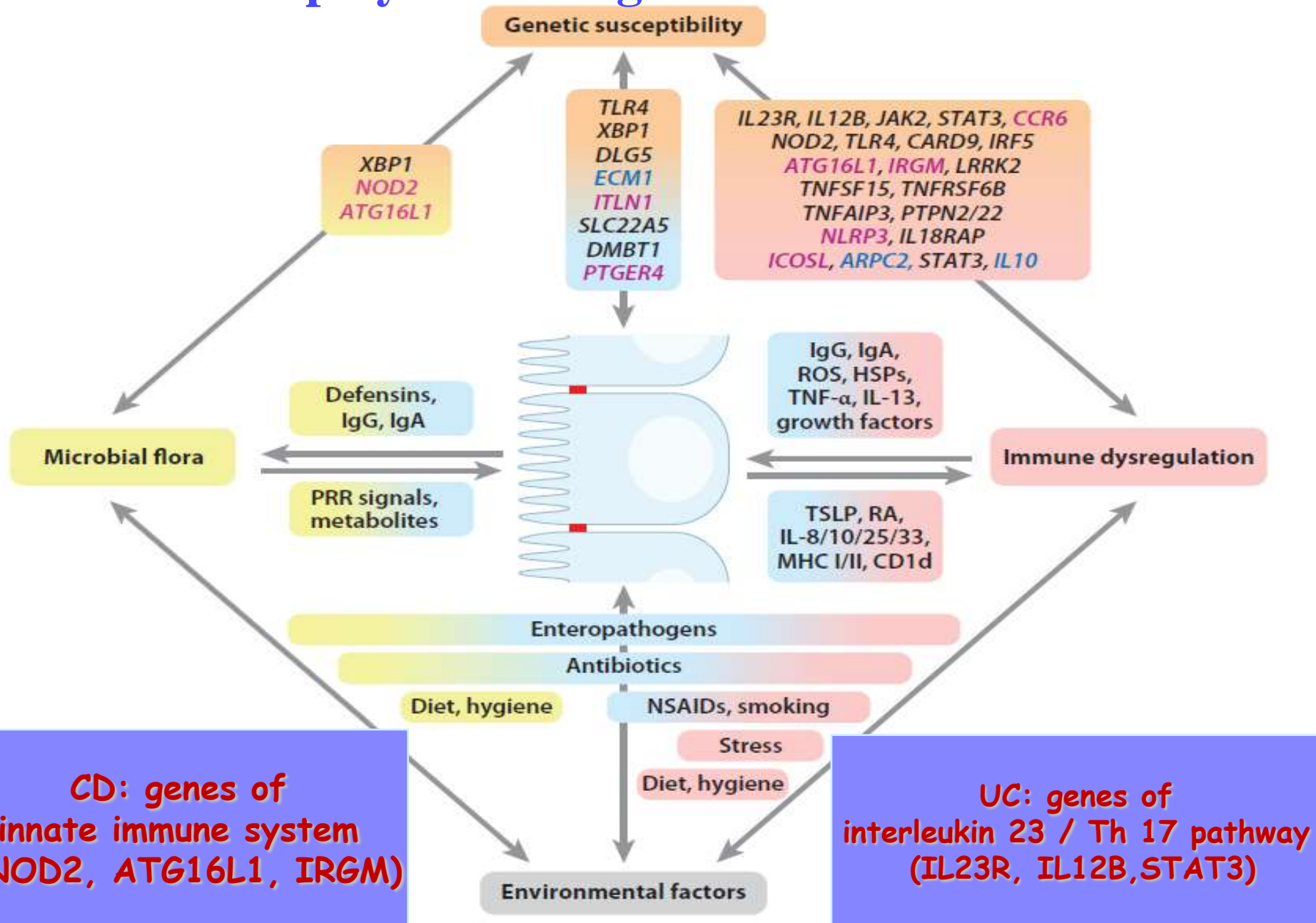
Γεώργιος Ε. Θεοδωρόπουλος, FACS, FASCRS

*Αναπλ. Καθηγητής Χειρουργικής*

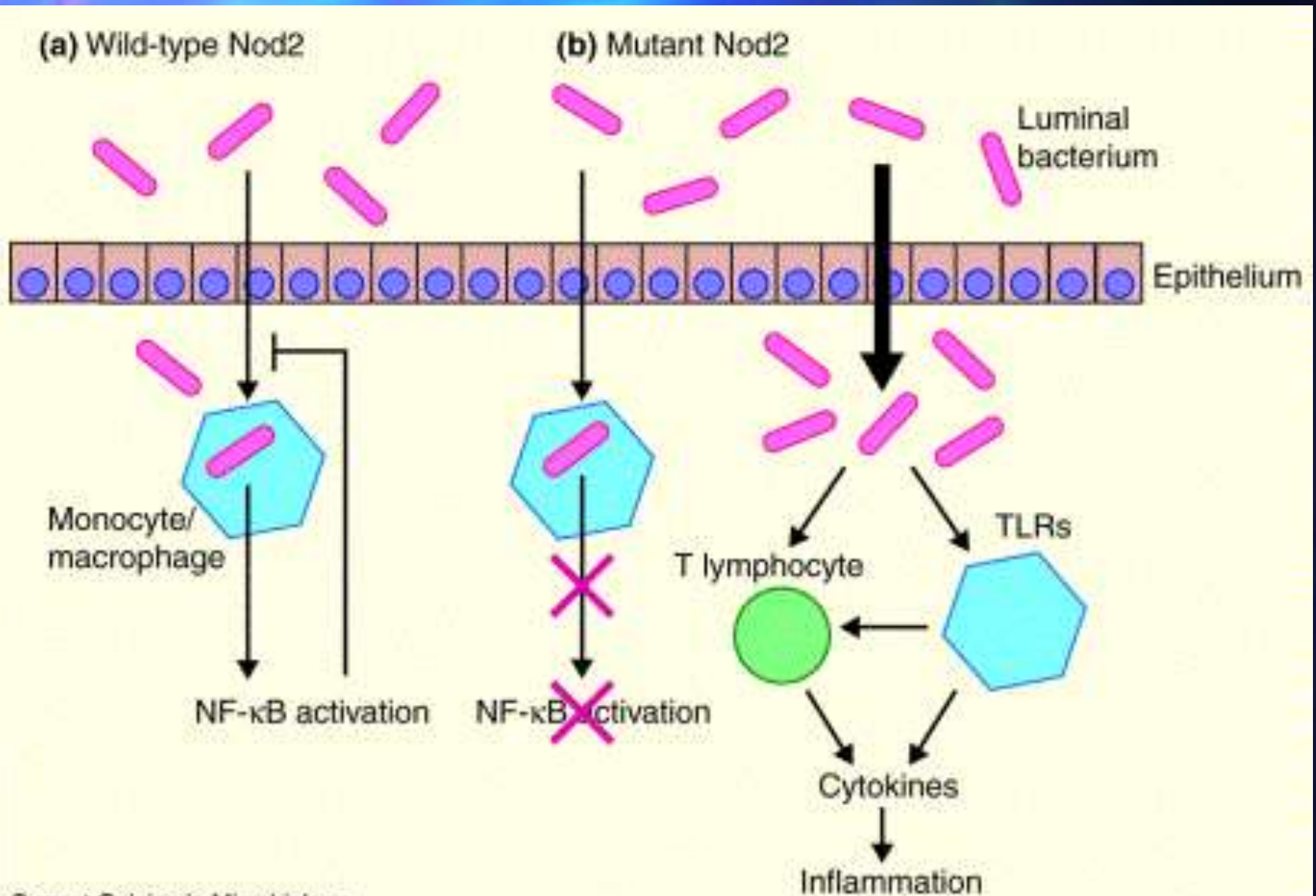
*Α΄ Προπαιδευτική Χειρουργική Κλινική Παν/μίου Αθηνών*

*[www.theodoropoulos-surgery.gr](http://www.theodoropoulos-surgery.gr)*

# Interplay between genes and environment

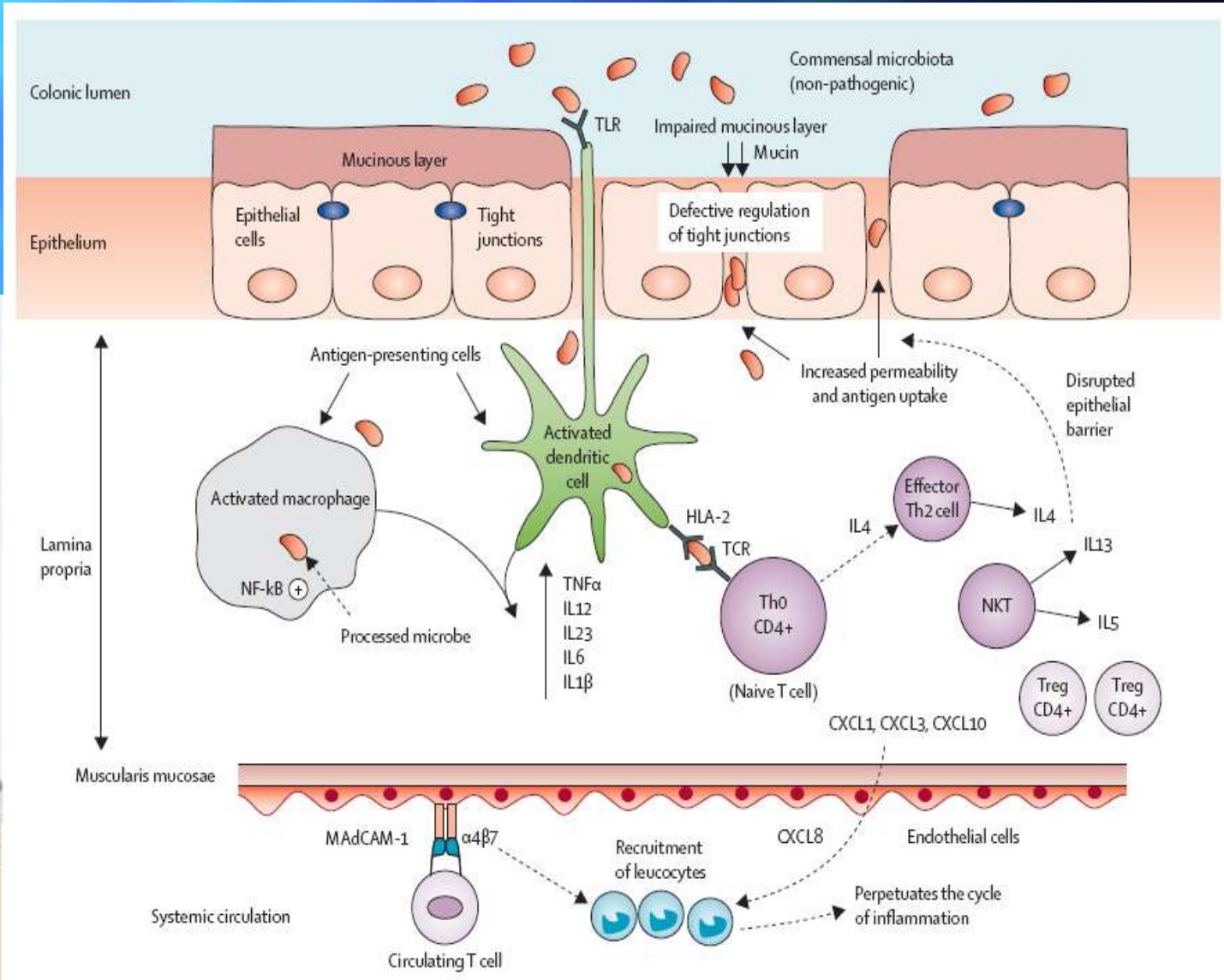
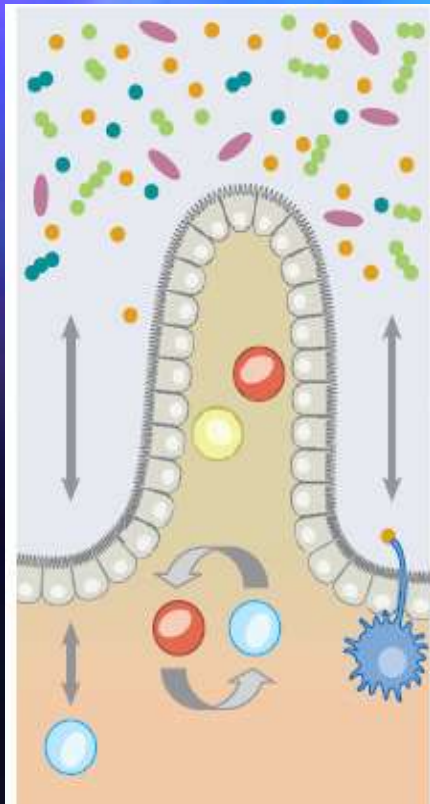


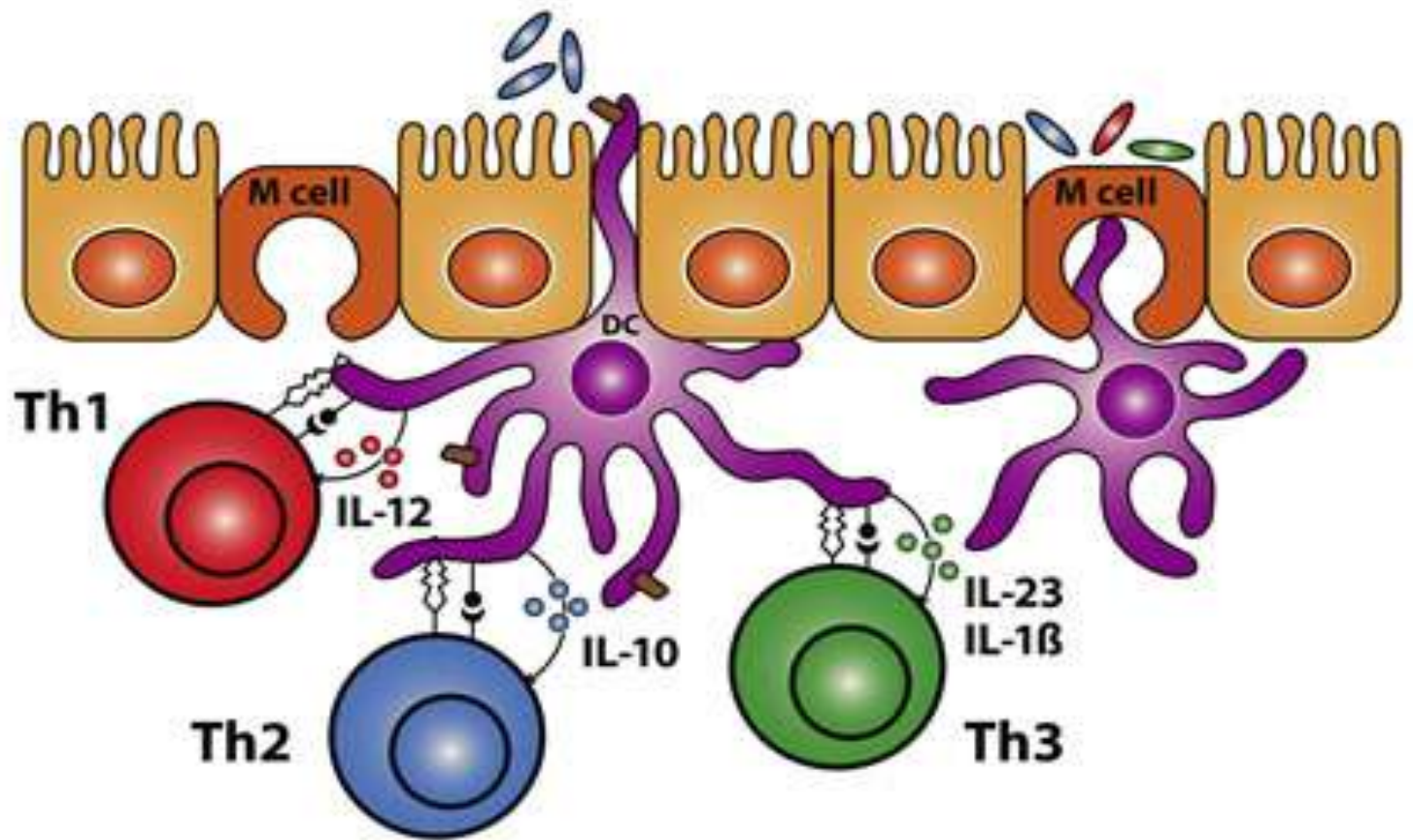
# CARD/NOD2 (Chrom 16)





# Commensal microbiota (microbial flora)

## Activated dendritic cell





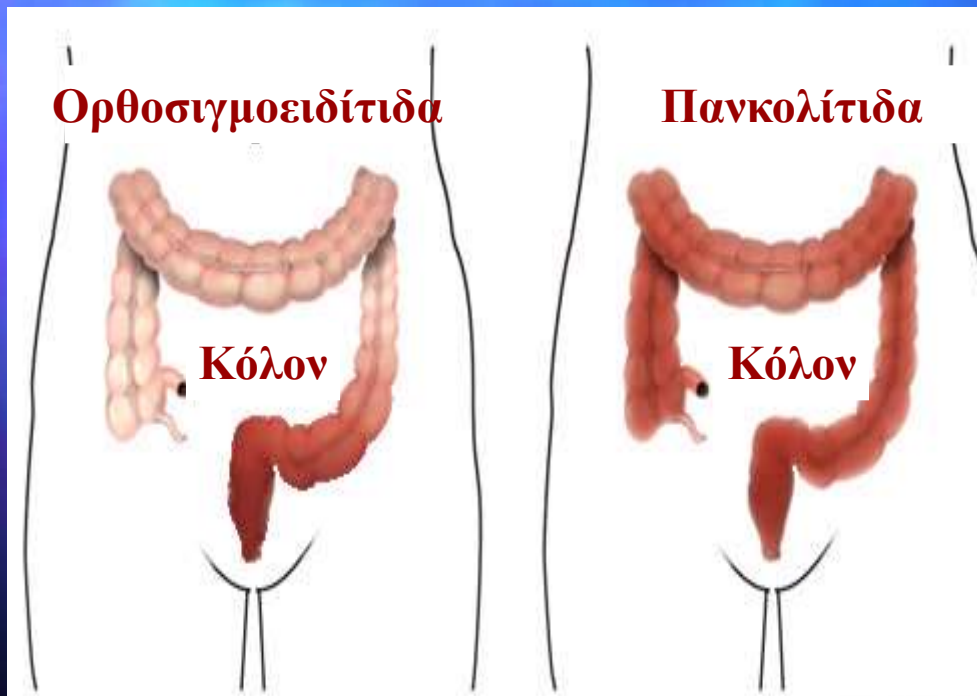 proinflammatory t-helper

 antiinflammatory t-helper

 regulatory t-helper

# ΙΦΝΕ

## ΕΛΚΩΔΗΣ ΚΟΛΙΤΙΔΑ



## ΝΟΣΟΣ CROHN

Προσβολή Π.Ε. 30-40%

Προσβολή Λ.Ε. 75%

Προσβολή μόνο Λ.Ε. 30-40%

Προσβολή μόνο Π.Ε. 15-25%

Τμηματική προσβολή

# ΕΛΚΩΔΗΣ ΚΟΛΙΤΙΔΑ

Διάρροιες (συνήθως βλεννοαιματηρές)	80%
Κοιλιακό άλγος	70%
Αιμορραγία από το ορθό	55%
Απώλεια βάρους	20%
Τεινεσμός	15%
Έμετοι	14%
Πυρετός	11%
Εξωεντερικές εκδηλώσεις	30%

# ΝΟΣΟΣ CROHN

## *Συμπτώματα*

- Διάρροια: 90%
- Κοιλιακό άλγος: 80%
- Αναιμία: 33%
- Πρωκτική προσβολή: 35-50%
- Αρθρίτιδα, αρθραλγία: 20%

## *Επιπλοκές*

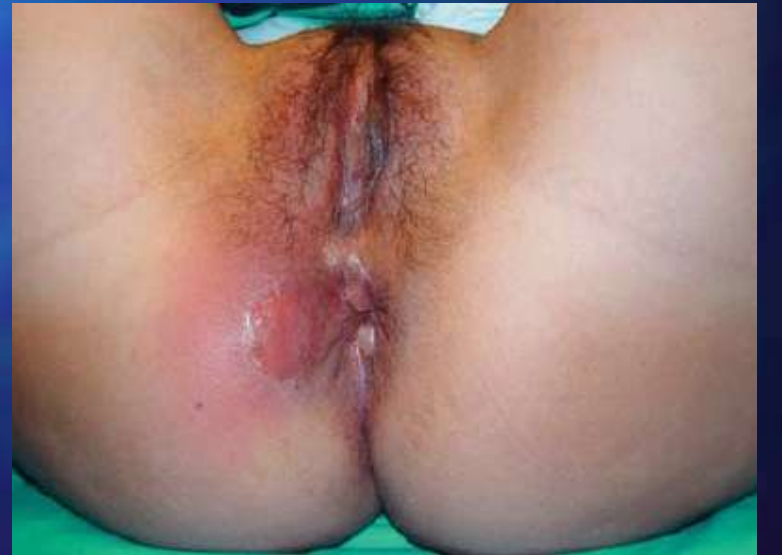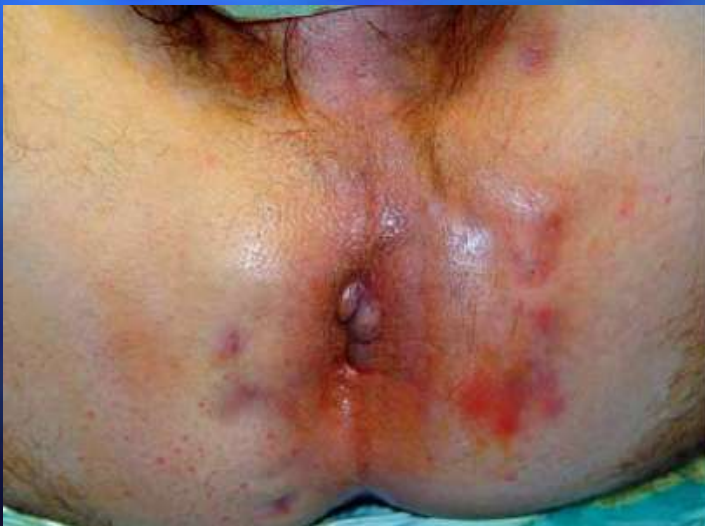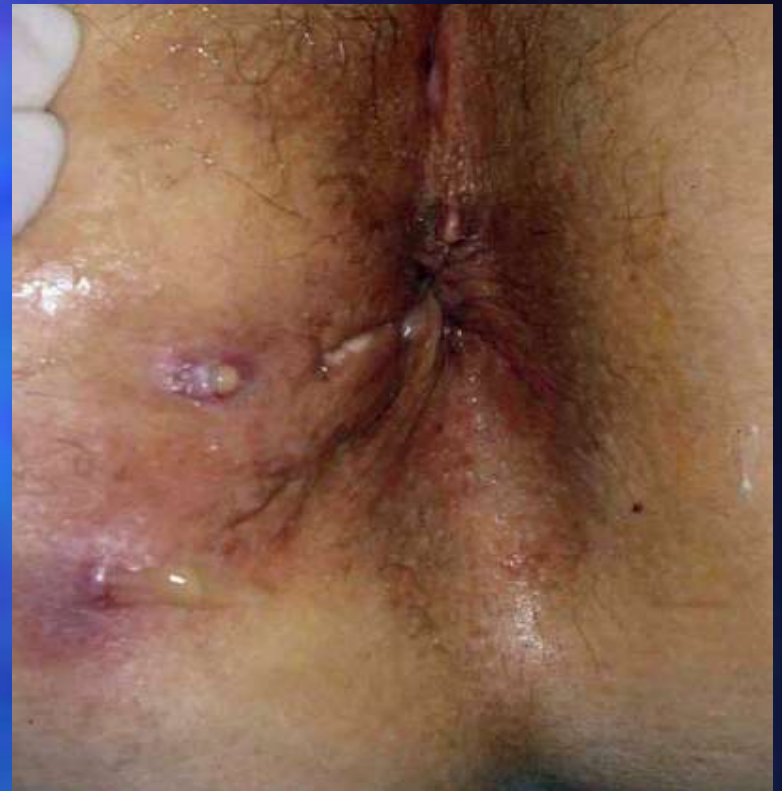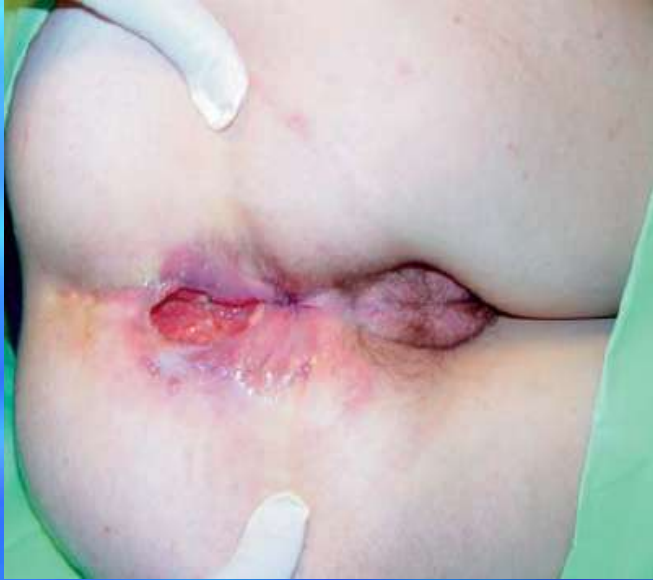- Απόφραξη εντέρου: 33%
- Εντερο-εντερικό συρίγγιο: 25%
- Εντεροδερματικό συρίγγιο: 20%
- Εντεροκυστικό, εντεροκολπικό συρίγγιο: 5-10%



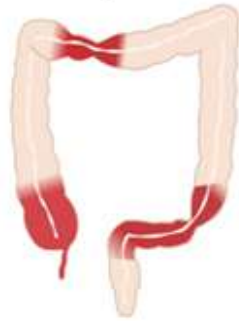
# Νόσος Crohn

Πρωκτική προσβολή

Περιπρωκτική  
προσβολή  
από νόσο  
Crohn

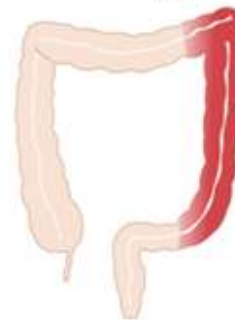


## Νόσος Crohn

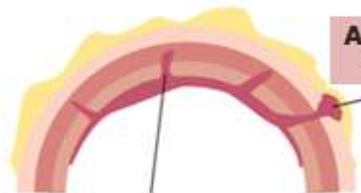


Τμηματική προσβολή  
Στένωση

## Ελκώδης κολίτιδα



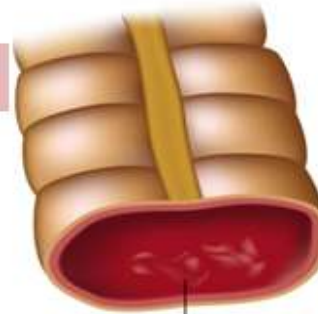Συνεχής προσβολή



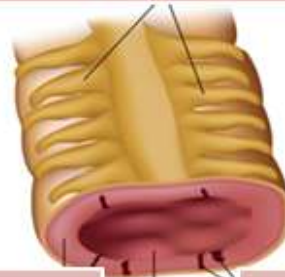
Αποστήματα  
Συρίγγια

Διατοιχωματικές αλλοιώσεις

Αναρριχώμενο μεσεντερικό λίπος



Εξελκώσεις βλεννογόνου



Μυϊκή  
υπερτροφία

Επιμήκη έλκη

Εικόνα «πλακόστρωτου»

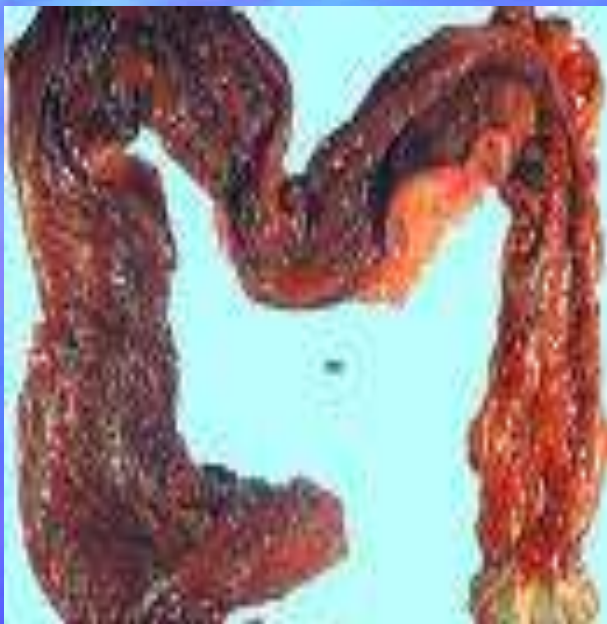	<b>Νόσος Crohn</b>	<b>Ελκώδης κολίτιδα</b>
<b>Επιδημιολογία</b>	Έναρξη: 20-30 ετών	Διόρθη κατανομή: Ηλικίες 15-30 ετών και 50-70 ετών
<b>Ανατομική κατανομή</b>	Ασυνεχής κατανομή 30% λεπτό έντερο μόνο 55% λεπτό και παχύ έντερο 15% παχύ έντερο μόνο 30% προσβολή ορθού 12-35% τμηματική προσβολή (skip lesions) 50-75% προσβολή πρωκτού	Συνεχής από άπω (ορθό) προς εγγύς  >90% προσβολή ορθού
<b>Παθολογική ανατομία</b> <b>Μακροσκοπικά</b> <b>χαρακτηριστικά</b>		
<b>Βλεννογόνος</b>	Βαθεία επιμήκη έλκη Εμφάνιση «πλακόστρωτου»	Αβαθή έλκη Εύθρυπτος, κοκκιώδης Ανωμαλίες αγγείωσης
<b>Εντερικό τοίχωμα</b>	Παχυσμένο και ινωτικό	Σχεδόν φυσιολογικό πάχος Βράχυνση μήκους εντέρου
<b>Μεσεντερικό λίπος</b>	Αναρριχώμενο πάνω στην ορογονική επιφάνεια προς το αντιμεσεντερικό λίπος («creeping fat»)	Φυσιολογικό
<b>Μεσεντερική λεμφαδενίτιδα</b>	Εμφανής	Απούσα
<b>Φλεγμονώδεις πολύποδες</b>	Σπάνιοι	Συχνοί
<b>Συρίγγια</b>	Σχετικά συχνά	Σπάνια
<b>Στενώσεις</b>	Συνηθείς	Ασυνήθεις

	<b>Νόσος Crohn</b>	<b>Ελκώδης κολίτιδα</b>
<i>Παθολογική ανατομία</i>		
<i>Μικροσκοπικά χαρακτηριστικά</i>		
<b>Βάθος φλεγμονής</b>	Όλο το πάχος (Διατοιχωματική προσβολή)	Βλεννογόνος και υποβλεννογόνιος
<b>Αποστήματα εντερικών κρυπτών</b>	Ασυνήθη	Συχνά
<b>Κοκκιώματα</b>	Συνήθη (50%)	Ποτέ
<b>Ίνωση</b>	Συνήθης	Σπάνια
<b>Απώλεια καλκοειδών κυττάρων</b>	Όχι	Ναι
<i>Κλινική εικόνα</i>	Βλεννοαιματηρές διάρροιες Σοβαρή προσβολή: Πυρετός, Κοιλιακό άλγος, Κακουχία, Αναιμία, Απώλεια βάρους Κεραυνοβόλος κολίτιδα: Τοξικό Μεγάκολο	Κλασσική τριάδα: Κοιλιακό άλγος Διάρροια Απώλεια βάρους Κλινικές μορφές: Φλεγμονώδης Στενωτική Συριγγοποιός
<b>Αιμορραγία από το ορθό</b>	Ασυνήθης	Πολύ συχνή
<b>Διάρροια</b>	Συνήθης	Πολύ συχνή
<b>Κοιλιακό άλγος</b>	Σύνηθες	Σύνηθες
<b>Πυρετός</b>	Συνήθης	Ασυνήθης
<b>Κοιλιακή μάζα</b>	Συνήθης	Σπάνια
<b>Περιπρωκτική νόσος</b>	Συνήθης	Σπάνια
<b>Τοξικό megacolon</b>	Σπάνιο	Συχνότερο από νόσο Crohn

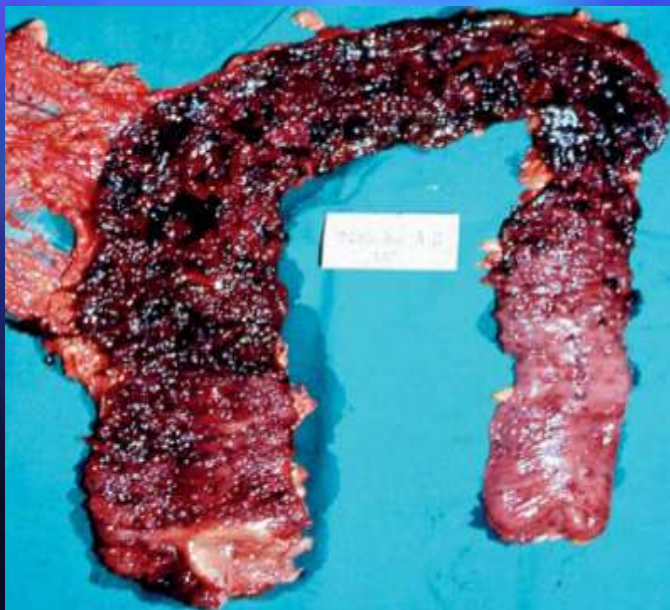	<b>Νόσος Crohn</b>	<b>Ελκώδης κολίτιδα</b>
<b>Επιπλοκές νόσου</b>	<p>Απόφραξη εντέρου, ειλεός Συρίγγιο Ενδοκοιλιακό απόστημα Κακοήθης εξάλλαγή (πιο σπάνια από ελκώδη κολίτιδα) Εξωεντερικές εκδηλώσεις (δέρμα, αρθρώσεις)</p>	<p>Τοξικό μαγάκολο Διάτρηση Μαζική αιμορραγία (πιο συχνή από νόσο Crohn) Καρκίνος Εξωεντερικές εκδηλώσεις (ήπαρ, χοληφόρα)</p>
<b>Ενδείξεις χειρουργικής θεραπείας</b>	<p>Αποτυχία φαρμακευτικής αγωγής Αποφρακτικός ειλεός Σηπτικές επιπλοκές:     Φλέγμονας/ Απόστημα     Συρίγγιο Αιμορραγία Καρκίνος Καθυστέρηση ανάπτυξης</p>	<p>Διάτρηση Τοξικό μέγακολο Μαζική αιμορραγία Νόσος ανθεκτική στα φάρμακα Δυσανεξία στα φάρμακα Επιπλοκές από τα φάρμακα Δυσπλασία σε βιοψίες κολonosκόπησης Καρκίνος παχέος εντέρου Νόσος &gt; 10 έτη</p>

# ΙΦΝΕ

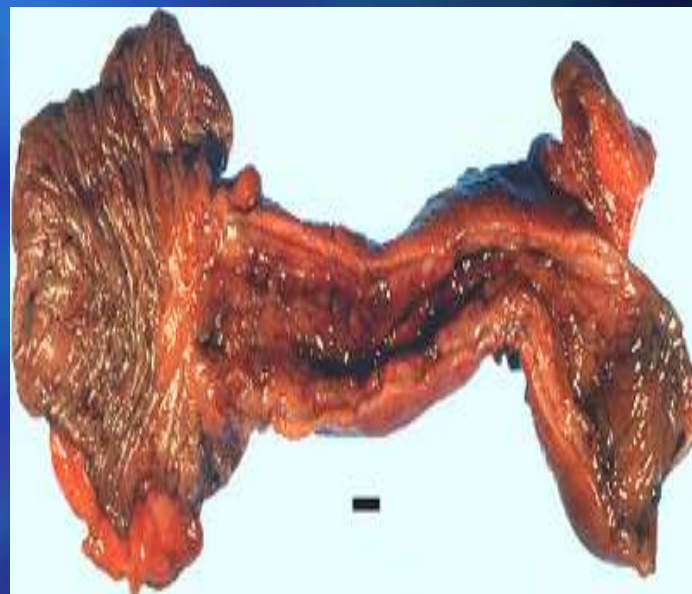## ΜΑΚΡΟΣΚΟΠΙΚΗ ΕΙΚΟΝΑ



## ΕΛΚΩΔΗΣ ΚΟΛΙΤΙΔΑ



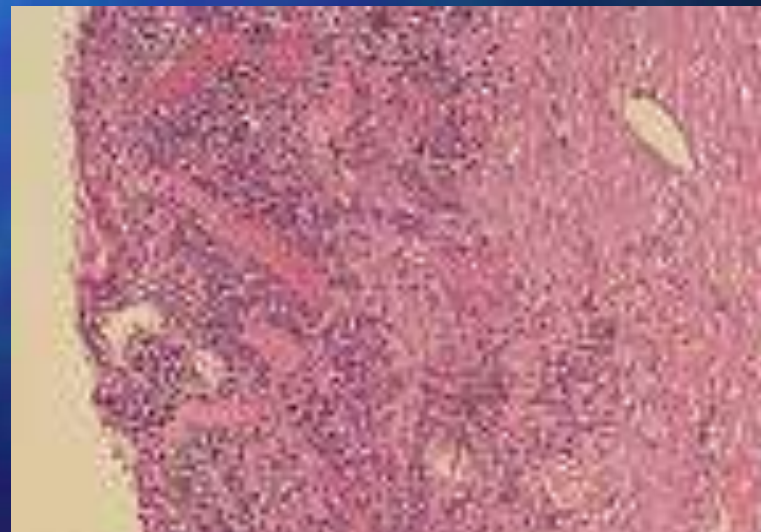
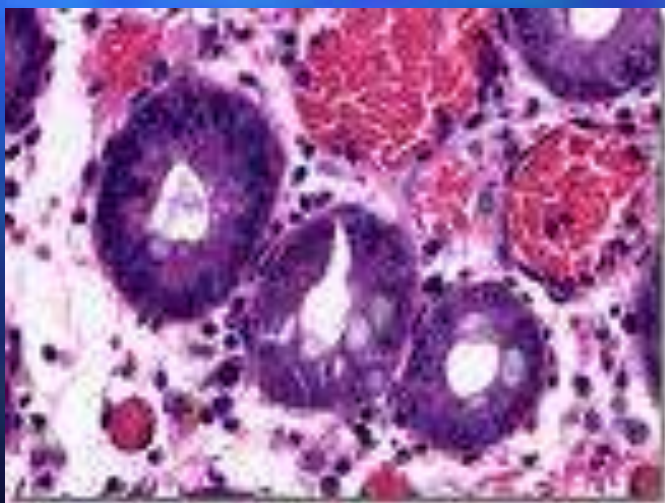
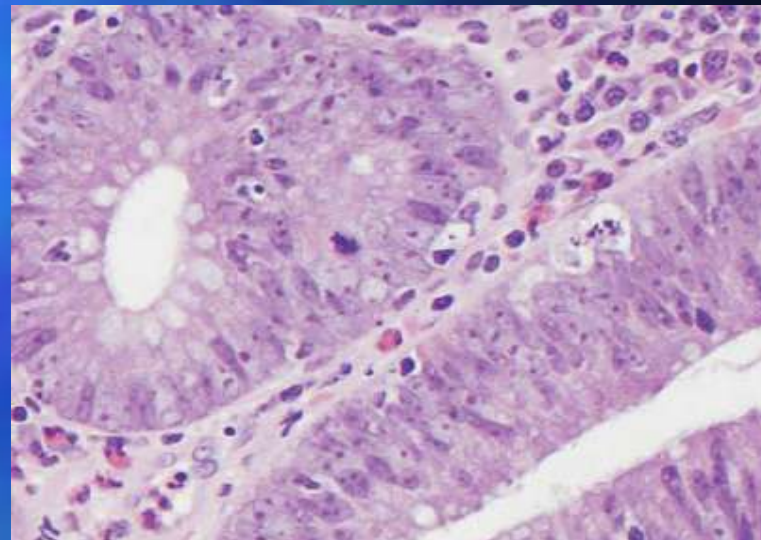
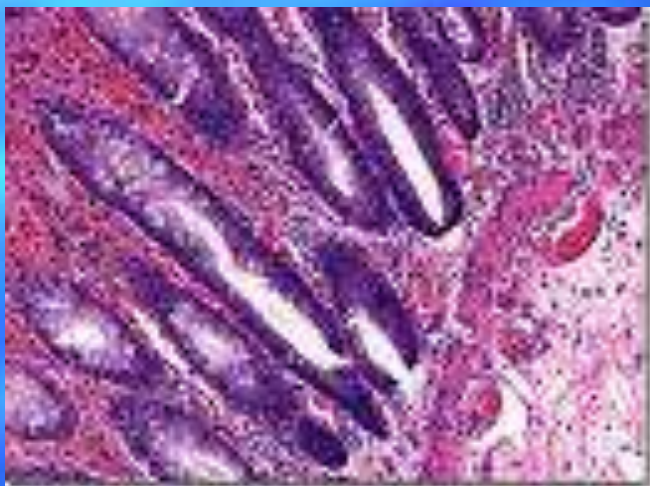
## ΝΟΣΟΣ CROHN

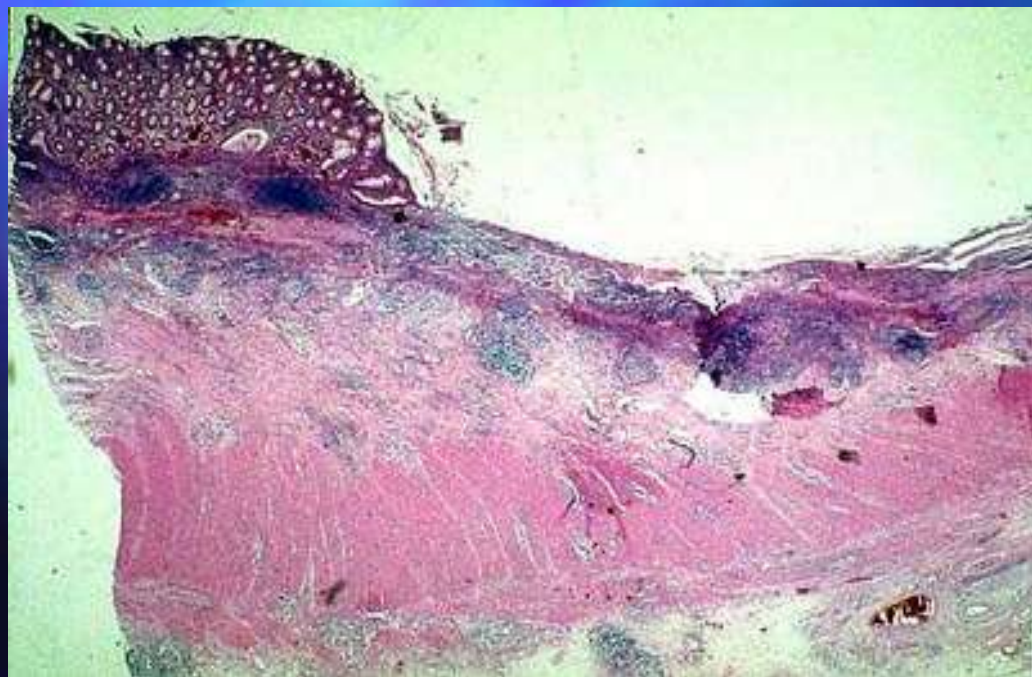
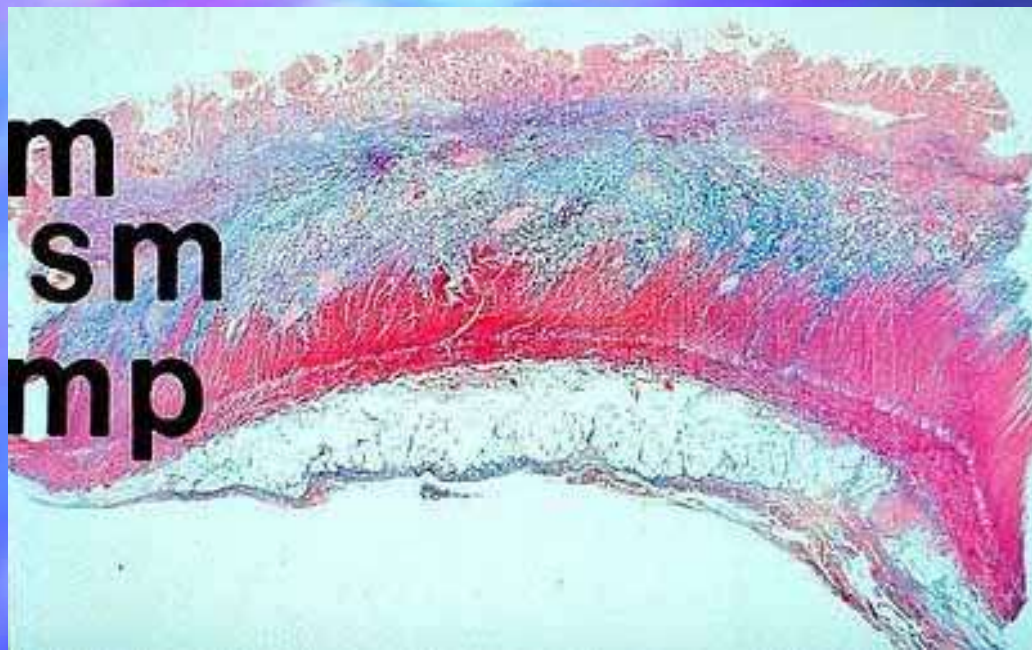


# ΙΦΝΕ

## ΜΙΚΡΟΣΚΟΠΙΚΗ ΕΙΚΟΝΑ

ΕΛΚΩΔΗΣ  
ΚΟΛΙΤΙΔΑ

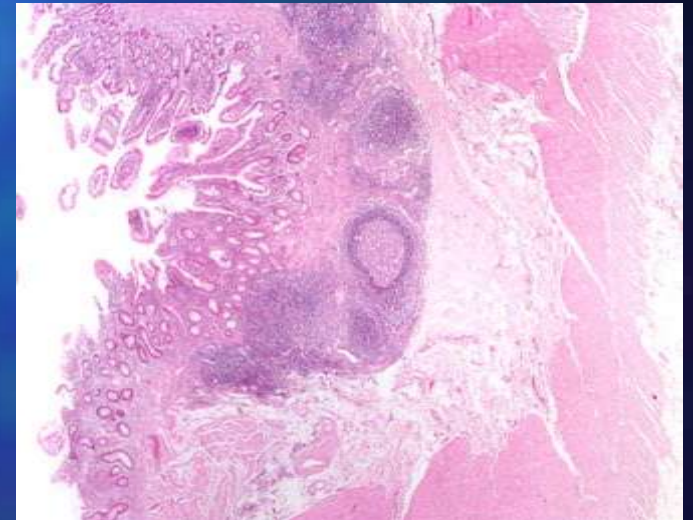




**ΙΦΝΕ**

**ΜΙΚΡΟΣΚΟΠΙΚΗ ΕΙΚΟΝΑ**

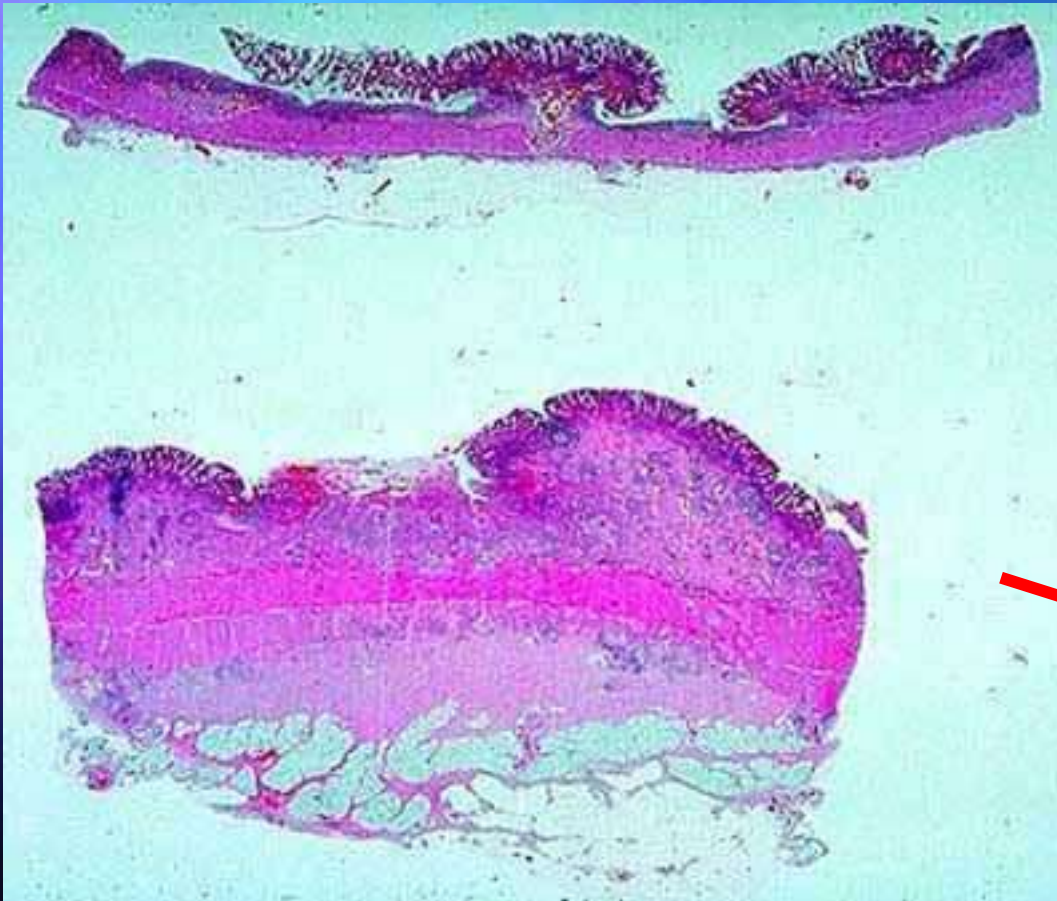**ΝΟΣΟΣ CROHN**





# ΙΦΝΕ

## ΜΑΚΡΟΣΚΟΠΙΚΗ ΕΙΚΟΝΑ



ΕΛΚΩΔΗΣ  
ΚΟΛΙΤΙΔΑ

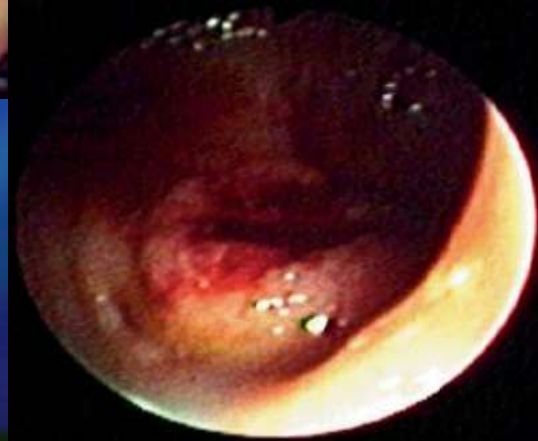
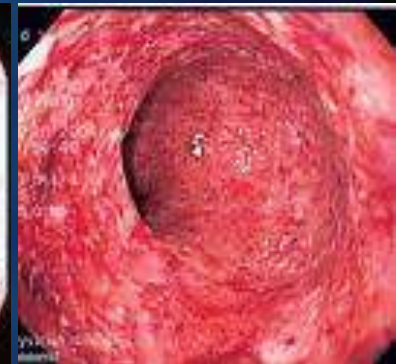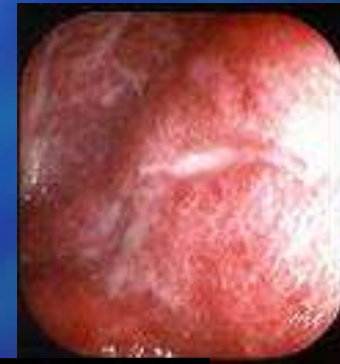
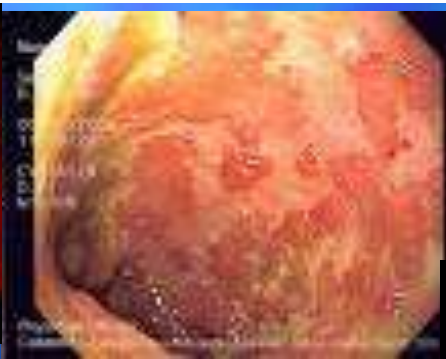
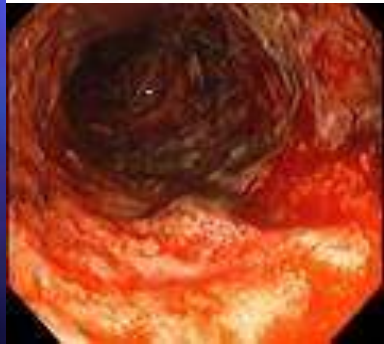
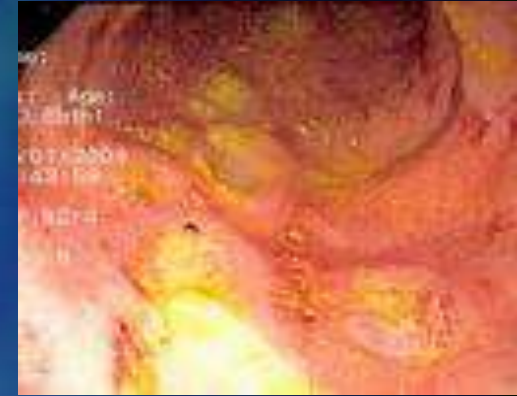
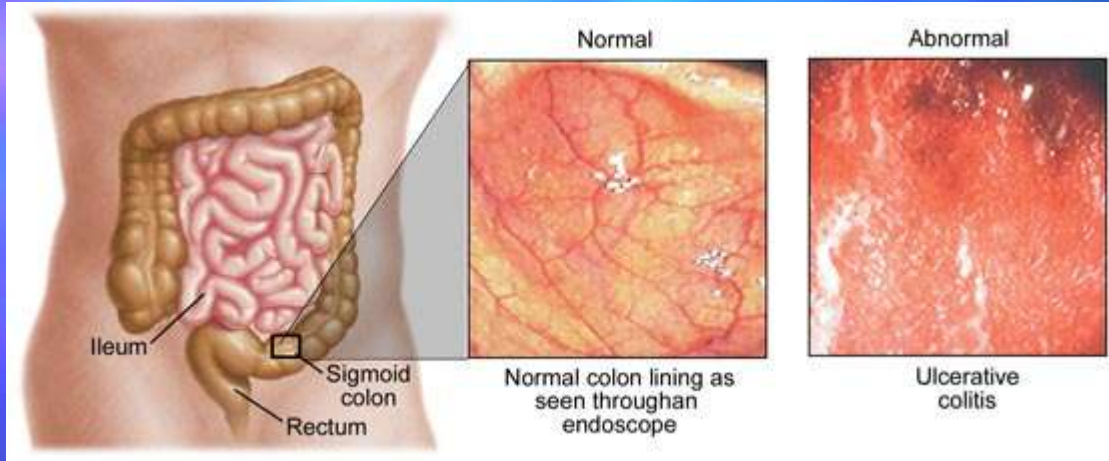
ΝΟΣΟΣ CROHN

# ΙΦΝΕ

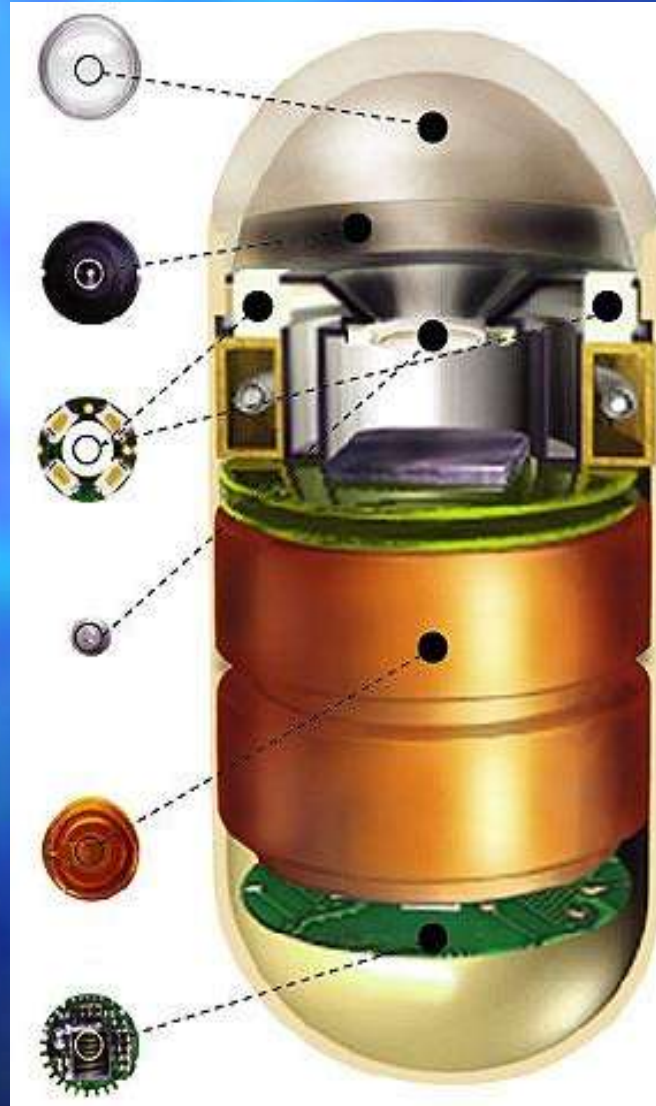
## ΕΝΔΟΣΚΟΠΙΚΗ ΕΙΚΟΝΑ

## ΝΟΣΟΣ CROHN

## ΕΛΚΩΔΗΣ ΚΟΛΙΤΙΔΑ

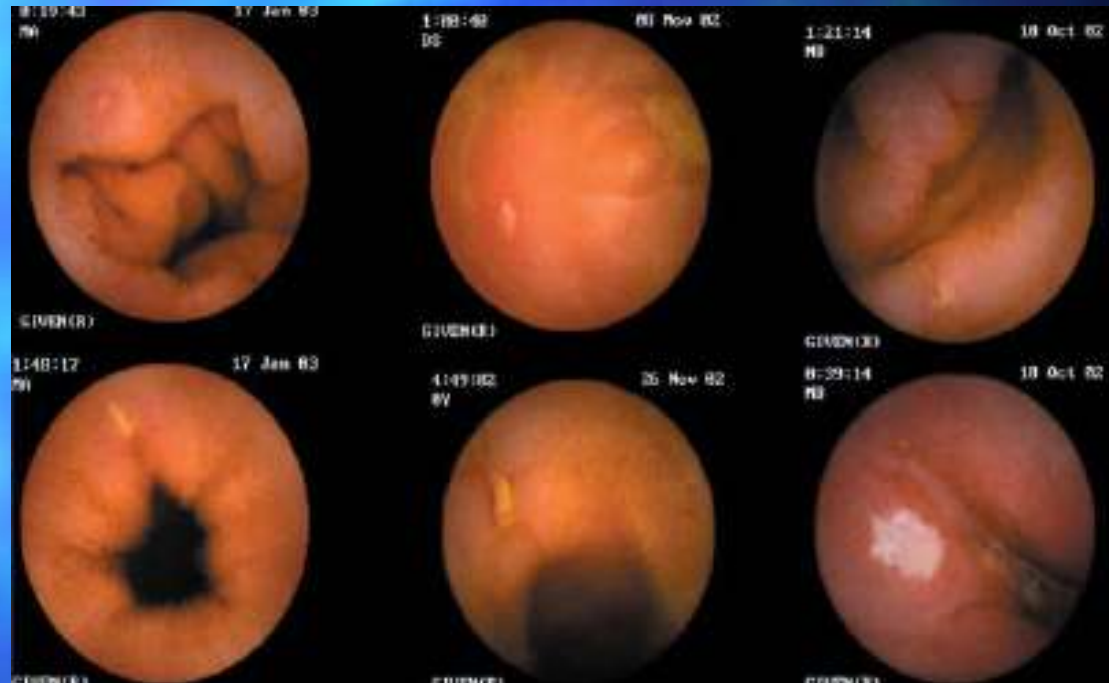

# Ενδοσκοπική κάψουλα Wireless Capsule Endoscopy (WICE)

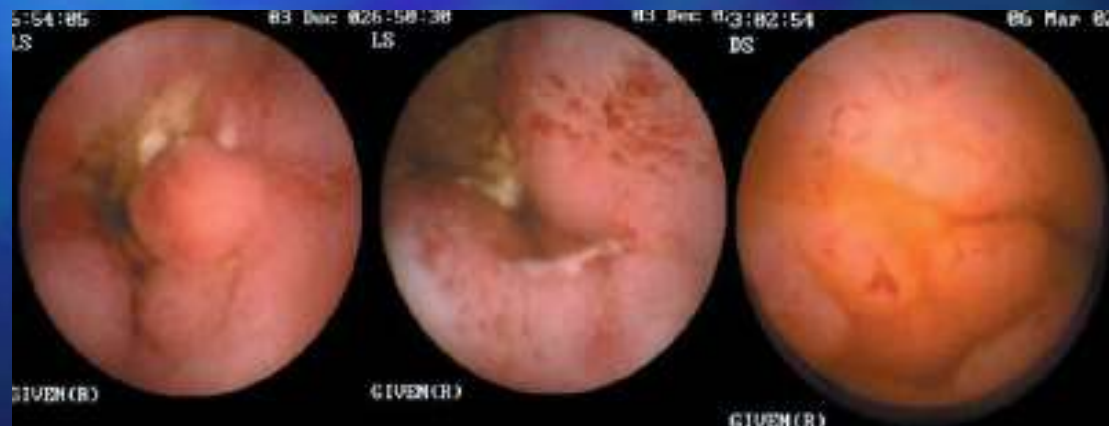

# Ενδοσκοπική κάψουλα Wireless Capsule Endoscopy (WICE)

Αφθώδη έλκη

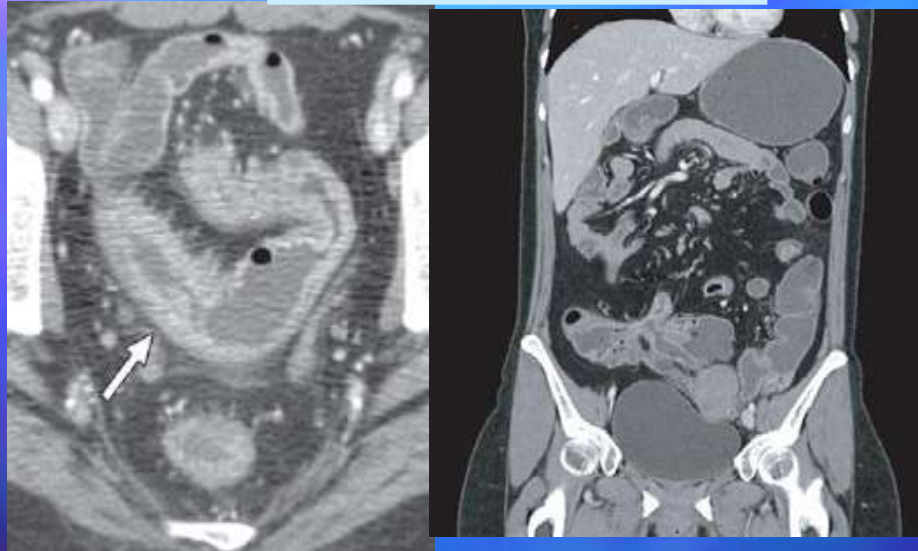


Αγγειίτιδα

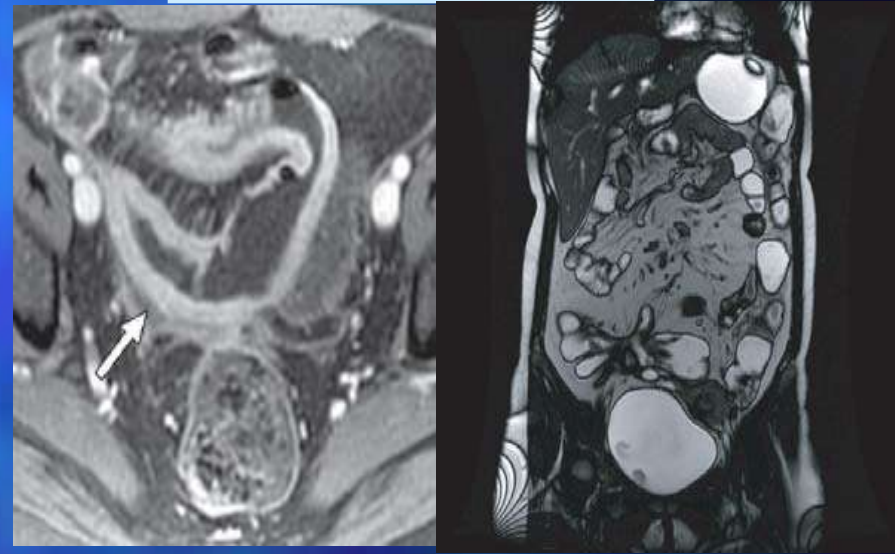

# Αξονική & Μαγνητική εντερογραφία

CT enterography



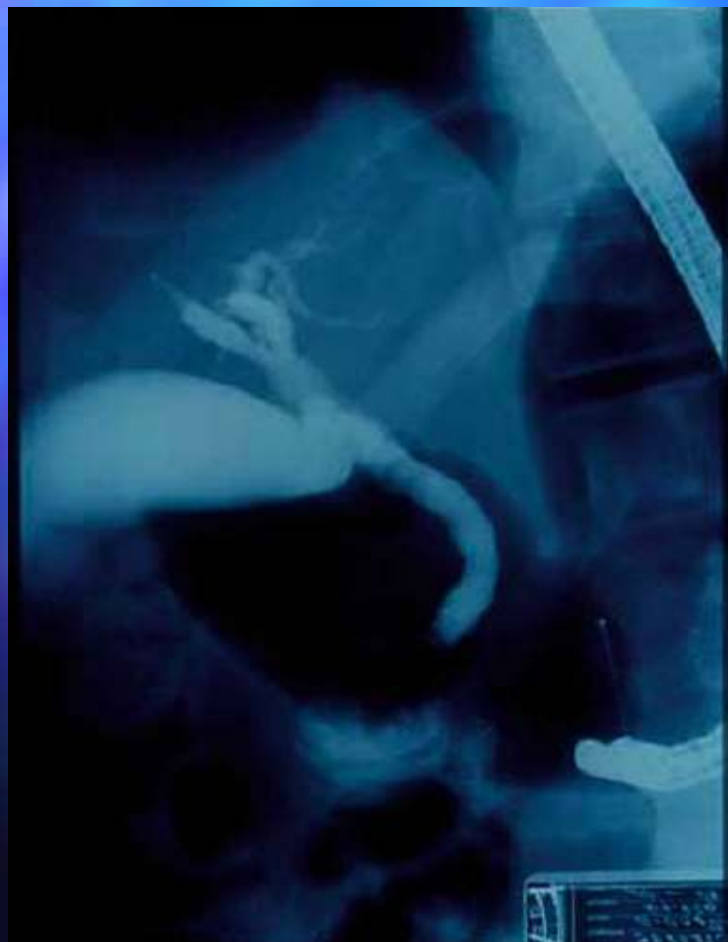MR enterography



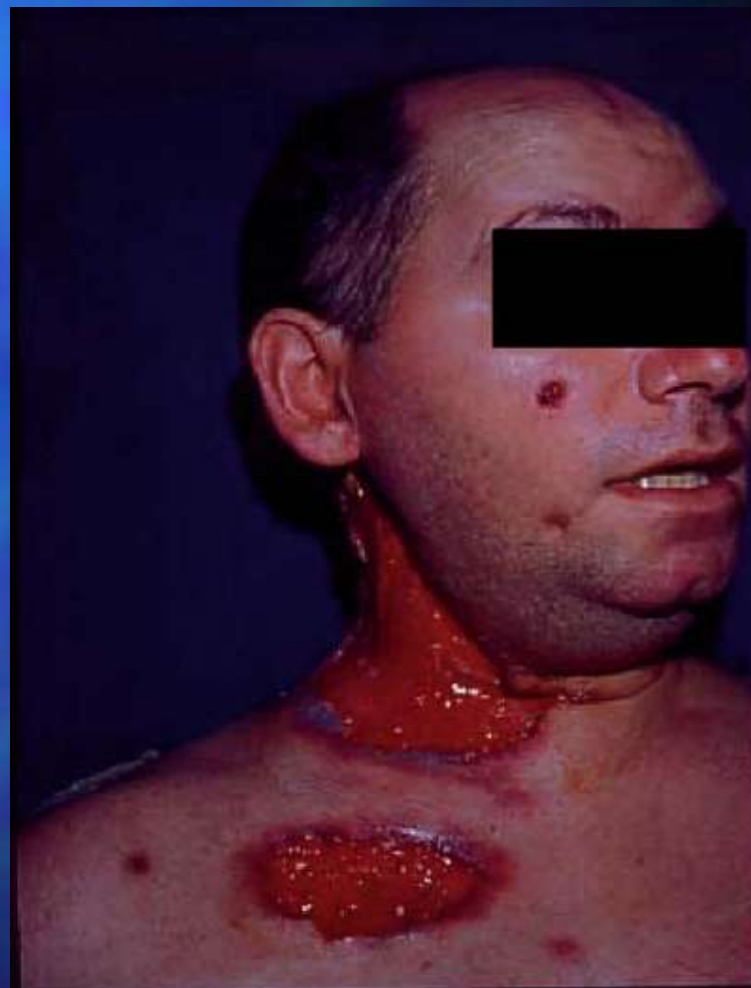# ΙΦΝΕ

## ΕΞΩΤΕΡΙΚΕΣ ΕΚΔΗΛΩΣΕΙΣ

### ΕΛΚΩΔΗΣ ΚΟΛΙΤΙΔΑ



### ΝΟΣΟΣ CROHN



# ΙΦΝΕ

## ΣΥΝΤΗΡΗΤΙΚΗ ΑΝΤΙΜΕΤΩΠΙΣΗ

Παράγωγα 5-ASA: αζουλφιδίνη, μεσαλαμίνη

Ανοσορρυθμιστικά- ανοσοκατασταλτικά

Κορτικοειδή

6-Μερκαπτοπουρίνη

Μεθοτρεξάτη

Κυκλοσπορίνη

Μυκοφαινολική μοφετίλη

Τακρόλιμος

Αντι- TNF (Infliximab)

# ΙΦΝΕ

## ΧΕΙΡΟΥΡΓΙΚΗ ΑΝΤΙΜΕΤΩΠΙΣΗ

### Ενδείξεις

#### ΕΛΚΩΔΗΣ ΚΟΛΙΤΙΔΑ

Διάρρηση

Τοξικό megάκολο

Μαζική αιμορραγία

Νόσος ανθεκτική στα φάρμακα

Δυσανεξία στα φάρμακα

Επιπλοκές από τα φάρμακα

Δυσπλασία σε βιοψίες κολονοσκόπησης

Νόσος > 10 έτη

#### ΝΟΣΟΣ CROHN

Αποτυχία φαρμακευτικής αγωγής

Αποφρακτικός ειλεός

Σηπτικές επιπλοκές

Φλέγμονας/ Απόστημα

Συρίγγιο

Αιμορραγία

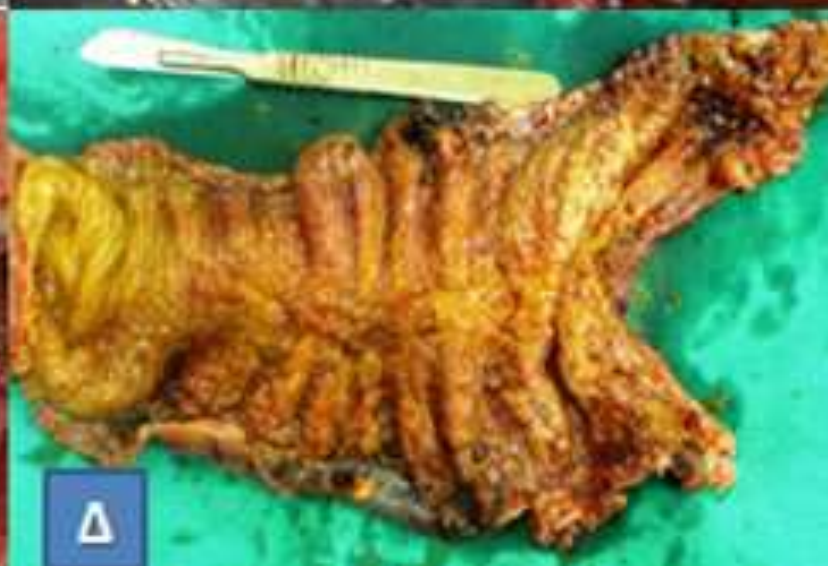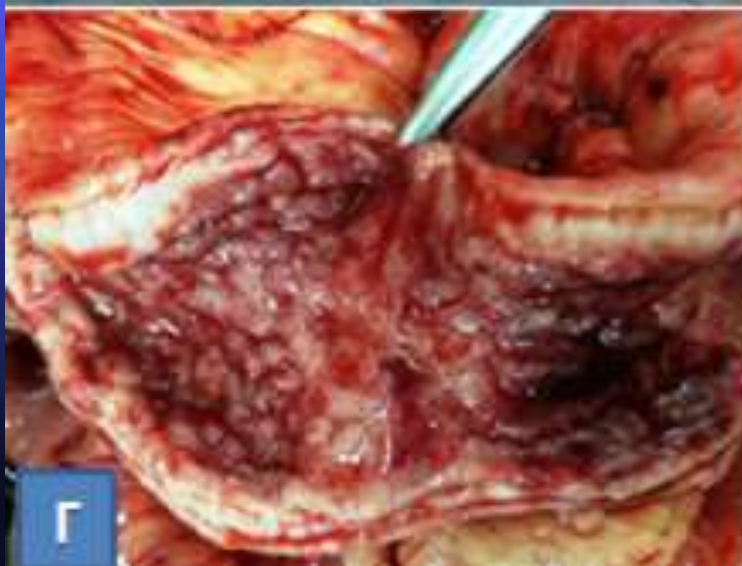
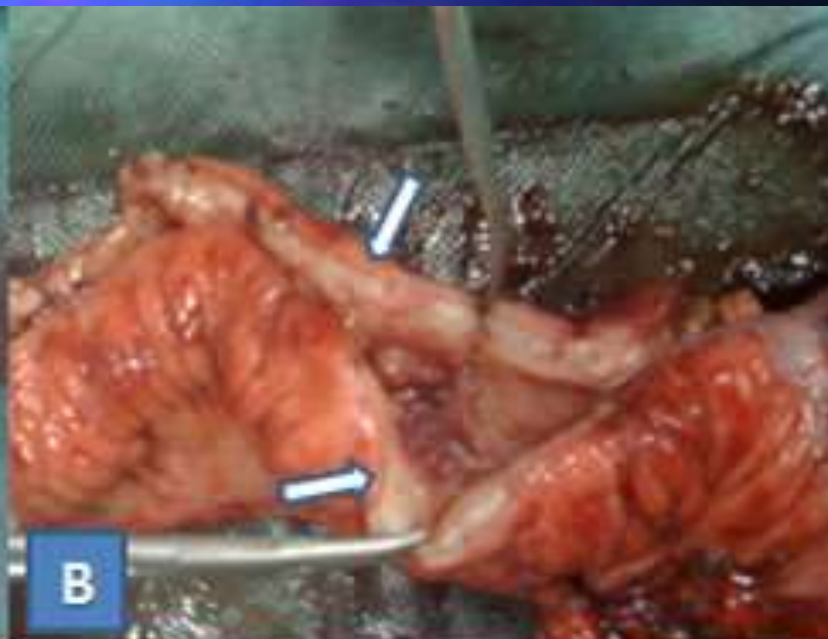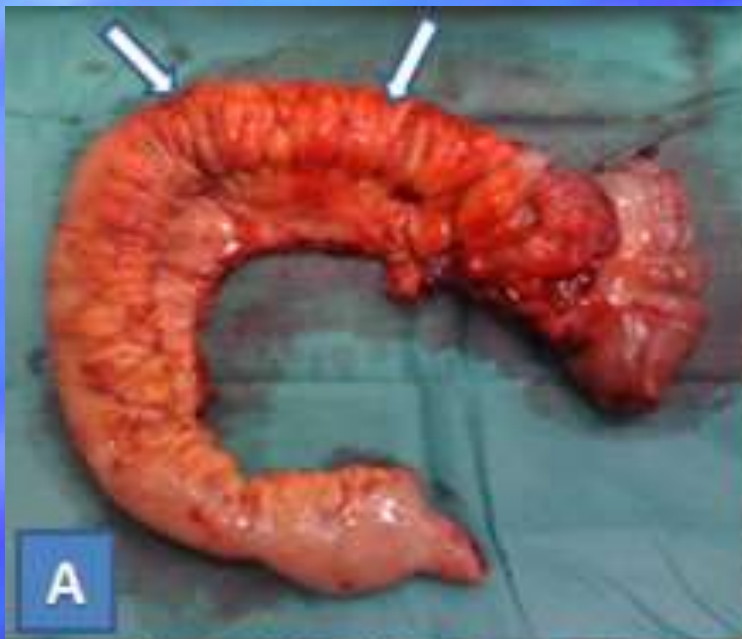Καρκίνωμα

Καθυστέρηση ανάπτυξης

Τοξικό megάκολο



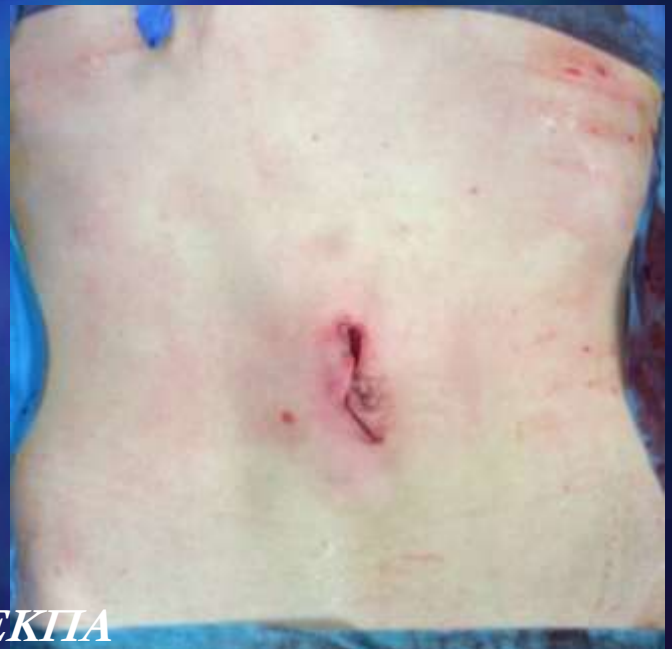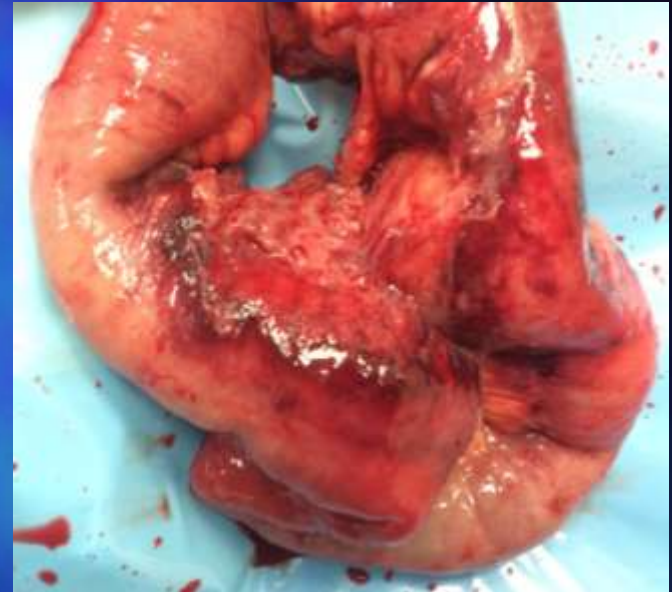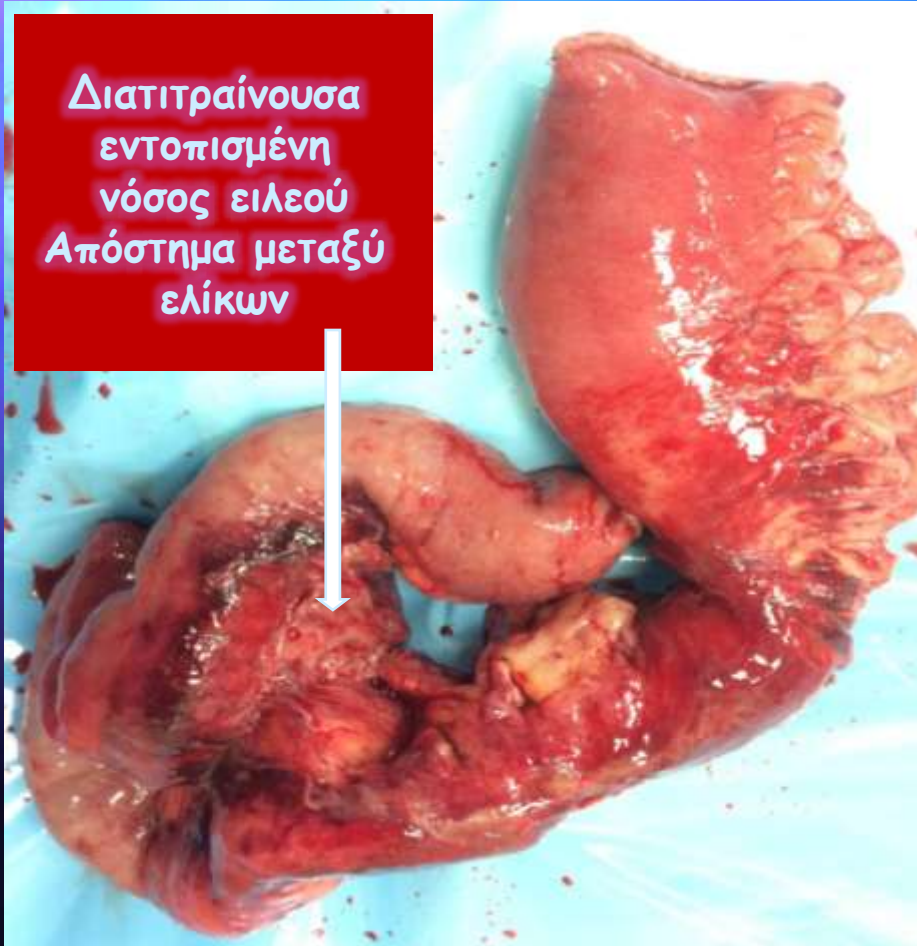# Νόσος Crohn



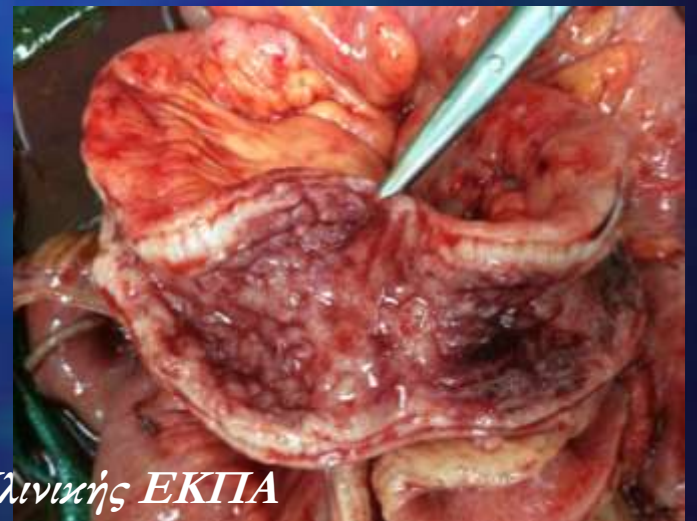
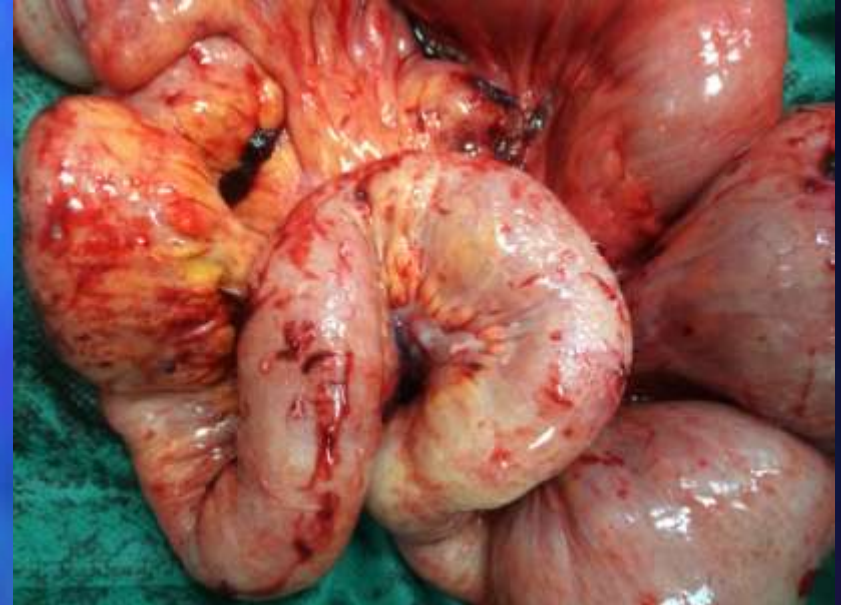
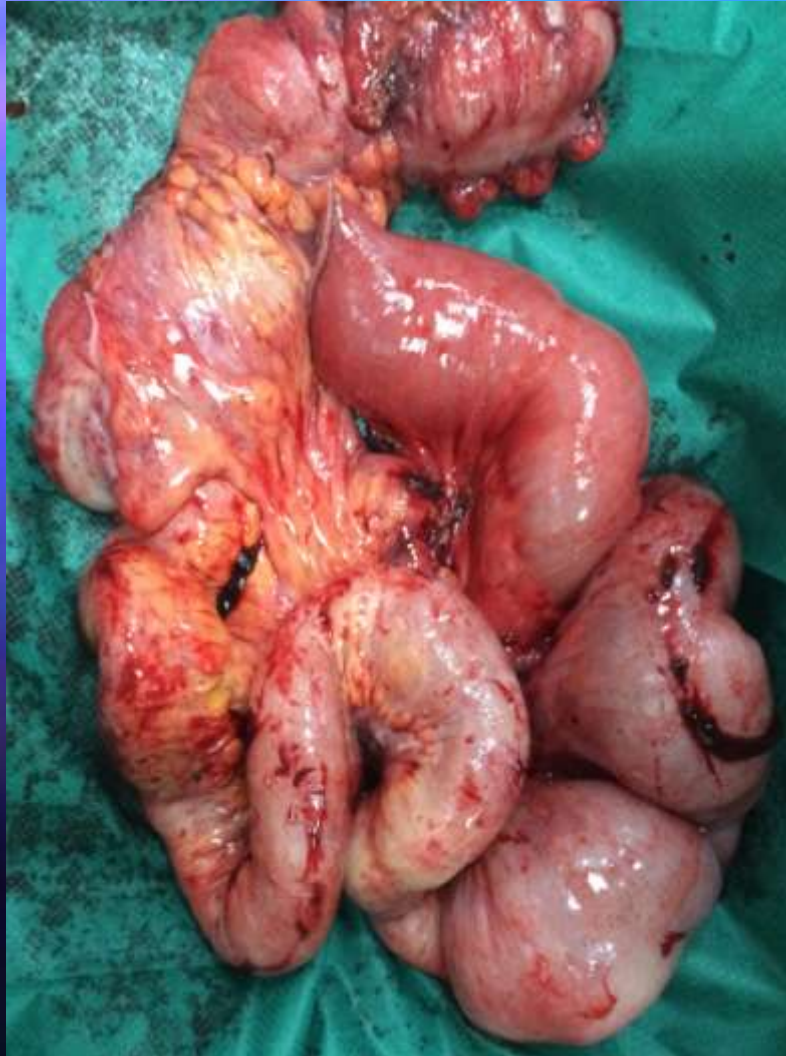*Ασθενής Α' Προπαιδευτικής Χειρουργικής Κλινικής ΕΚΠΑ*

**Εντερεκτομή (λεπτό έντερο)  
Αποτυχία φαρμακευτικής θεραπείας  
(υπό βιολογικό παράγοντα)**

**Διαιτηραίνουσα  
εντοπισμένη  
νόσος ειλεού  
Απόστημα μεταξύ  
ελίκων**



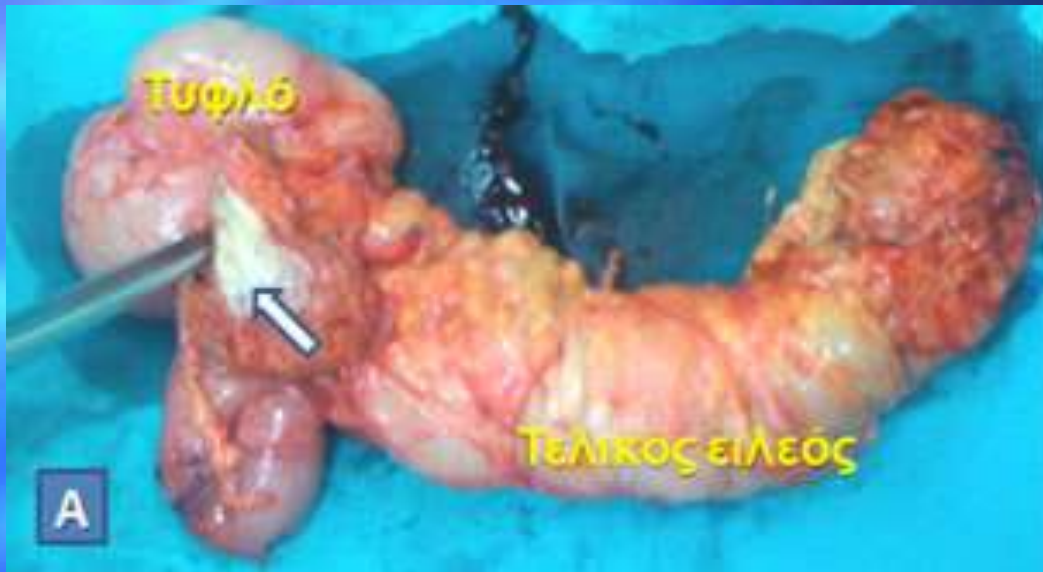# Ειλεοτυφλεκτομή Αποτυχία φαρμακευτικής θεραπείας



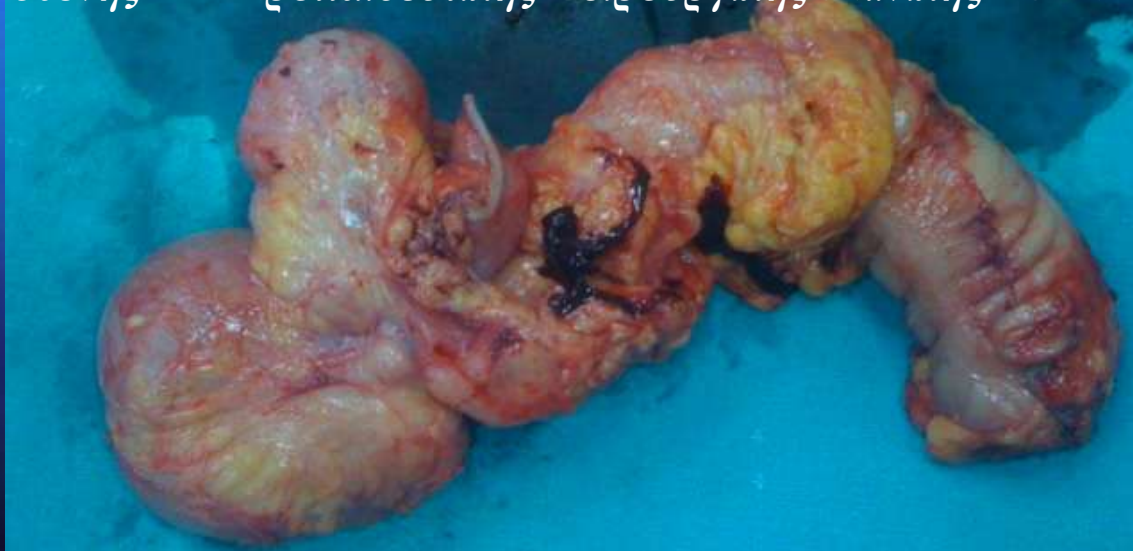*Ασθενής Α' Προπαιδευτικής Χειρουργικής Κλινικής ΕΚΠΑ*

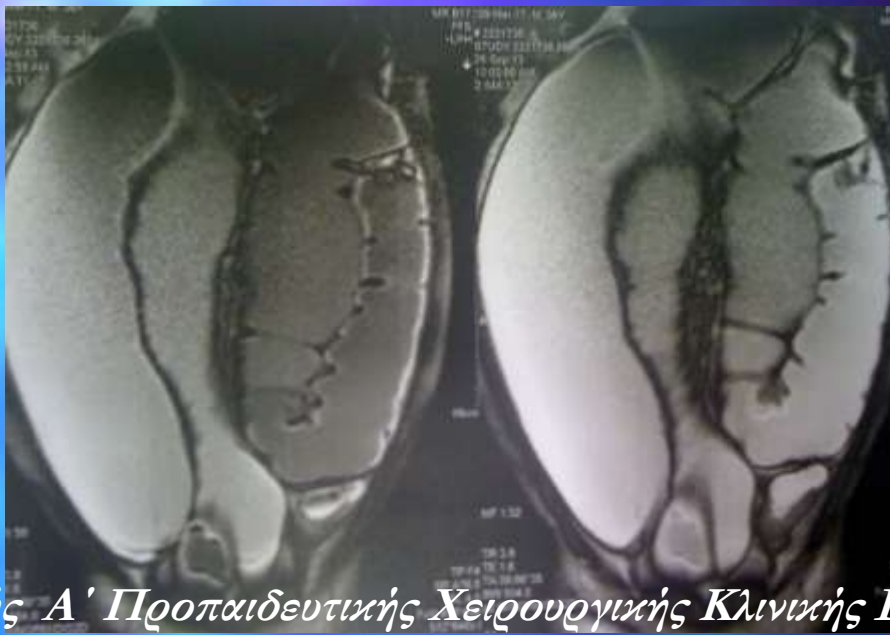# Εντεροδερματικό συρίγγιο

ΠΑΛΕΘΡΟΦΘΙΛΑΚΤΙΚΟ ΟΡΘΟΙΛΑΙΟ

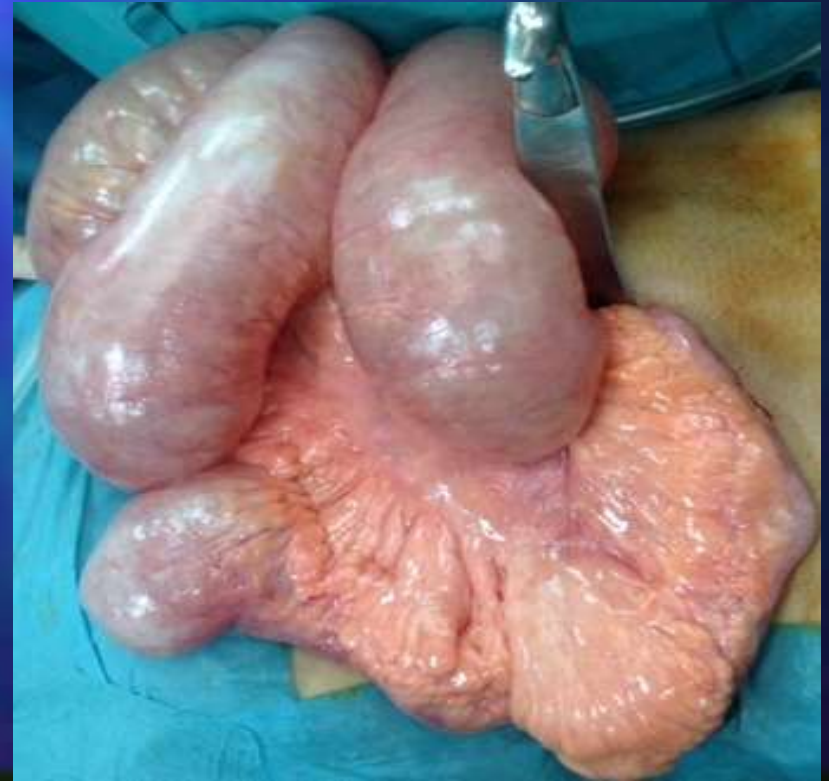
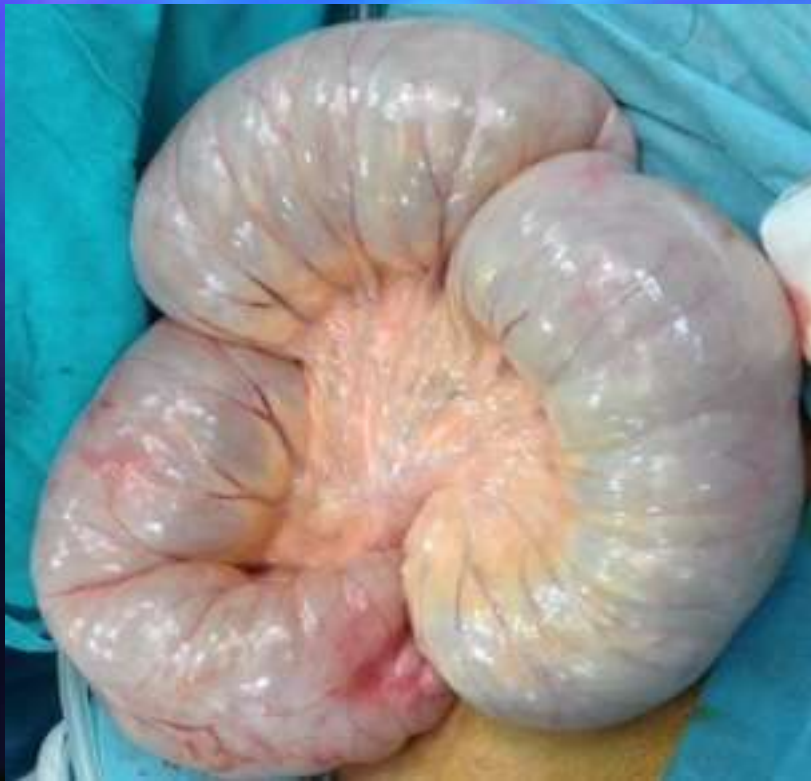
*Ασθενής Α' Προπαιδευτικής Χειρουργικής Κλινικής ΕΚΠΑ*

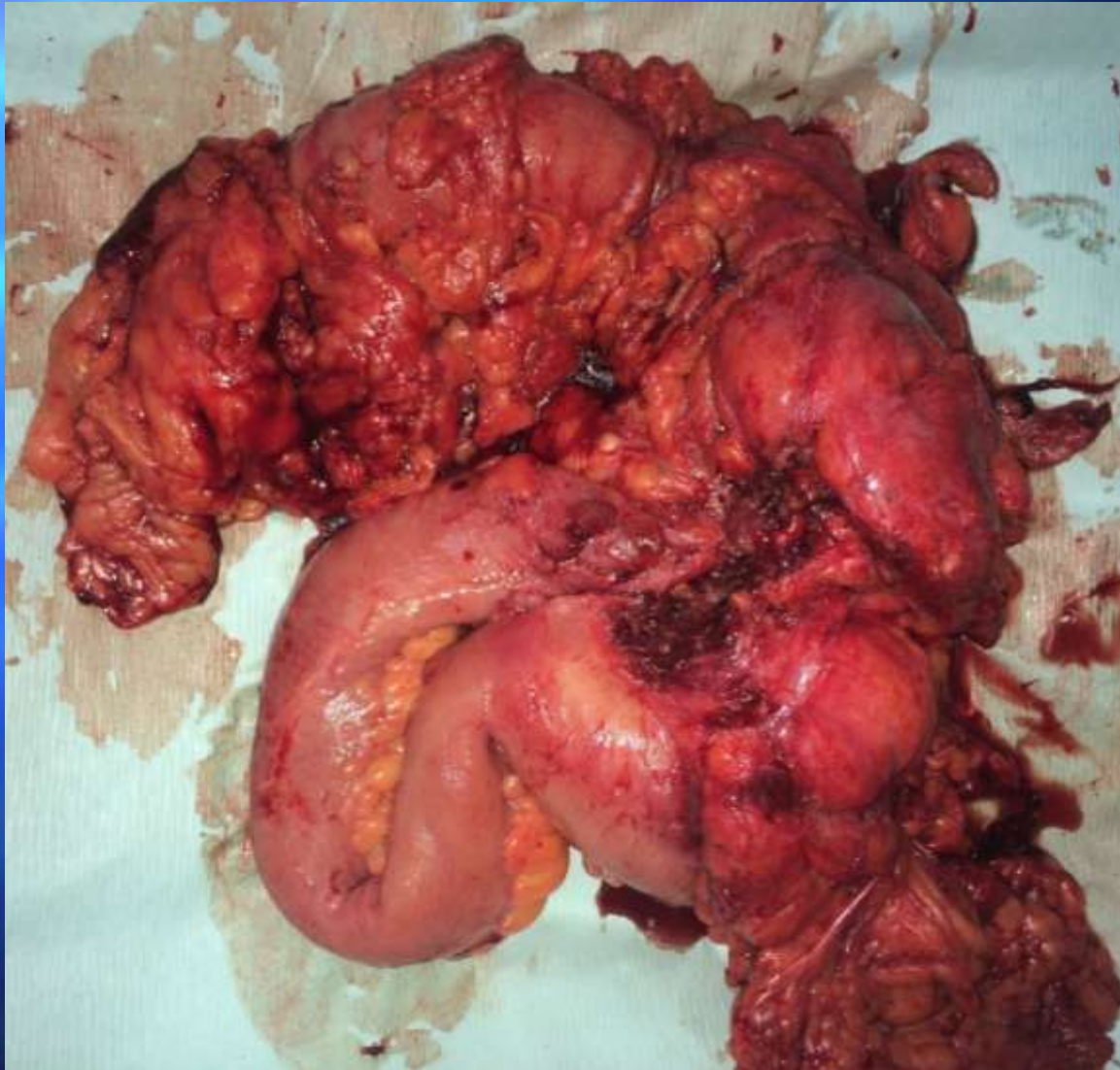




*Ασθενής Α' Προπαιδευτικής Χειρουργικής Κλινικής ΕΚΠΑ*

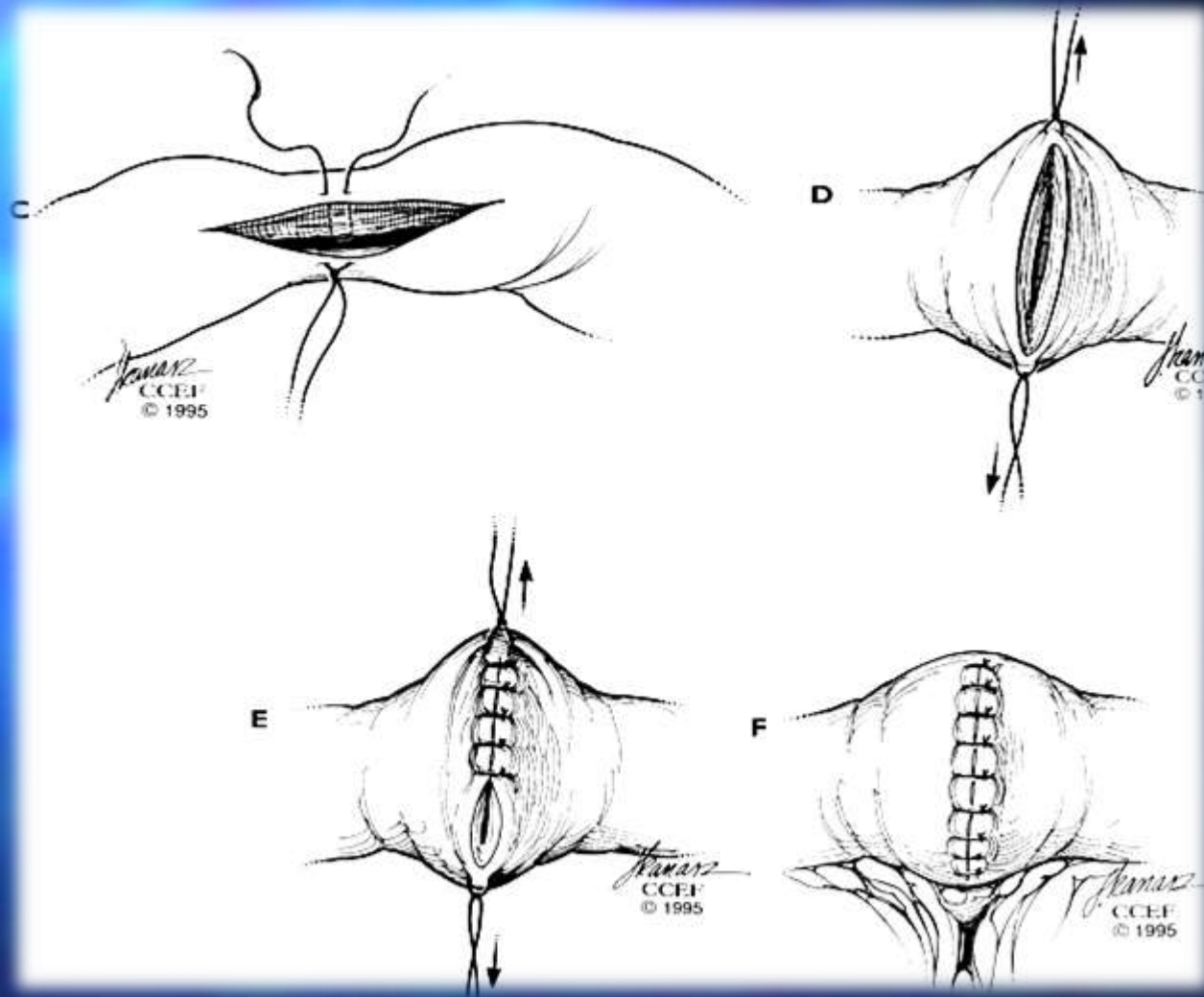


**Προσβολή παχέος & λεπτού εντέρου  
Εκτεταμένη ΔΕ κολεκτομή & εκτομή τελικού ειλεού**

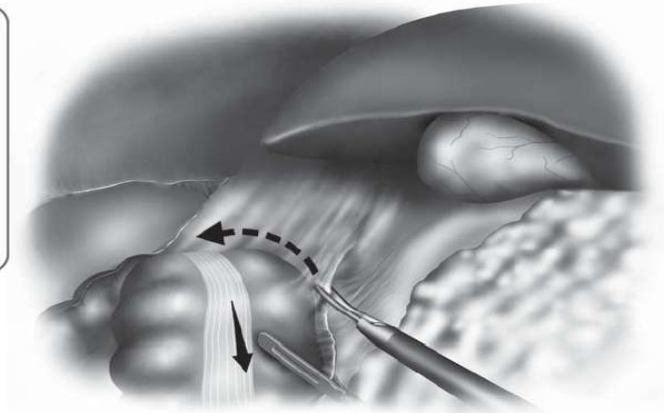
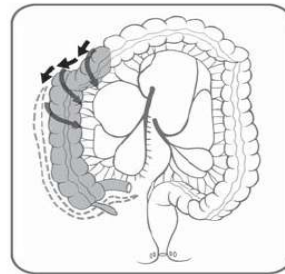
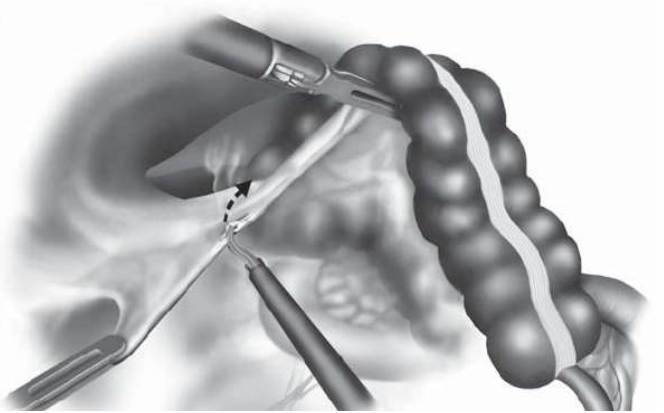
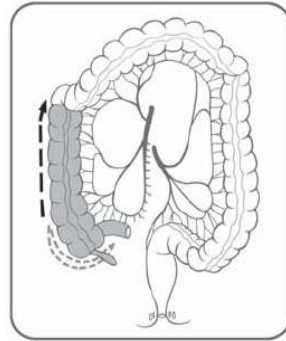
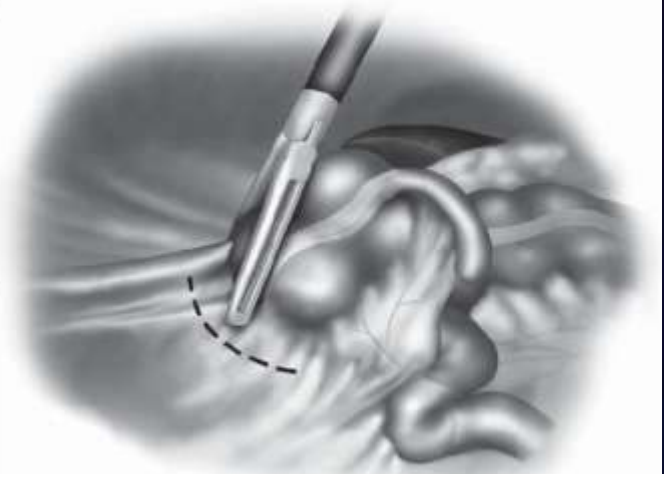
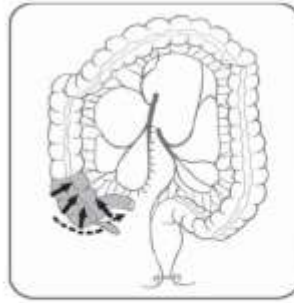


*Ασθενής Α' Προπαιδευτικής Χειρουργικής Κλινικής ΕΚΠΑ*

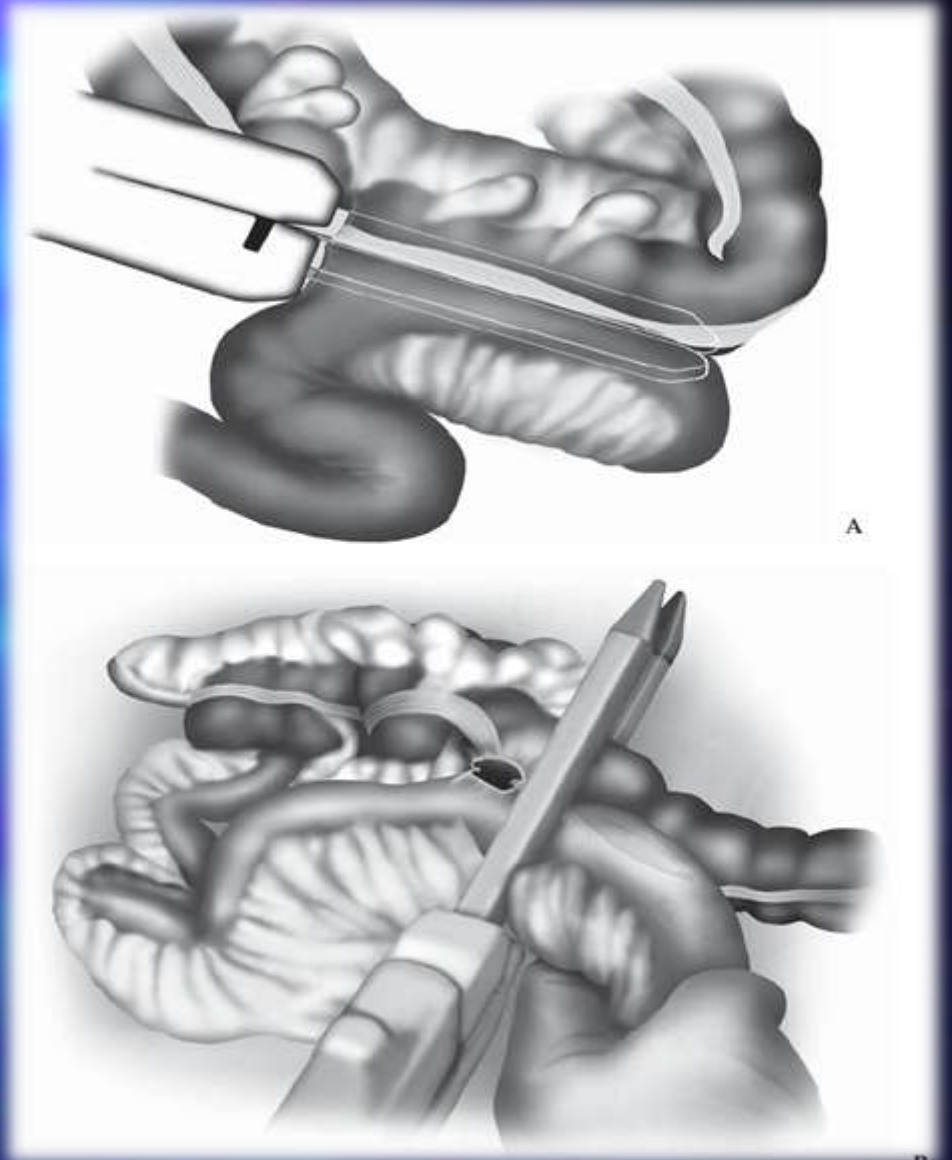
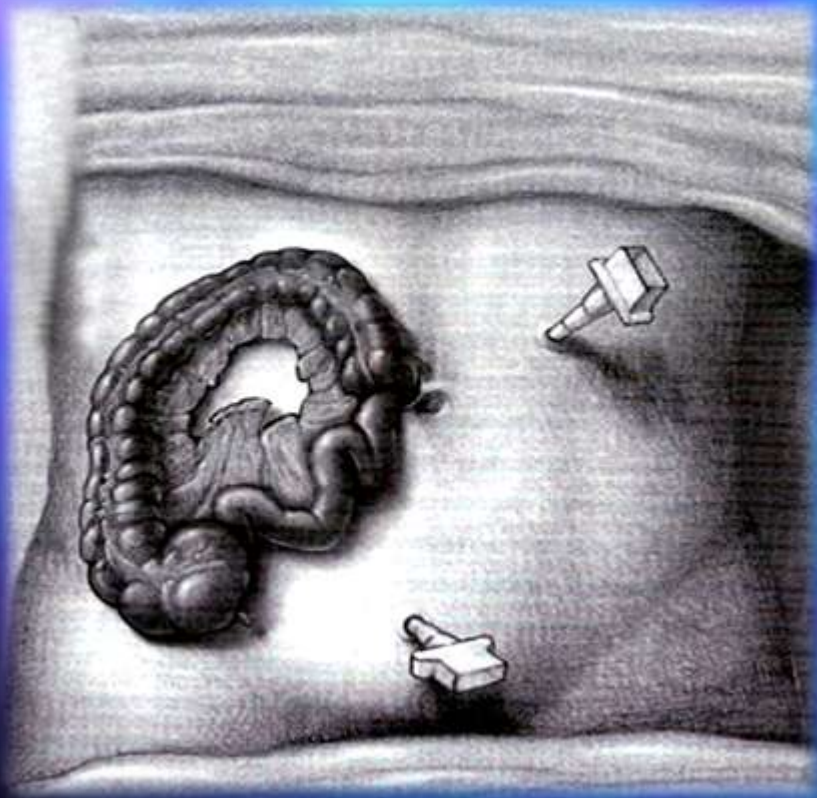
# Στενωσπλαστική



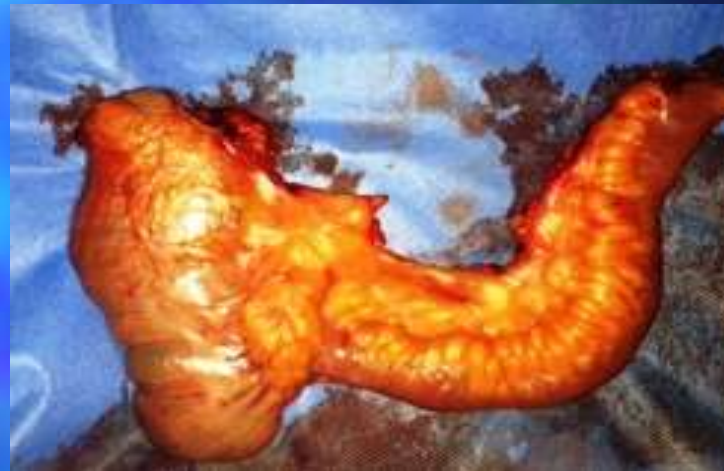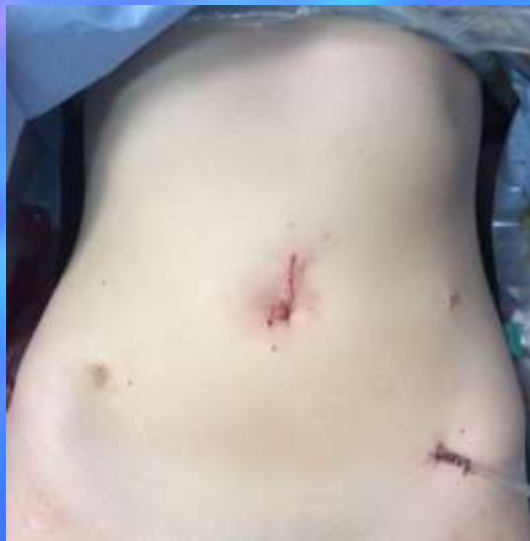# Λαπαροσκοπική προσπέλαση



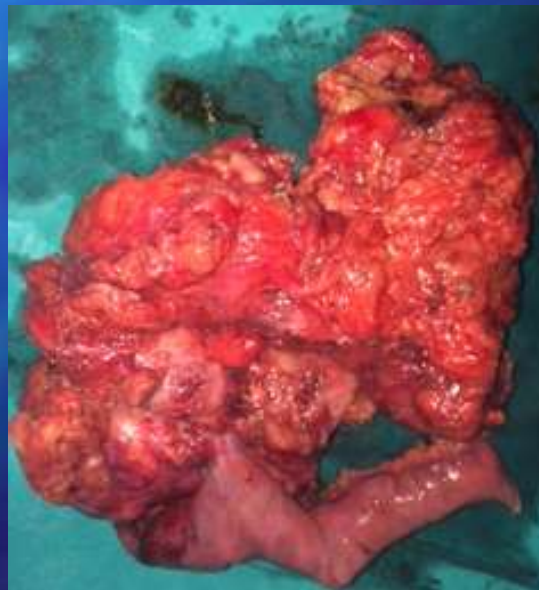
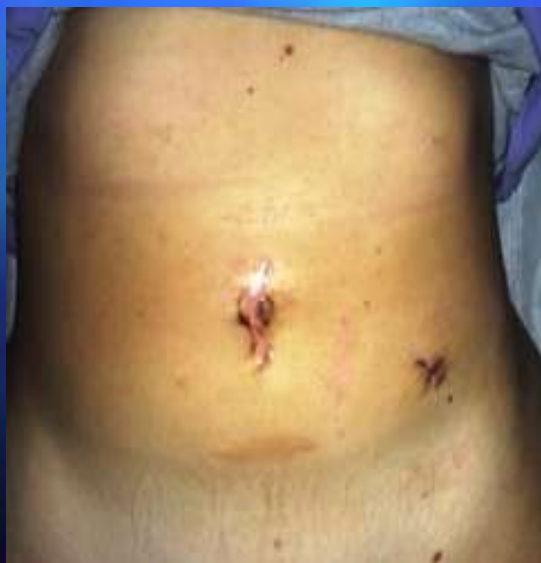



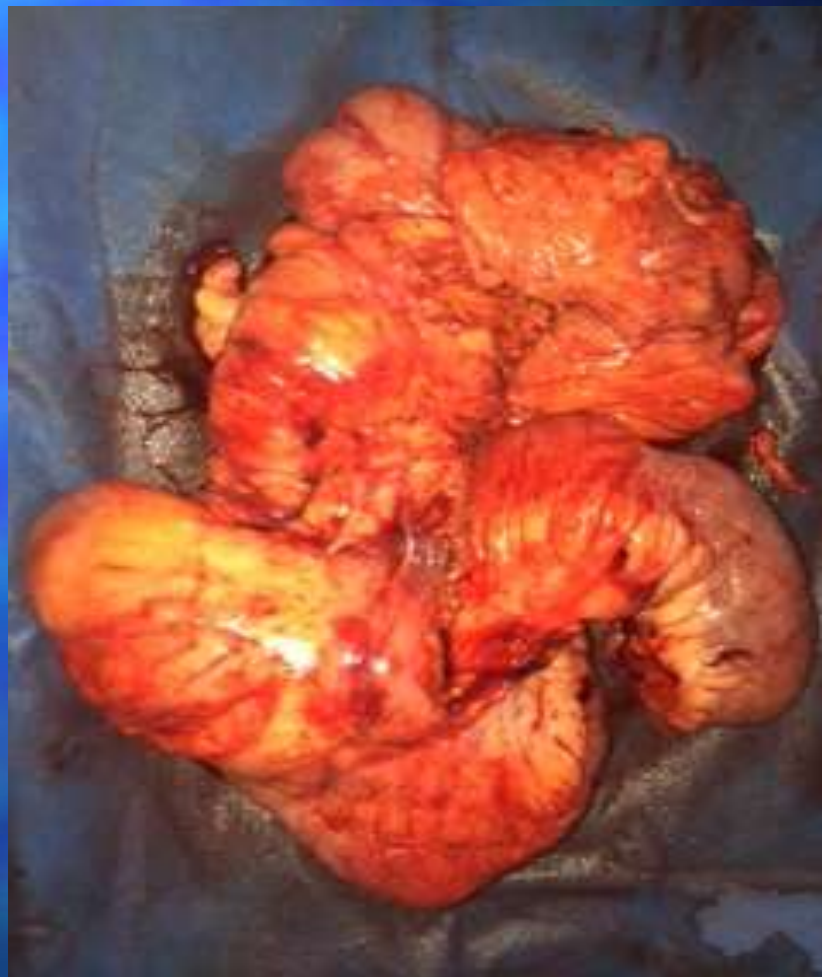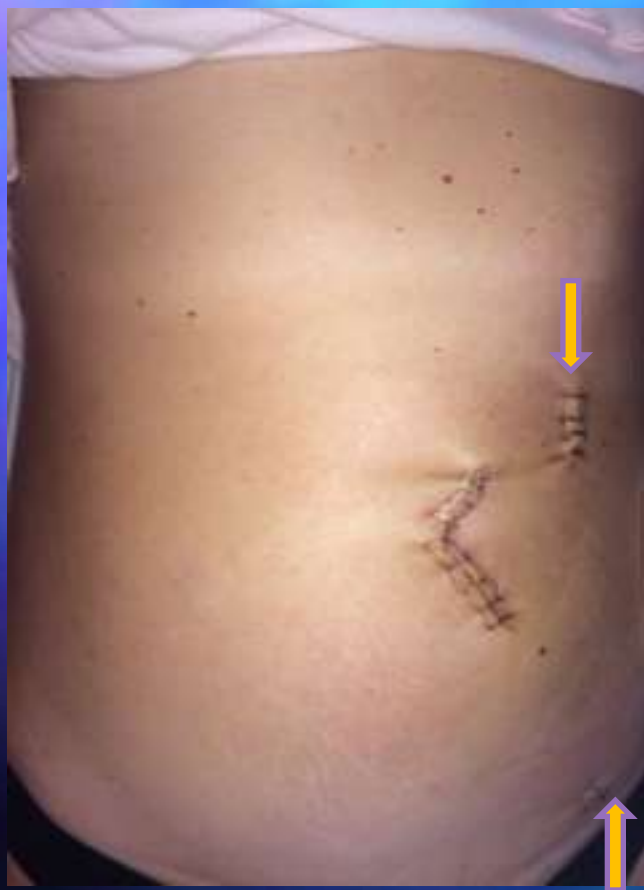# Λαπαροσκοπική ειλεοκολεκτομή για στενωτική νόσο



*Ασθενής Α' Προπαιδευτικής Χειρουργικής Κλινικής ΕΚΠΑ*

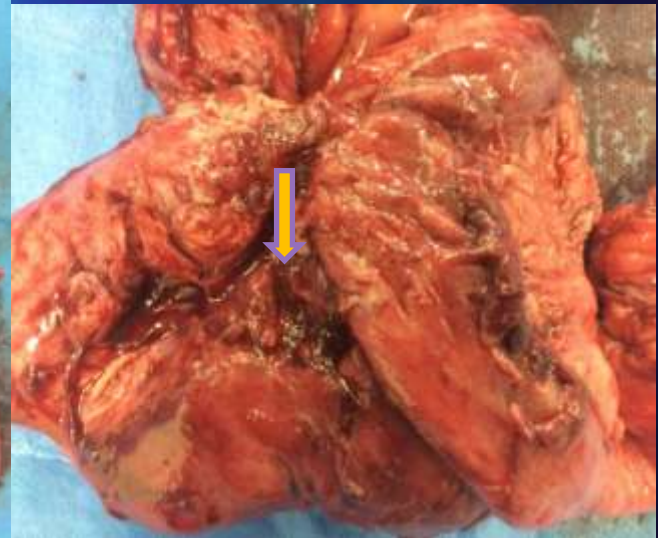
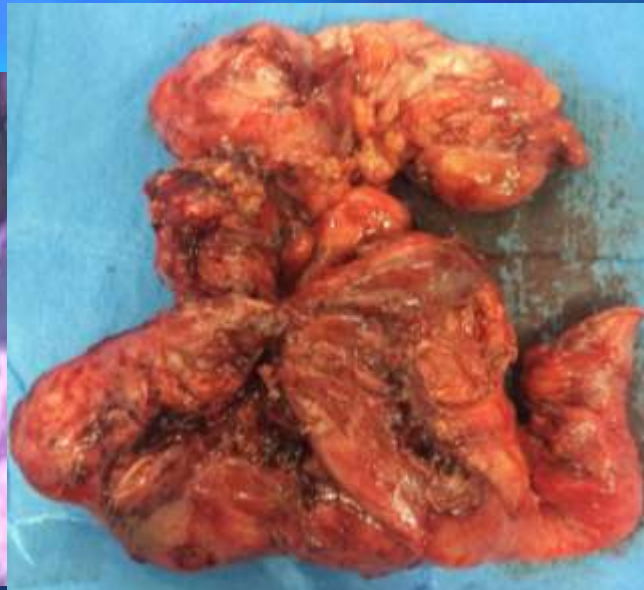
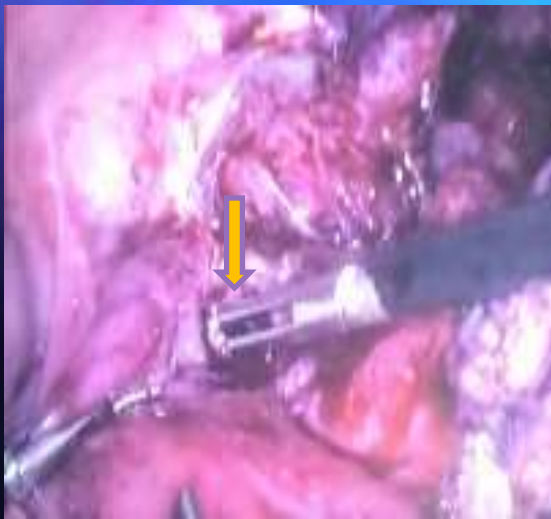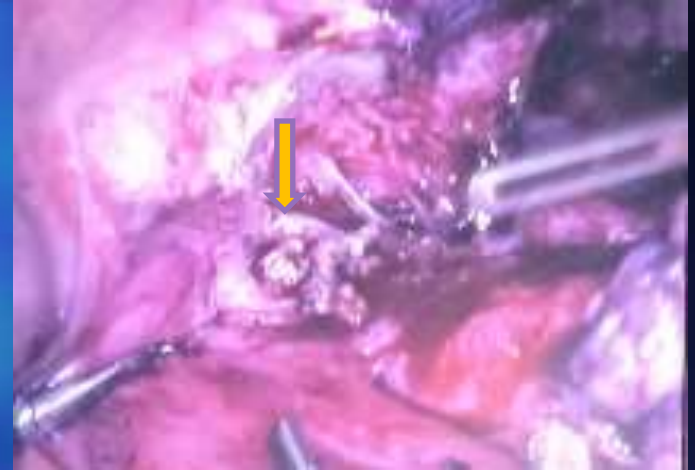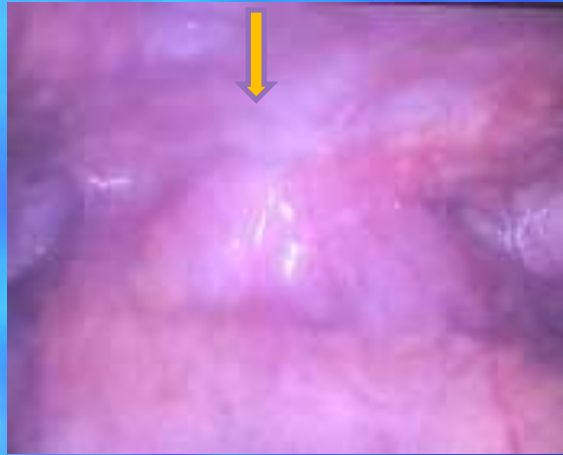


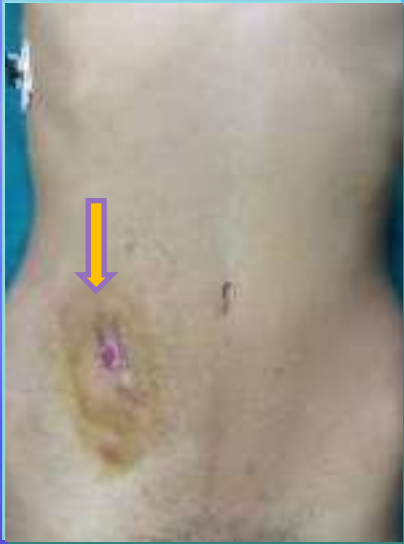Λαπαροσκοπική προσπέλαση  
για διαπιτραινουσα/συριγγοποιό νόσο



*Ασθενής Α' Προπαιδευτικής Χειρουργικής Κλινικής ΕΚΠΑ*

# Λαπαροσκοπική προσπέλαση για διατιτραίνουσα/συριγγοποιό νόσο

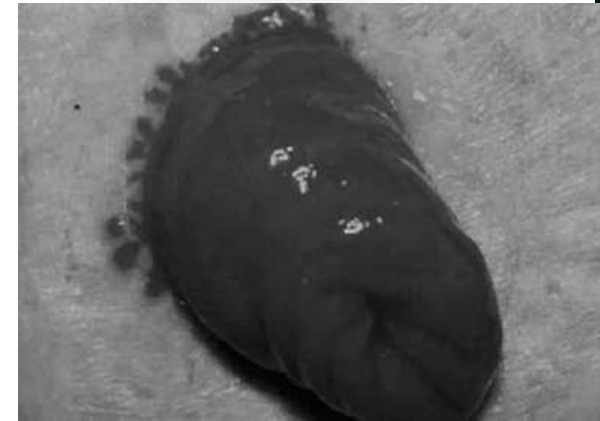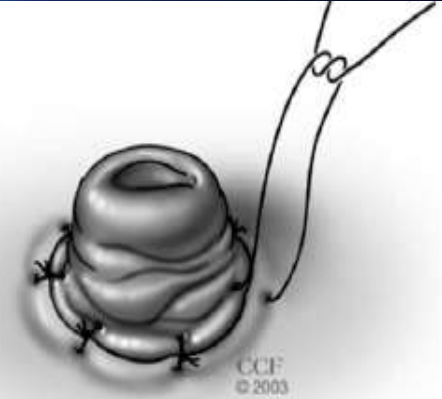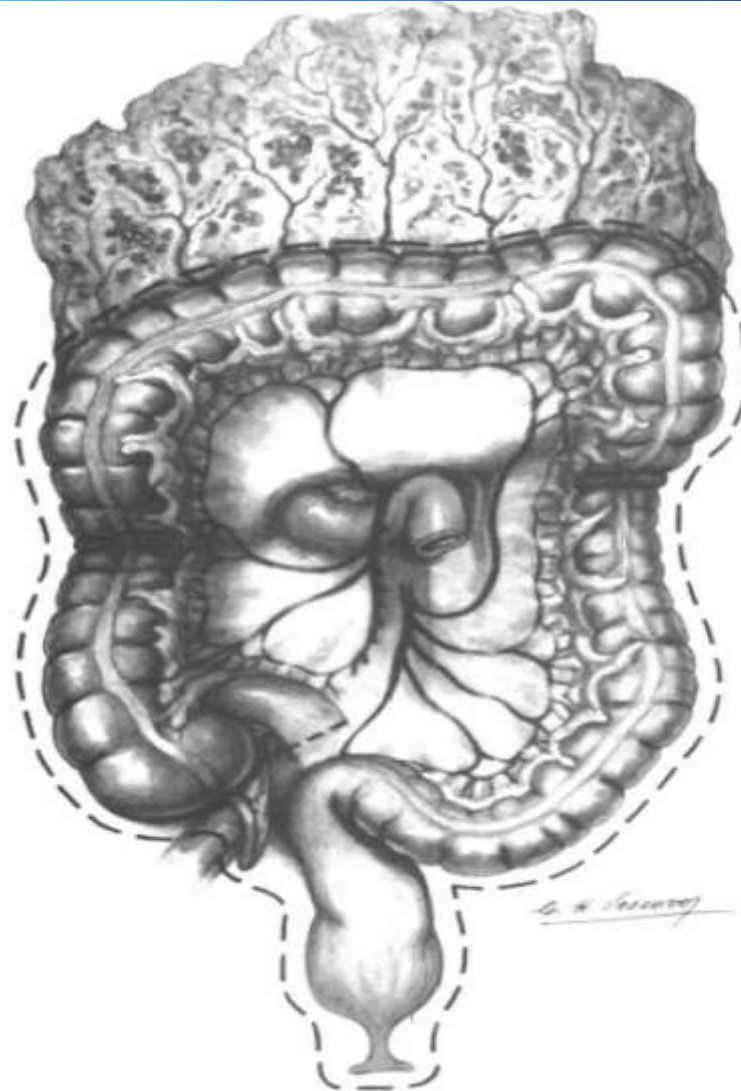
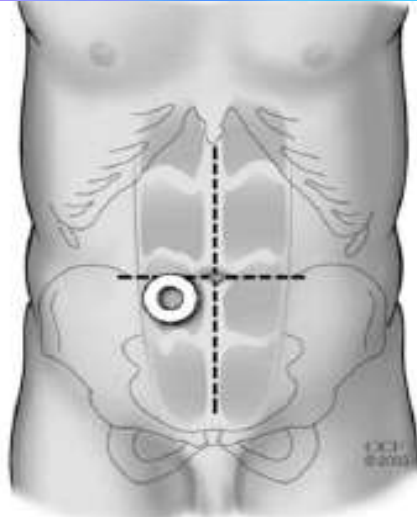


Ασθενής Α' Προπαιδευτικής Χειρουργικής Κλινικής ΕΚΠΑ

# ΕΛΚΩΔΗΣ ΚΟΛΙΤΙΔΑ

## ΧΕΙΡΟΥΡΓΙΚΗ ΑΝΤΙΜΕΤΩΠΙΣΗ

Πρωκτο-ορθοκολεκτομή με τελική ειλεοστομία



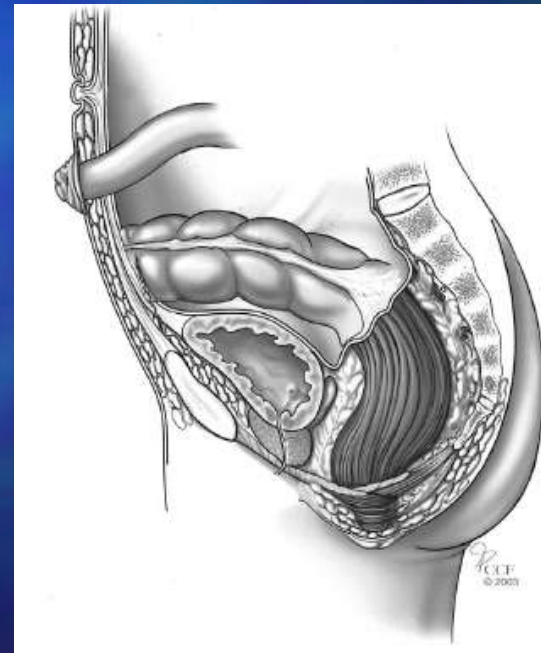
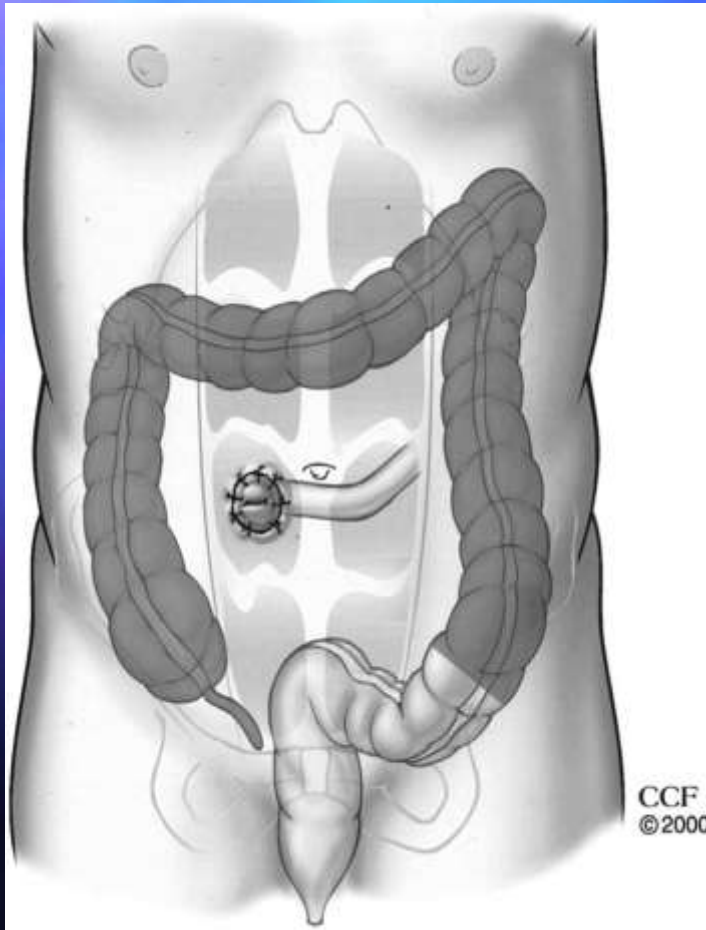
# ΕΛΚΩΔΗΣ ΚΟΛΙΤΙΔΑ

## ΧΕΙΡΟΥΡΓΙΚΗ ΑΝΤΙΜΕΤΩΠΙΣΗ

### Υφολική κολεκτομή & τελική ειλεοστομία

#### ΕΝΔΕΙΞΕΙΣ

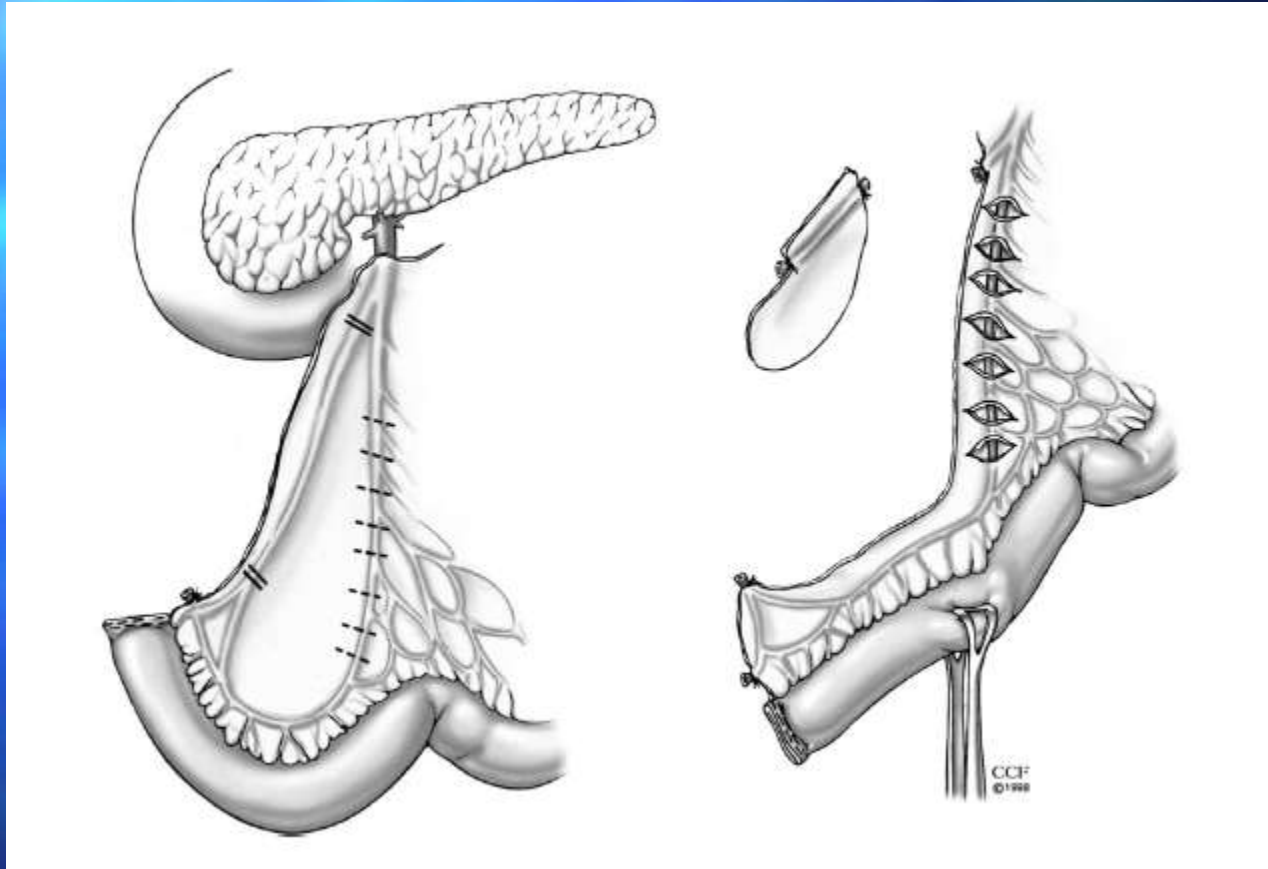
- Διαγνωστικό πρόβλημα (? Νόσος Crohn)
- Υψηλές δόσεις στεροειδών (>50-60 mg/ημέρα)
- Τοξική κολίτιδα, megacolon
- Παχυσαρκία (αδυναμία απώλειας βάρους λόγω υψηλών δόσεων στεροειδών)
- Υποθρεψία, υπολευκωματιναιμία

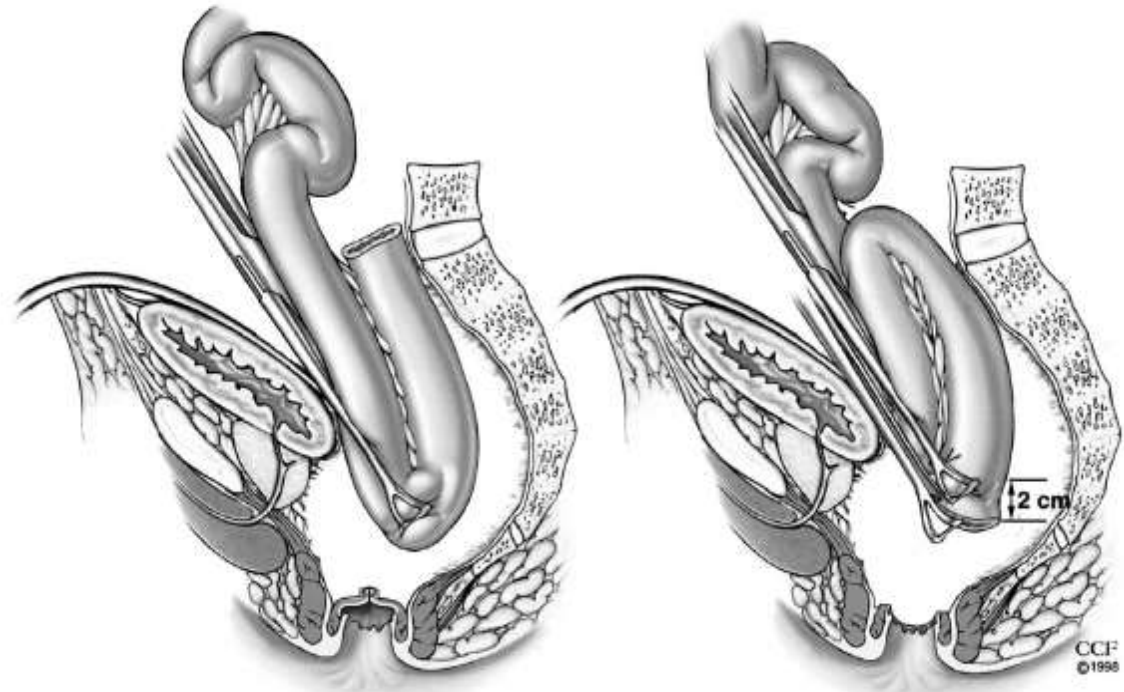
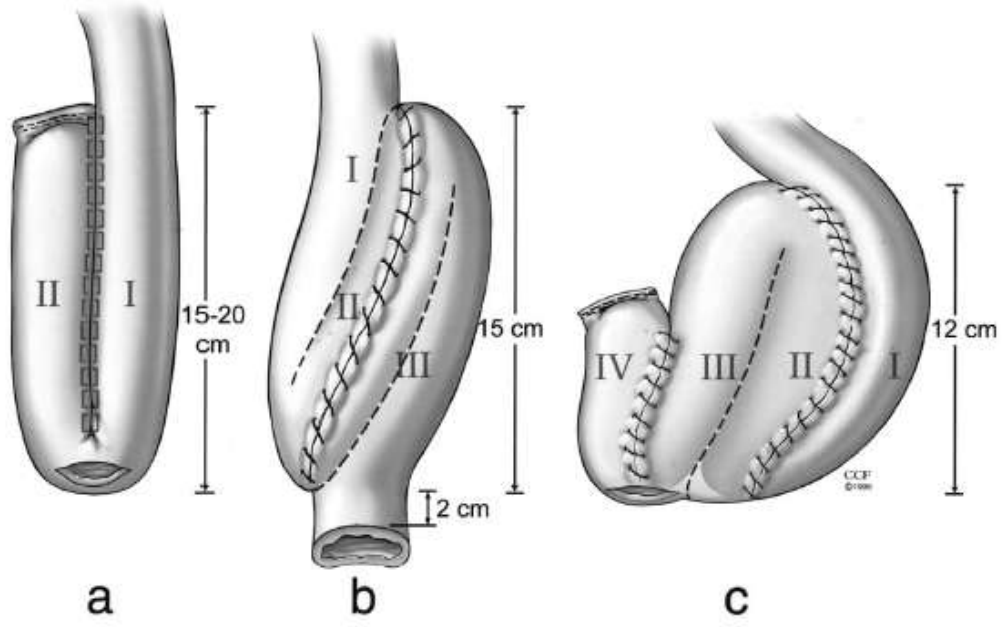


# ΕΛΚΩΔΗΣ ΚΟΛΙΤΙΔΑ

## ΧΕΙΡΟΥΡΓΙΚΗ ΑΝΤΙΜΕΤΩΠΙΣΗ

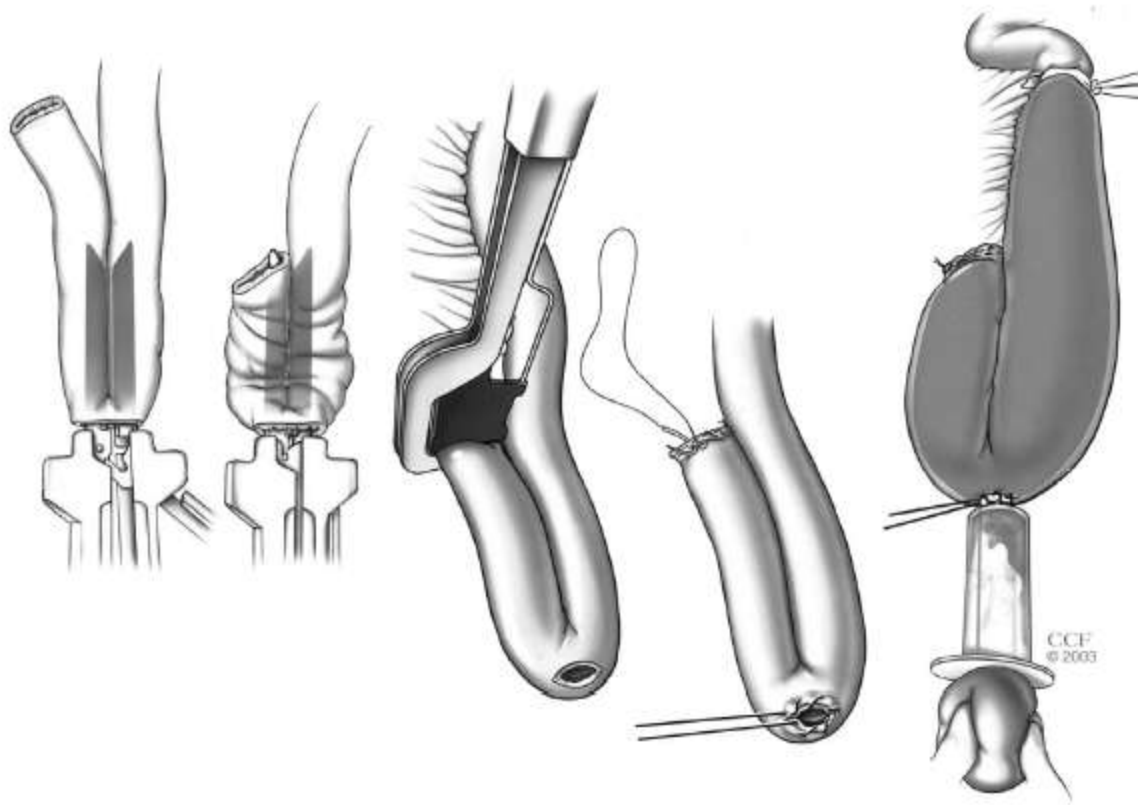
Ολική κολεκτομή με ειλεοήκυθο-προκτική αναστόμωση



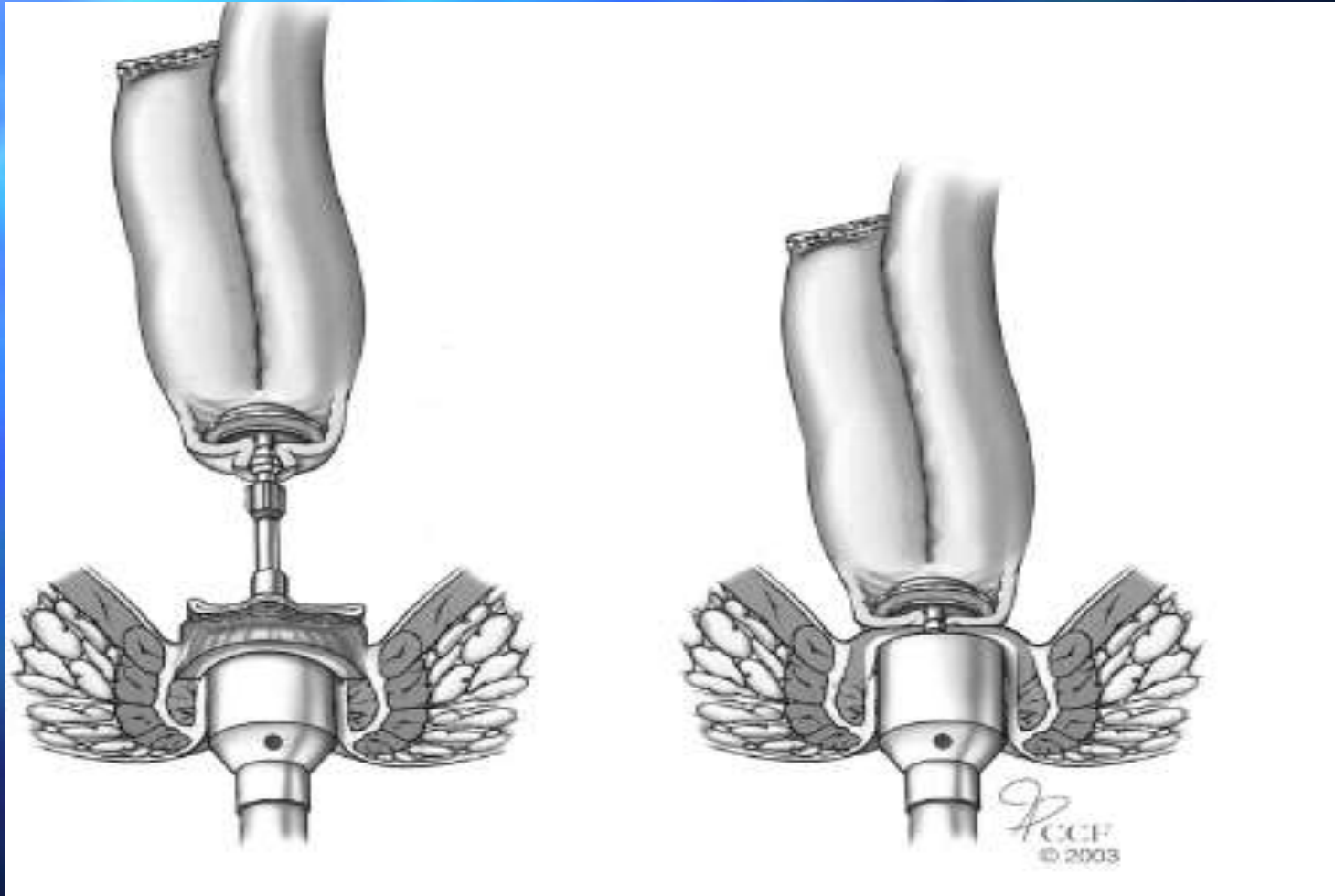




# J- pouch



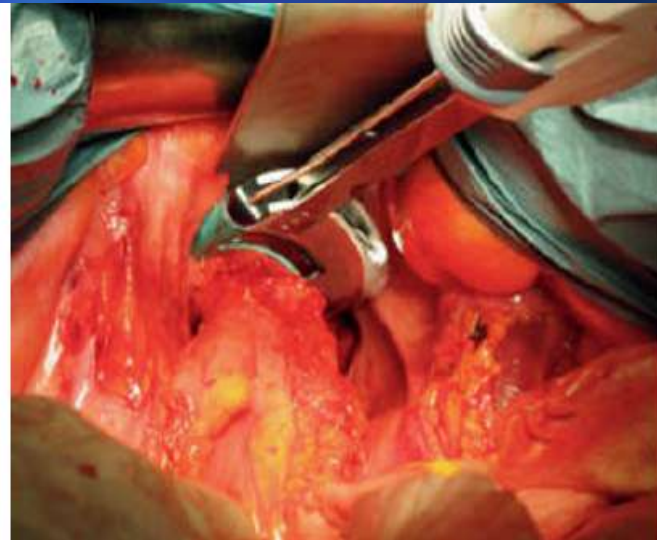
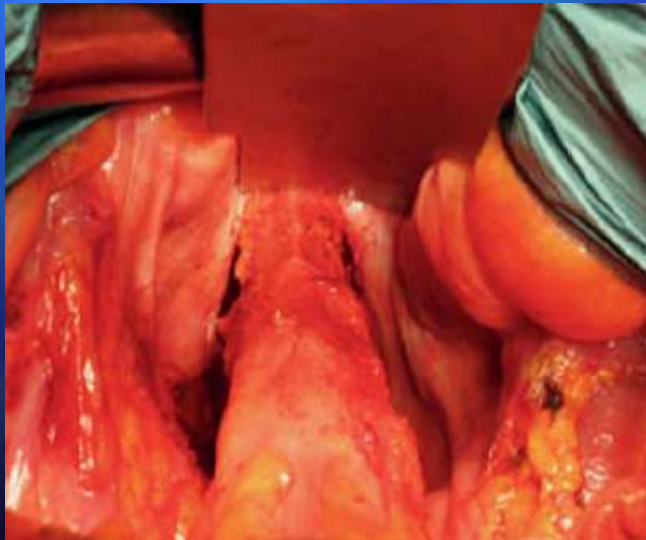
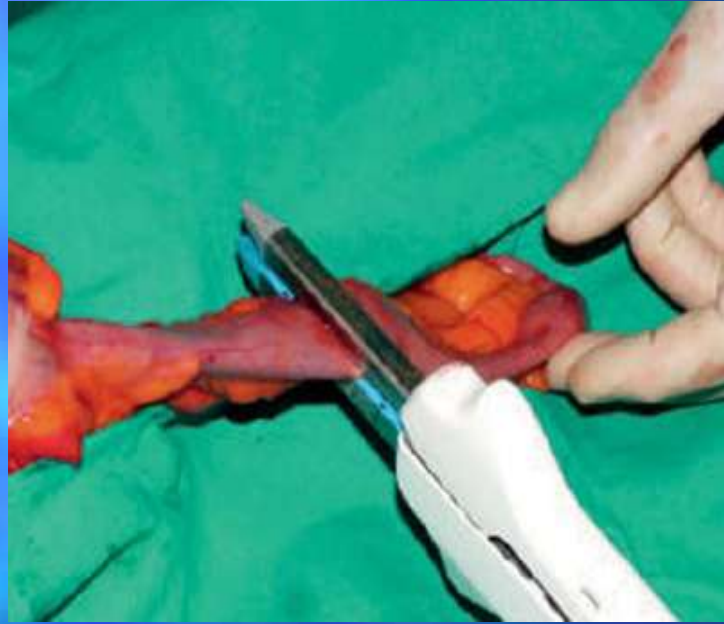
## Stapled anastomosis



# ΕΛΚΩΔΗΣ ΚΟΛΙΤΙΔΑ

## ΧΕΙΡΟΥΡΓΙΚΗ ΑΝΤΙΜΕΤΩΠΙΣΗ

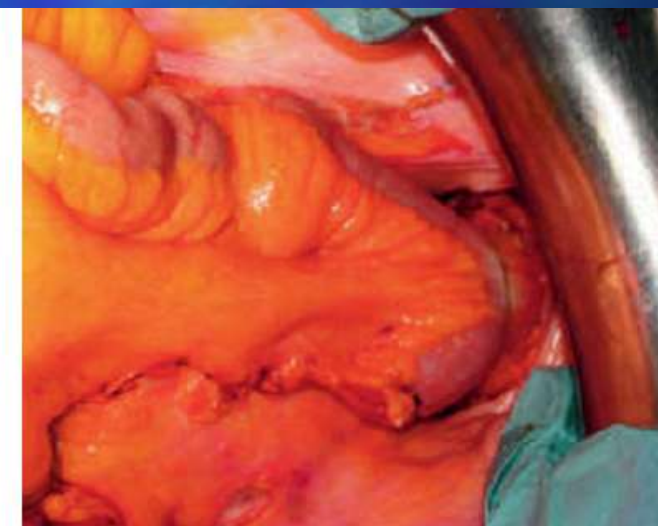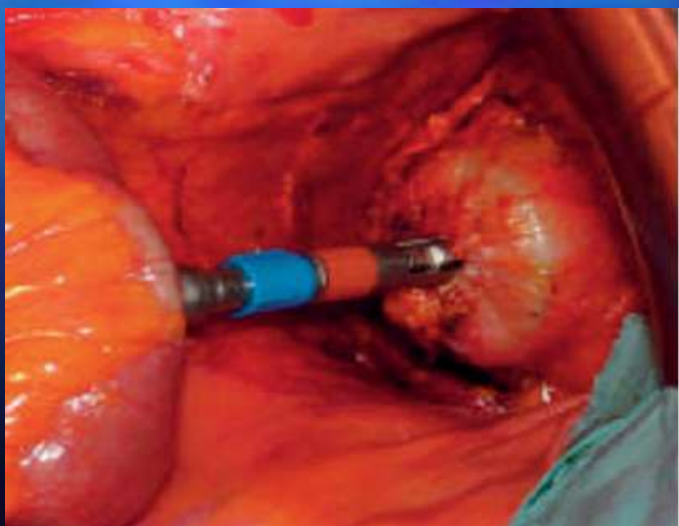
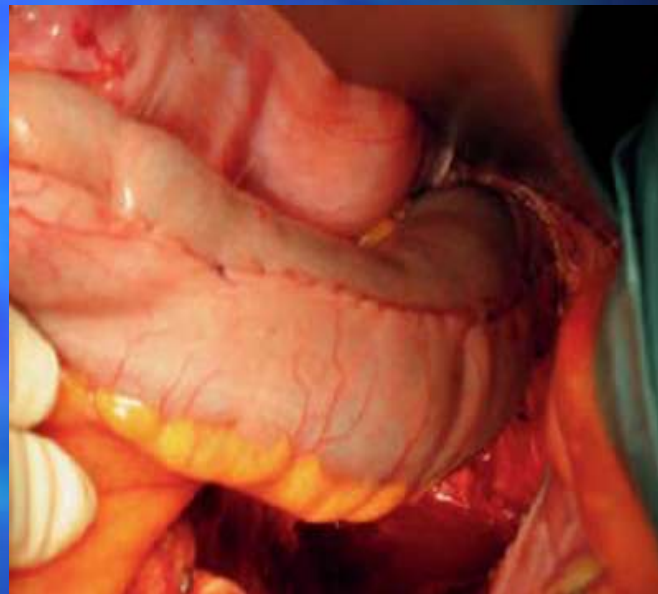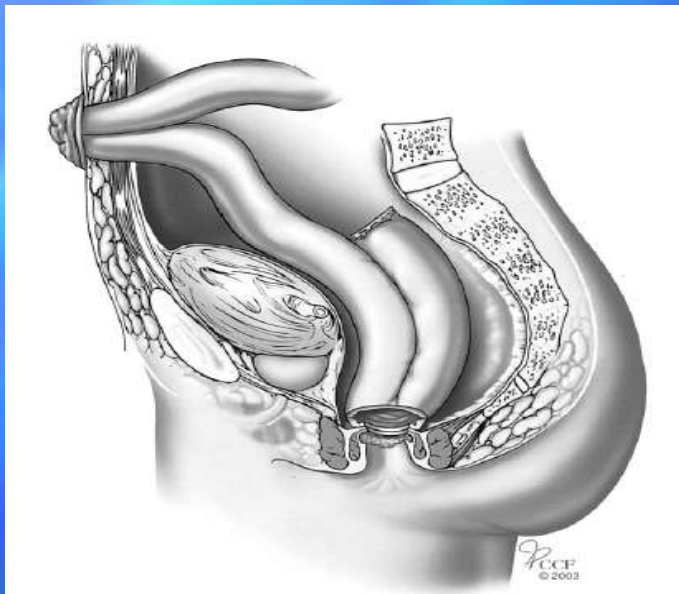
Ολική κολεκτομή με ειλεολήκυθο-προκτική αναστόμωση



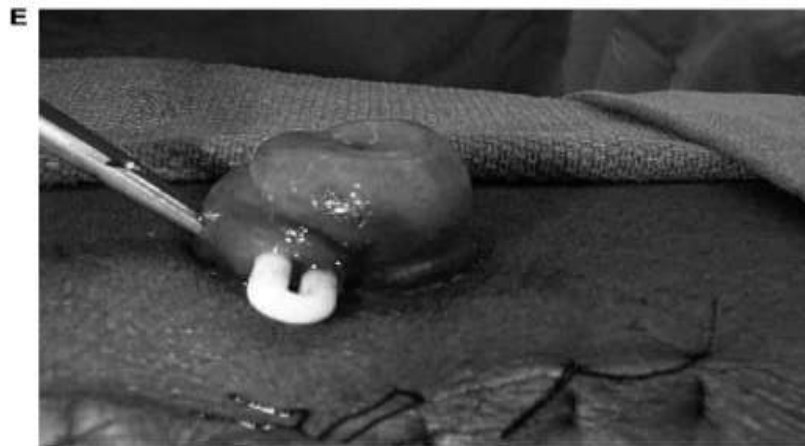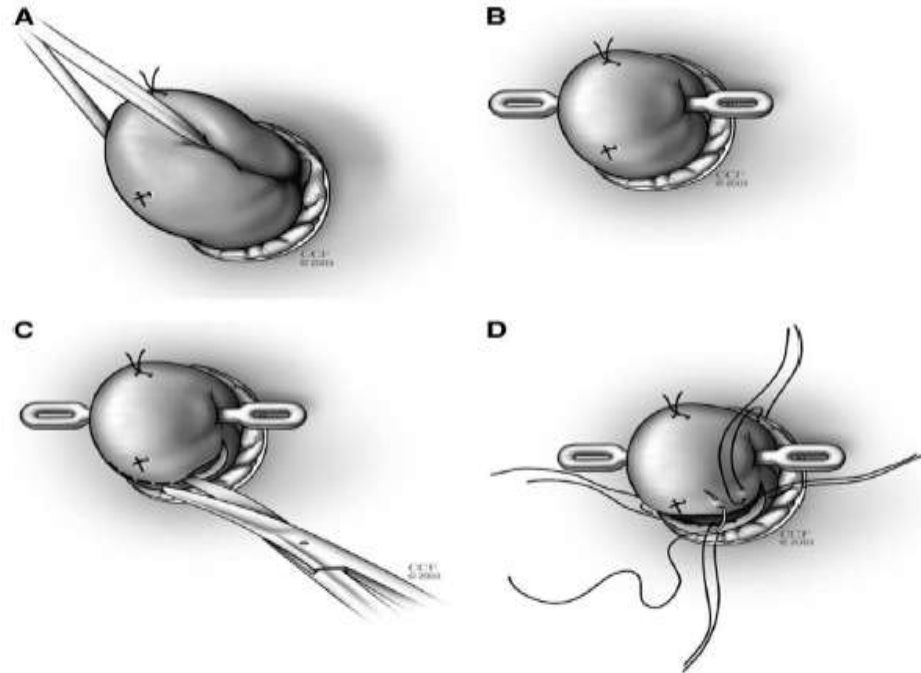
# ΕΛΚΩΔΗΣ ΚΟΛΙΤΙΔΑ

## ΧΕΙΡΟΥΡΓΙΚΗ ΑΝΤΙΜΕΤΩΠΙΣΗ

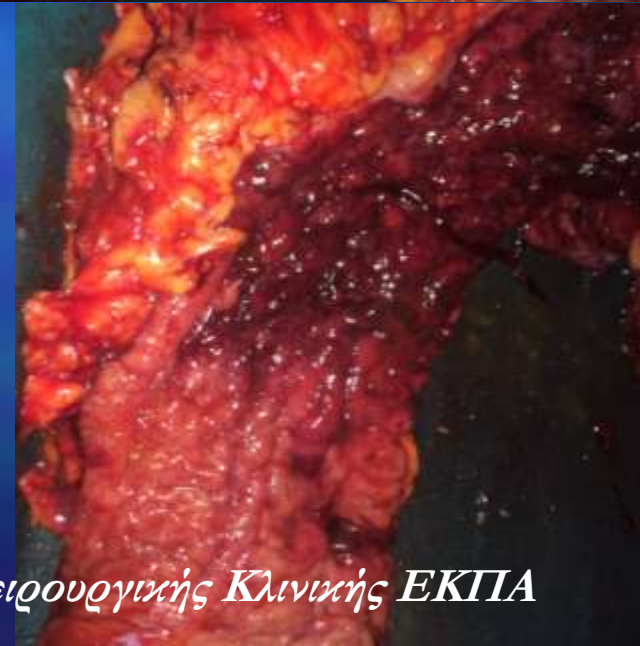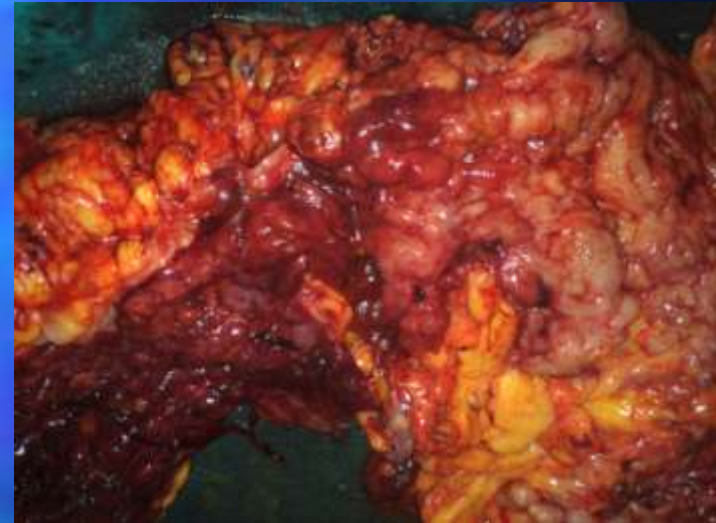
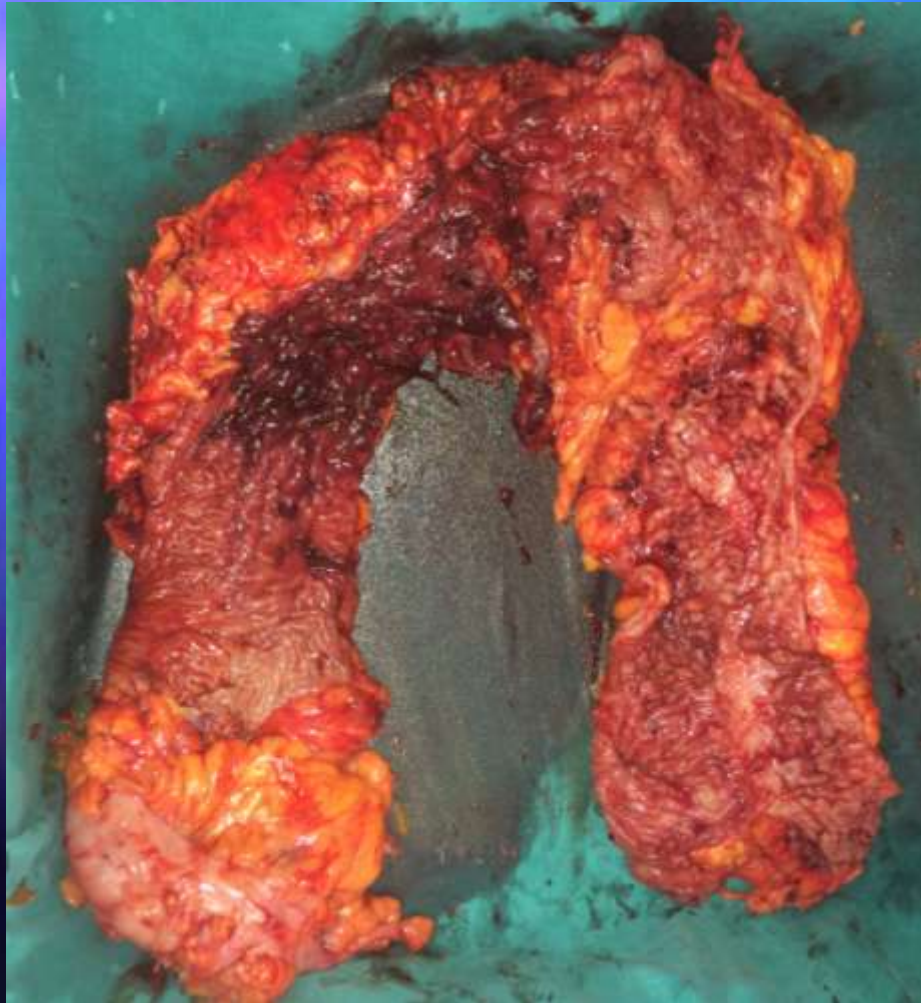Ολική κολεκτομή με ειλεολήκυθο-προκτική αναστόμωση



## Προστατευτική loop ειλεοστομία



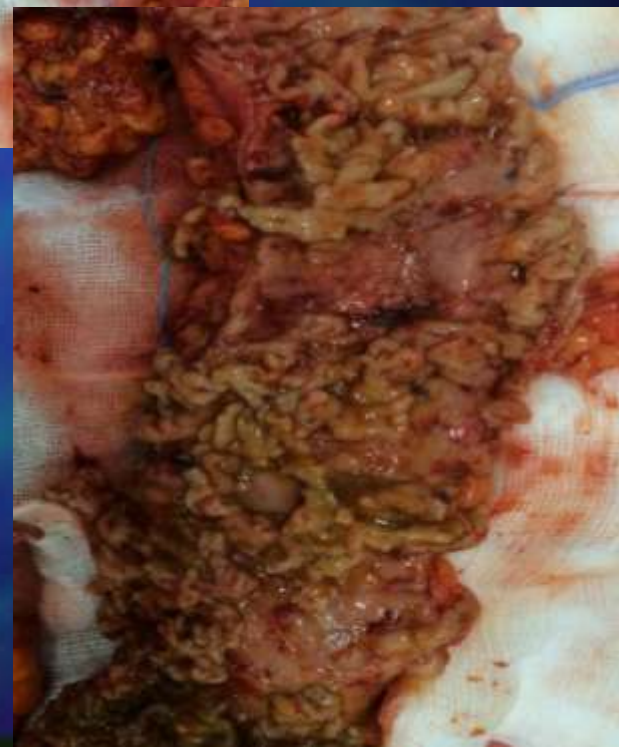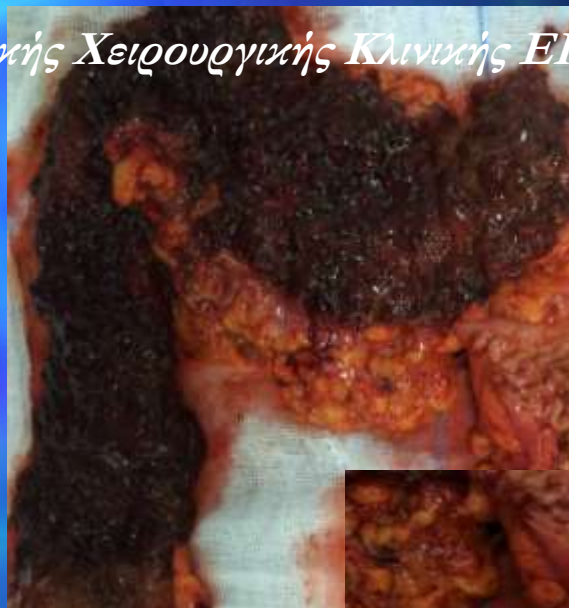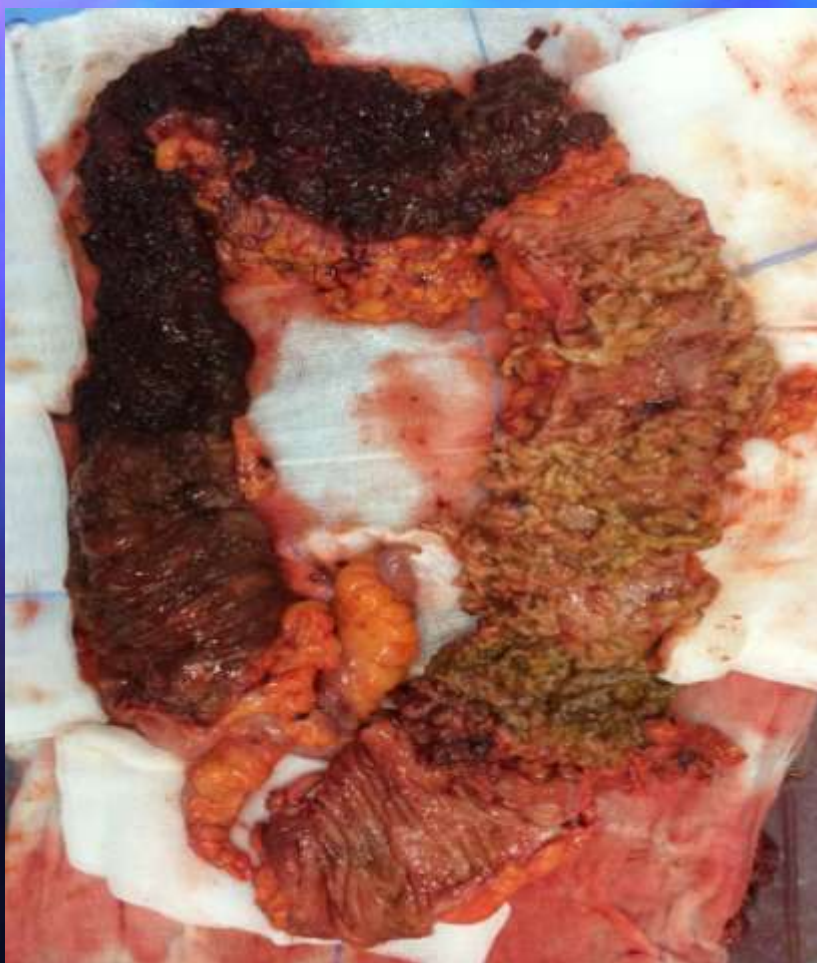# Ολική ορθο-κολεκτομή



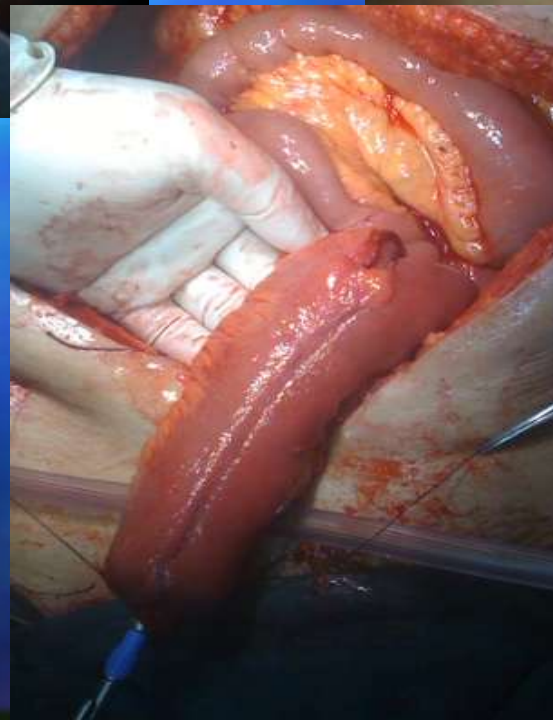
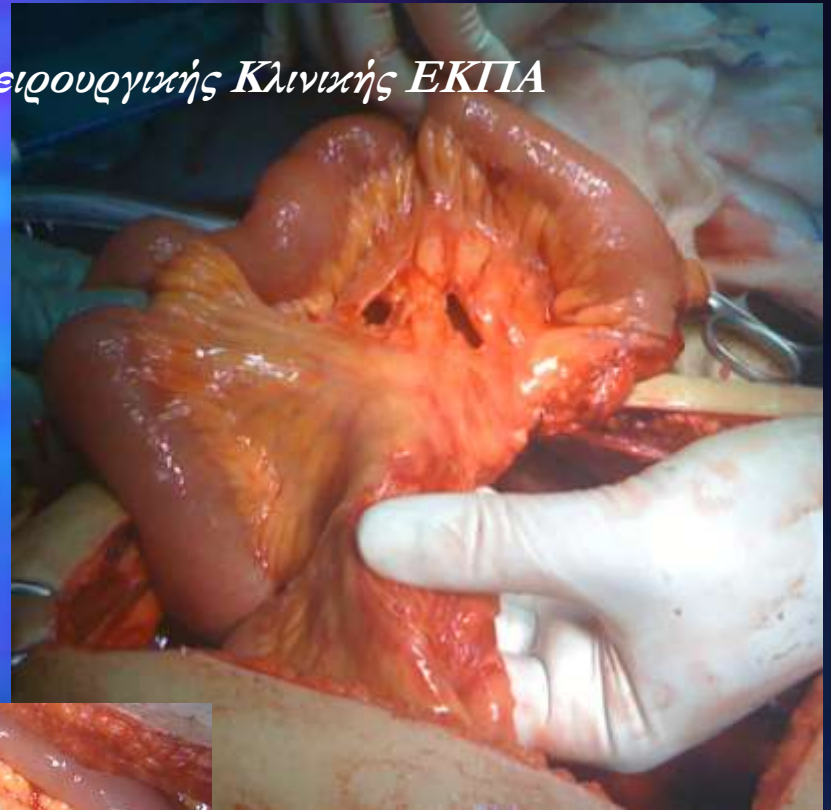
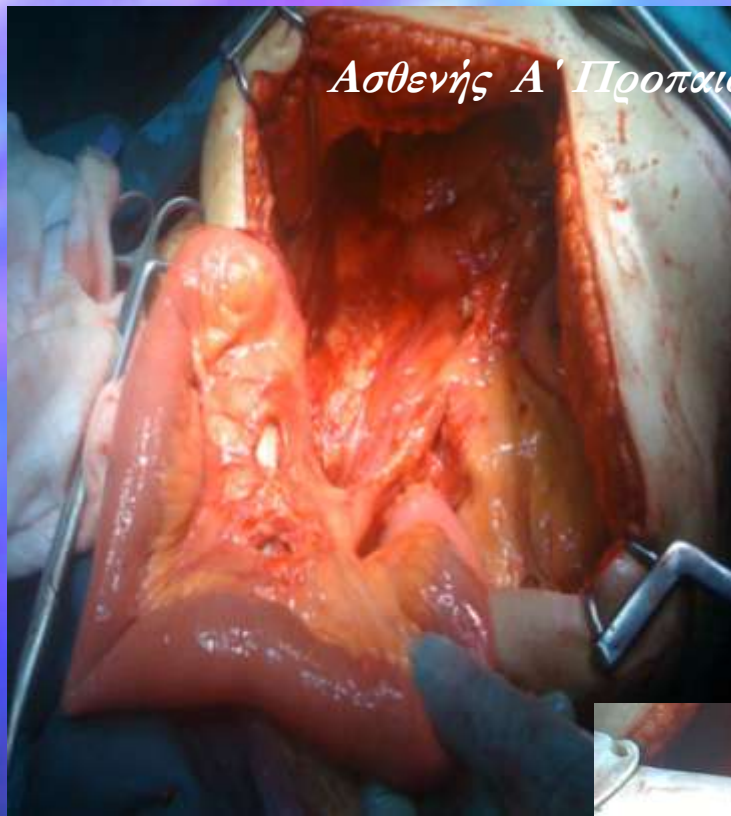
*Ασθενής Α' Προπαιδευτικής Χειρουργικής Κλινικής ΕΚΠΑ*

# Ολική ορθο-κολεκτομή

*Ασθενής Α' Προπαιδευτικής Χειρουργικής Κλινικής ΕΚΠΑ*

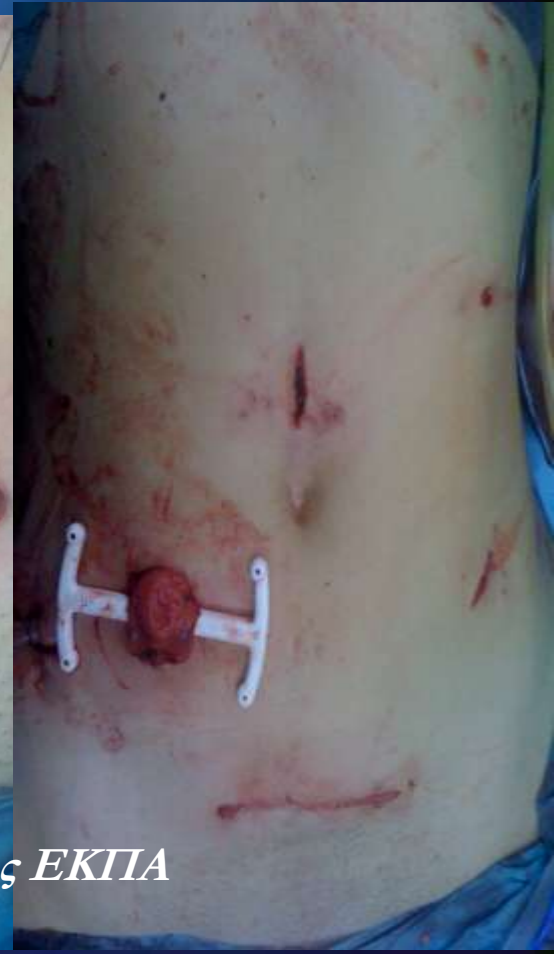
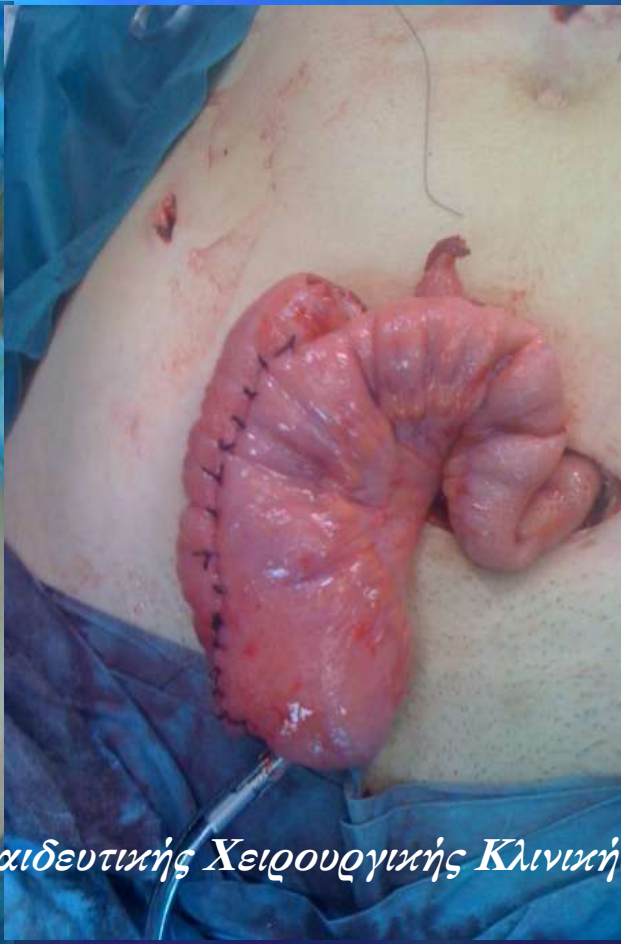
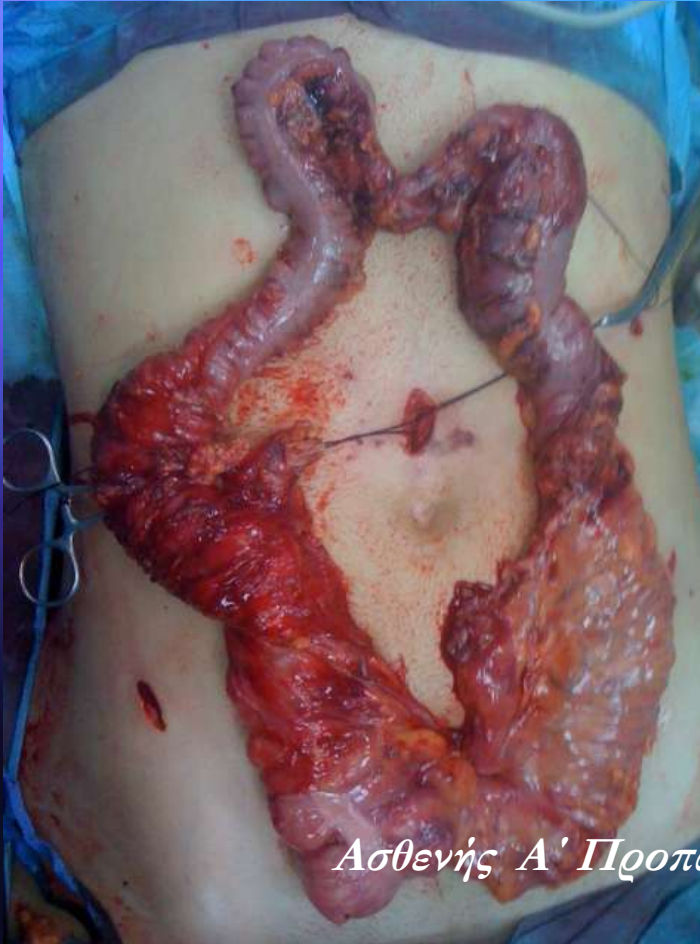*Ασθενής Α' Προπαιδευτικής Χειρουργικής Κλινικής ΕΚΠΑ*





# Λαπαροσκοπική προσπέλαση



*Ασθενής Α' Προπαιδευτικής Χειρουργικής Κλινικής ΕΚΠΑ*