

Παθήσεις πρωκτού

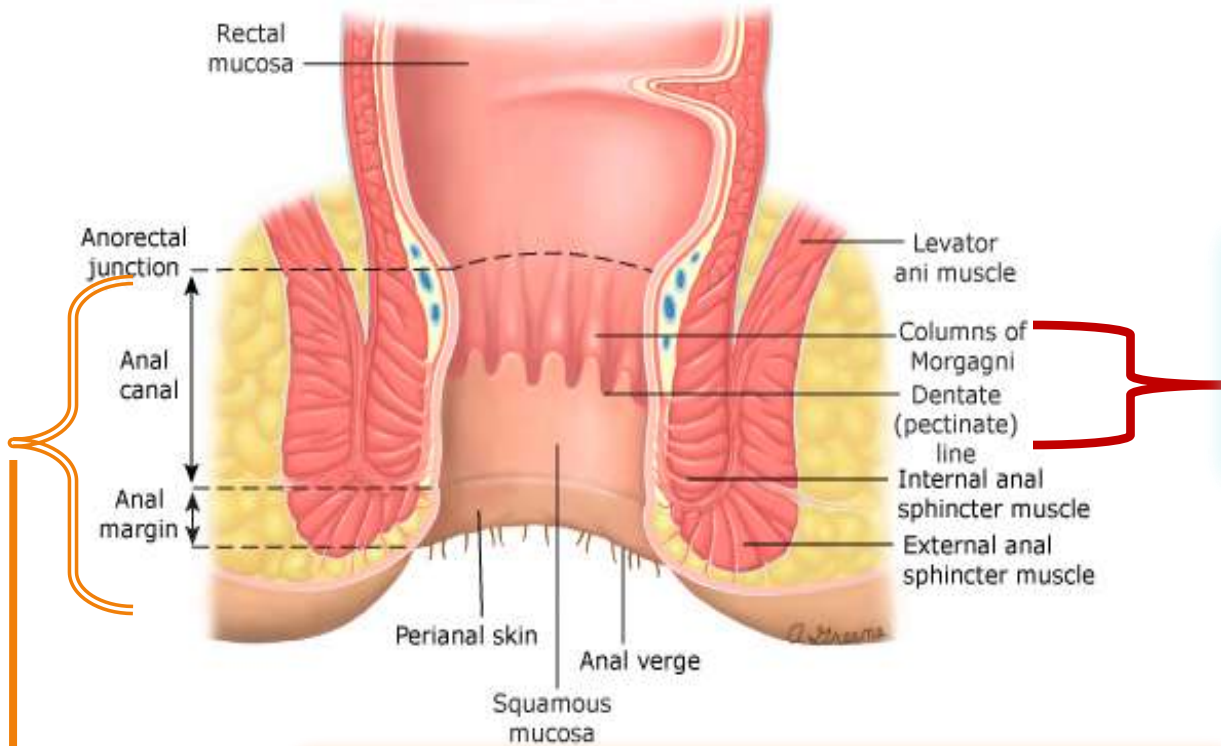


ΓΕΩΡΓΙΟΣ Ε. ΘΕΟΔΩΡΟΠΟΥΛΟΣ, FACS, FASCRS

ΑΝΑΠΛ. ΚΑΘΗΓΗΤΗΣ ΧΕΙΡΟΥΡΓΙΚΗΣ ΕΚΠΑ



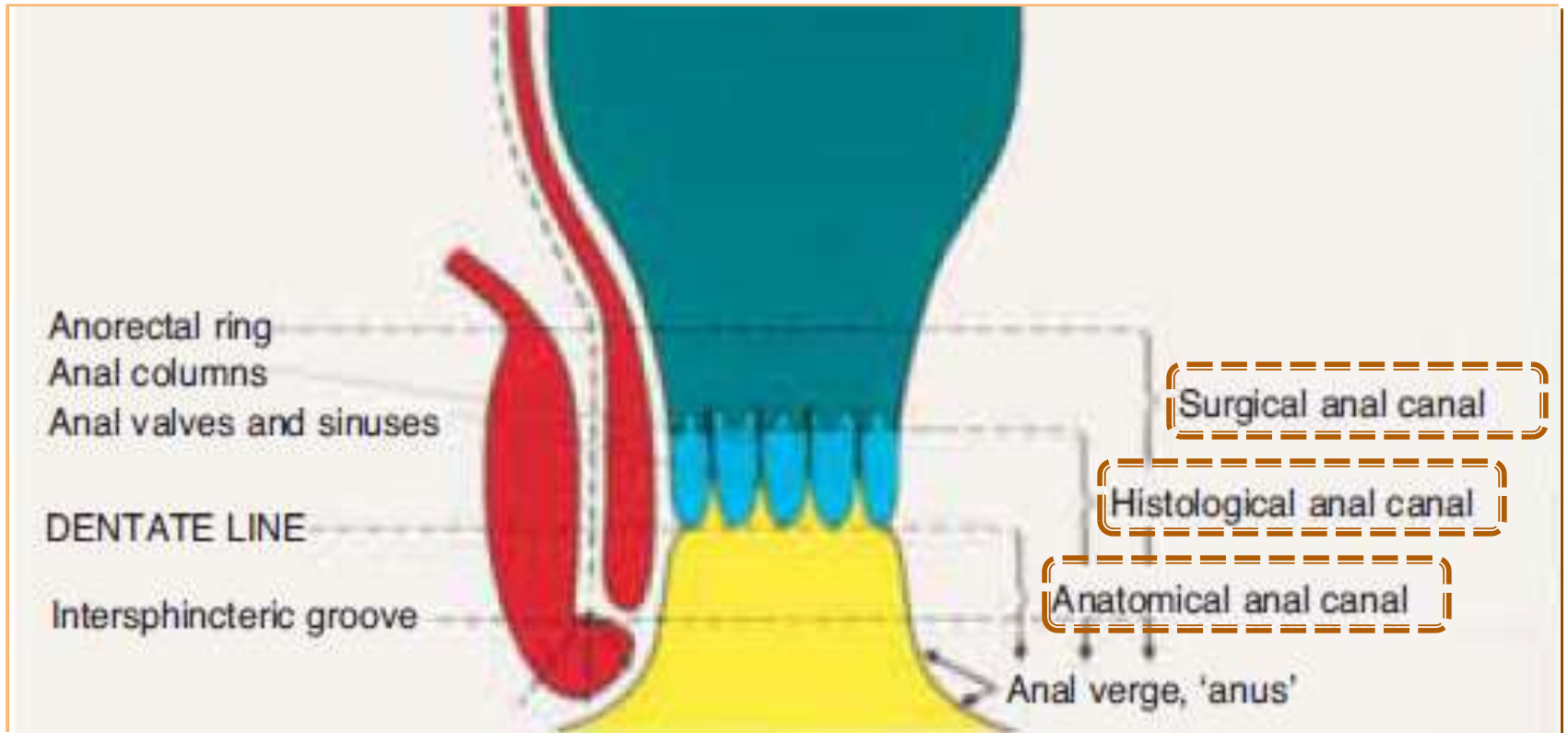
Ανατομία πρωκτού



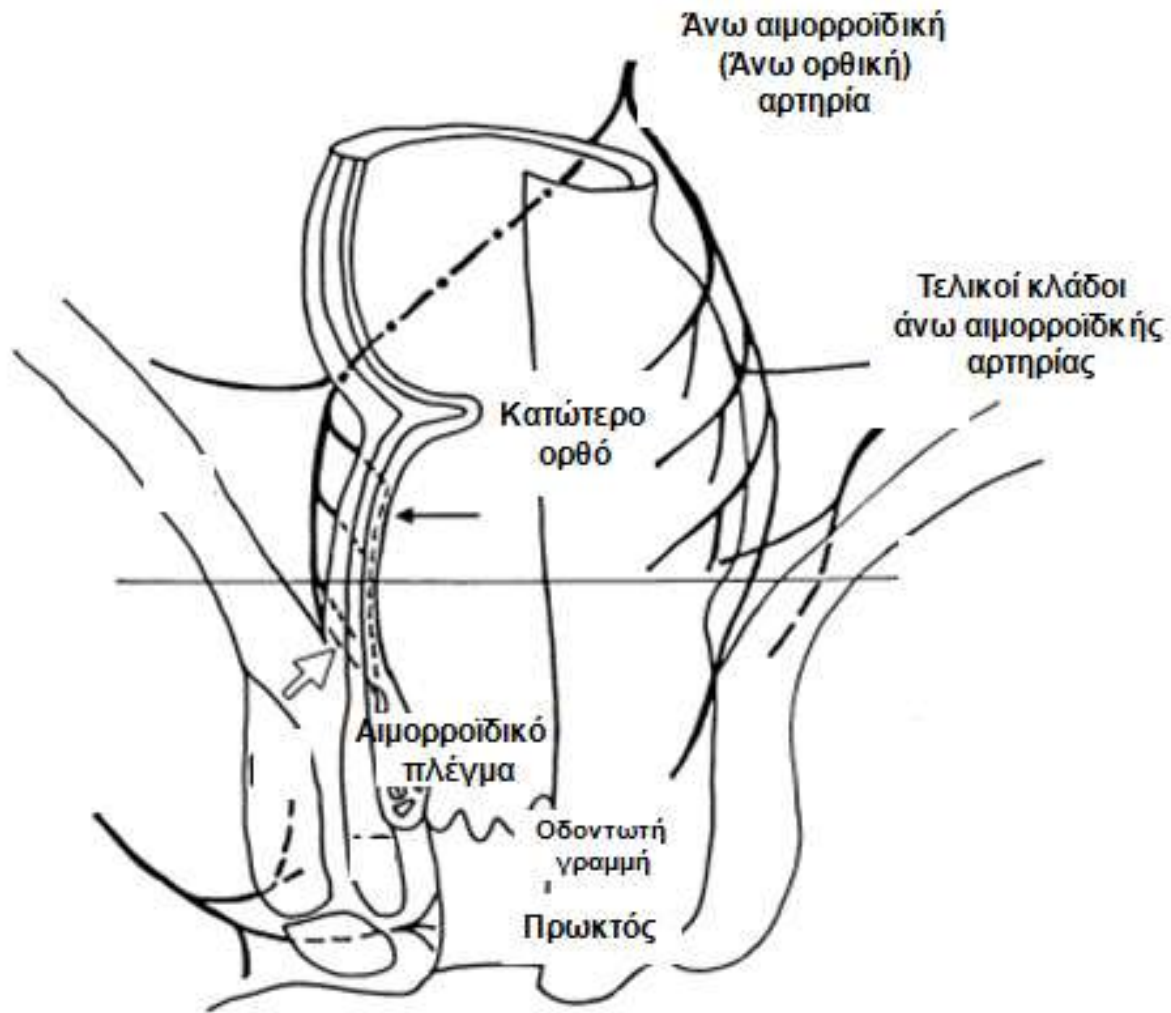
Μεταβατική ζώνη
Anal Transition Zone
(ATZ)

«ΧΕΙΡΟΥΡΓΙΚΟΣ» ΠΡΩΚΤΟΣ

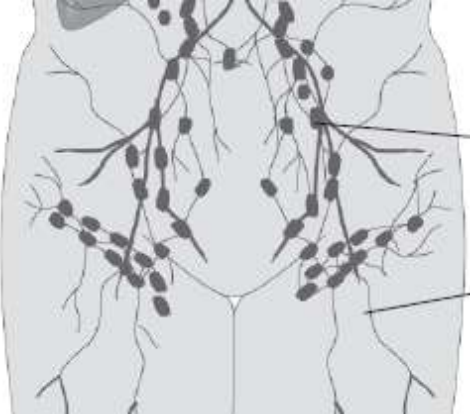
Τα πρωκτικά κανάλια



Αιμάτωση



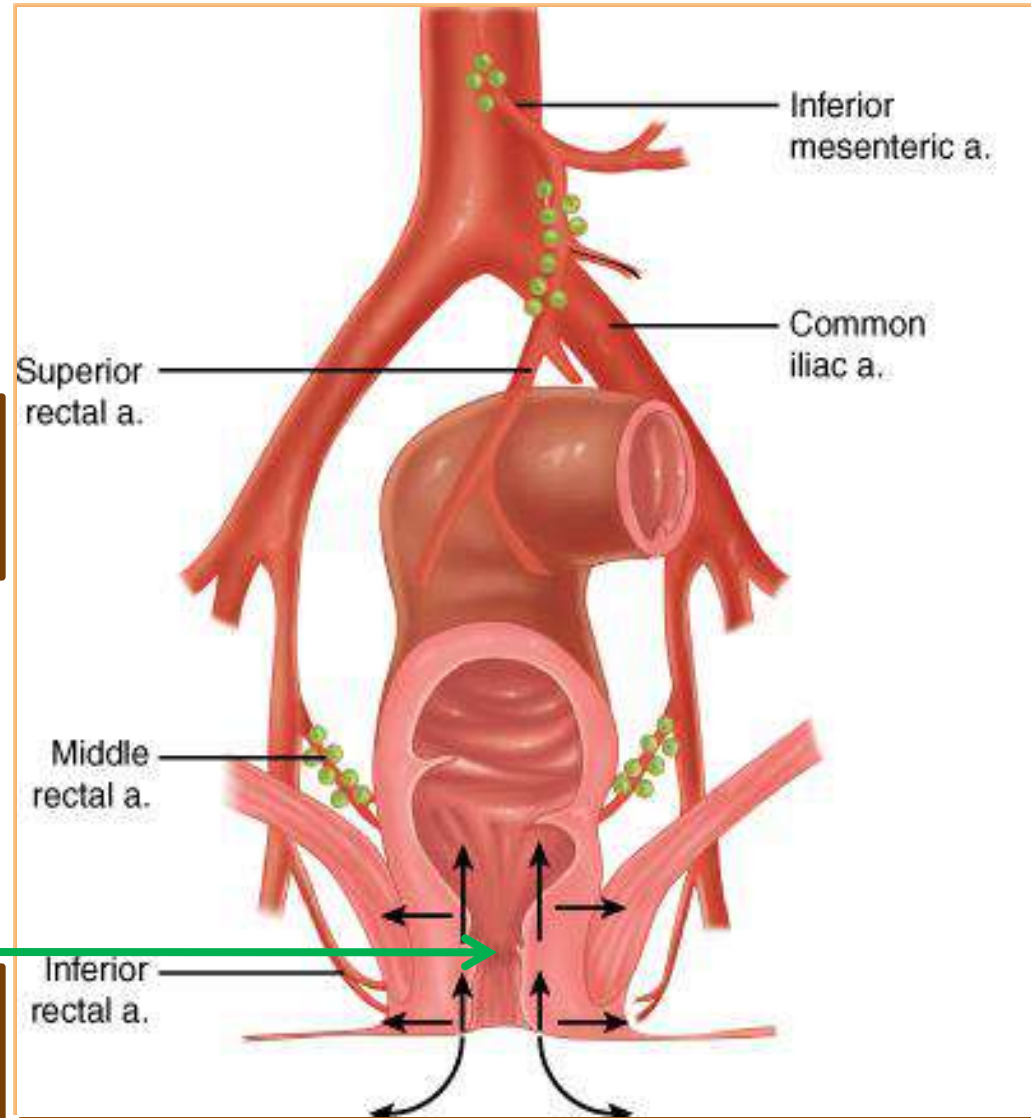
Λεμφική αποχέτευση



Μεσοορθικοί Λ/Α
Έσω λαγονίου Λ/Α

Οδοντωτή γραμμή

Επιπολής βουβωνικοί Λ/Α
Εν τω βάθει βουβωνικοί (έξω
λαγονίου) Λ/Α



Χειρουργικές Παθήσεις Πρωκτού

Κλινική εικόνα



Συμπτώματα

- Πόνος
- Αιμορραγία
- Προβολή (Protrusion)
- Διαρροή & λέρωμα (Seepage & soilage)
- Κνησμός
- Αλλαγές συνηθειών εντέρου

Σημεία

- Ευαισθησία
- Κλυδασμός
- Ερύθημα
- Ψηλαφητή μάζα

Χειρουργικές Παθήσεις Πρωκτού

Κλινική εικόνα



Πόνος

- Οξύς/ Αμβλύς/ Καύσος
- Σχετίζεται με κενώσεις
- Συνεχής/ Διαλείπων
- Σχετίζεται με δραστηριότητα
- Σχετίζεται με αιμορραγία



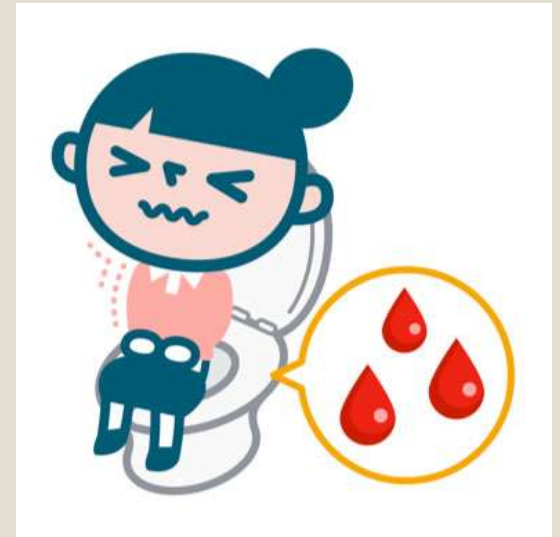
Χειρουργικές Παθήσεις Πρωκτού

Κλινική εικόνα



Αιμορραγία

- Ζωηρό κόκκινο/ Σκούρο αίμα
- Στο χαρτί/ στη λεκάνη τουαλέτας/
Αναμεμειγμένο με κόπρανα
- Σχετίζεται με κενώσεις
- Σχετίζεται με πόνο



Χειρουργικές Παθήσεις Πρωκτού

Κλινική εικόνα



- **Απροθυμία ασθενούς**
 - Φόβος πόνου
 - Φόβος διάγνωσης καρκίνου
- **Υπευθυνότητα ιατρού**
 - Άνεση του ασθενούς
 - Στάση που εμπνέει ενδιαφέρον & εμπιστοσύνη

Χειρουργικές Παθήσεις Πρωκτού

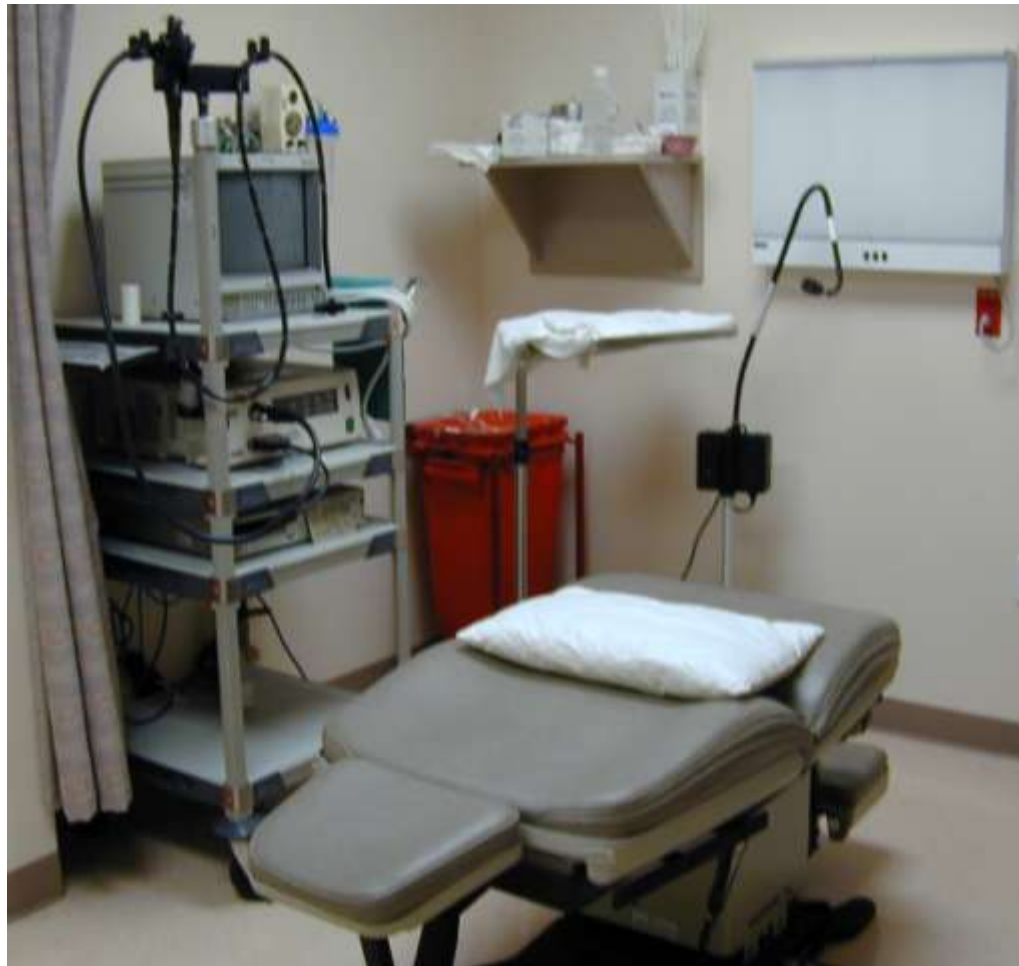Κλινική εικόνα



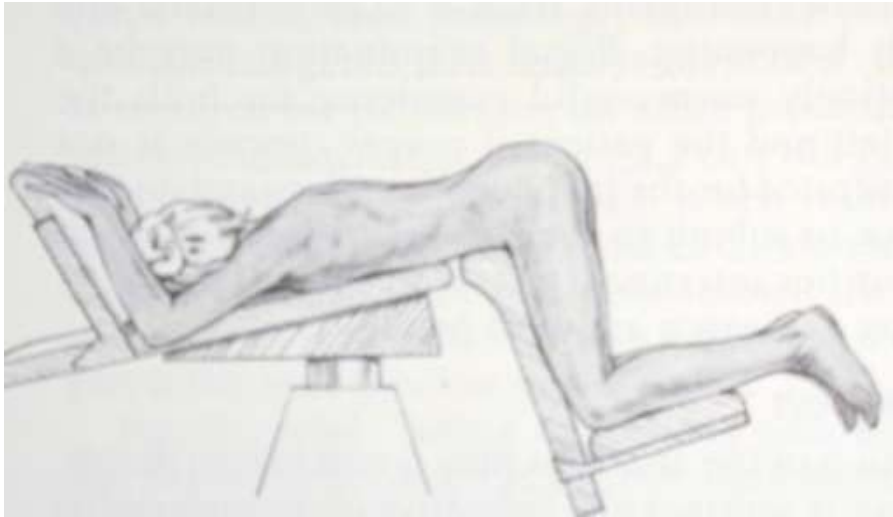
- Ασθενείς αποδίδουν τα ενοχλήματα από τον πρωκτό σε αιμορροϊδοπάθεια
- Αποκλεισμός κακοήθειας στο εγγύς κόλον
- Οι περισσότεροι ασθενείς με πρωκτολογικά ενοχλήματα πρέπει να υποβάλλονται σε **πρωκτο-ορθοσιγμοειδοσκόπηση** κατά τον κλινικό έλεγχο ή τη θεραπεία τους

Χειρουργικές Παθήσεις Πρωκτού

Κλινική εικόνα

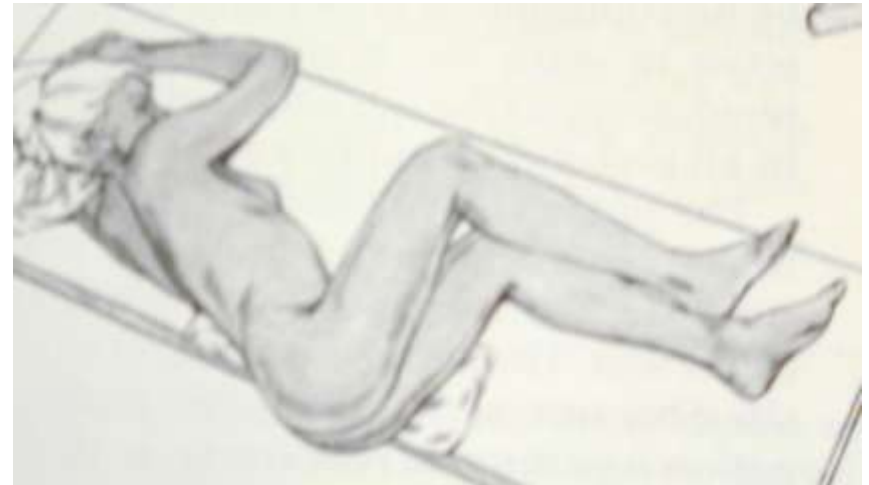

Κλινική εξέταση Τοποθέτηση ασθενούς



Πρηνής

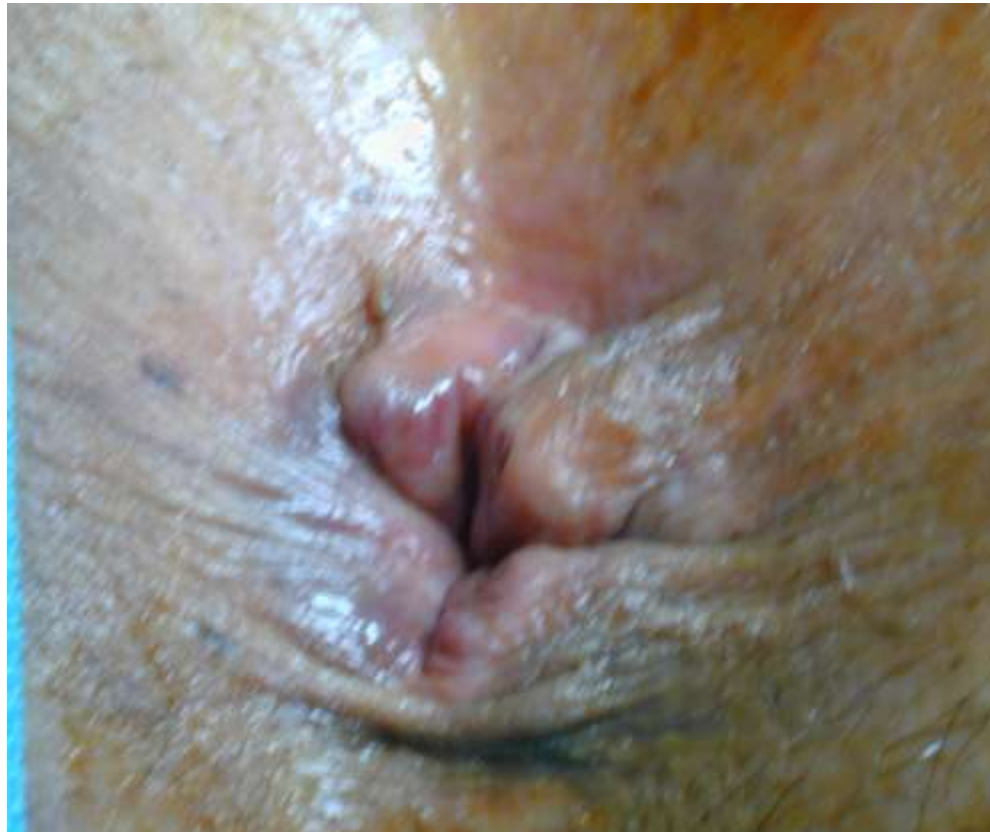
**Αριστερή πλαγία θέση
(Simms)**



Κλινική εξέταση



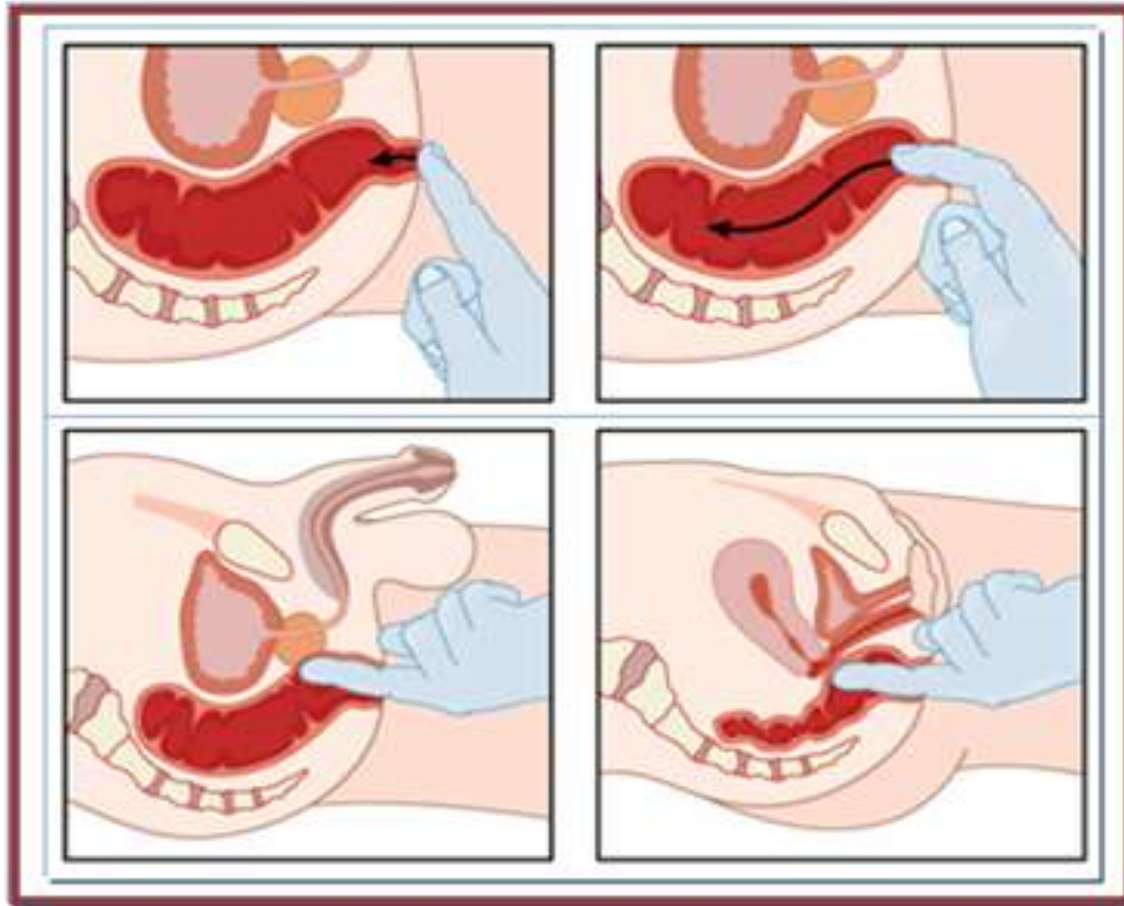
Επισκόπηση



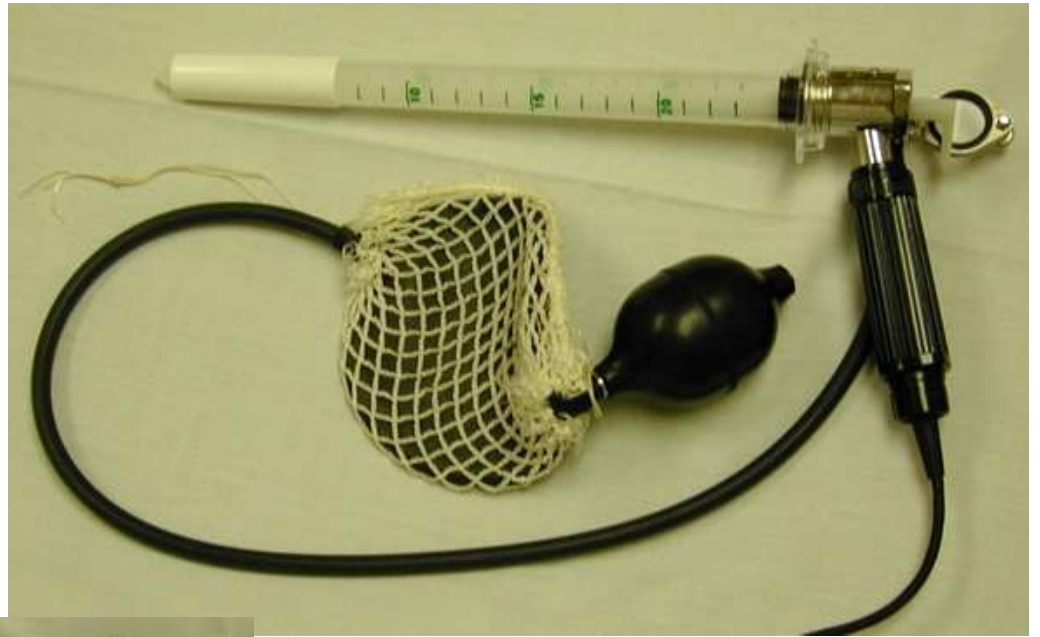
Κλινική εξέταση



Δακτυλική εξέταση



Πρώκτο- ορθο- σιγμοειδοσκόπηση



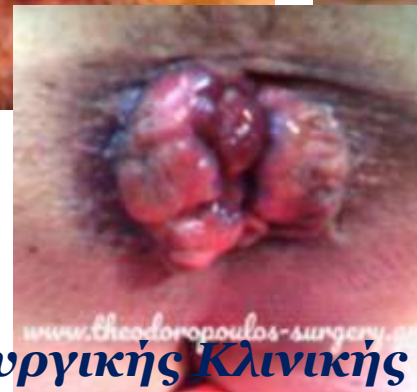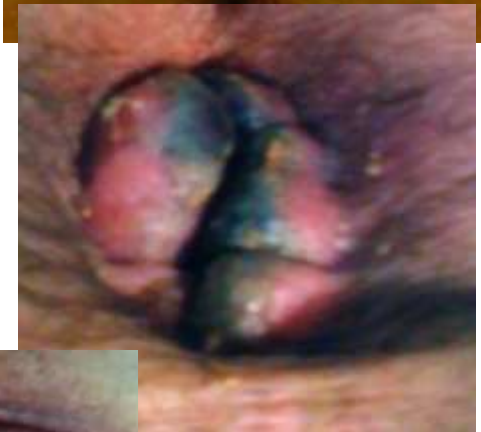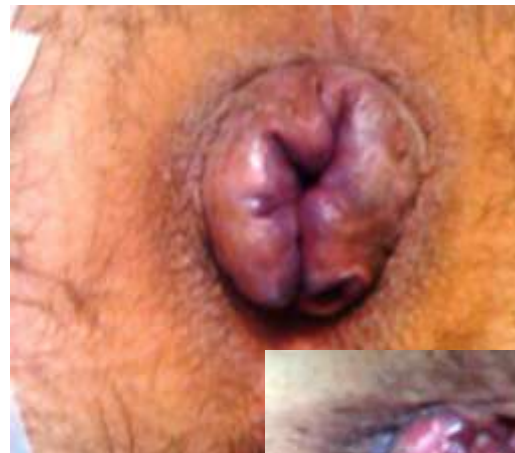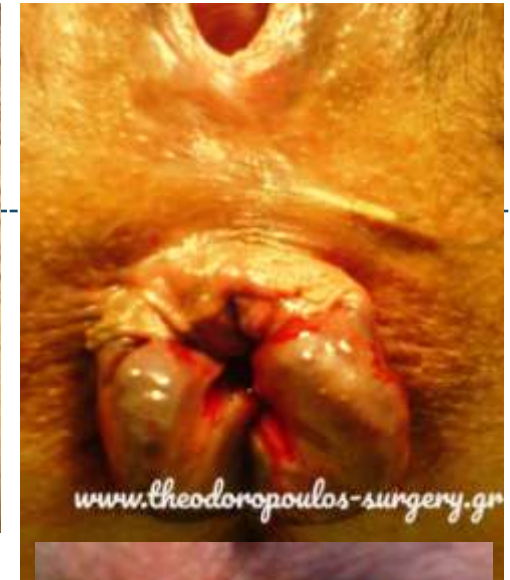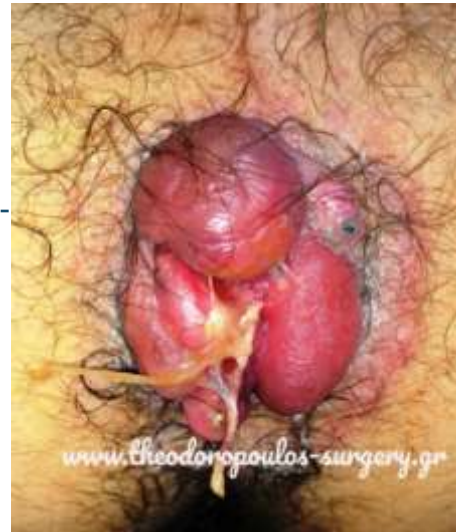Χειρουργικές Παθήσεις Πρωκτού



- Αιμορροΐδες
- Ραγάδα δακτυλίου
- Περιεδρικό συρίγγιο, απόστημα
- Κονδυλώματα
- Πρόπτωση ορθού
- Ακράτεια κοπράνων
- Κύστη κόκκυγος
- Πυώδης ιδραδενίτιδα (Hidradenitis suppurativa)
- Κνησμός δακτυλίου
- Νεοπλάσματα πρωκτού

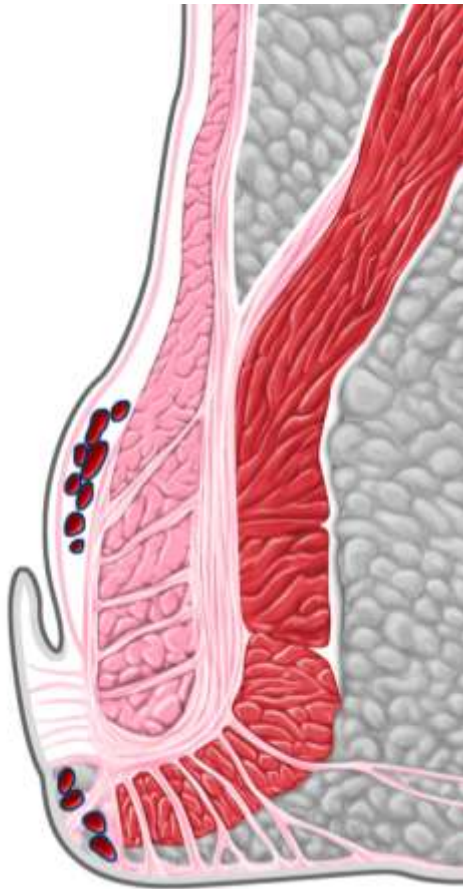
Αιμορροϊδική νόσος

- Αγγειακά «μαξιλάρια»
 - Αγγεία
 - Συνδετικός ιστός
 - Λείες μυϊκές ίνες
- Σταθερή τοποθεσία
 - Αριστερή πλαγία
 - Δεξιά πρόσθια
 - Δεξιά οπίσθια

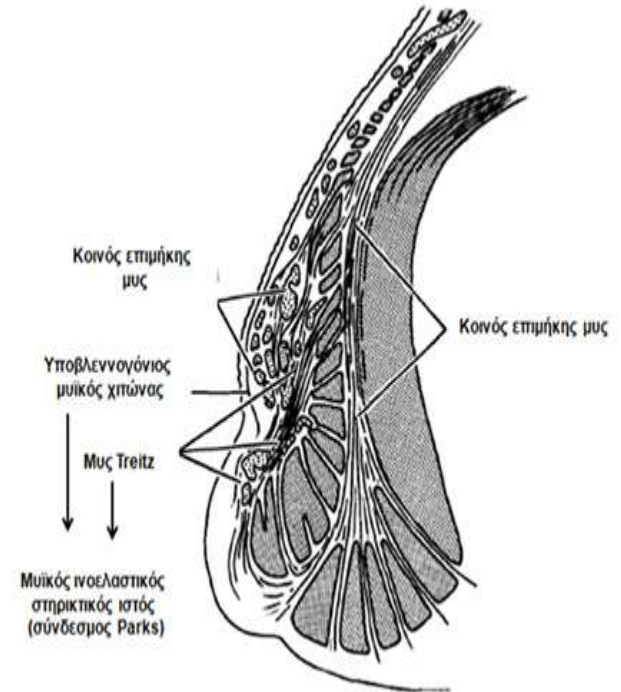
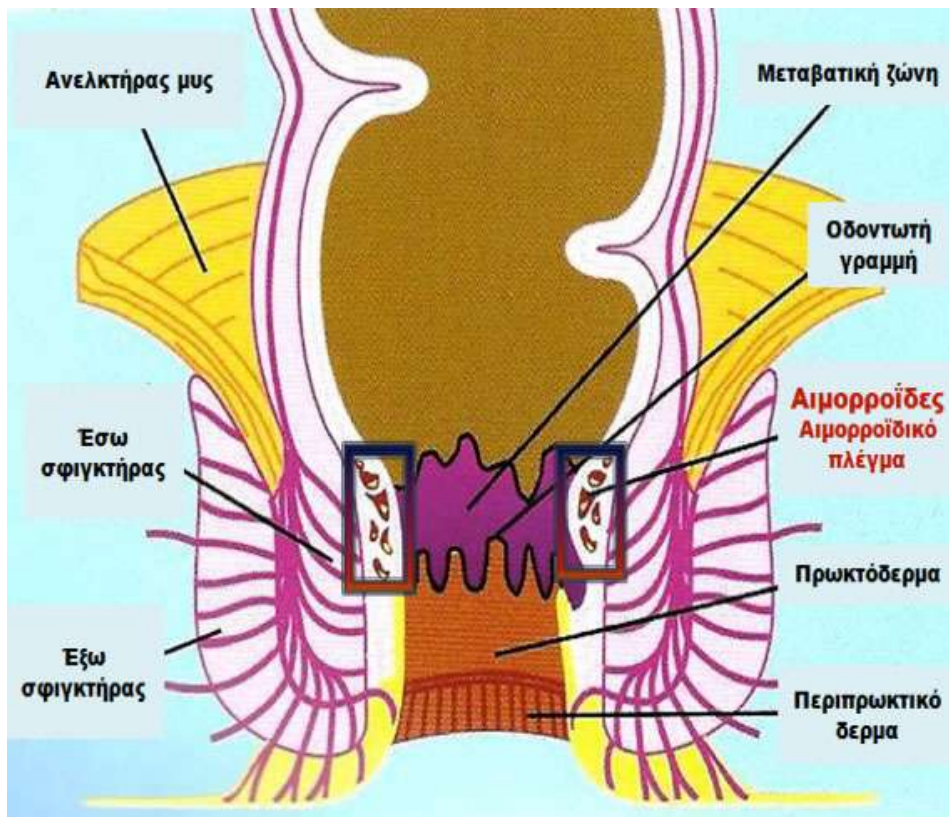


Ασθενείς Α' Προπαιδευτικής Χειρουργικής Κλινικής ΕΚΠΑ

Αιμορροϊδική νόσος



- **ΕΞΩΤΕΡΙΚΕΣ**
 - Άνω της οδοντωτής γραμμής
 - Πλακώδες επιθήλιο (δέρμα)
 - Νευρικές απολήξεις
- **ΕΣΩΤΕΡΙΚΕΣ**
 - Εγγύς της οδοντωτής γραμμής
 - Κυλινδρικό επιθήλιο (βλεννογόνος)
 - Απουσία νευρικών απολήξεων

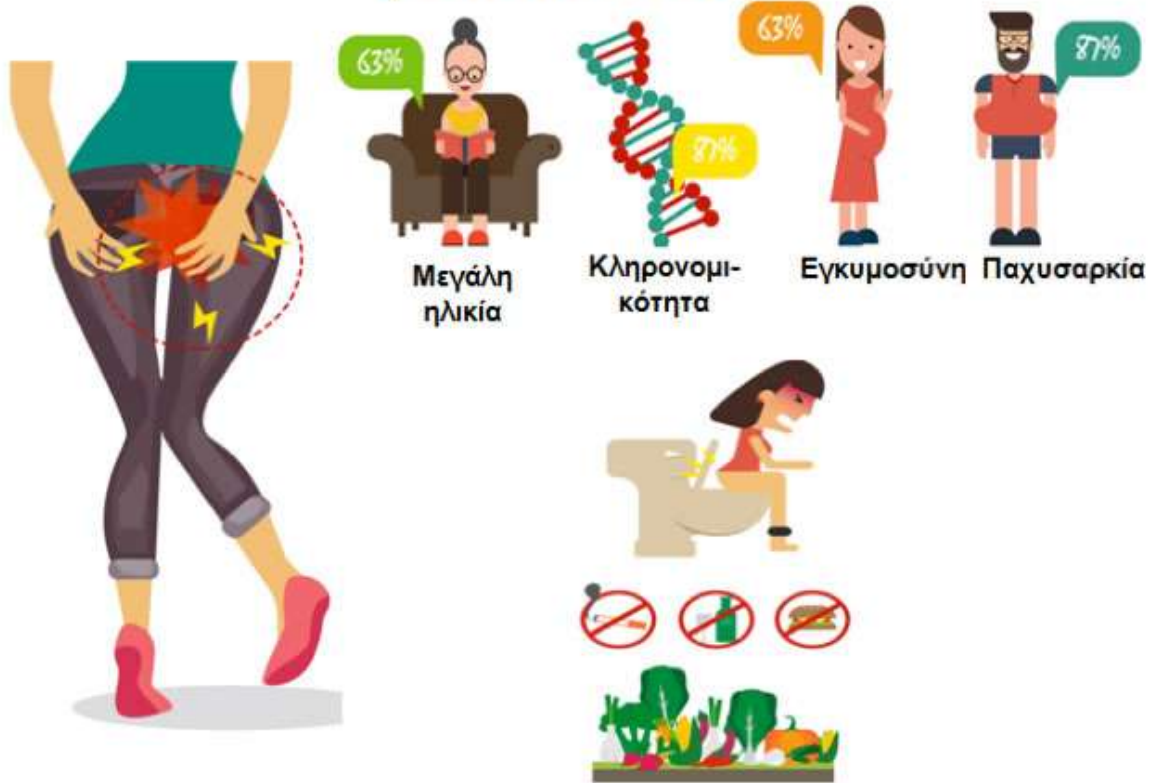

Διολίσθηση των αιμορροϊδικών «μαξιλαριών»,
χαλάρωση των στήρικτικών ιστών
(υποβλεννογόنيου συνδετικού & μυός Teitz)

ΑΡΤΗΡΙΟΦΛΕΒΩΔΕΙΣ ΕΠΙΚΟΙΝΩΝΙΕΣ (ΟΧΙ κίρσοειδείς ανευρύσεις φλεβών)

ΥΠΕΡΤΟΝΙΑ σφιγκτήρα

Αιμορροΐδες

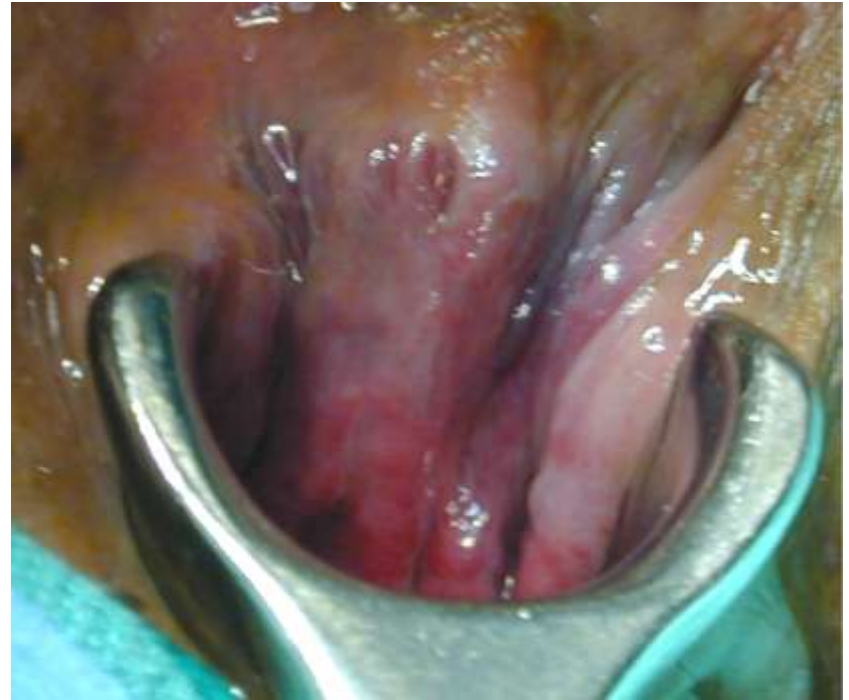

- Αυξημένη ενδοκοιλιακή πίεση
- Εγκυμοσύνη
- Δυσκοιλιότητα
- Άρση βάρους
- Χρόνια προσπάθεια κατά την κένωση

Αιμορροϊδική νόσος

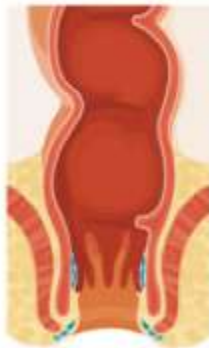Συμπτώματα

- Αιμορραγία
- Πρόπτωση
- Διαρροή/ Λέρωμα
- Κνησμός
- **Σπάνια επώδυνες**

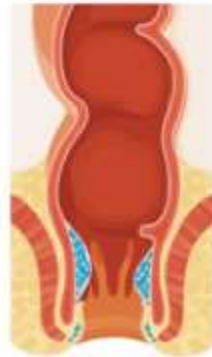

Αιμορροϊδική νόσος Ταξινόμηση

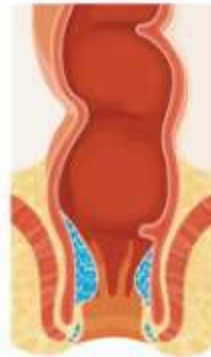Φυσιολογικό
ορθό και
πρωκτικός
αυλός



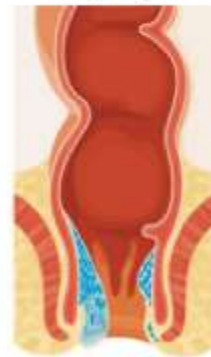Αιμορροΐδες
1ου βαθμού



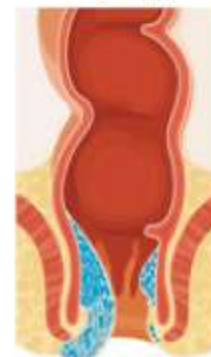Αιμορροΐδες
2ου βαθμού



Αιμορροΐδες
3ου βαθμού



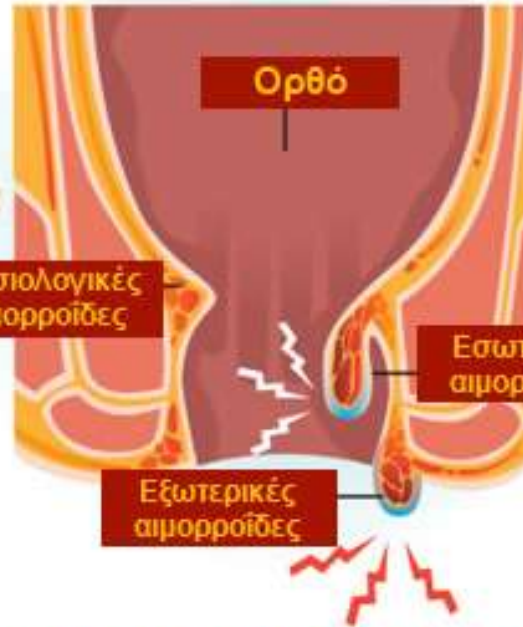
Αιμορροΐδες
4ου βαθμού



Grade I:
Grade II:
Grade III:
Grade IV:

**δεν προπίπτουν, εμφανείς στην πρωκτοσκόπηση
αυτόματη ανάταξη μετά την κένωση
ανάταξη με χειρισμούς
μόνιμα σε πρόπτωση**

Αιμορροΐδες



ΣΥΜΠΤΩΜΑΤΑ, ΠΡΟΛΗΨΗ, ΘΕΡΑΠΕΙΑ



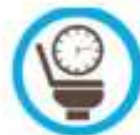Φυτικές ίνες



Νερό



Άσκηση



Συνήθειες στην τουαλέτα



Ζεστά εδρόλουτρα

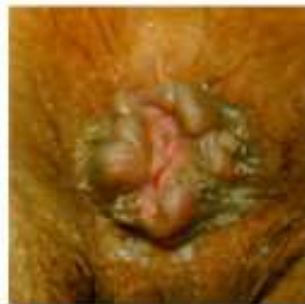Αιμορροϊδική νόσος

Ενδείξεις για επεμβατική θεραπεία



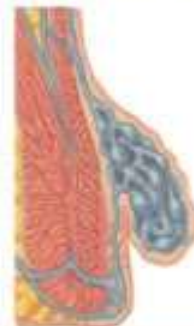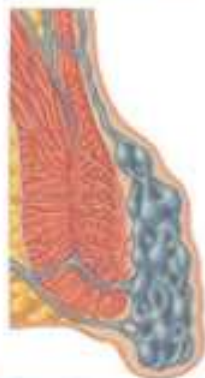- **Αποτυχία συντηρητικών μέσων**
 - Δίαιτα υψηλού υπολείμματος
 - Υγρά
 - Συμπληρώματα ινών
 - Υπακτικά/ Μαλακτικά κοπράνων

- **Συνεχιζόμενα συμπτώματα**
 - Αιμορραγία
 - Πρόπτωση
 - Κνησμός/ ερεθισμός
 - Πόνος
 - Διαρροή & λέρωμα
 - Δυσκολία υγιεινής



ΑΙΜΟΡΡΟΪΔΕΣ

Θεραπευτική αντιμετώπιση



Βαθμός I & II

Αλλαγές διαίτας/ τρόπου ζωής

- Αλοιφές & κρέμες
- Υπόθετα
- Φυτικές ίνες
- Νερό
- Μαλακτικά κοπράνων
- Υπακτικά & αύξηση όγκου κοπράνων
- Αποφυγή παραμονής στην τουαλέτα
- Εδρόλουτρα

Βαθμός I, II, ~III

Θεραπείες ιατρείου

- Ελαστικοί δακτύλιοι
- Φωτοπηξία
- Σκληροθεραπεία
- DG-HAL

Βαθμός III, IV

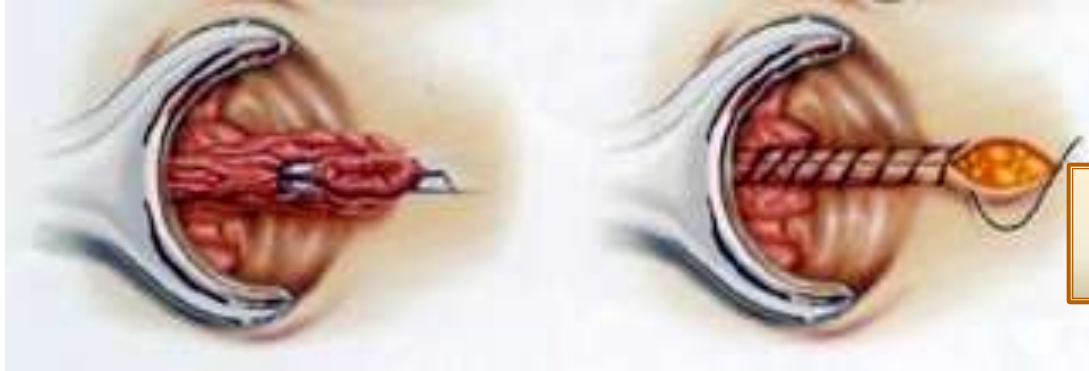Χειρουργικές θεραπείες

- Αιμορροϊδεκτομή
 - Ferguson (Κλειστή)
 - Milligan Morgan (Ανοικτή)
 - Με τη χρήση νυστεριού, RF (LigaSure), Ultrasonic, διαθερμίας
- Περιμετρική βλεννογονική εκτομή & αιμορροϊδοπηξία με κυκλικό stapler
 - Longo (PPH)
- DG-HAL ± RAR/ βλεννογονοπηξία, αιμορροϊδοπηξία

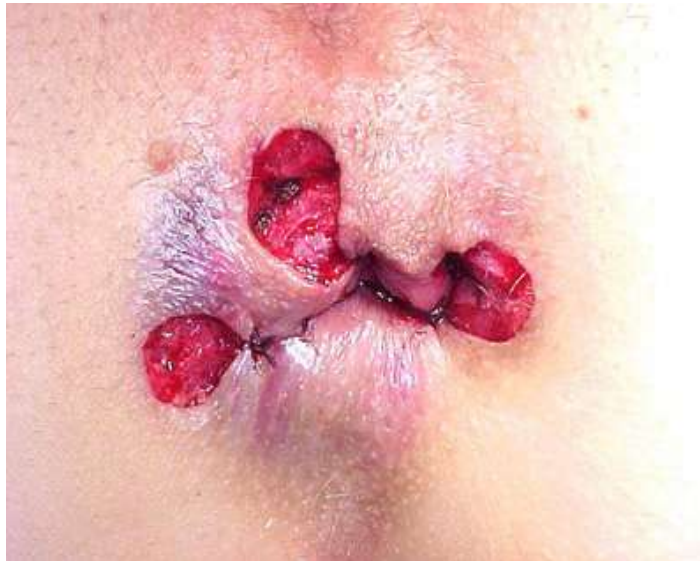Αιμορροϊδική νόσος

Χειρουργική θεραπεία

Αιμορροϊδεκτομή



Fergusson

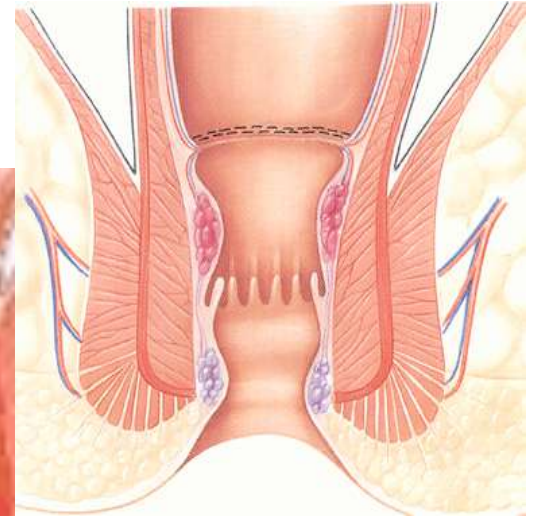
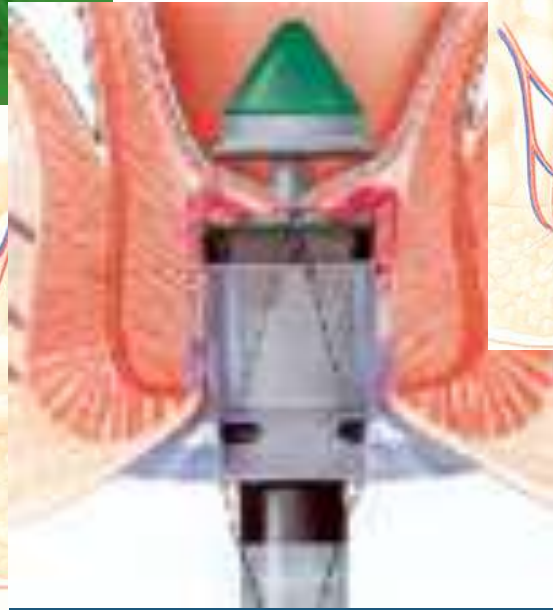
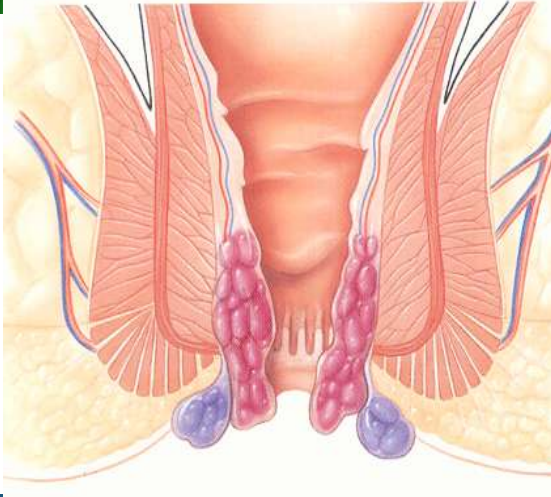
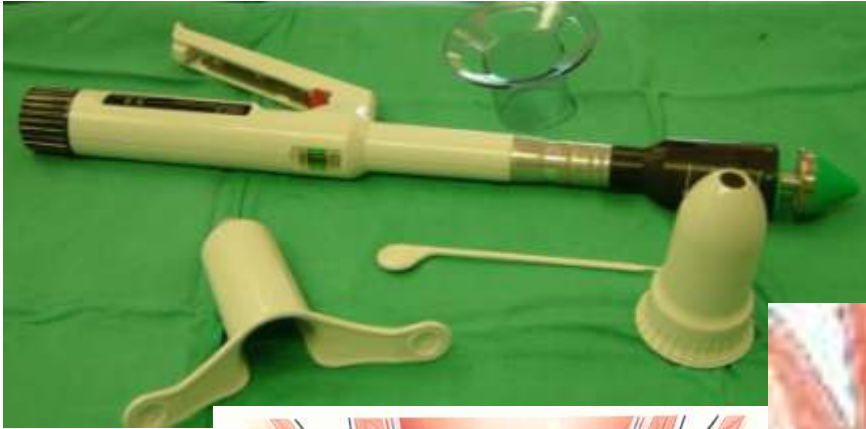

Milligan-Morgan

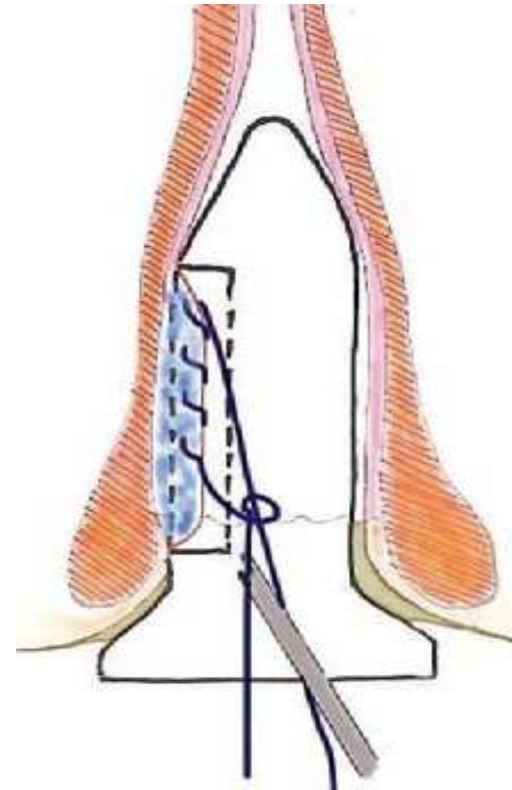
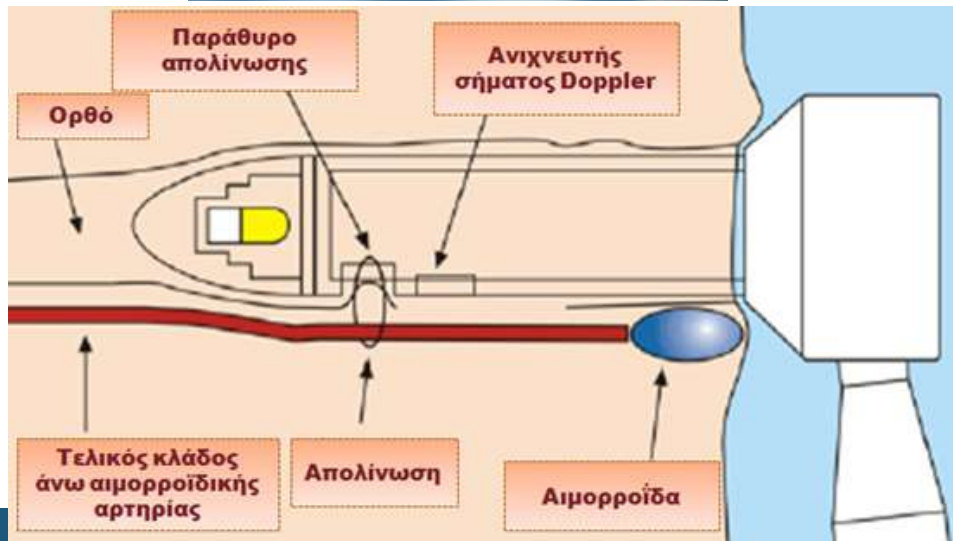
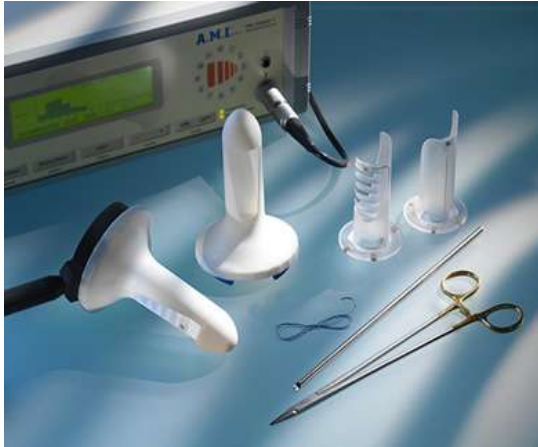Αιμορροϊδική νόσος

Χειρουργική θεραπεία

Αιμορροϊδοπηξία με κυκλικό αναστομωτήρα (Stapled hemorrhoidopexy, Procedure for Prolapsed Hemorrhoids, PPH, Τεχνική Longo)



Υπερηχογραφικά καθοδηγούμενη απολίνωση αιμορροϊδικών αγγείων (Doppler-guided hemorrhoidal artery ligation, DG-HAL) ή διαπρωκτική απαγγείωση αιμορροϊδων (Transanal hemorrhoidal dearterialization, THD)



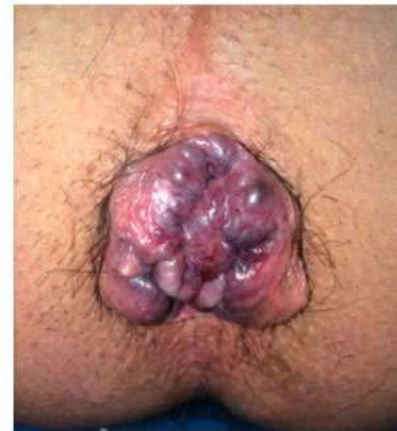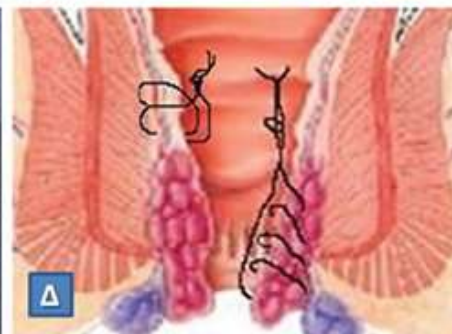
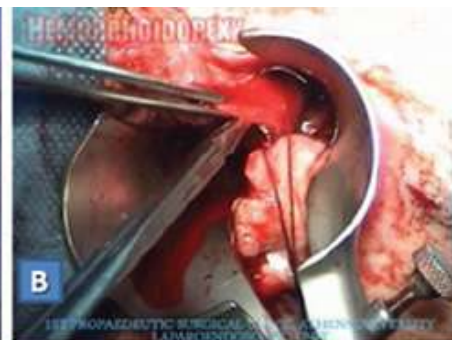Doppler-guided haemorrhoidal artery ligation, rectoanal repair, sutured haemorrhoidopexy and minimal mucocutaneous excision for grades III–IV haemorrhoids: a multicenter prospective study of safety and efficacy

G. E. Theodoropoulos*, N. Sevrisianos†, J. Papaconstantinou‡, S. G. Panoussopoulos*, D. Dardamanis*, P. Stamopoulos*, K. Bramis‡, J. Spiliotis§, A. Datsis§ and E. Leandros*

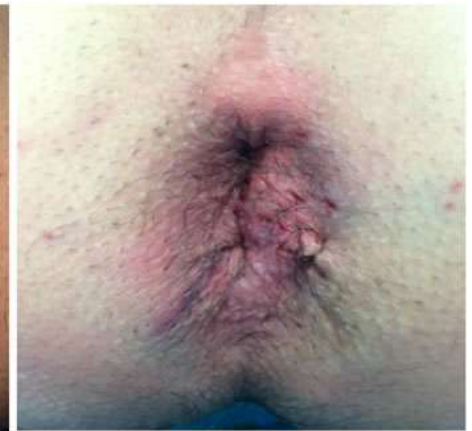*Laparoscopic Unit, First Department of Propaedeutic Surgery, Athens Medical School, Hippocraton General Hospital, Athens; †Creta Interclinic Medical Center, Herakleion, Crete; ‡First Department of Surgery, Laikon Hospital, Athens and §General Hospital of Mesolongi, Mesolongi, Athens, Greece

Received 15 July 2008; accepted 18 September 2008

Colorectal Disease, 12, 125–134



Πριν

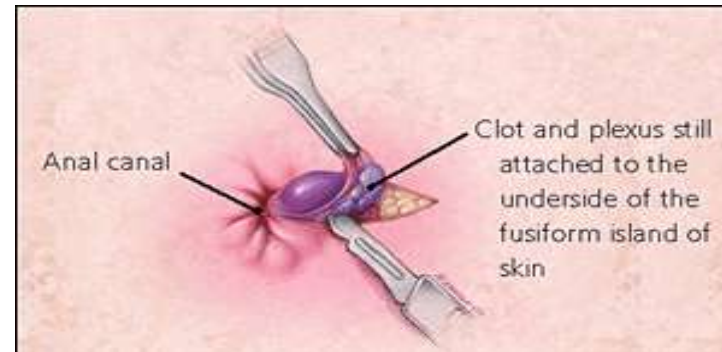
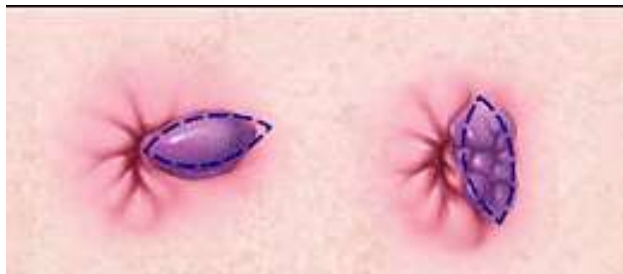
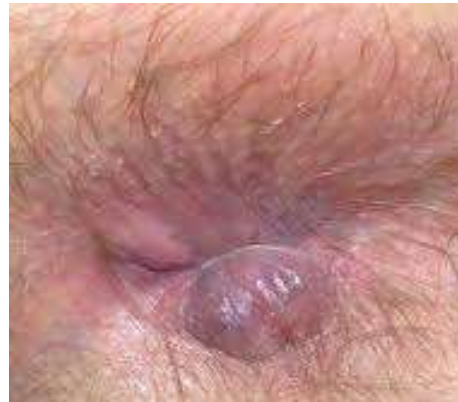
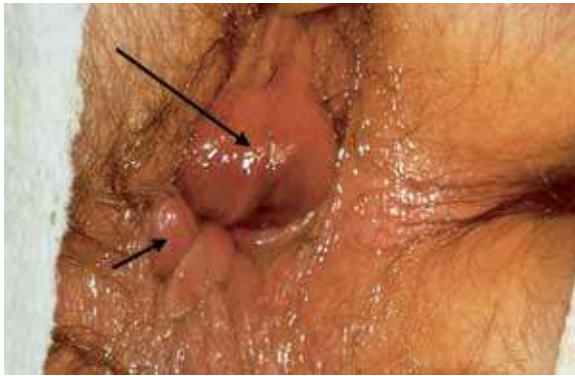
Μετά

Ασθενείς Α' Προπαιδευτικής Χειρουργικής Κλινικής ΕΚΠΑ

Αιμορροϊδική νόσος

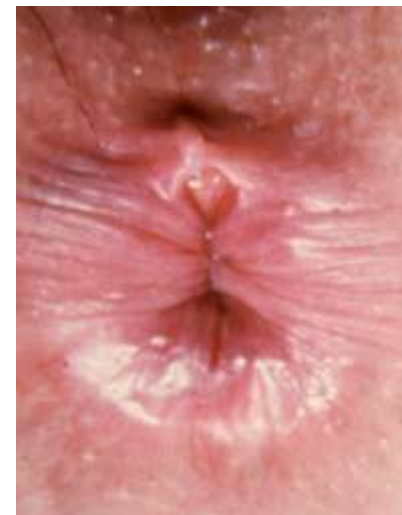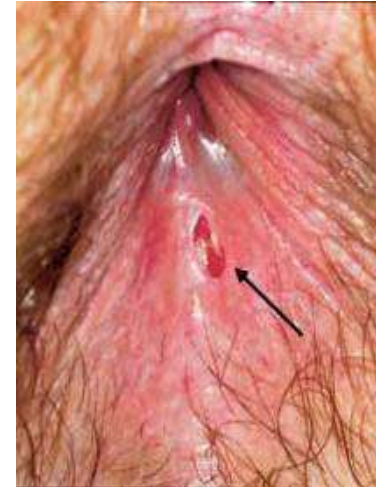Θρομβωμένη εξωτερική αιμορροΐδα



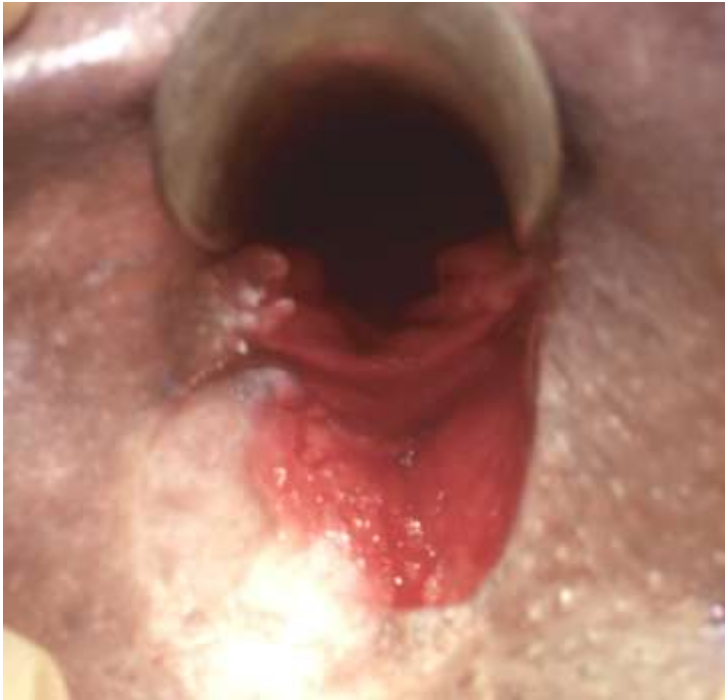- ✿ Πρώτες 72 ώρες
- ✿ Ελλειπτική ή περιμετρική εκτομή
- ✿ Μερική εκτομή
ή απλή εκκένωση θρόμβου: γενικά αναποτελεσματική
- ✿ Σύγκλειση με αποροφήσιμο ράμμα ή ανοικτό τραύμα

Ραγάδα πρωκτού

- **Γυναίκες**
 - 90% οπισθίως
 - 10% προσθίως
- **Males**
 - 99% οπισθίως
 - 1% προσθίως
- **Άλω της οδοντωτής γραμμής**
- **Άνδρες >> Γυναίκες**



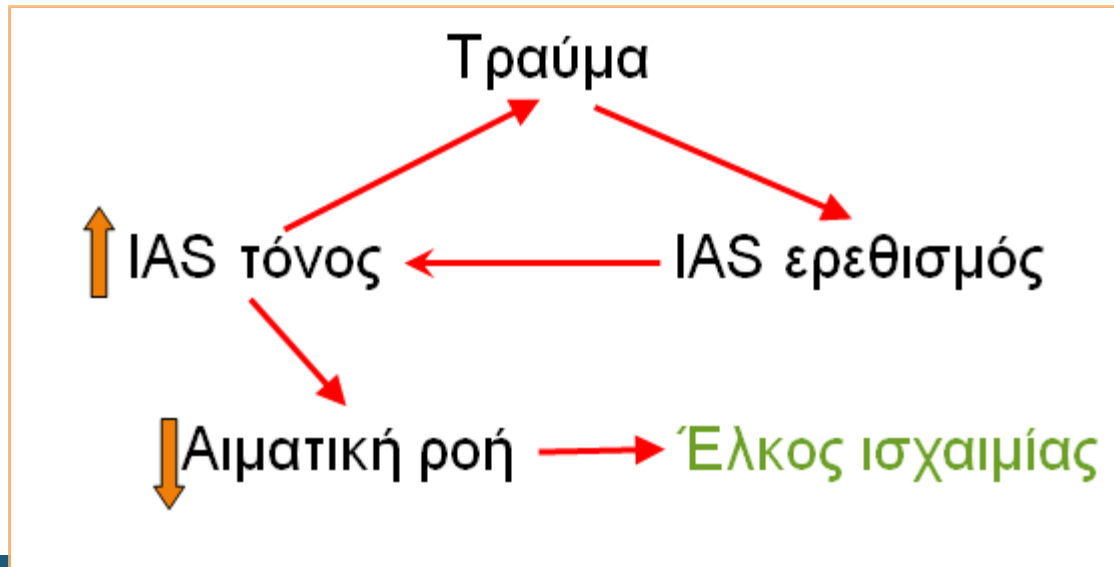
Ραγάδα πρωκτού



- **Άτυπη θέση**
 - Crohn's
 - Κακοήθεια
 - Φυματίωση
 - Σύφιλη
 - CMV
 - HIV
 - Τραύμα

Ραγάδα πρωκτού

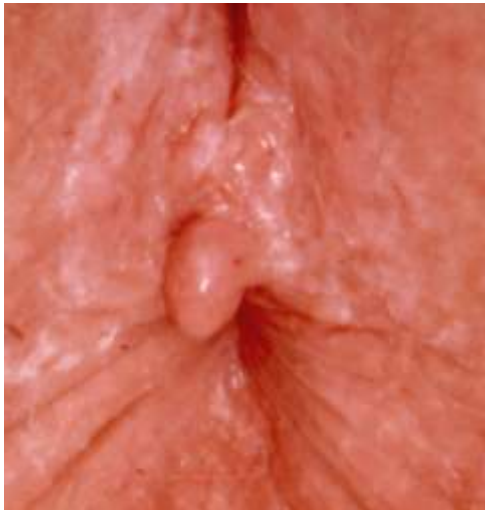- **Τραύμα**
 - Ογκώδη, σκληρά κόπρανα
 - Διάρροιες
- **Υπερτονικός/ υπερπλαστικός σφιγκτήρας**
- **Μειωμένη αιματική ροή/ ισχαιμία**



Ραγάδα πρωκτού

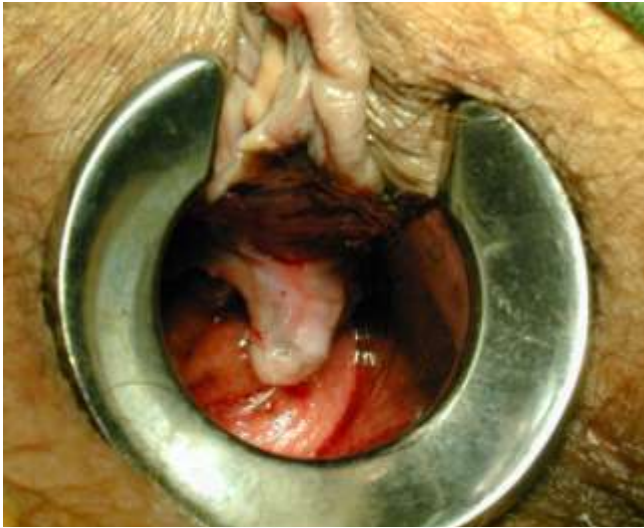
Συμπτώματα

- Πόνος
- Σπασμός
- Αιμορραγία
- Διαρροή/ λέρωμα
- Δύσκολη κένωση

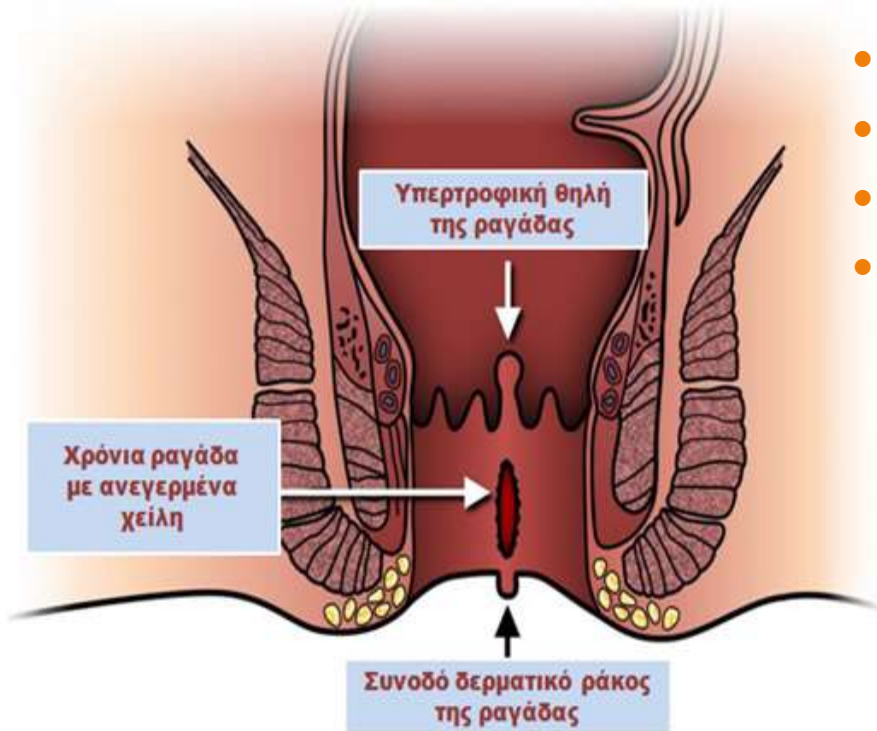


Ραγάδα πρωκτού

Χρόνια



- Συνοδός δερματική πτυχή
- Υπερτροφική θηλή
- Εκτεθειμένος έσω σφιγκτήρας
- Υπερπλαστικός έσω σφιγκτήρας
- Πρωκτική στένωση
- Συρίγγιο



Ραγάδα πρωκτού

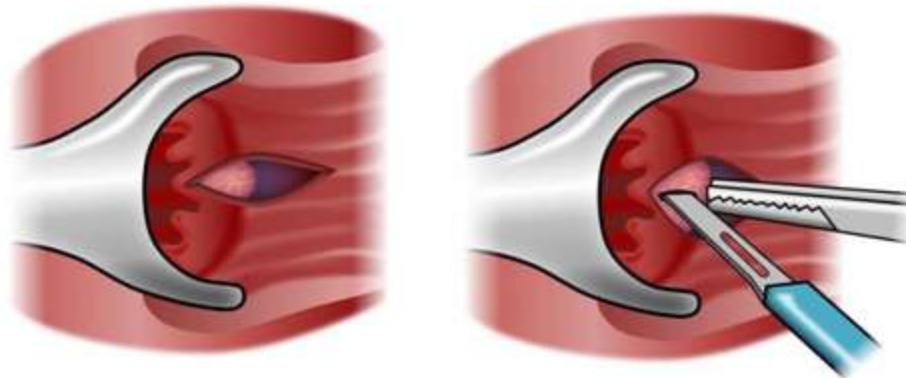
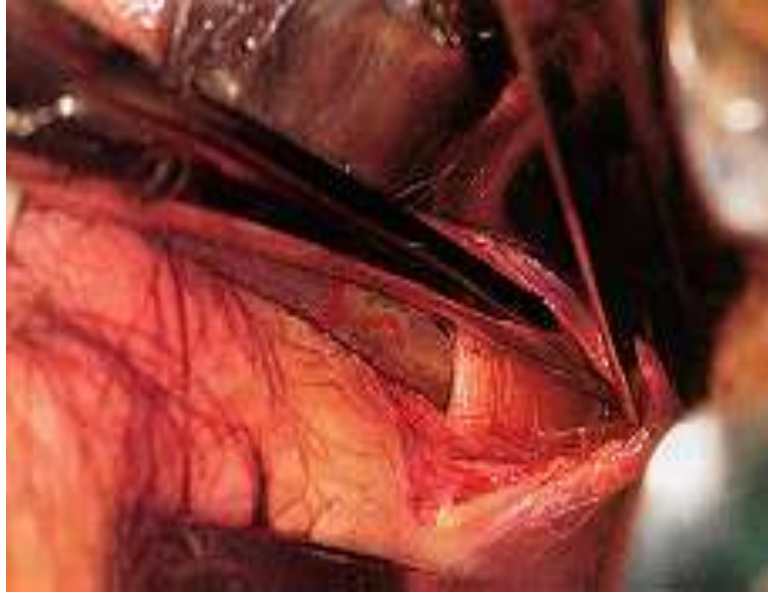


Αντιμετώπιση

- Συμπτωματική
 - Εδρόλουτρα
 - Μαλακτικά κοπράνων
 - Αναλγητικά
- Αλοιφή NTG
- Botox
- Πλαγία έσω σφιγκτηροτομή
- Πρωκτοπλαστική με δερματικό κρημνό
- Εκτομή ραγάδας
- Διαστολές
(ΠΡΕΠΕΙ ΝΑ ΑΠΟΦΕΥΦΟΝΤΑΙ)

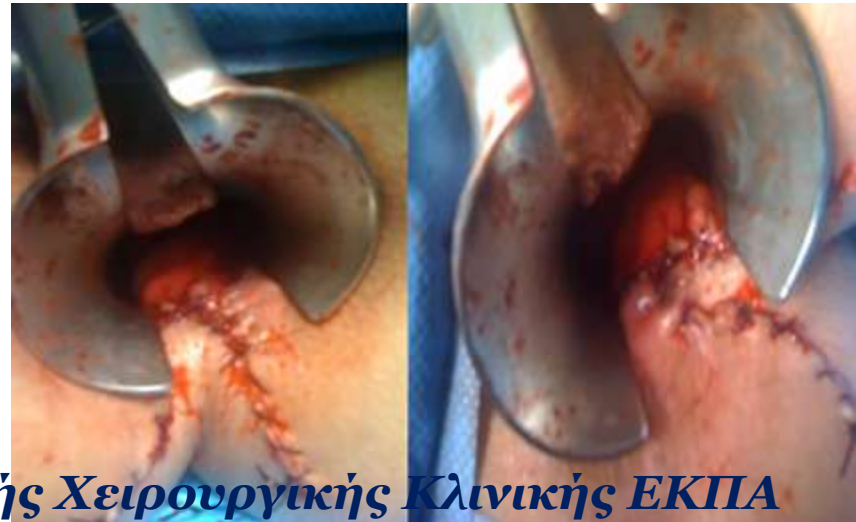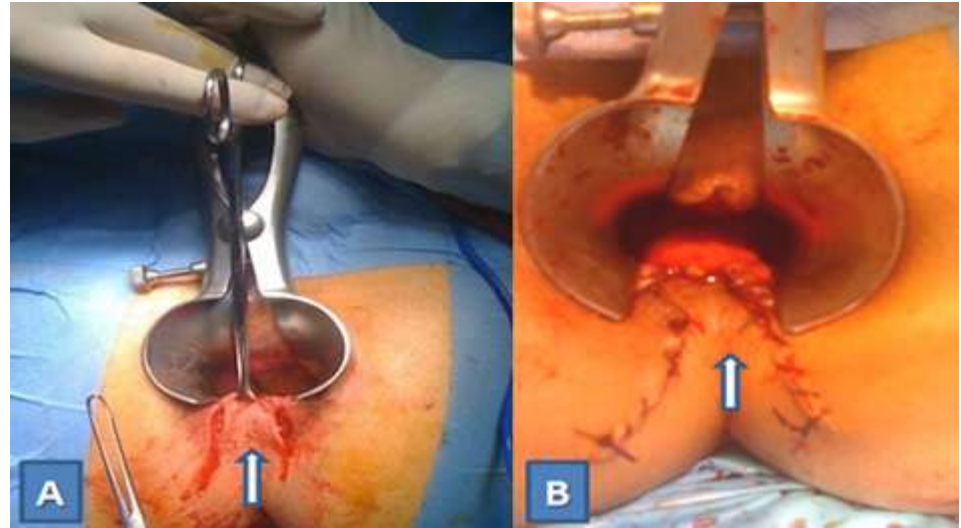
Ραγάδα πρωκτού

Μερική πλαγία έσω σφινκτηροτομή



Ραγάδα πρωκτού

Πρωκτοπλαστική με προώθηση δερματικού κρημνού



Ασθενείς Α' Προπαιδευτικής Χειρουργικής Κλινικής ΕΚΠΑ

Περιπρωκτικά αποστήματα

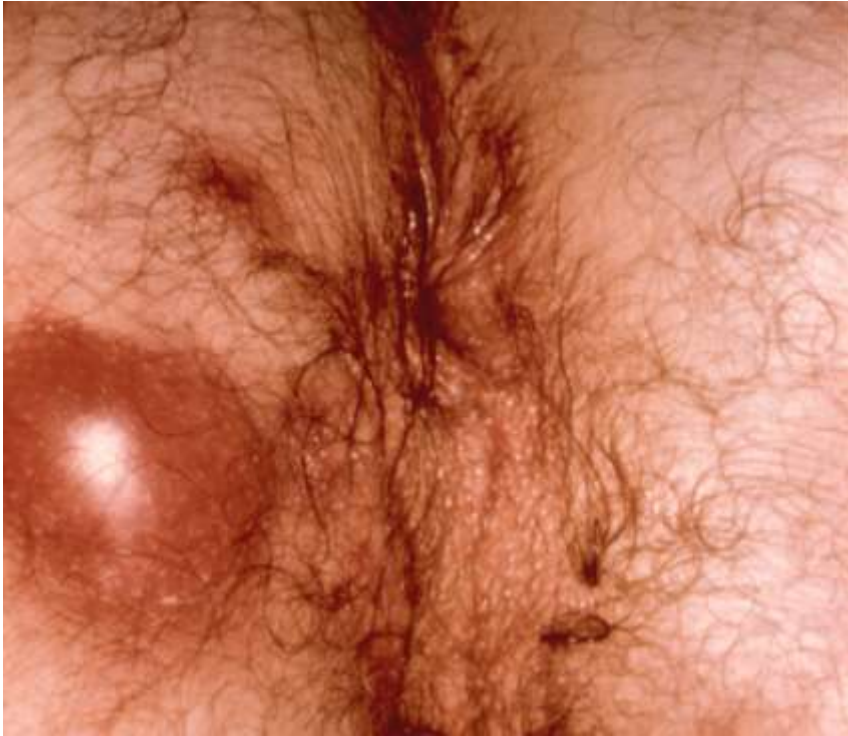Αιτιολογία

Το περιπρωκτικό απόστημα είναι αποτέλεσμα της απόφραξης του εκφορητικού πόρου των πρωκτικών αδένων (κρυπτοαδενίτιδα) από την ενσφήνωση κοπρανώδους υλικού ή λόγω οιδήματος του στομίου των πόρων από τραυματισμούς

- **Κρυπτοαδενική (Cryptoglandular)**
- Ca
- Crohn's
- Ξένο σώμα
- Τραύμα
- Χειρουργική επέμβαση
- Ακτινοβολία
- Φυματίωση
- Ακτινομύκωση
- Αφροδίσιο
λεμφοκοκκίωμα (LGV)

Περιπρωκτικά αποστήματα

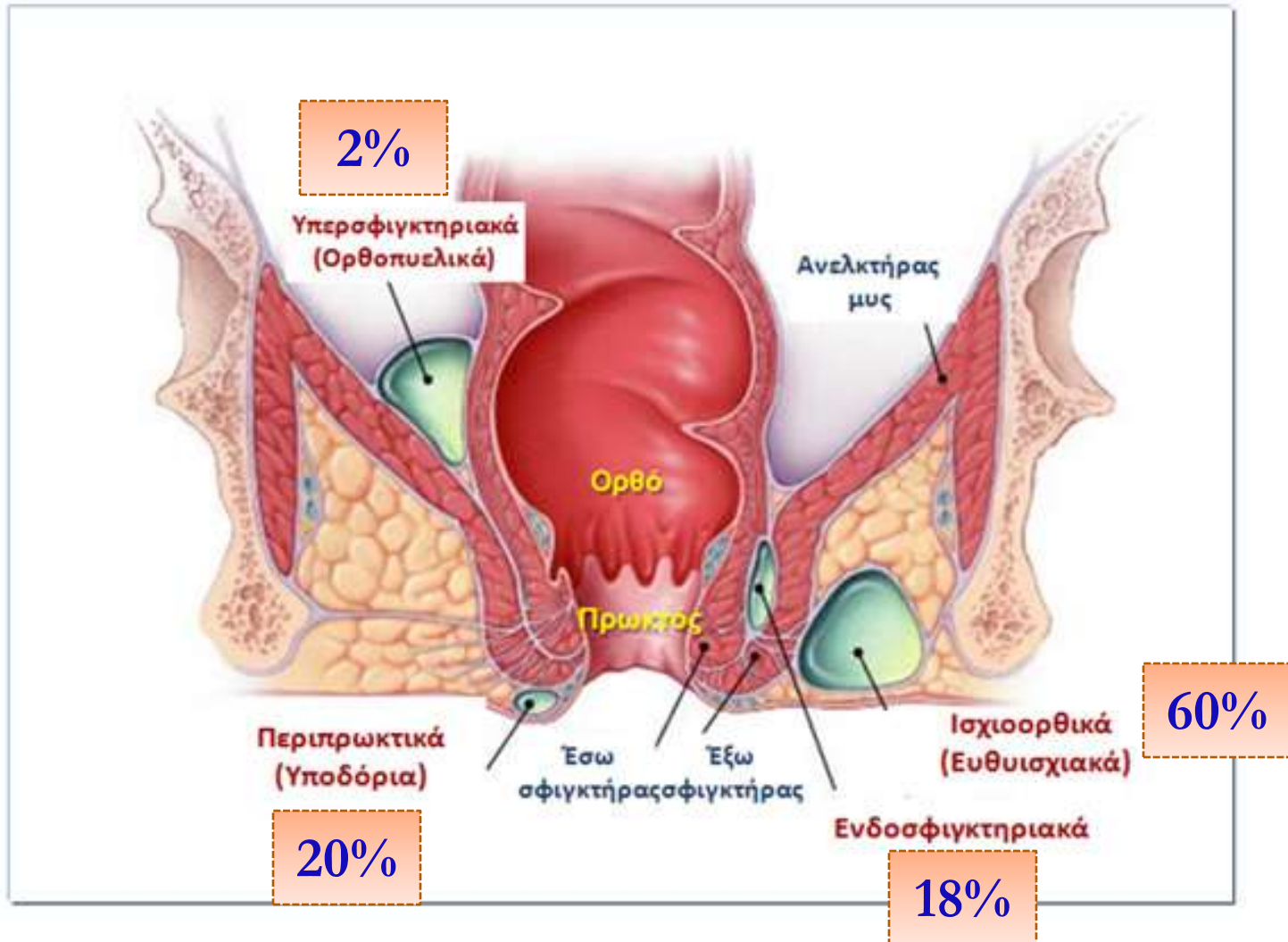
Κλινική εικόνα



- Έντονος πρωκτικός και περιπρωκτικός πόνος, συνήθως συνεχής και παλμικός, που επιδεινώνεται κατά την αφόδευση και τις κινήσεις του ασθενούς
- Πυρετός
- Επίσχεση ούρων
- Στην περιπρωκτική χώρα ή και κατά την (επώδυνη) δακτυλική εξέταση, ψηλαφητή ευαίσθητη μάζα (κλυδάζουσα)

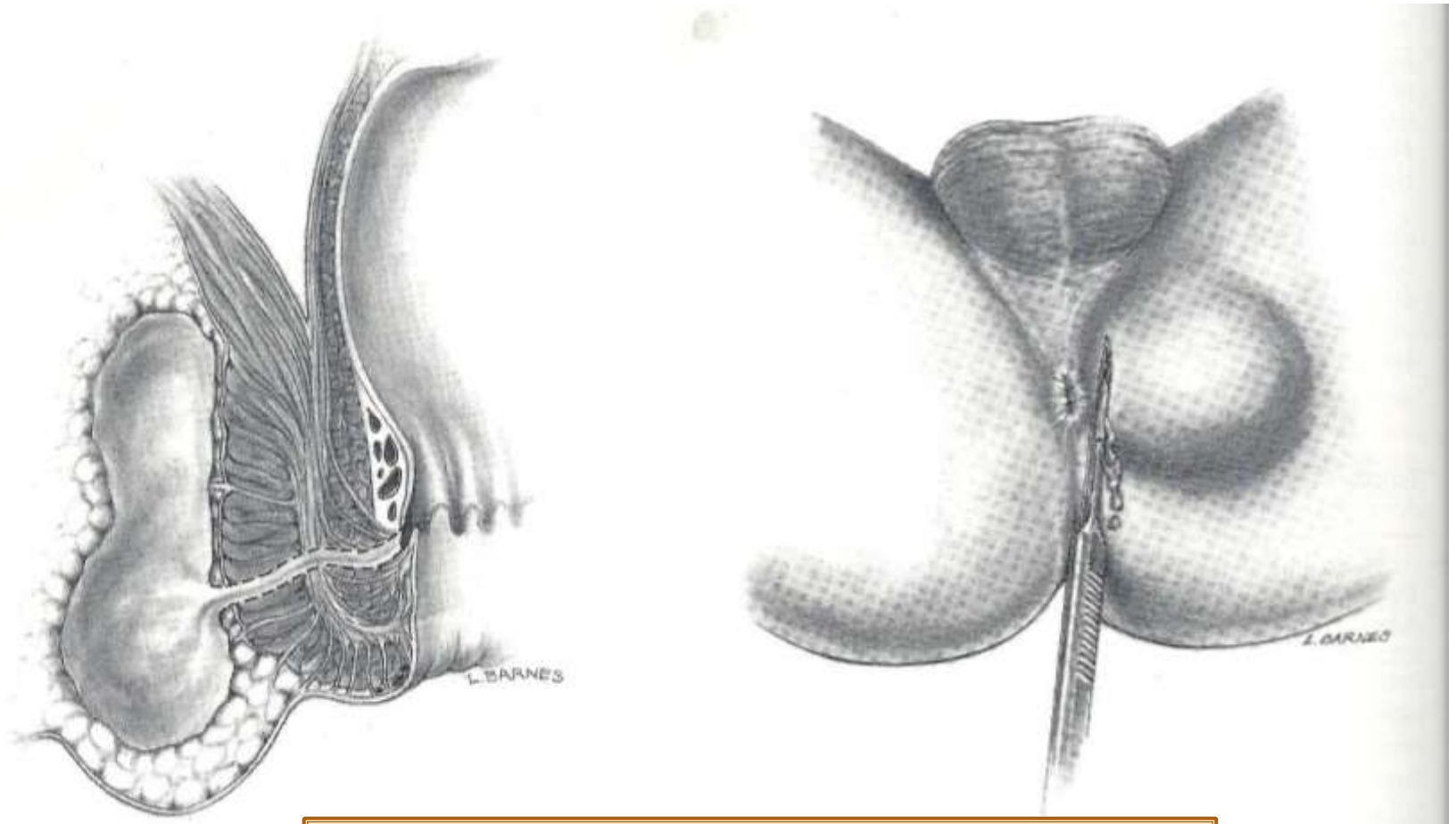
Περιπρωκτικά αποστήματα

Ταξινόμηση



Περιπρωκτικά αλοστήματα

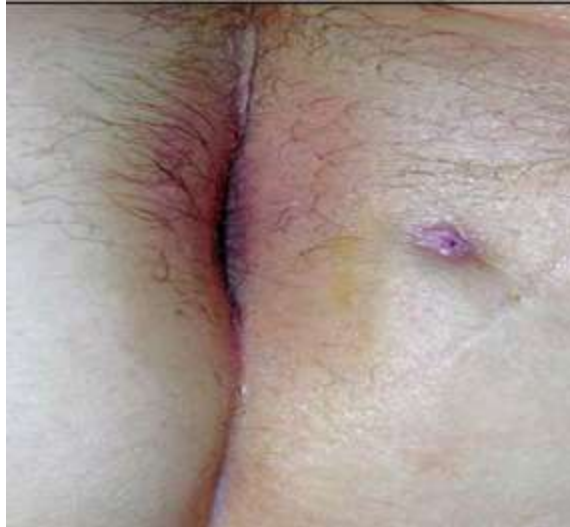Αντιμετώπιση



ΔΙΑΝΟΙΞΗ & ΠΑΡΟΧΕΤΕΥΣΗ

Περιπρωκτικά συρίγγια

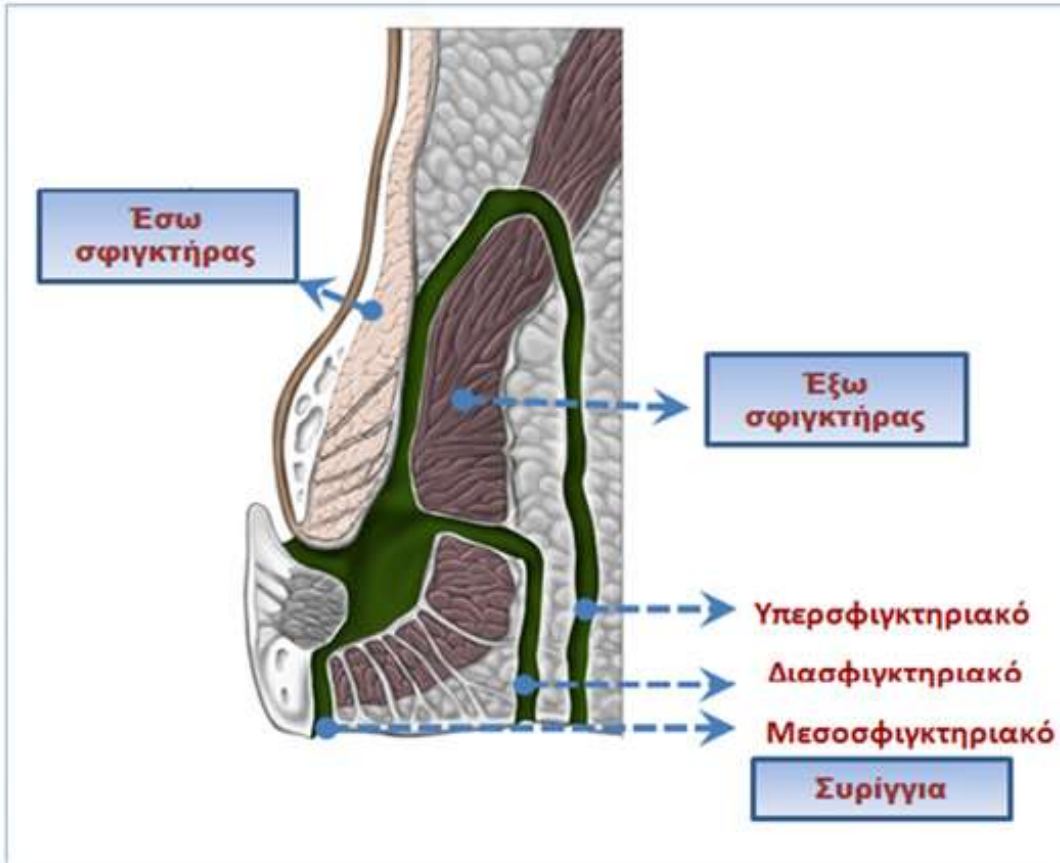
Το περιεδρικό συρίγγιο αποτελεί ένα χρόνια φλεγμονώδη πόρο με το έσω στόμιό του στην οδοντωτή γραμμή, αντίστοιχα στη θέση του φλεγμαίνοντος πρωκτικού αδένα και το έξω στόμιό του στο περιπρωκτικό δέρμα



- Από το ιστορικό επεισόδια αποστημάτων που παροχετεύθηκαν αυτόματα ή χειρουργικά.
- Βλεννοπυώδεις ή και κοπρανώδεις εκκρίσεις από το έξω στόμιο.
- Συριγγώδης πόρος συχνά ψηλαφητός ως διακριτή σκληρία.
- Κνησμός και δερματίτιδα από τις εκκρίσεις.

Περιπρωκτικά συρίγγια

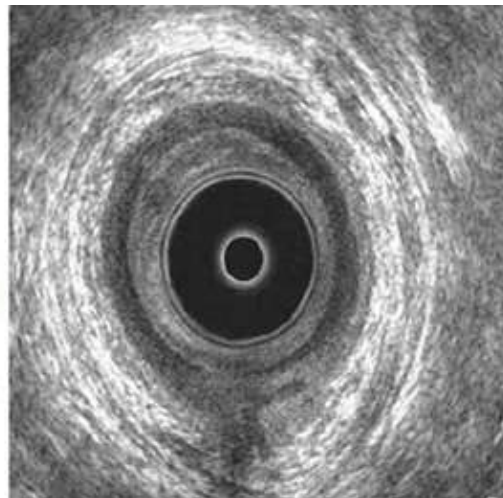
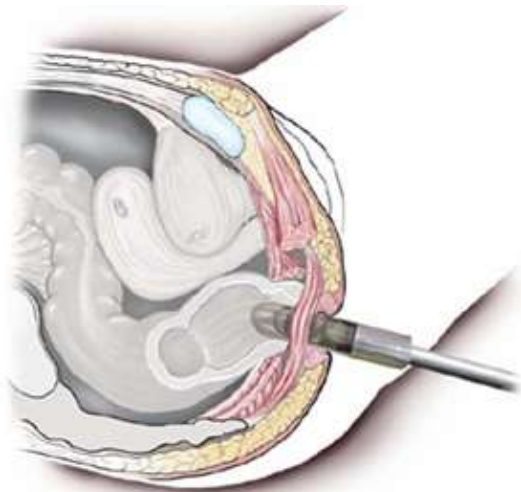
Ταξινόμηση



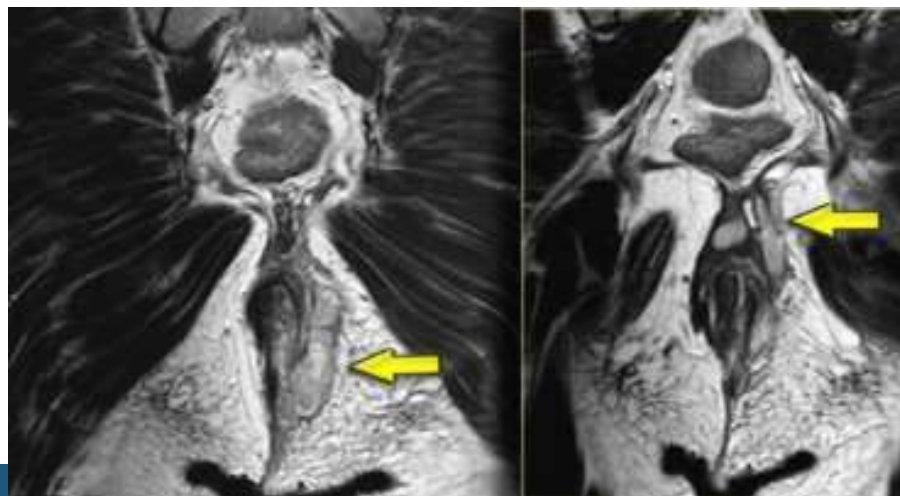
- Type I
Μεσοσφιγκτηριακό 70%
- Type II
Διασφιγκτηριακό 23%
- Type III
Υπερσφιγκτηριακό 5%
- Type IV
Εξωσφιγκτηριακό 2%

Περιπρωκτικά συρίγγια

Ενδοπρωκτικό υπερηχογράφημα



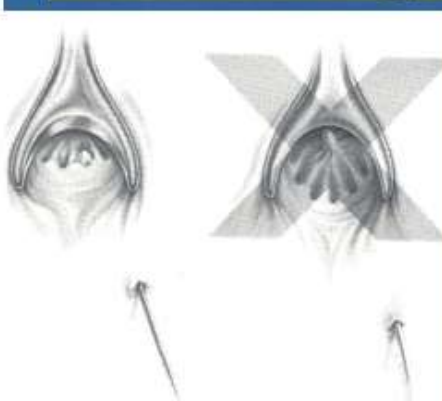
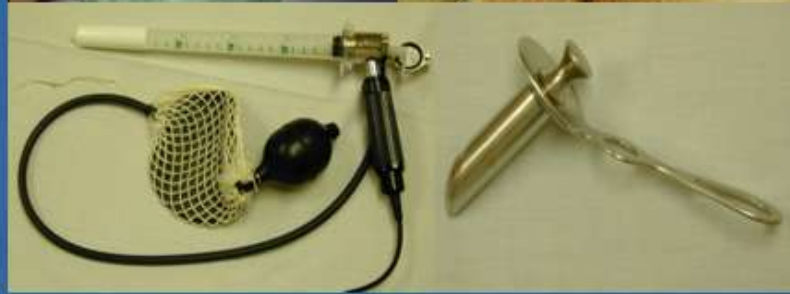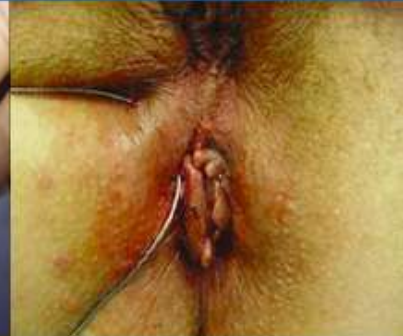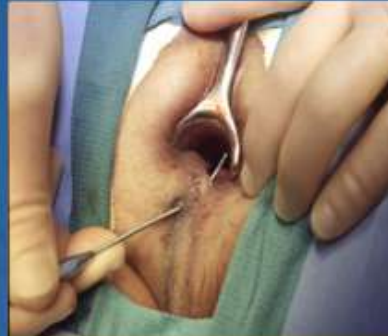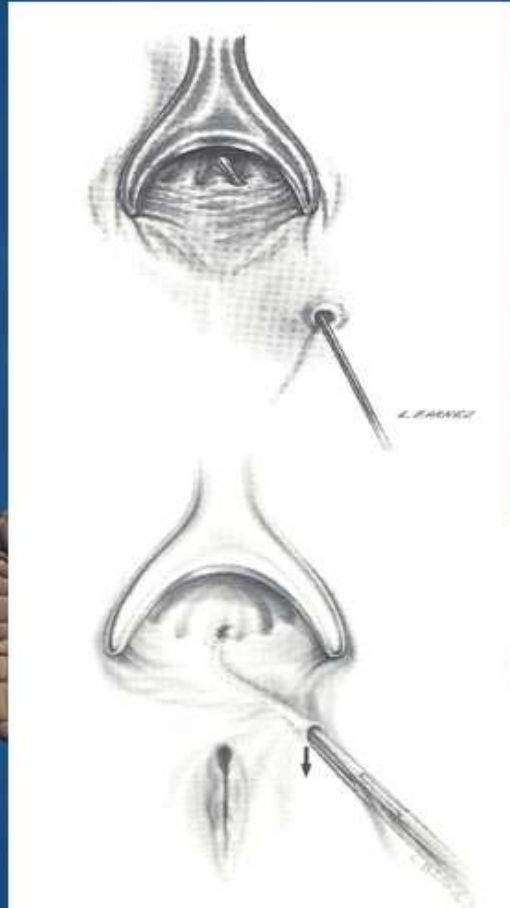
MRI



Περιπρωκτικά συρίγγια

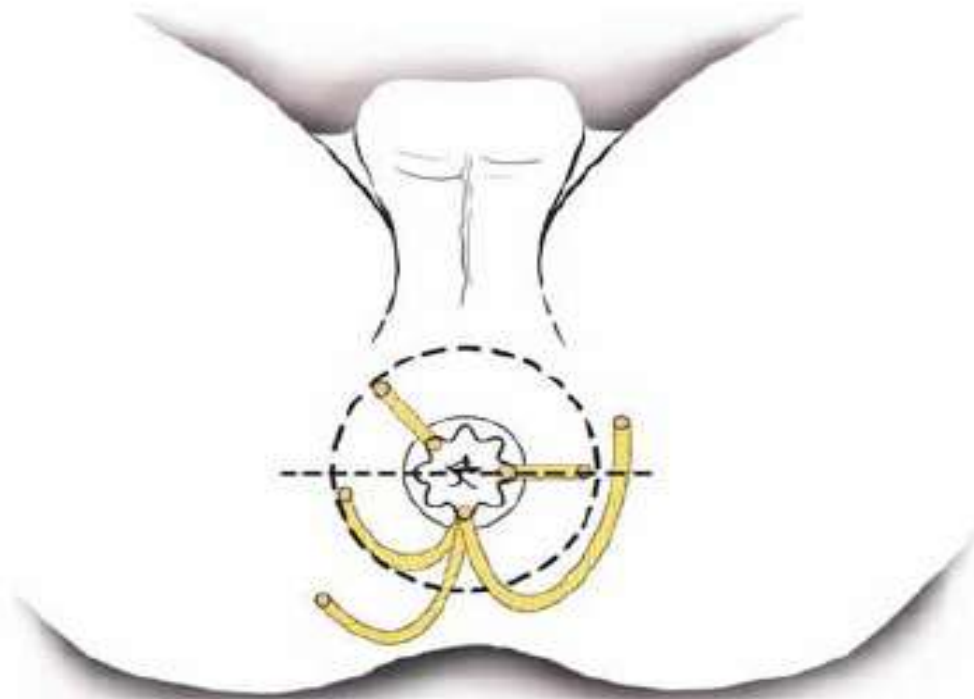
Χειρουργική θεραπεία

Εξέταση υπό αναισθησία
(Exam Under Anesthesia, EUA)



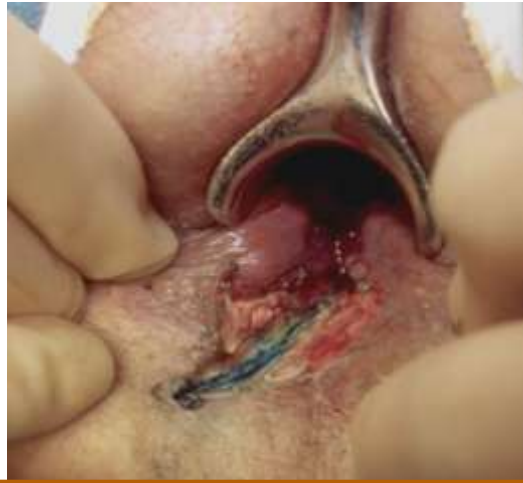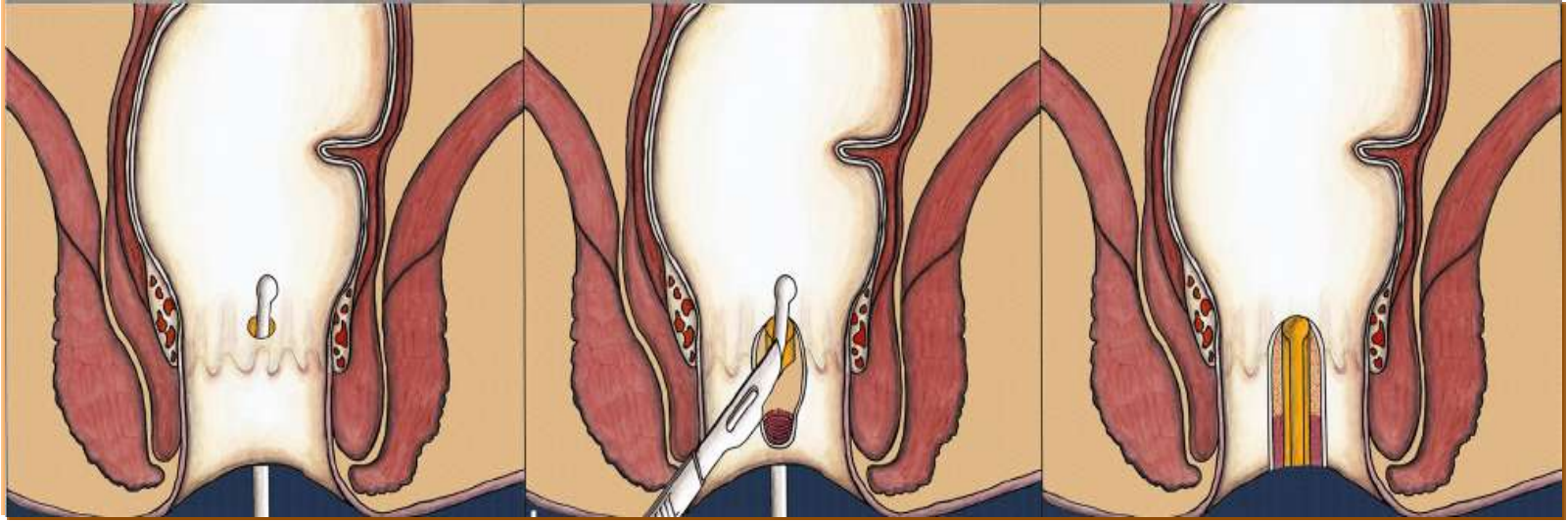
Περιπρωκτικά συρίγγια

Κανόνας των Salmon-Goodsall



Περικρωκτικά συρίγγια

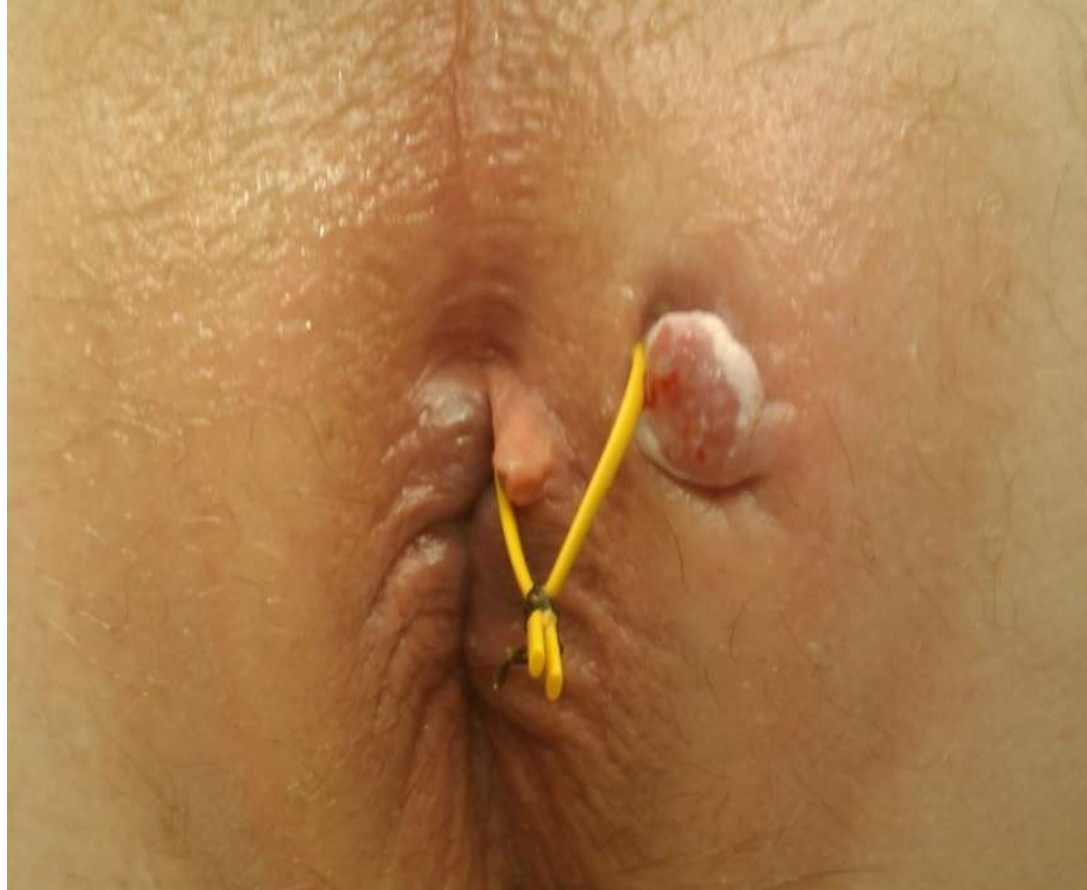Χειρουργική θεραπεία



ΣΥΡΙΓΓΟΤΟΜΗ

Περιπρωκτικά συρίγγια

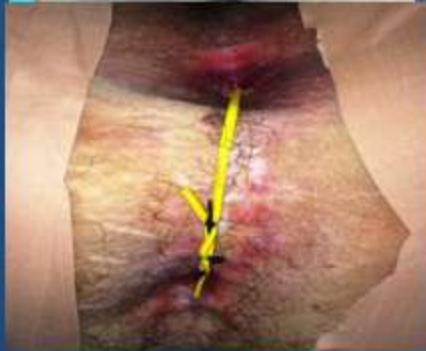
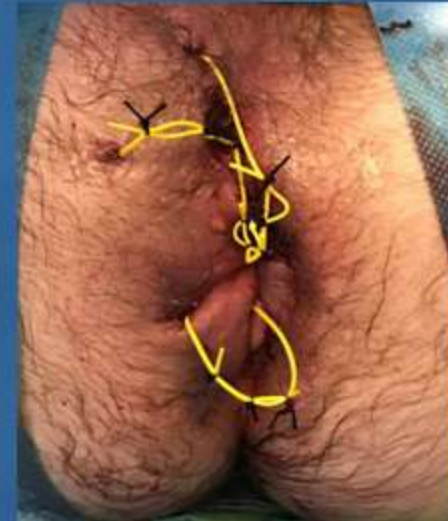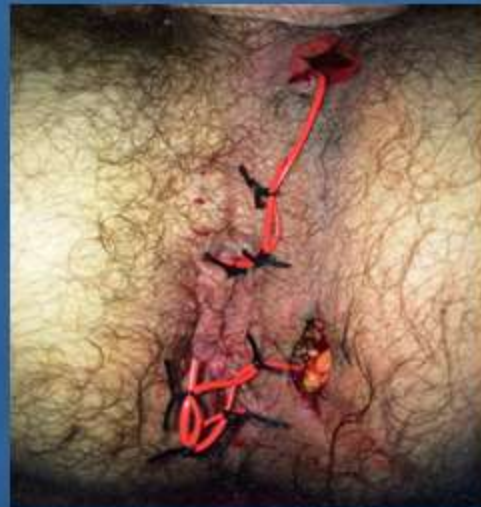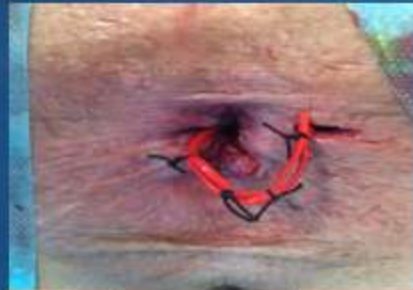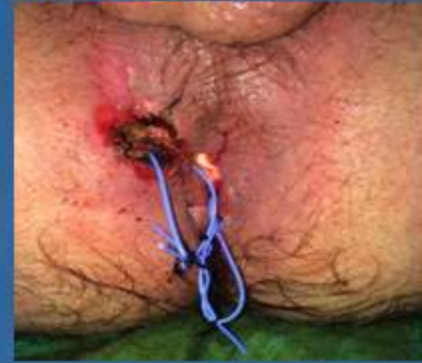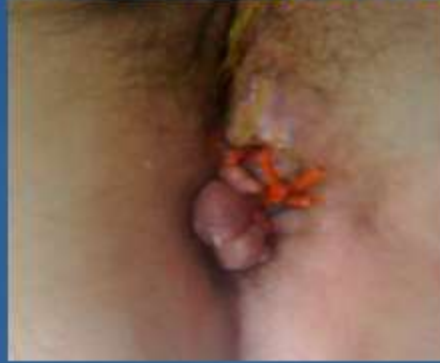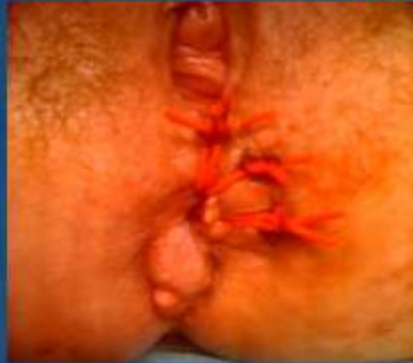Χειρουργική θεραπεία



Seton

Seton

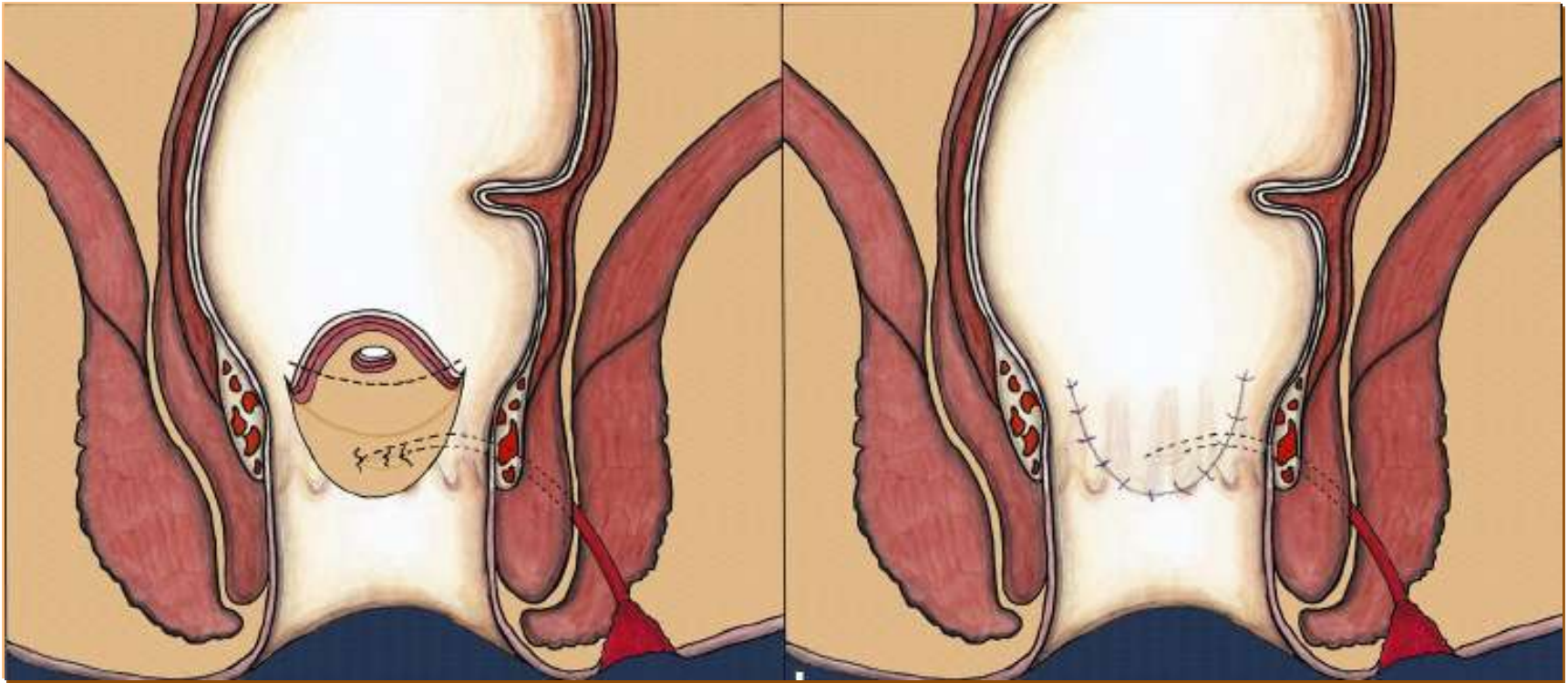
Τοποθέτηση seton σε νόσο Crohn



Ασθενείς Α' Προπαιδευτικής Χειρουργικής Κλινικής ΕΚΠΑ

Περιπρωκτικά συρίγγια

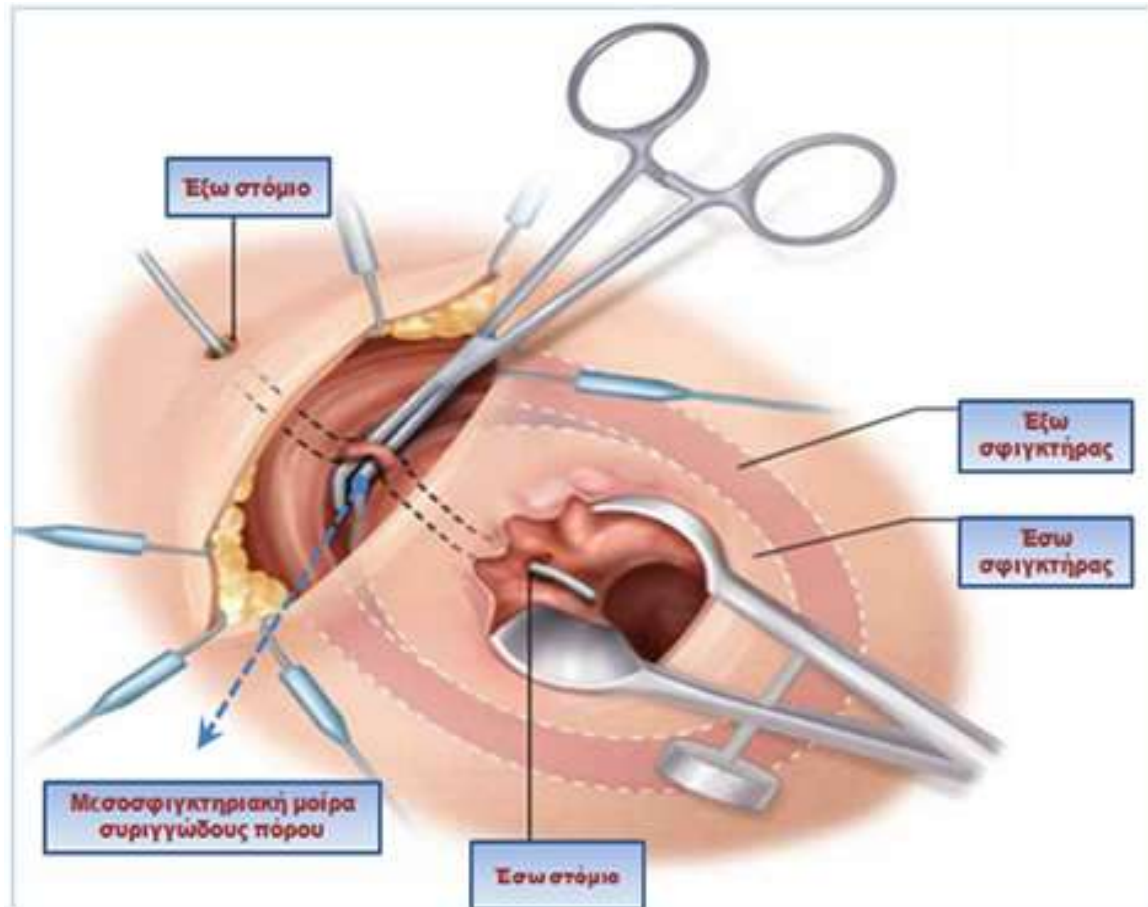
Χειρουργική θεραπεία



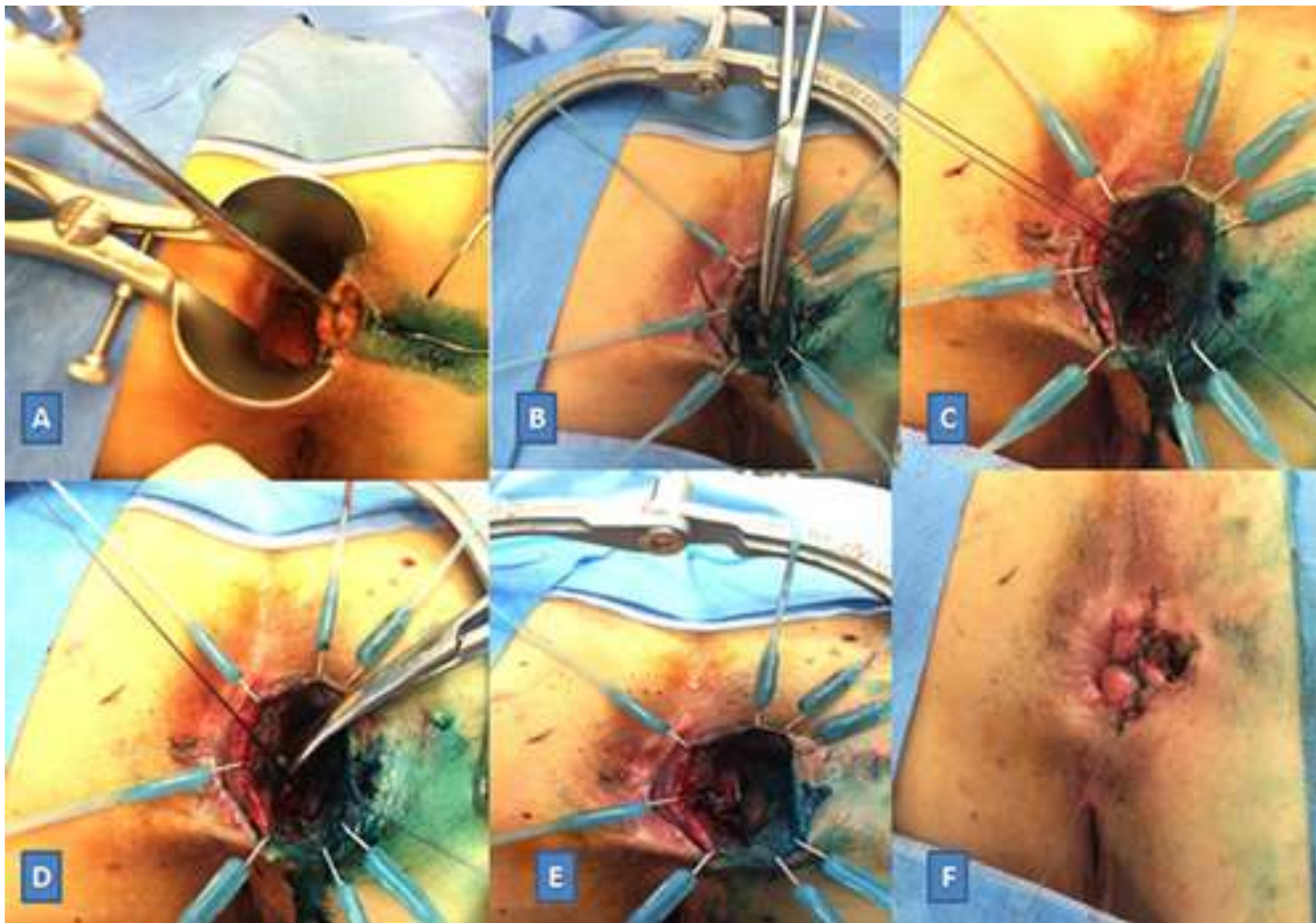
Βλεννογονικός κρημνός

Περιπρωκτικά συρίγγια

Χειρουργική θεραπεία

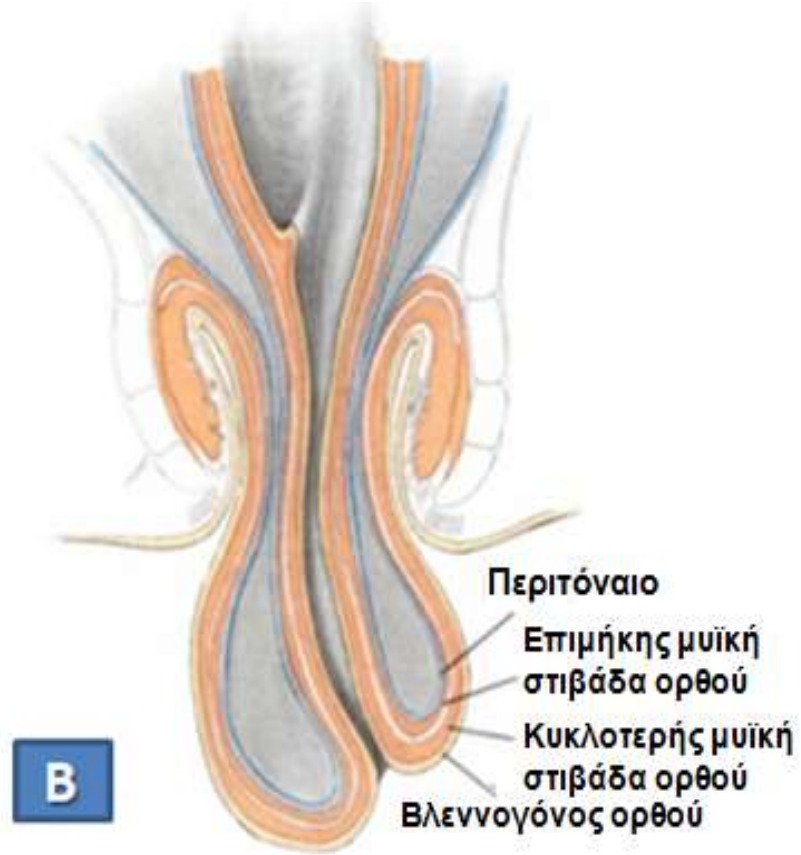
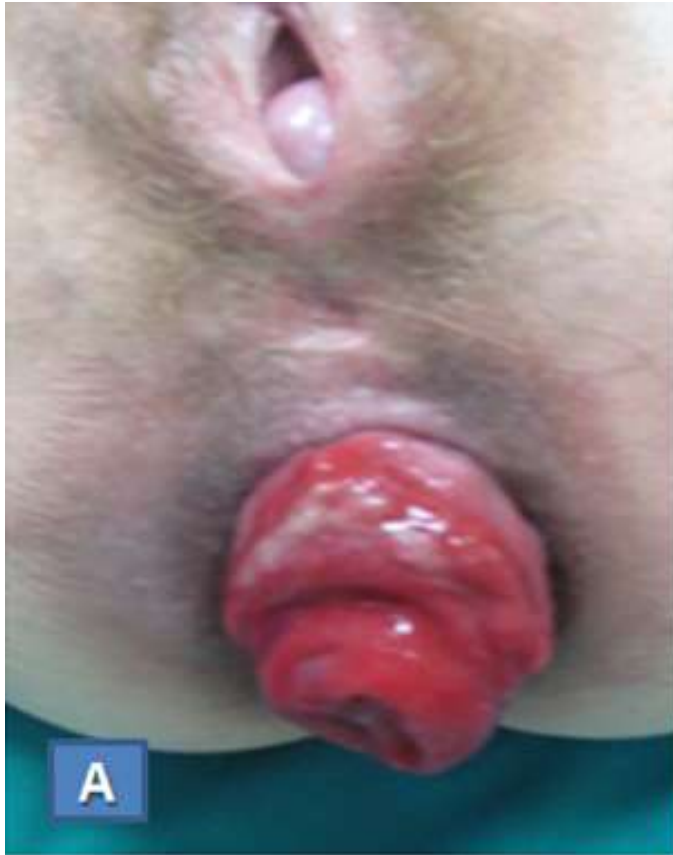

Απολίνωση μεσοσφιγκτηριακής μοίρας συριγγώδους πόρου
Ligation of Intersphincteric Tract, LIFT

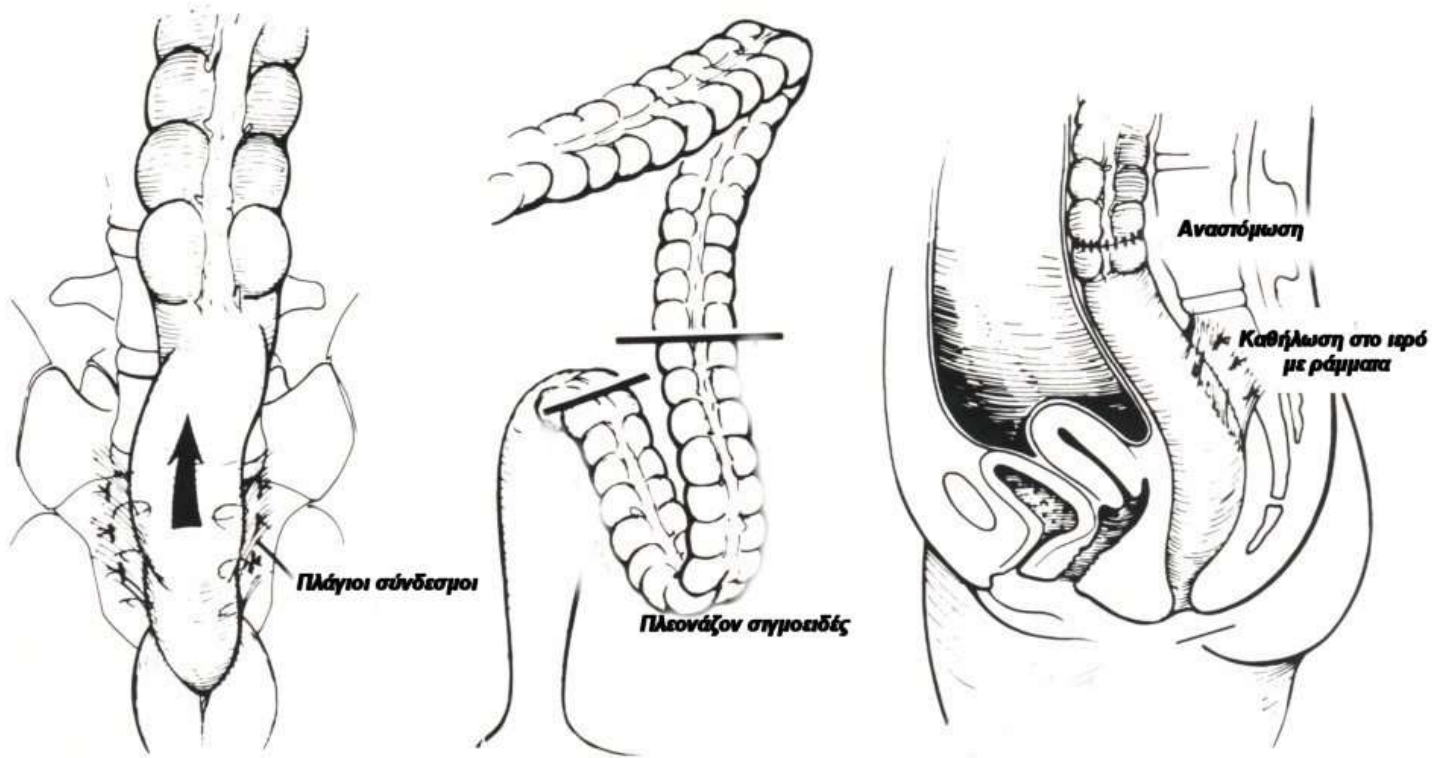


Ασθενείς Α' Προπαιδευτικής Χειρουργικής Κλινικής ΕΚΠΑ

Πρόπτωση ορθού



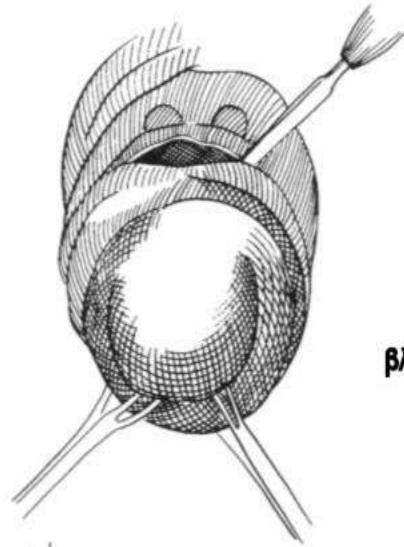
Πρόπτωση ορθού



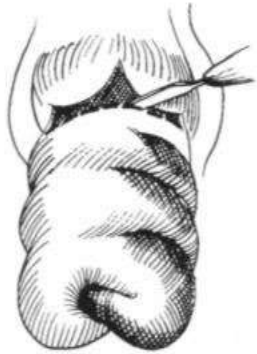Κοιλιακές προσπελάσεις

Πρόπτωση ορθού

Τομή σε όλη την περιφέρεια του εξωτερικού κυλίνδρου του προπίπτοντος ορθού

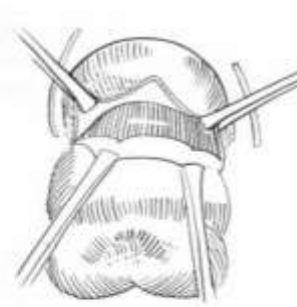


(α)
Διά του βλενογόνου

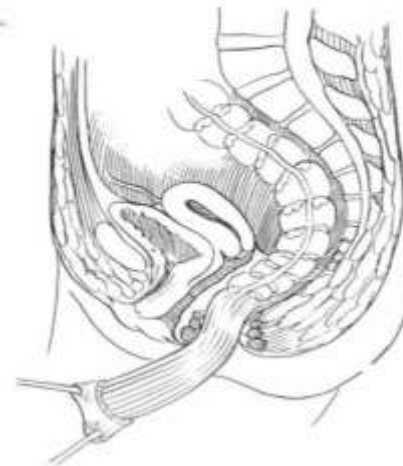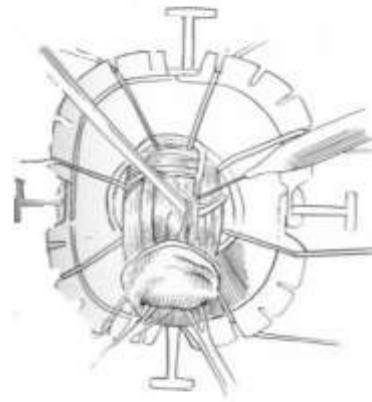


(β)
Διά του υποβλενογονίου

(γ)
Διά του μικρού χιτώνα



(δ)
Διάνοιξη του περιτοναϊκού σάκκου και αποπλνώση-διατομή του μεσοσημοειδούς



Περινεϊκές προσπελάσεις

Ακράτεια κοπράνων



Αιτιολογία

- Ψευδοακράτεια
- Ακράτεια από υπερπλήρωση
- Διαρροϊκά σύνδρομα
- Κακώσεις σφιγκτήρα
 - Μαιευτικές
 - Ορθοπρωκτικές επεμβάσεις
 - Τραυματικές
- Νευρολογικές διαταραχές πυελικού εδάφους
- Αιδοϊκή νευροπάθεια

Ακράτεια κοπράνων



→ Κάκωση σφιγκτηριακού μηχανισμού

Μαιευτικές κακώσεις, ορθοπρωκτικές επεμβάσεις, τραύματα

→ Δυσλειτουργία αιδοϊκού νεύρου

Μαιευτικές κακώσεις, Σ.Δ., ακτινοβολία, τραύματα Σ.Σ.

→ Λεπτός, αδύναμος σφιγκτήρας

Ιδιοπαθής ακράτεια

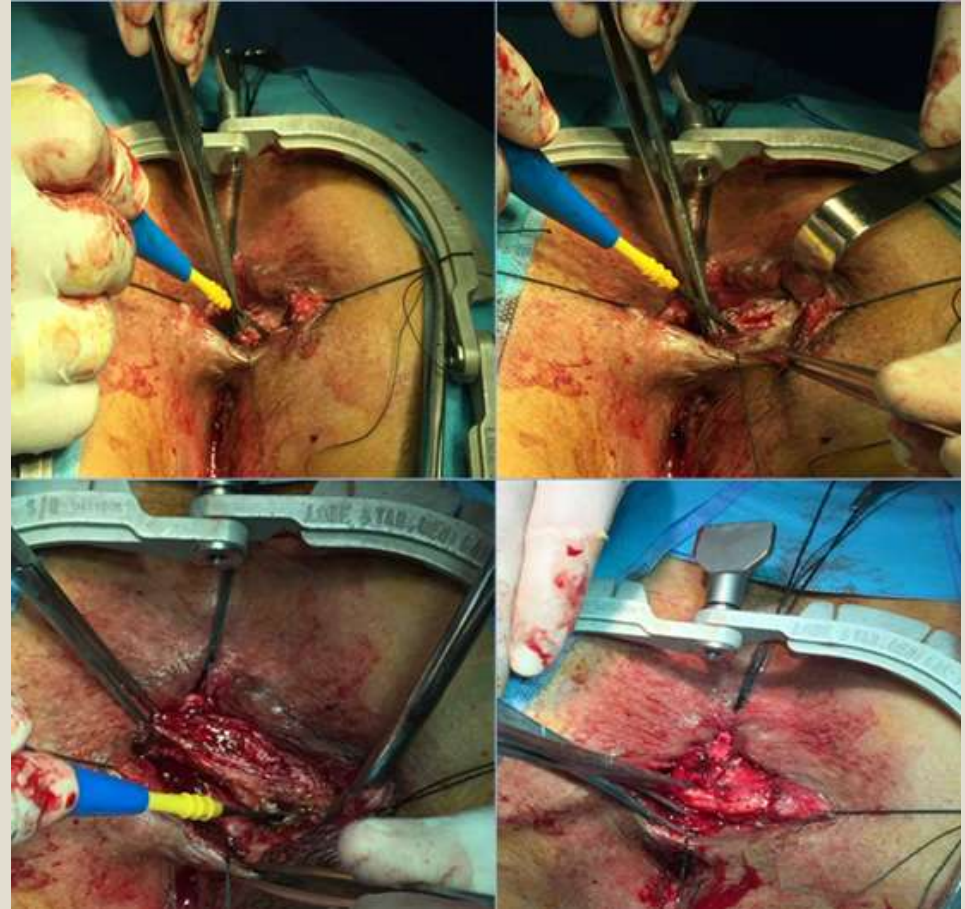
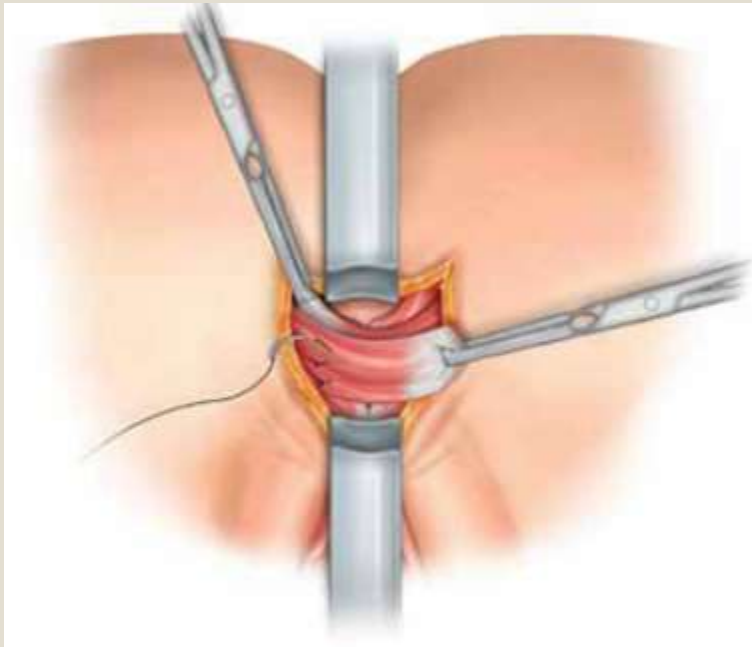
→ Παθήσεις ΓΕΣ

Φλεγμονώδεις νόσοι εντέρου

→ Δυσκοιλιότητα, κοπρόσταση, διαρροϊκά σύνδρομα

→ Σύνδρομο Ευερέθιστου Εντέρου

Αλληλοεπικαλυπτόμενη σφικκτηροπλαστική

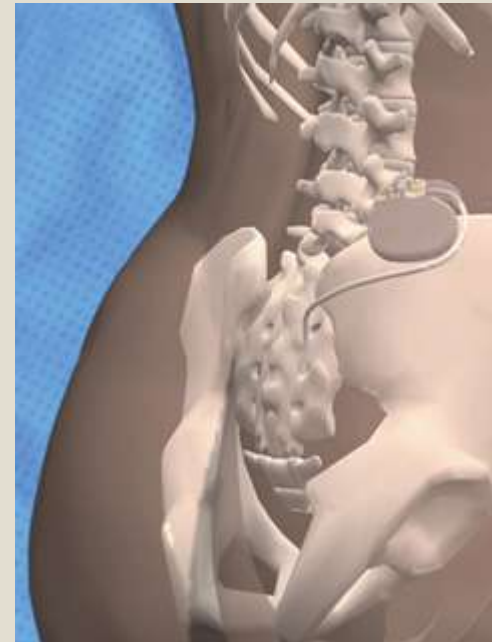


Ασθενείς Α' Προπαιδευτικής Χειρουργικής Κλινικής ΕΚΠΑ

Διέγερση ιερών νεύρων (Sacral nerve stimulation, SNS)

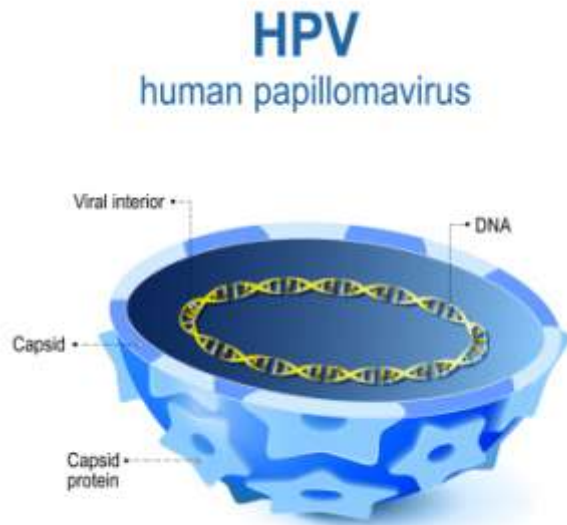


- Τοποθέτηση ηλεκτροδίου στο ιερό τρήμα I3
- Ελάχιστη νοσηρότητα
- Επιτυχία: έως 90%
- Επιπλοκές: λοίμωξη, μετατόπιση
- Μηχανισμός δράσης: αβέβαιος

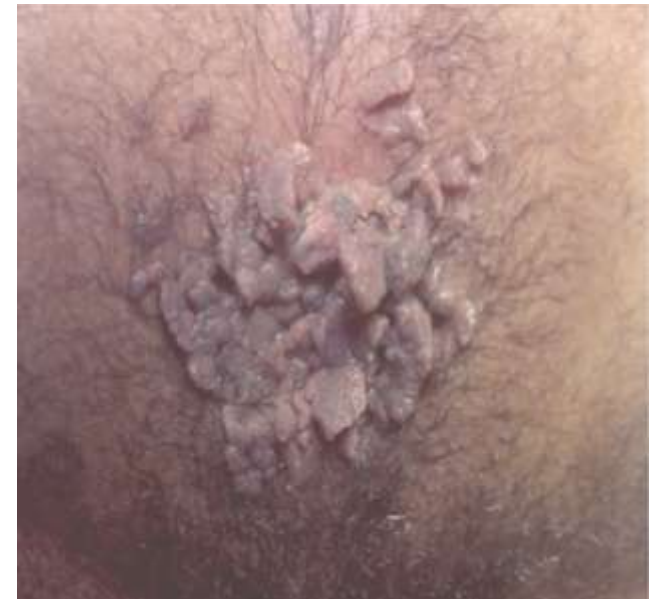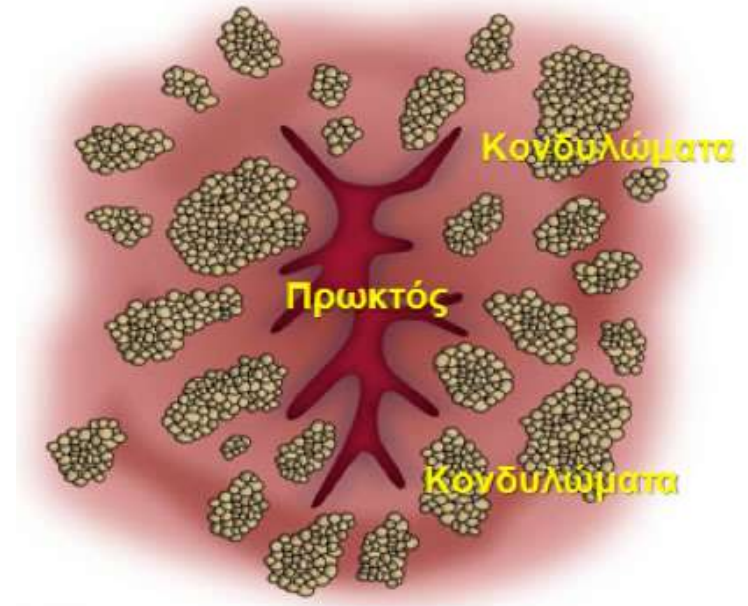


Οξυτενή κονδυλώματα

- Σεξουαλικά μεταδιδόμενα
- Human papilloma virus
 - 66 τύποι
 - Τύποι 16 & 18
 - ✦ Δυσπλασία
 - ✦ Κακοήθεια

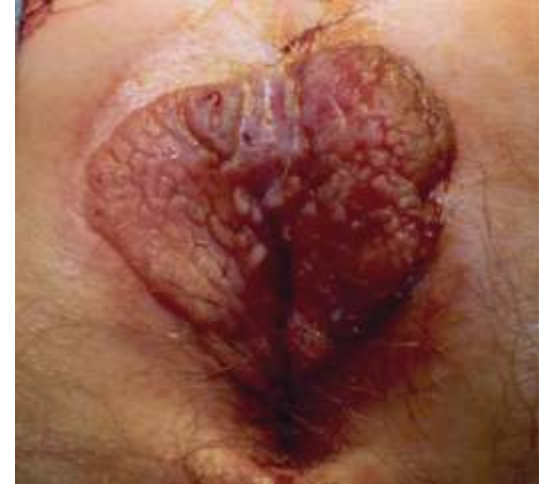

- **1.000.000 νέες περιπτώσεις ετησίως**



Οξυτενή κονδυλώματα

- Ορατές/ ψηλαφητές βλάβες
- Κνησμός
- Διαβροχή
- Αιμορραγία
- Αίσθημα συνεχούς ύγρανσης



- Ομοφυλόφιλοι άνδρες
- Πρωκτική σεξουαλική επαφή
- Ανοσοκαταστολή
- HIV

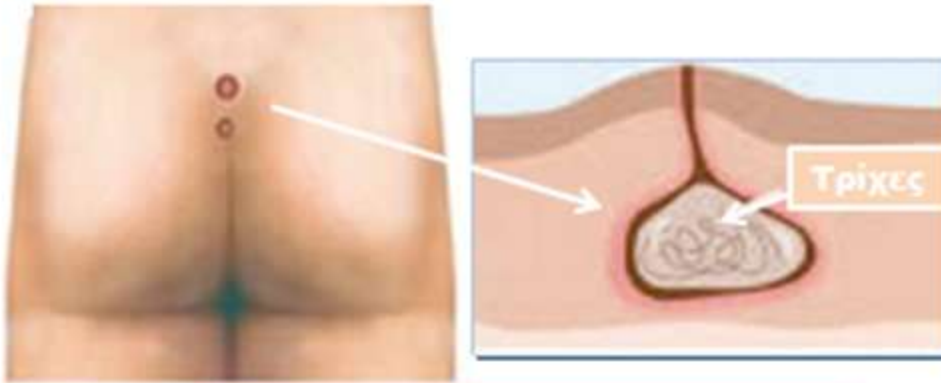
Οξυτενή κονδυλώματα



Αντιμετώπιση

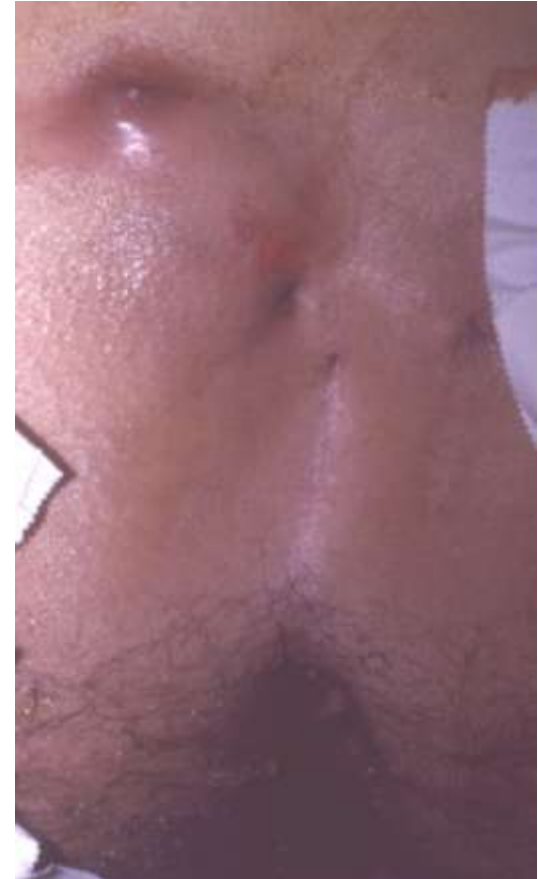- **Καυστικοί παράγοντες**
 - Podophyllin
 - Bichloroacetic acid
 - Trichloroacetic acid
- **Χειρουργική**
 - Εκτομή
 - Καυτηριασμός
 - Laser
 - Κρυοθεραπεία
- **Ανοσοθεραπεία**
 - Αυτόλογα εμβόλια
 - Imiquamod (Aldara)
 - Interferon
- **Χημειοθεραπευτικά**
 - 5-FU
 - Bleomycin
 - Thiotepa

Κύστη κόκκυγος



ΚΥΣΤΗ ΚΟΚΚΥΓΟΣ

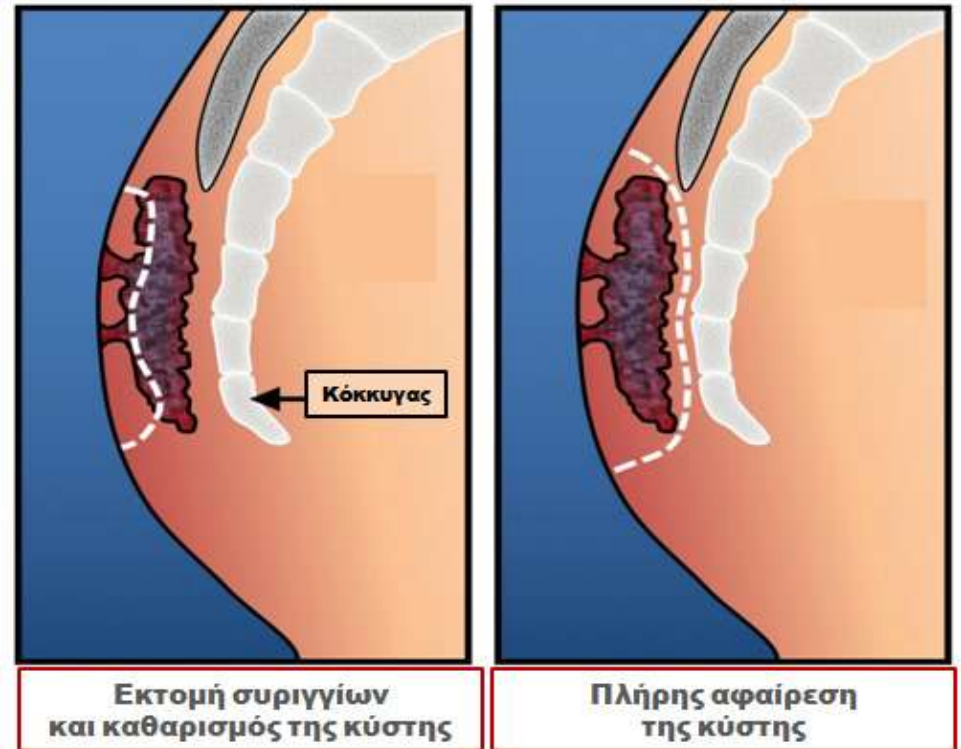
- Δασυτρυχισμός
- Χρόνιο τραύμα
- Βαθεία μεσογλουτιαία σχισμή



Κύστη κόκκυγος

Θεραπεία

- **Εκτομή πόρων συριγγίων**
- **Κυστοτομή**
- **Ευρεία εκτομή**
 - Με ή χωρίς σύγκλειση
 - Μερική σύγκλειση (μαρσιποποίηση)
- **Δημιουργία κρημνών**
- **Τεχνικές κατάργησης μεσογλουτιαίας σχισμής (πλάγια σύγκλειση/ τεχνικές Karydakis, Bascom)**

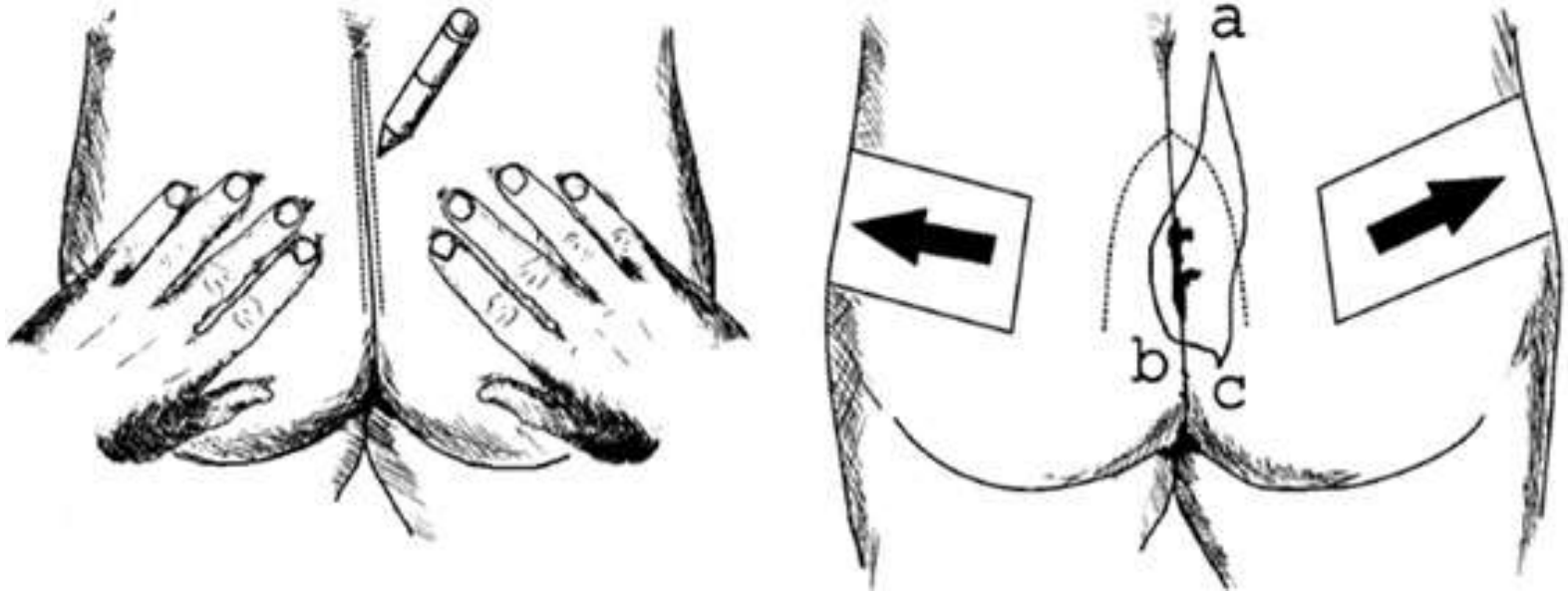


Κύστη κόκκυγος

Θεραπεία

THEODOROPOULOS *ET AL*

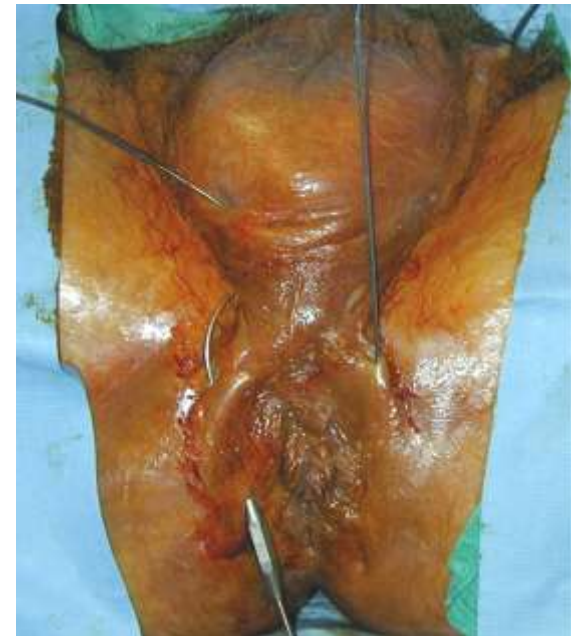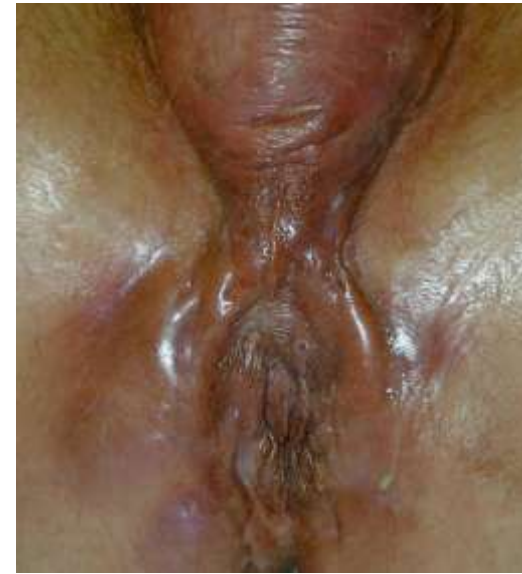Dis Colon Rectum, September 2003



Η τεχνική της ασύμμετρης σύγκλεισης της μεσογλουτιαίας σχισμής από το Γ. Θεοδωρόπουλο για τη θεραπεία της κύστης κόκκυγος

Πυώδης ιδραδενίτιδα

- Παχυσαρκία
 - Αυξημένη εφίδρωση
 - Μαύρη φυλή
 - Μηχανικός ερεθισμός
 - Τοπικό τραύμα
-
- Υγιεινή
 - Αντιβιοτικά
 - Παροχέτευση αποστημάτων
 - Ευρεία εκτομή
 - Διάνοιξη συριγγωδών πόρων



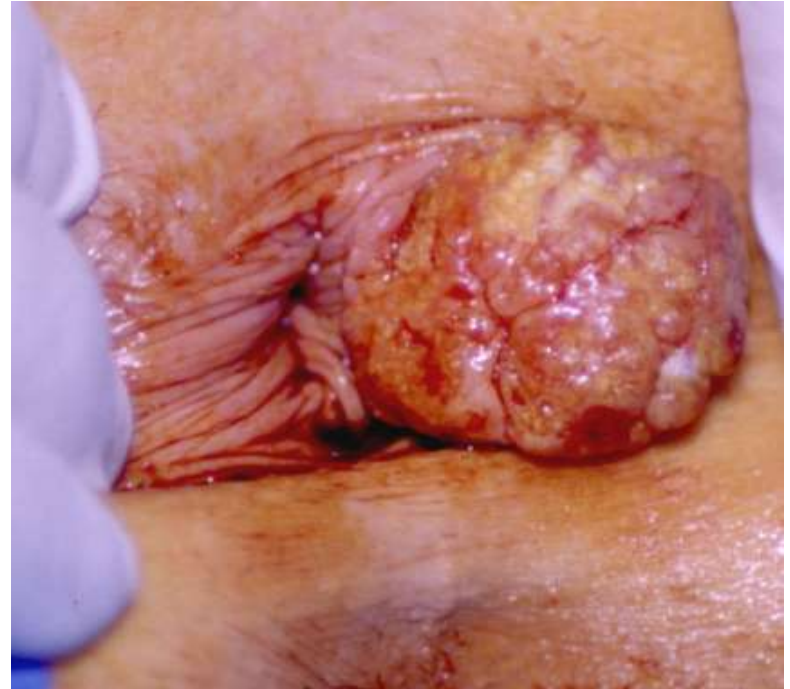Κνησμός πρωκτικού δακτυλίου

- Διαρροή βλέννας
- Πτωχή υγιεινή
- Υπερβολικό καθάρισμα
 - Σαπούνια,αλοιφές,
αρώματα
- Διαιτητικοί παράγοντες
 - Καφεΐνη
 - Κίτρο
 - Τομάτες
 - Μπαχαρικά
 - Μπύρα
- Παχυσαρκία/στενά εσώρουχα
- Ορθοπρωκτική παθολογία
- Διαρροϊκές καταστάσεις
- Ακτινοθεραπεία
- Δερματολογικές καταστάσεις
- Περιπρωκτικές λοιμώξεις
- Συστηματικές νόσοι
- Φάρμακα
- Ιδιοπαθής

- Αλλαγές συνηθειών υγιεινής
- Διαιτητικοί χειρισμοί
- Αύξηση όγκου κοπράνων
- Θεραπεία υποκείμενων νόσων
- Χειρουργική διόρθωση ορθοπρωκτικών παθήσεων
- Αποφυγή ξυσίματος

Ca πρωκτικού καναλιού

- **Επιδερμοειδές (85%)**
- **Αιανθοκυτταρικό (63%)**
Μεγαλοκυτταρικό κερατινοποιημένο
- **Μεταβατικού επιθηλίου (23%)**
Κλοακογενές- Βασαλοειδές
Μεγαλοκυτταρικό μη κερατινοποιημένο
- **Αδενοκαρκίνωμα (10-15%)**
- **Κακώηθες μελάνωμα**
- **Σάρκωμα**



Ca πρωκτικού ορίου

Από το τριχοφόρο δέρμα πέραν του πρωκτοδέρματος έως 5 εκ
πéριξ του πρωκτικού ορίου

- **Ακανθοκυτταρικά**

- **Βασικοκυτταρικά**

Συμπεριφέρονται και έως πρόσφατα
ταξινομούνταν ως καρκίνοι δέρματος

- **Νόσος Paget**

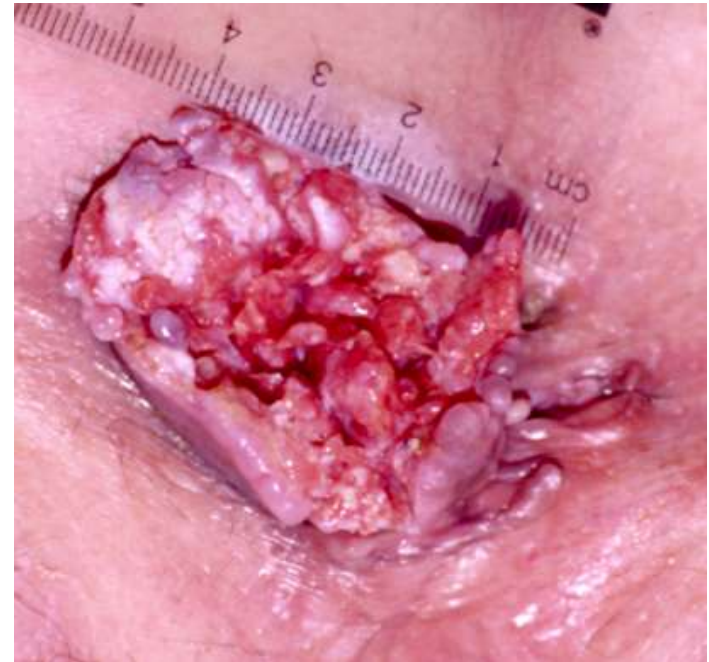Ενδοεπιθηλιακό αδενοκαρκίνωμα

- Πρωτοπαθές (κύτταρα με διαφοροποίηση
ιδρωτοποιών αδένων)

- Από ενδοεπιθηλιακή επέκταση αδενοκαρκινώματος ορθού ή πρωκτικών
αδένων

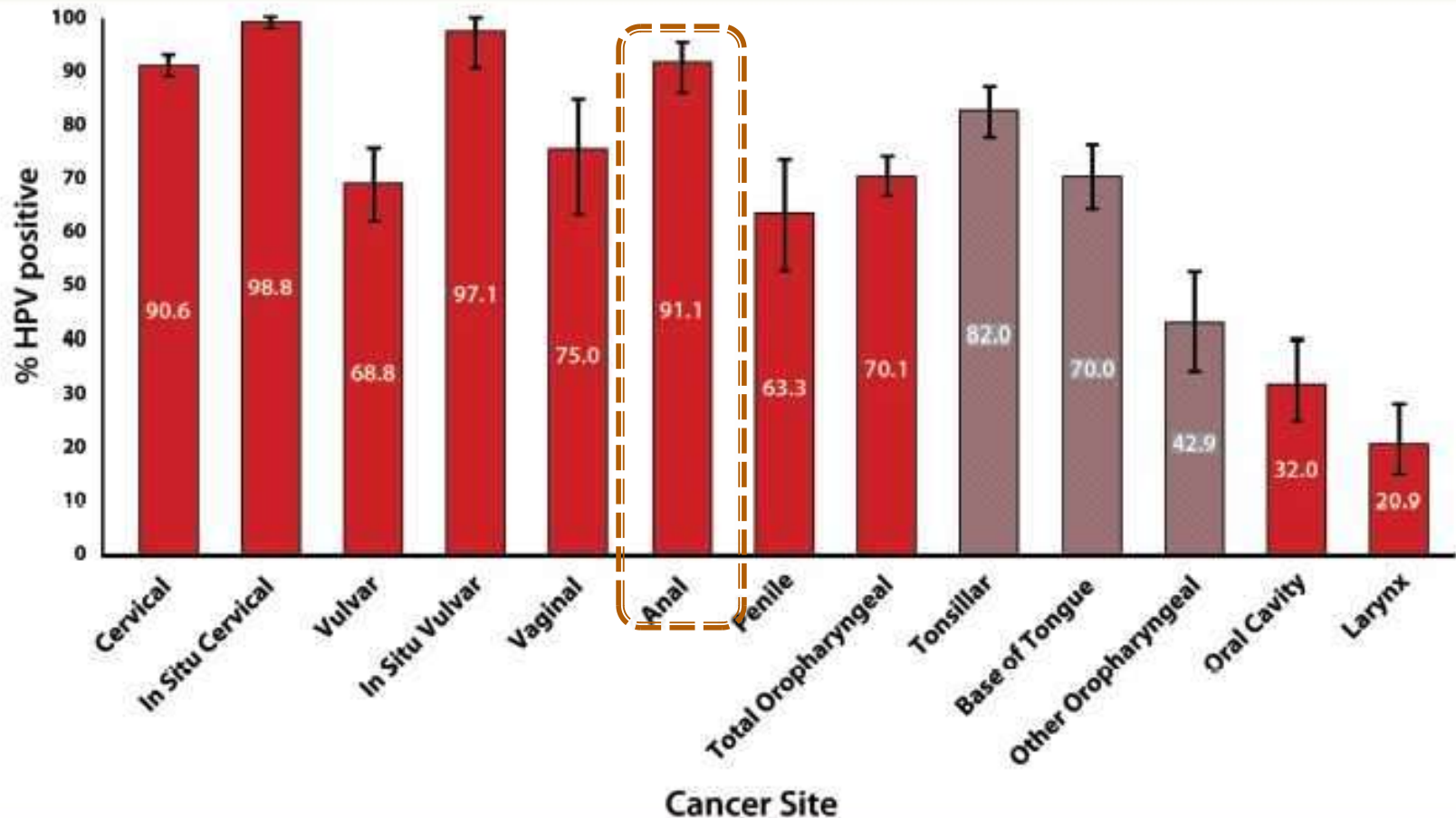
- **Νόσος Bowen**

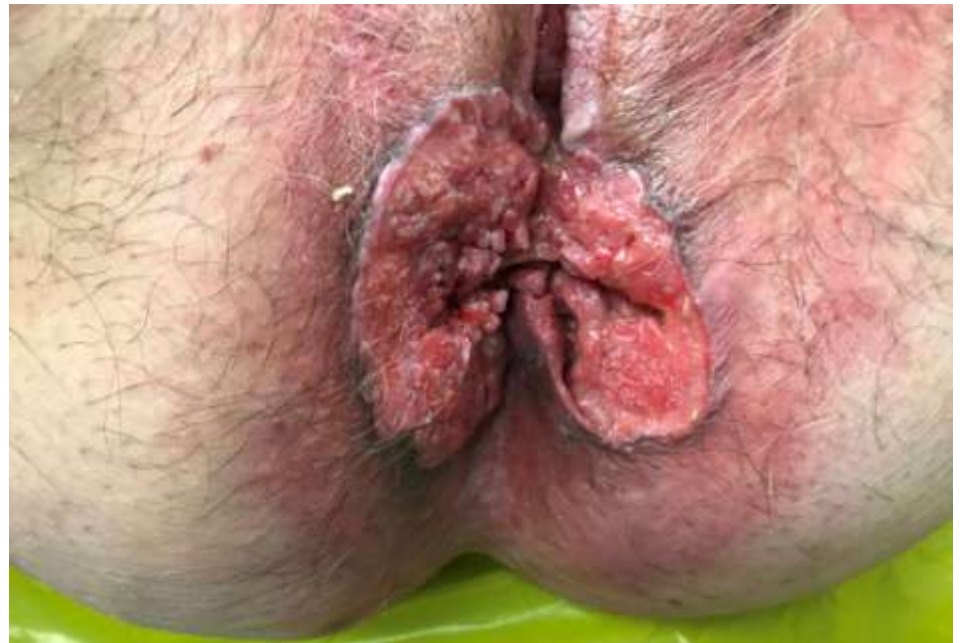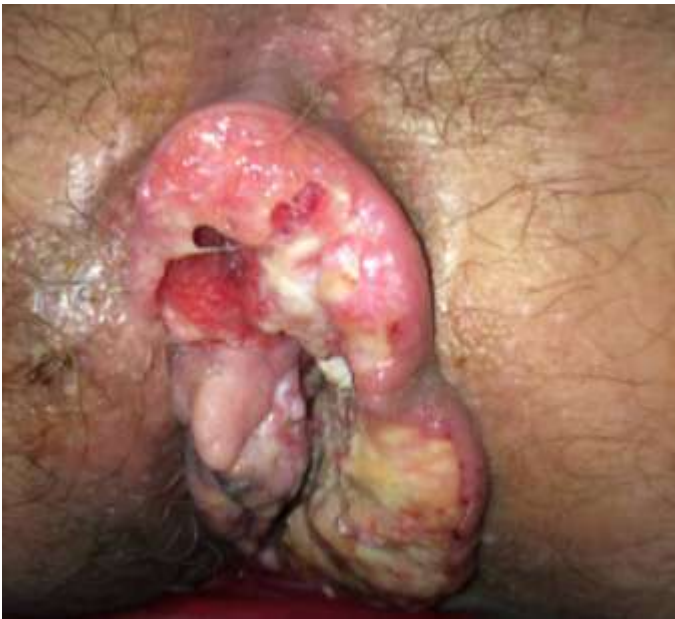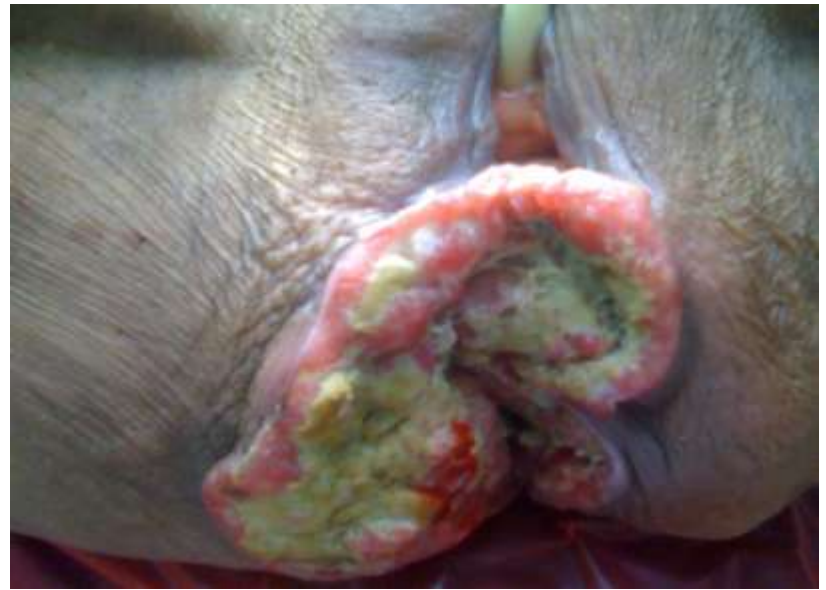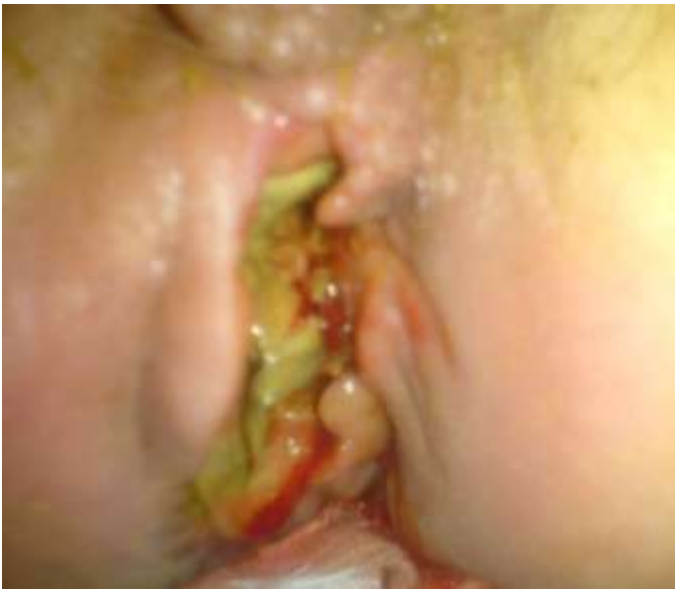Ca in situ



Αίτια – παράγοντες κινδύνου

Ιός ανθρώπινων θηλωμάτων (Human Papilloma Virus, HPV)





Ασθενείς Α' Προπαιδευτικής Χειρουργικής Κλινικής

Ca πρωκτού- Αρχική εκτίμηση & σταδιοποίηση

- Δακτυλική εξέταση

- Πρωκτο-ορθοσκόπηση

Κολonosκόπηση (15% σύγχρονοι ορθοκολικοί Ca)

- Εκτίμηση βουβωνικών λεμφαδένων

FNA ή βιοψία εάν κλινικά ψηλαφητοί
ή >1 εκ (CT, MRI)

- Βιοψία (εξέταση υπό αναισθησία-EUA)

- CT θώρακος

- CT ή MRI άνω-κάτω κοιλίας

- HIV testing, CD4 count

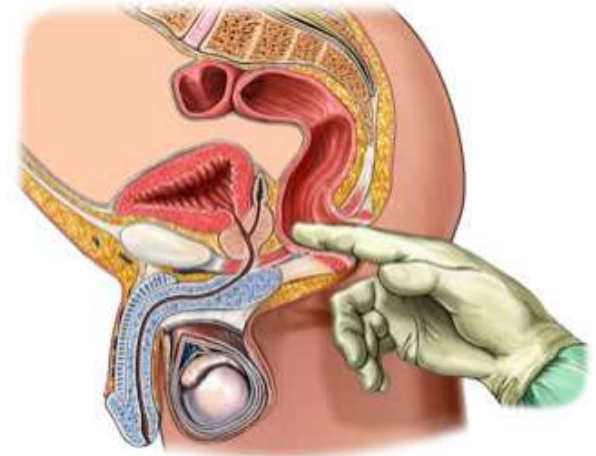
Συναίνεση ασθενούς

CD4 count <200: χειρότερη πρόγνωση (έναρξη HAART)

- Γυναίκες: πυελική εξέταση για αποκλεισμό γυναικολογικής πρωτοπαθούς κακοήθειας

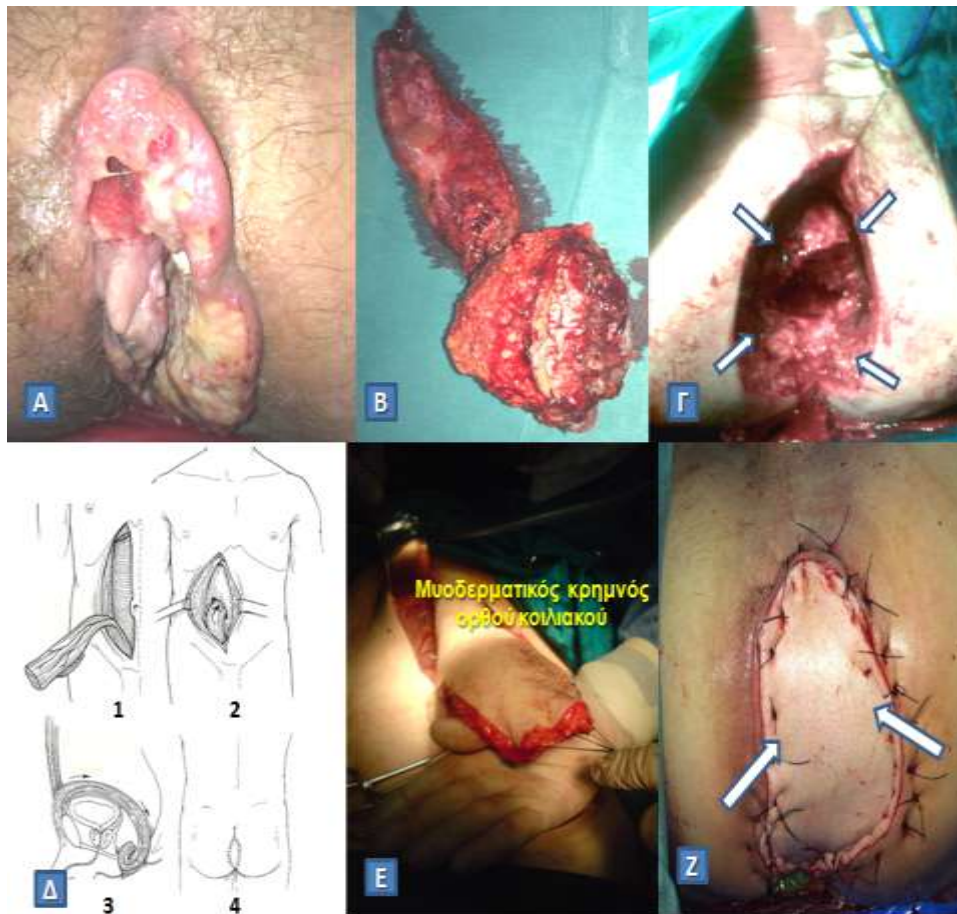
- PET/CT

Μπορεί να υπερσταδιοποιήσει 17% των Λ/Α(-) SCCA



Θεραπεία εκλογής: χημειοθεραπεία με μιτομυκίνη-C και 5-FU σε συνδυασμό με ακτινοθεραπεία (πρωτόκολλο Nigro)

Σε υποτροπή της νόσου ή σε παρουσία υπολειπόμενης νόσου: κοιλιοπερινεϊκή εκτομή



- A. Ακανθοκυτταρικό καρκίνωμα πρωκτού που δεν ανταποκρίθηκε στην ακτινοβολία
- B. Παρασκεύασμα μετά από ευρεία εξωανεκκτηριακή κοιλιοπερινεϊκή εκτομή.
- Γ. Περινεϊκό έλλειμμα που απέμεινε (βέλη), το οποίο δεν μπορεί να συγκλειστεί κατά πρώτο σκοπό
- Δ. Δημιουργία κάθετου μυοδερματικού κρημνού ορθού κοιλιακού (Vertical Rectum Abdominis Muscle, VRAM flap) για την κάλυψη του περινεϊκού ελλείματος
- Ε. Διεγχειρητική άποψη κινητοποιημένου μυοδερματικού κρημνού ορθού κοιλιακού
- Ζ. Πλήρωση και κάλυψη του περινεϊκού ελλείματος με τον κρημνό (βέλη)

Ασθενής Α' Προπαιδευτικής Χειρουργικής Κλινικής ΕΚΠΑ