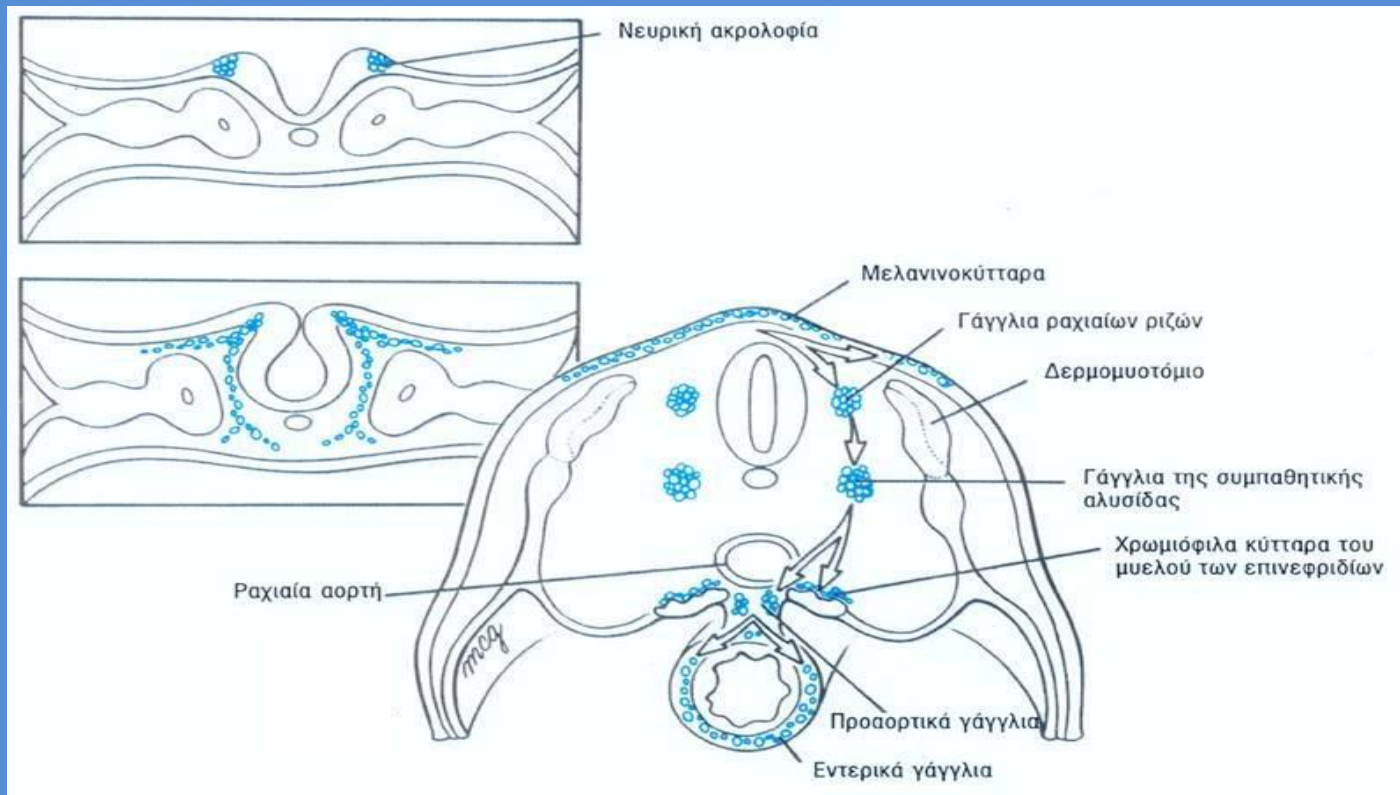


Νευρικός Ιστός

Δρ Άγγελος Παπασπυρόπουλος
Εργαστήριο Ιστολογίας-Εμβρυολογίας

Εμβρυολογία-Προέλευση




- 3-4^η εβδομάδα: εξώδερμα > νευρική πλάκα - νευρικός σωλήνας (νευριδίωση) - νευρική ακρολοφία (neural crest)
- Νευρικός σωλήνας (εγκέφαλος και νωτιαίος μυελός)
- Νευρική ακρολοφία στοιχεία του περιφερικού νευρικού συστήματος (κύτταρα Schwann, συμπαθητικό και παρασυμπαθητικό νευρικό σύστημα), το μυελό των επινεφριδίων, τα μελανοκύτταρα του δέρματος, τις οδοντοβλάστες και τα νευρογλοιακά κύτταρα.

Εισαγωγή

Το νευρικό σύστημα αποτελείται από:


- **το κεντρικό νευρικό σύστημα** (central nervous system) (ΚΝΣ) (εγκέφαλος, νωτιαίος μυελός και η νευρική οδός του οφθαλμού)
- και **το περιφερικό νευρικό σύστημα** (peripheral nervous system) (ΠΝΣ) (περιφερικά γάγγλια, νεύρα, νευρικές απολήξεις, που συνδέουν τα γάγγλια με το ΚΝΣ, υποδοχείς και εκτελεστές του σώματος)



Λειτουργική ταξινόμηση του ΝΣ

Το νευρικό σύστημα αποτελείται από:

- **το σωματικό νευρικό σύστημα** (somatic nervous system): τμήματα τόσο του ΚΝΣ όσο και του ΠΝΣ > κινητική + αισθητική νεύρωση (εκτός της νεύρωσης των οργάνων, λείων μυών και αδένων)
- και **το αυτόνομο νευρικό σύστημα** (autonomic nervous system): τμήματα τόσο του ΚΝΣ όσο και του ΠΝΣ > νεύρωση οργάνων, λείων μυών, αδένων
 - Συμπαθητικό – Παρασυμπαθητικό ΝΣ



Εισαγωγή

Κυτταρικά συστατικά

- Τα βασικά κυτταρικά συστατικά του ΚΝΣ αποτελούν οι **νευρώνες (neurons)** και η **νευρογλοία/γλοία (glia)** [αστροκύτταρα (astrocytes) και ολιγοδενδροκύτταρα (oligodendrocytes)]
- Το ΠΝΣ περιλαμβάνει τα **κύτταρα Schwann** (Schwann cells) (περιφερικά νεύρα) και τα **δορυφόρα κύτταρα (satellite cells)** (γάγγλια)

Νευρικά κύτταρα (νευρώνες)

Νευρικά κύτταρα (νευρώνες)

Λειτουργία

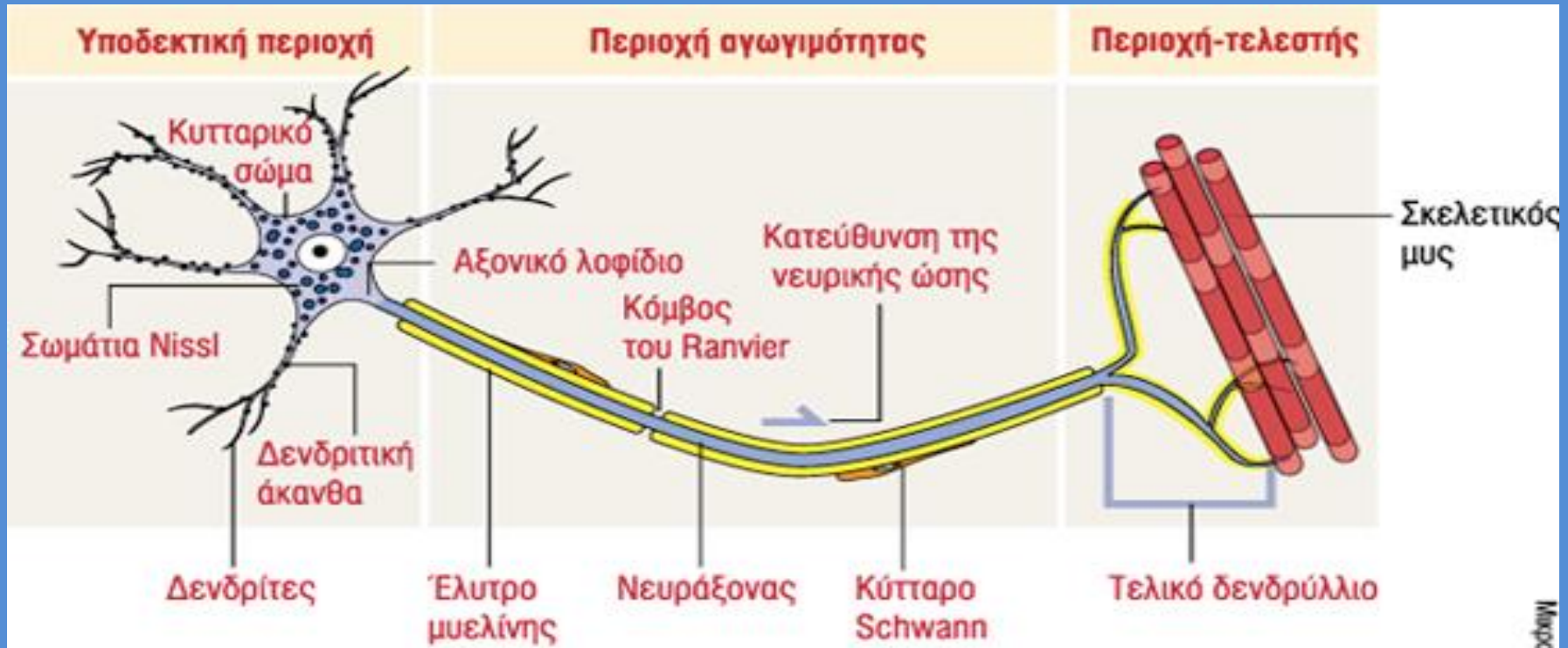
Επικοινωνία μεταξύ κυττάρων



- Συγκέντρωση πληροφοριών από αισθητικούς υποδοχείς
- Επεξεργασία πληροφορίας - δημιουργία μνήμης
- Γένεση και αποστολή ερεθισμάτων

Νευρικά κύτταρα (νευρώνες)

Δομή



- **Κυτταρικό σώμα (περικάρυο)**
- **Μακριά κυτταρική αποφυάδα (νευράξονας)-Αξονικό λοφίδιο - Τελικό δενδρύλλιο-συναπτικό τελικό άκρο ή συναπτικό κομβίο**
- **Πολυάριθμες βραχείες αποφυάδες (δενδρίτες-δενδριτικές άκανθες)**
- **Εξειδικευμένες συνδέσεις (συνάψεις)**

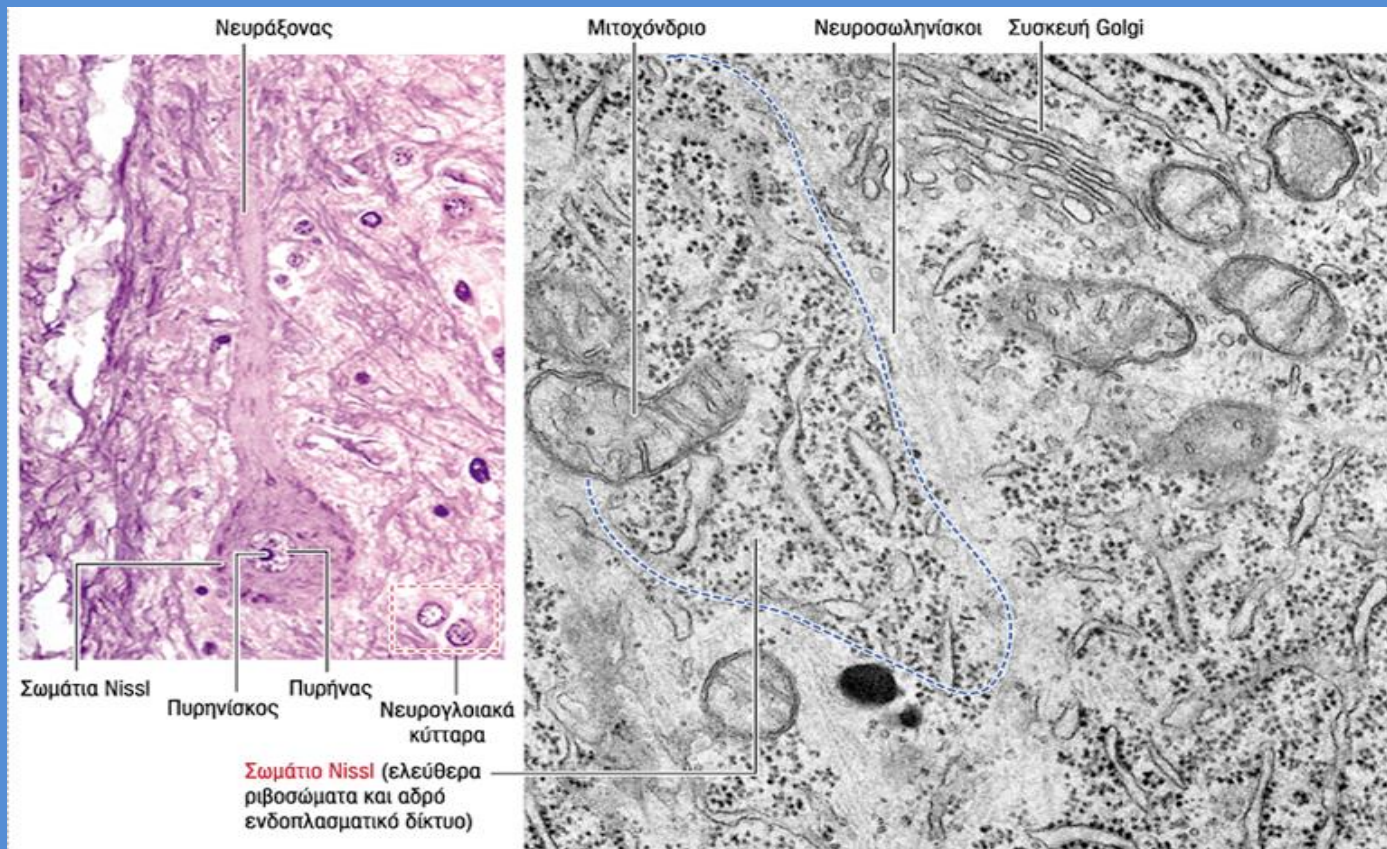
Νευρικά κύτταρα (νευρώνες)

Χαρακτηριστικά

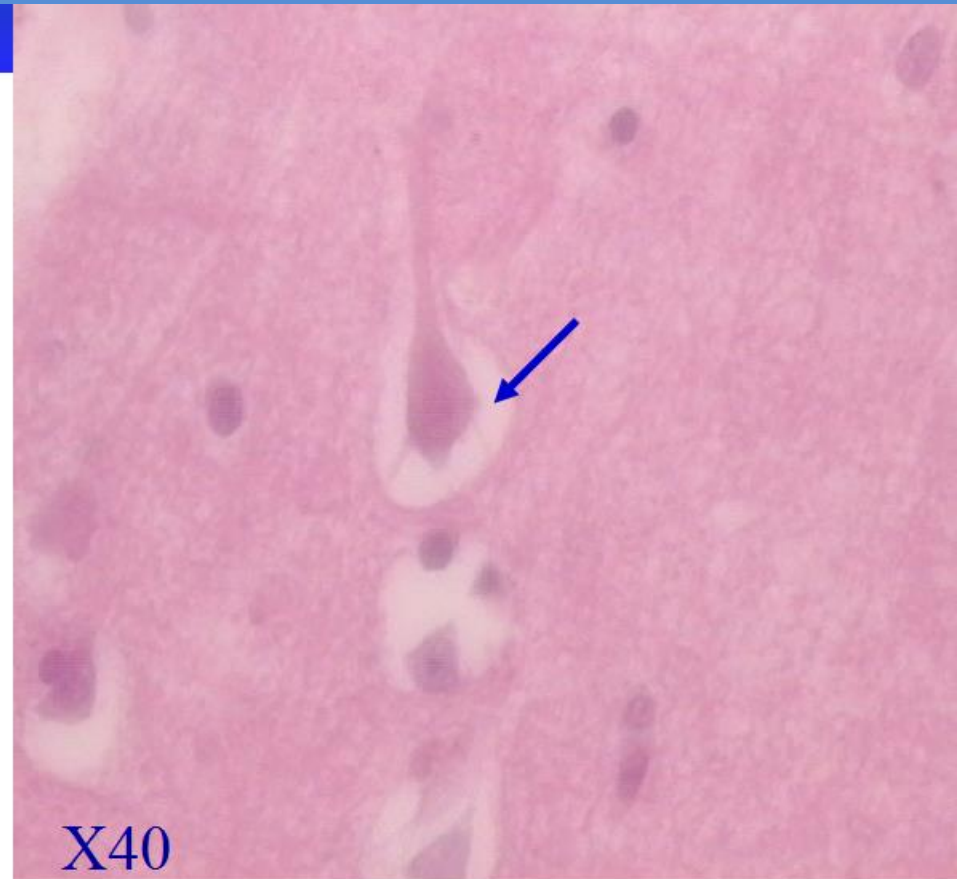
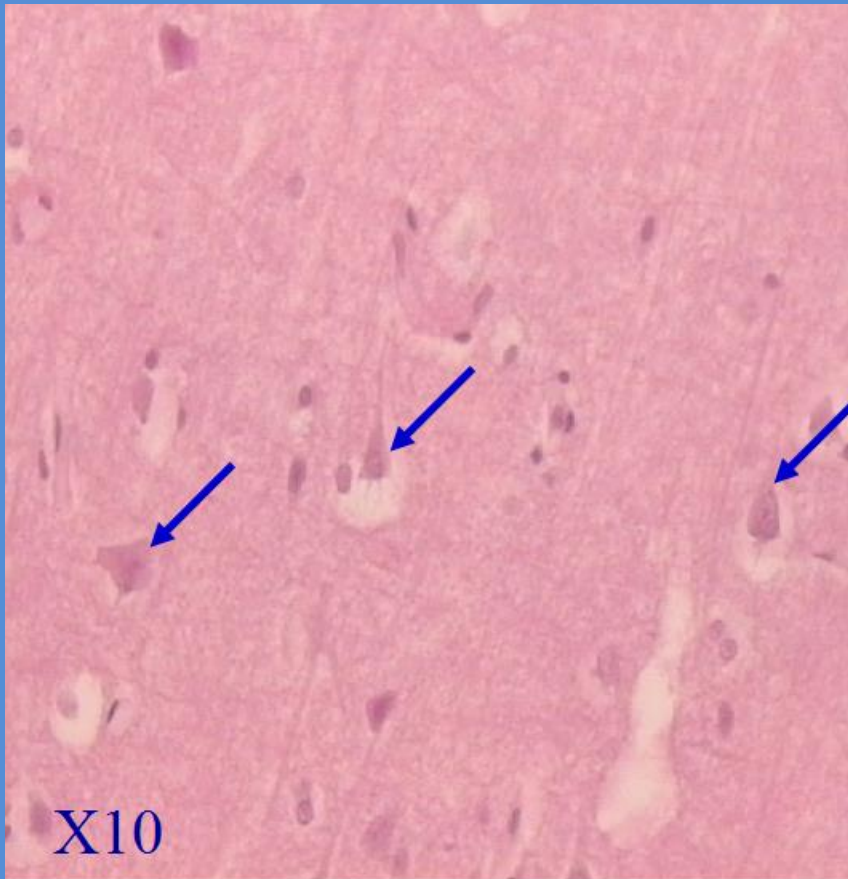
Έντονη μεταβολική δραστηριότητα (άφθονα Ριβοσώματα, αδρό ΕΔ-ουσία Nissl)

Κυτταροσκελετός: μικροϊνίδια –μικροσωληνίσκοι

Μετάδοση ηλεκτρικής εκπόλωσης (δυναμικό ενέργειας)

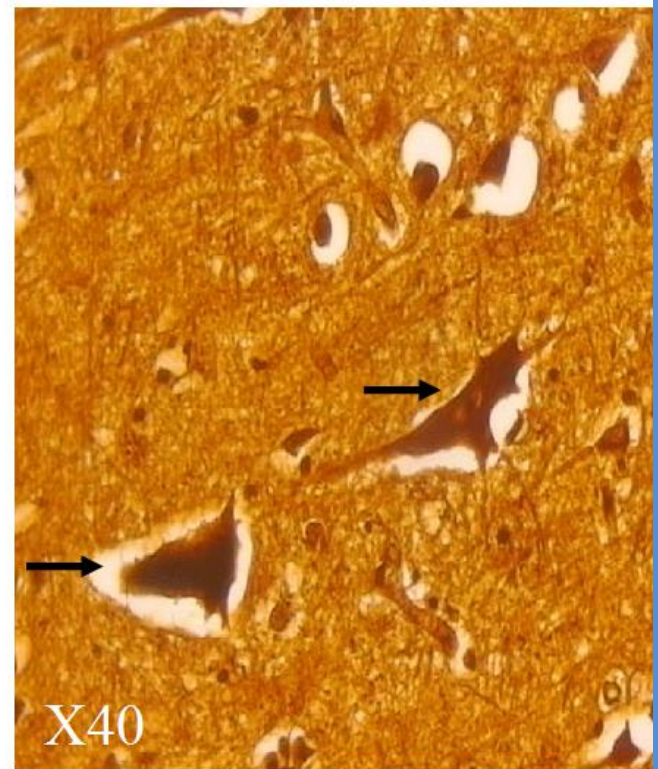
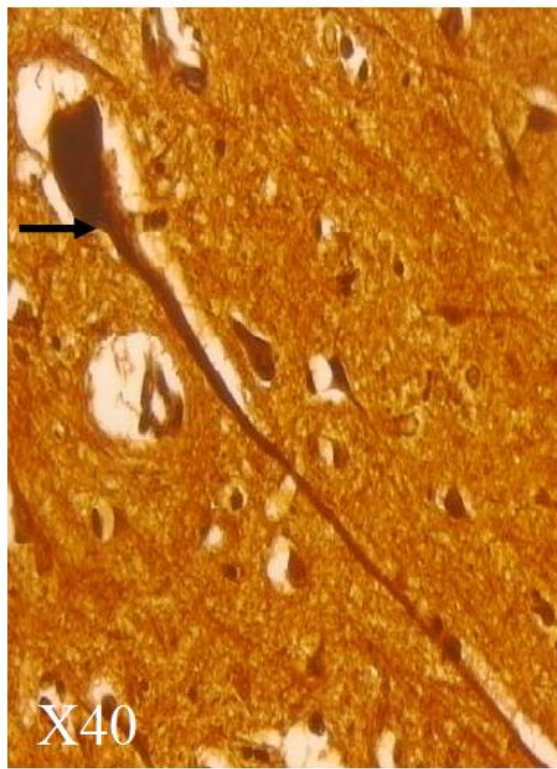
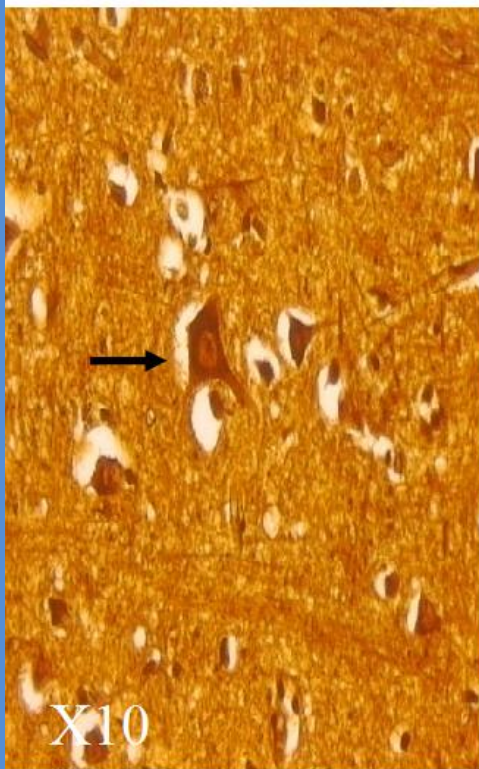


Νευρικά κύτταρα (νευρώνες)



Χρώση αιματοξυλίνης-ηωσίνης

Νευρικά κύτταρα (νευρώνες)



Χρώση αργύρου

Στιβάδες εγκεφαλικού φλοιού

Εγκεφαλικός φλοιός: στιβάδες

I Μοριακή στιβάδα

II Έξω κοκκιώδης στιβάδα

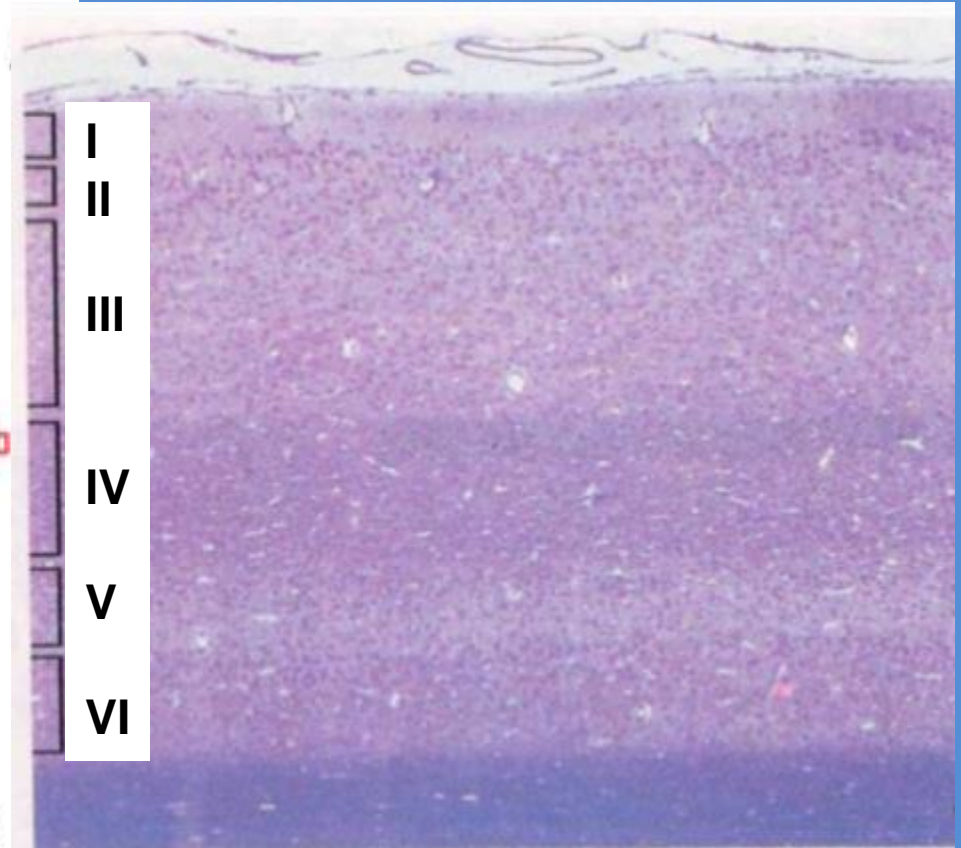
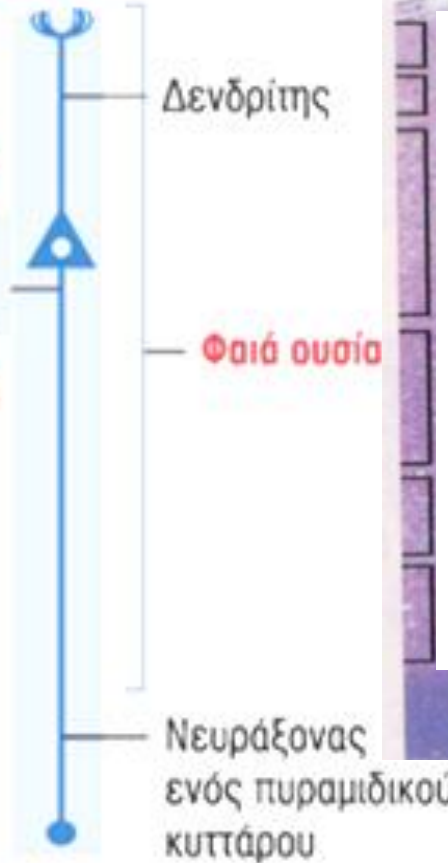
III Έξω στιβάδα πυραμιδικών κυττάρων







IV Έσω κοκκιώδης στιβάδα

V Έσω στιβάδα πυραμιδικών κυττάρων

VI Πολύμορφη στιβάδα

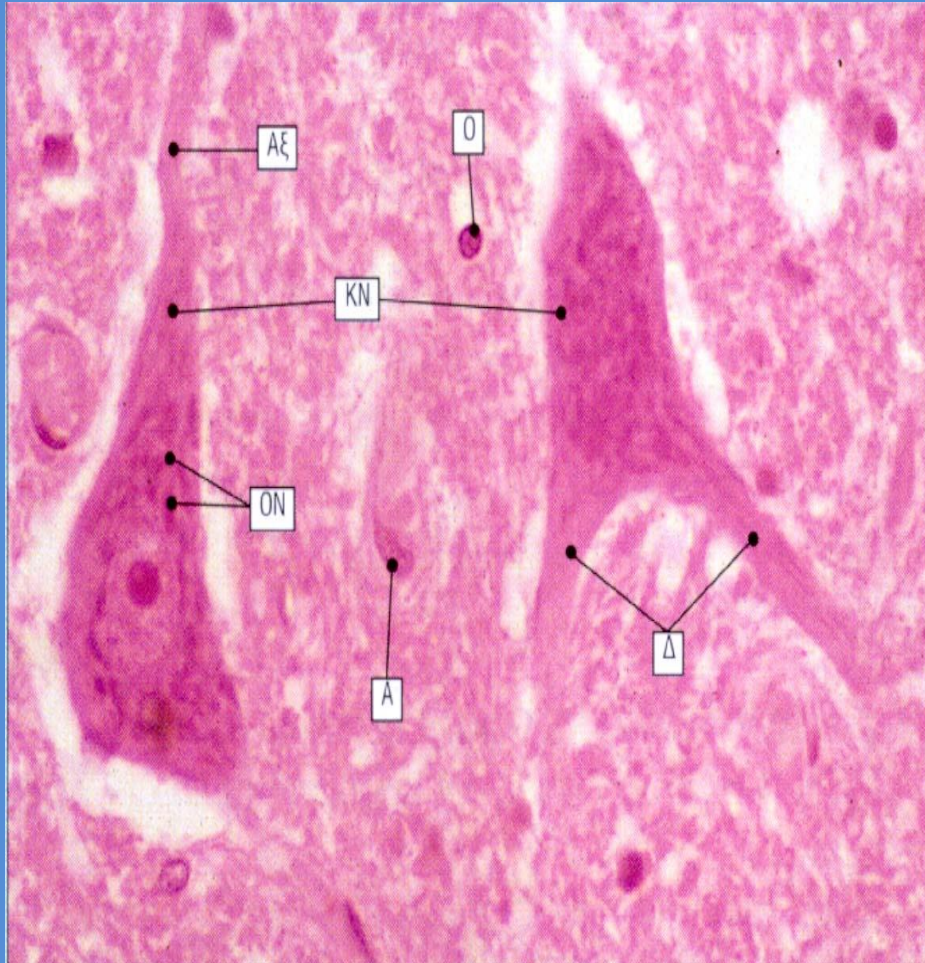
Λευκή ουσία



Layers	Components	Schematic	Afferents		Efferents
I – Molecular	Axons and Dendrites (Cell processes)		From other regions of Cortex and Brainstem	Epomedicine.com	To other regions of cortex (Intra-cortical Association functions)
II - External granular	Densely packed Stellate cells + Small pyramidal cells				
III – External pyramidal	Loosely packed Stellate cells + Medium pyramidal cells				
IV – Internal granular	Densely packed Stellate cells only			+ From Thalamus	
V – Internal pyramidal	Large pyramidal cells only (few stellate cells) – Giant Pyramidal cells of Betz			+ From Brain stem	To Brain stem & Spinal cord (Projection fibers)
VI - Multiform	Multiple sized pyramidal cells + Loosely packed stellate cells				To Thalamus

Νωτιαίος μυελός

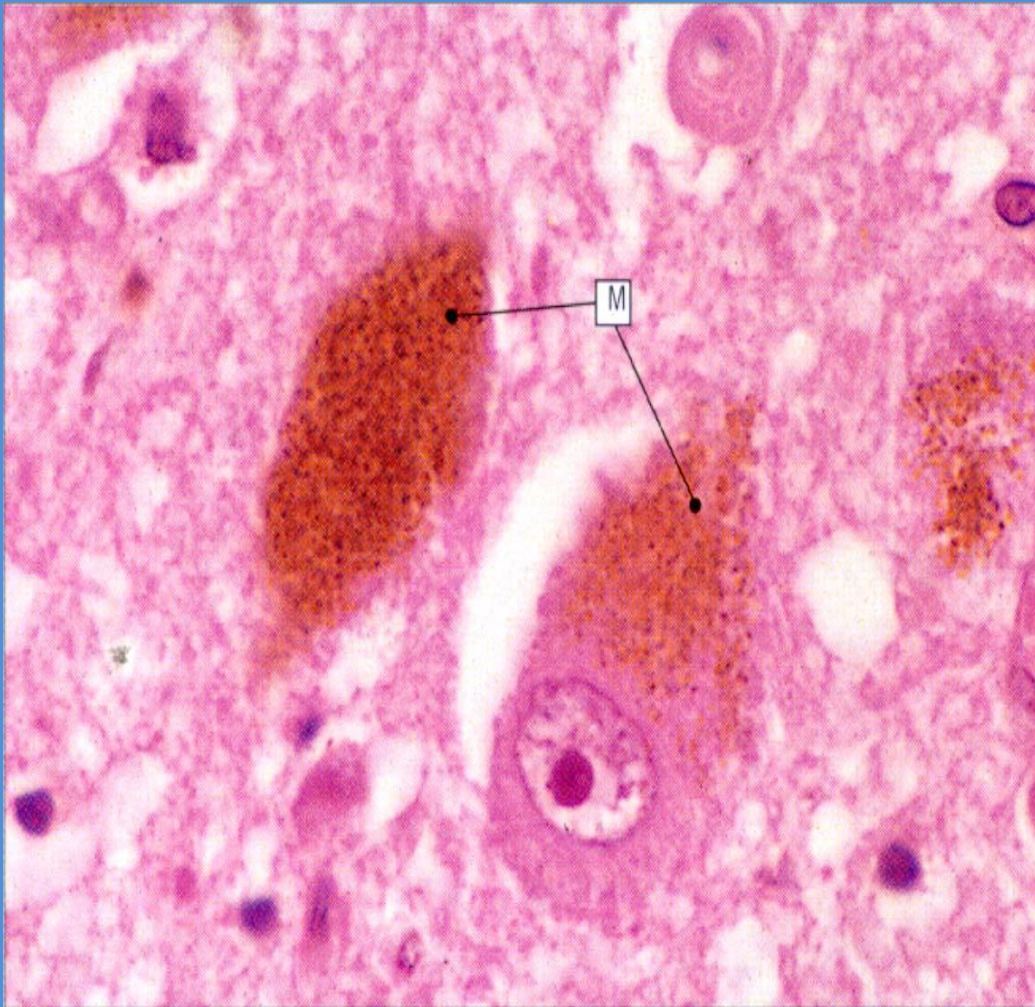
Κινητικοί Νευρώνες



- Νεύρωση σκελετικών μυών
- Νευράξονας μήκους έως 1 μέτρο
- Έξοδος από τις πρόσθιες ρίζες του νωτιαίου νεύρου και αποτελεί τμήμα περιφερικού νεύρου
- Πολλαπλές συνδέσεις με άλλους νευρώνες μέσω μεγάλων δενδριτών

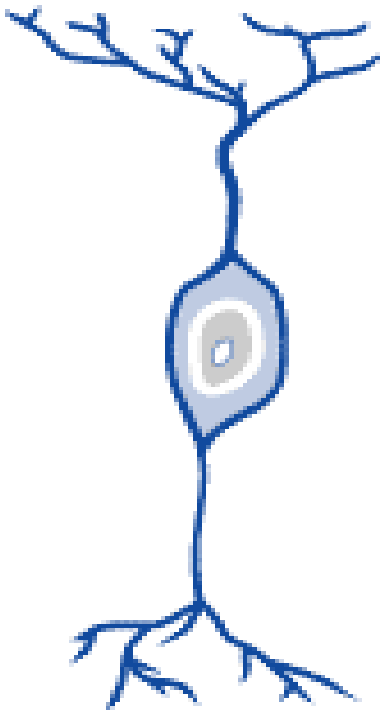
Εγκέφαλος

Νευρώνες μέλαινας ουσίας

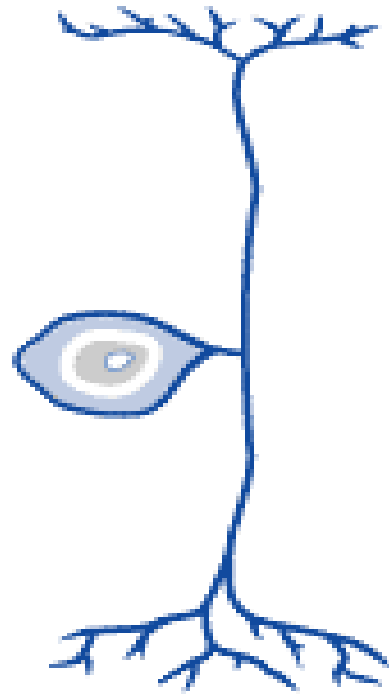


- Περιέχουν **μελανίνη**
- Περιέχουν τη νευροδιαβιβαστική ουσία διοξυφαιτυλαλανίνη (**συνέργεια και ρευστότητα κινήσεων**)
- Η καταστροφή τους προκαλεί τη **νόσο του Parkinson:**
 - δυσκαμψία
 - αργή κίνηση
 - τρόμος σώματος

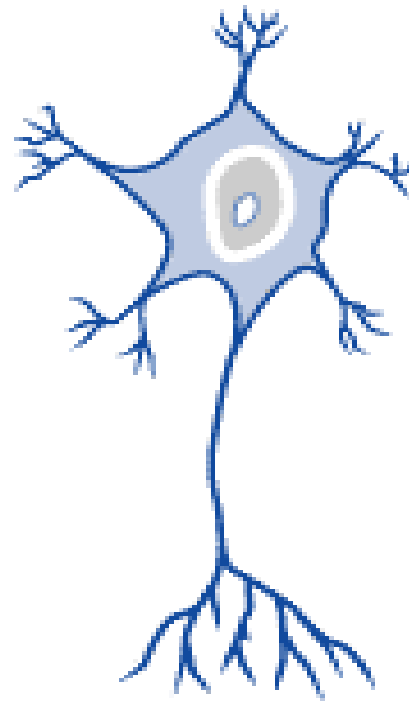
Ταξινόμηση Νευρώνων



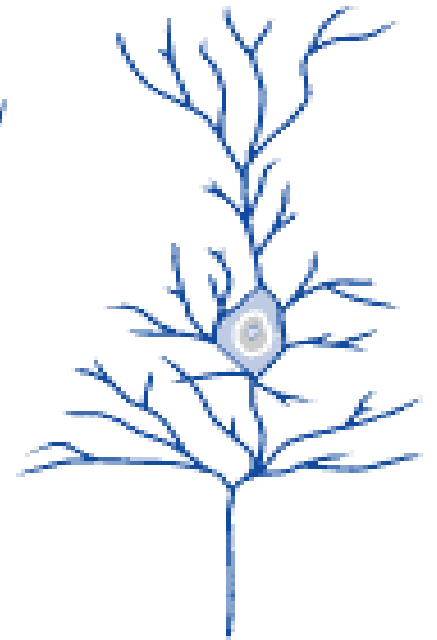
Δίπολος
νευρώνας



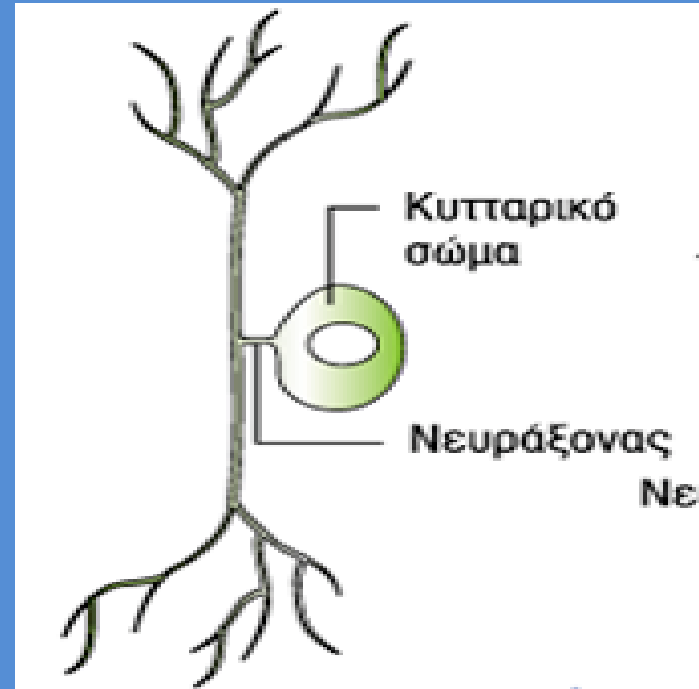
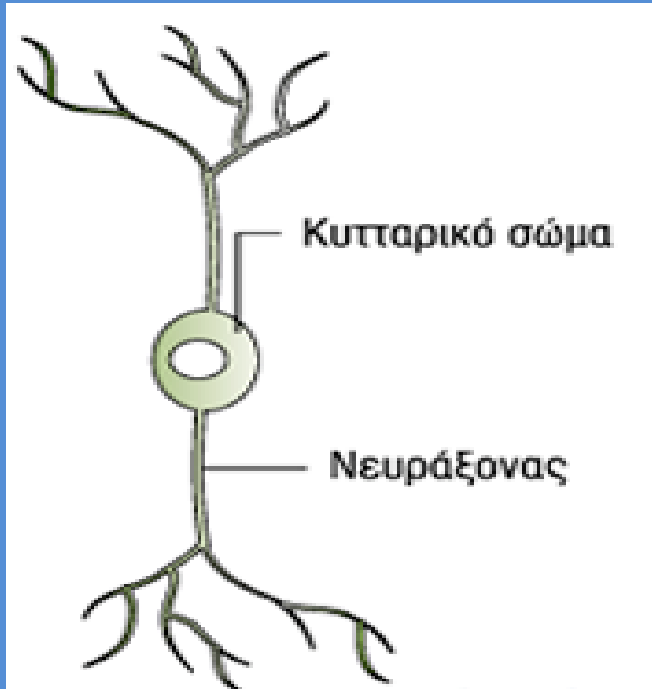
Ψευδομονόπολος
νευρώνας



Πολύπολοι νευρώνες



Δίπολοι-Ψευδομονόπολοι νευρώνες

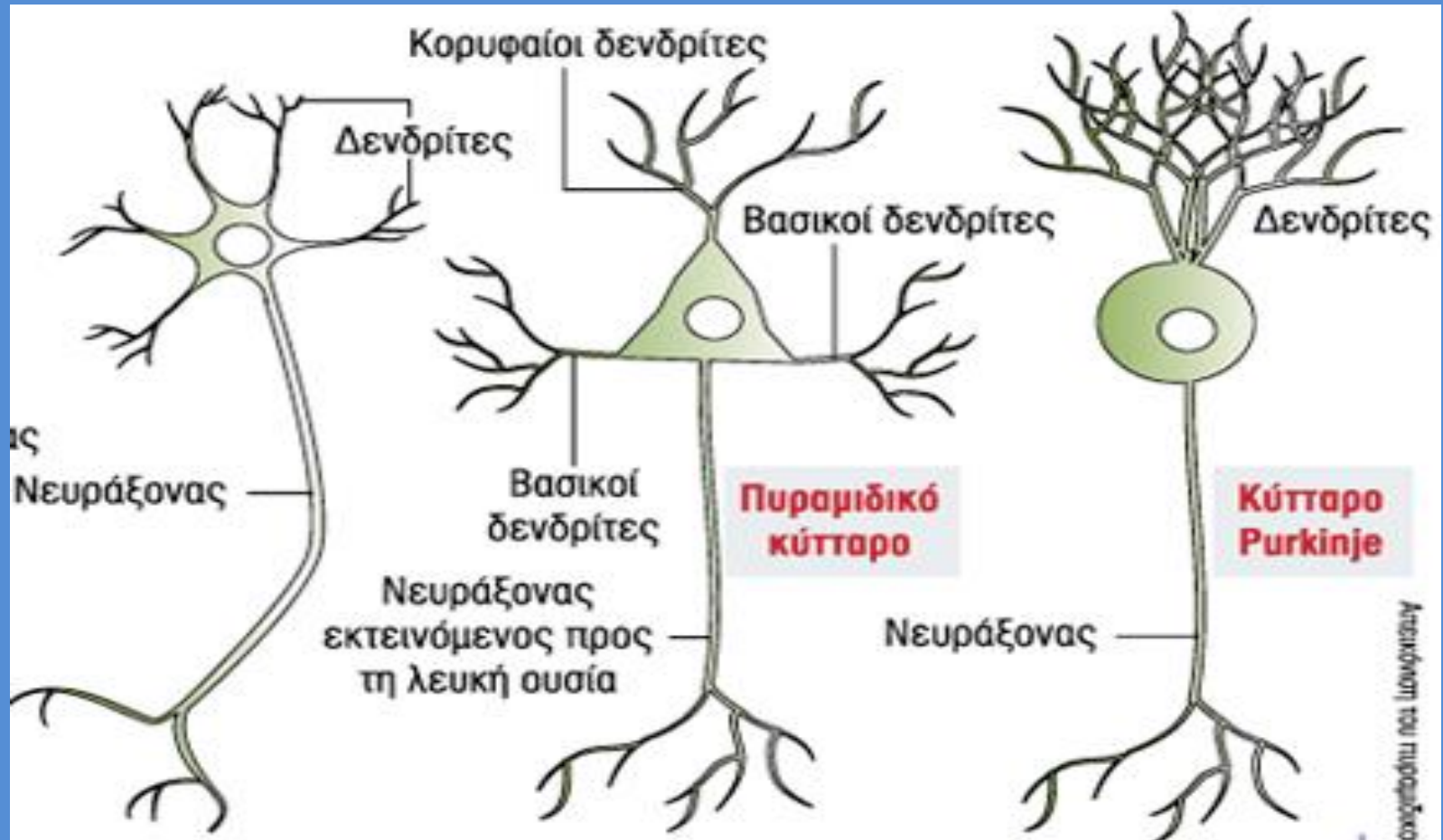


- **Δίπολοι νευρώνες** (με **δύο αποφύσεις**: βρίσκονται στο αισθητικό σύστημα π.χ. οσφρητικό επιθήλιο)
- **Ψευδομονόπολοι νευρώνες** (μια **μονήρης βραχεία απόφυση**: εντοπίζονται στα αισθητικά γάγγλια των εγκεφαλικών και νωτιαίων νεύρων)

Πολύπολοι νευρώνες

- Πολύπολοι νευρώνες (ένας μονήρης άξονας και πολλαπλοί δενδρίτες)
 - **Golgi type I neurons:** ο άξονάς τους εκτείνεται πέρα από τα όρια του δενδριτικού δένδρου, π.χ. οι πυραμιδικοί νευρώνες και οι νευρώνες *Purkinje*
 - **Golgi type II neurons:** ο άξονάς τους καταλήγει κοντά στο σώμα και δεν ξεπερνά τα όρια του δενδριτικού δένδρου, π.χ. αστεροειδή κύτταρα του εγκεφαλικού φλοιού

Πολύπολοι νευρώνες



Ορολογία ομάδων νευρώνων και νευραξόνων

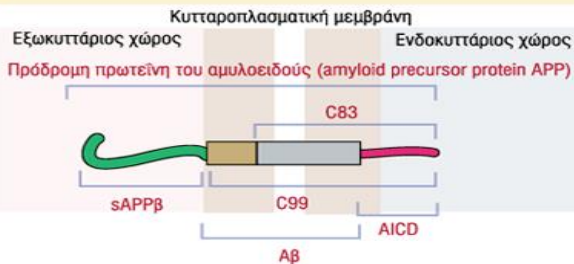
- **Πυρήνας** ονομάζεται μία μάζα νευρώνων στο ΚΝΣ
- **Νευροπίλημα** χαρακτηρίζεται η άθροιση των δενδριτών, των αξόνων και των νευρογλοιακών κυττάρων στο εσωτερικό ενός πυρήνα μεταξύ των σωματιών των νευρώνων
- **Υμένας** αποτελεί ομάδα νευρώνων που διατάσσονται σε μια στιβάδα
- **Οδοί, δεσμίδες ή λημνίσκοι:** Δεμάτια αξόνων στο ΚΝΣ
- **Γάγγλιο** συνιστά μάζα νευρώνων στο ΠΝΣ
- Ένα γάγγλιο μπορεί να είναι **αισθητικό** (γάγγλια οπισθίων ριζών και το γάγγλιο του τριδύμου) ή **κινητικό** (motor) (σπλαχνοκινητικά ή αυτόνομα γάγγλια)
- Οι άξονες, που προέρχονται από ένα γάγγλιο, οργανώνονται σε **νεύρα**, **κλάδους** ή **ρίζες**

Νόσος Alzheimer

- Η συνηθέστερη νευροεκφυλιστική νόσος, **προϊούσα φλοιώδης άνοια**, η οποία επηρεάζει την ομιλία, τη μνήμη και την όραση, καθώς επίσης τα συναισθήματα ή την προσωπικότητα
- Οι κυριότερες βλάβες είναι:
 - (1) η συσσώρευση πλακών, που περιέχουν **πεπτίδιο β-αμυλοειδούς (Aβ)** (β-amyloid (Aβ) peptide) στον εξωκυττάριο χώρο,
 - (2) **νευροϊνιδώδη πλέγματα** (neurofibrillary tangles) στο κυτταρόπλασμα των γηρασμένων νευρώνων
 - (3) προοδευτική συναπτική **ανεπάρκεια στον ιππόκαμπο** (hippocampal synaptic failure) σε συσχέτιση με την ελάττωση των γνωσιακών λειτουργιών της νόσου του Alzheimer
 - (4) **αγγειακές βλάβες** (vascular injury) (**ισχαιμία**) (ischemia) και
 - (5) **φλεγμονή του παρεγχύματος** (parenchymal inflammation) (ενεργοποιημένη μικρογλοία και αντιδραστικά αστροκύτταρα) ενισχύουν τις επιπτώσεις της λειτουργίας των πλακών, που περιέχουν πεπτίδιο **Aβ**, στον εγκέφαλο
- Οι πλάκες και τα πλέγματα οδηγούν σε **απώλεια νευρώνων και λευκής ουσίας**
- **Διαταραχή ανάμεσα στη σύνθεση και την αποκοδόμηση**, καθώς και η συσσώρευση πεπτιδίων **Aβ** αποτελούν ενδεχομένως τους εναρκτήριους παράγοντες της νόσου του Alzheimer

Νόσος Alzheimer

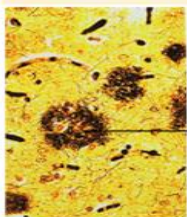
Δομή της πρόδρομης πρωτεΐνης του αμυλοειδούς



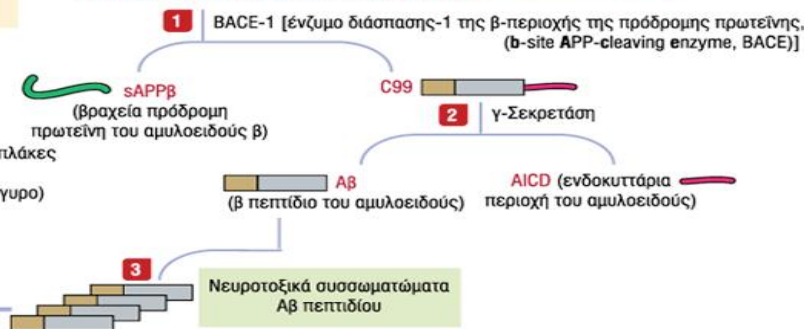
Επεξεργασία της πρόδρομης πρωτεΐνης του αμυλοειδούς

- 1 Η διαδικασία σύνθεσης του αμυλοειδούς αρχίζει με τη δράση του ενζύμου BACE-1, το οποίο προκαλεί την απελευθέρωση ενός βραχέος θραύσματος, του sAPPβ. Η διάσπαση της πρωτεΐνης λαμβάνει χώρα στην κυτταροπλασματική μεμβράνη.
- 2 Το υπόλοιπο διατηρούμενο θραύσμα, το C99, που αποτελεί υπόστρωμα της γ-σεκρετάσης, παράγει τα θραύσματα Aβ και AICD. Το δεύτερο απελευθερώνεται στο κυτταρόπλασμα, σηματοδοτώντας την πυρηνική μεταγραφή.
- 3 Το διαλυτό Aβ απελευθερώνεται στον εξωκυττάριο χώρο, όπου αυτοσυσσωρεύεται σε αδιάλυτα ινίδια. Αυτά σχηματίζουν πλάκες αμυλοειδούς, που αφθονούν στον εγκεφαλικό νεοφλοιό και στον ιππόκαμπο.

Οδός σύνθεσης του αμυλοειδούς



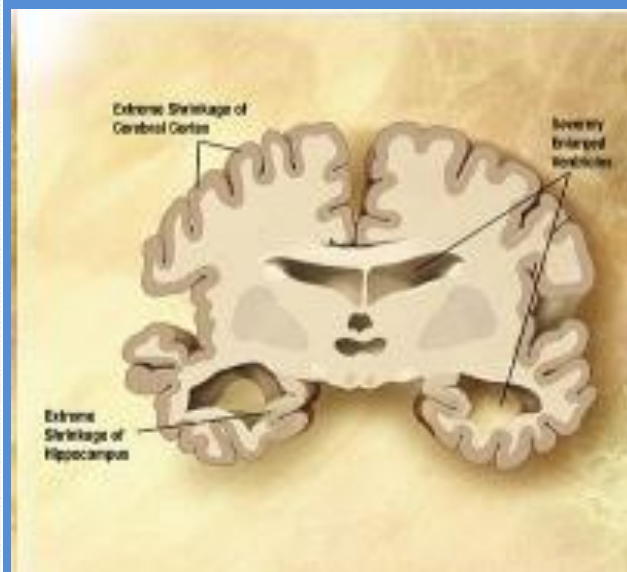
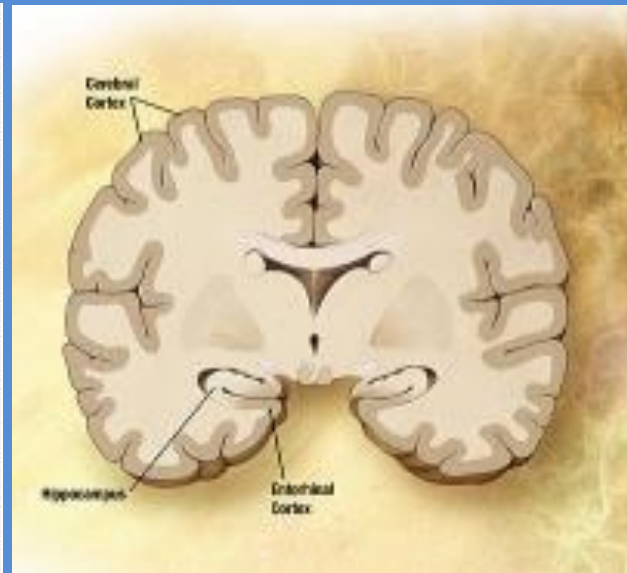
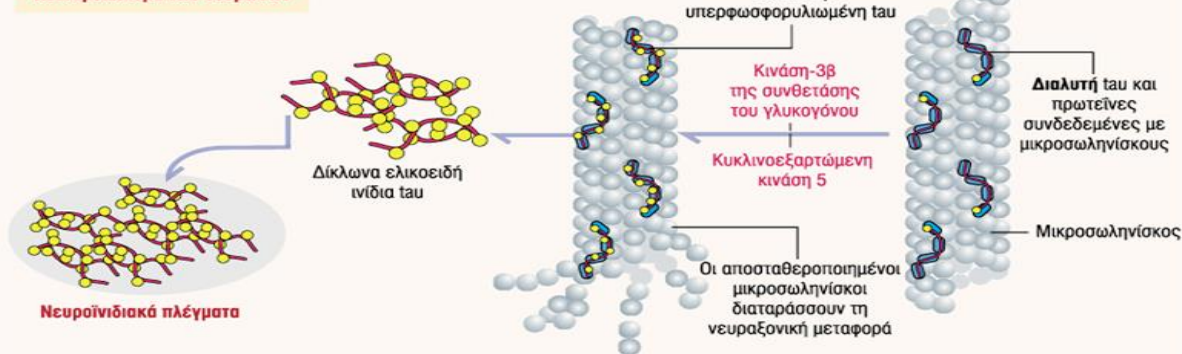
Πρόδρομη πρωτεΐνη του αμυλοειδούς (APP)



Ιστολογία από Robbins and Coltran: Atlas of Pathology, Saunders, 2006.

Εγκεφαλικές πλάκες αμυλοειδούς

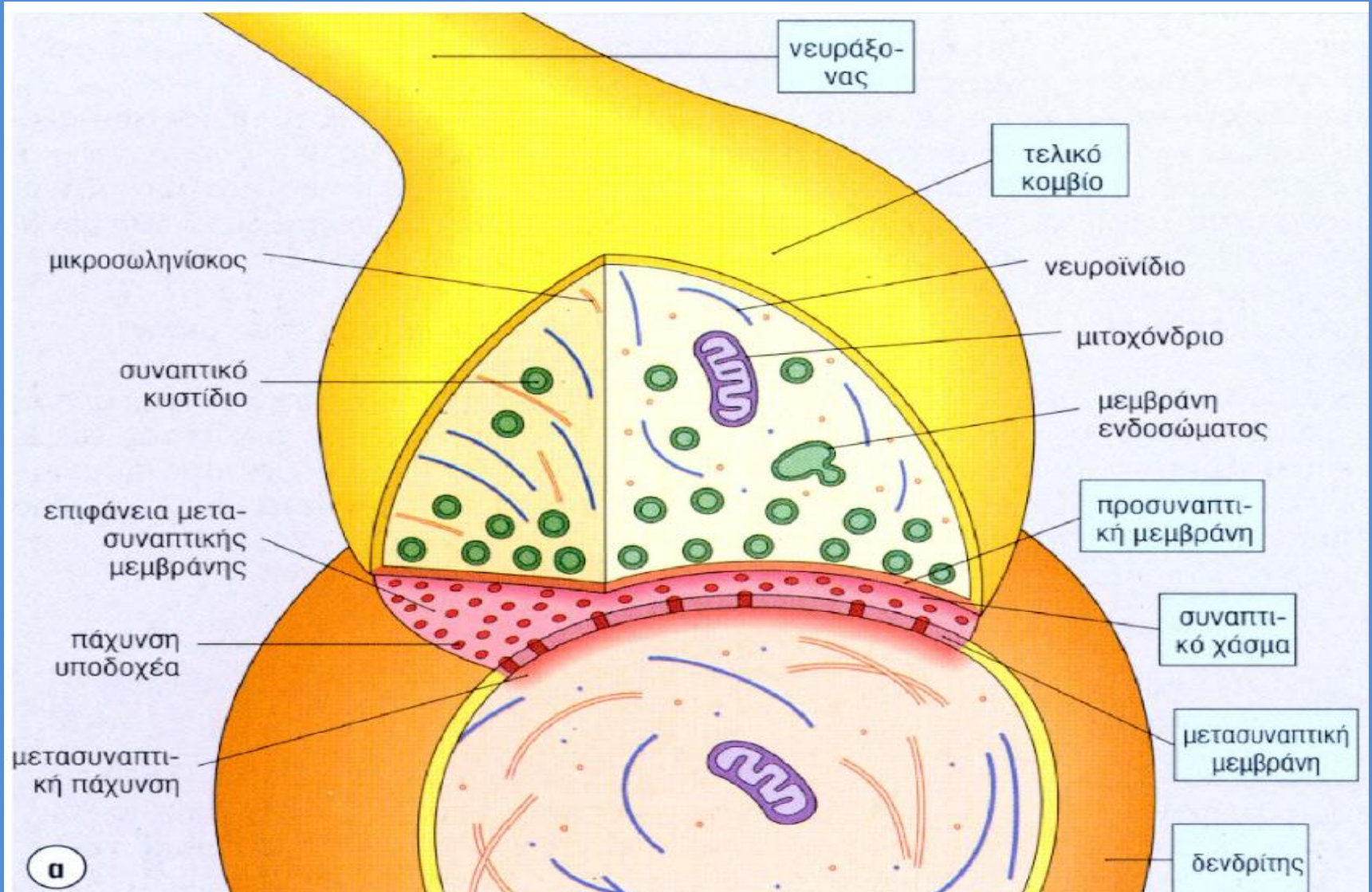
Κυτταρόπλασμα των νευρώνων



Σύναψη

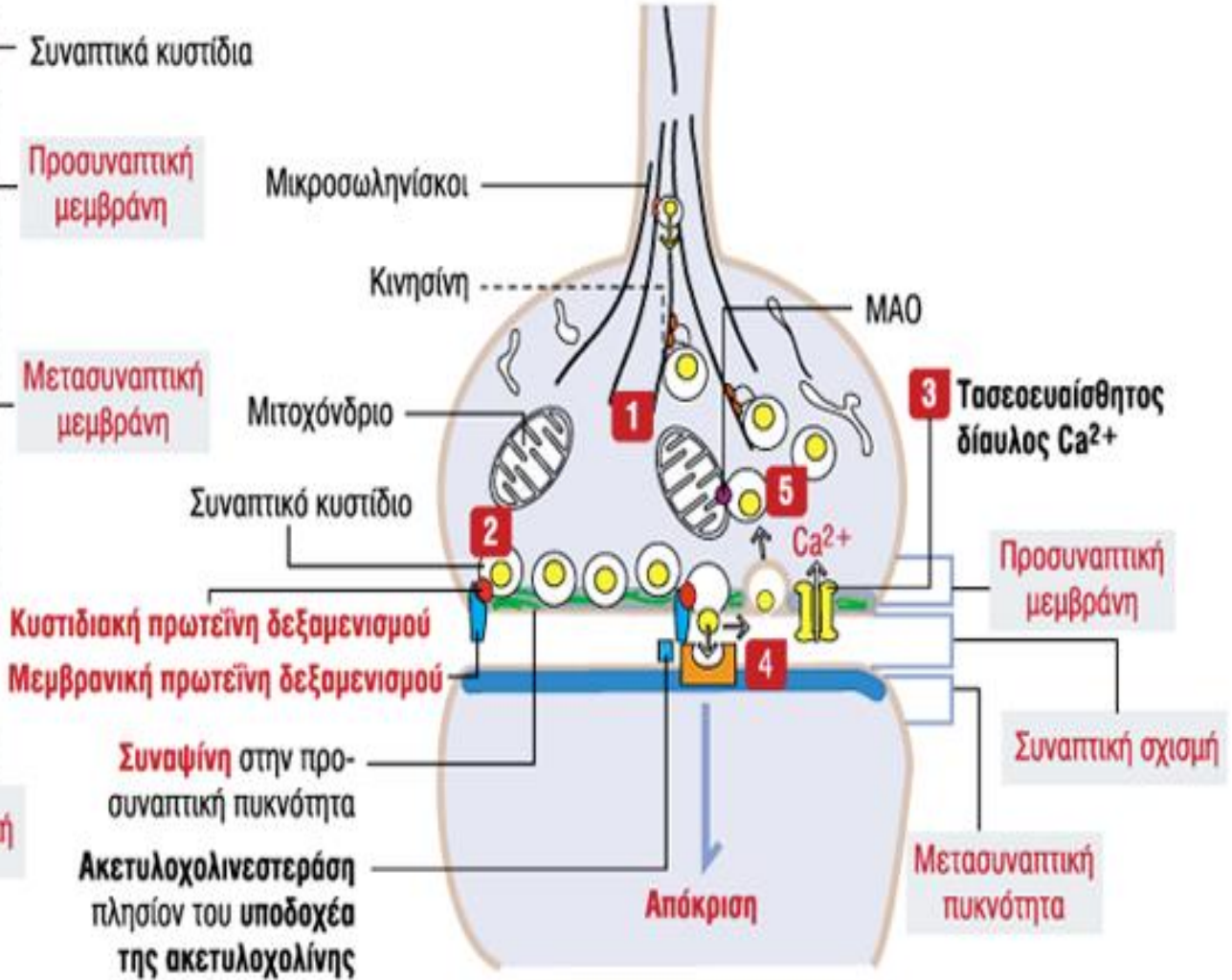
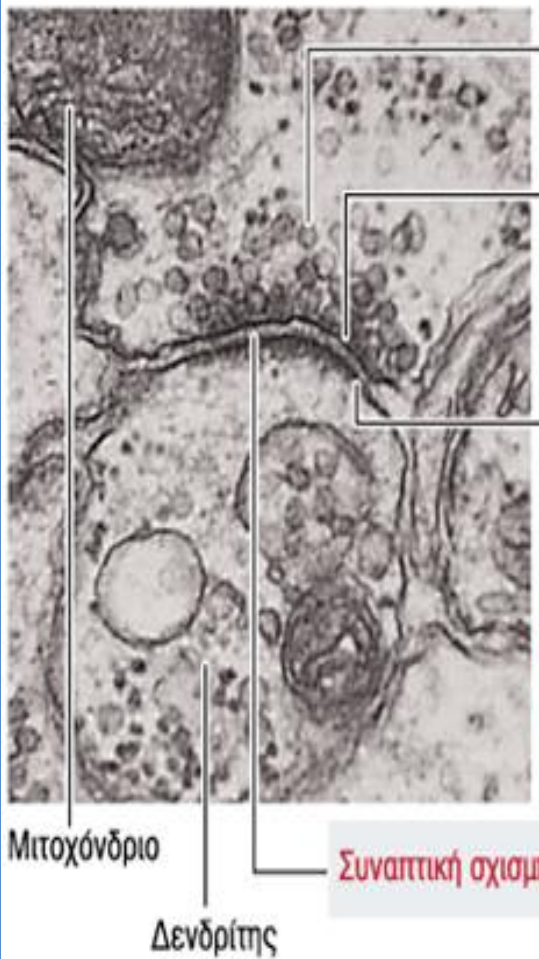
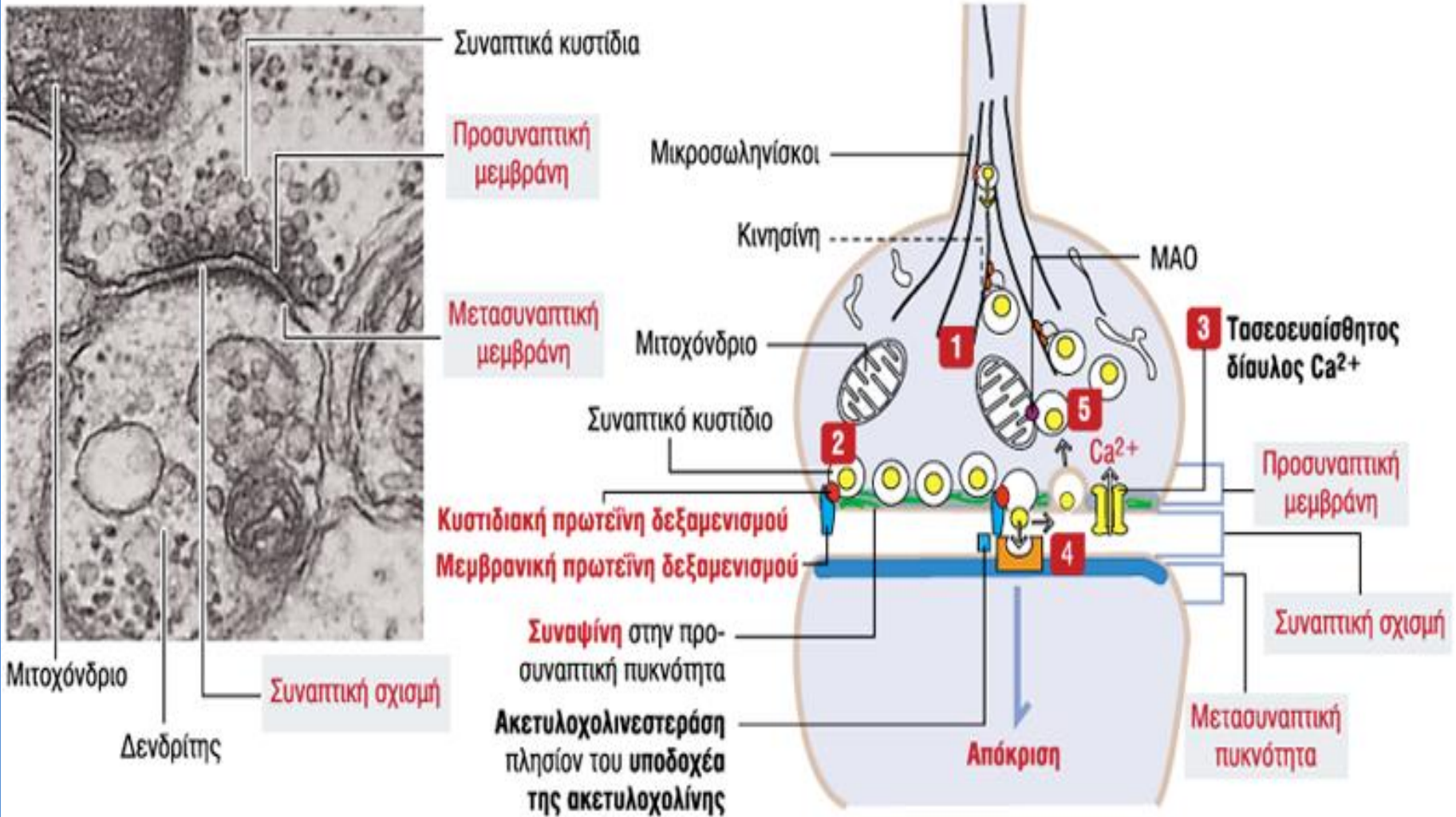
- Η σύναψη αποτελεί τη ειδική μορφή σύνδεσης ανάμεσα στην **προσυναπτική απόληξη** ενός άξονα (περιοχή μεταβίβασης) και τη **μετασυναπτική μεμβράνη** (υποδοκτική περιοχή) ενός δενδρίτη συνήθως
- Διαχωρίζονται από μια **συναπτική σχισμή**
- Επικοινωνία μεταξύ κυττάρων
- **Συναπτικό κομβίο** (μιτοχόνδρια, μικροσωληνίσκοι, νευροϊνίδια, νευροεκκριτικά κοκκία-νευροδιαβιβαστική ουσία)
- Μετασυναπτική μεμβράνη (υποδοχείς νευροδιαβιβαστικής ουσίας)

Σύναψη Δομή

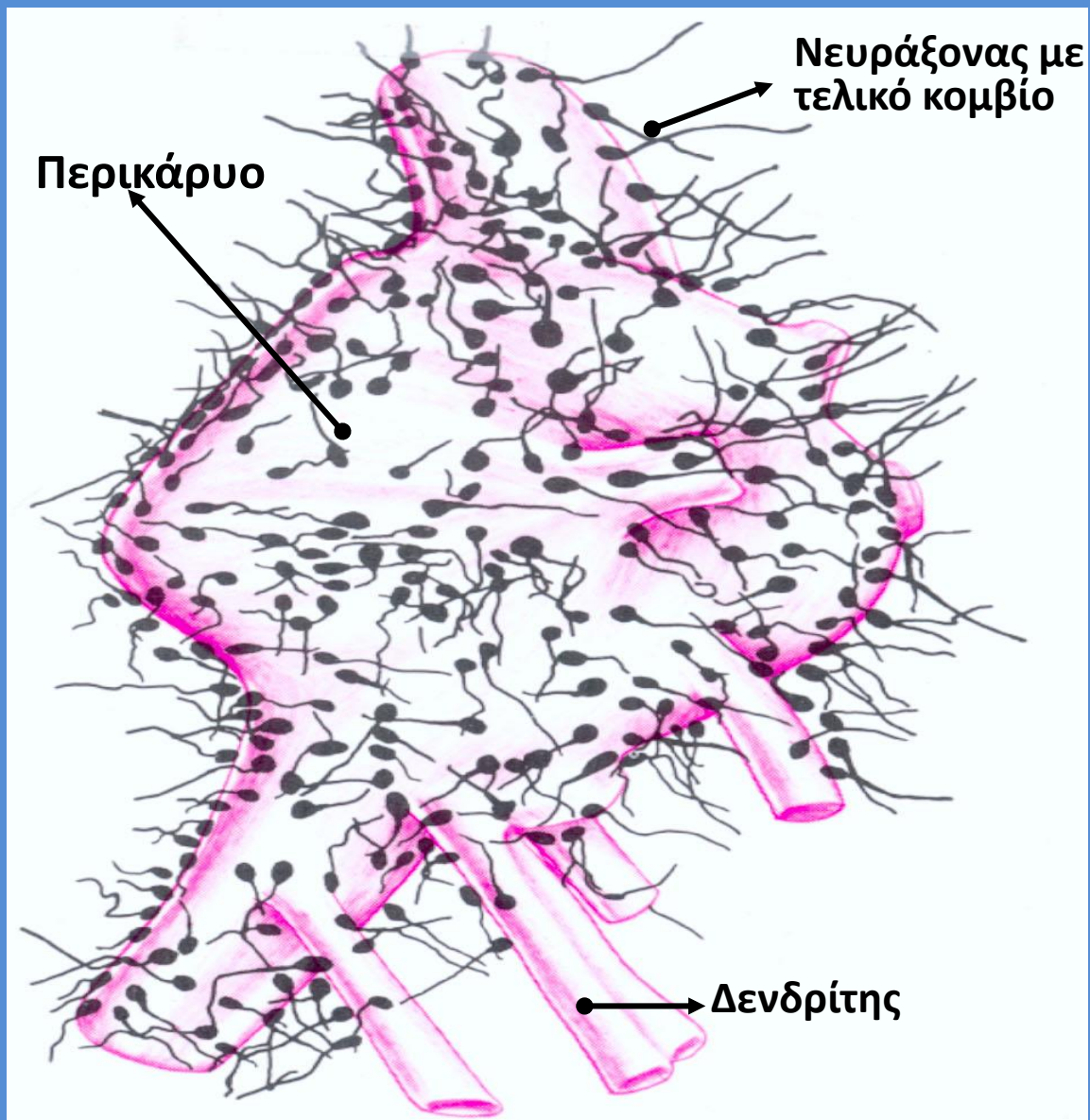


Σύναψη

Χημική μεταβίβαση

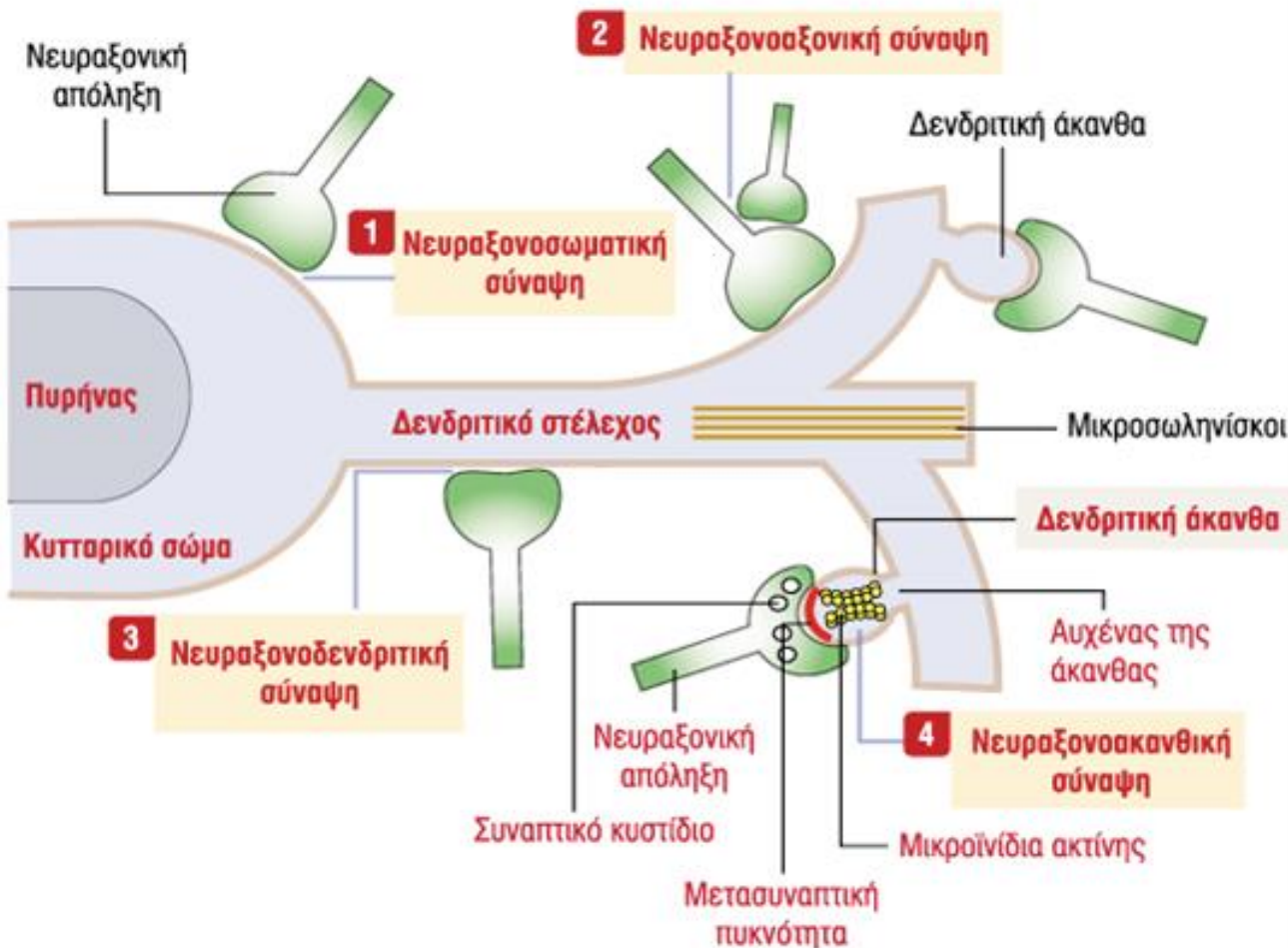


Πολυπλοκότητα Συνδέσεων



Πολλαπλές
συνάψεις στο
περικάριο
και στους
δενδρίτες
ενός νευρικού
κυττάρου

Είδη Συνάψεων



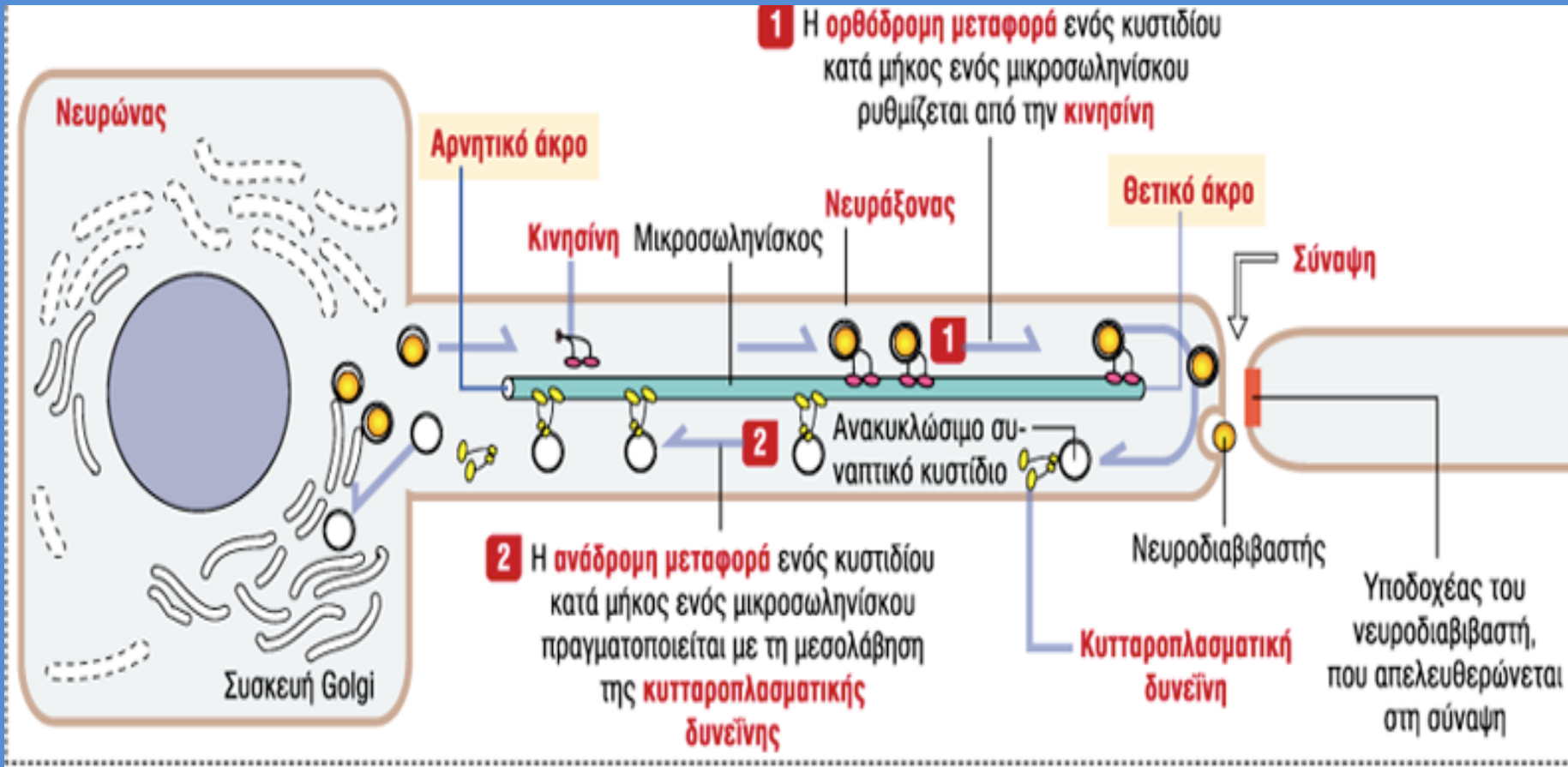
Οι συνάψεις ταξινομούνται σύμφωνα με τη θέση τους ως εξής:

- 1 Νευραξονοσωματική σύναψη:** η απόληξη ενός νευράξονα καταλήγει στο κυτταρικό σώμα ενός νευρώνα.
- 2 Νευραξονοαξονική σύναψη:** η απόληξη ενός νευράξονα έρχεται σε επαφή με μια άλλη νευραξονική απόληξη.
- 3 Νευραξονοδενδριτική σύναψη:** η απόληξη ενός νευράξονα καταλήγει σε ένα δένδριτη.
- 4 Νευραξονοσκανθική σύναψη:** η απόληξη ενός νευράξονα έρχεται σε επαφή με μια δενδριτική άκανθα.

Μια **δενδριτική άκανθα** αποτελείται από μια διευρυμένη κεφαλή, που συνδέεται με το δενδριτικό στέλεχος μέσω ενός αυχένιας. Το δενδριτικό στέλεχος περιέχει **μικροσωληνίσκους**. Αντίθετα, ο κυτταροσκελετός της δένδριτικής άκανθας αποτελείται από **μικροϊνίδια ακτίνης**, που συνδέονται με τη **μετασυναπτική πυκνότητα**. Υποδοχείς νευροδιαβιβαστών και διάλυτοι ιόντων εντοπίζονται στη μετασυναπτική πυκνότητα.

Νευραξονική Μεταφορά

Μεταφορά οργανιδίων, ενζύμων, μεταβολιτών κατά μήκος του νευράξονα

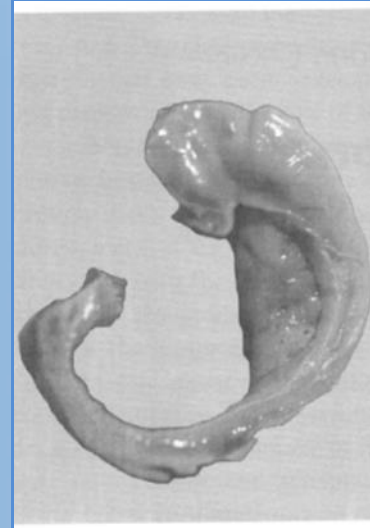
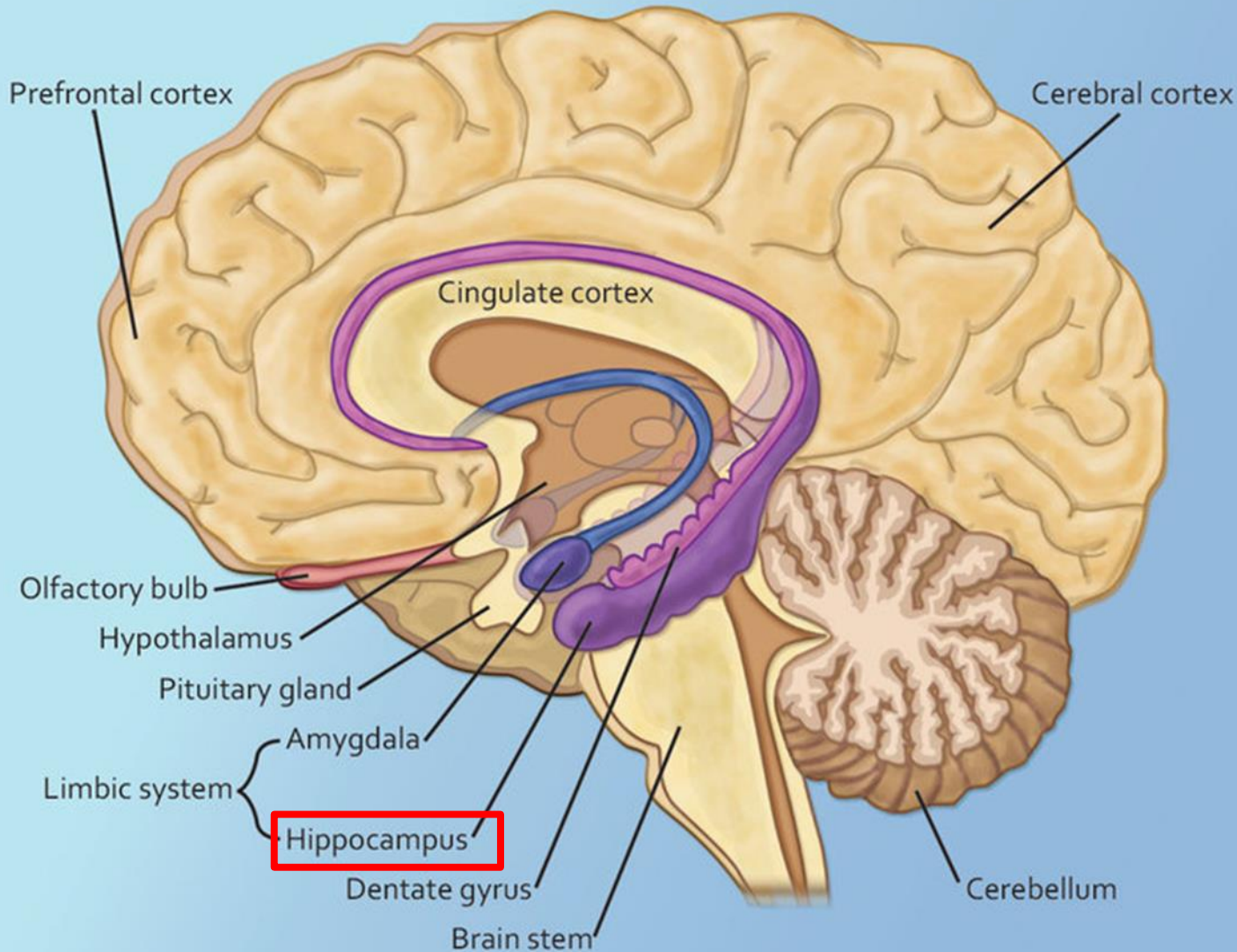


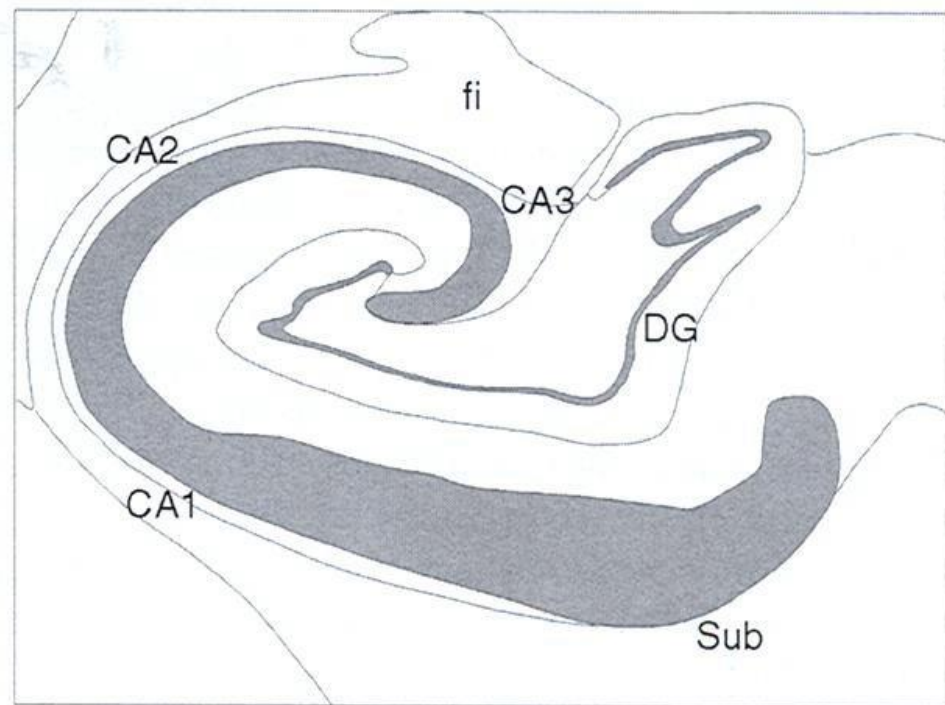
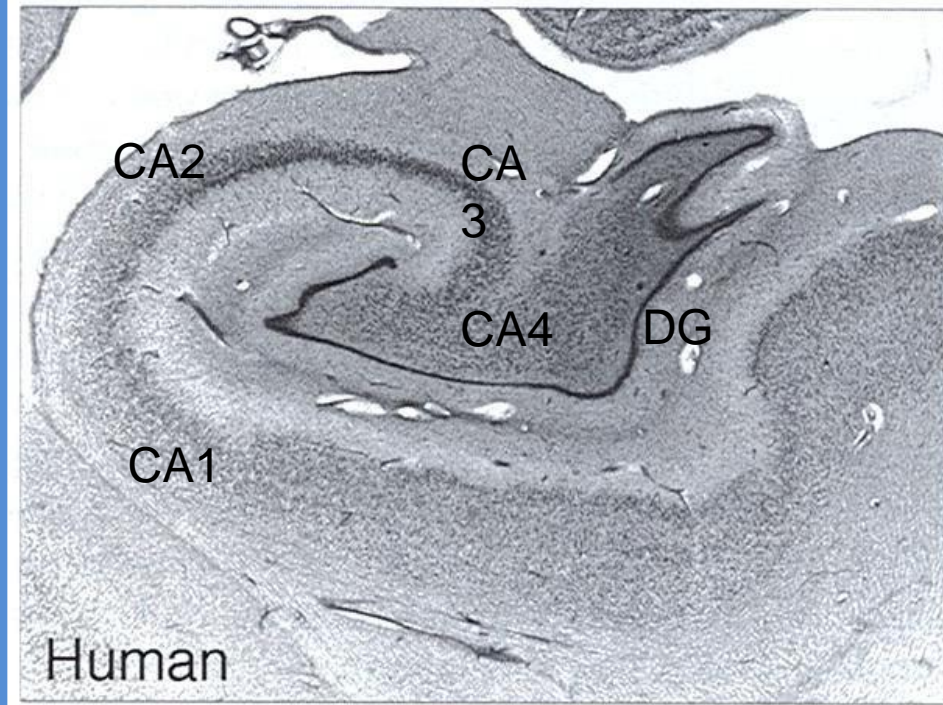
Νευραξονική Μεταφορά Κυτταροσκελετός

Ο κυτταροσκελετός είναι ζωτικής σημασίας !

- **Πρωτεΐνες νευροϊνιδίων:** διατήρηση σχήματος νευράξονα και περικαρύου
- **Δίκτυο μικροσωληνίσκων:** μεταφορά ουσιών από και προς το κυτταρικό σώμα

Ιπποκάμπειος σχηματισμός στον ανθρώπινο εγκέφαλο

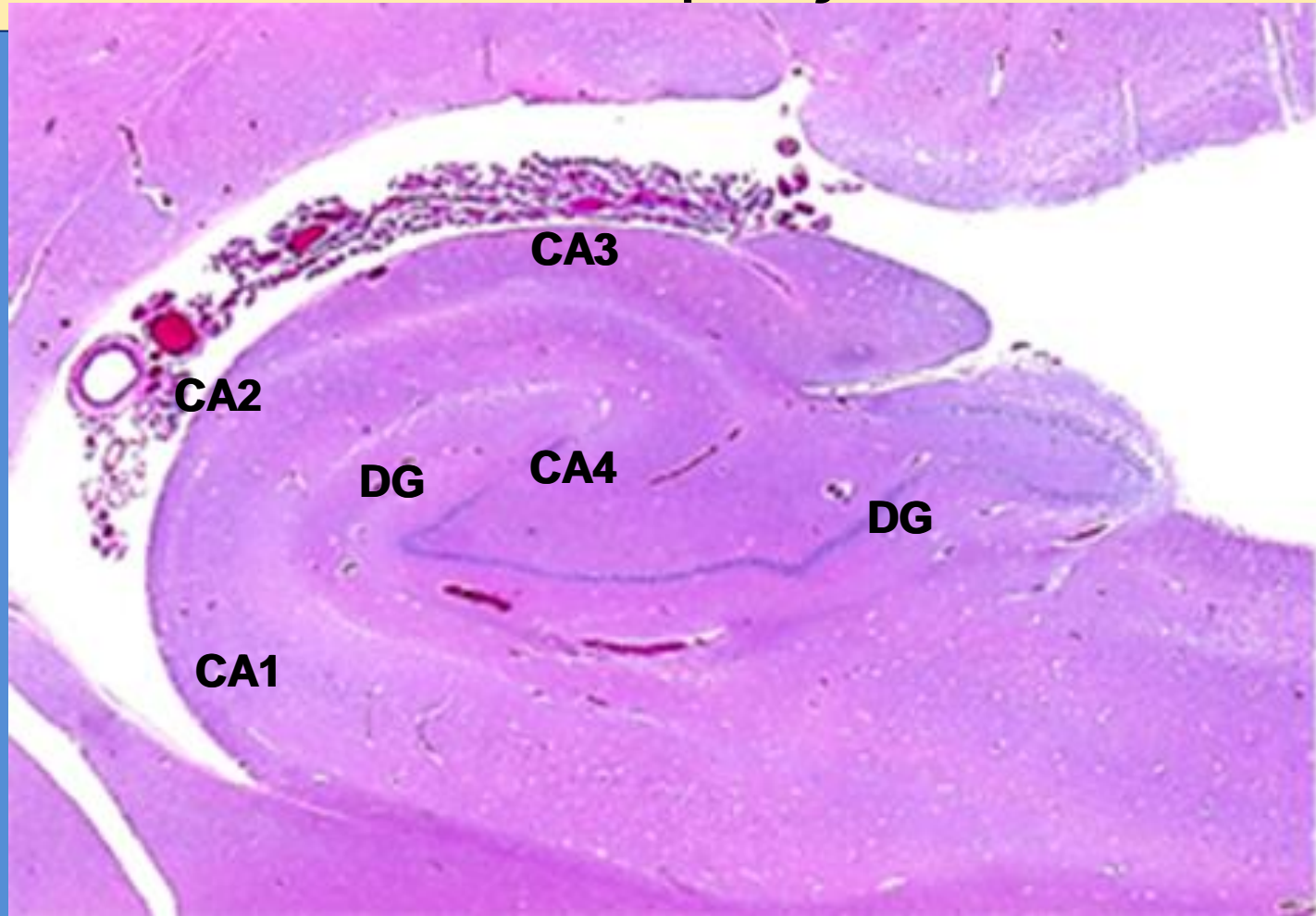




Κύριες κυτταρικές ομάδες της δομής του Ιπποκάμπου

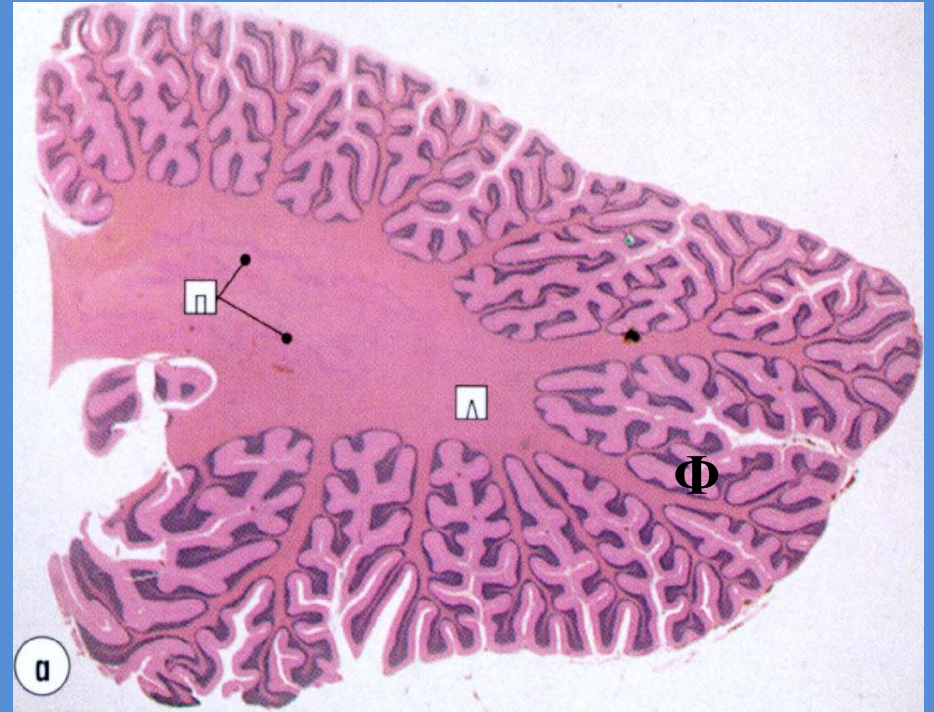
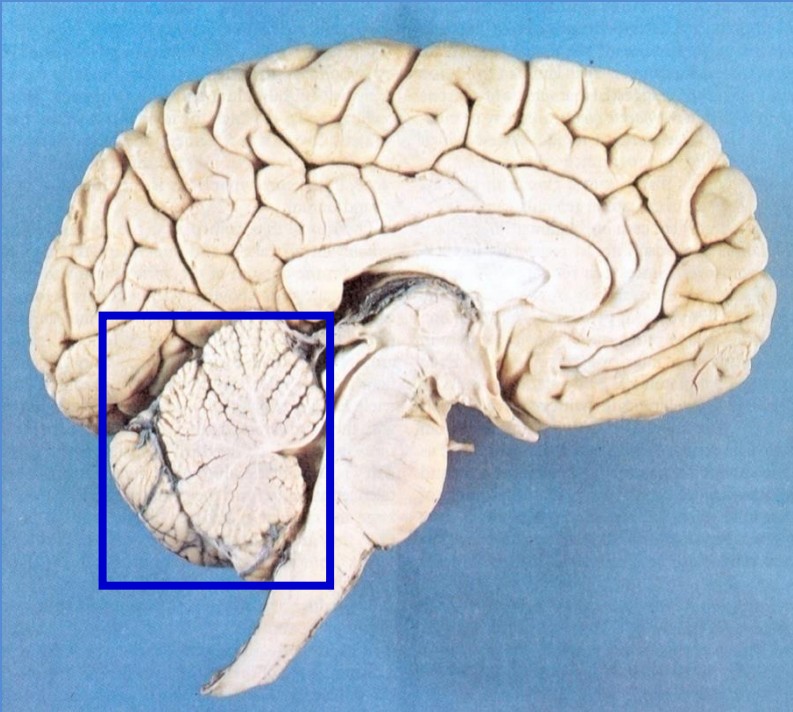
- **CA** = Cornu Amonis - Ammon's horn - **Αμμώνιο Κέρας**
 - CA1, CA2, CA3, CA4: Πυραμιδικοί νευρώνες
- **DG** = Dentate Gyrus - "tooth-like bump"- **Οδοντωτή Έλিকা**
 - DG: κοκκιώδη κύτταρα

**Κύριες κυτταρικές ομάδες της δομής του Ιπποκάμπου –
Χρώση Η/Ε
3 στιβάδες**



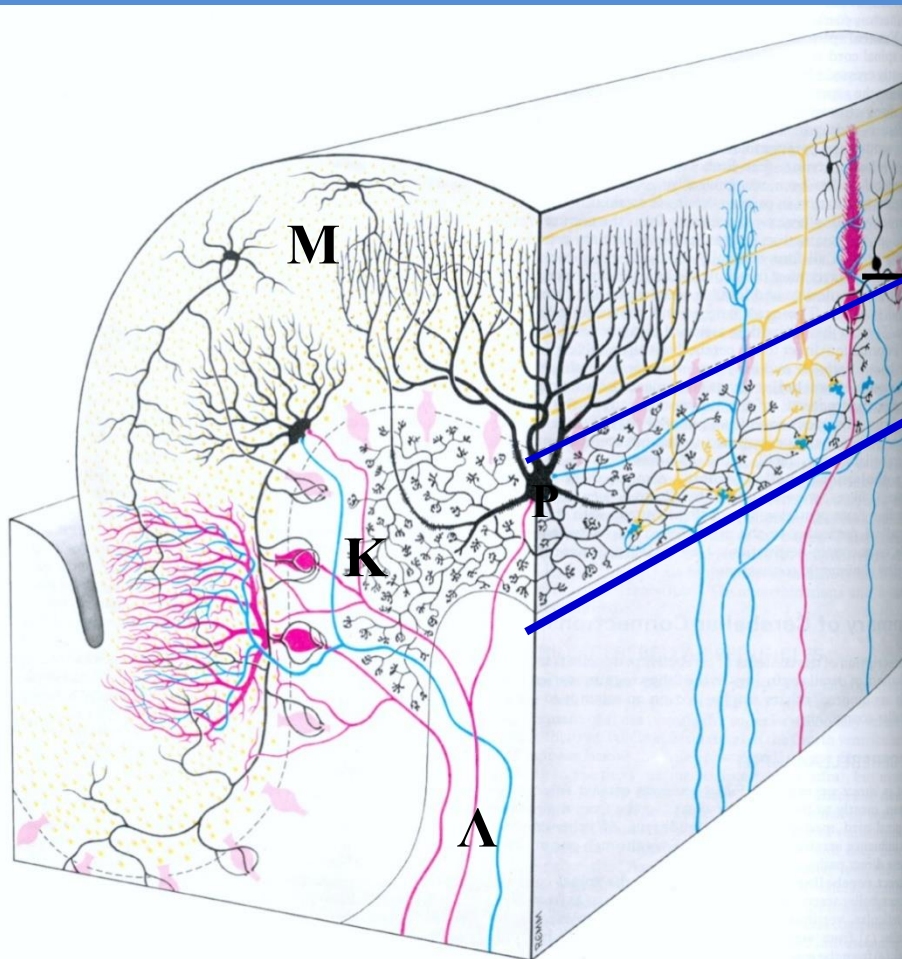
**CA = Ammon's horn - Αμμώνιο Κέρας (CA1, CA2, CA3, CA4: Πυραμιδικοί νευρώνες)
DG = Dentate Gyrus - "tooth-like bump"- Οδοντωτή Έλικά (Κοκκιώδη κύτταρα)**

Παρεγκεφαλίδα



- πολύπλοκη πτύχωση του φλοιού (φύλλα ή έλικες της παρεγκεφαλίδας)

Παρεγκεφαλίδα



Φλοιός

- Μοριακή στιβάδα
-αποφυάδες νευρικών κυττάρων
-νευρογλοιακά κύτταρα

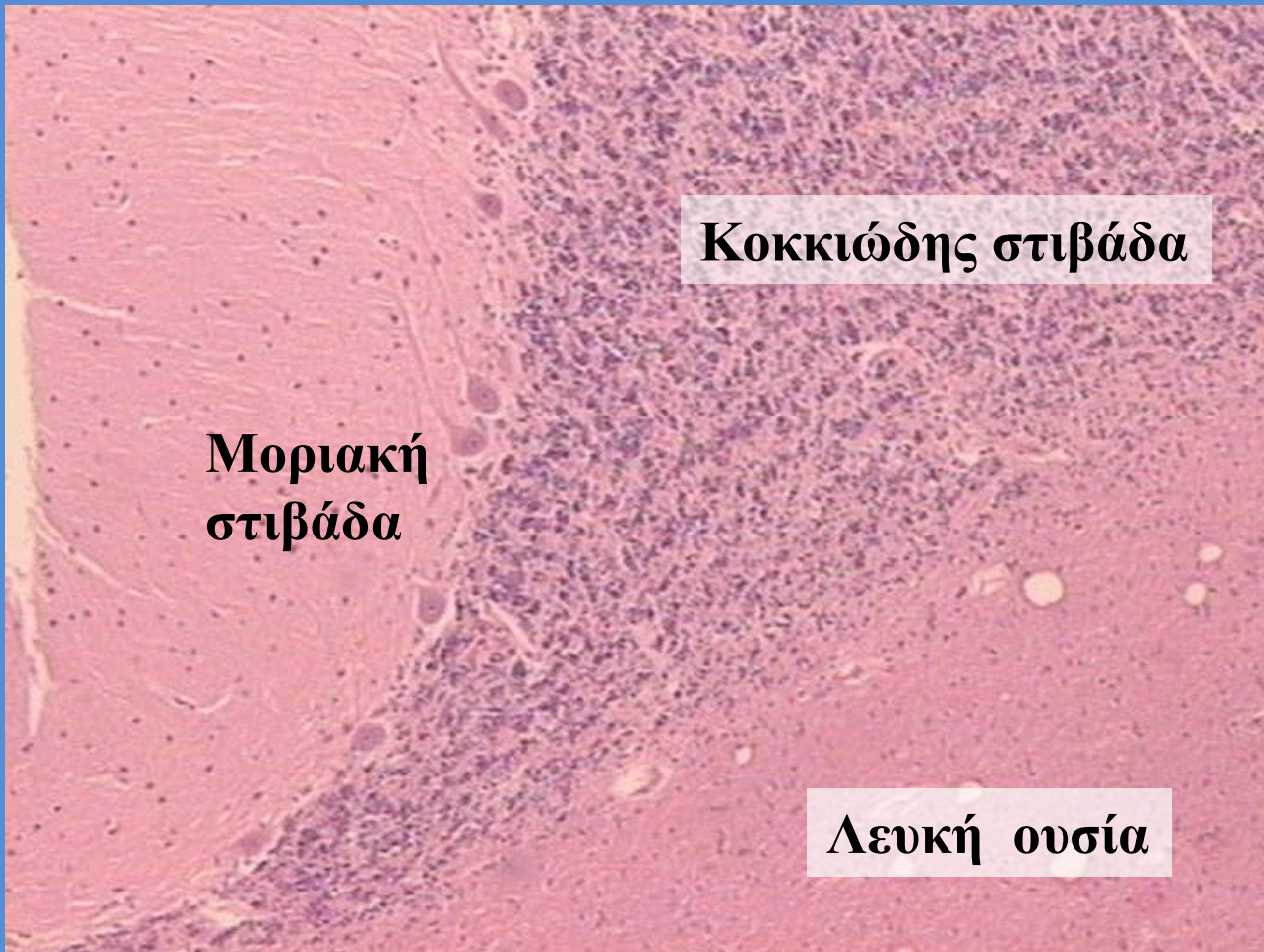Κύτταρα
Purkinje

- Κοκκιώδης στιβάδα
Μικρά νευρικά κύτταρα

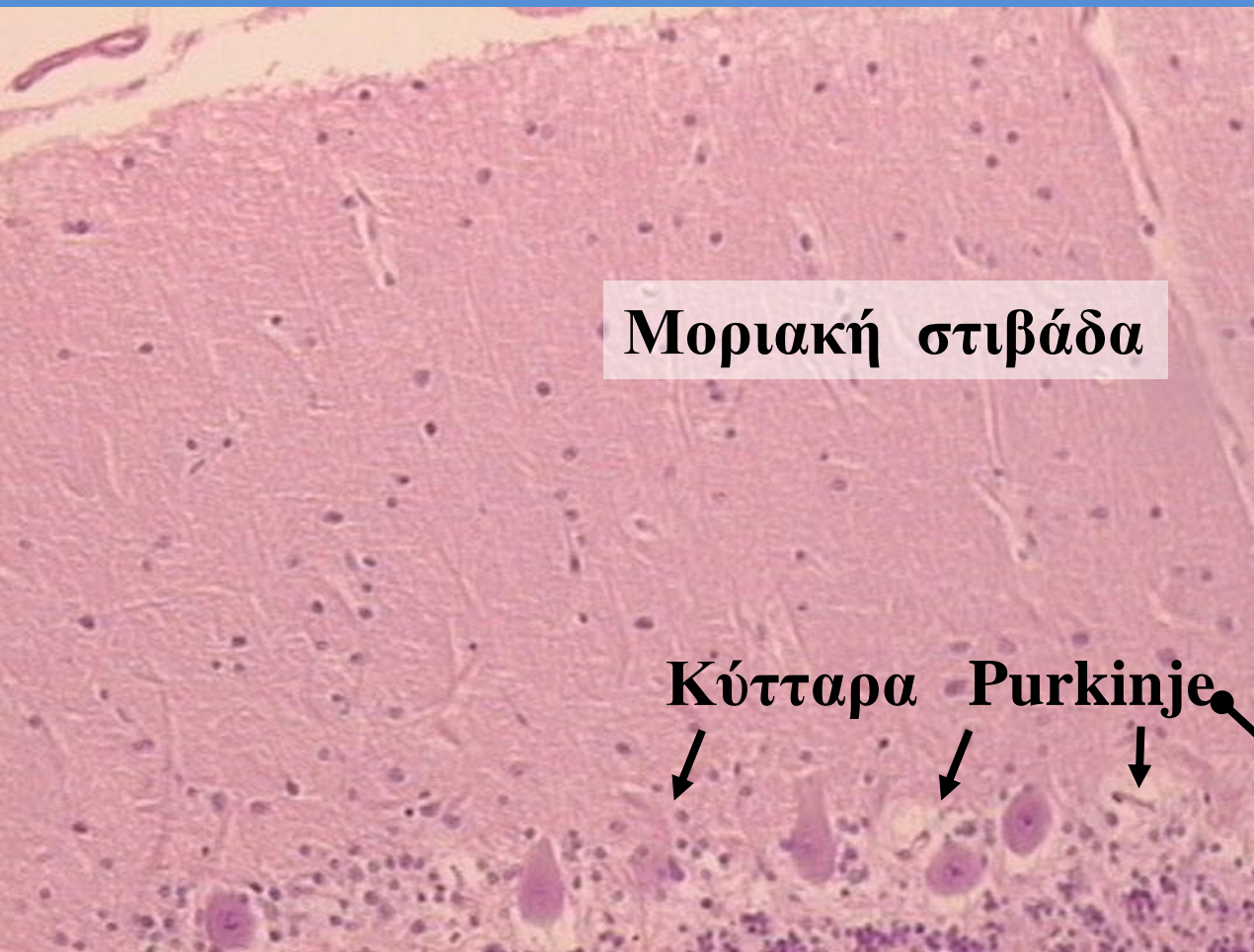Λευκή ουσία

εμύελες νευρικές ίνες

Παρεγκεφαλίδα



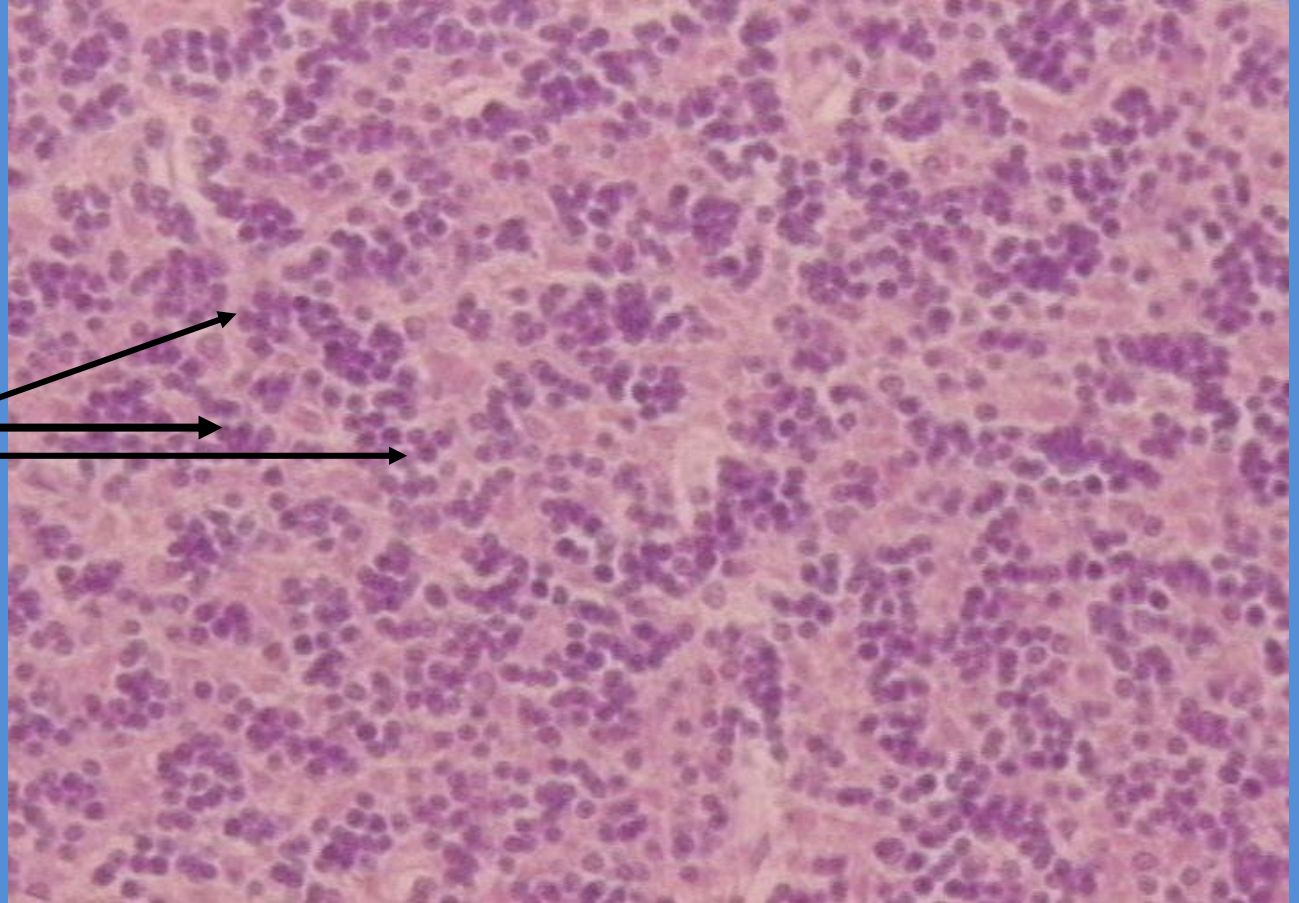
Παρεγκεφαλίδα



Οι μεγαλύτεροι
νευρώνες!!!

Παρεγκεφαλιδικός φλοιός – Κοκκιώδης στιβάδα

Πυρήνες μικρών
νευρικών κυττάρων



Παρεγκεφαλιδικός φλοιός – Κύτταρα Purkinje

Μοριακή στιβάδα

P P

Κοκκιώδης στιβάδα

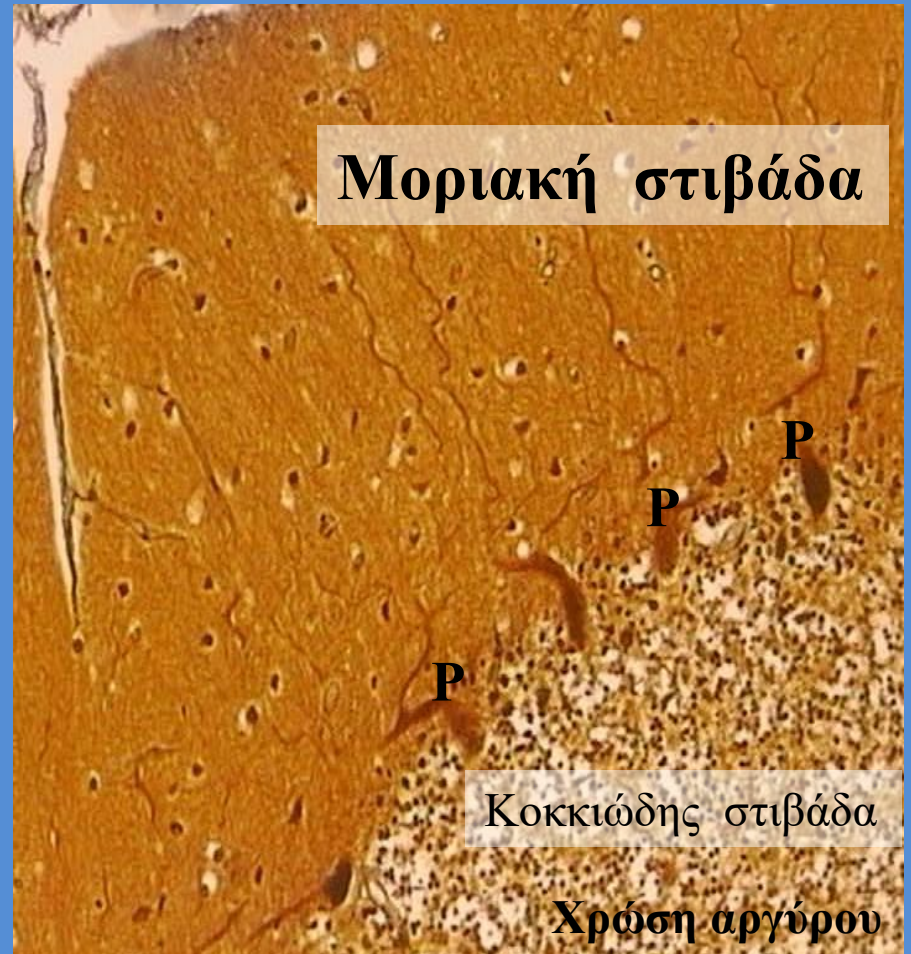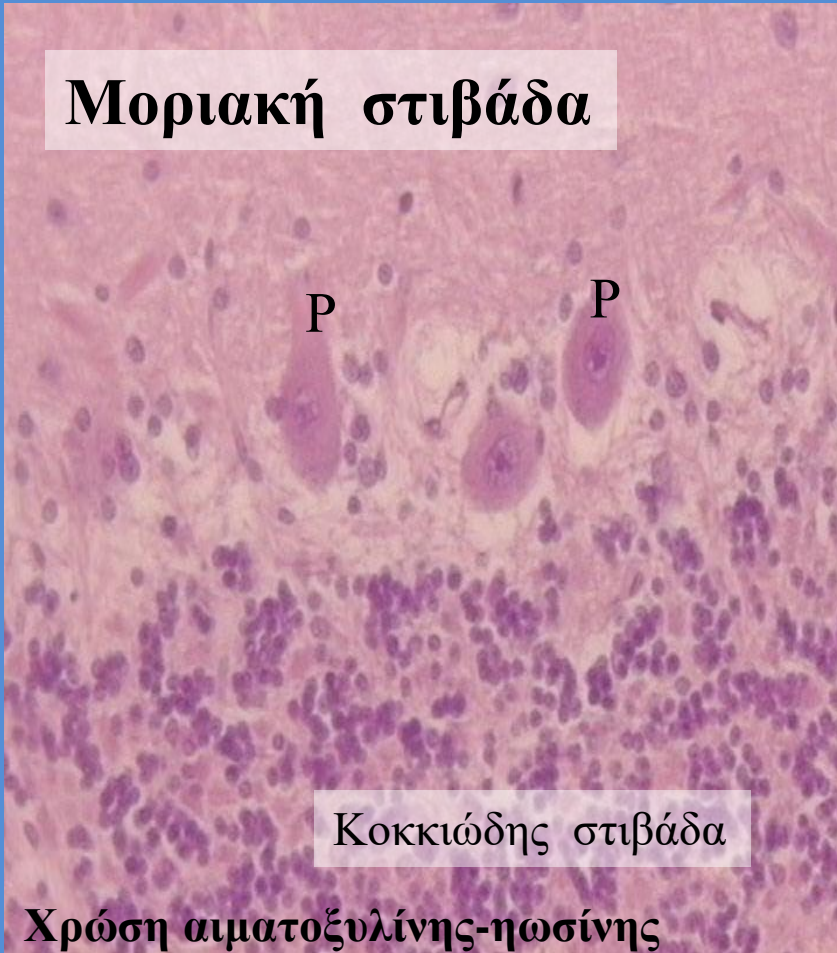Χρώση αιματοξυλίνης-ηωσίνης

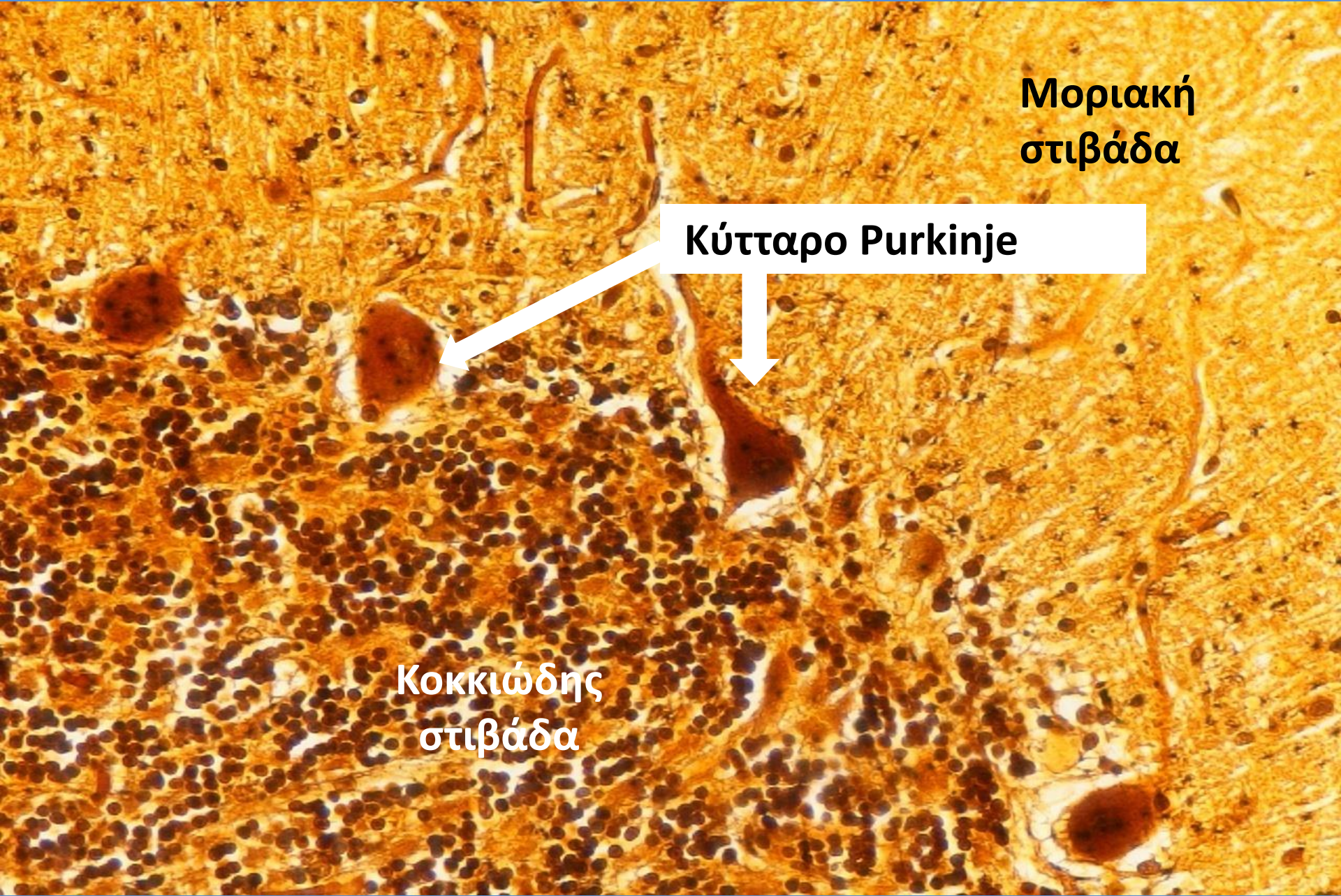
Μοριακή στιβάδα

P P P

Κοκκιώδης στιβάδα

Χρώση αργύρου





Μοριακή
στιβάδα

Κύτταρο Purkinje

Κοκκιώδης
στιβάδα

Ερώτηση 1. Σημειώστε με Σωστό ή Λάθος δίπλα από κάθε επιλογή

Σε ένα νευρώνα:

-Οι δενδρίτες μεταφέρουν ώσεις μακριά από το κυτταρικό σώμα

-Υπάρχουν λίγα λυσοσώματα

-Το λείο ενδοπλασματικό δίκτυο ονομάζεται ουσία Nissl

-Η δυνεΐνη είναι υπεύθυνη για την προς τα πρόσω μεταφορά κατά μήκος του νευράξονα

-Το συναπτικό κομβίο βρίσκεται στο τέλος νευράξονα

Ερώτηση 1. Σημειώστε με Σωστό ή Λάθος δίπλα από κάθε επιλογή

Σε ένα νευρώνα:

-Οι δενδρίτες μεταφέρουν ώσεις μακριά από το κυτταρικό σώμα Λ

-Υπάρχουν λίγα λυσοσώματα Λ

-Το λείο ενδοπλασματικό δίκτυο ονομάζεται ουσία Nissl Λ (αναφέρεται στο αδρό)

-Η δυνεΐνη είναι υπεύθυνη για την προς τα πρόσω μεταφορά κατά μήκος του νευράξονα Λ

-Το συναπτικό κομβίο βρίσκεται στο τέλος νευράξονα Σ

Ερώτηση 2. Σημειώστε με Σωστό ή Λάθος δίπλα από κάθε επιλογή

➤ Σε μία σύναψη:

- Η απελευθέρωση ενός νευροδιαβιβαστή στη νευρική απόληξη διαμεσολαβείται από τασεοελεγχόμενους διαύλους ασβεστίου
- Η απελευθέρωση μιας διαβιβαστικής ουσίας συντελείται με διάχυση διαμέσου της προσυναπτικής μεμβράνης
- Η μετασυναπτική μεμβράνη συγχωνεύεται με την προσυναπτική μεμβράνη με τη βοήθεια προσκολλητικών πρωτεϊνών
- Η μεμβράνη των συναπτικών κυστιδίων ενσωματώνεται παροδικά στην προσυναπτική μεμβράνη

Ερώτηση 2. Σημειώστε με Σωστό ή Λάθος δίπλα από κάθε επιλογή

➤ Σε μία σύναψη:

-Η απελευθέρωση ενός νευροδιαβιβαστή στη νευρική απόληξη διαμεσολαβείται από τασεοελεγχόμενους διαύλους ασβεστίου Σ

-Η απελευθέρωση μιας διαβιβαστικής ουσίας συντελείται με διάχυση διαμέσου της προσυναπτικής μεμβράνης Λ

-Η μετασυναπτική μεμβράνη συγχωνεύεται με την προσυναπτική μεμβράνη με τη βοήθεια προσκολλητικών πρωτεϊνών Λ

-Η μεμβράνη των συναπτικών κυστιδίων ενσωματώνεται παροδικά στην προσυναπτική μεμβράνη Σ

Νευρογλοιακά Κύτταρα

Ο "*συνδετικός ιστός*" του ΚΝΣ

Νευρογλοιακά Κύτταρα

Ο "συνδετικός ιστός" του ΚΝΣ

- Δεν προωθούν δυναμικά ενεργείας και οι αποφύσεις τους δεν λαμβάνουν ούτε μεταβιβάζουν ηλεκτρικά σήματα
- Παρέχουν στους νευρώνες **δομική υποστήριξη** και **διατήρηση των τοπικών συνθηκών** για τη λειτουργία των νευρώνων

Περιλαμβάνουν:

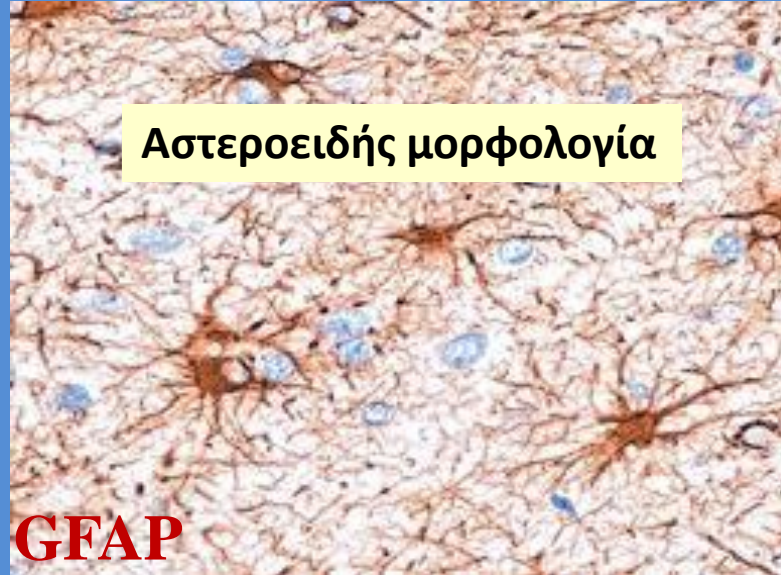- **Αστροκύτταρα** (προέρχονται από το νευροεξώδερμα)
- **Ολιγοδενδροκύτταρα** (προέρχονται από το νευροεξώδερμα)
- **Μικρογλοία** (προέρχεται από το μεσόδερμα)

Αστροκύτταρα

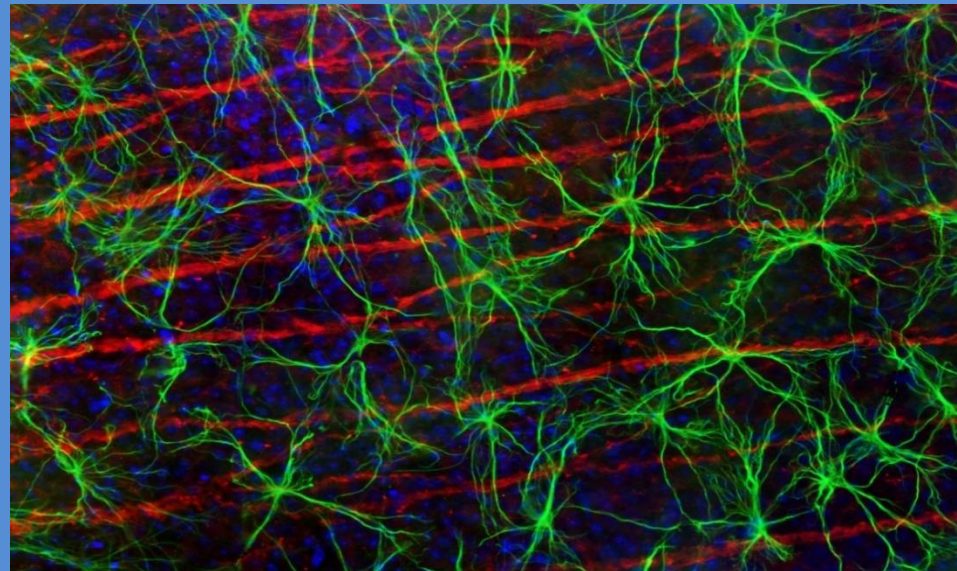
- Εντοπίζονται στο ΚΝΣ
- Διαιρούνται σε δύο κατηγορίες: (1) τα **ινώδη** και (2) τα **πρωτοπλασματικά αστροκύτταρα**
- Τα **ινώδη αστροκύτταρα** βρίσκονται κυρίως στη **λευκή ουσία** και έχουν μακρές λεπτές αποφύσεις με λίγους κλάδους
- Τα **πρωτοπλασματικά αστροκύτταρα** εντοπίζονται κυρίως στη **φαιά ουσία** και έχουν βραχύτερες αποφύσεις με πολλούς βραχείς κλάδους

- Δομικός σκελετός κατά την εμβρυϊκή ανάπτυξη – καθοδήγηση μετανάστευσης των αναπτυσσόμενων νευρικών κυττάρων
- Δομικός σκελετός στον ανεπτυγμένο εγκέφαλο
- Μεταφορά υγρού και ιόντων προς τα αγγεία (τελικά αγγειακά πόδια που περιβάλλουν τα τριχοειδή)

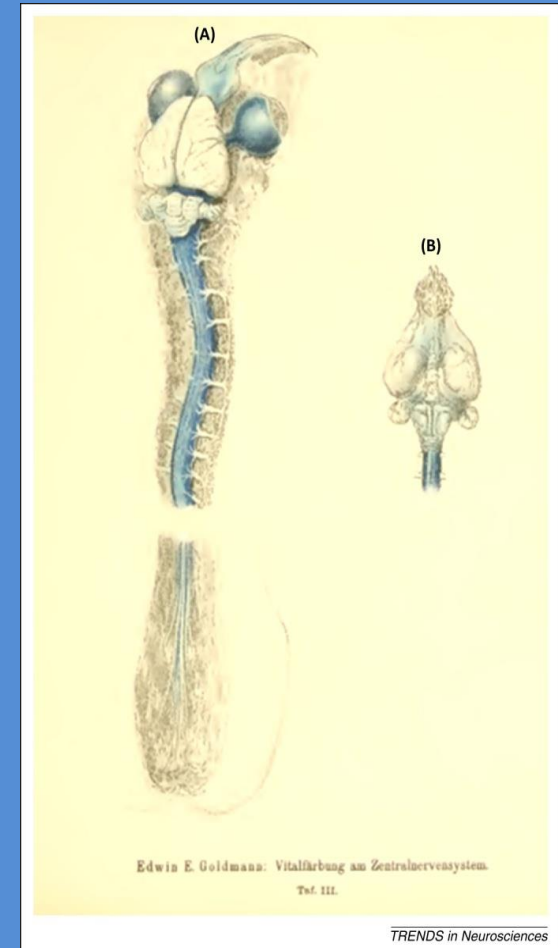
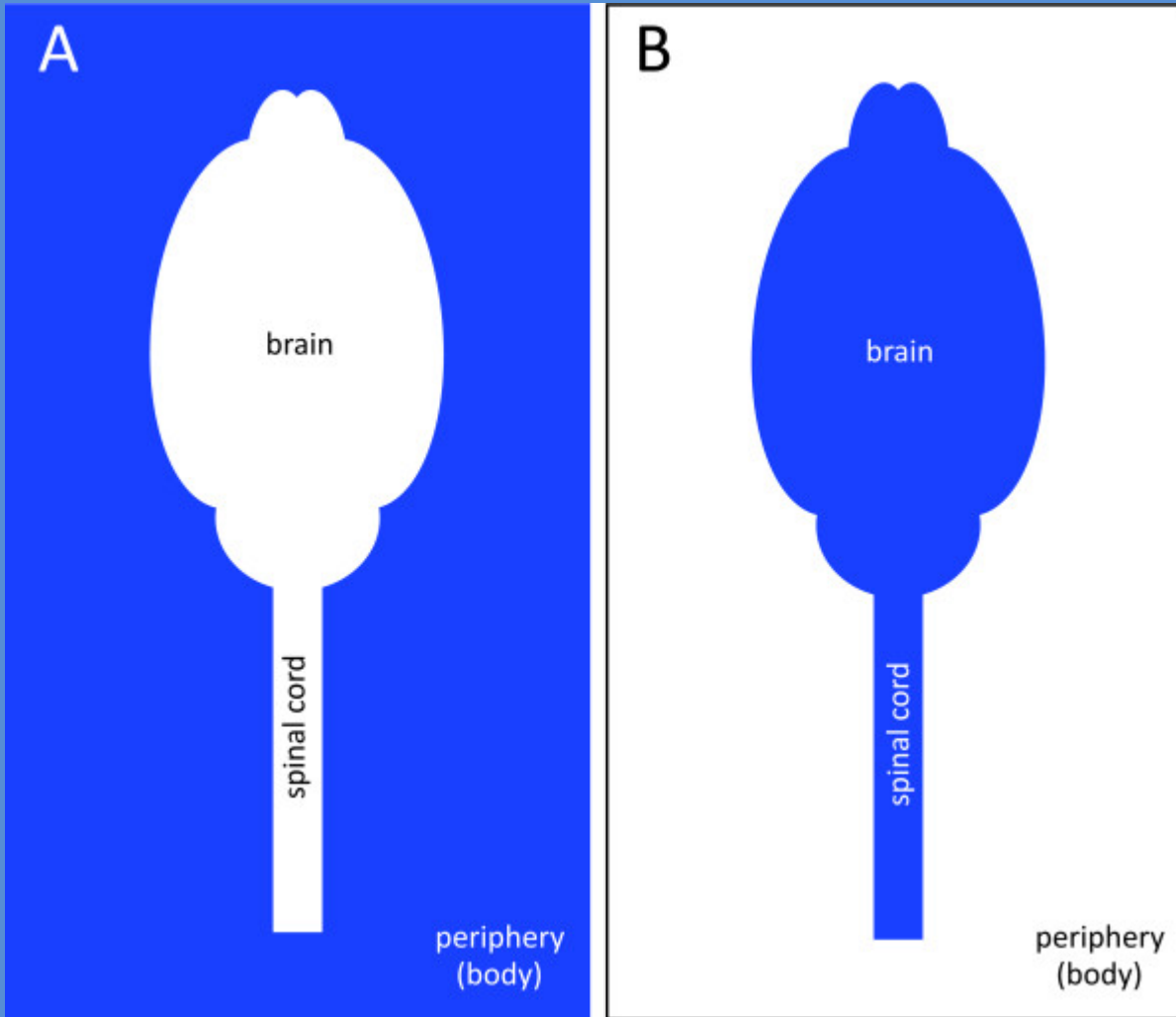
Αστροκύτταρα: Αναδεικνύονται με ανοσοϊστοχημεία - ανοσοφθορισμό



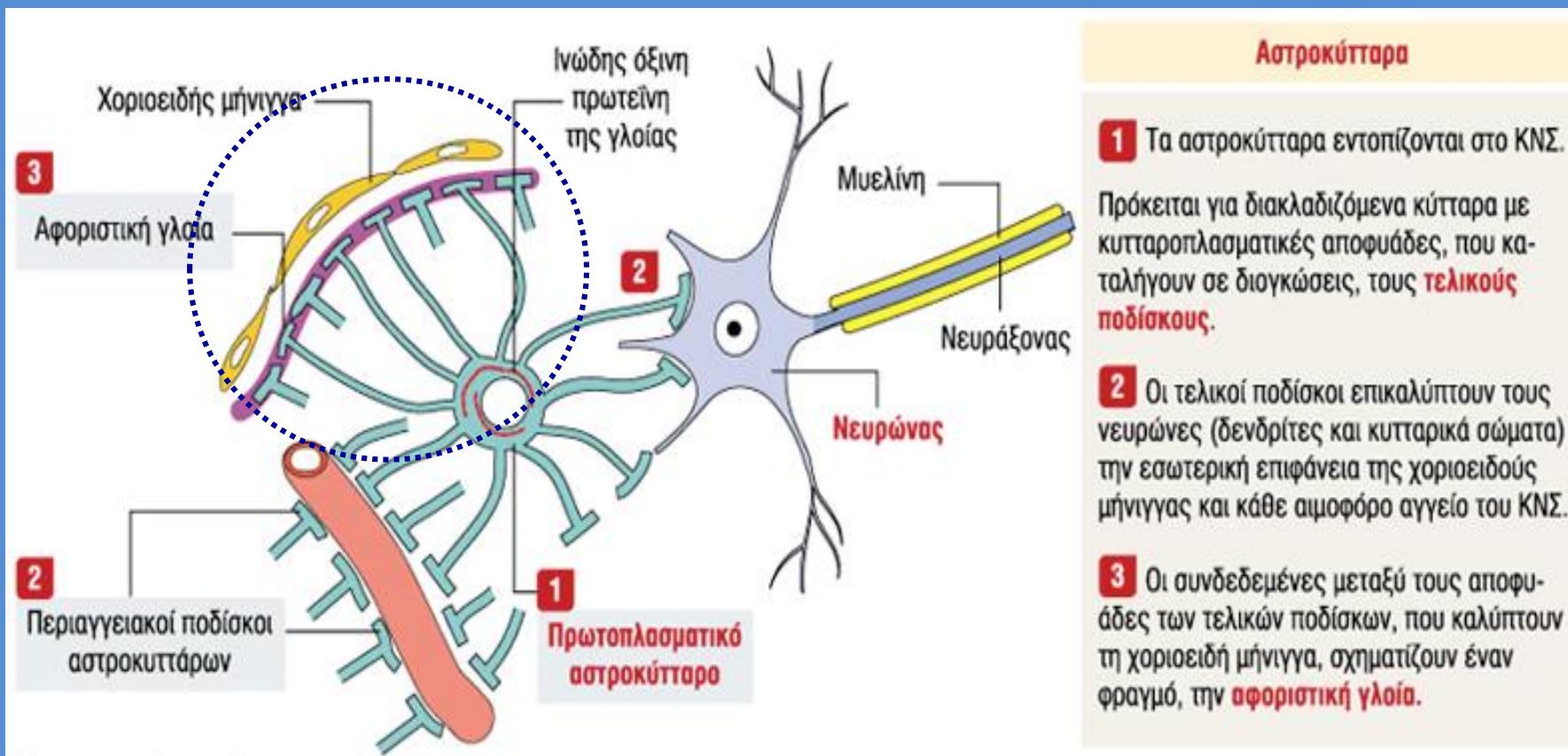
Το κυτταρόπλασμα των αστροκυττάρων περιέχει **όξινη γλοιακή ινιδική πρωτεΐνη (GFAP)** που ανιχνεύεται με τη χρήση μονοκλωνικών αντισωμάτων και τις τεχνικές ανοσοϊστοχημείας και ανοσοφθορισμού



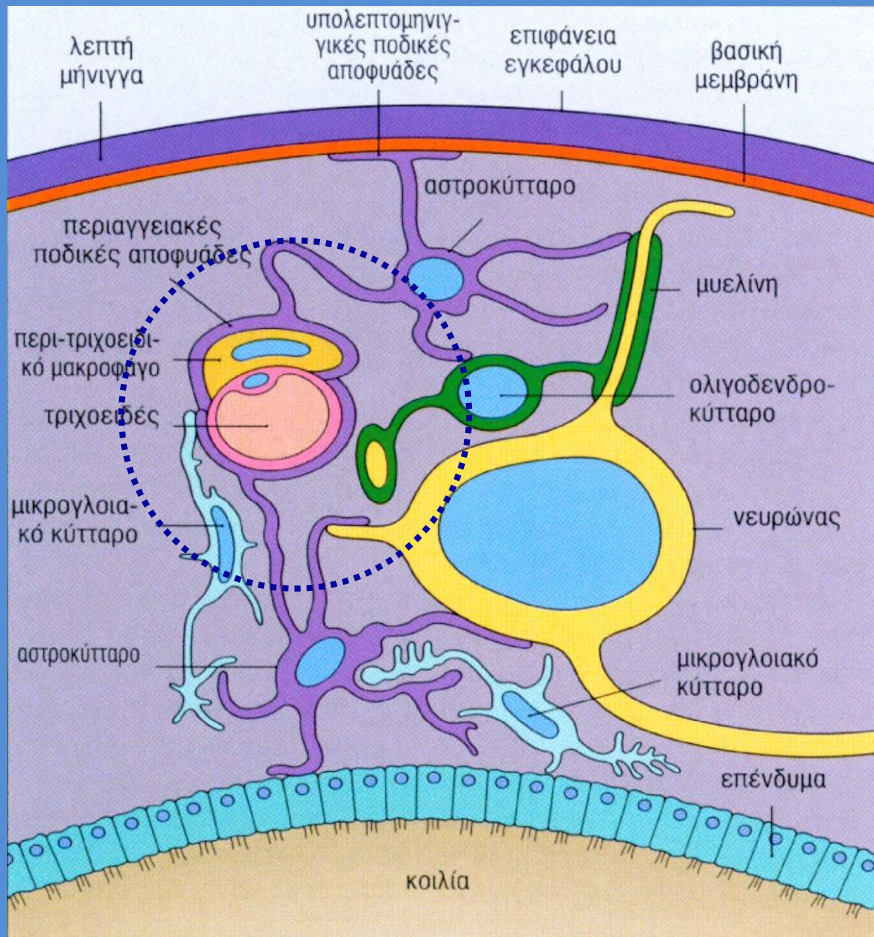
19ος αιώνας: Χορήγηση Trypan blue περιφερικά (A) και στον εγκέφαλο (B) από τους Ehrlich και Goldmann



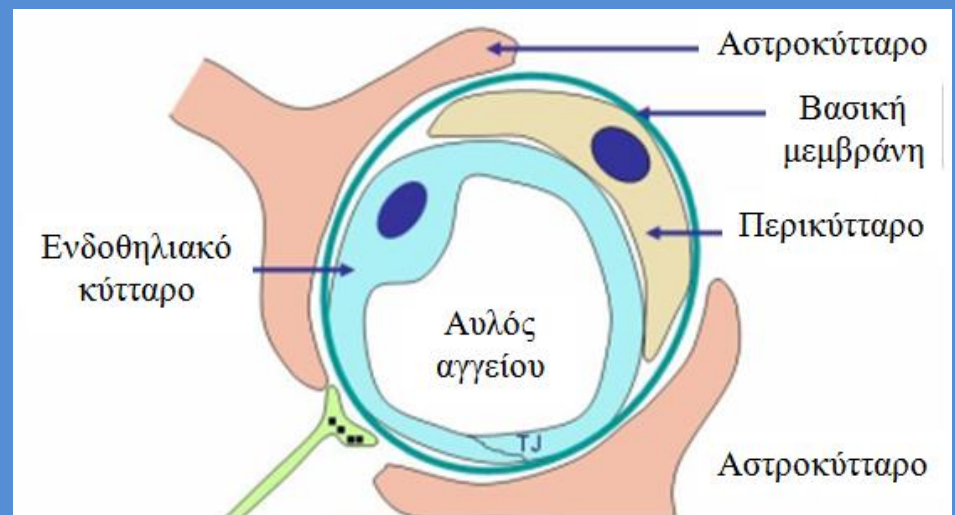
Αφοριστική γλοία - Αστροκύτταρα



Αιματοεγκεφαλικός Φραγμός – Αστροκύτταρα



Ποδικές αποφυάδες αστροκυττάρων (τελικοί αγγειακοί ποδίσκοι)

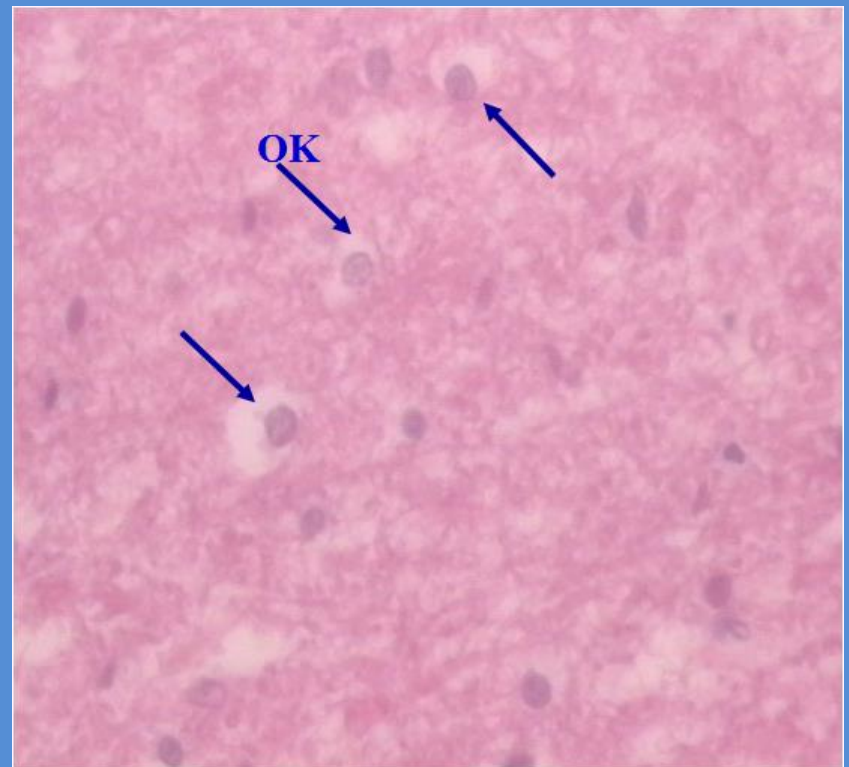
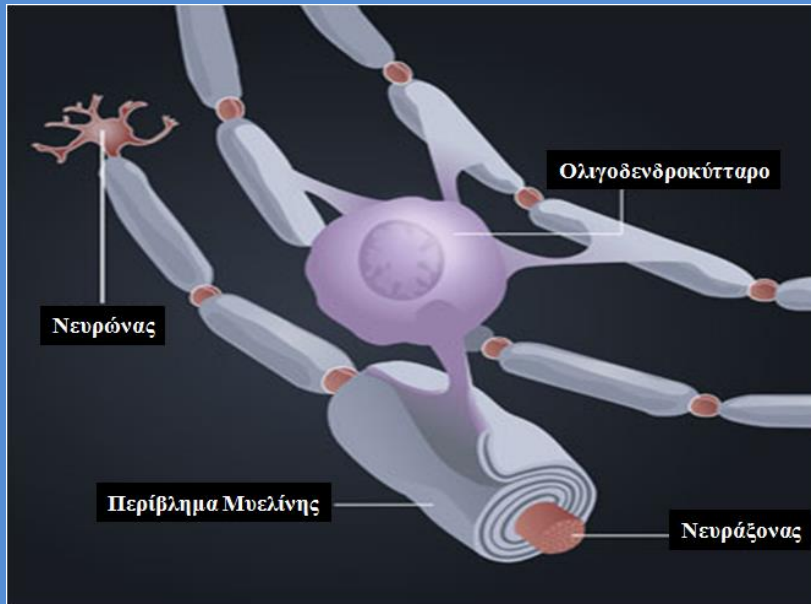


Σε περιοχές καταστροφής νευρώνων τα αστροκύτταρα πολλαπλασιάζονται και δημιουργούν μια αστροκυτταρική ουλή:

ΓΛΙΩΣΗ

Ολιγοδενδροκύτταρα (ΟΚ)

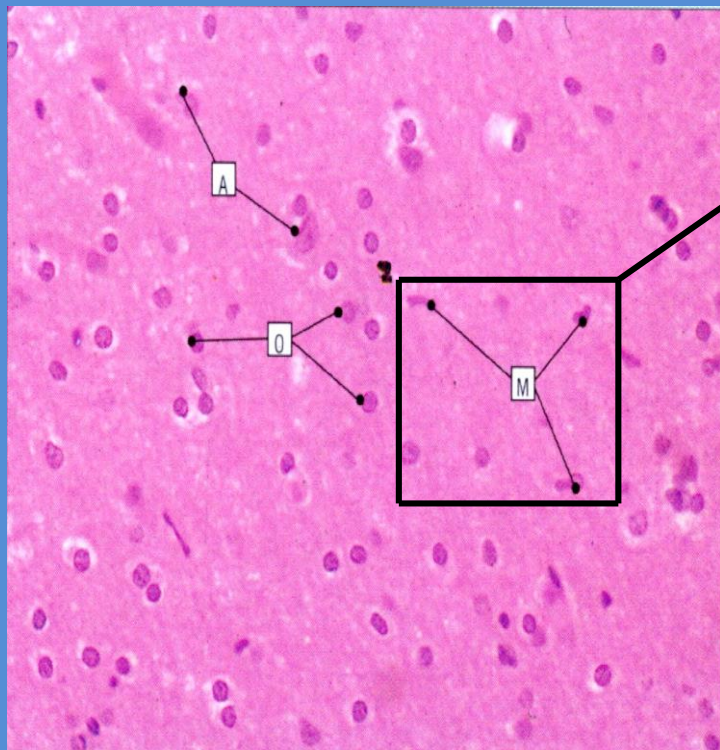
- Σύνθεση μυελίνης στο ΚΝΣ
- Κάθε **ΟΚ** αποστέλλει πολλές κυτταρικές αποφυάδες και δημιουργεί **μυελίνη** για **πολλούς γειτονικούς νευράξονες**



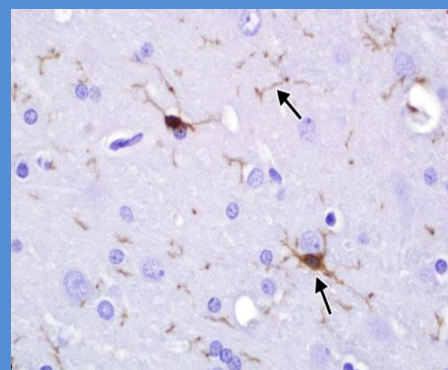
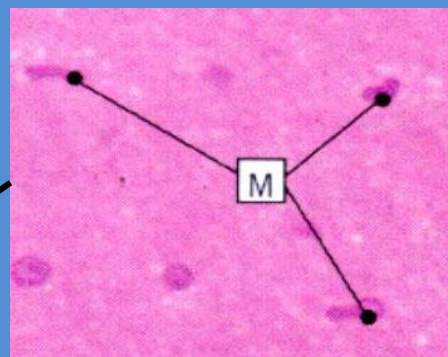
Μικρογλοιακά κύτταρα

- **Εξειδικευμένα ανοσοκύτταρα του ΚΝΣ (μακροφάγα)**
- **Δενδριτικά αντιγονο-παρουσιαστικά κύτταρα**
- **Χαμηλό επίπεδο φαγοκυτταρικής δραστηριότητας**
- **Σε παθολογικές καταστάσεις ενεργοποιούνται και αυξάνονται σε αριθμό και μέγεθος**

Μικρογλοιακά κύτταρα – Αναδεικνύονται με ανοσοϊστοχημεία - ανοσοφθορισμό



Χρώση αιματοξυλίνης-ηωσίνης



Χρώση λεκτίνης

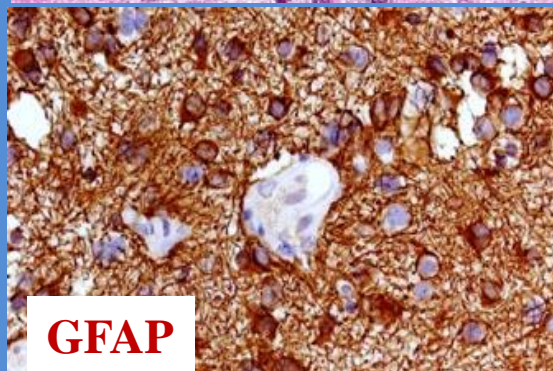
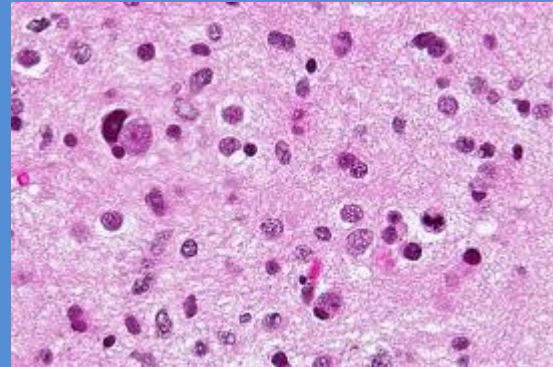
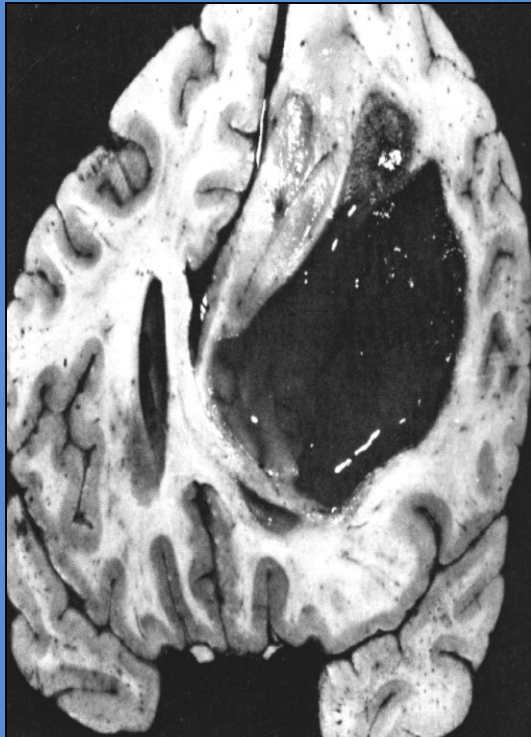Δείκτες για μικρογλοιακά
κύτταρα:

- **Transmembrane Protein 119**
- **CD68**
- **lectin**

Όγκοι ΚΝΣ -Γλοιώματα

- Αστροκύτωμα
- Ολιγοδενδρογλοίωμα
- Επενδύωμα

Αστροκύτωμα

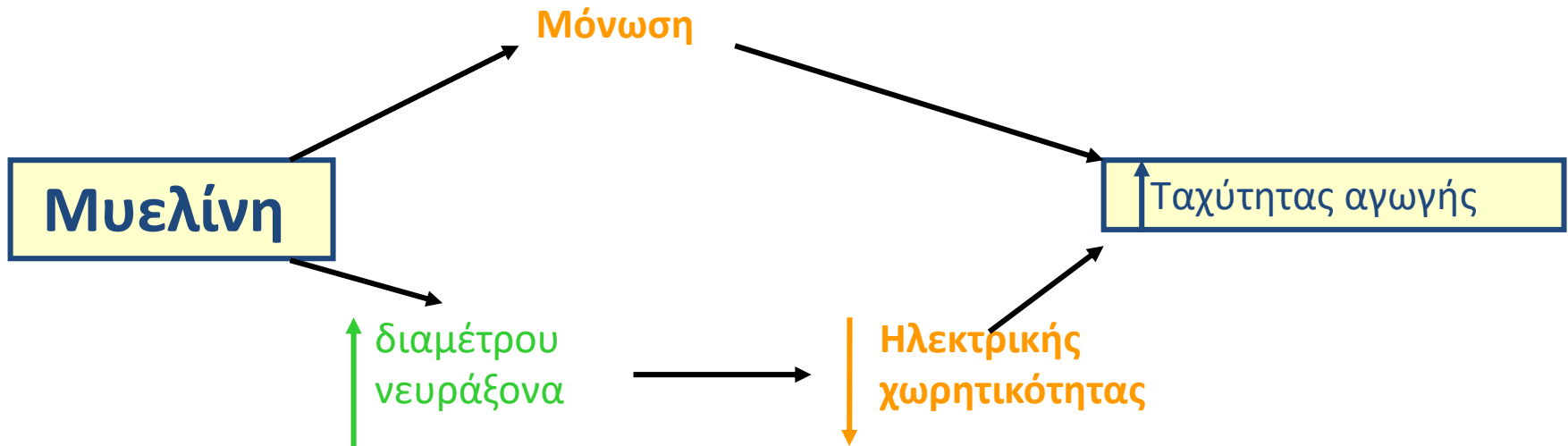


GFAP

Διάγνωση

- Βιοψία-Παθ/μική εξέταση
 - απλή ιστολογική εξέταση
 - ανοσοϊστοχημεία

Μυελίνη




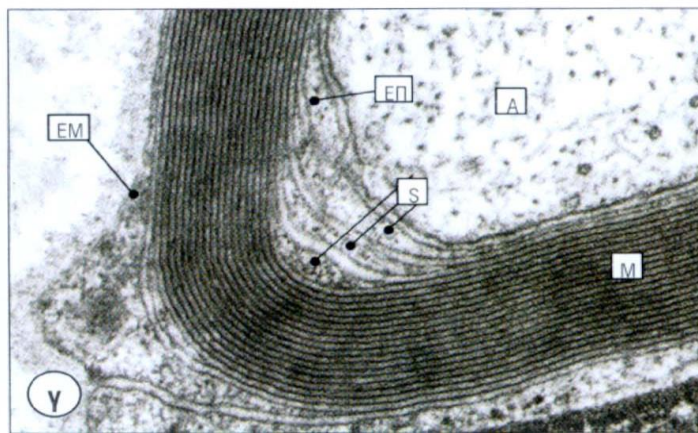
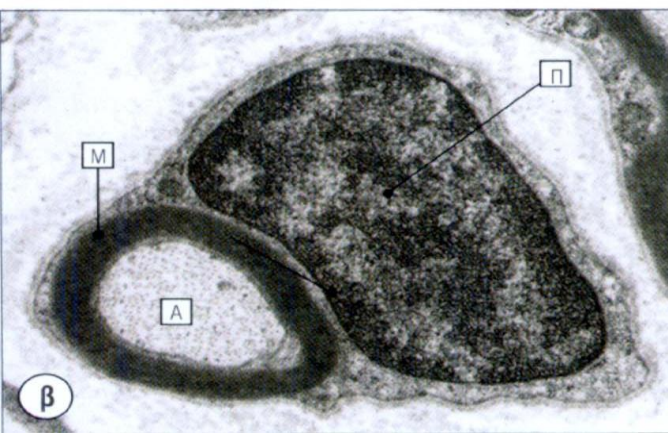
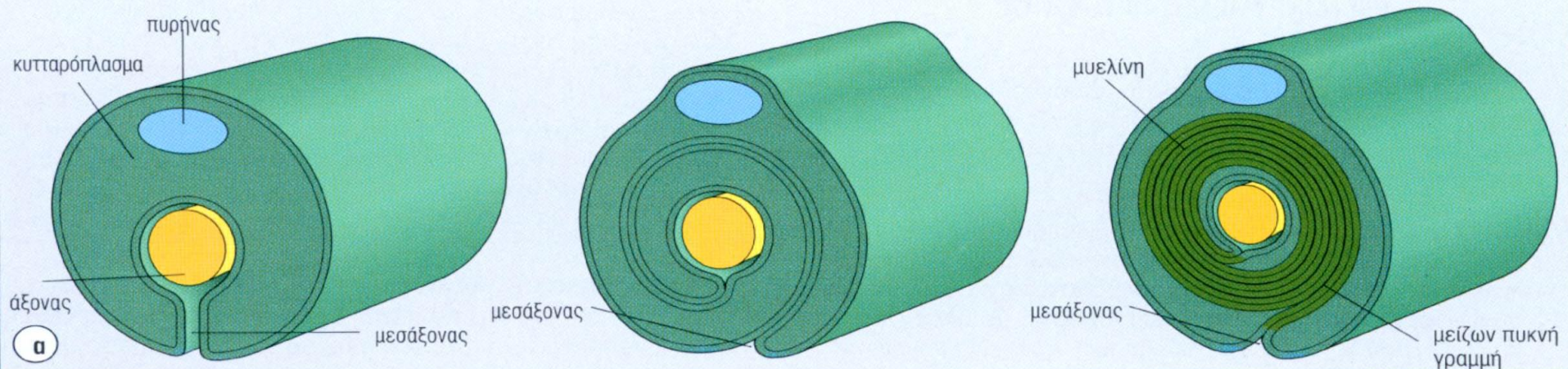
Κύτταρα που παράγουν μυελίνη

Βασική διαφορά !

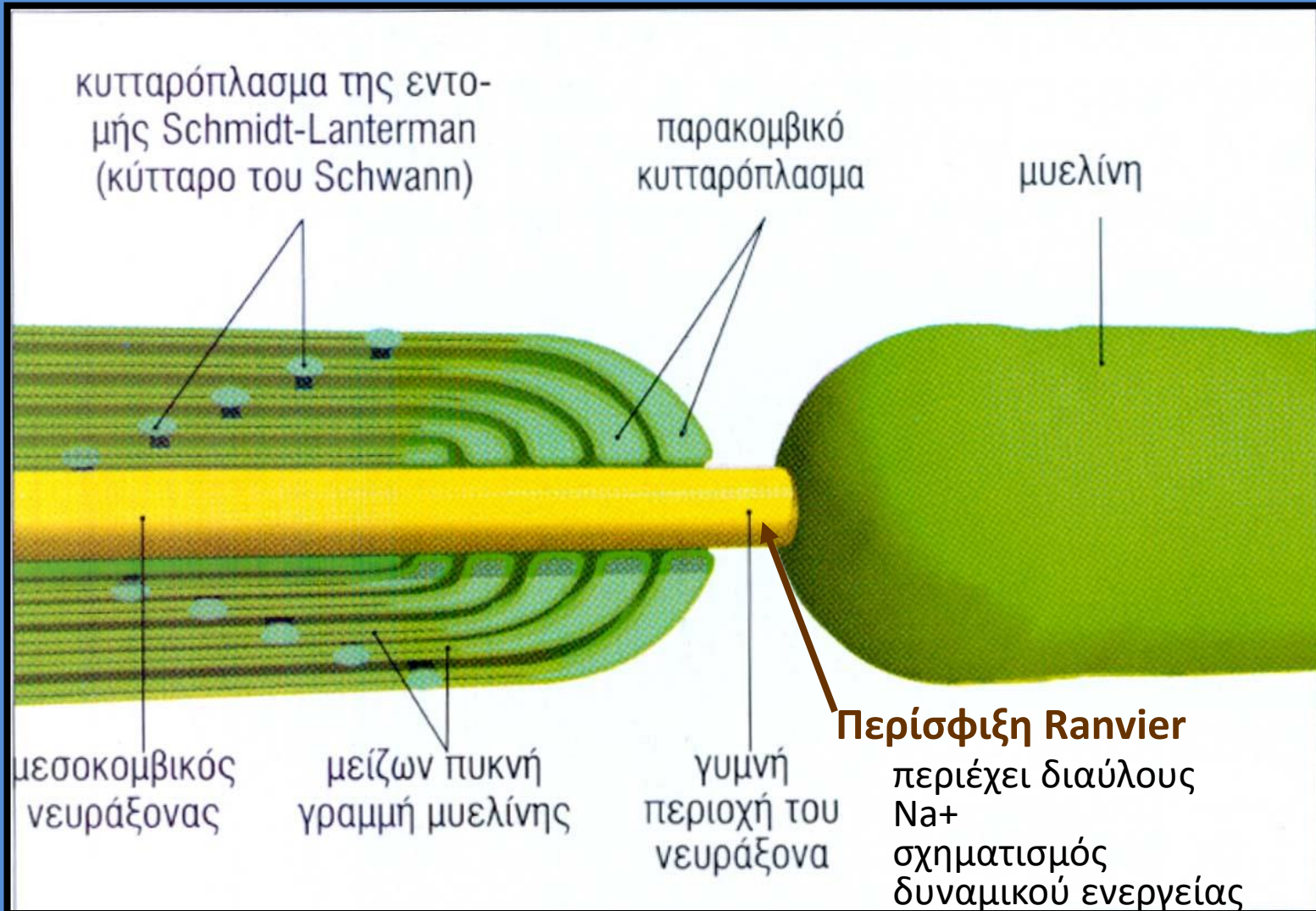
- ολιγοδενδροκύτταρα (Κ.Ν.Σ.) → για πολλούς νευράξονες
- κύτταρα Schwann (Π.Ν.Σ.) → για ένα νευράξονα

Μυελίνη (II)

Σπειροειδής στιβάδα τυλιγμένη γύρω από ένα νευράξονα αποτελούμενη από στενά συνδεδεμένες κυτταρικές μεμβράνες που περιέχουν μονωτική στιβάδα πλούσια σε λιπίδια



Περίσφιξη (κόμβος) του Ranvier



[Neuron](#). 2013 May 8;78(3):469-82. doi: 10.1016/j.neuron.2013.03.005.

Three mechanisms assemble central nervous system nodes of Ranvier.

[Susuki K](#)¹, [Chang KJ](#), [Zollinger DR](#), [Liu Y](#), [Ogawa Y](#), [Eshed-Eisenbach Y](#), [Dours-Zimmermann MT](#), [Oses-Prieto JA](#), [Burlingame AL](#), [Seidenbecher CI](#), [Zimmermann DR](#), [Oohashi T](#), [Peles E](#), [Rasband MN](#).

[Author information](#)

¹ Department of Neuroscience, Baylor College of Medicine, Houston, TX 77030, USA.

Abstract

Rapid action potential propagation in myelinated axons requires Na⁺ channel clustering at nodes of Ranvier. **However, the mechanism of clustering at CNS nodes remains poorly understood.** Here, we show that the assembly of nodes of Ranvier in the CNS involves three mechanisms: **a glia-derived extracellular matrix (ECM) complex containing proteoglycans and adhesion molecules that cluster NF186, paranodal axoglial junctions that function as barriers to restrict the position of nodal proteins, and axonal cytoskeletal scaffolds (CSs) that stabilize nodal Na⁺ channels.** We show that while mice with a single disrupted mechanism had mostly normal nodes, disruptions of the ECM and paranodal barrier, the ECM and CS, or the paranodal barrier and CS all lead to juvenile lethality, profound motor dysfunction, and significantly reduced Na⁺ channel clustering. Our results demonstrate that ECM, paranodal, and axonal cytoskeletal mechanisms ensure robust CNS nodal Na⁺ channel clustering.

Copyright © 2013 Elsevier Inc. All rights reserved.

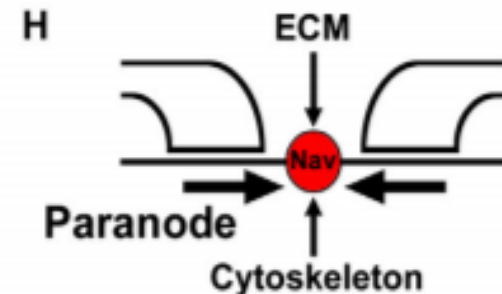
PMID: 23664614

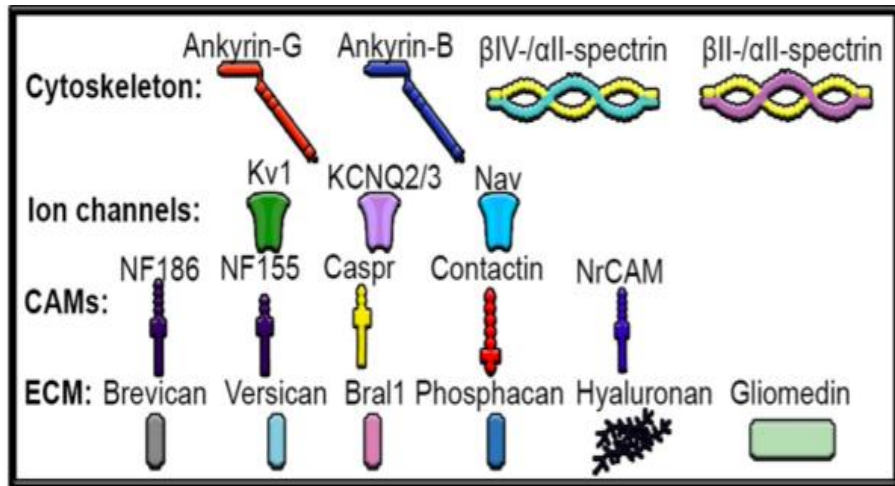
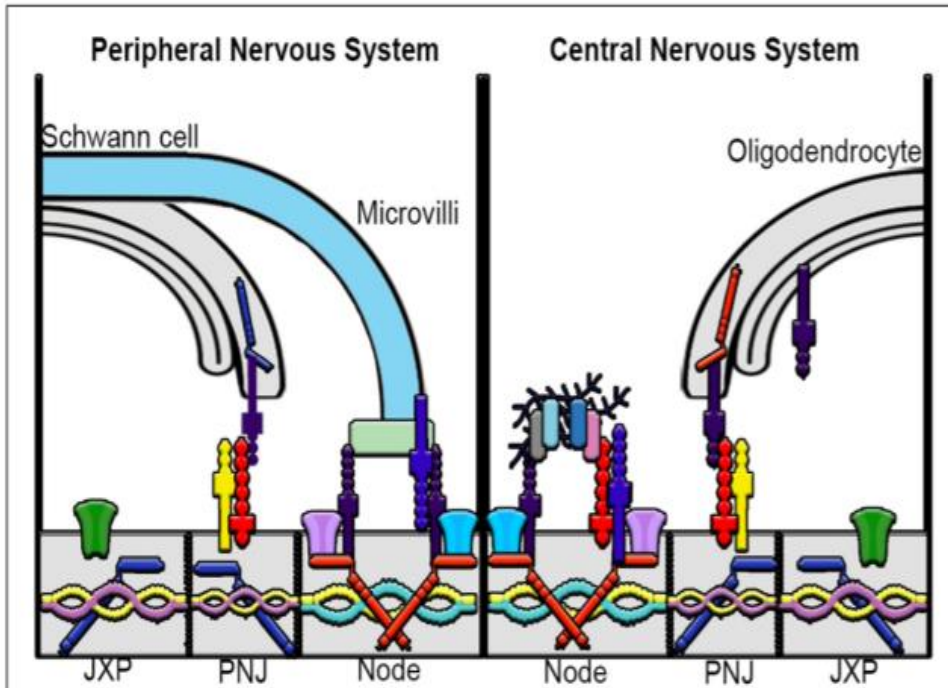
PMCID: [PMC3756512](#)

DOI: [10.1016/j.neuron.2013.03.005](#)

[Indexed for MEDLINE]

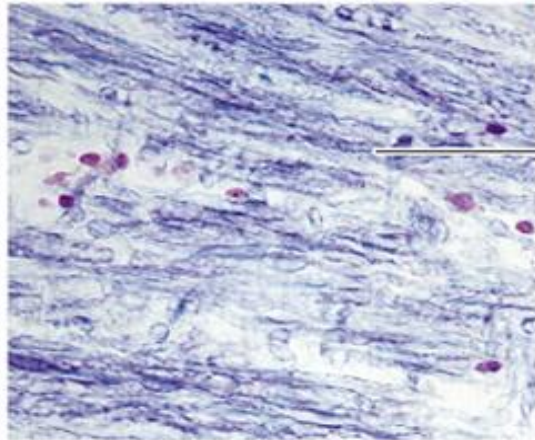
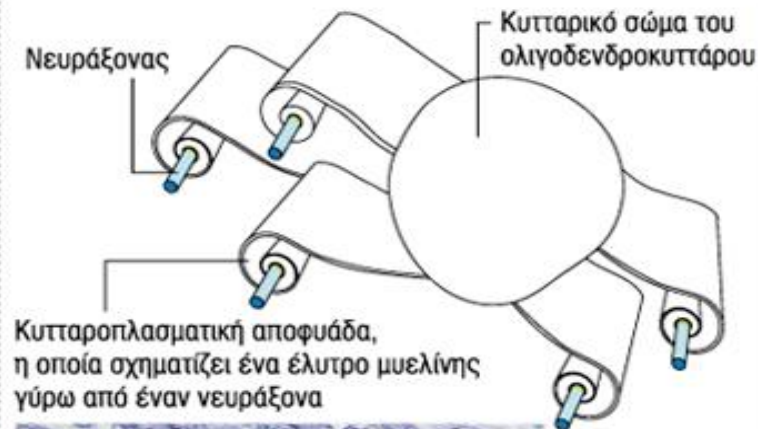
[Free PMC Article](#)





Mechanisms underlying assembly of peripheral nervous system (PNS) and central nervous system (CNS) nodes of Ranvier. Axons are myelinated by Schwann cells in the PNS and oligodendrocytes in the CNS. **The nodes are gaps in myelinated sheaths and are sites of action potential regeneration.** In both the PNS and CNS the node contains high densities of Nav (sodium) and KCNQ2/3 (potassium) channels, ankyrin-G, β /V-spectrin, all-spectrin, NF186 and NrCaM. In the PNS, gliomedin from the microvilli of myelinating Schwann cells directly interacts with Neurofascin (NF186) and NrCAM at the node. In contrast, the node of the CNS contains an extracellular matrix (ECM) complex made up of chondroitin sulfate proteoglycans brevican, versican and phosphacan, which interact with contactin, Bral1, hyaluran and NF186. The paranodal junction (PNJ) flanks the nodes of Ranvier and is the site of Schwann cell contact in the PNS and oligodendrocytes contact in the CNS. In the PNS, Ankyrin-B interacts with NF155 in Schwann cells, which then binds to contactin to connect the myelinated Schwann cell with the axon, whereas in the oligodendrocytes of the CNS, ankyrin-G associates with NF155. Within the paranodal axolemma, ankyrin-B binds β II and α II-spectrin cytoskeleton complexes that play important role in maintaining paranode barriers. The juxtapanodes (JXP) are characterized by high-density clustering of Kv1 channels as well as ankyrin-B and β II-spectrin and α II-spectrin tetramers.

Μυελίνωση - Ολιγοδενδροκύτταρο



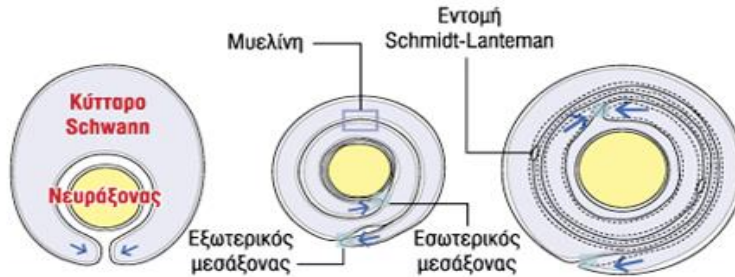
Η μυελίνη χρωματίζεται κυανή με την χρώση Luxol fast blue (λευκή ουσία)

Μυελίνωση στο ΚΝΣ και το ΠΝΣ

Στο ΚΝΣ, τα ολιγοδενδροκύτταρα (προέρχονται από νευρογλοιοβλάστες) σχηματίζουν έλυτρα μυελίνης γύρω από τους νευράξονες. Το πρότυπο μυελίνωσης στο ΚΝΣ διαφέρει από εκείνο του ΠΝΣ.

1. Το κυτταρικό σώμα των ολιγοδενδροκυττάρων δεν συνδέεται στενά με το έλυτρο της μυελίνης όπως το σώμα του κυττάρου Schwann.
2. Κάθε ολιγοδενδροκύτταρο παρέχει ένα έλυτρο μυελίνης σε αρκετούς νευράξονες. Ένα κύτταρο Schwann σχηματίζει ένα έλυτρο μυελίνης γύρω από ένα μονήρη νευράξονα.
3. Δεν υπάρχει βασικός υμένας συνδεδεμένος με το έλυτρο της μυελίνης στο ΚΝΣ.
4. Οι εμμέλοι άξονες του ΚΝΣ στερούνται υποστηρικτικού συνδετικού ιστού, σε αντίθεση με τα νεύρα του ΠΝΣ.
5. Οι εσωτερικές και εξωτερικές στιβάδες της μυελίνης καταλήγουν σε ξεχωριστές αγκύλες κοντά στο κόμβο του Ranvier, ενώ μεταξύ τους δεν παγιδεύεται το κυτταρόπλασμα των ολιγοδενδροκυττάρων. Στα κύτταρα Schwann, διατηρείται το κυτταρόπλασμα.
6. Στο ΚΝΣ, η επιφάνεια του κόμβου έρχεται σε επαφή με αστροκυτταρικές αποφυάδες. Στο ΠΝΣ, ο κόμβος καλύπτεται από αποφυάδες των κυττάρων Schwann.

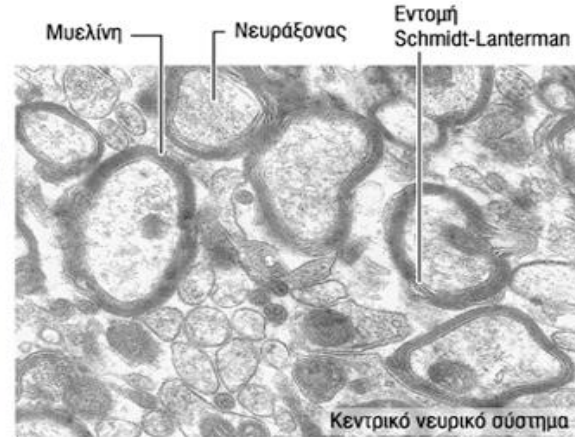
Μυελίνωση – Κύτταρο Schwann



1 Στο περιφερικό νευρικό σύστημα, ένας μονήρης νευράξονας εγκλείεται σε ένα κύτταρο Schwann.

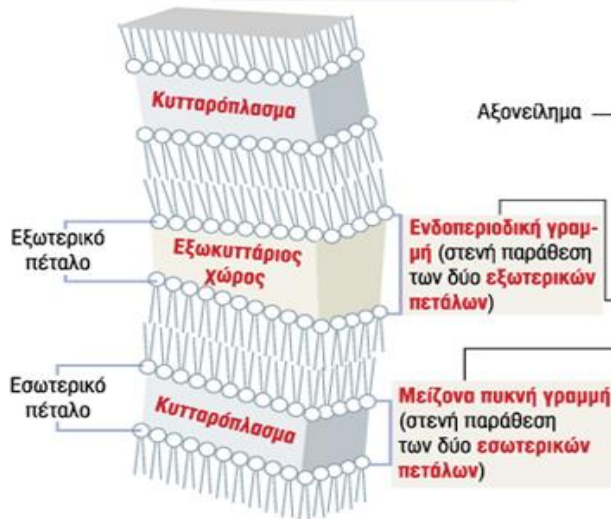
2 Η κυτταροπλασματική μεμβράνη ενός κυττάρου Schwann εσωκλείει σπειροειδώς το νευράξονα. Δύο αντικριστά στενά παρακείμενες περιοχές της κυτταροπλασματικής μεμβράνης του κυττάρου Schwann σχηματίζουν τον εσωτερικό και εξωτερικό μεσάξονα. Τα μεσοκυττάρια κενά ανάμεσα στις αντικριστά παρακείμενες μεμβράνες απομακρύνονται.

3 Η σπειροειδής δομή αυξάνεται σε πάχος και οι κυτταροπλασματικές μεμβράνες του κυττάρου Schwann συσκευάζονται στενά. Σε ορισμένες περιοχές παραμένουν μεσοκυττάρια και κυτταροπλασματικοί χώροι.



Η **μείζονα πυκνή γραμμή** υποδηλώνει τη στενή παράθεση των εσωτερικών πετάλων της κυτταροπλασματικής μεμβράνης ενός **ολιγοδενδροκυττάρου ή ενός κυττάρου Schwann**.

Η **ενδοπεριοδική γραμμή** αντιπροσωπεύει τα στενά παρακείμενα (αλλά όχι συγχωνευμένα) εξωτερικά πετάλα της σπειροειδώς περιελισσόμενης κυτταροπλασματικής μεμβράνης ενός **ολιγοδενδροκυττάρου ή κυττάρου Schwann**. Το στενό ενδοπεριοδικό διάστημα αντιστοιχεί στον υπολειπόμενο εξωκυττάριο χώρο.



Δομή της μυελίνης

Περιφερικό νευρικό σύστημα (ΠΝΣ)

Οι **πρωτεΐνες της μυελίνης μηδέν (MPZ)**, που συντίθενται από τα **κύτταρα Schwann**, αλληλεπιδρούν μεταξύ τους (**ομοδιμερή**) σταθεροποιώντας έτσι τις στενά παρακείμενες κυτταροπλασματικές μεμβράνες ως **ομοτετραμερή**. Η ενδοκυττάρια **ουρά της MPZ** λειτουργεί για τη **μεταγωγή σήματος**.

Κεντρικό νευρικό σύστημα (ΚΝΣ)

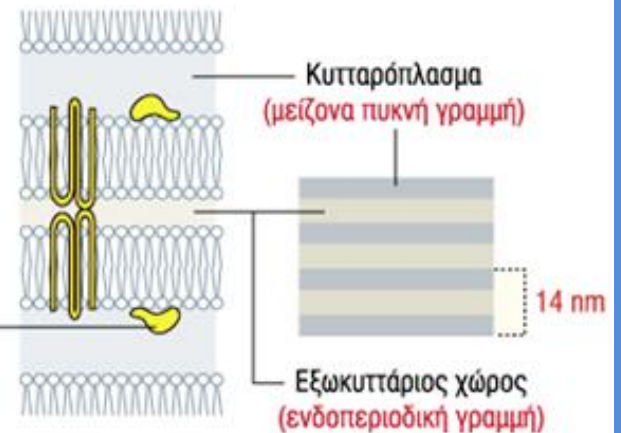
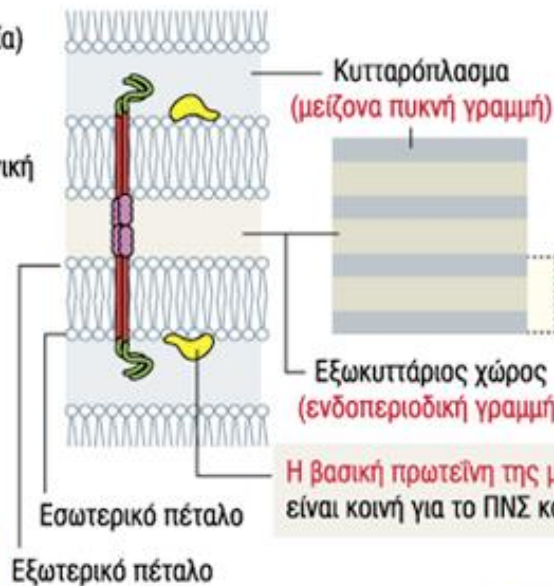
Στο κεντρικό νευρικό σύστημα, η ομοφιλική αλληλεπίδραση της **πρωτεολιπιδικής πρωτεΐνης (PLP)**, που συνδέεται με την κυτταροπλασματική μεμβράνη, σταθεροποιεί τις παρακείμενες στοιβές των μεμβρανών **των ολιγοδενδροκυττάρων**. Η PLP εμφανίζει **δομή τετρασπανίνης** με βραχείες και μακρές εξωκυττάριας αγκύλες και δύο ενδοκυττάριας ουρές.

Εξωκυττάρια περιοχή
(προσκολλητική λειτουργία)

Διαμεμβρανική
περιοχή

Ενδοκυττάρια περιοχή
(περιοχή μεταγωγής
σήματος)

**Πρωτεΐνη της μυελίνης
μηδέν (MPZ)**



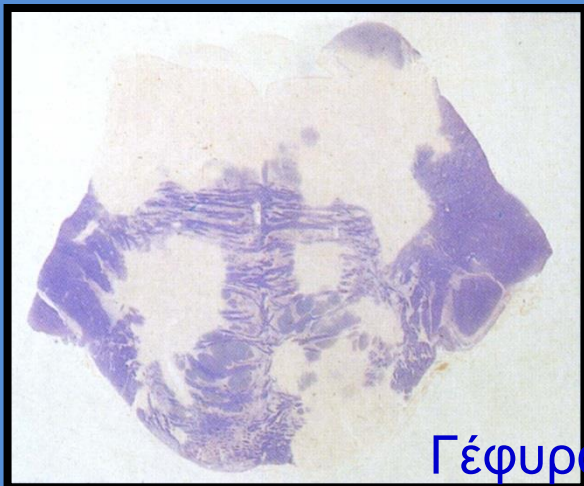
**Πρωτεολιπιδική πρωτεΐνη
(PLP)**

Δύο εξωκυττάριας αγκύλες

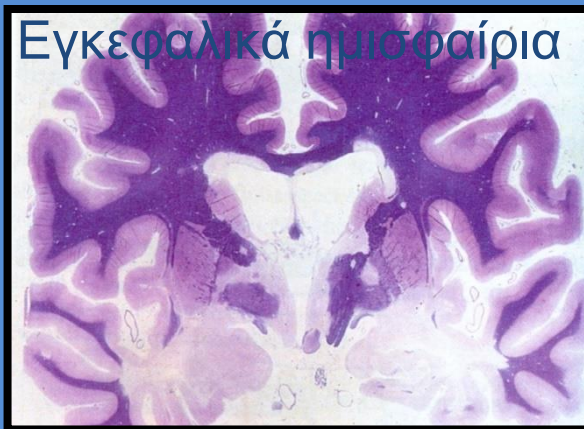Τέσσερις διαμεμβρανικές περιοχές

N-τελικές και C-τελικές ενδοκυττάριας ουρές

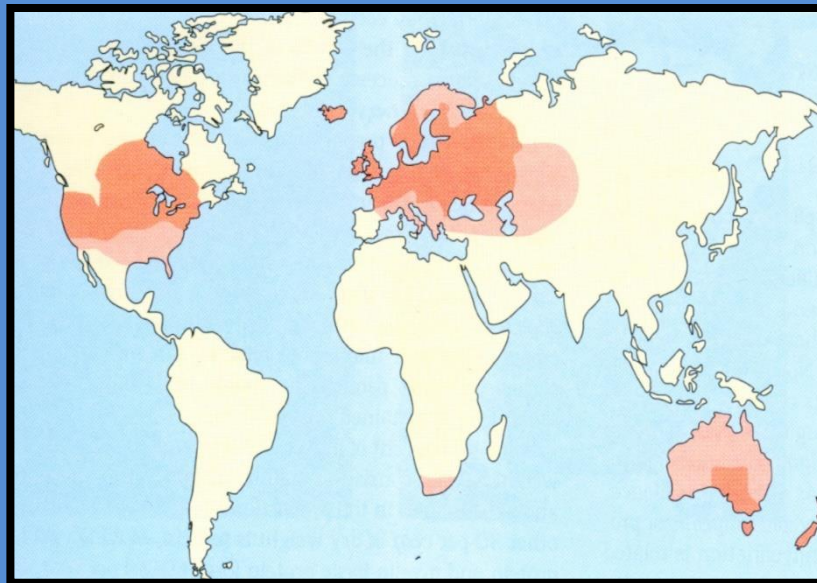
Νόσοι προσβολής μυελίνης



Γέφυρα



Εγκεφαλικά ημισφαίρια



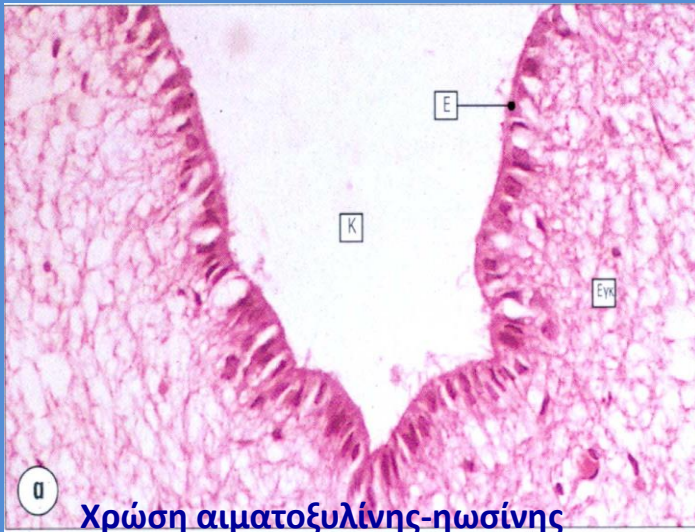Σκλήρυνση κατά πλάκας

- παράλυση
- αισθητηριακή απώλεια
- απώλεια συνέργειας

Νόσοι προσβολής μυελίνης

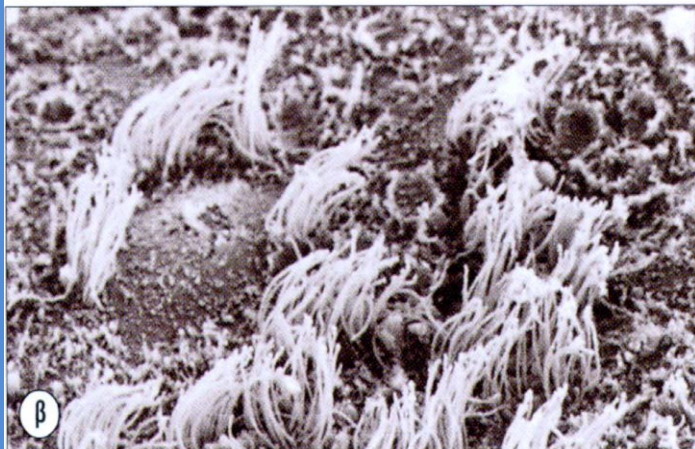Σε ένα εμύελο νευράξονα η ταχύτητα αγωγιμότητας μπορεί να φθάσει μέχρι **150m/sec!!!**
Σε καταστάσεις απομυελίνωσης η ταχύτητα αγωγιμότητας μπορεί να μειωθεί σε **0,5-10m/sec!!!**

Επενδυματικά κύτταρα



Τα επενδυματικά κύτταρα είναι **επιθηλιακά** και φέρουν **κροσσούς**.

Επενδύουν τις **εγκεφαλικές κοιλίες** και τον **κεντρικό σωλήνα** του νωτιαίου μυελού.

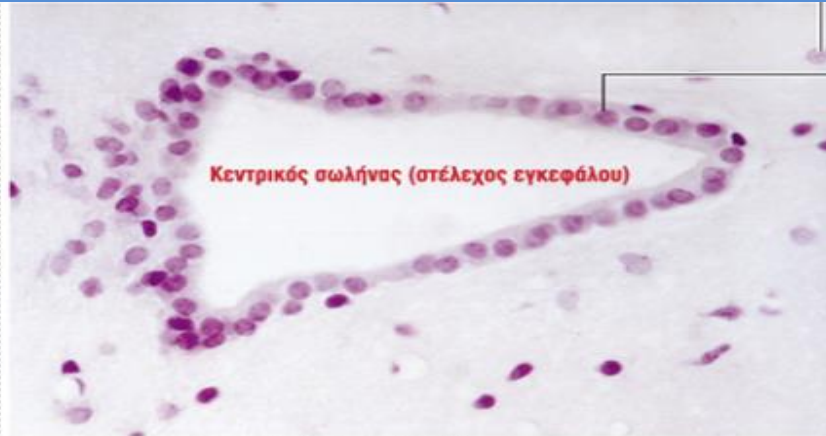


Δεν στηρίζονται σε βασική μεμβράνη.
Εχουν αποφυάδες που συγχωνεύονται με τις αποφυάδες των υποκείμενων αστροκυττάρων.

Ηλεκτρονικό μικροσκόπιο

Επενδυματικά κύτταρα

Κεντρικός Σωλήνας



Τα παρασκευάσματα παραχωρήθηκαν από τον Wan-hua Amy Yu, New York.

Ο **κεντρικός σωλήνας** επενδύεται κυρίως από επενδυματικά κύτταρα (όχι τανυκύτταρα).

Επένδυμα

Οι κοιλίες του εγκεφάλου και ο κεντρικός σωλήνας του νωτιαίου μυελού επενδύονται από μονόστιβο κυβοειδές επιθήλιο, το **επένδυμα**.

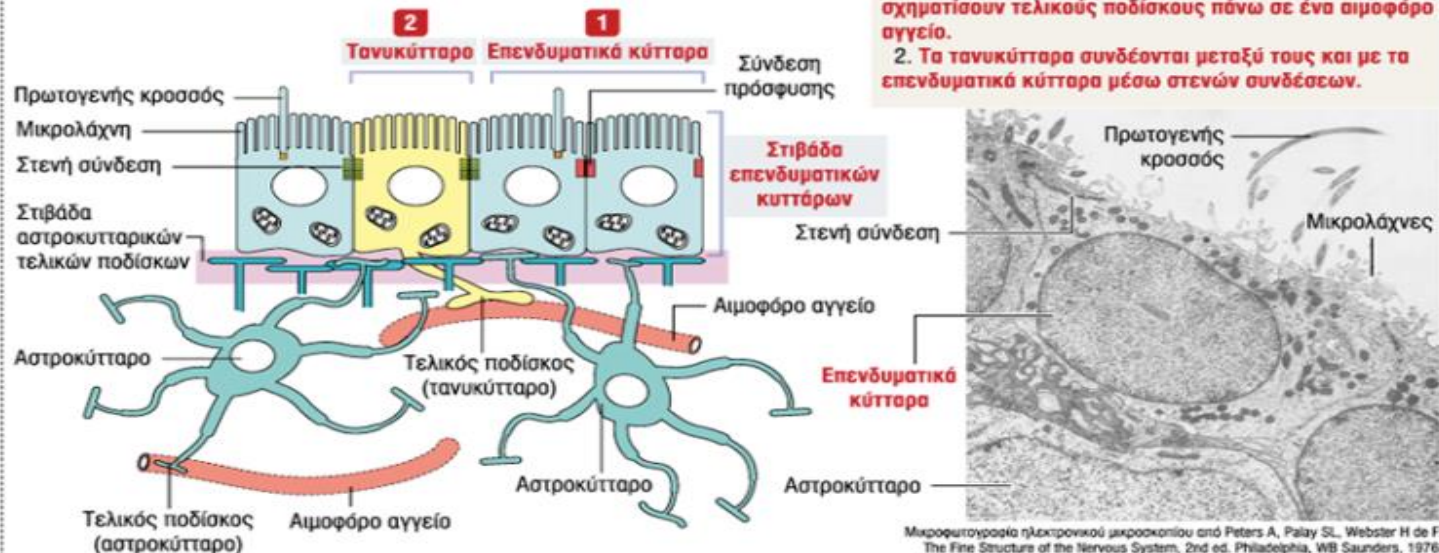
Το επένδυμα αποτελείται από δύο τύπους κυττάρων:

1 Τα **επενδυματικά κύτταρα** με κρυσσούς και μικρολάχνες στην κορυφαία τους περιοχή και άφθονα μιτοχόνδρια. Η βασική τους περιοχή έρχεται σε επαφή με αστροκυτταρικές αποφυάδες. Τα επενδυματικά κύτταρα συνδέονται μεταξύ τους μέσω συνδέσεων πρόσφυσης.

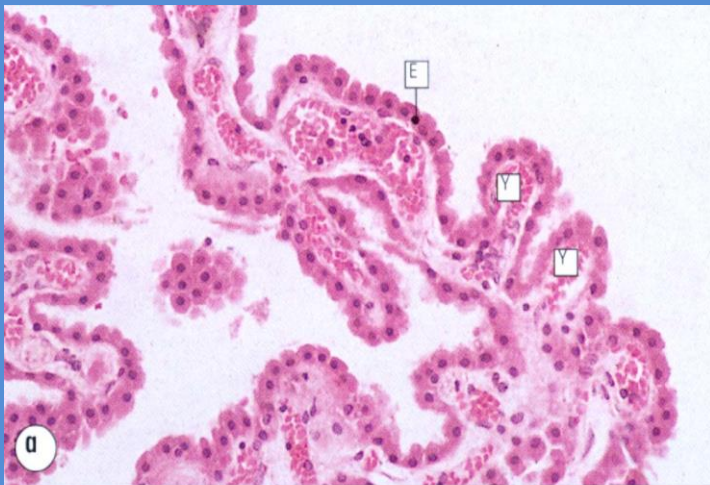
2 Τα **τανυκύτταρα** (στην τρίτη κοιλία) αποτελούν εξειδικευμένα επενδυματικά κύτταρα. Παρατηρούνται δύο διαφορετικά χαρακτηριστικά:

1. Οι **βασικές αποφυάδες** τους επεκτείνονται διαμέσου της στιβάδας των αστροκυτταρικών αποφυάδων, για να σχηματίσουν τελικούς ποδίσκους πάνω σε ένα αιμοφόρο αγγείο.

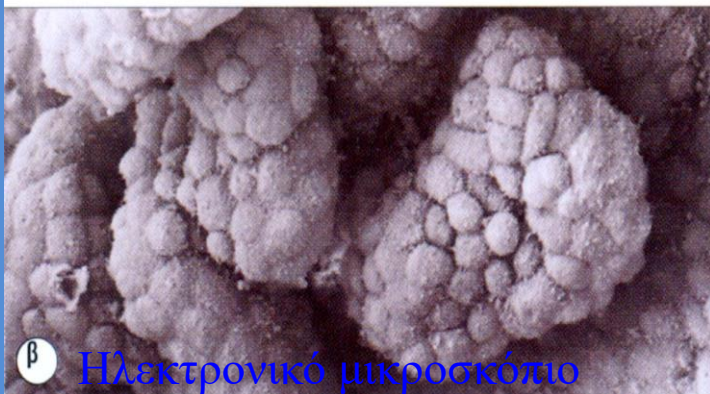2. Τα **τανυκύτταρα** συνδέονται μεταξύ τους και με τα επενδυματικά κύτταρα μέσω στενών συνδέσεων.



Χοριοειδές Πλέγμα



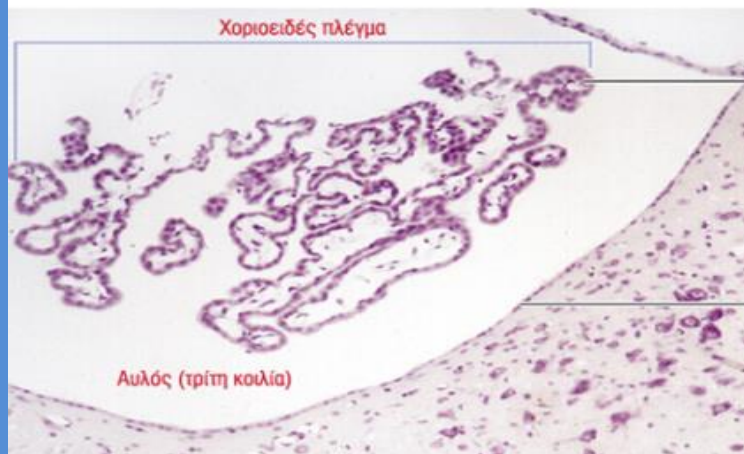
- εγκεφαλικές κοιλίες
- παραγωγή εγκεφαλονωτιαίου υγρού



Κυβοειδή επιθηλιακά κύτταρα που σχηματίζουν θηλές

Χοριοειδές Πλέγμα

Παραγωγή ΕΝΥ

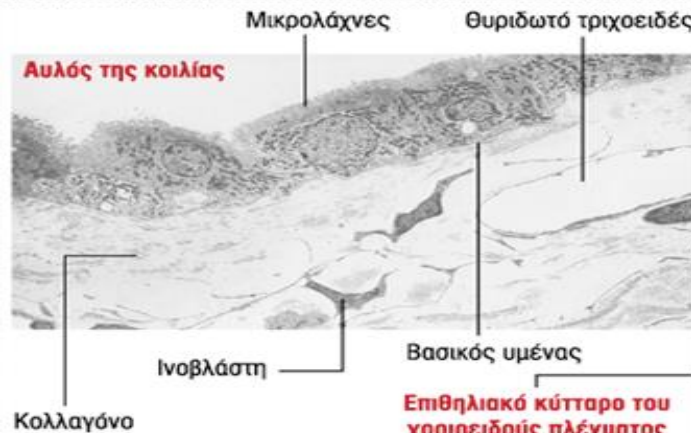

Το **επιθήλιο του χοριοειδούς πλέγματος** αποτελείται από κυβοειδή κύτταρα συνδεδεμένα με στενές συνδέσεις, τα οποία φέρουν μικρολάχνες στην κορυφαία περιοχή τους, αναδιπλώσεις στη βασική κυτταροπλασματική τους μεμβράνη και άφθονα μιτοχόνδρια.

Τα κύτταρα του χοριοειδούς επιθηλίου παράγουν το **εγκεφαλονωτιαίο υγρό**.

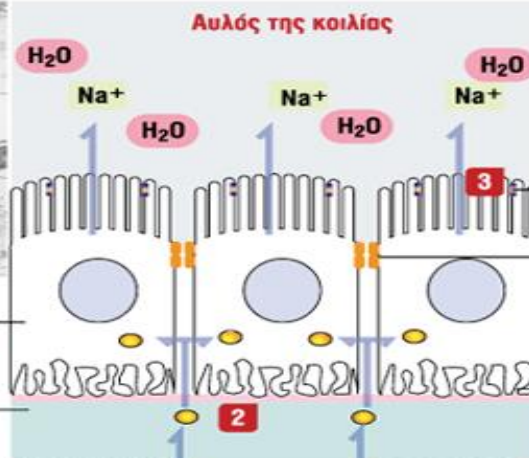
Το **επενδυματικό επιθήλιο** αποτελείται από κυβοειδή κύτταρα συνδεδεμένα με **δεσμοσώματα**, τα οποία φέρουν μικρολάχνες και κροσσούς στην κορυφαία περιοχή τους καθώς και άφθονα μιτοχόνδρια.

Τα **τανυκύτταρα**, εξειδικευμένα κύτταρα που βρίσκονται στην τρίτη κοιλία, φέρουν αποφυάδες στη βασική τους περιοχή, που σχηματίζουν τους τελικούς ποδιόσκους στην επιφάνεια των αιμοφόρων αγγείων. Τα **τανυκύτταρα συνδέονται μεταξύ τους καθώς και με τα επενδυματικά κύτταρα μέσω στενών συνδέσεων**.



Επιθηλιακό κύτταρο του χοριοειδούς πλέγματος
Χαλαρός συνδετικός ιστός

2 Υγρό, διαλύτες και πρωτεΐνες εισέρχονται στο κύτταρο.



3 Η ΑΤΡάση $-Na^+, K^+$ αντλεί Na^+ στον αυλό της κοιλίας και δημιουργεί μια ωσμωτική κλίση, που διευκολύνει τη διάχυση του νερού από το κύτταρο στον εξωκυττάριο χώρο.

ΑΤΡάση $-Na^+, K^+$

Μικρολάχνη

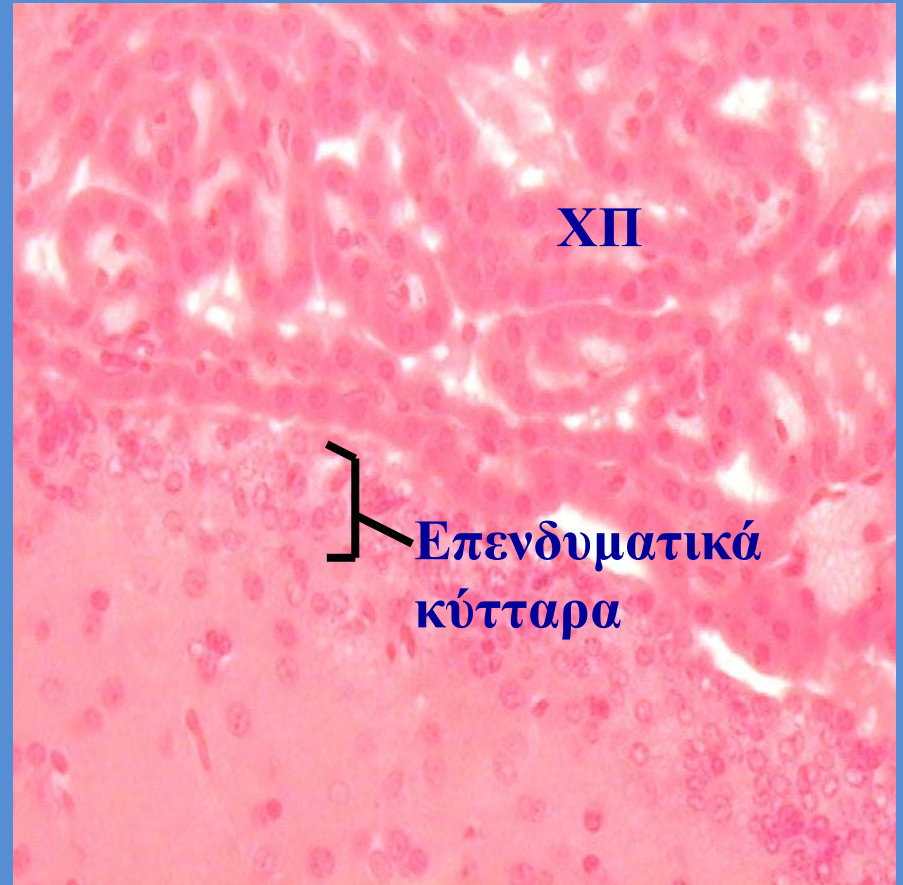
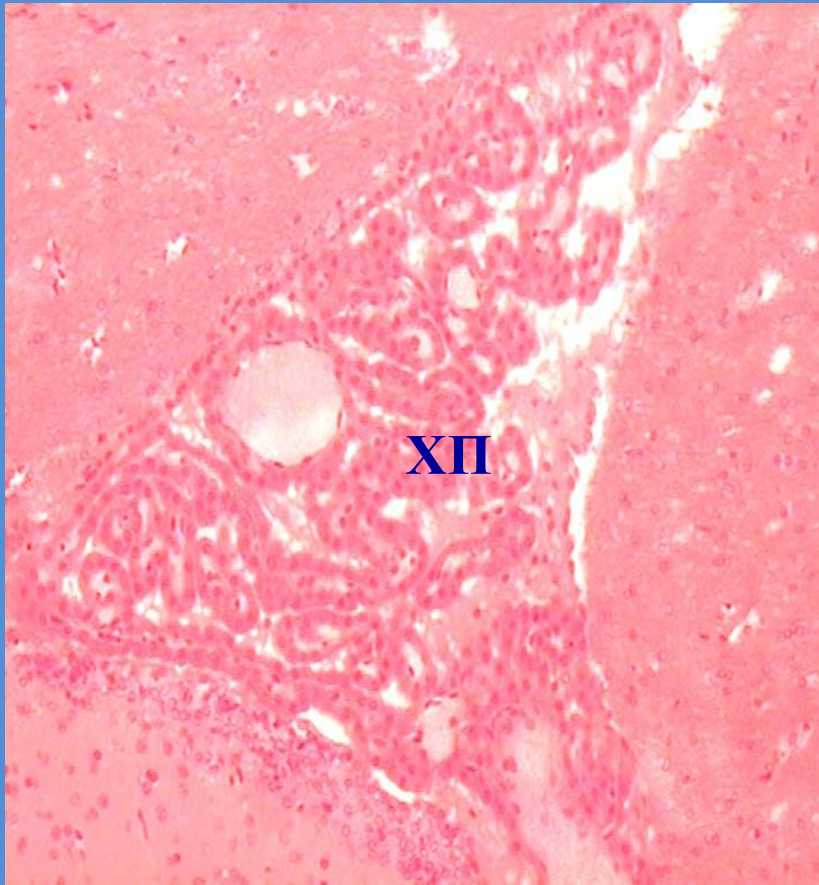
Οι στενές συνδέσεις της κορυφαίας περιοχής αποτελούν τμήμα του φραγμού του εγκεφαλονωτιαίου υγρού
Αναδιπλώσεις της πλαγιοβασικής μεμβράνης και υποκείμενος βασικός υμένας

1 Η υδροστατική πίεση στο εσωτερικό του θυριδωτού τριχοειδούς είναι υπεύθυνη για τη διακίνηση της τελικής ποσότητας νερού, διαλυτών ουσιών και πρωτεϊνών, που εισέρχονται στον περιβάλλοντα χαλαρό συνδετικό ιστό.

Θυριδωτό τριχοειδές

Τα ενδοθηλιακά κύτταρα **στερούνται στενών συνδέσεων και είναι θυριδωτά**

Χοριοειδές Πλέγμα (ΧΠ)



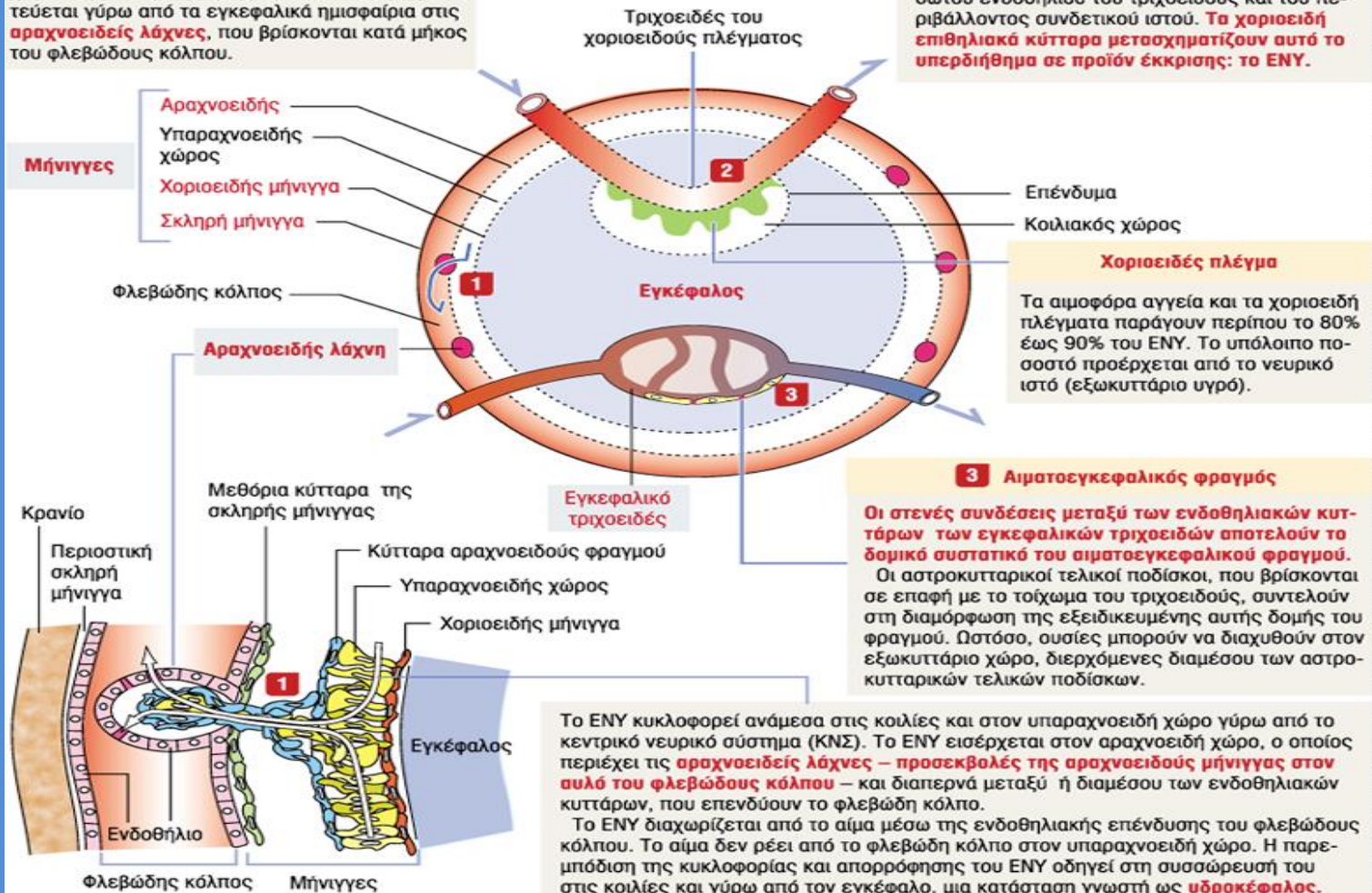
Φραγμοί Εγκεφαλικής Διαπερατότητας

1 Φραγμός αραχνοειδούς μήνιγγας-ENY

Η αραχνοειδής μεμβράνη εμποδίζει το εγκεφαλονωτιαίο υγρό (ENY) του υπαραχνοειδούς χώρου να έρθει σε επαφή με το υγρό του εξωκυττάριου χώρου της σκληρής μήνιγγας. Το ENY παροχετεύεται γύρω από τα εγκεφαλικά ημισφαίρια στις **αραχνοειδείς λάχνες**, που βρίσκονται κατά μήκος του φλεβώδους κόλπου.

2 Φραγμός αίματος-ENY

Η σύνθεση του ENY από το χοριοειδές πλέγμα πραγματοποιείται μέσω της διόδου ενός υπερδιηθήματος του πλάσματος διαμέσου του θυριδωτού ενδοθηλίου του τριχοειδούς και του περιβάλλοντος συνδετικού ιστού. Τα **χοριοειδή επιθηλιακά κύτταρα μετασχηματίζουν αυτό το υπερδιήθημα σε προϊόν έκκρισης: το ENY.**



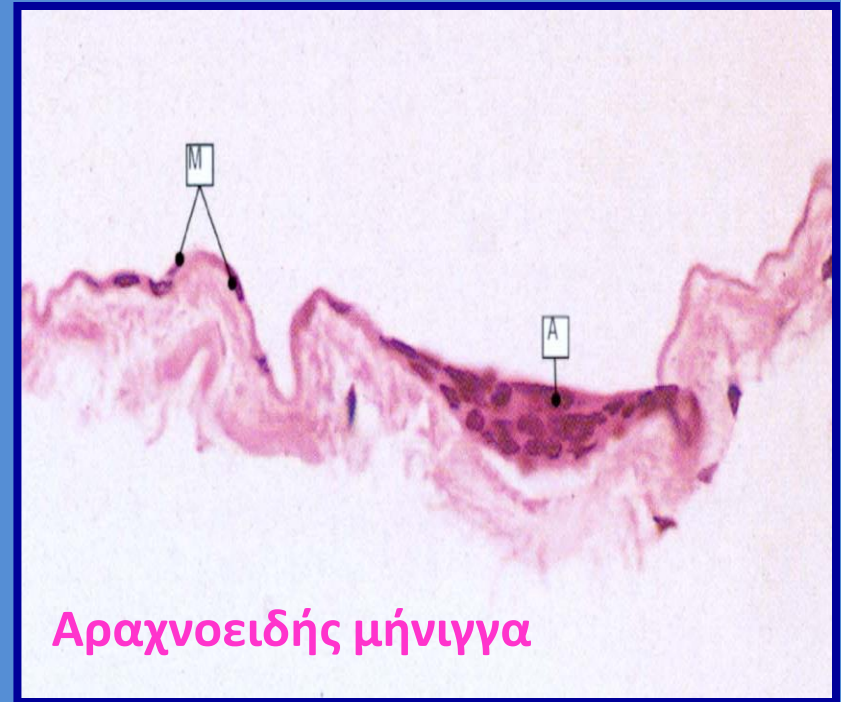
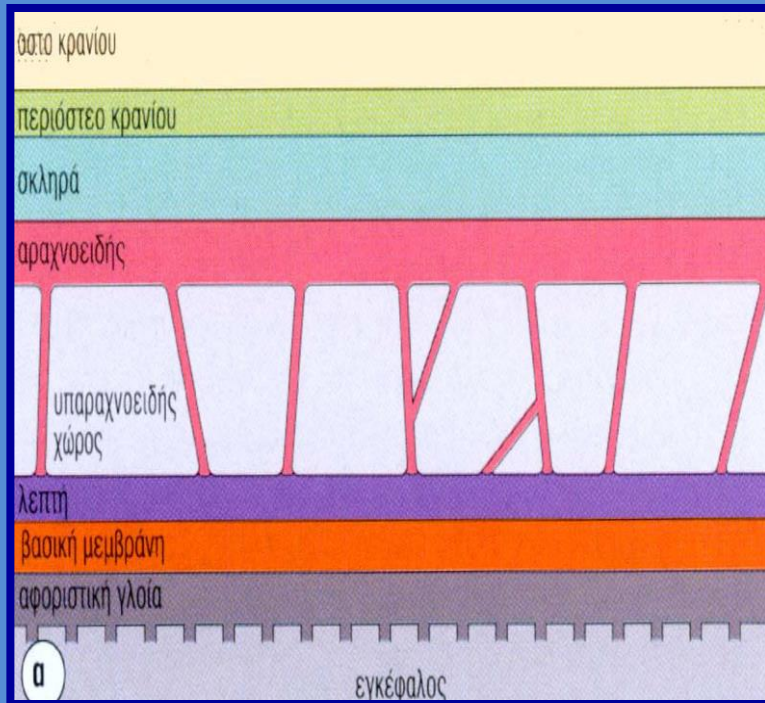
Χοριοειδές πλέγμα
Τα αιμοφόρα αγγεία και τα χοριοειδή πλέγματα παράγουν περίπου το 80% έως 90% του ENY. Το υπόλοιπο ποσοστό προέρχεται από το νευρικό ιστό (εξωκυττάριο υγρό).

3 Αιματοεγκεφαλικός φραγμός

Οι στενές συνδέσεις μεταξύ των ενδοθηλιακών κυττάρων των εγκεφαλικών τριχοειδών αποτελούν το δομικό συστατικό του αιματοεγκεφαλικού φραγμού. Οι αστροκυτταρικοί τελικοί ποδίσκοι, που βρίσκονται σε επαφή με το τοίχωμα του τριχοειδούς, συντελούν στη διαμόρφωση της εξειδικευμένης αυτής δομής του φραγμού. Ωστόσο, ουσίες μπορούν να διαχυθούν στον εξωκυττάριο χώρο, διερχόμενες διαμέσου των αστροκυτταρικών τελικών ποδίσκων.

Το ENY κυκλοφορεί ανάμεσα στις κοιλίες και στον υπαραχνοειδή χώρο γύρω από το κεντρικό νευρικό σύστημα (ΚΝΣ). Το ENY εισέρχεται στον αραχνοειδή χώρο, ο οποίος περιέχει τις **αραχνοειδείς λάχνες – προσεκβολές της αραχνοειδούς μήνιγγας στον αυλό του φλεβώδους κόλπου** – και διαπερνά μεταξύ ή διαμέσου των ενδοθηλιακών κυττάρων, που επενδύουν το φλεβώδη κόλπο.
Το ENY διαχωρίζεται από το αίμα μέσω της ενδοθηλιακής επένδυσης του φλεβώδους κόλπου. Το αίμα δεν ρέει από το φλεβώδη κόλπο στον υπαραχνοειδή χώρο. Η παρεμπόδιση της κυκλοφορίας και απορρόφησης του ENY οδηγεί στη συσσώρευση του στις κοιλίες και γύρω από τον εγκέφαλο, μια κατάσταση γνωστή ως **υδροκέφαλος**.

Μήνιγγες

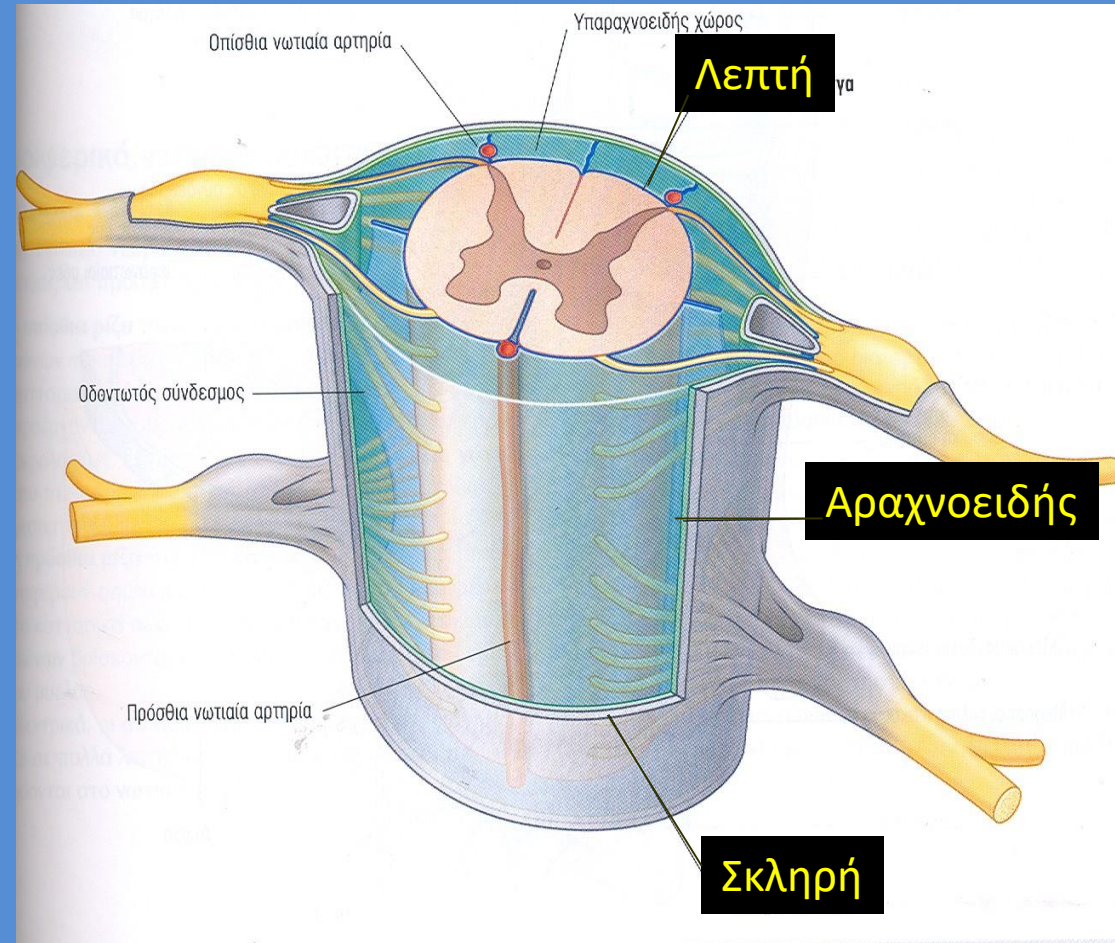
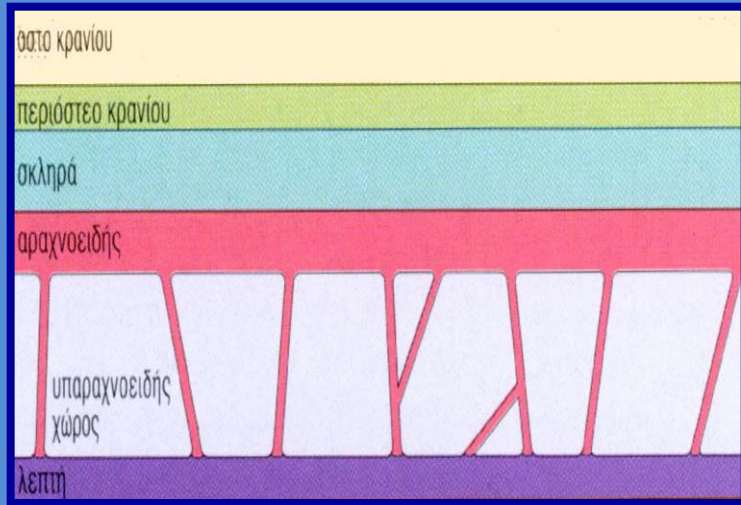


- σκληρή (dura)
- αραχνοειδής (arachnoid)
- λεπτή (pia)

Δομικά στοιχεία μήνιγγας

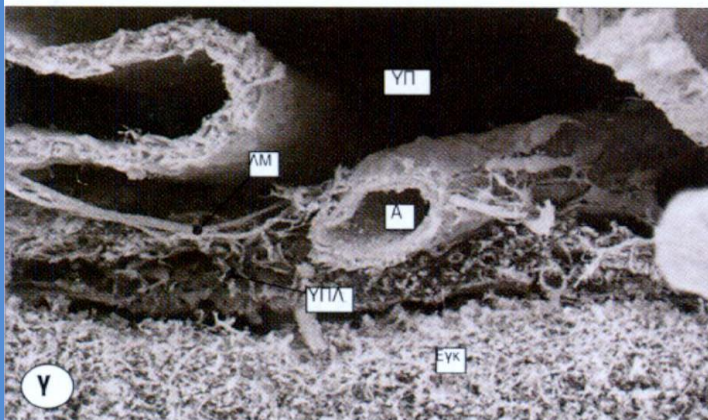
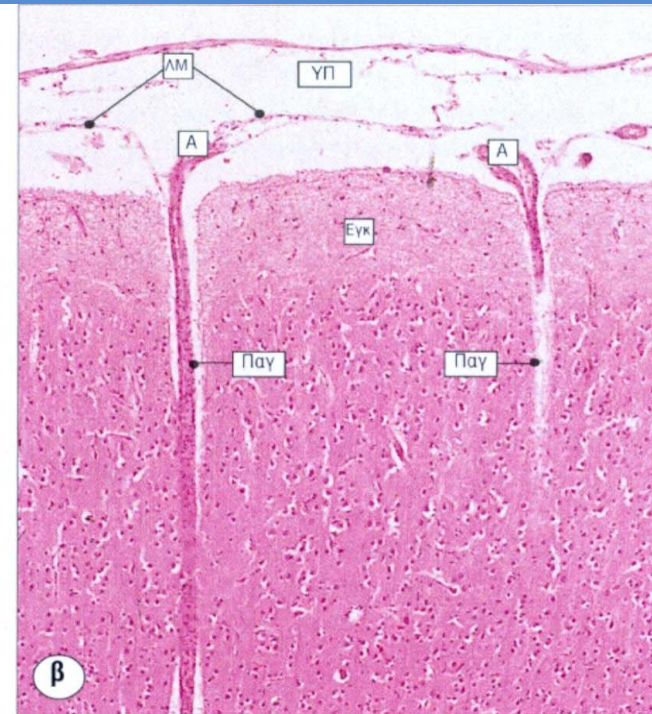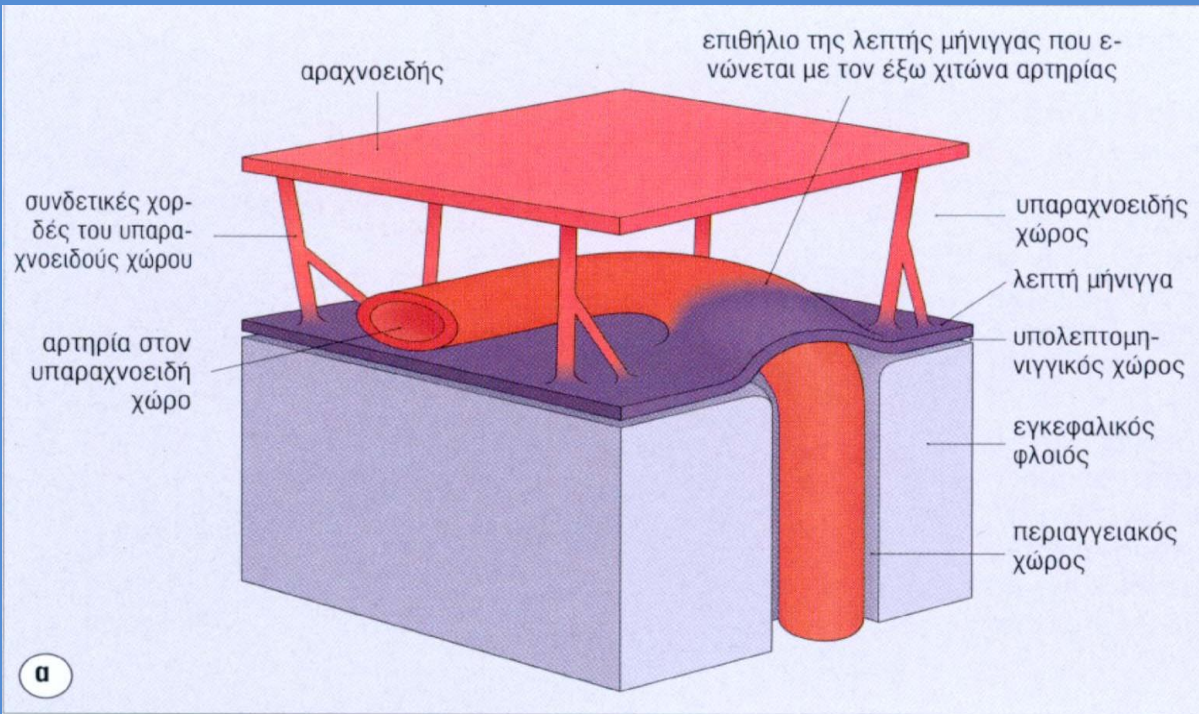
- ινοκολλαγονώδης ιστός
- μηνιγγοθηλιακά κύτταρα (επιθηλιακού τύπου)

Μήνιγγες (II)



- σκληρή
- αραχνοειδής
- λεπτή (χοριοειδής)

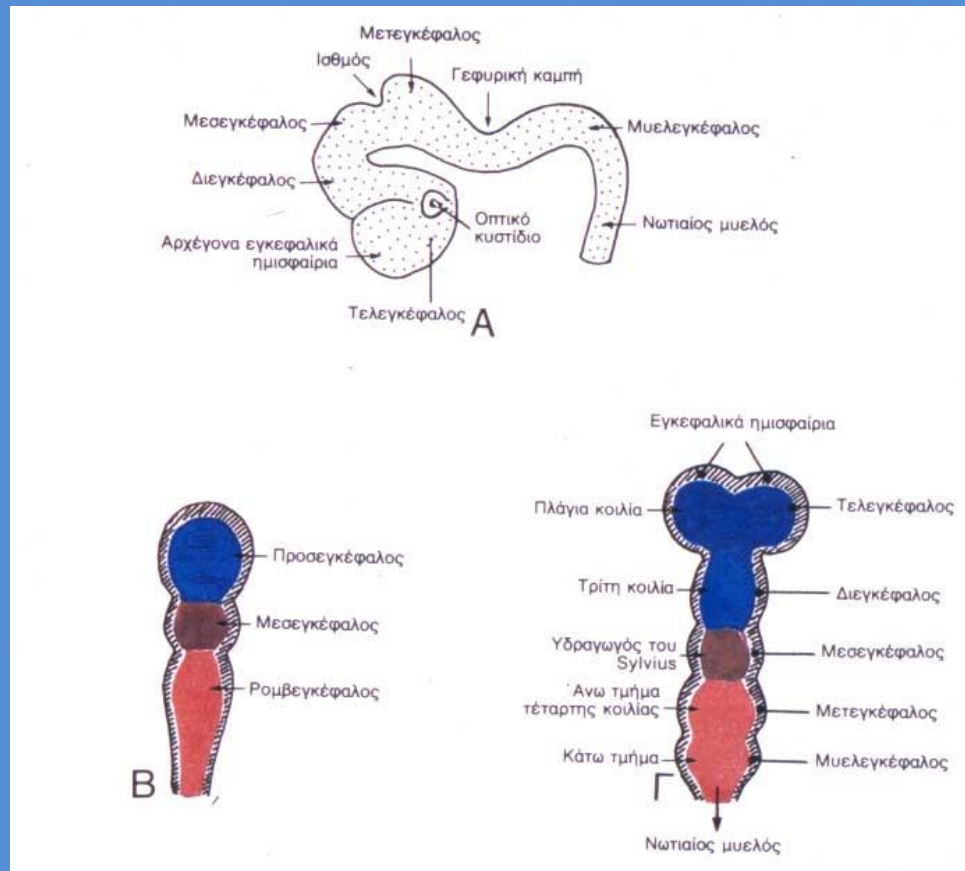
Αγγείωση



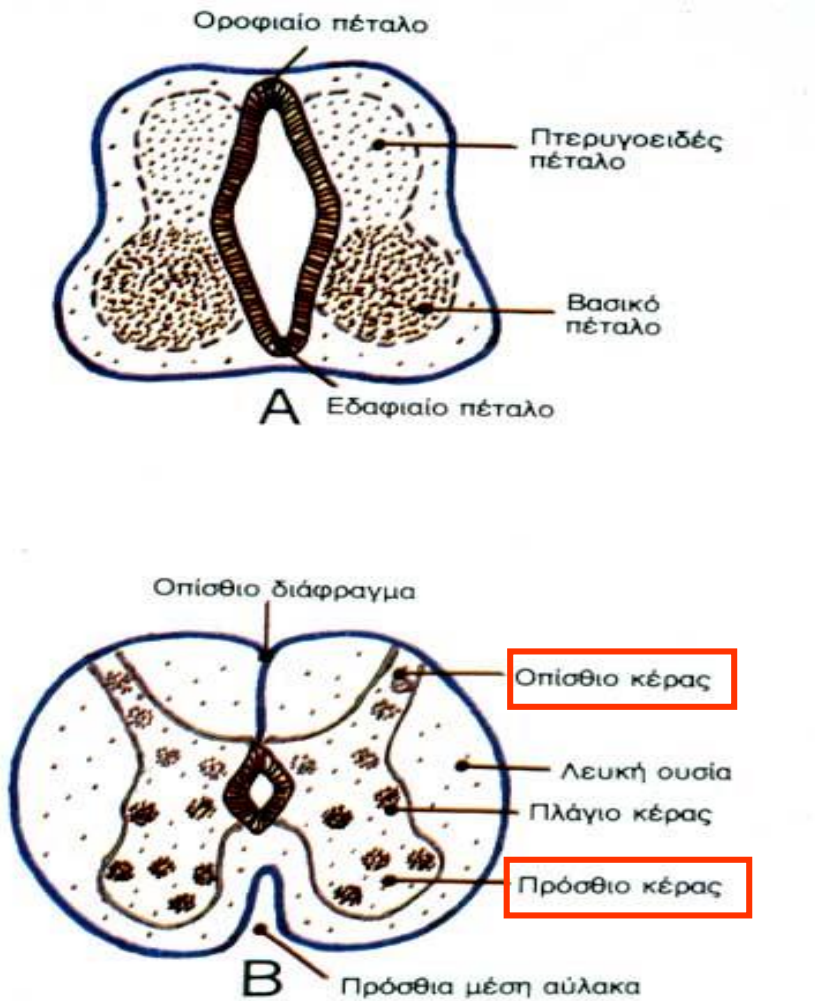
- τα αρτηρίδια πορεύονται στον υπαραχνοειδή χώρο πριν στραφούν και εισέλθουν στον εγκέφαλο
- **περιαγγειακός χώρος** (χώρος των Virchow και Robin)
- ο Περιαγγειακός χώρος απομονώνεται από τον υπαραχνοειδή με αναδιπλώσεις της λεπτής μήνιγγας

Ανάπτυξη νωτιαίου μυελού (NM)

- Ο ΝΜ αναπτύσσεται από το ουραίο τμήμα του νευρικού σωλήνα



Ανάπτυξη νωτιαίου μυελού: πέταλα



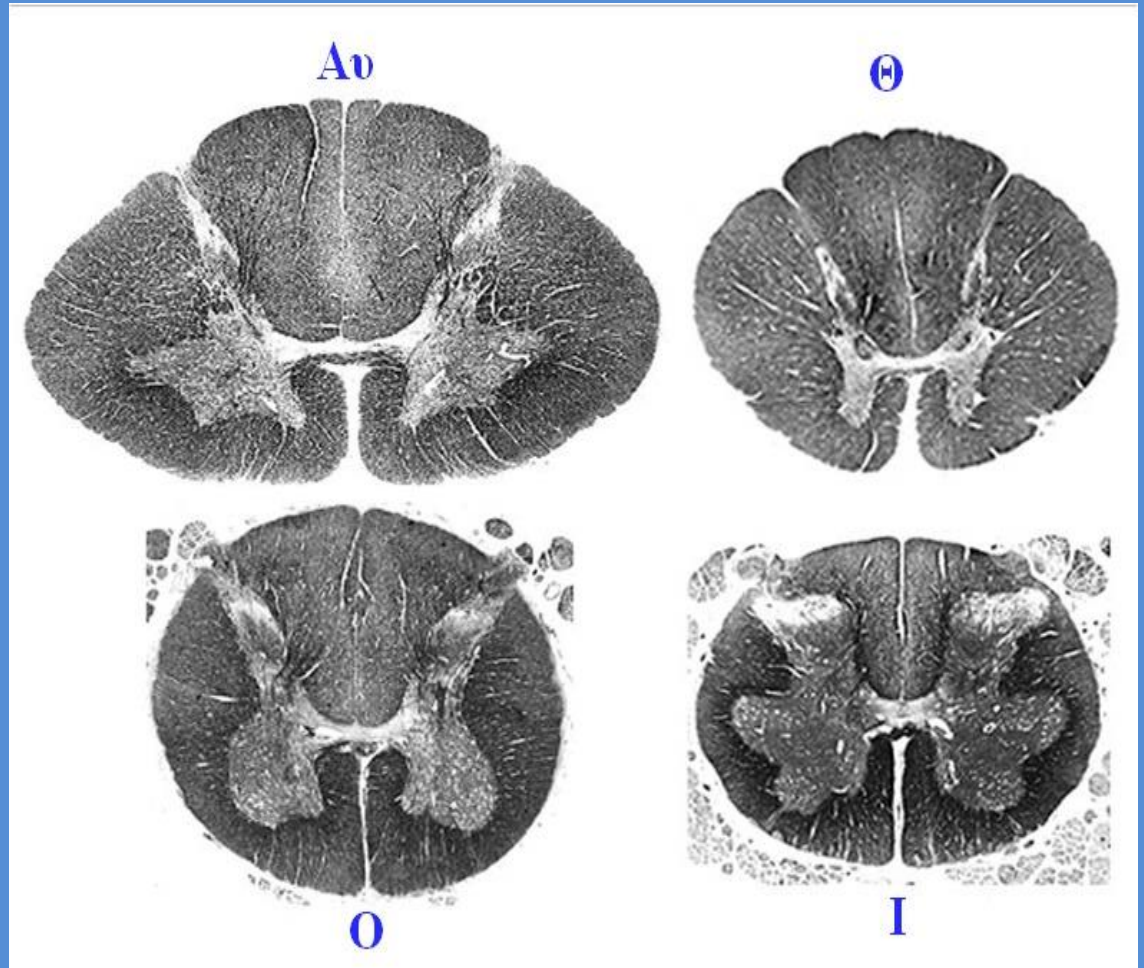
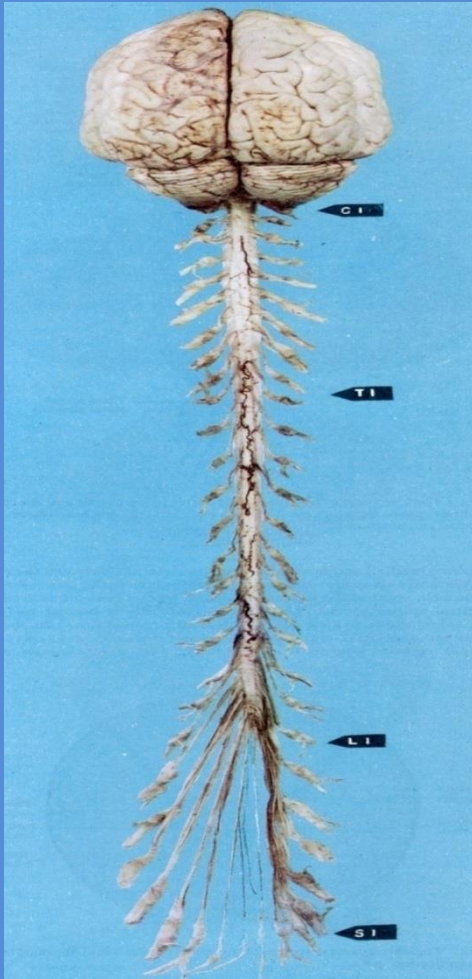Πτερυγοειδές πέταλο: οπισθοπλάγια πάχυνση ενδιάμεσης στιβάδας αποτέλεσμα ταχέως πολλαπλασιασμού αισθητικών νευροβλαστών → **οπίσθιο κέρασ NM** (σωματικό & σπλαγχνικό προσαγωγό σύστημα)

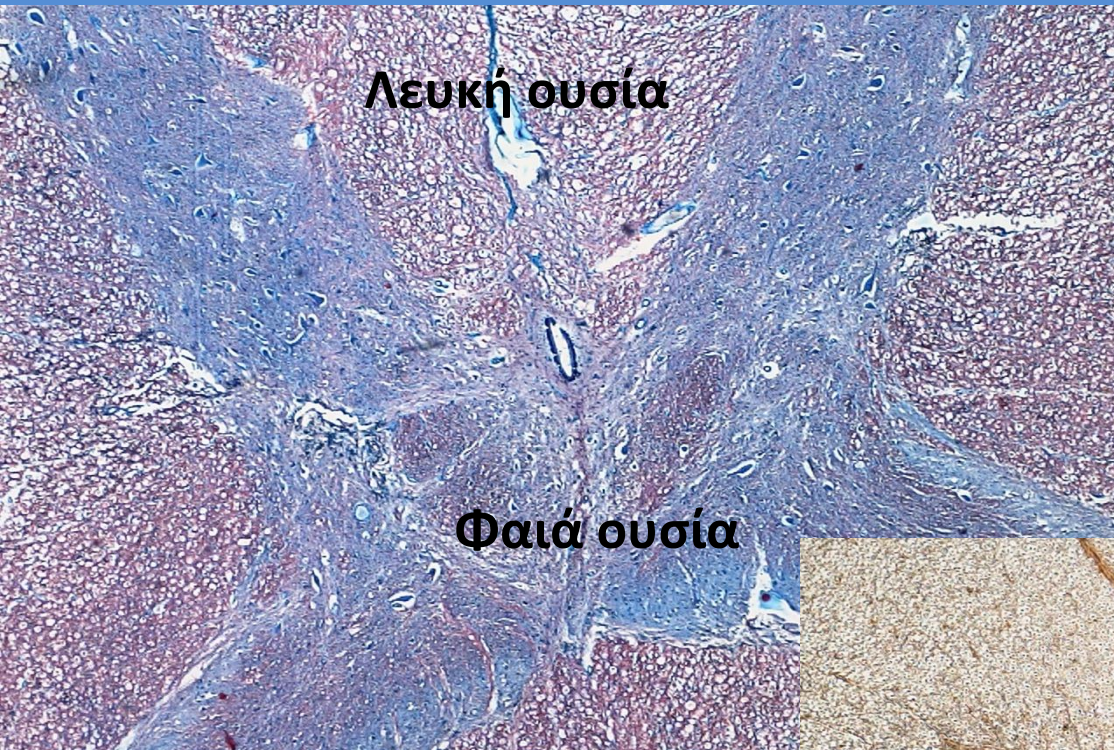
Περιοριστική αύλακα (sulcus limitans): επιμήκης αύλακα η οποία διαχωρίζει το πτερυγοειδές πέταλο από το βασικό- (δε διατηρείται στο NM αλλά στο ρομβοειδή βόθρο)

Βασικό πέταλο: προσθιοπλάγια πάχυνση ενδιάμεσης στιβάδας προϊόν ταχέως πολλαπλασιασμού κινητικών νευροβλαστών → **πρόσθιο και πλάγιο κέρασ NM** (σωματικό και σπλαγχνικό απαγωγό σύστημα)

Σχήμα 2.7. Διαδοχικά στάδια στην ανάπτυξη του ΝΜ. Σχηματισμός των προσθίων κεράτων που περιέχουν κινητικούς πυρήνες, των οπισθίων κεράτων που περιέχουν αισθητικούς πυρήνες καθώς και των πλαγίων κεράτων.

Νωτιαίος μυελός





Λευκή ουσία

Φαιά ουσία

Χρώση Masson

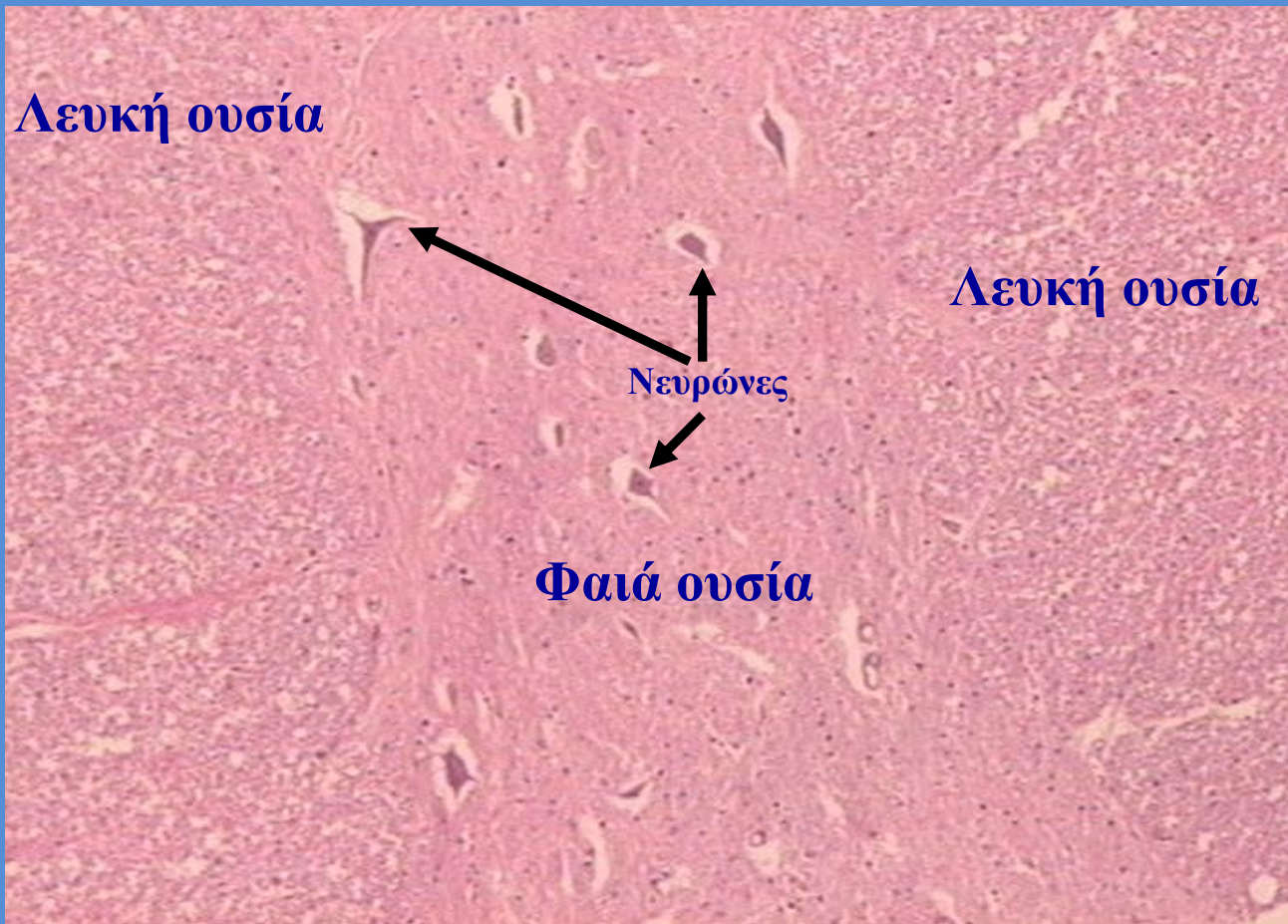


Φαιά ουσία

Λευκή ουσία

Χρώση αργύρου

Νωτιαίος Μυελός

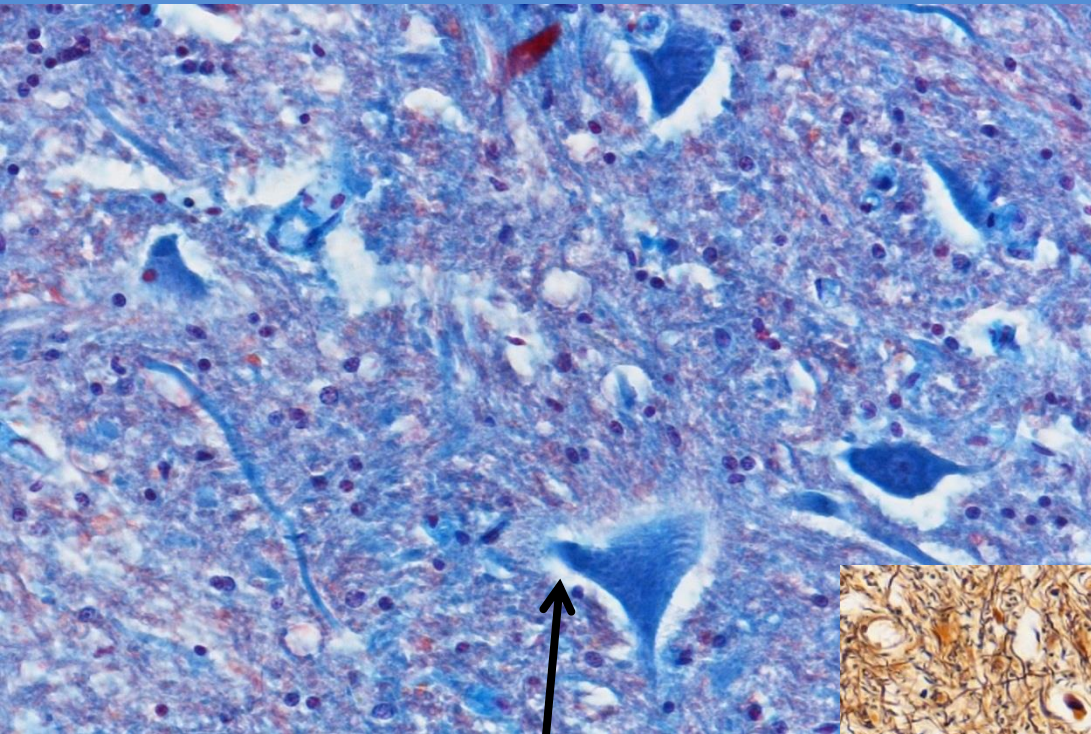


ΛΕΥΚΗ ΟΥΣΙΑ

- νευρικές ίνες
- νευρογλοιακά κύτταρα

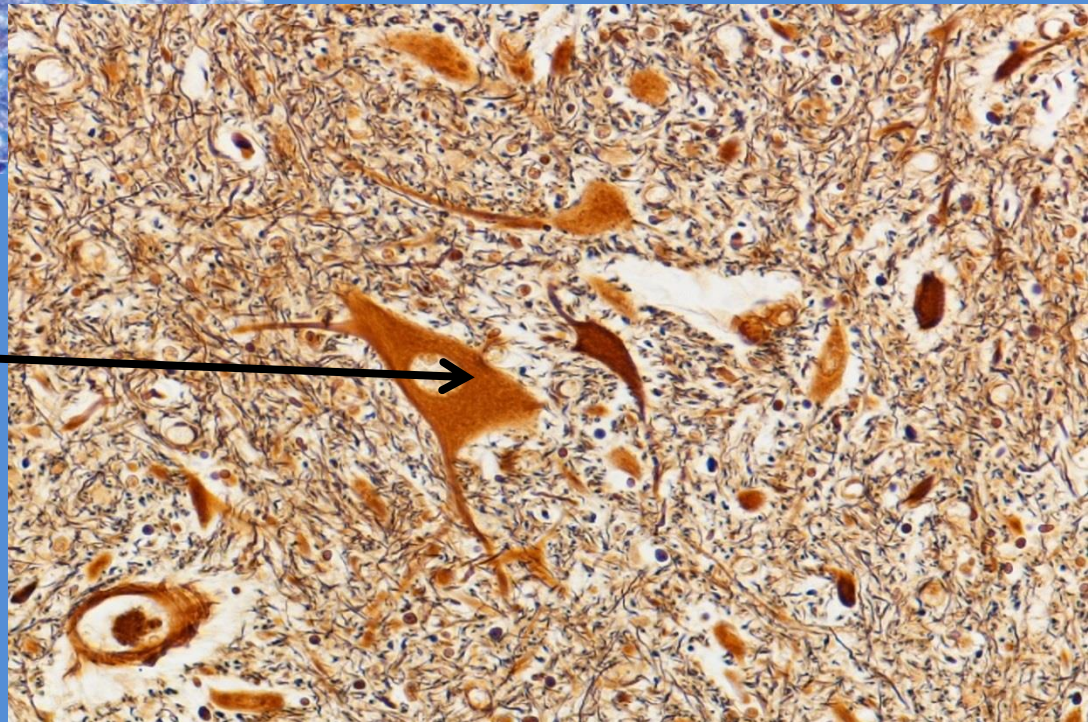
ΦΑΙΑ ΟΥΣΙΑ

- σώματα νευρώνων
- νευρικές ίνες
- νευρογλοιακά κύτταρα



Χρώση Masson

Χρώση αργύρου



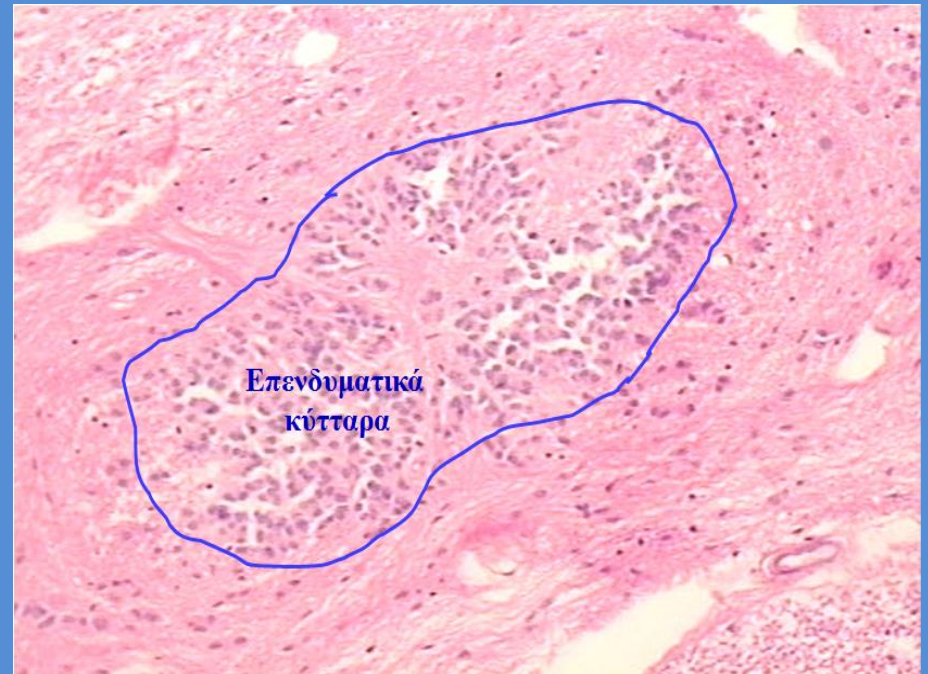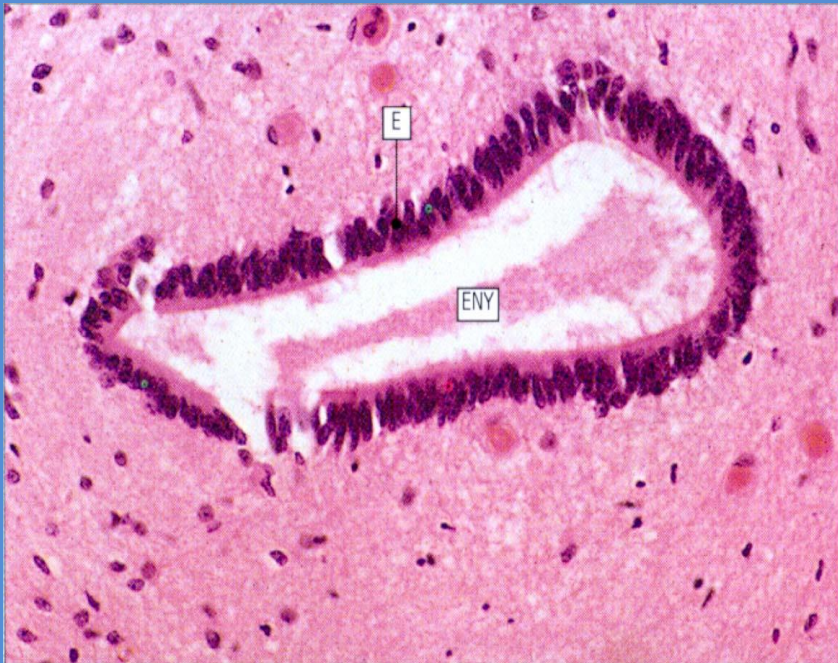Νευρώνες
στη
φαιά ουσία

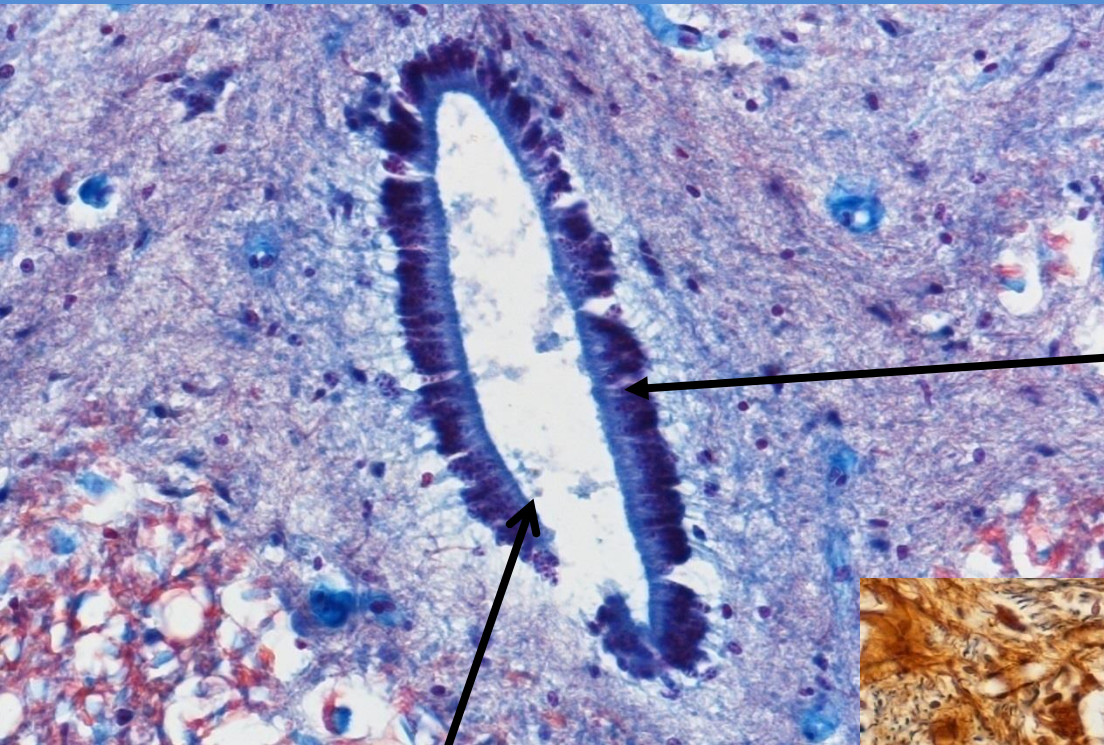


Νωτιαίος μυελός

Κεντρικός σωλήνας

- επενδύεται από **επενδυματικά κύτταρα**
- περιέχει ENY



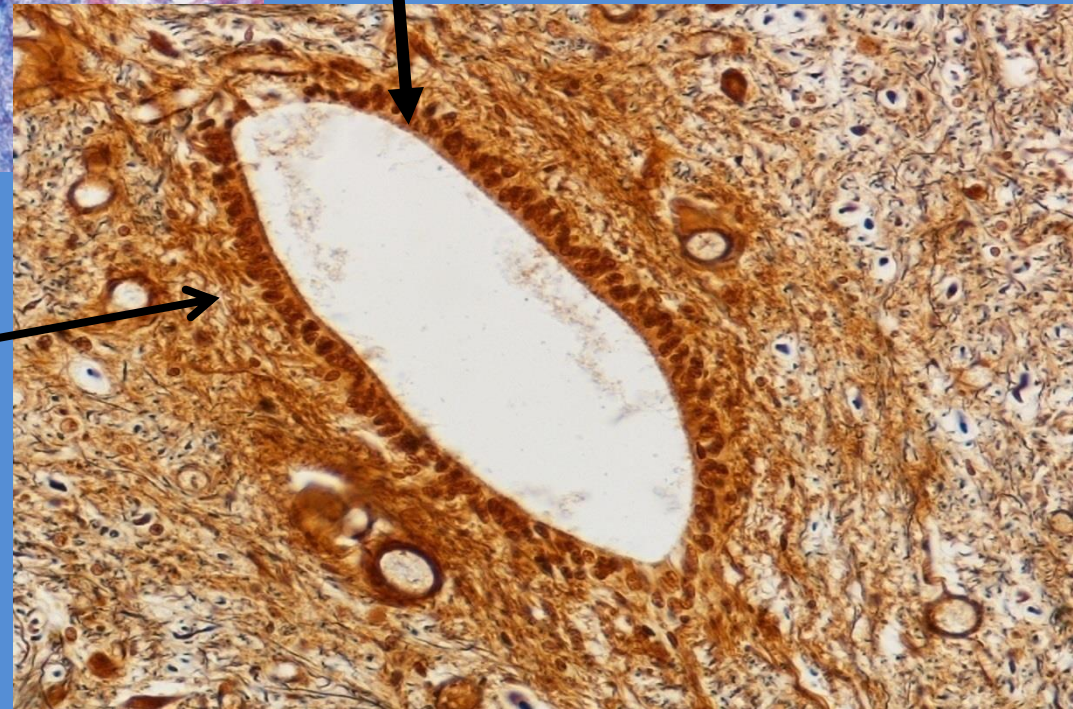


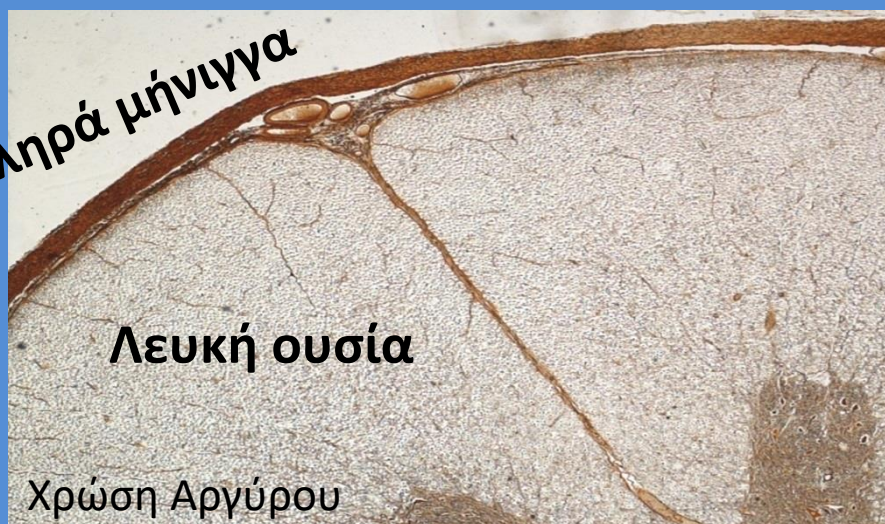
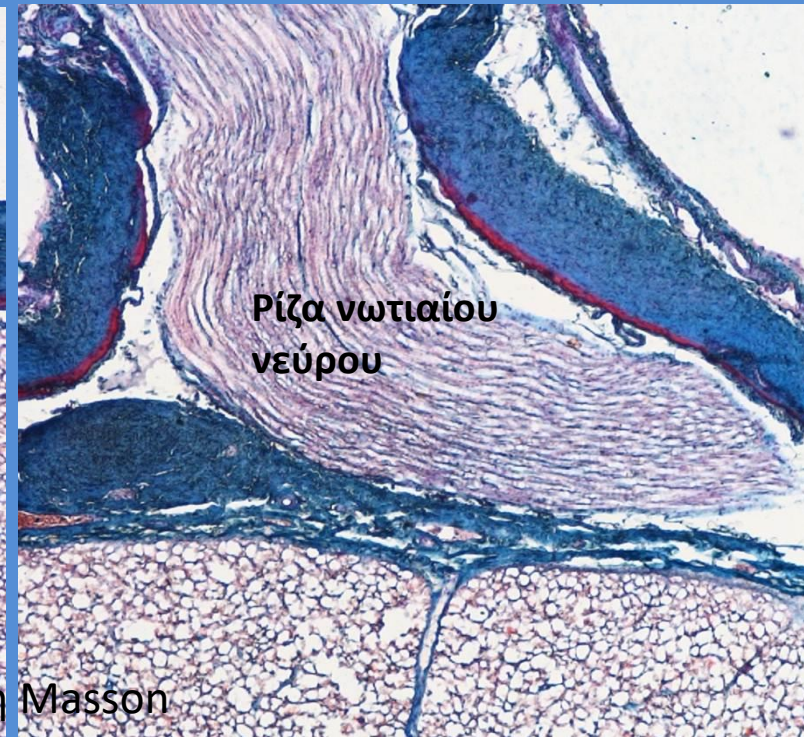
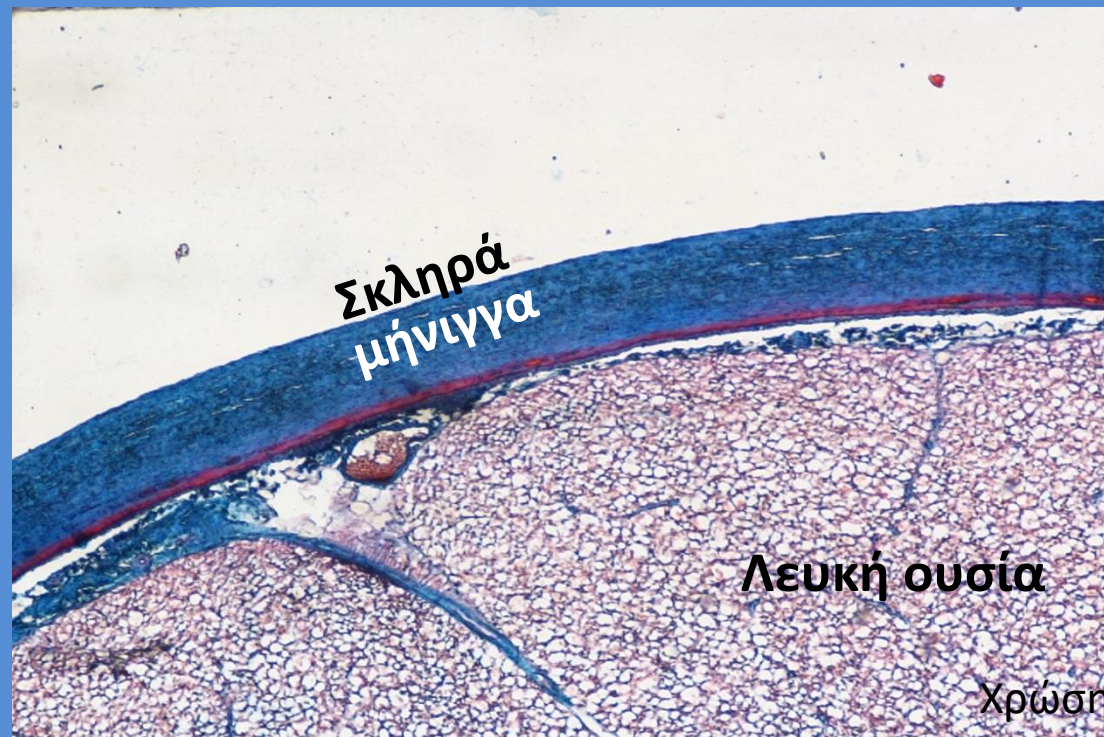
Χρώση Masson

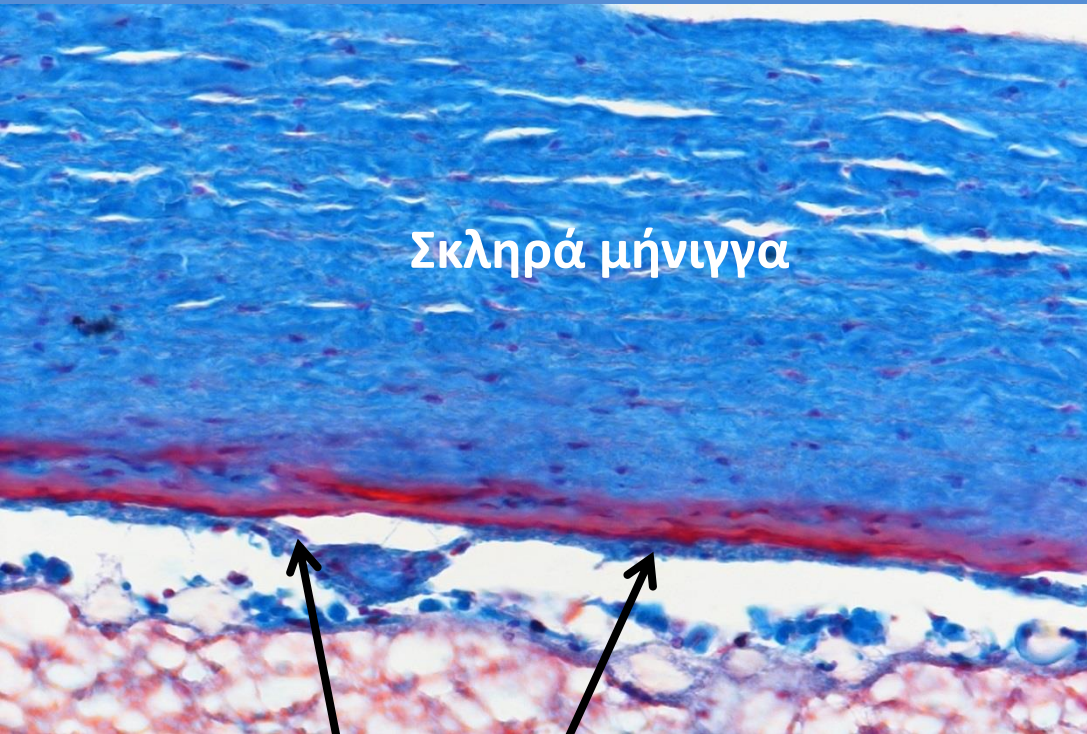
Επενδυματικά κύτταρα

Χρώση Αργύρου

Κεντρικός σωλήνας
νωτιαίου μυελού

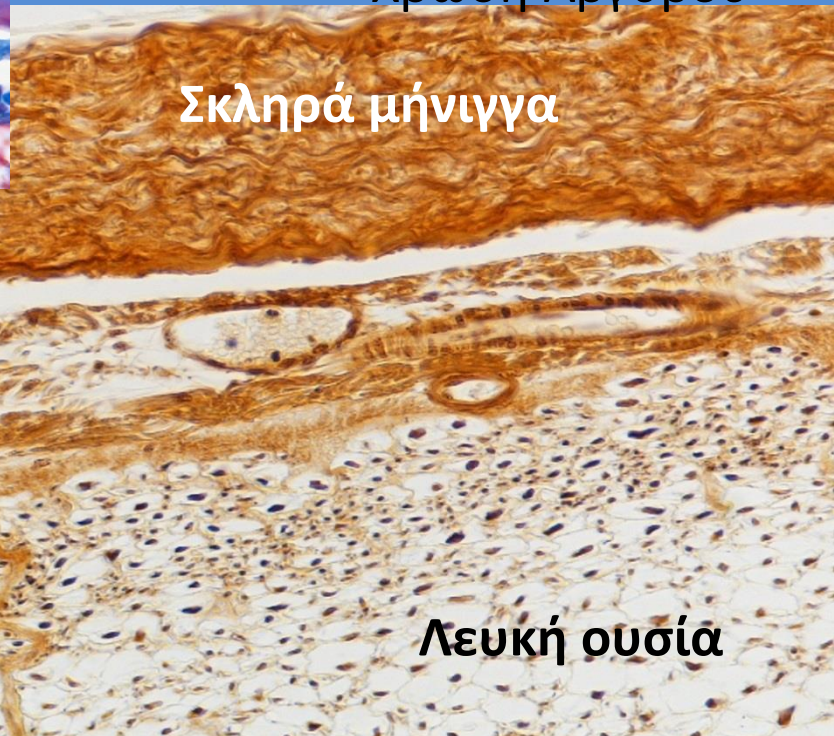






Σκληρά μήνιγγα

Χρώση Masson

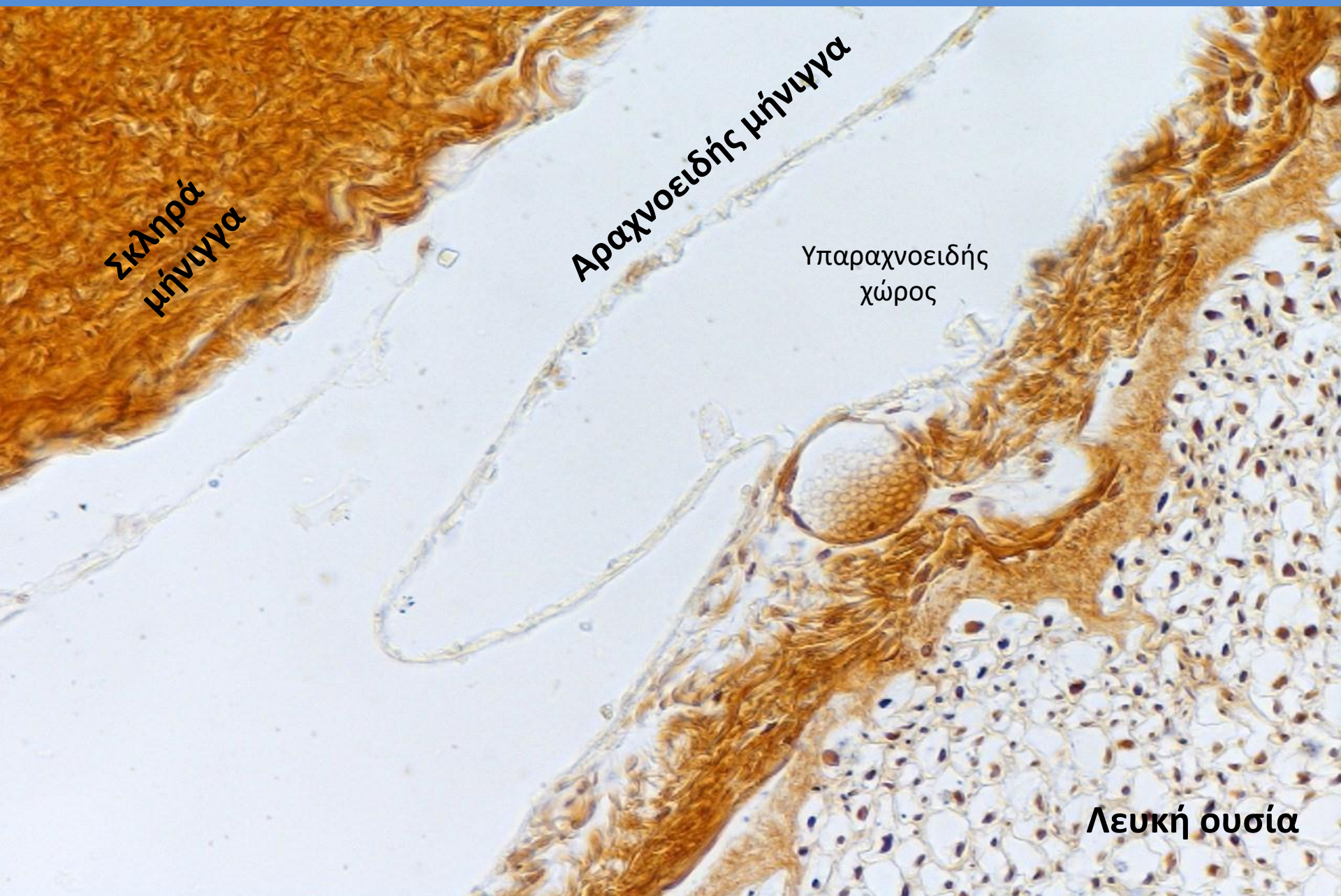


Χρώση Αργύρου

Σκληρά μήνιγγα

Αραχνοειδής μήνιγγα

Λευκή ουσία

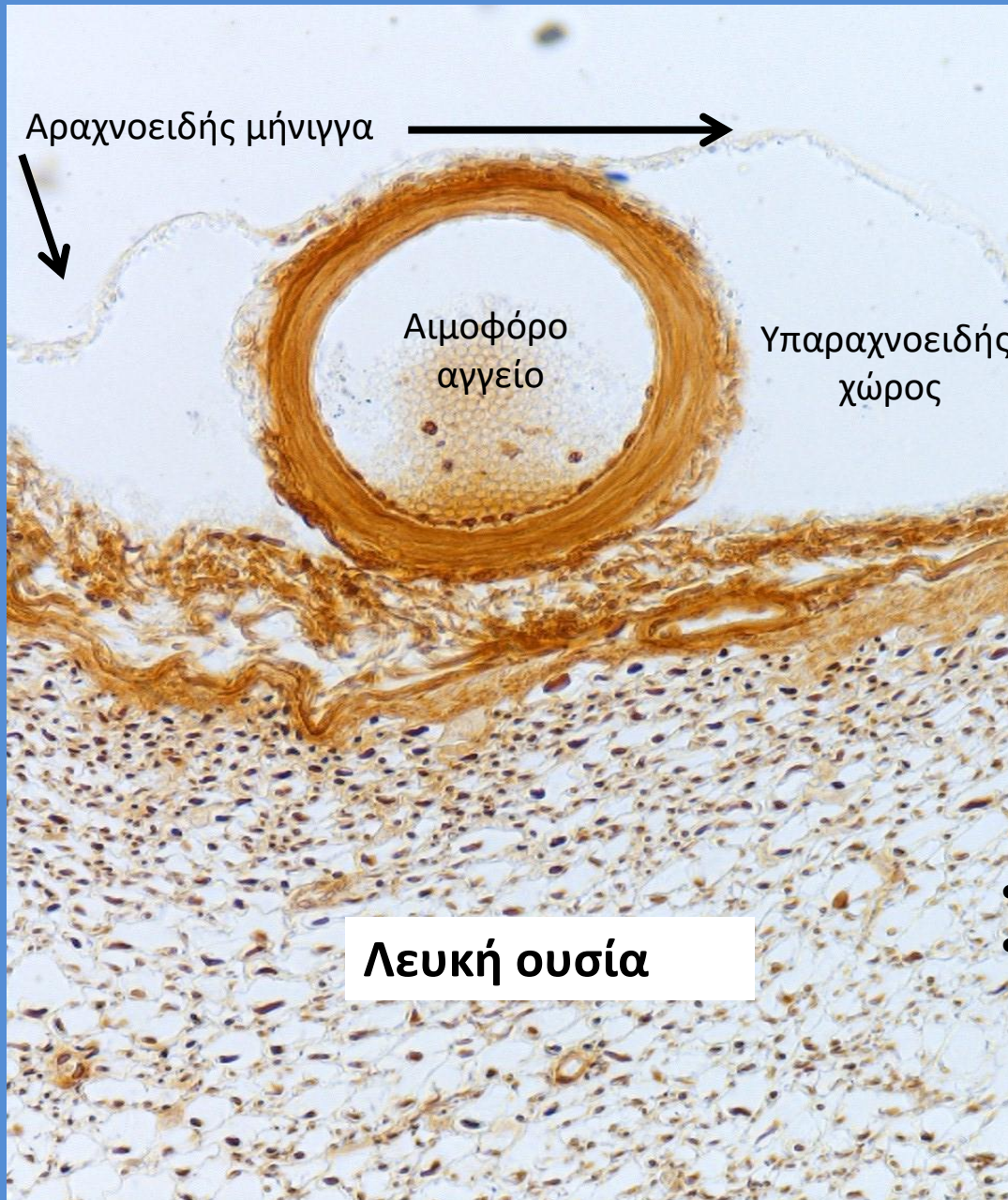


**Σκληρά
μήνιγγα**

Αραχνοειδής μήνιγγα

**Υπαραχνοειδής
χώρος**

Λευκή ουσία



- Νευρικές ίνες
- Πυρήνες σθηρικών κυττάρων

Χρώση αργύρου

Περιφερικό Νευρικό Σύστημα

Περιφερικό Νευρικό Σύστημα

- **Νεύρα**

άθροισμα από νευράξονες που συνδέονται μεταξύ τους με στηρικτικό ιστό

(αισθητικοί, κινητικοί, εμύελοι, αμύελοι)

- **Γάγγλια**

σώματα νευρώνων με προσαγωγούς και απαγωγούς νευράξονες και στηρικτικά κύτταρα

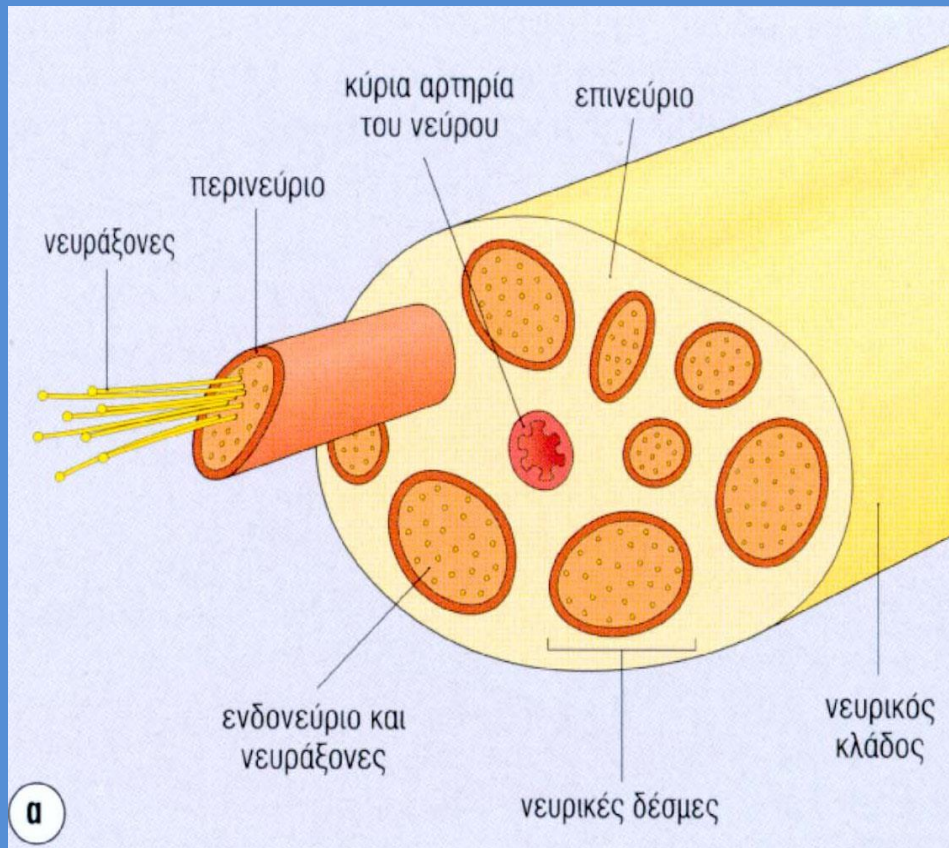
(αισθητικά, συμπαθητικά, παρασυμπαθητικά)

Περιφερικό Νευρικό Σύστημα

Νεύρα

Το περιφερικό νεύρο αποτελείται από:

- νευράξονες
- κύτταρα Schwann
- ινοβλάστες
- αγγεία

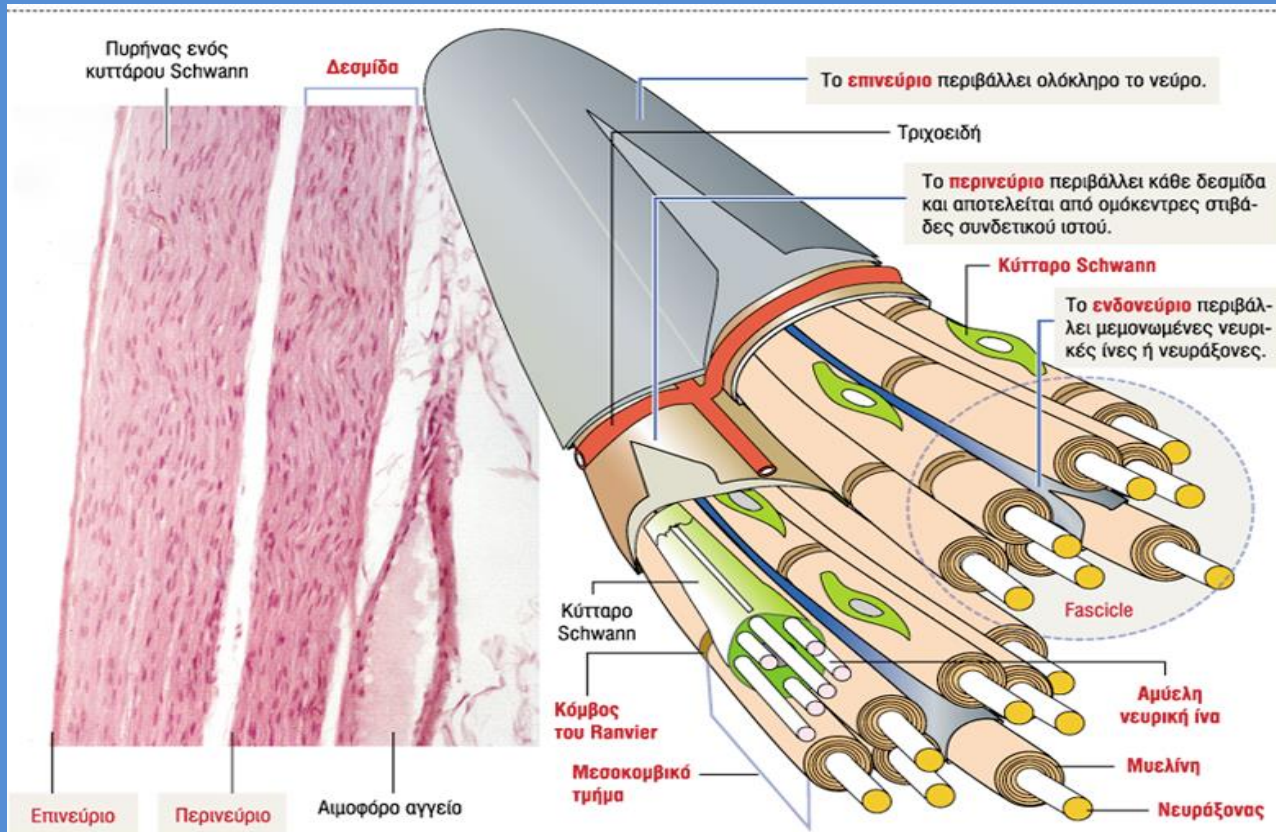


Τρία είδη **στηρικτικού ιστού** σε ένα νευρικό κλάδο:

- ενδονεύριο
- περινεύριο
- επινεύριο

Περιφερικό Νευρικό Σύστημα (II)

Νεύρα



Οργάνωση του περιφερικού νεύρου

Η **νευρική ίνα** αποτελεί το κύριο δομικό συστατικό του περιφερικού νεύρου και αποτελείται από ένα **νευράξονα**, το **έλυτρο μυελίνης** και τα **κύτταρα Schwann**.

Οι νευρικές ίνες ομαδοποιούνται σε **δεσμίδες** μέσω ελύτρων συνδετικού ιστού. Μια δεσμίδα περιέχει **εμμύελες και αμύελες νευρικές ίνες**. Οι νευράξονες περιέχουν τμήματα μυελίνης (**μεσοκομβικά διαστήματα**), που διαχωρίζονται από τους **κόμβους του Ranvier**. Ένα μονήρης κύττα-

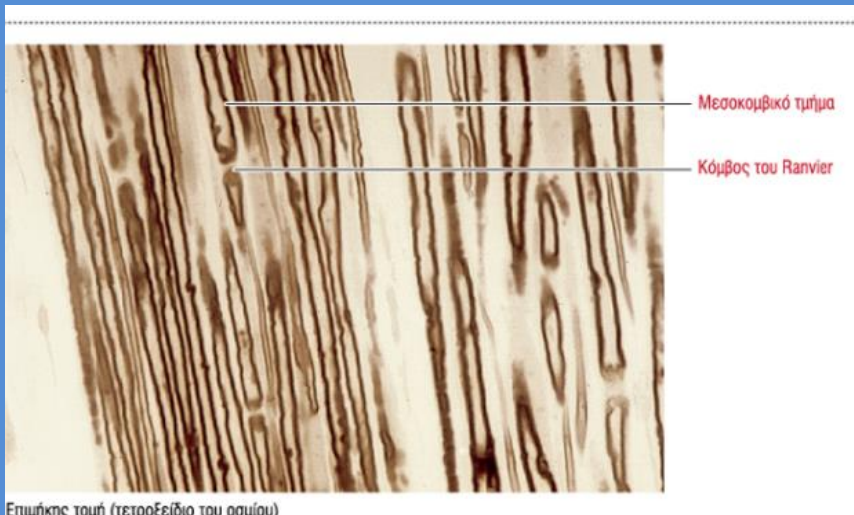
ρο Schwann παρέχει το έλυτρο μυελίνης για κάθε μεσοκομβικό διάστημα.

Το πάχος του ελύτρου της μυελίνης είναι ανάλογο ως προς τη διάμετρο του νευράξονα. Όσο ευρύτερος είναι ο νευράξονας, τόσο μεγαλύτερη είναι η μεσοκομβική απόσταση.

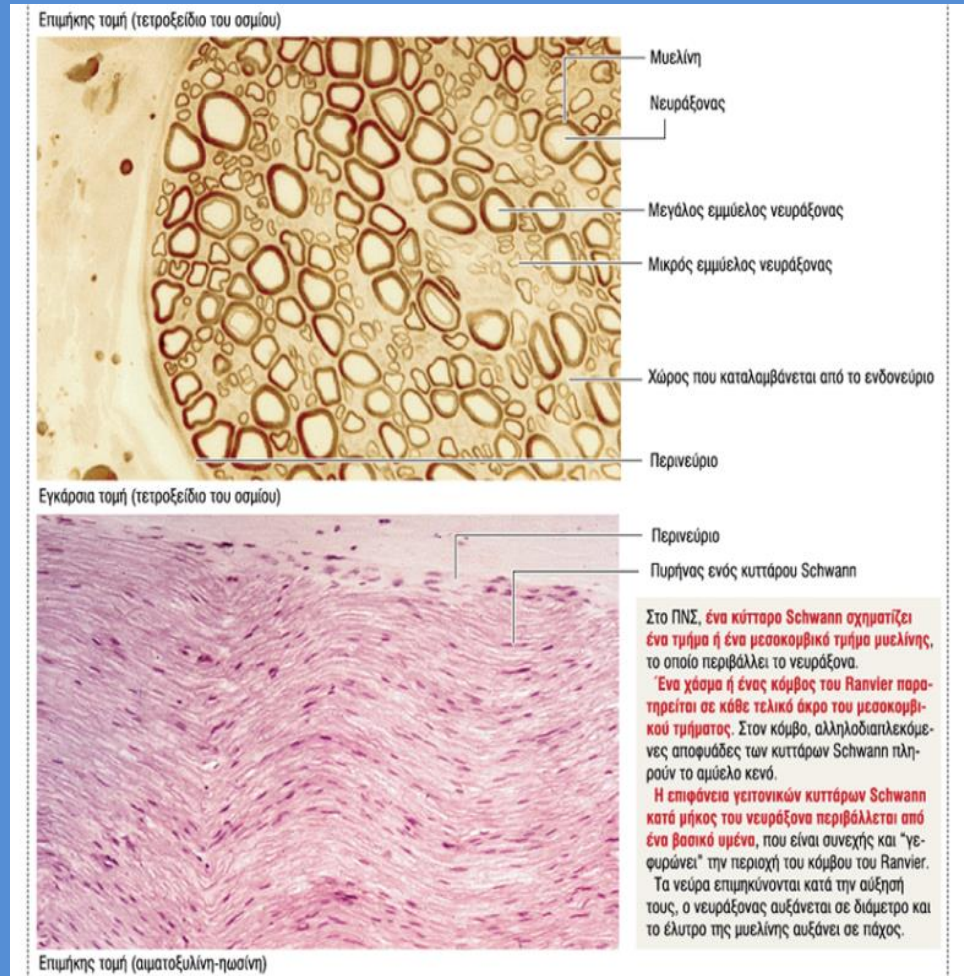
Τα κύτταρα του περινεύριου συνδέονται μεταξύ τους με στενές συνδέσεις, που σχηματίζουν τον **αιματονευρικό φραγμό**. Τα **ενδονευρικά τριχοειδή** επενδύονται από ενδοθηλιακά κύτταρα συνεχούς τύπου, τα οποία συνδέονται με στενές συνδέσεις, συμβάλλοντας στον αιματονευρικό φραγμό.

Περιφερικό Νευρικό Σύστημα (II)

Νεύρα



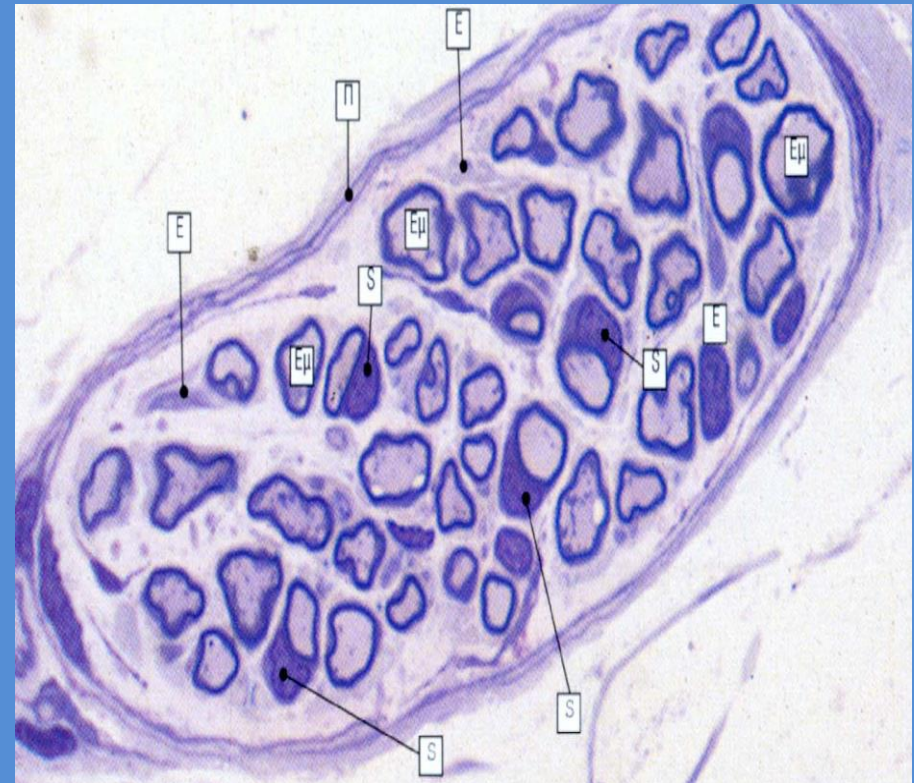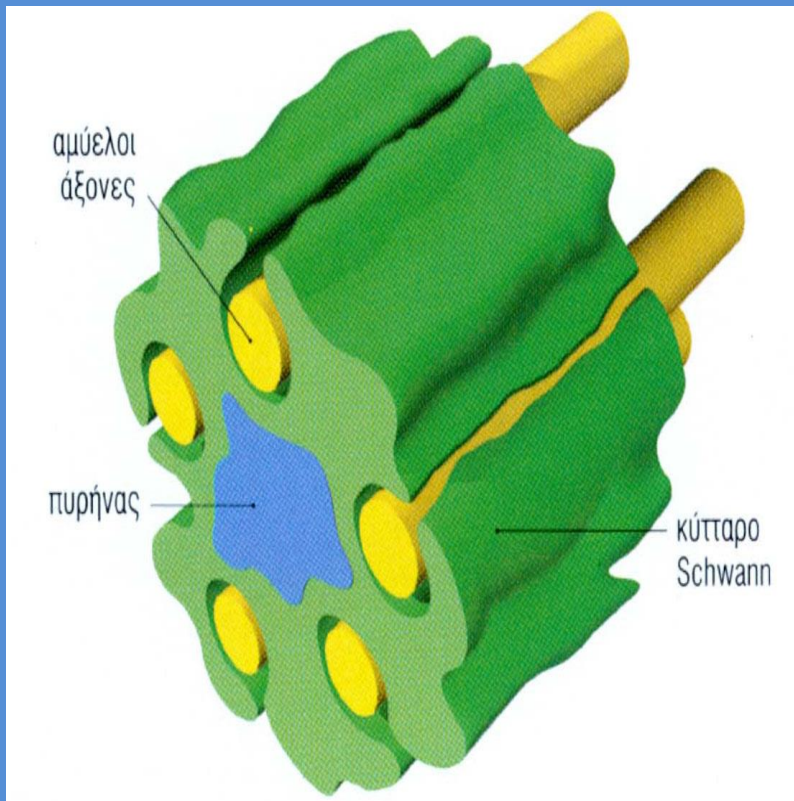
Επιμήκης τομή (τετροξειδίο του οσμίου)



Περιφερικό Νευρικό Σύστημα

Κύτταρα Schwann

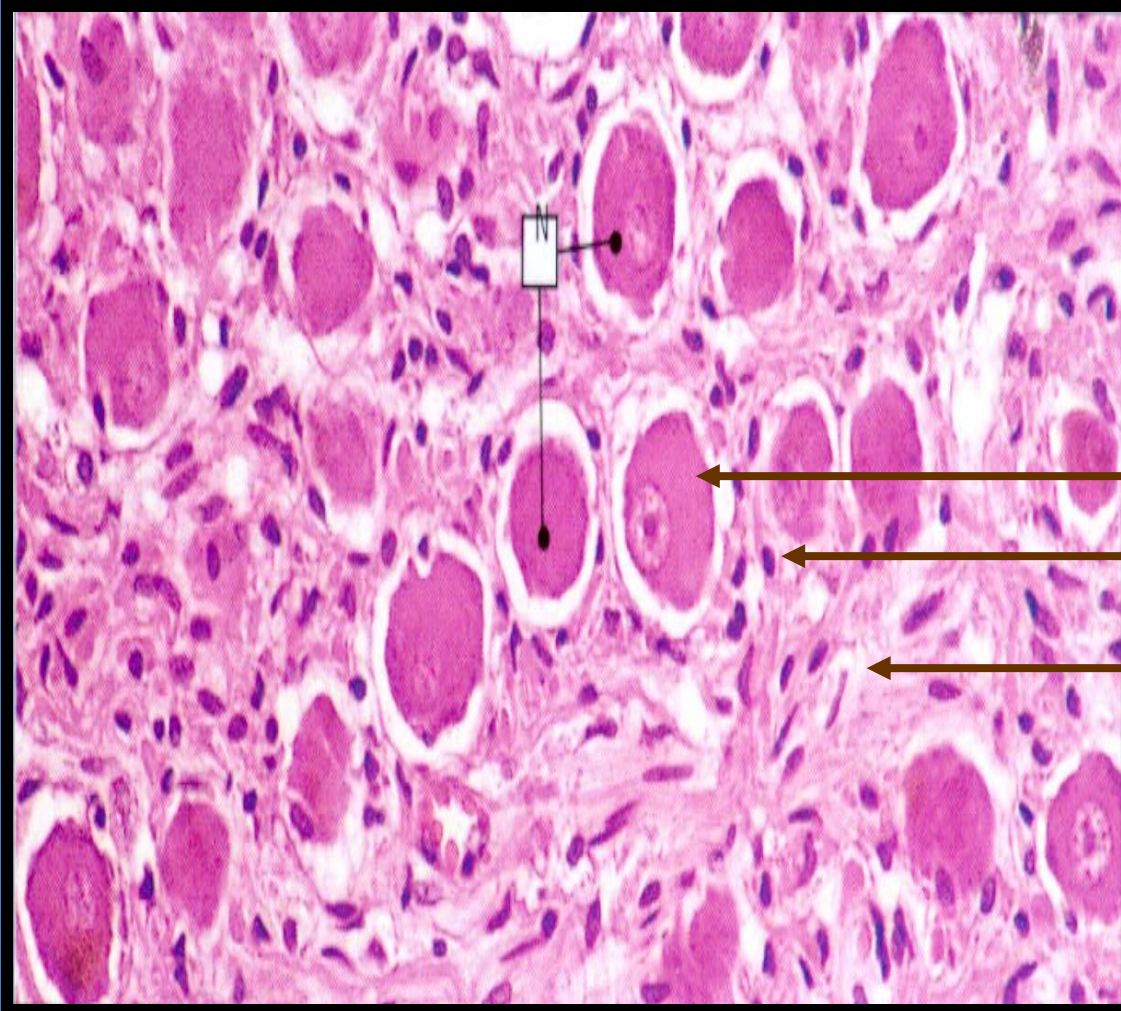
Τα κύτταρα Schwann στηρίζουν εμμέλους και αμύελους νευράξονες



Χρώση κυανού της τολουιδίνης

Περιφερικό Νευρικό Σύστημα (Π.Ν.Σ.)

Γάγγλιο



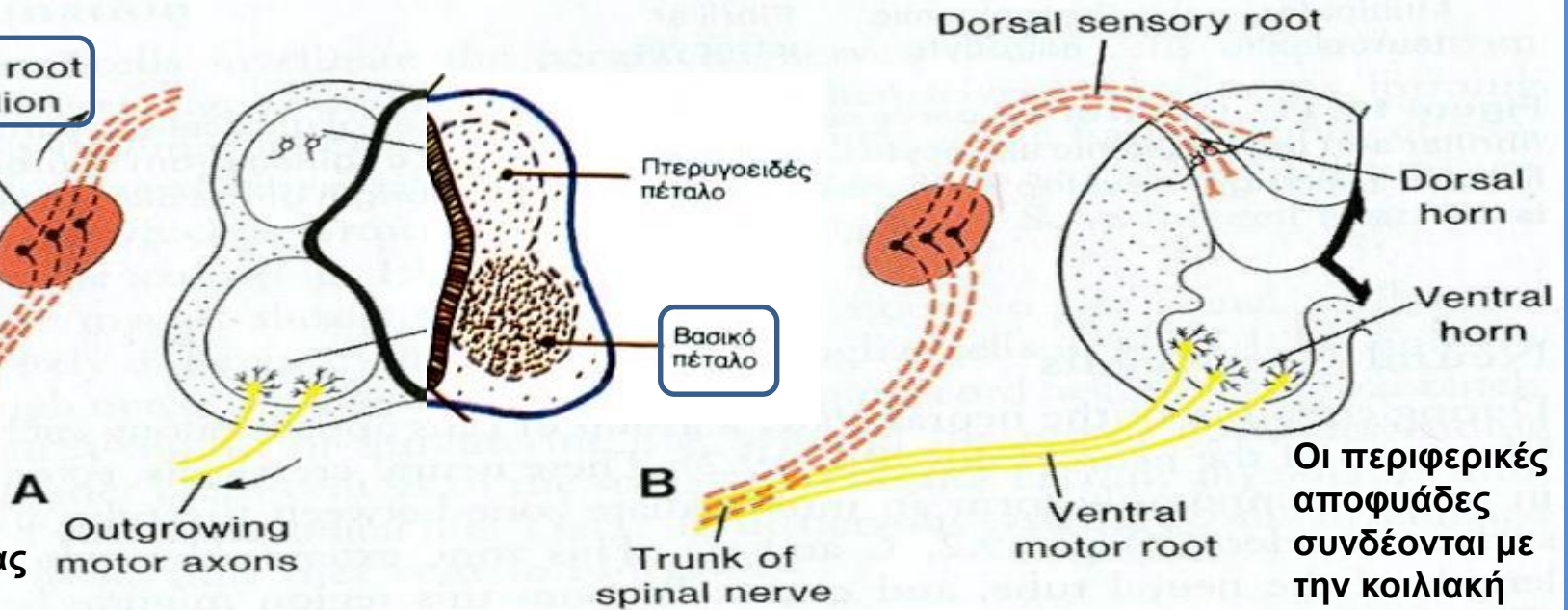
Ενδιάμεσος σταθμός στο Π.Ν.Σ.

Αποτελείται από:

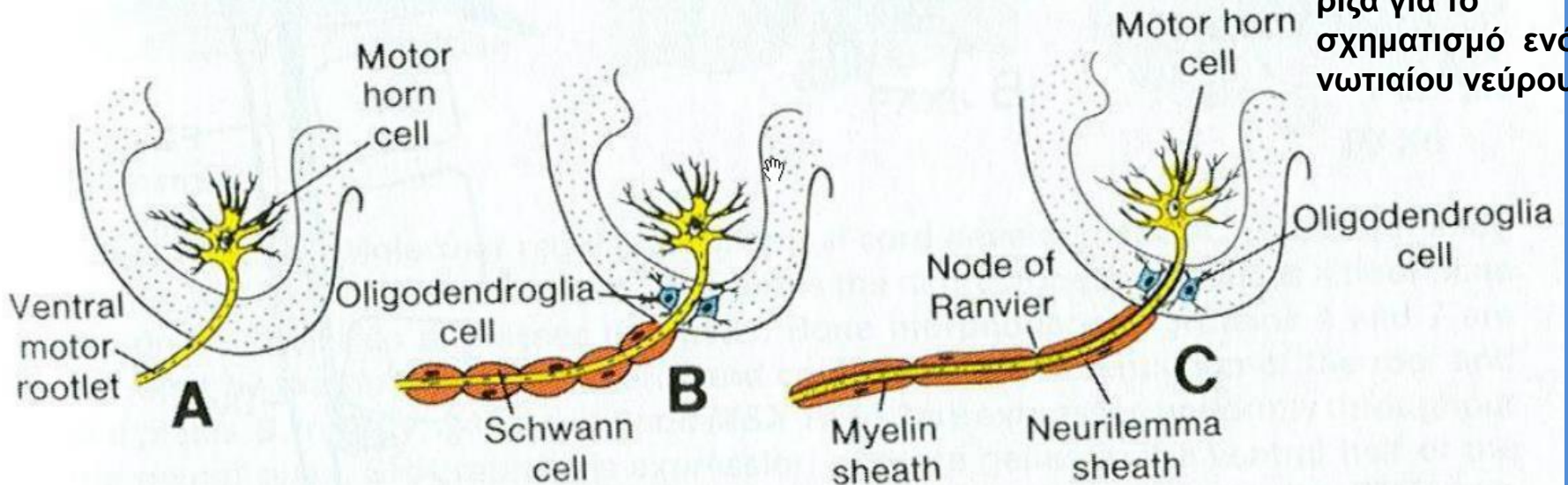
- σώματα νευρώνων
- στηρικτικά κύτταρα
- νευράξονες
- χαλαρό ινοκολλαγονώδη ιστό

Νωτιαίο γάγγλιο

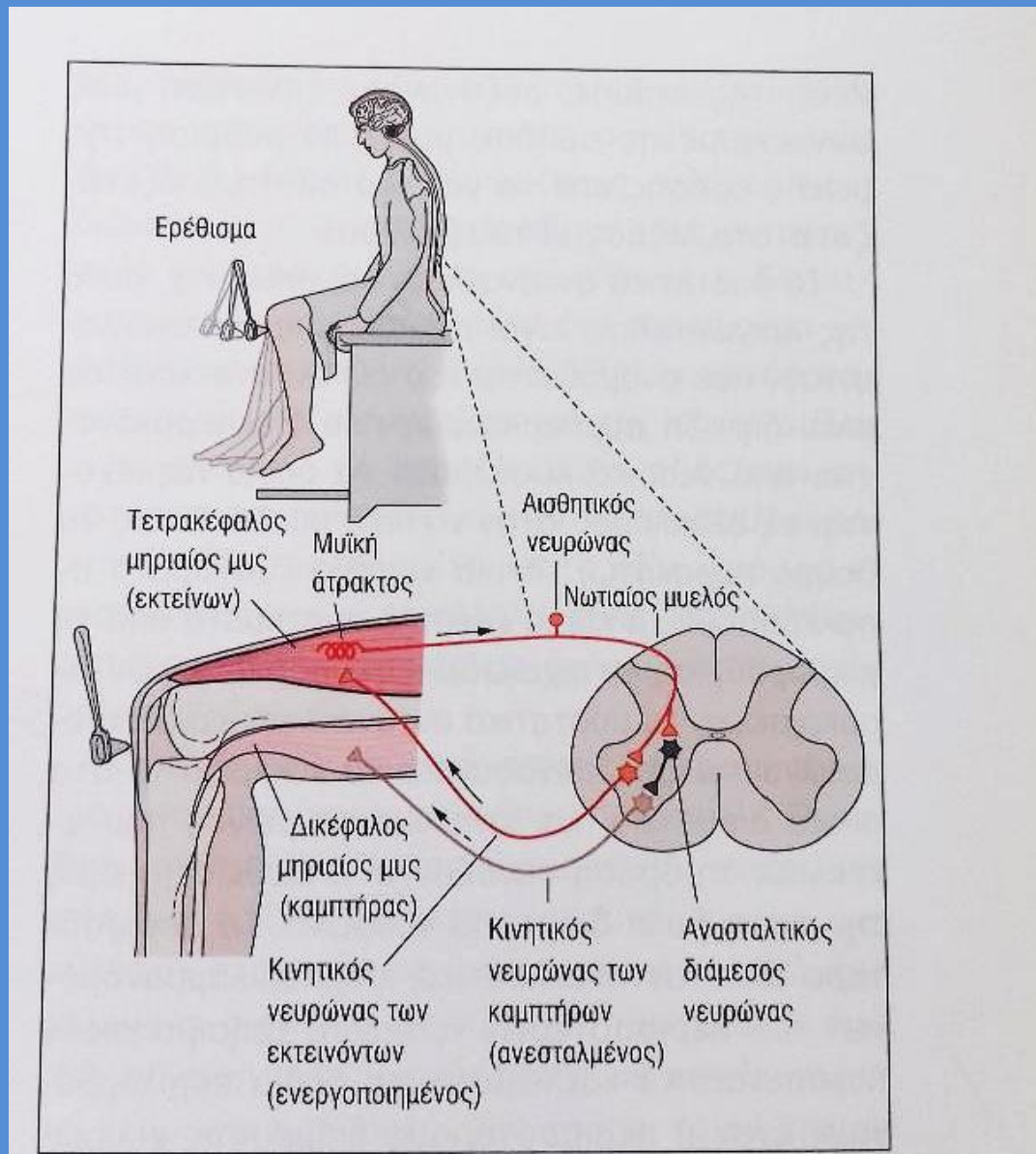
Κεντρικές
αποφυάδες
των
νευρώνων
των
νωτιαίων
γαγγλίων
εισχωρούν
στο
οπίσθιο κέρασ



Οι περιφερικές
αποφυάδες
συνδέονται με
την κοιλιακή
ρίζα για το
σχηματισμό ενός
νωτιαίου νεύρου

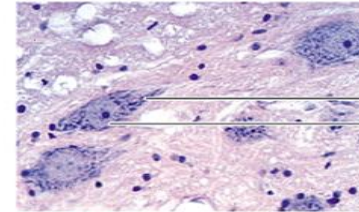


Το αντανακλαστικό της επιγονατίδας



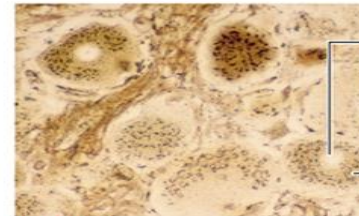
Νευροϊστοχημεία

Μέθοδοι	Αντιδραστήρια
Βασικές χρώσεις	
Nissl	Βασικές χρωστικές (κυανού του μεθυλενίου, ιώδες του κρεζυλίου, θειονίνη, αιματοξυλίνη)
Μέθοδοι εμπότισης με μέταλλα	
Bielschowsky, Bodian, Cajal, Glees, Nauta	Ανηγμένος νιτρικός άργυρος
Fink-Heimer, Nauta	Ανηγμένος νιτρικός άργυρος
Golgi	Νιτρικός άργυρος
Χρώσεις μυελίνης	
Τετροξειδίο του οσμίου	Τετροξειδίο του οσμίου
Klüver-Barrera	Luxol fast blue, περιοδικό οξύ-Schiff (PAS) και αιματοξυλίνη
Weigert-Pal	Σίδηρος-αιματοξυλίνη
Νευρογλοιακές χρώσεις	
Cajal	Εξάχνωμα χρυσού
Del Rio Hortega	Ανθρακικός άργυρος
Νευροδιαβιβαστές	
Επαγόμενος φθορισμός Φορμαλδεΐδη Γλυοξυλικό οξύ	
Ανοσοκυτταροχημεία	Ειδικά αντισώματα έναντι νευροδιαβιβαστών, παραγόμενων ενζύμων και νευροπεπτιδίων
Μέθοδοι ανίχνευσης οδών	
Ορθόδρομη μεταφορά	$[^3\text{H}]$ λευκίνη ενίεται στο κυτταρικό σώμα ή περικάρυο σε συνδυασμό με αυτοραδιογραφία
Ανόδρομη μεταφορά	Υπεροξειδάση του χρένου ενίεται κοντά σε συναπτικές απολήξεις: ο δείκτης εισέρχεται στο κύτταρο και μεταφέρεται στο περικάρυο



Χρώση Nissl

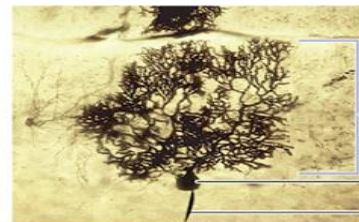
Σωμάτια Nissl
Πυρήνας και πυρηνίσκος



Χρώση Golgi

Πυρήνας

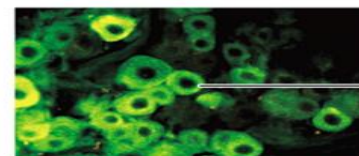
Η συσκευή Golgi σε ένα νευρώνα ενός περιφερικού γαγγλίου. Ο πυρήνας παραμένει ασχρωμάτιστος.



Εμπότισμός με άργυρο (κύτταρο Purkinje)

Δενδρίτες

Κυτταρικό σώμα
Νευράξονας



Αδρενεργικοί νευρώνες (επαγόμενος φθορισμός)

Η μικροφωτογραφία του κυττάρου Purkinje (εμπότισμός σε άργυρο) παραχωρήθηκε από τον Wan-hua Yu, New York. Η μικροφωτογραφία των αδρενεργικών νευρώνων (επαγόμενος φθορισμός) παραχωρήθηκε από τον Edward W. Gresik, New York.

Οι νευρώνες στο άνω αχρενικό γάγγλιο περιέχουν κατεχολαμίνες (πράσινη φθορίζουσα ουσία).

Ερωτήσεις

1. Επιλέξτε ποιο/α από τα παρακάτω αποτελεί δομικό συστατικό ενός τυπικού νευρώνα:

- A. Σώμα
- B. Δενδρίτης
- Γ. Νευράξονας ή άξονας
- Δ. όλα τα παραπάνω

2. Ποιο/α από τα παρακάτω είναι σωστό όσον αφορά την νευρογλοία (γλοία):

- A. Έχουν την ικανότητα να παράγουν δυναμικά ενεργείας
- B. Διατηρούν την ικανότητα πολλαπλασιασμού
- Γ. Σχηματίζουν το έλυτρο μυελίνης
- Δ. Συμβάλλουν στη δημιουργία του αιματοεγκεφαλικού φραγμού
- E. Συμβάλλουν στην άμυνα του ΚΝΣ

3. Ποιο/α από τα παρακάτω ΔΕΝ είναι σωστό/ά όσον αφορά τη συναπτική μεταβίβαση:

- A. Στις συνάψεις έρχεται σε απευθείας επαφή η μεμβράνη του προσυναπτικού νευρώνα με την μεμβράνη του μετασυναπτικού νευρώνα.
- B. Η είσοδος των ιόντων Ca^{2+} στον προσυναπτικό νευρώνα πυροδοτεί την εξωκυττάρωση του συναπτικού κυστιδίου.
- Γ. Ο απευλεθερούμενος χημικός διαβιβαστής προσδένεται σε έναν υποδοχέα πάνω στην μετασυναπτική μεμβράνη.
- Δ. Για την ορθή λειτουργία της συναπτικής μεταβίβασης είναι απαραίτητο να διαρκεί για ένα ορισμένο χρονικό διάστημα και μετά να διακόπτεται.

Ερωτήσεις

1. Επιλέξτε ποιο/α από τα παρακάτω αποτελεί δομικό συστατικό ενός τυπικού νευρώνα:

- A. Σώμα
- B. Δενδρίτης
- Γ. Νευράξονας ή άξονας
- Δ. όλα τα παραπάνω**

2. Ποιο/α από τα παρακάτω είναι σωστό όσον αφορά την νευρογλοία (γλοία):

- A. Έχουν την ικανότητα να παράγουν δυναμικά ενεργείας **Λ**
- B. Διατηρούν την ικανότητα πολλαπλασιασμού **Σ**
- Γ. Σχηματίζουν το έλυτρο μυελίνης **Σ**
- Δ. Συμβάλλουν στη δημιουργία του αιματοεγκεφαλικού φραγμού **Σ**
- E. Συμβάλλουν στην άμυνα του ΚΝΣ **Σ**

3. Ποιο/α από τα παρακάτω ΔΕΝ είναι σωστό/ά όσον αφορά τη συναπτική μεταβίβαση στον ώριμο εγκέφαλο:

- A. Στις συνάψεις έρχεται σε απευθείας επαφή η μεμβράνη του προσυναπτικού νευρώνα με την μεμβράνη του μετασυναπτικού νευρώνα. **Λ**
- B. Η είσοδος των ιόντων Ca^{2+} στον προσυναπτικό νευρώνα πυροδοτεί την εξωκυττάρωση του συναπτικού κυστιδίου. **Σ**
- Γ. Ο απελευθερούμενος χημικός διαβιβαστής προσδέεται σε έναν υποδοχέα πάνω στην μετασυναπτική μεμβράνη. **Σ**
- Δ. Για την φυσιολογική λειτουργία της συναπτικής μεταβίβασης είναι απαραίτητο να διαρκεί για ένα ορισμένο χρονικό διάστημα και μετά να διακόπτεται. **Σ**

Ερωτήσεις

4. Η ενδιάμεση στιβάδα στο αμμόνιο κέρας του ιπποκάμπου είναι η κοκκιώδης στιβάδα, σωστό ή λάθος;
5. Τα κύτταρα Purkinje σε ποιο τμήμα του κεντρικού νευρικού συστήματος εντοπίζονται:
 - A. Εγκεφαλικά ημισφαίρια
 - B. Παρεγκεφαλίδα
 - Γ. Στη φαιά ουσία του νωτιαίου μυελού
6. Ποια από τις παρακάτω δομές ΔΕΝ συμμετέχει στον αιματοεγκεφαλικό φραγμό
 - A. Οι στενές συνδέσεις των ενδοθηλιακών κυττάρων
 - B. Τα ολιγοδενδροκύτταρα
 - Γ. Οι τελικοί ποδίσκοι των αστροκυττάρων

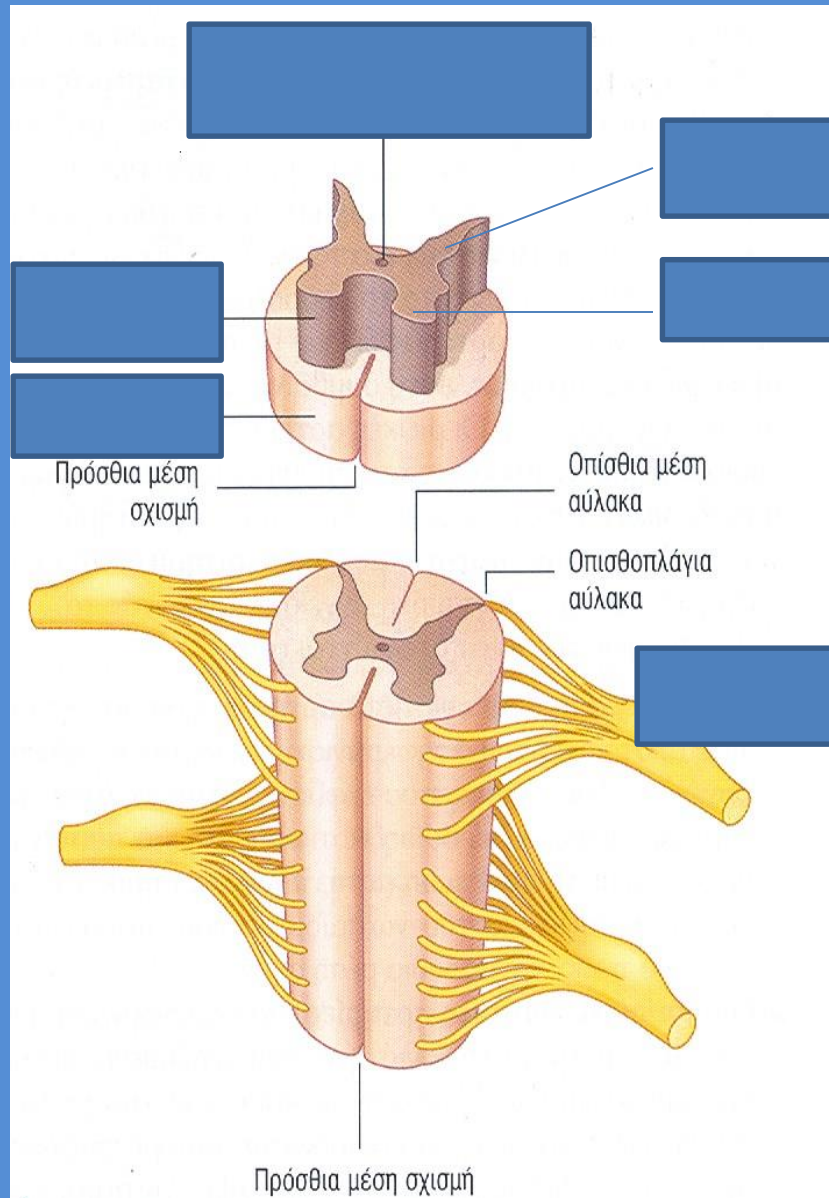
Ερωτήσεις

4. Η ενδιάμεση στιβάδα στο αμμόνιο κέρας του ιπποκάμπου είναι η κοκκιώδης στιβάδα. **Λ**

5. Τα κύτταρα Purkinje σε ποιο τμήμα του κεντρικού νευρικού συστήματος εντοπίζονται:
 - A. Εγκεφαλικά ημισφαίρια
 - B. Παρεγκεφαλίδα**
 - Γ. Στη φαιά ουσία του νωτιαίου μυελού

6. Ποια από τις παρακάτω δομές ΔΕΝ συμμετέχει στον αιματοεγκεφαλικό φραγμό
 - A. Οι στενές συνδέσεις των ενδοθηλιακών κυττάρων
 - B. Τα ολιγοδενδροκύτταρα**
 - Γ. Οι τελικοί ποδίσκοι των αστροκυττάρων

Σημειώστε τις δομές



Σημειώστε τις δομές

