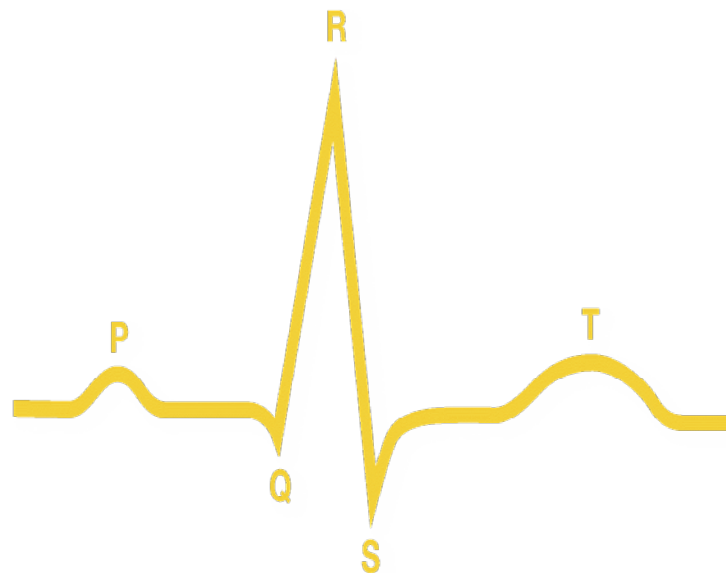

Ηλεκτροκαρδιογράφημα

Δημήτρης Φαρμάκης

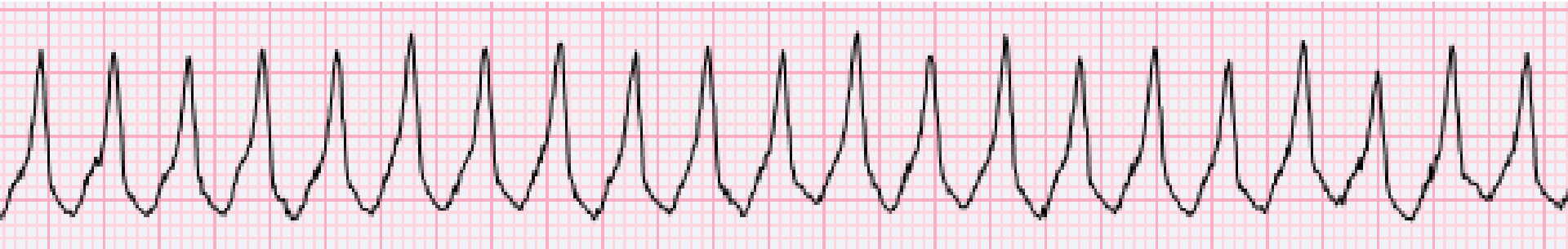
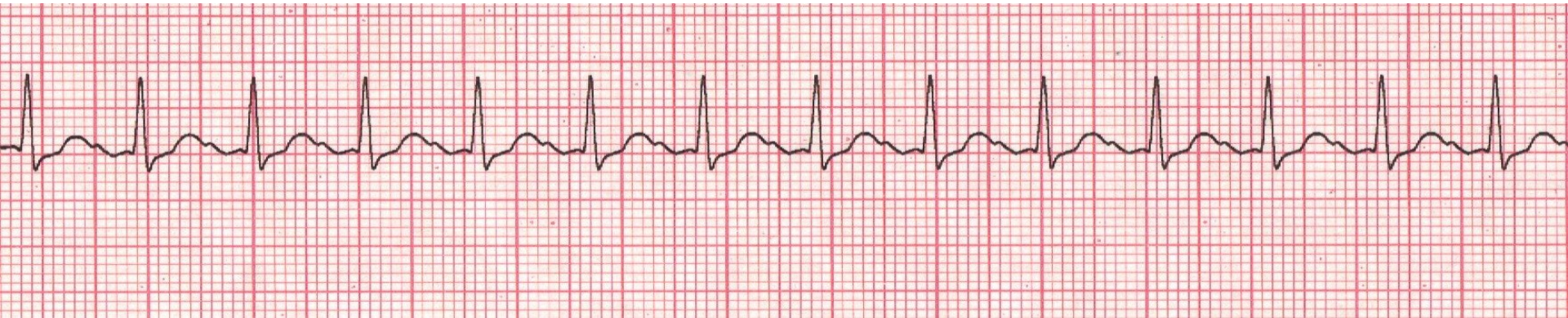

Διαταραχές ρυθμού

Ταχυκαρδίες

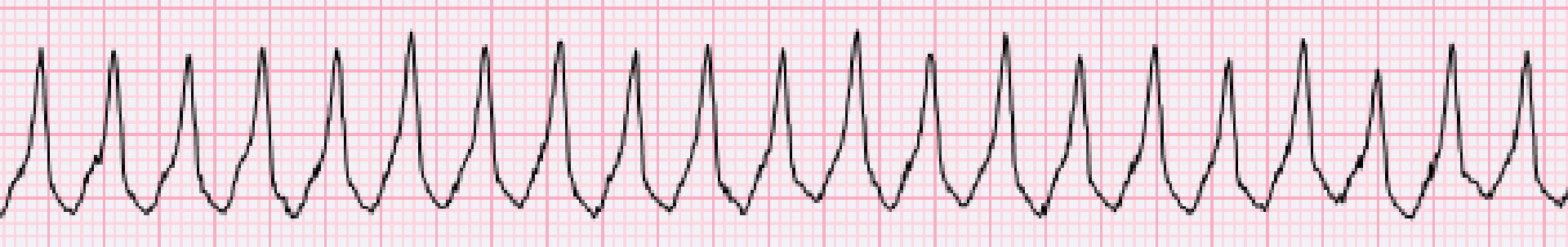
Ταξινόμηση ταχυκαρδιών

- Υπερκοιλιακές ταχυκαρδίες
- Κοιλιακές ταχυκαρδίες



Ταξινόμηση ταχυκαρδιών

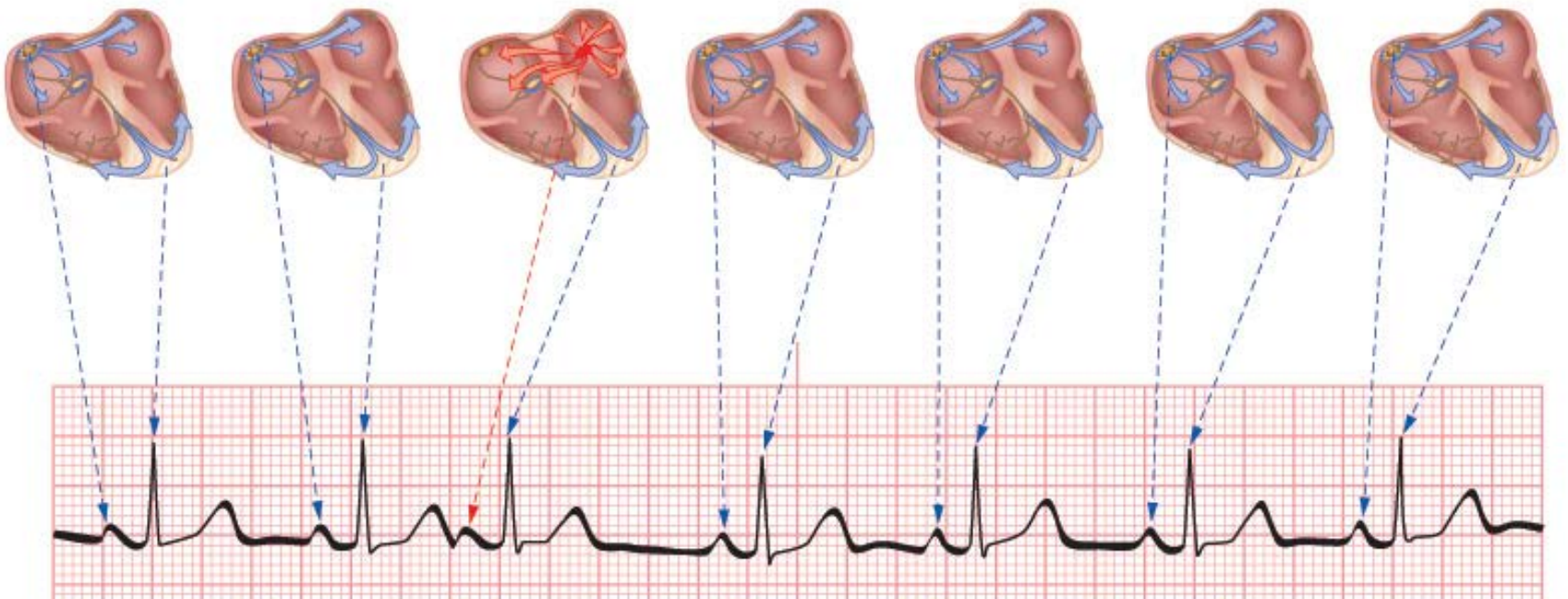
- Ταχυκαρδίες με στενό QRS (<120 ms)
- Ταχυκαρδίες με ευρύ QRS (>120 ms)



Έκτακτες υπερκοιλιακές συστολές

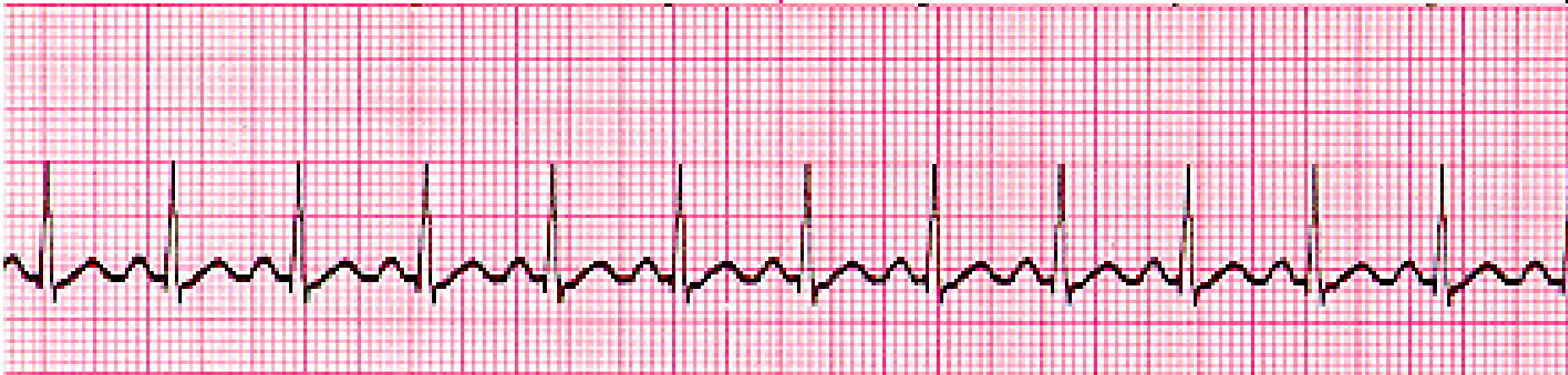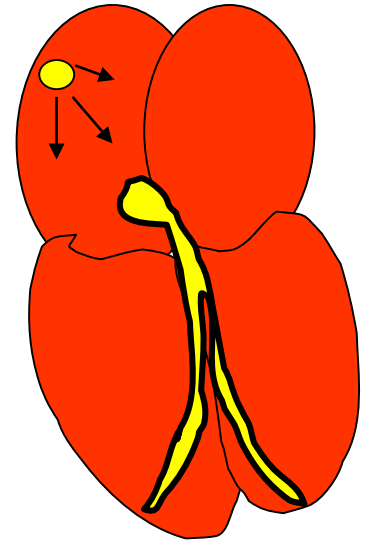
- Πρωιμότερο QRS, φυσιολογικής μορφολογίας, με προηγούμενα κολπική εκπόλωση

Premature atrial complexes arise from somewhere in the atrium.



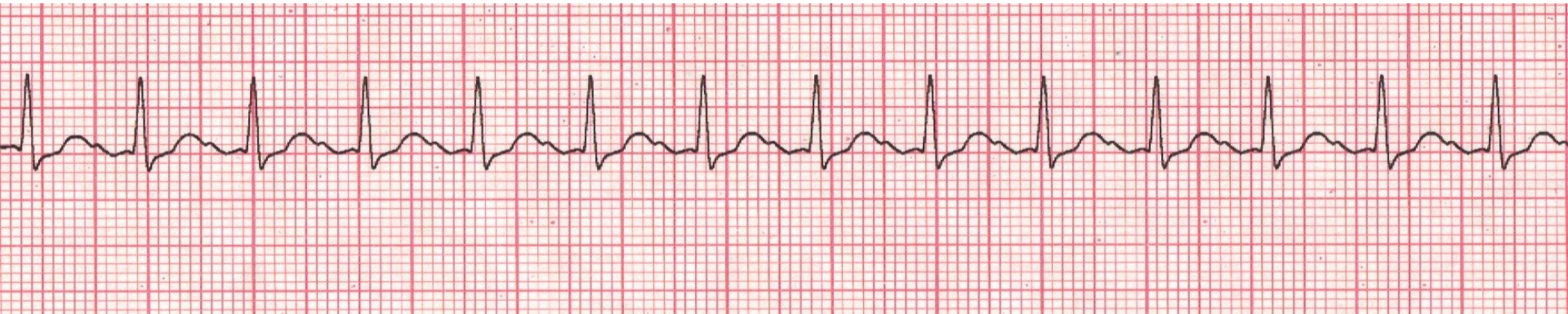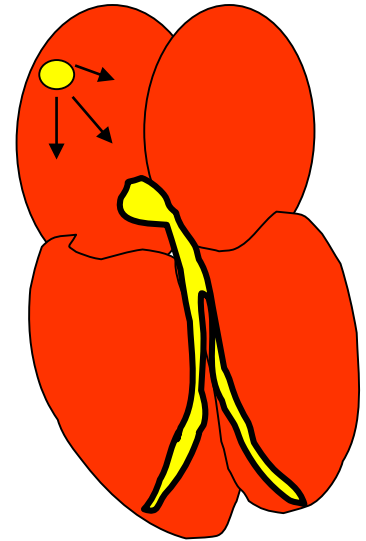
Φλεβοκομβική ταχυκαρδία

- 100-160 /min
- P, QRS: φυσιολογικά, σταθερή σχέση, 1:1



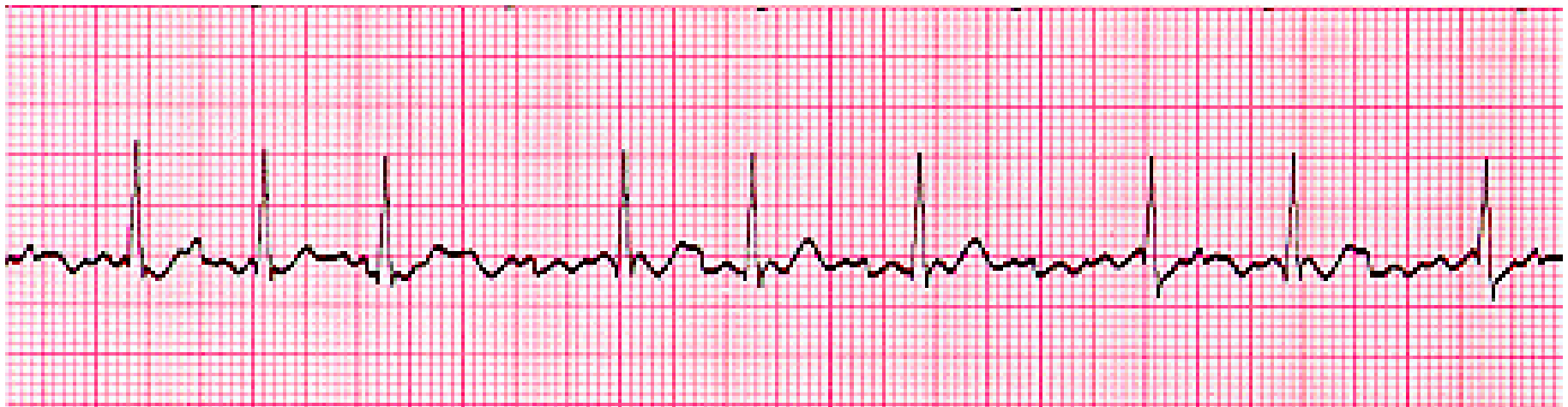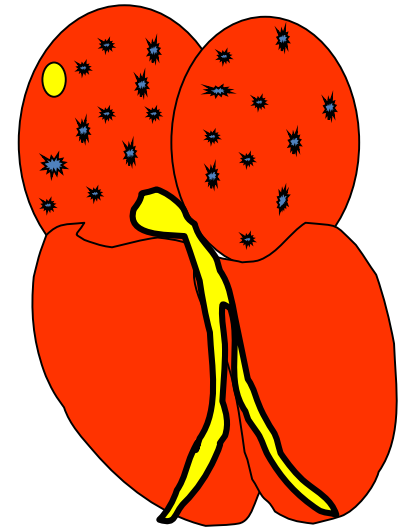
Φλεβοκομβική ταχυκαρδία

- 100-160 /min
- P, QRS: φυσιολογικά, σταθερή σχέση, 1:1



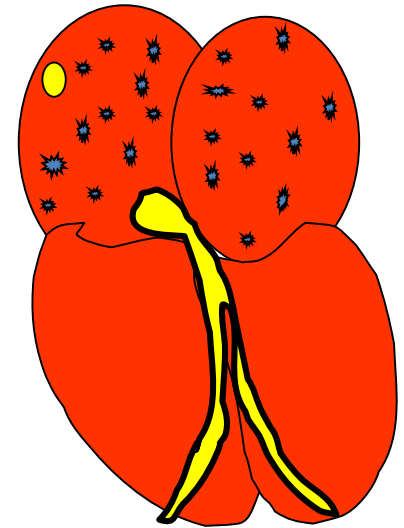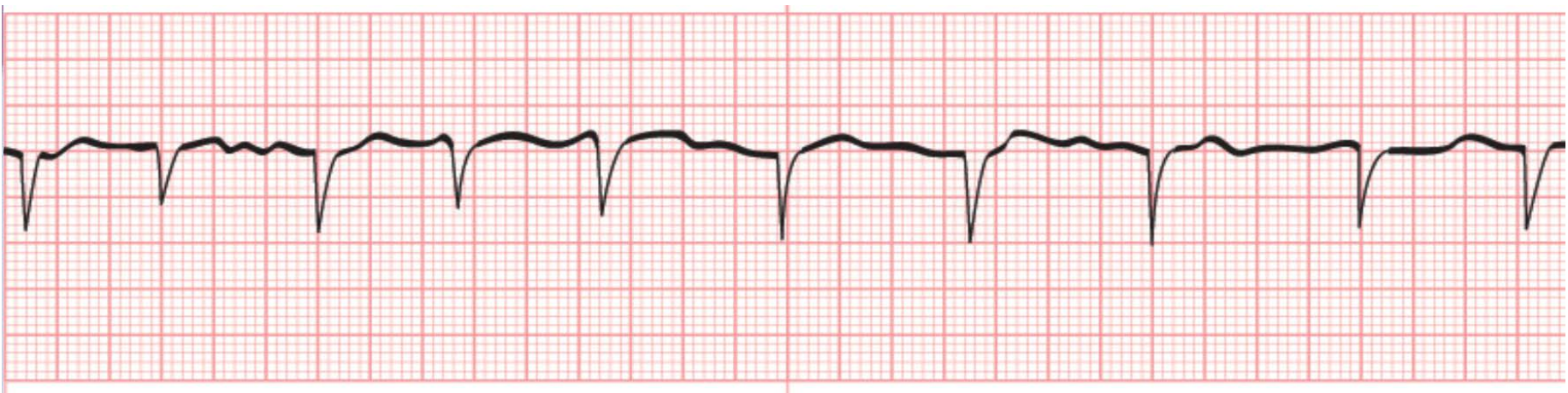
Κολπική μαρμαρυγή

- Χαοτική κολπική εκπόλωση $>300/\text{min}$
- P: δεν υπάρχουν
- QRS: φυσιολογικά, άρρυθμα



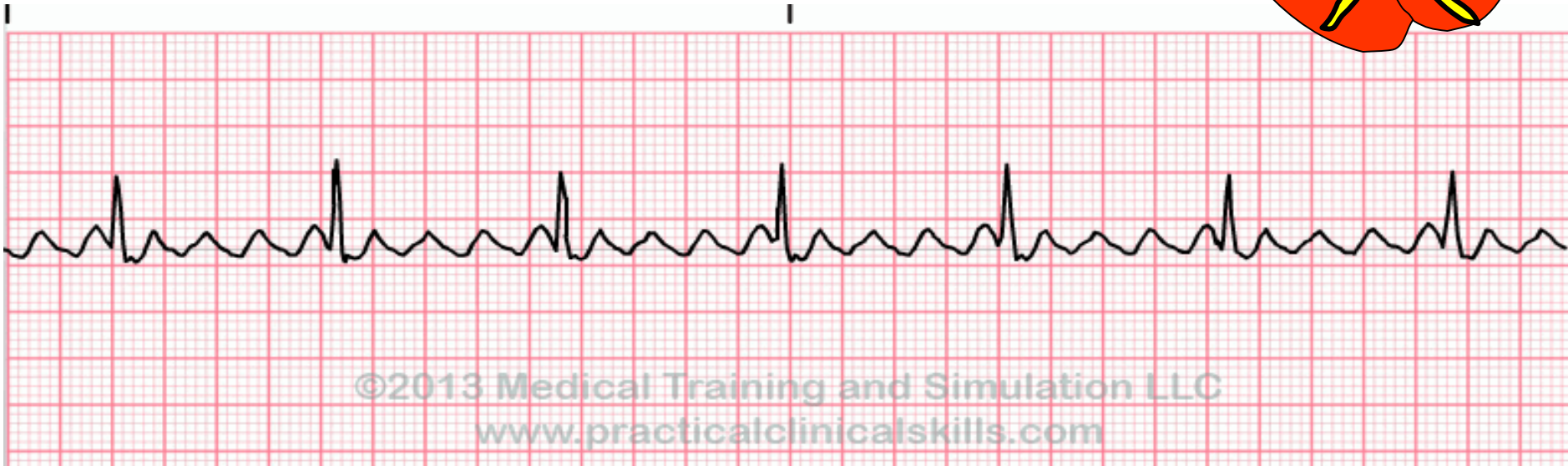
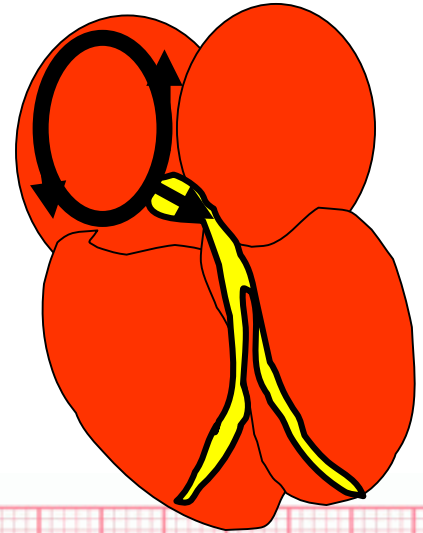
Κολπική μαρμαρυγή

- Χαοτική κολπική εκπόλωση $>300/\text{min}$
- P: δεν υπάρχουν
- QRS: φυσιολογικά, άρρυθμα



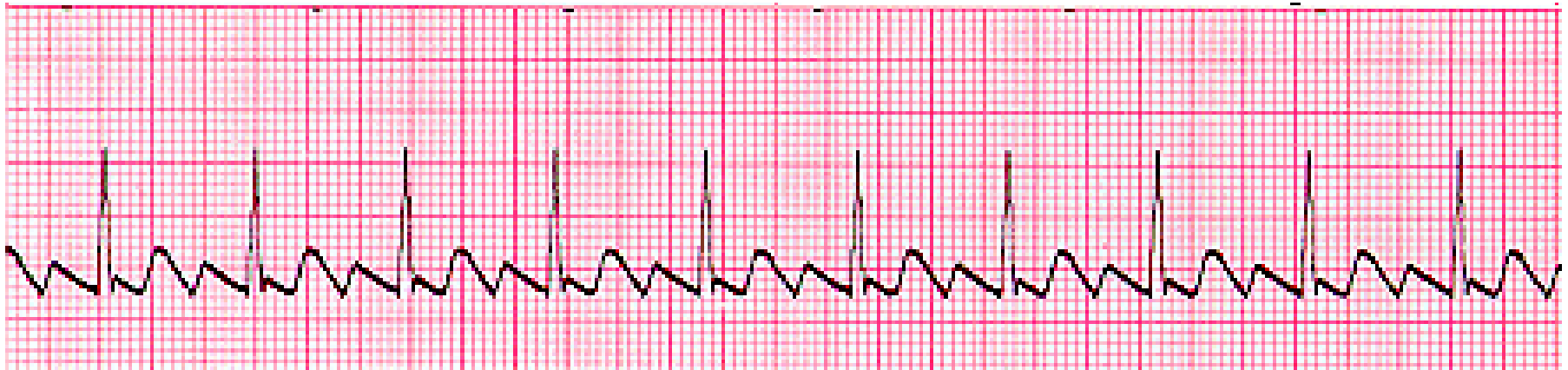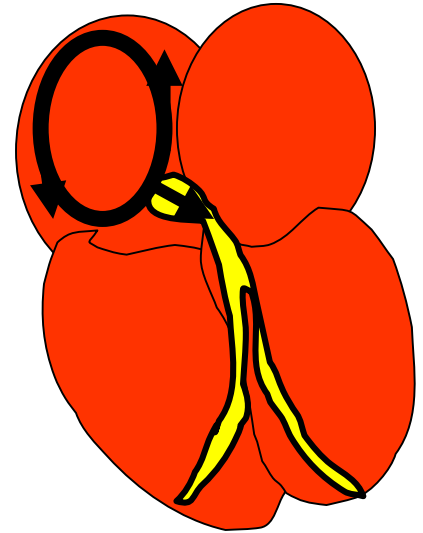
Κολπικός πτερυγισμός

- Κολπική εκπόλωση 250-350/min
- Κύματα F
- QRS: φυσιολογικά, ρυθμικά, σχέση με F 2:1, 3:1, 4:1 κλπ



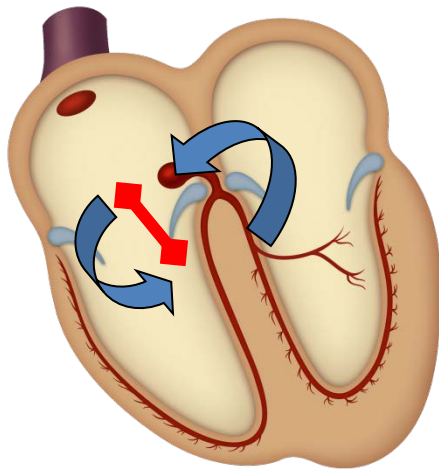
Κολπικός πτερυγισμός

- Κολπική εκπόλωση 250-350/min
- Κύματα F
- QRS: φυσιολογικά, ρυθμικά, σχέση με F 2:1, 3:1, 4:1 κλπ

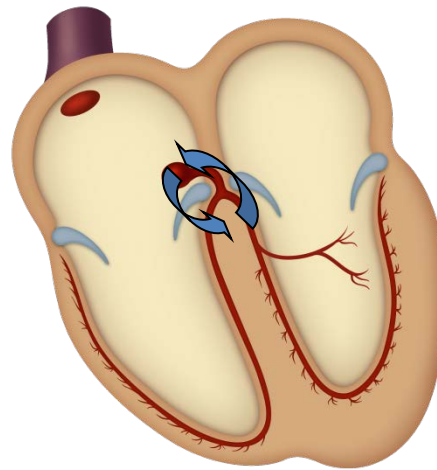


Άλλες υπερκοιλιακές ταχυκαρδίες

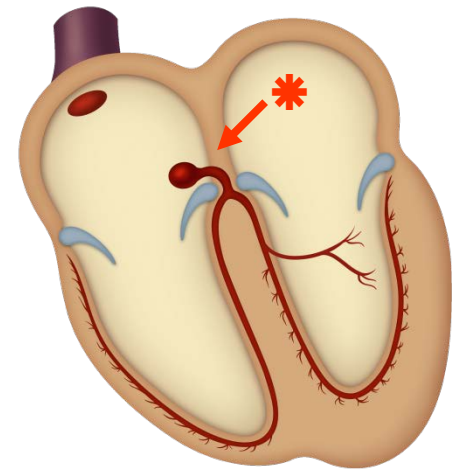
Κολποκοιλιακή
επανεισόδου




Κολποκοιλιακή
κομβική επανεισόδου



Κολπική

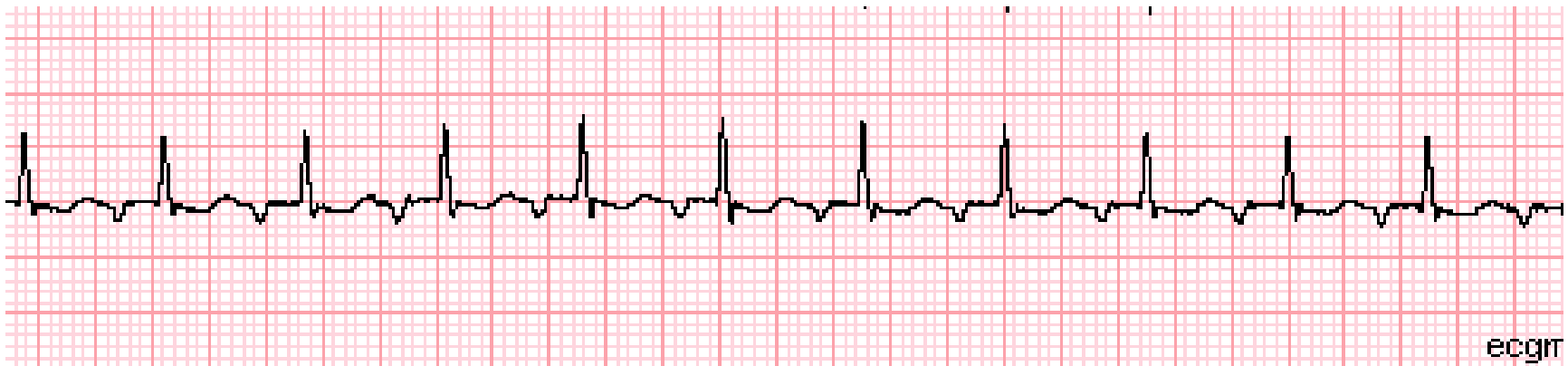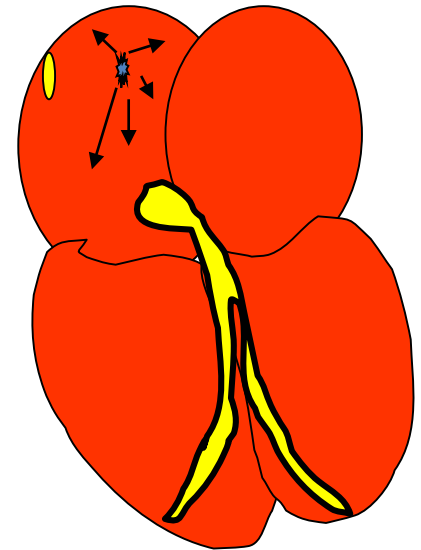


Επανείσοδος



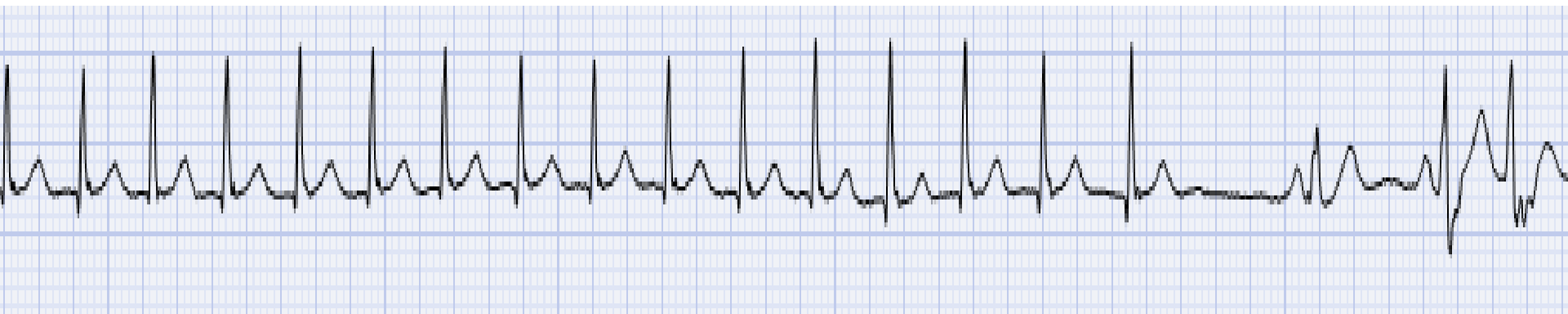
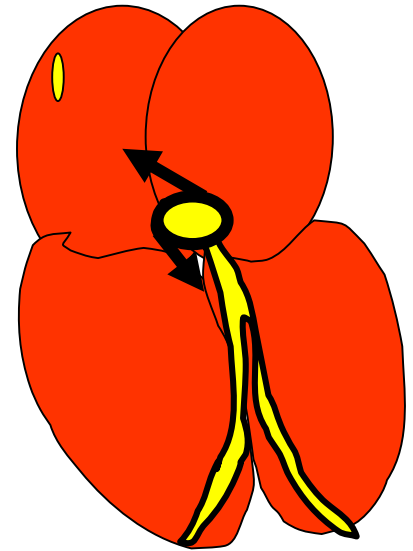
Κολπική ταχυκαρδία

- 150-250/min
- P': διαφορετικής μορφολογίας
- QRS: φυσιολογικά, ρυθμικά



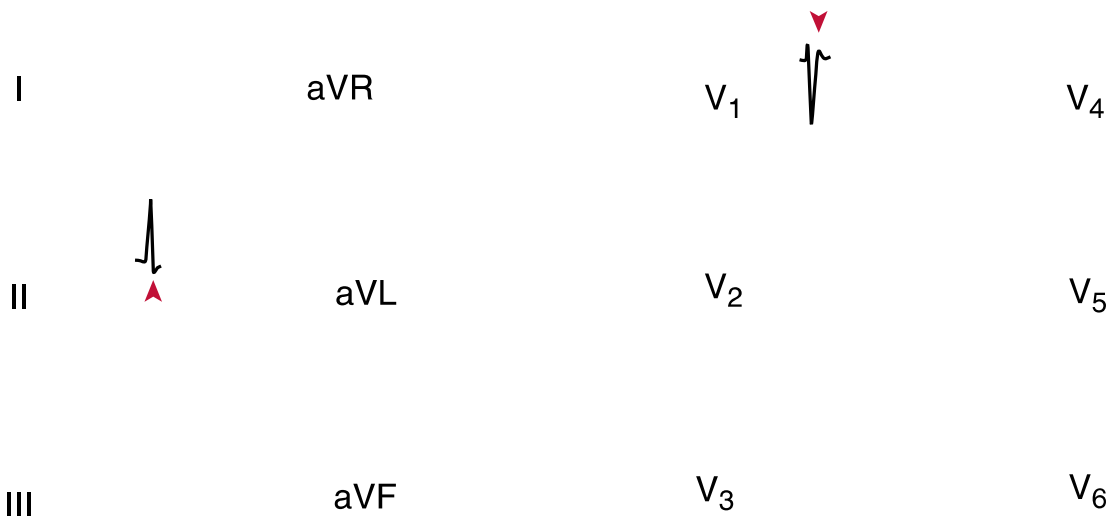
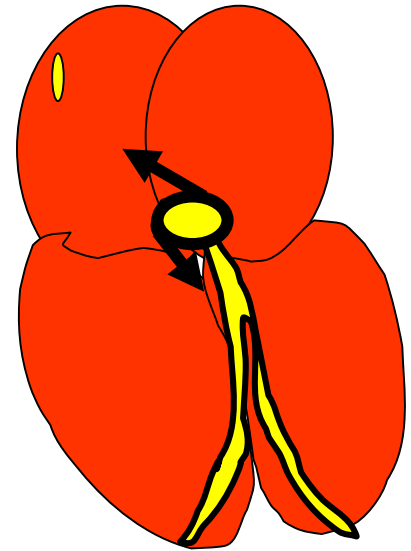
Κολποκοιλιακή κομβική ταχυκαρδία επανεισόδου (AVNRT)

- 150-250 (180-200)/min
- QRS: φυσιολογικά, ρυθμικά
- Απότομη εμφάνιση και διακοπή

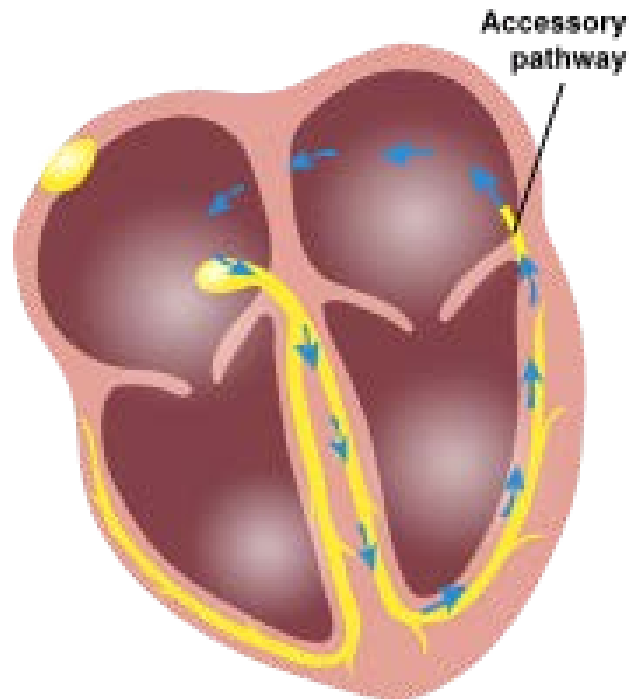


Κολποκοιλιακή κομβική ταχυκαρδία επανεισόδου (AVNRT)

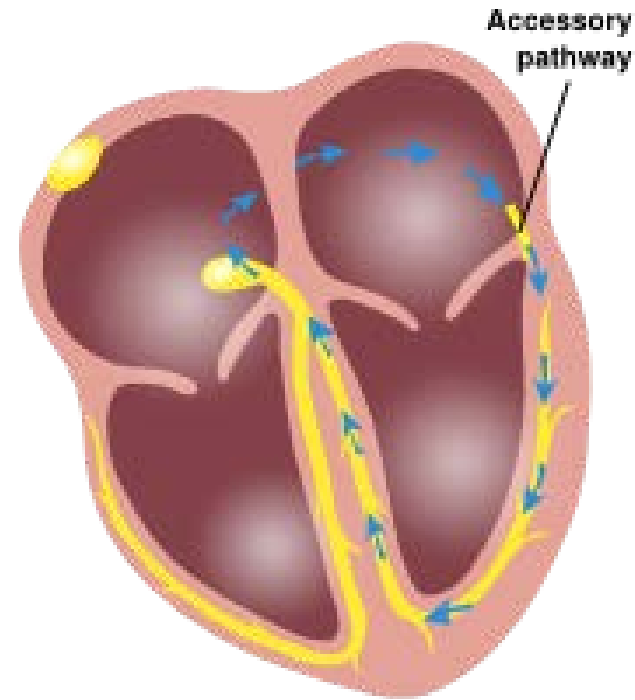
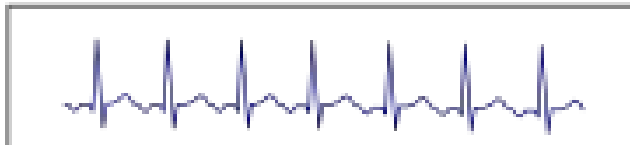
- 150-250 (180-200)/min
- QRS: φυσιολογικά, ρυθμικά
- Απότομη εμφάνιση και διακοπή



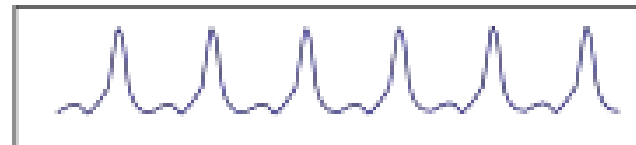
Κολποκοιλιακή ταχυκαρδία επανεισόδου (AVRT)



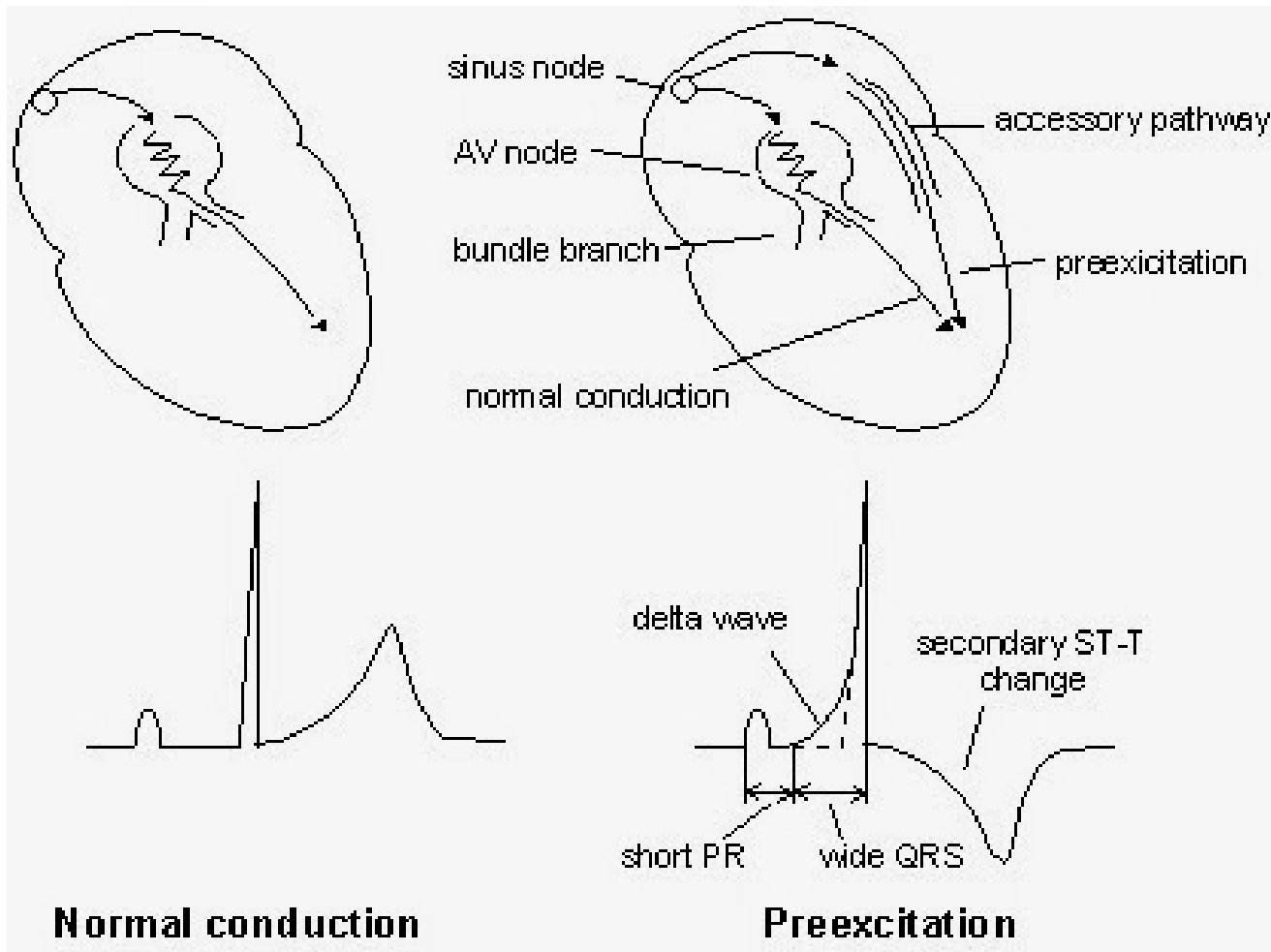
**Orthodromic Circular Tachycardia
in a patient with an accessory pathway**



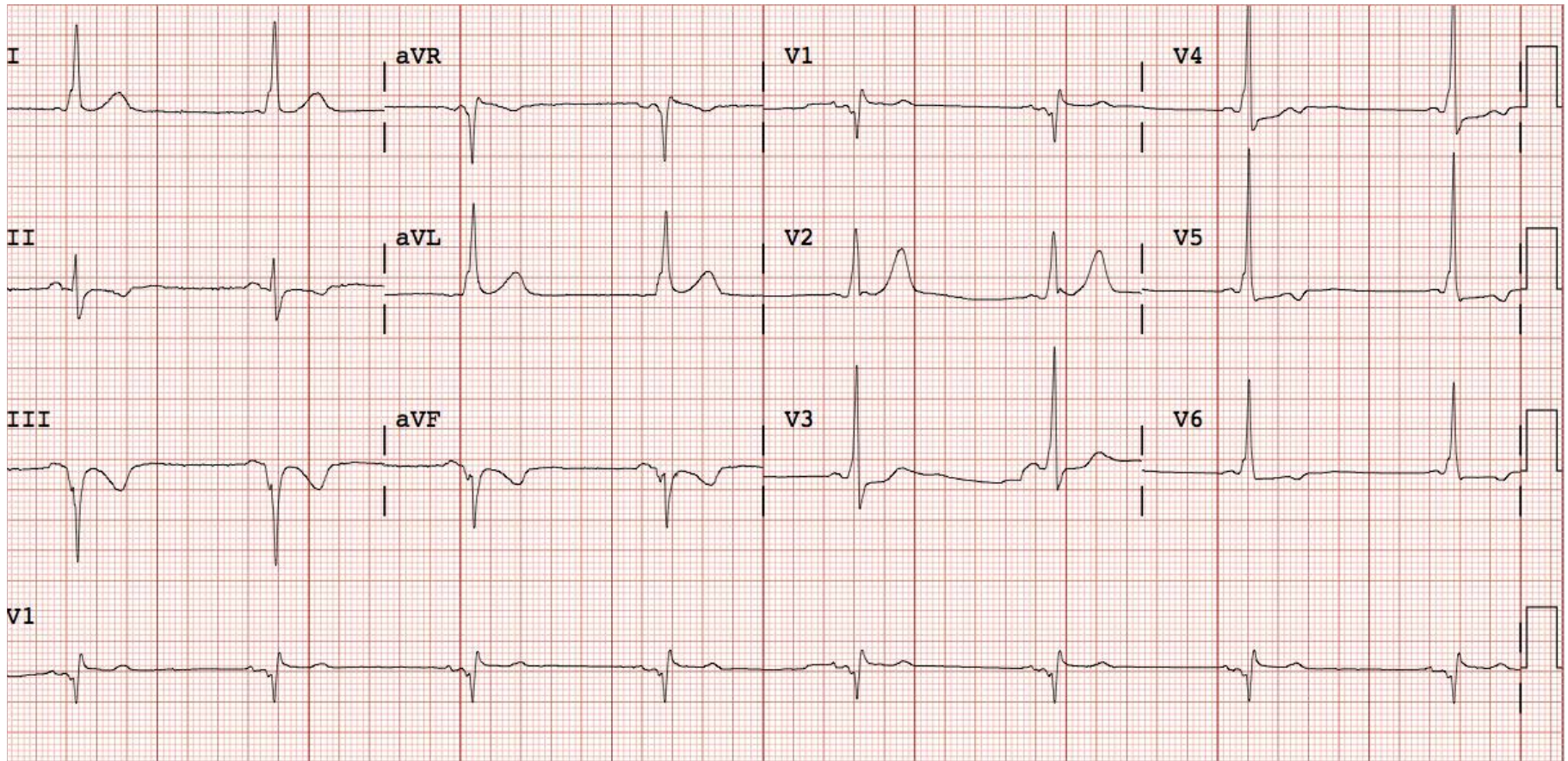
**Antidromic Circular Tachycardia
in a patient with an accessory pathway**



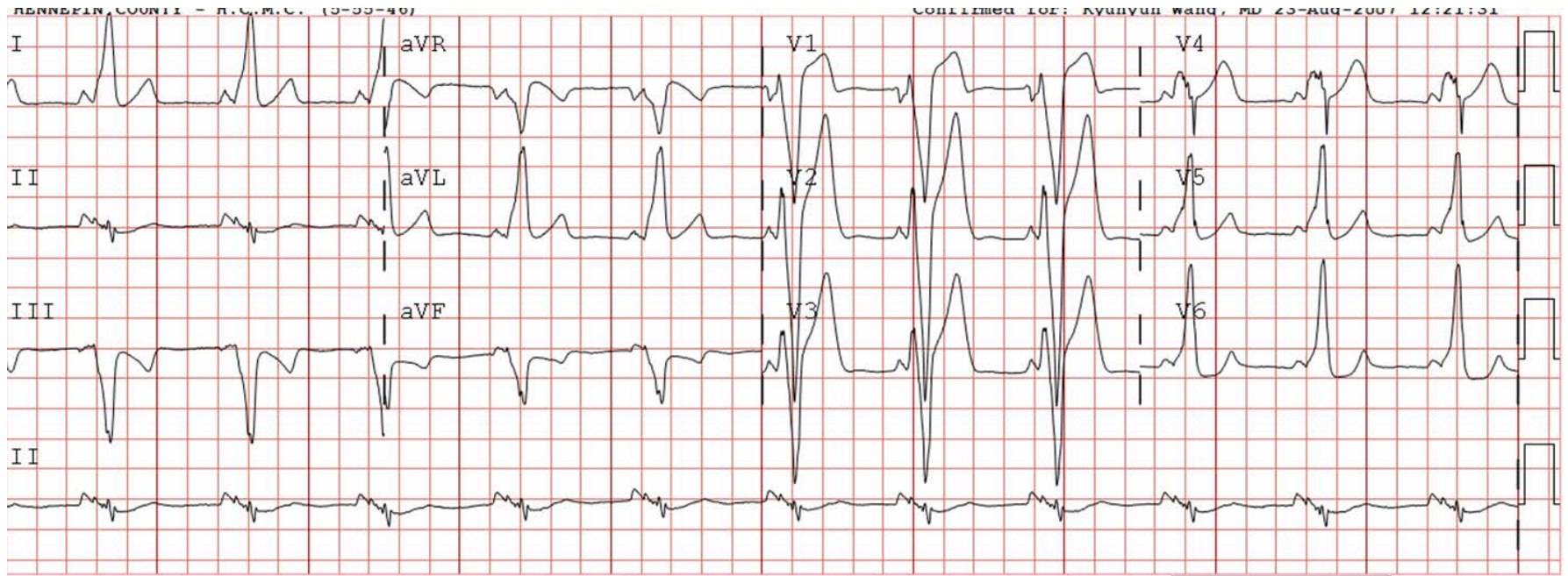
Σύνδρομο προδιέγερσης



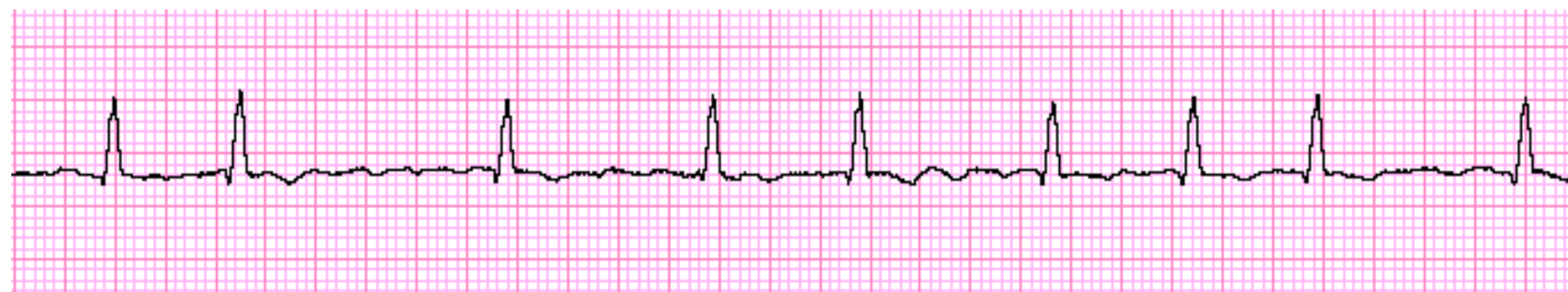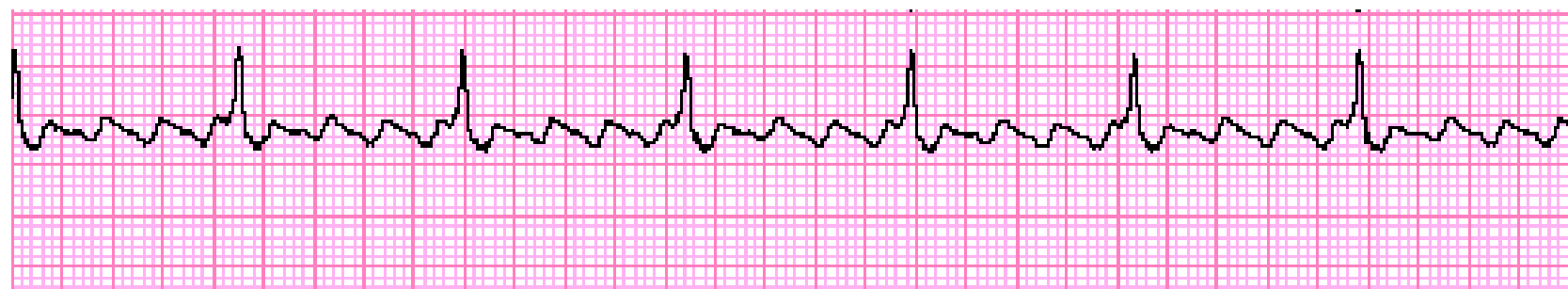
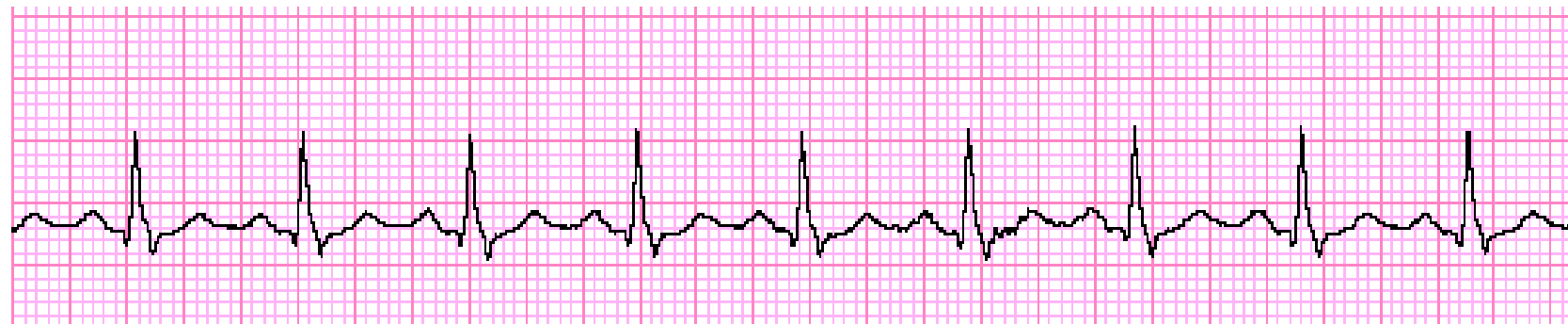Σύνδρομο προδιέγερσης



Σύνδρομο προδιέγερσης

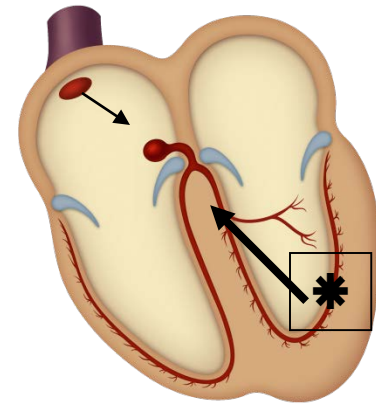
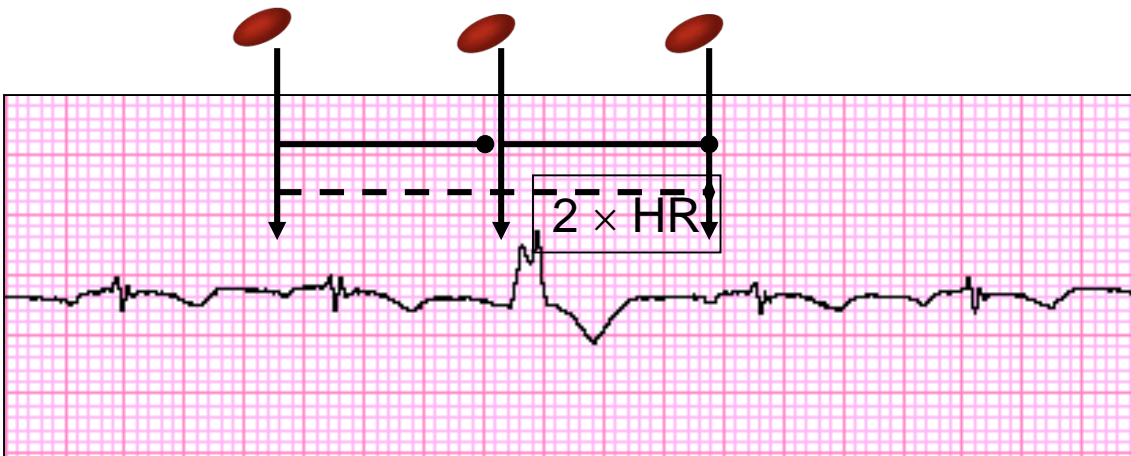


Ταχυκαρδία?

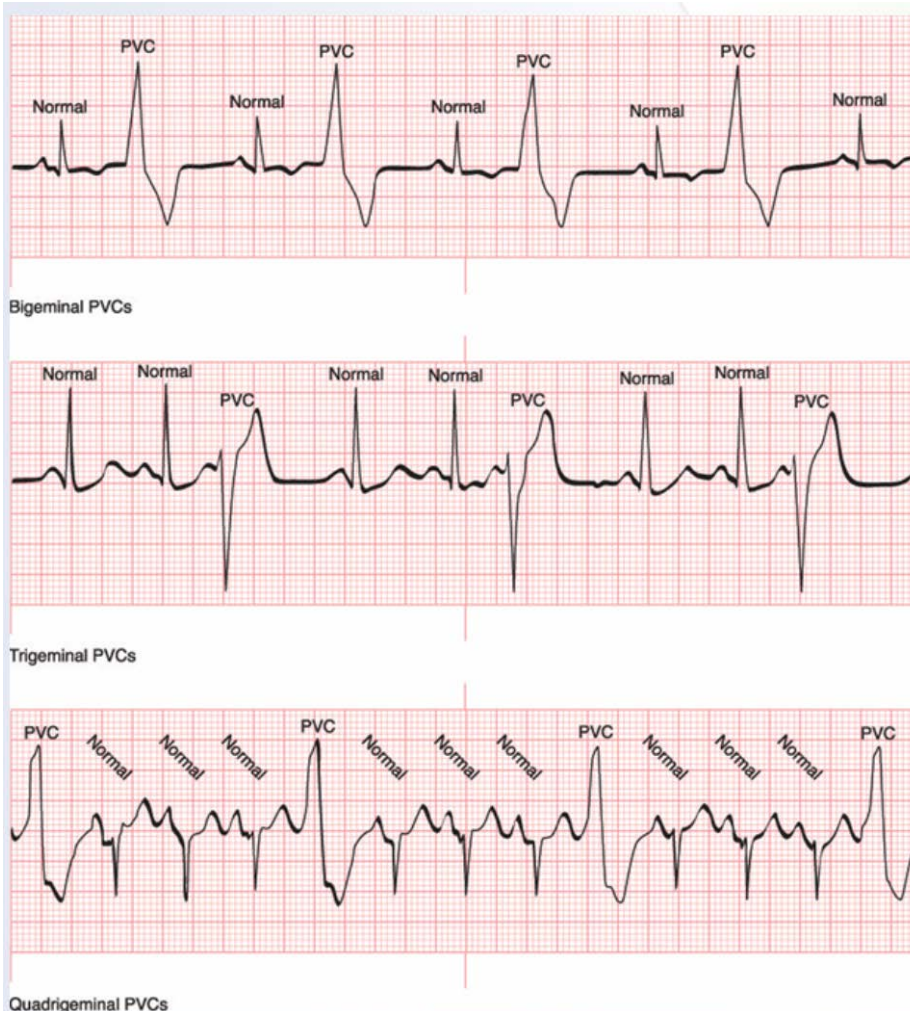


Έκτακτη κοιλιακή συστολή

Αναπληρωματική παύλα



Επαναλαμβανόμενες περιοδικά έκτακτες κοιλιακές συστολές

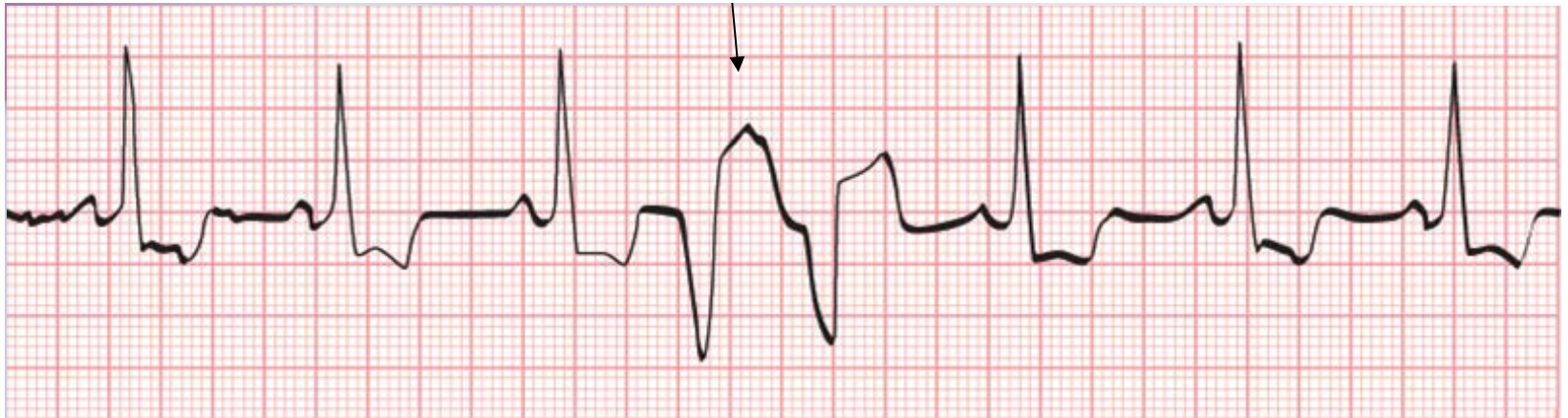

Διδυμία, 1:1

Τριδυμία, 2:1

Τετραδυμία, 3:1

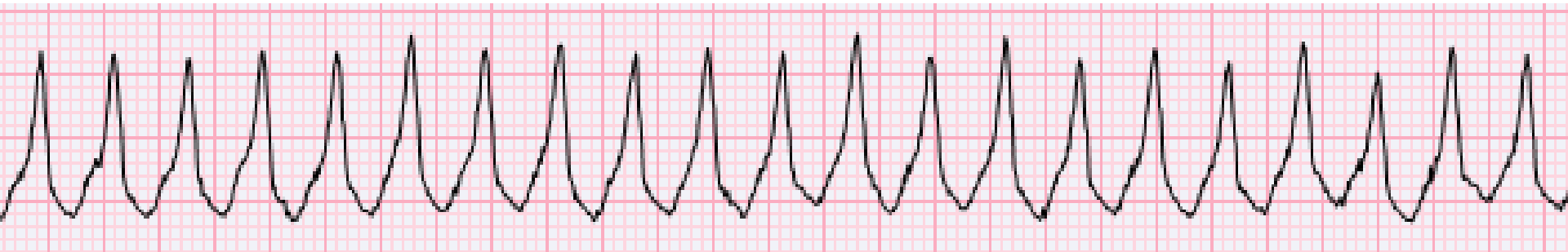
Πολλαπλές έκτακτες κοιλιακές συστολές



Ζεύγος

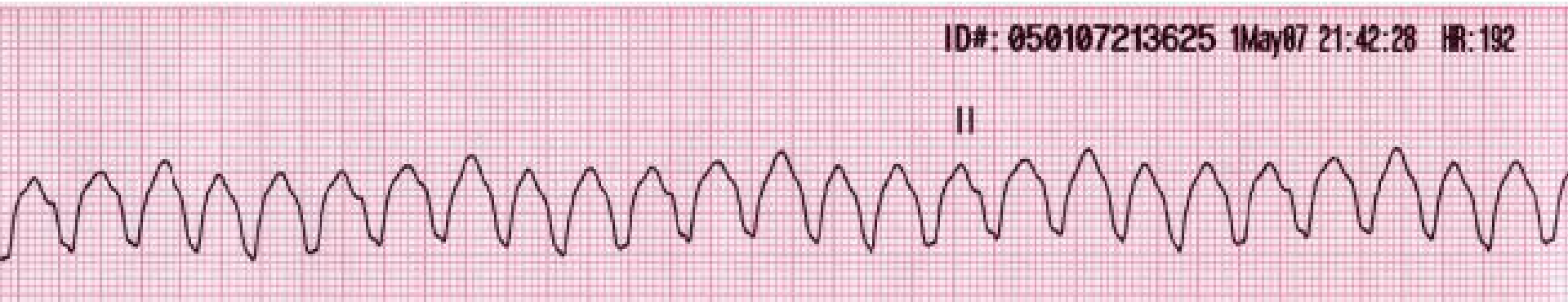
Κοιλιακή ταχυκαρδία

- Συχνότητα 100-250/min
- >3 QRS κοιλιακής προέλευσης (ευρέα, >120 ms*)



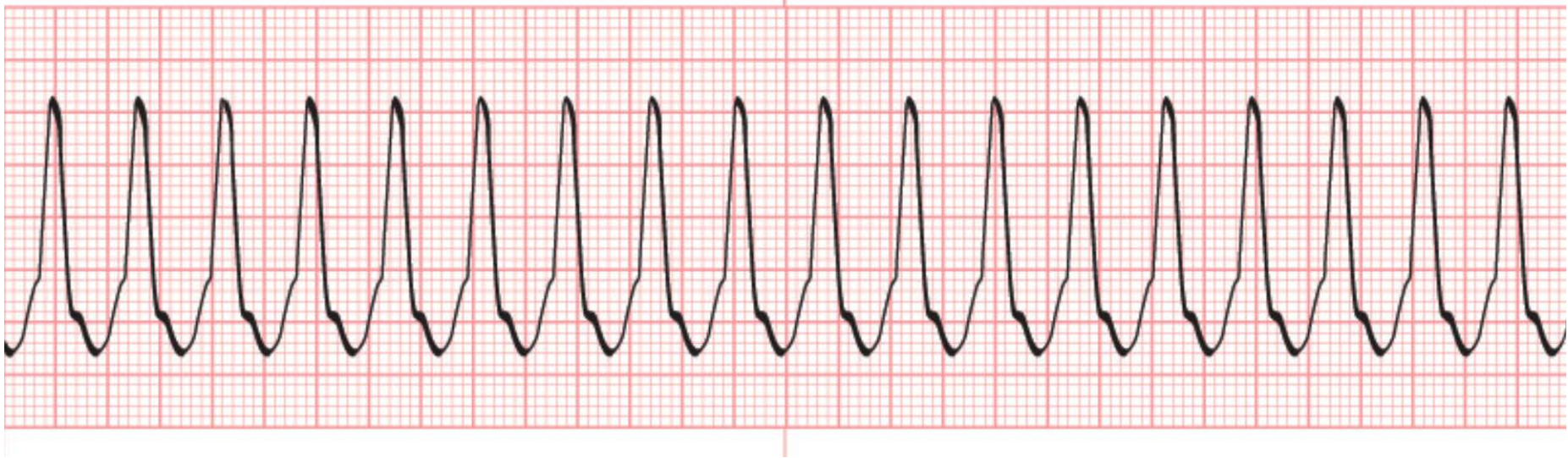
Κοιλιακή ταχυκαρδία

- Συχνότητα 100-250/min
- >3 QRS κοιλιακής προέλευσης (ευρέα, >120 ms*)



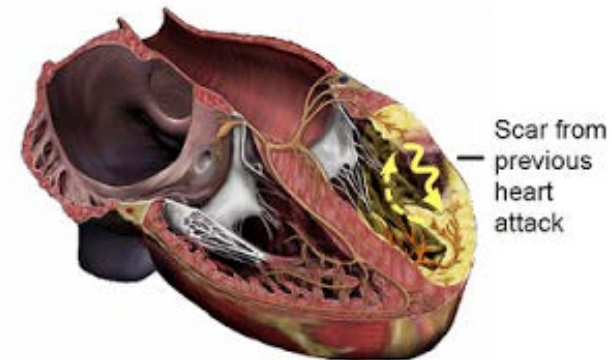
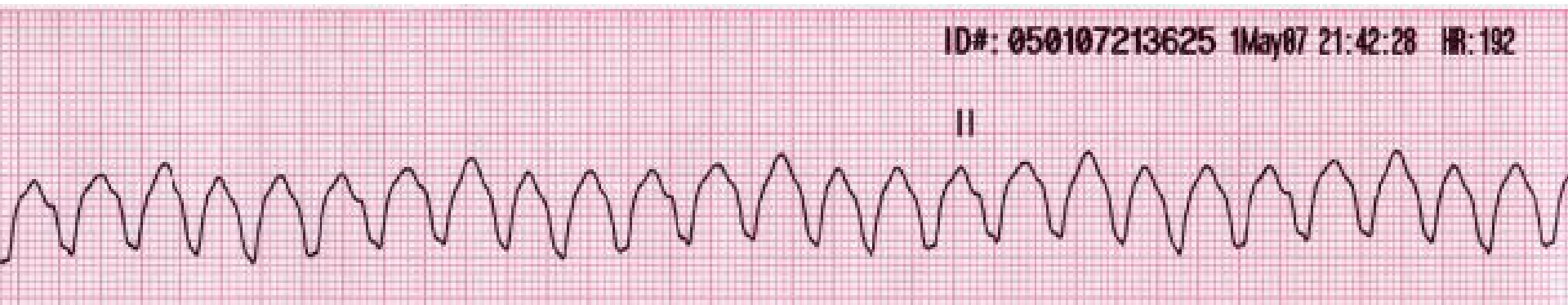
Κοιλιακή ταχυκαρδία

- Συχνότητα 100-250/min
- >3 QRS κοιλιακής προέλευσης (ευρέα, >120 ms*)

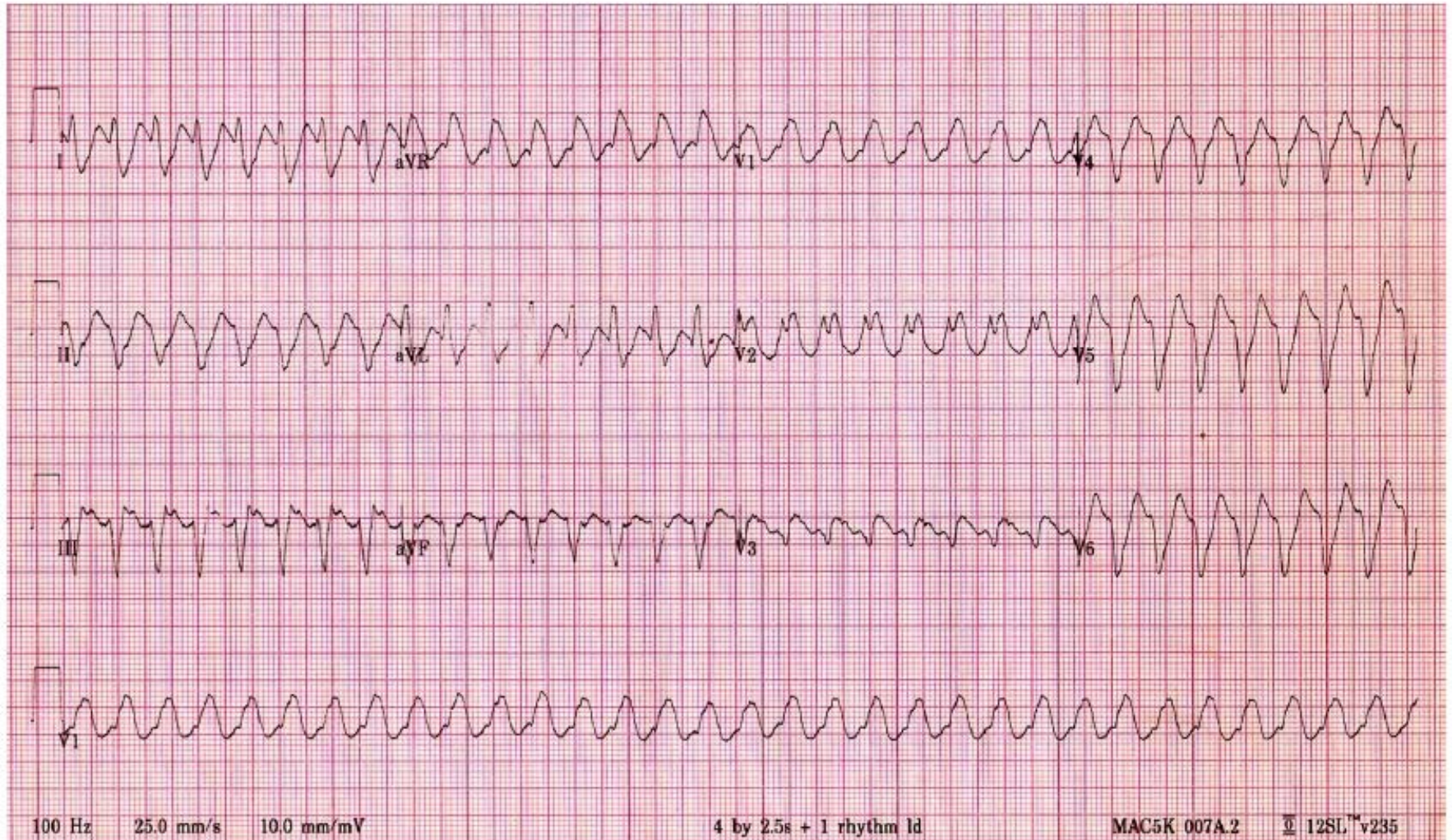


Μονόμορφη κοιλιακή ταχυκαρδία

- Παθολογικό υπόστρωμα (πχ, ουλή => κύκλωμα επανεισόδου)

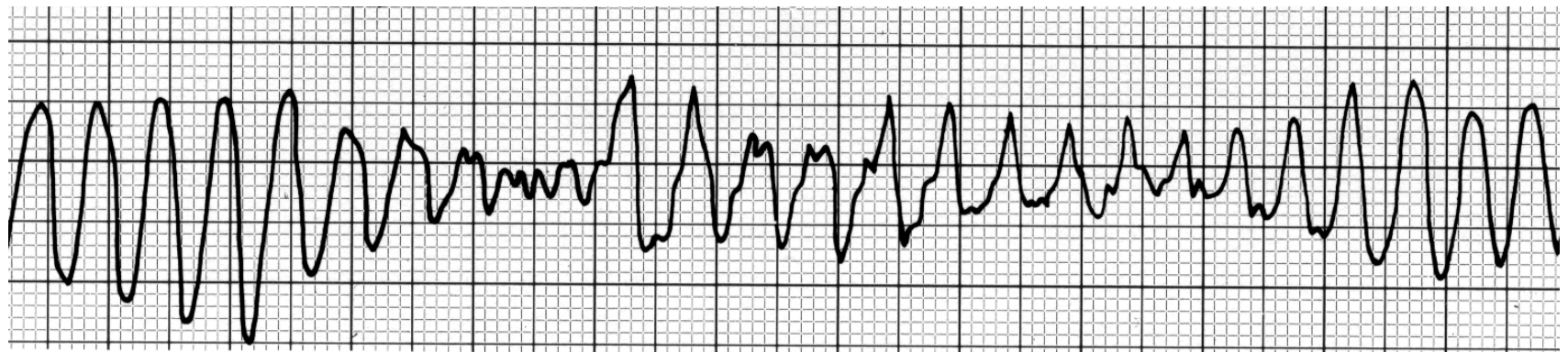
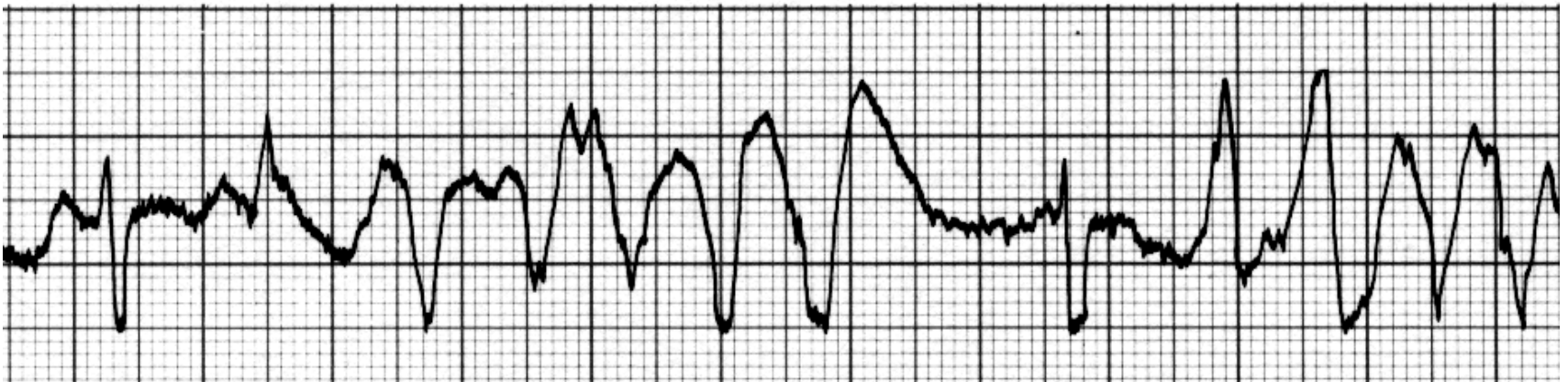

Μονόμορφη κοιλιακή ταχυκαρδία



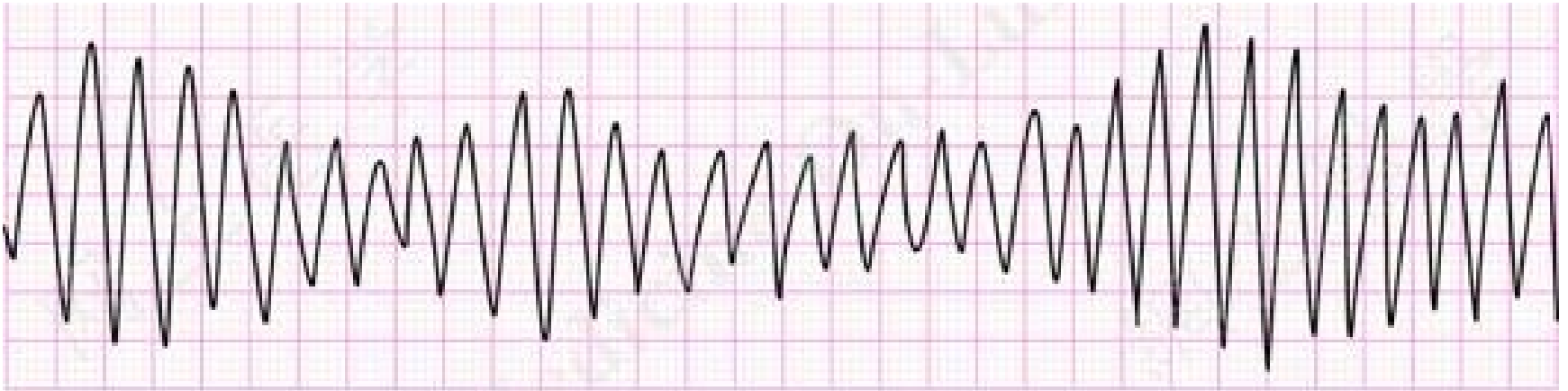
Πολύμορφη κοιλιακή ταχυκαρδία

- Οξεία ισχαιμία ή παράταση επαναπόλωσης

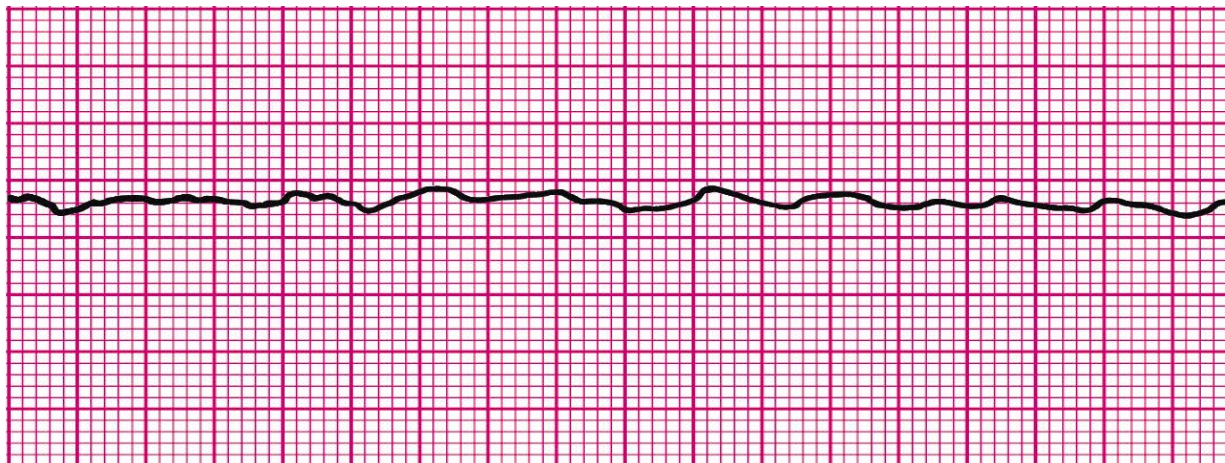
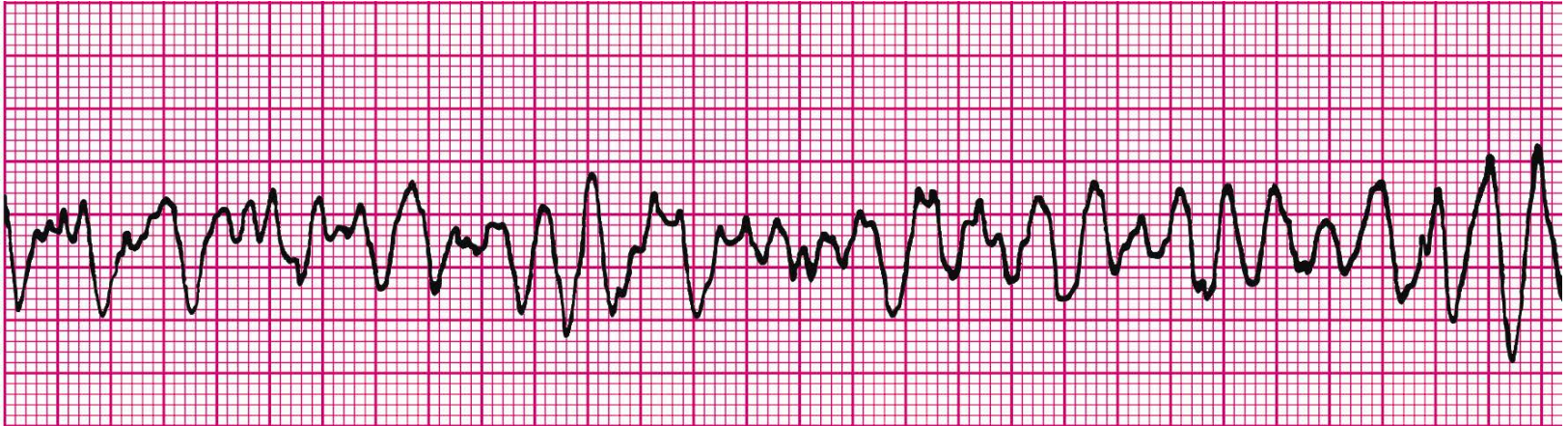

Πολύμορφη κοιλιακή ταχυκαρδία

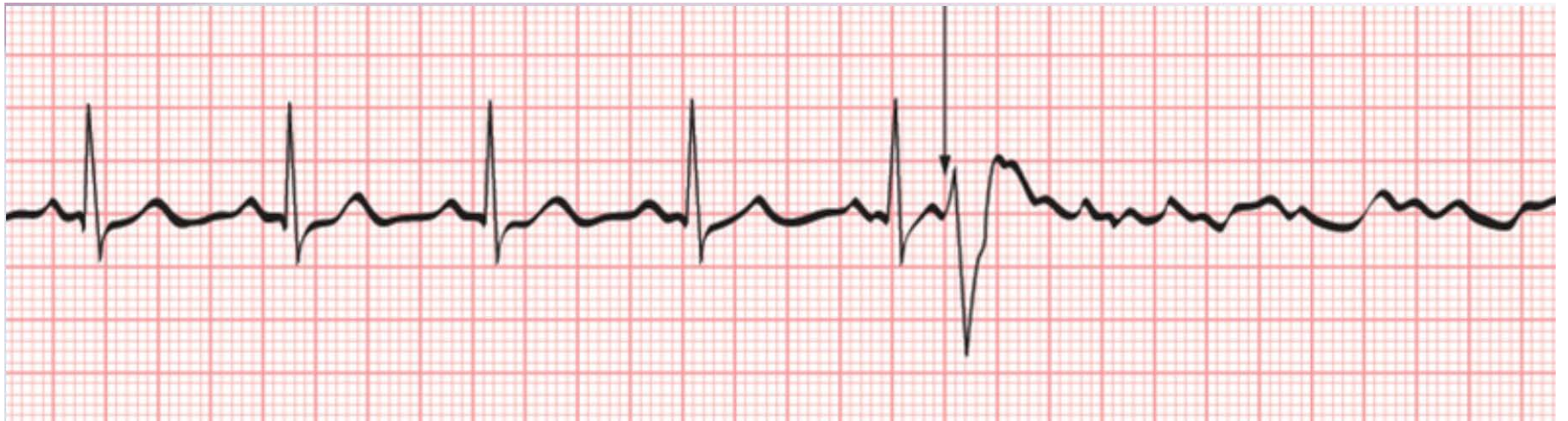- Torsade de pointes
 - υποΚ-αιμία, υπό Mg-αιμία, φάρμακα, σύνδρομο μακρού QT



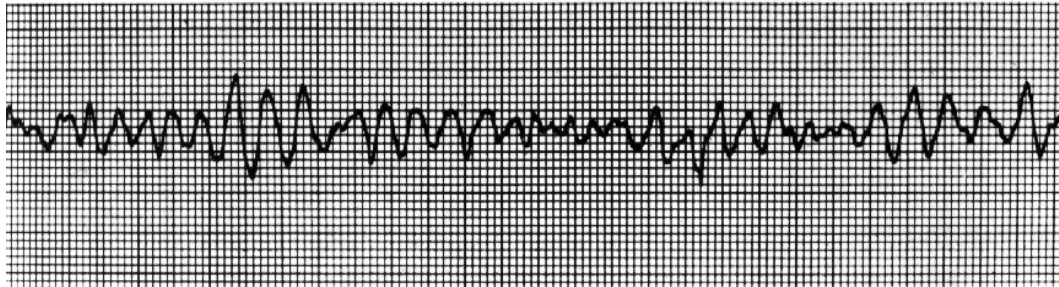
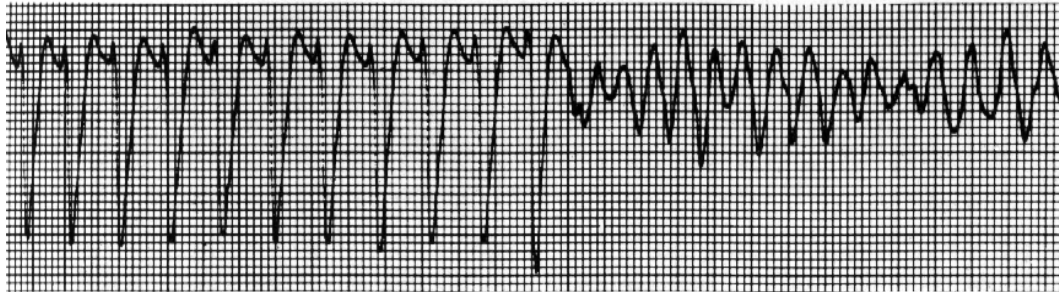
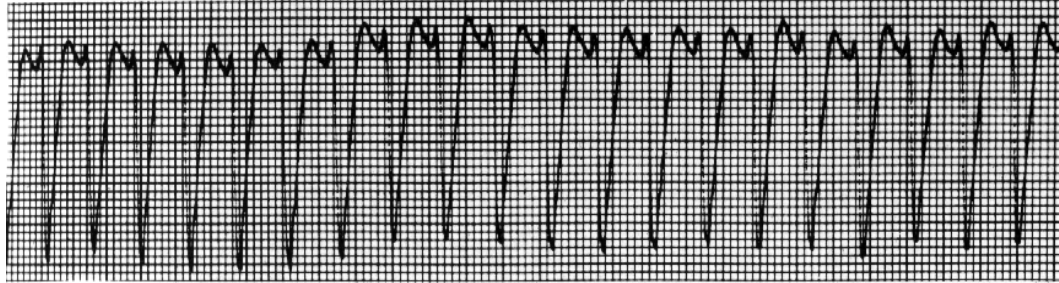
Κοιλιακή μαρμαρυγή



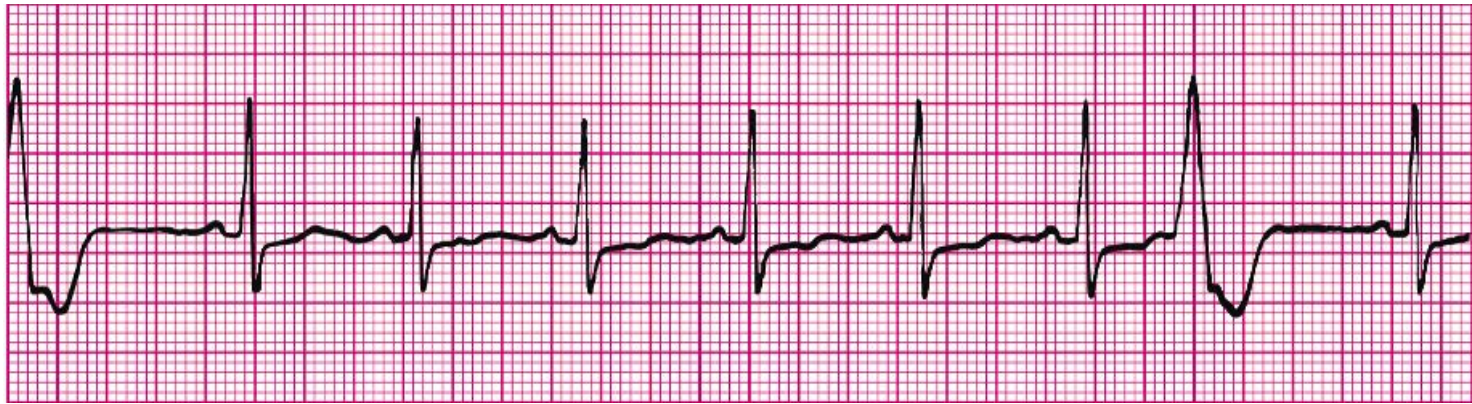
Κοιλιακή μαρμαρυγή



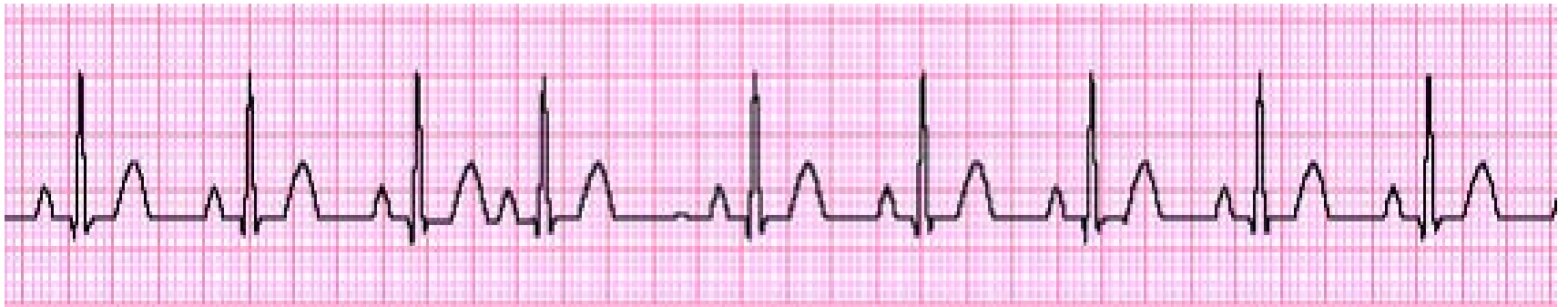
Κοιλιακή μαρμαρυγή



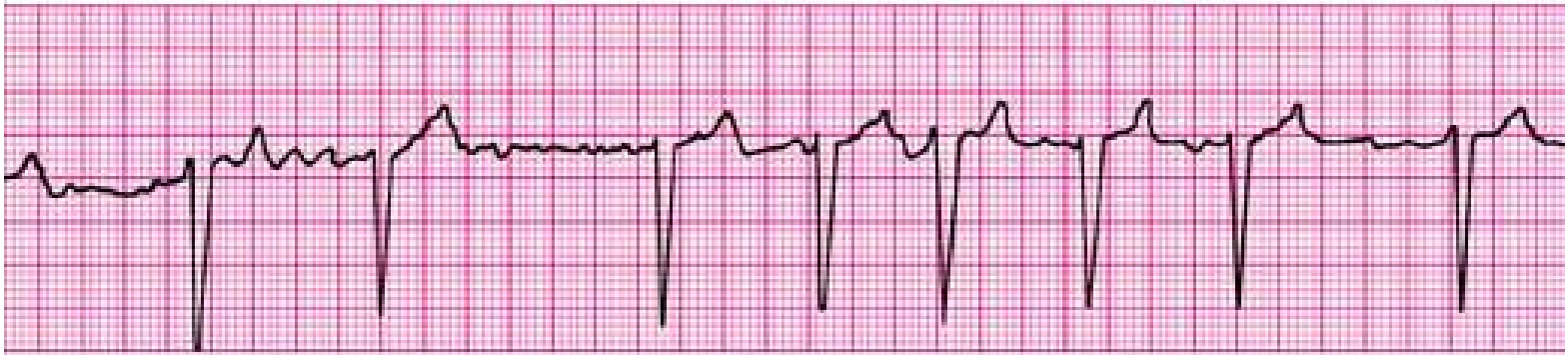Διαταραχή ρυθμού?



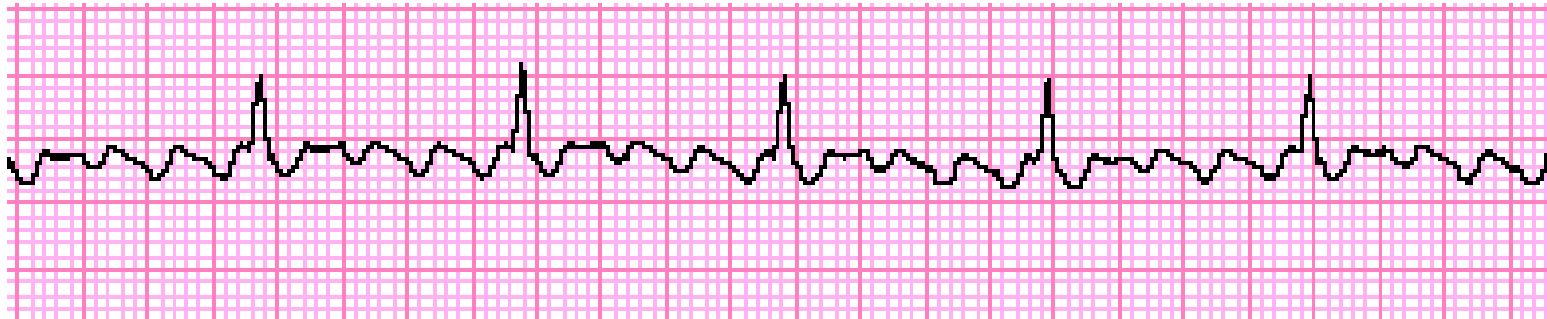
Διαταραχή ρυθμού?



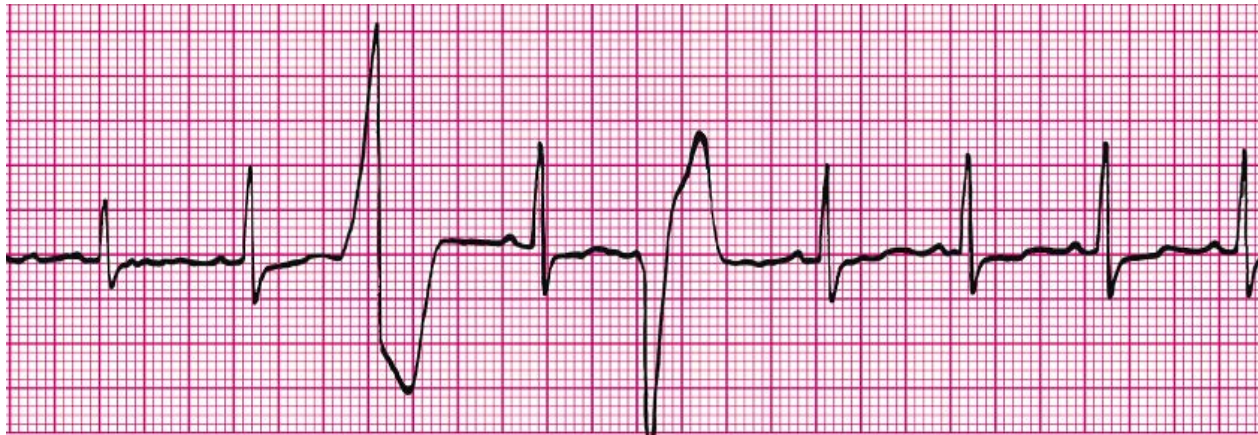Διαταραχή ρυθμού?



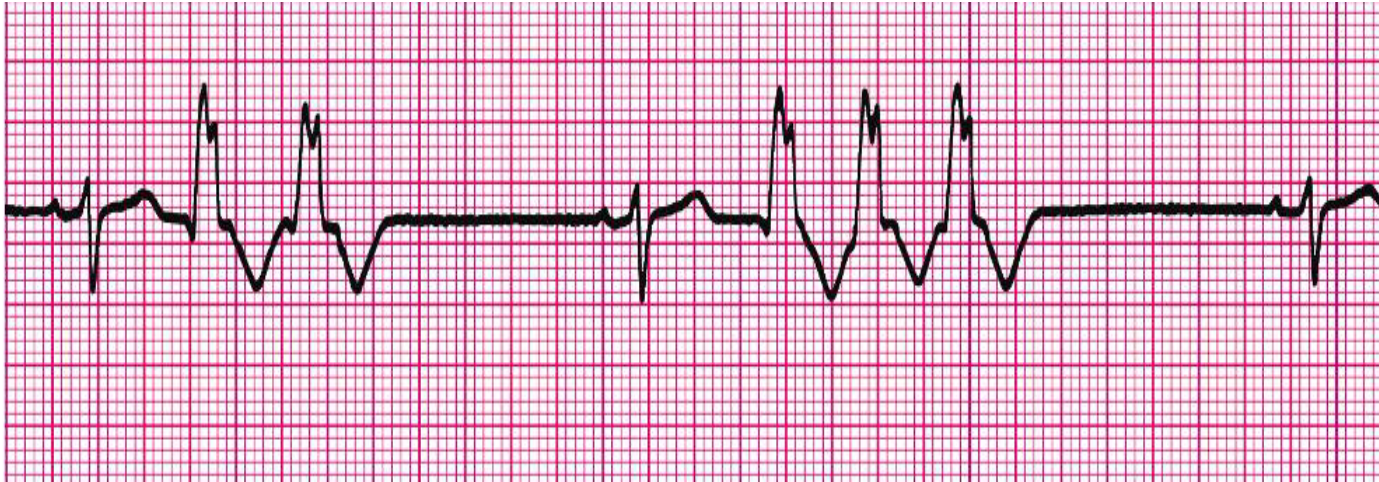Διαταραχή ρυθμού?



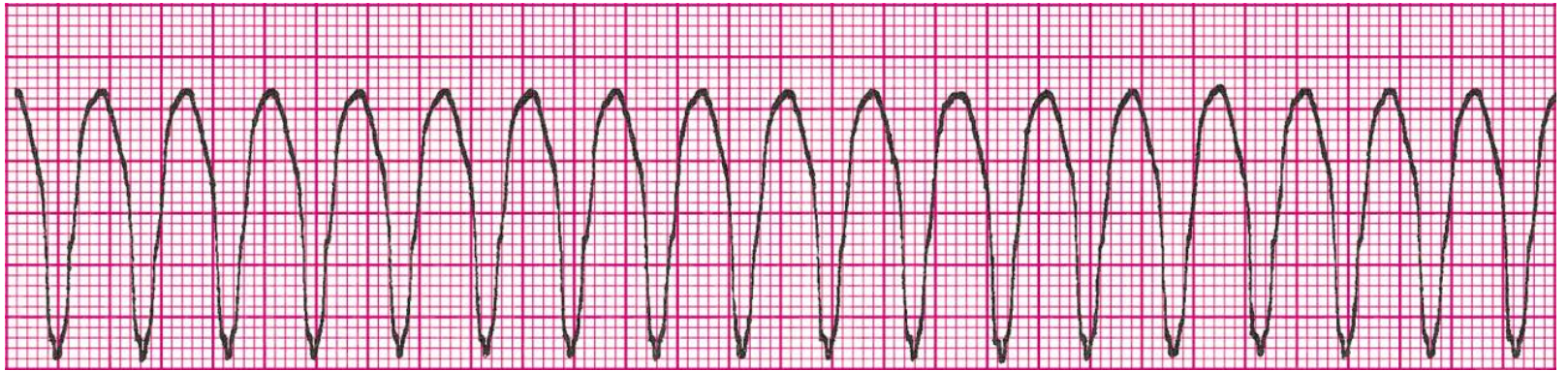
Διαταραχή ρυθμού?



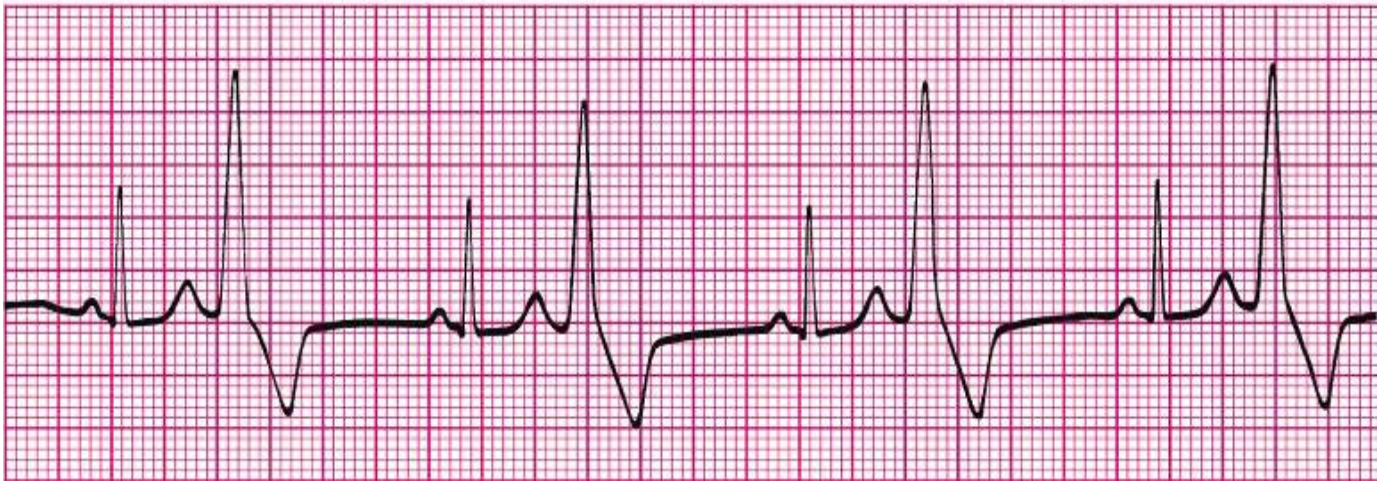Διαταραχή ρυθμού?



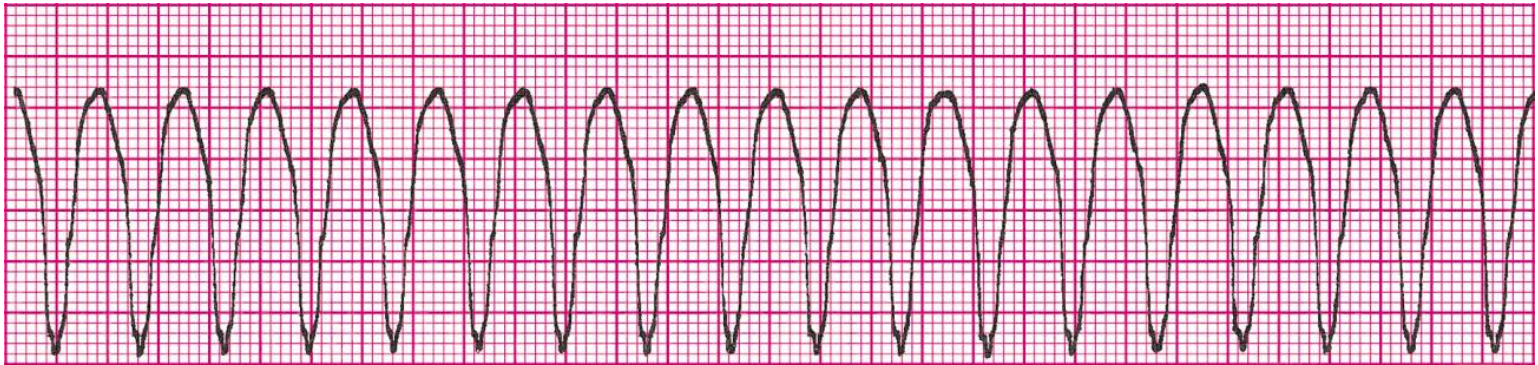
Διαταραχή ρυθμού?



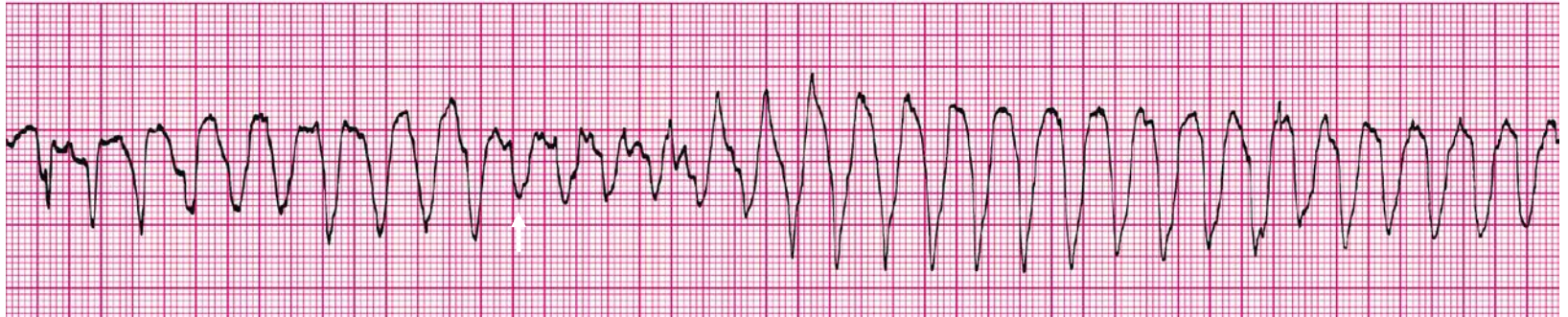
Διαταραχή ρυθμού?



Διαταραχή ρυθμού?

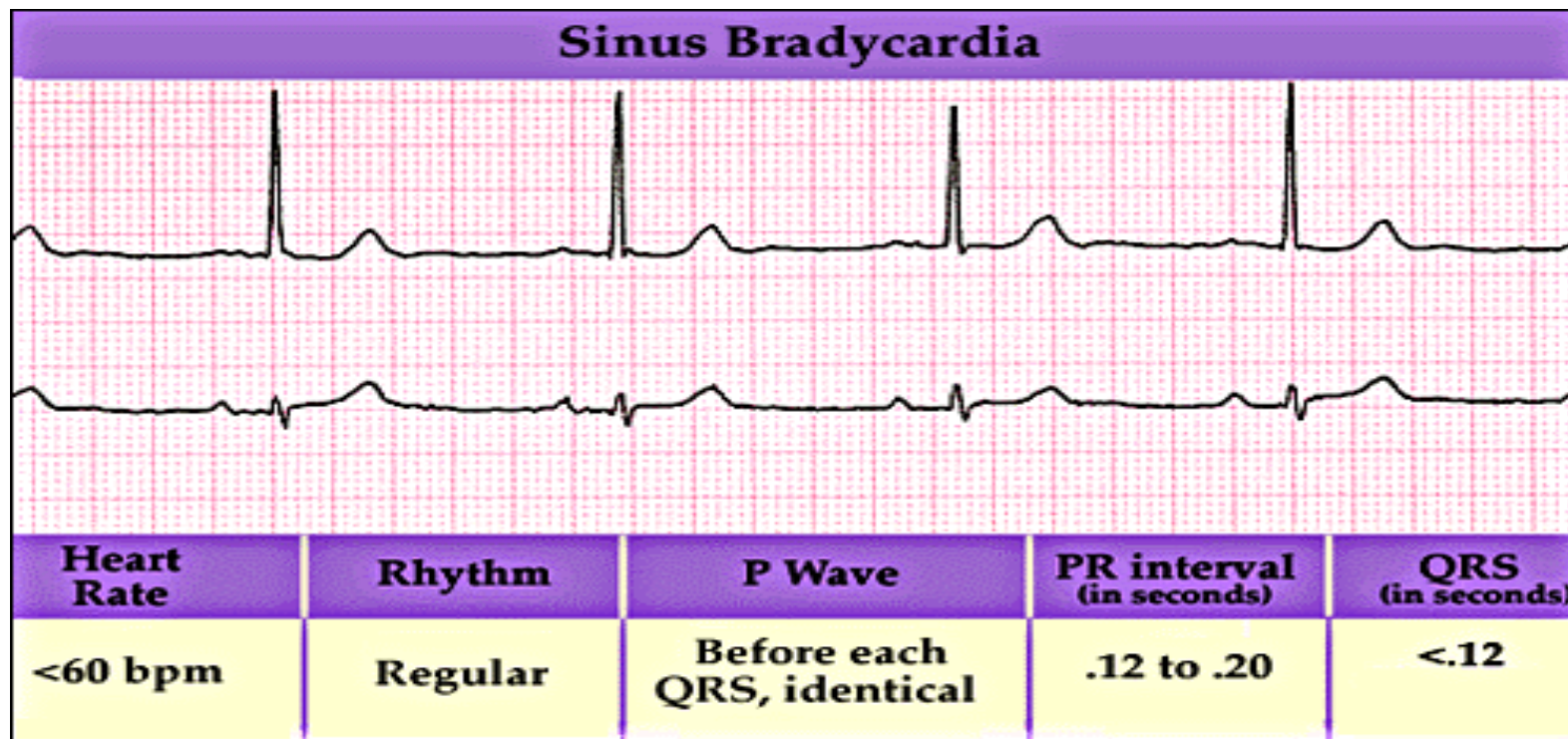


Διαταραχή ρυθμού?

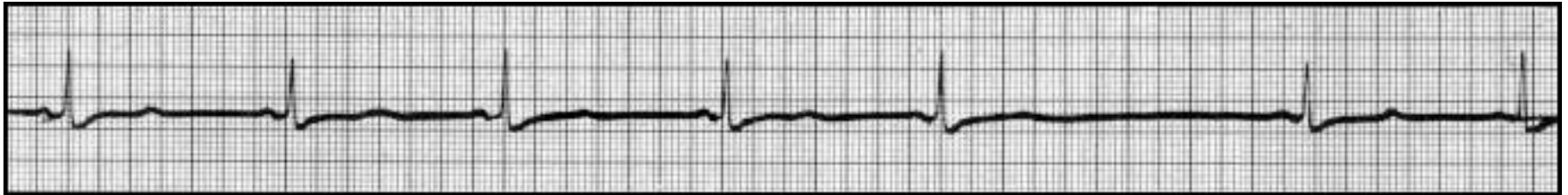

Βραδυκαρδίες

Φλεβοκομβική βραδυκαρδία

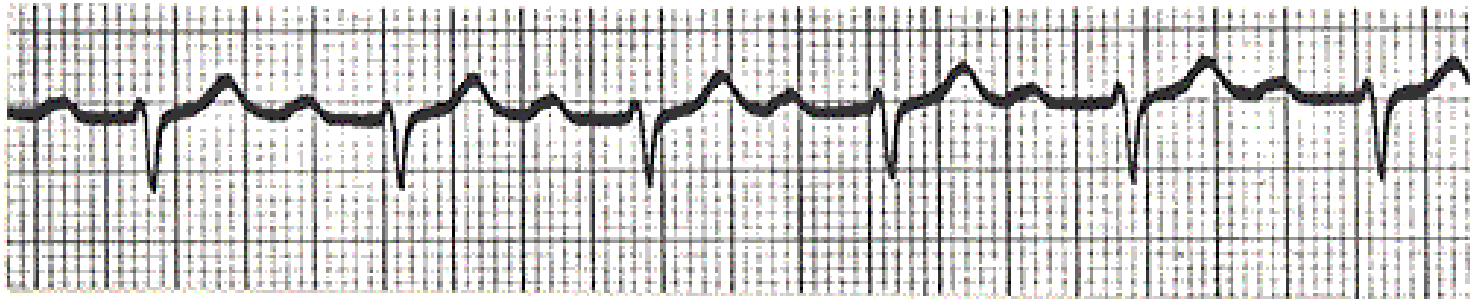


Σύνδρομο νοσούντος φλεβοκόμβου



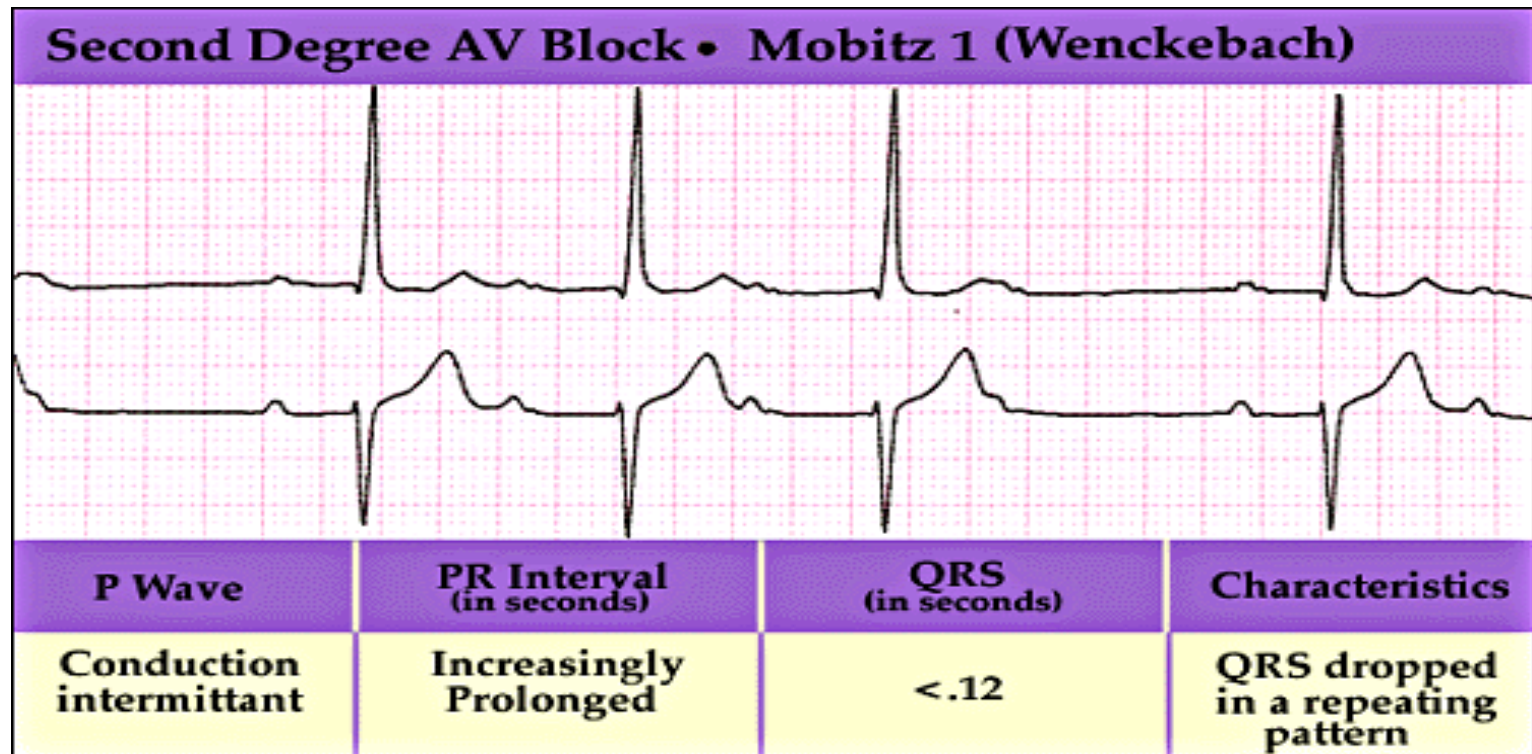
- Φλεβ/κή βραδυκαρδία με φλεβοκομβική παύση
- Σύνδρομο ταχυκαρδίας-βραδυκαρδίας

1^ο βαθμού κολποκοιλιακός αποκλεισμός



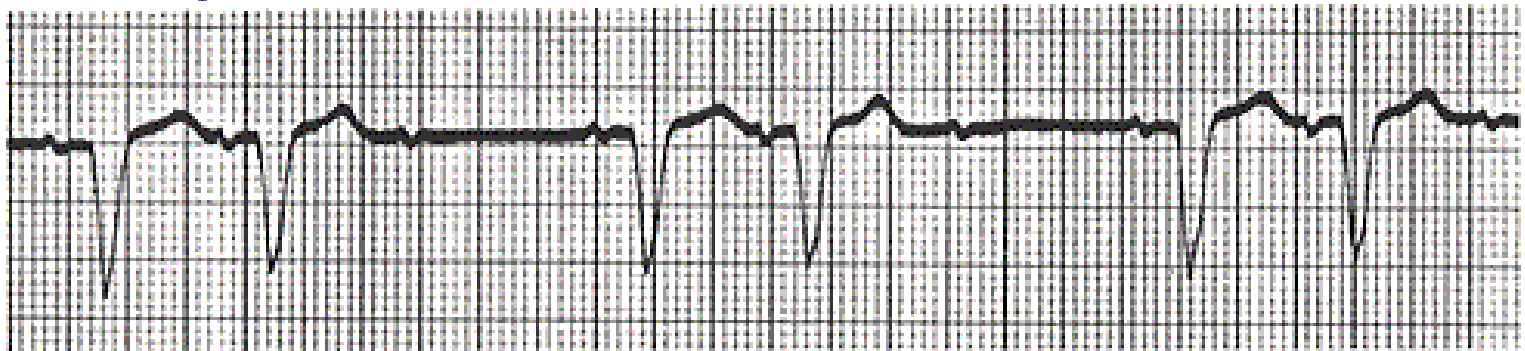
1st degree AV block (PR = 280 ms)

2^ο βαθμού κολποκοιλιακός αποκλεισμός Mobitz type I (Wenckebach)



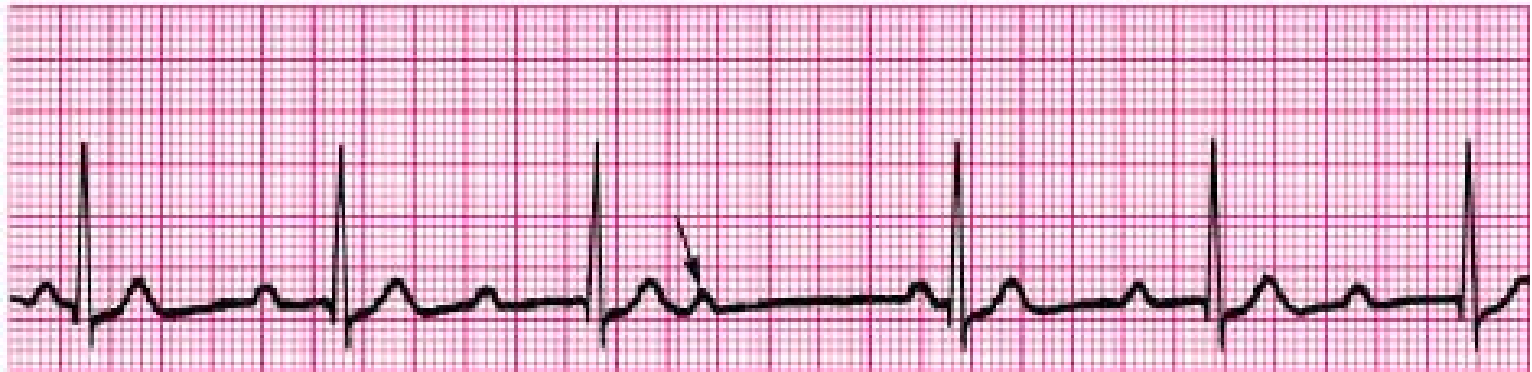2^ο βαθμού κολποκοιλιακός αποκλεισμός Mobitz type I (Wenckebach)

Lead V₁

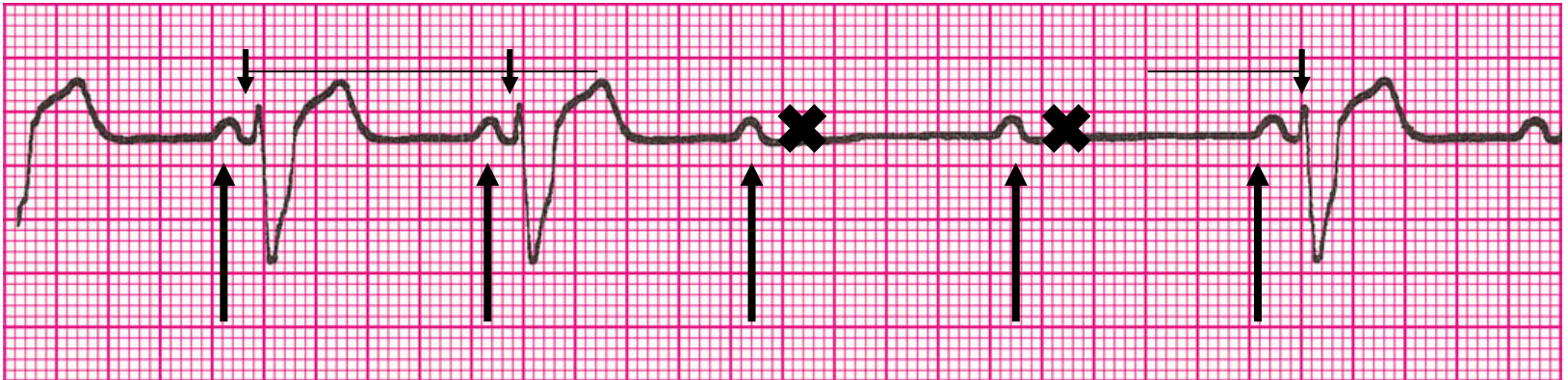


2nd degree AV block (type II) with LBBB

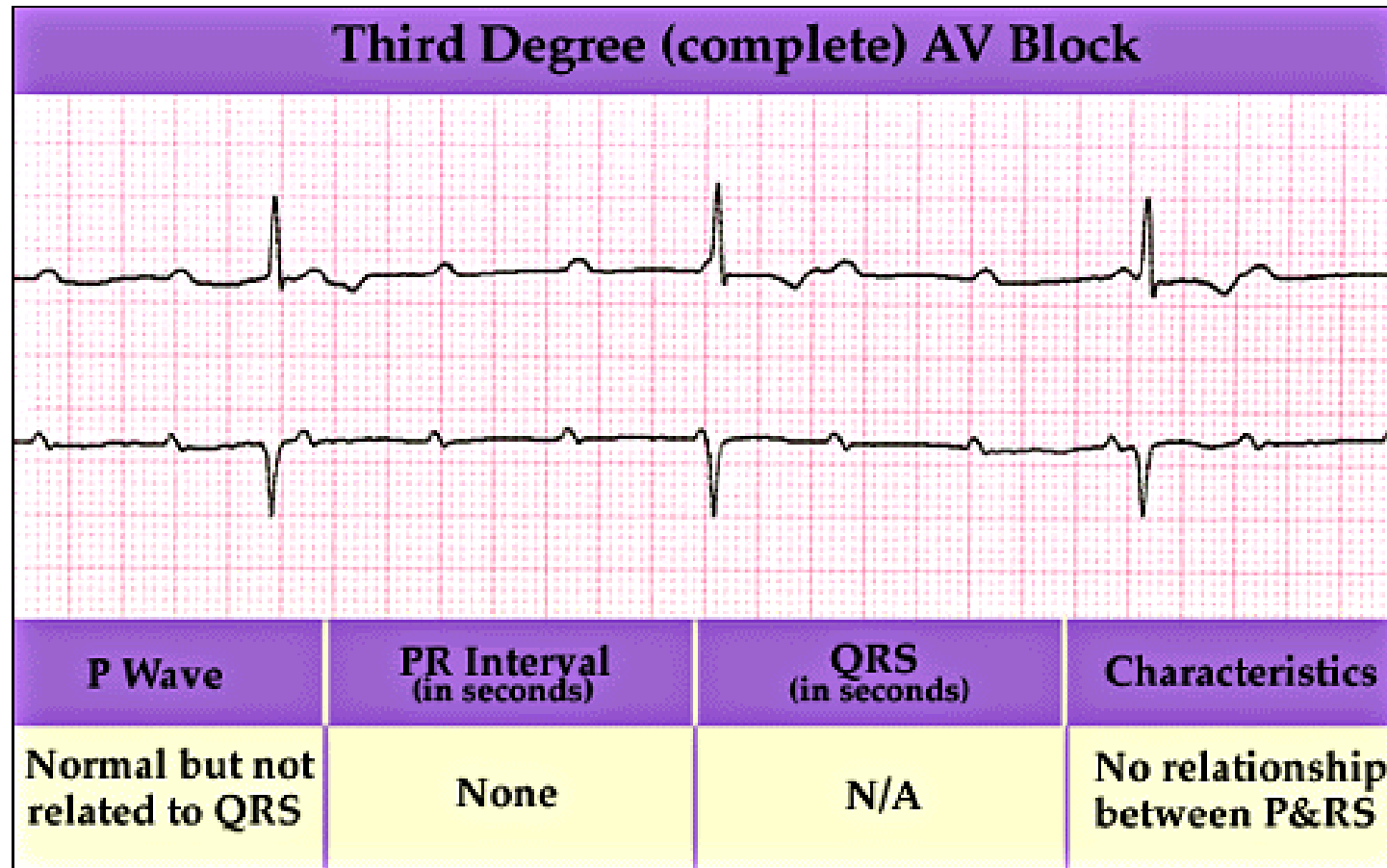
2^ο βαθμού κολποκοιλιακός αποκλεισμός Mobitz type I (Wenckebach)



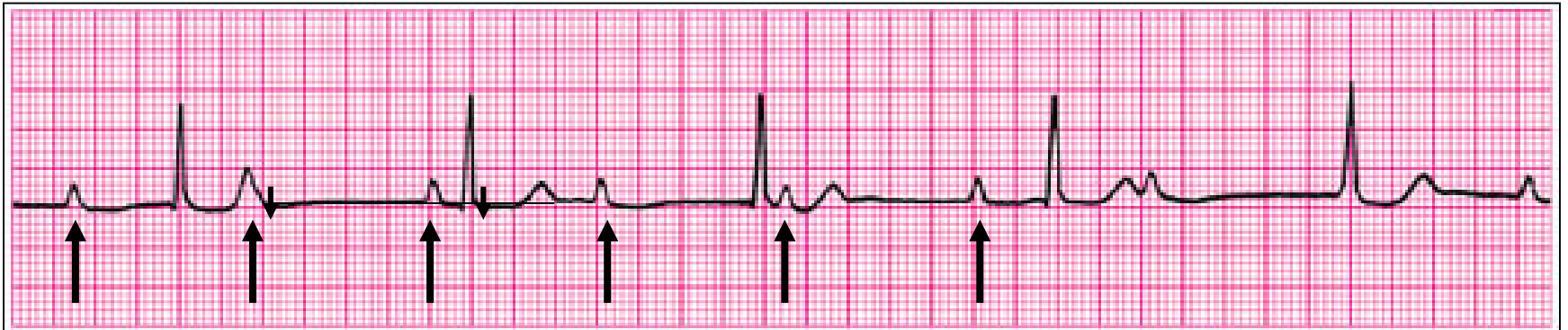2^ο βαθμού κολποκοιλιακός αποκλεισμός Mobitz type II



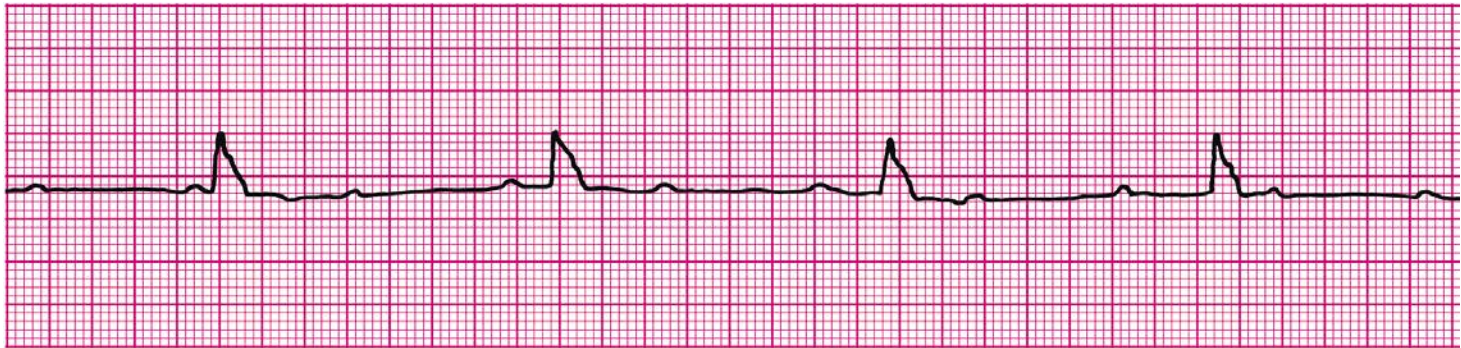
3^{ου} βαθμού κολλοκοιλιακός αποκλεισμός



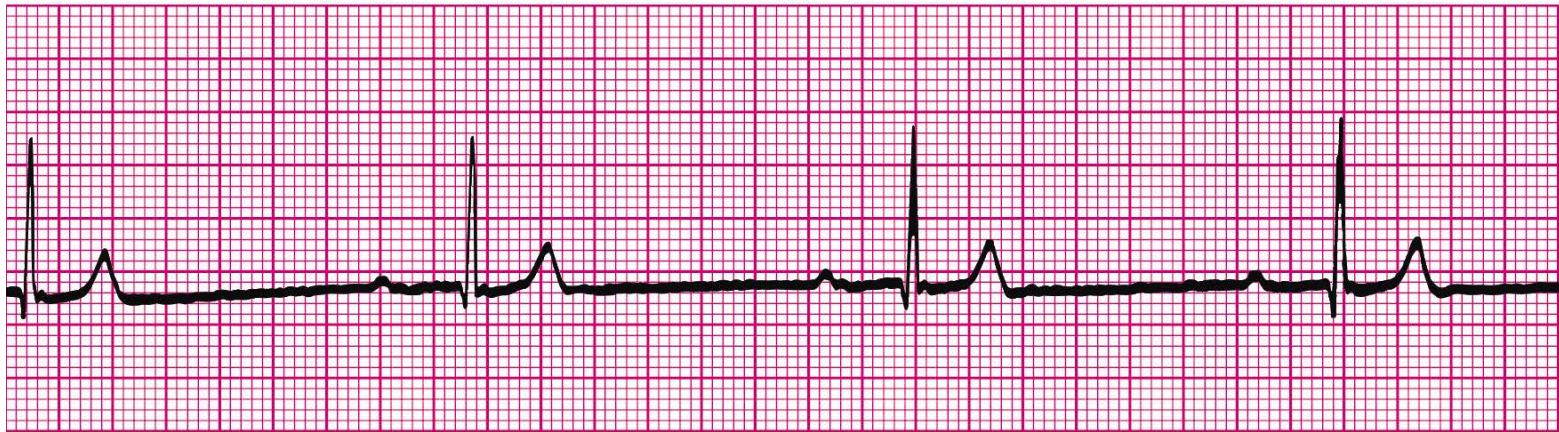3^{ου} βαθμού κολποκοιλιακός αποκλεισμός



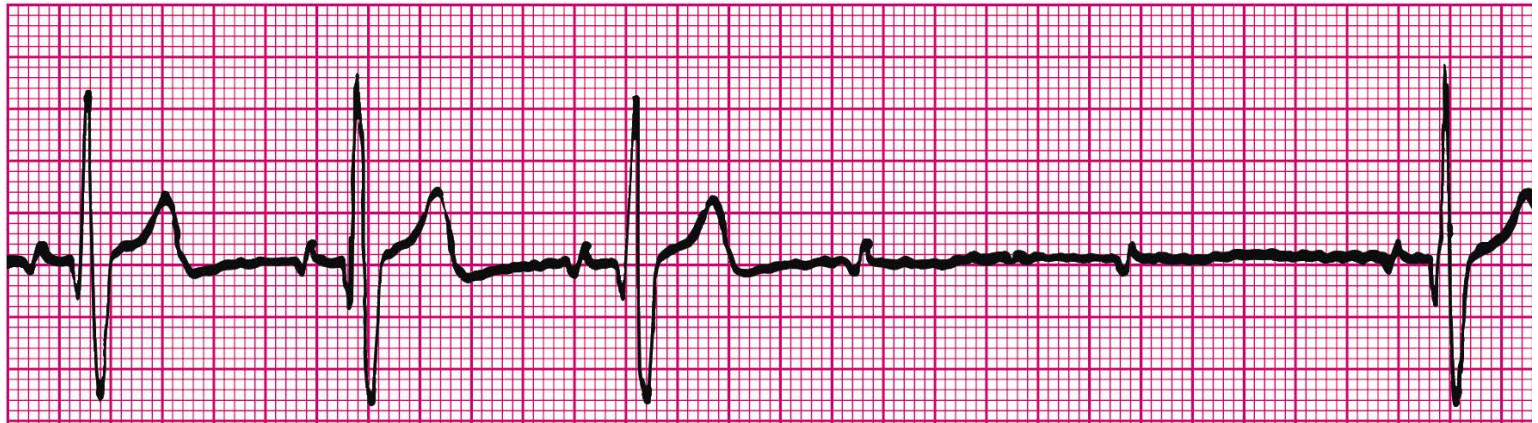
Διαταραχή ρυθμού?



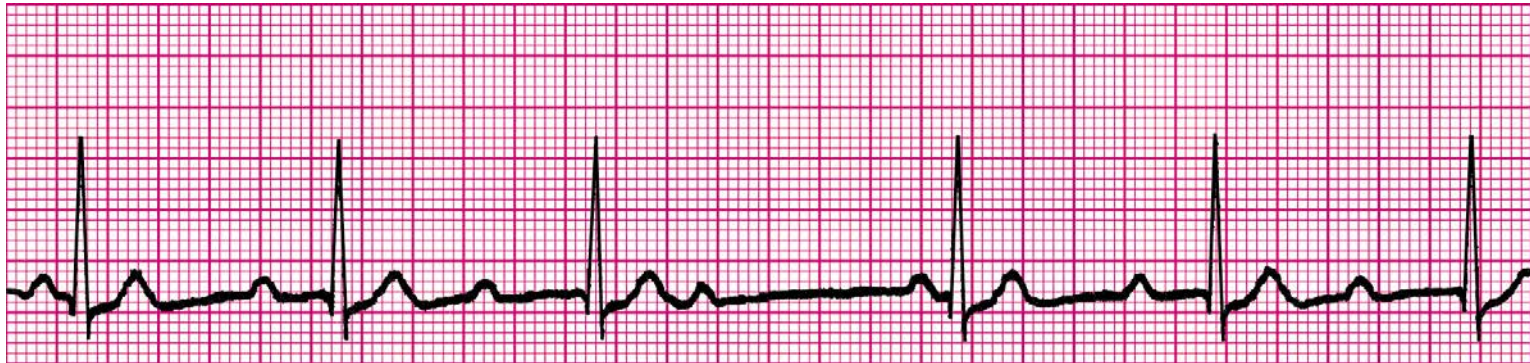Διαταραχή ρυθμού?



Διαταραχή ρυθμού?

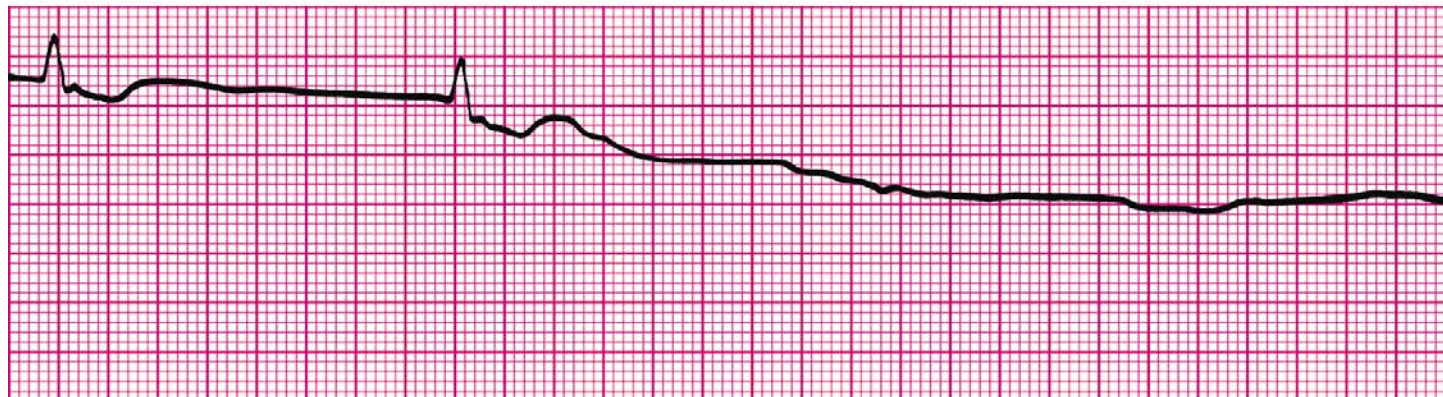


Διαταραχή ρυθμού?

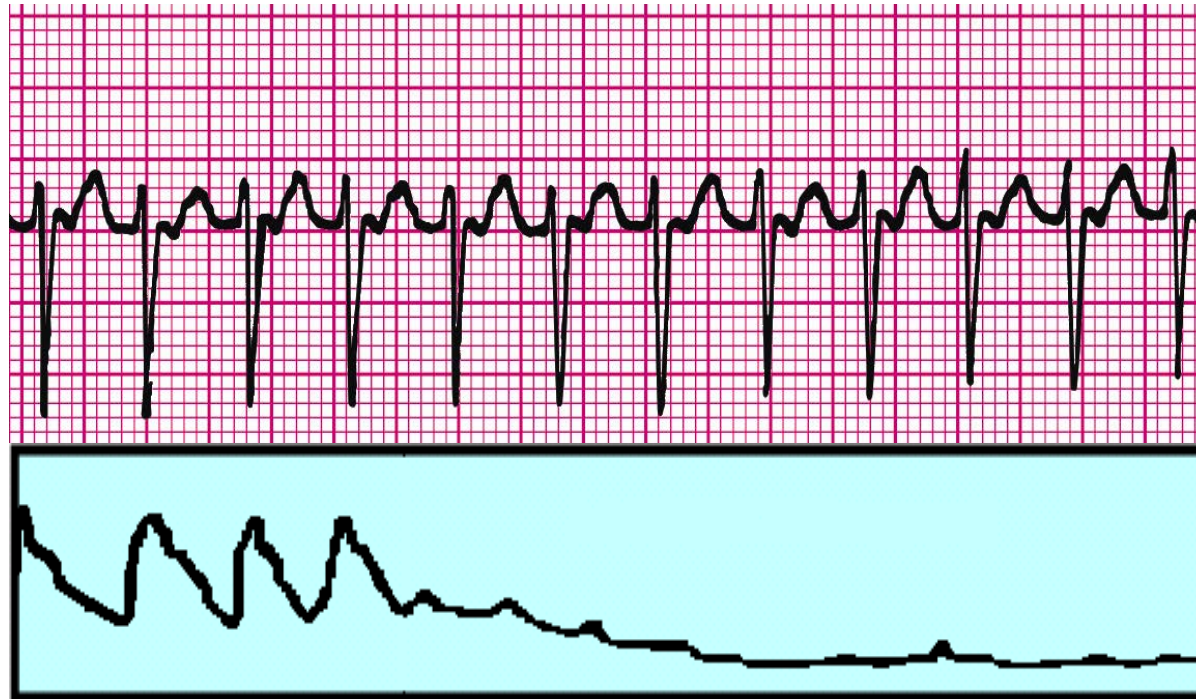




Ασυστολία

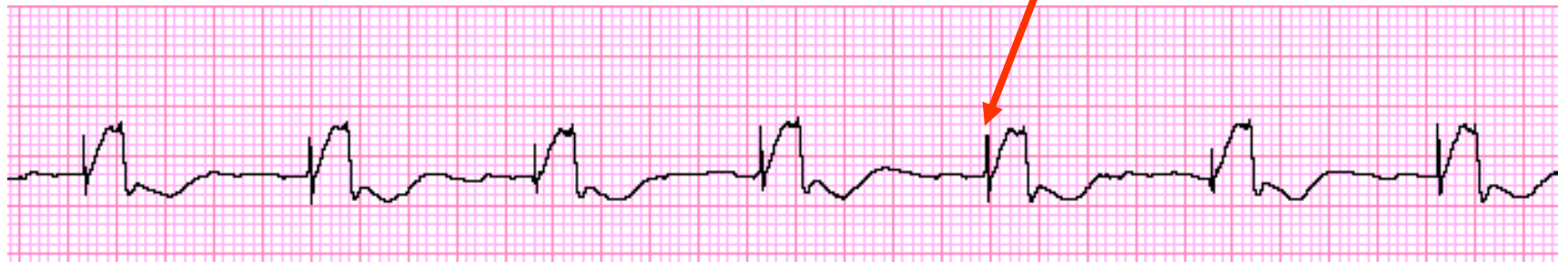
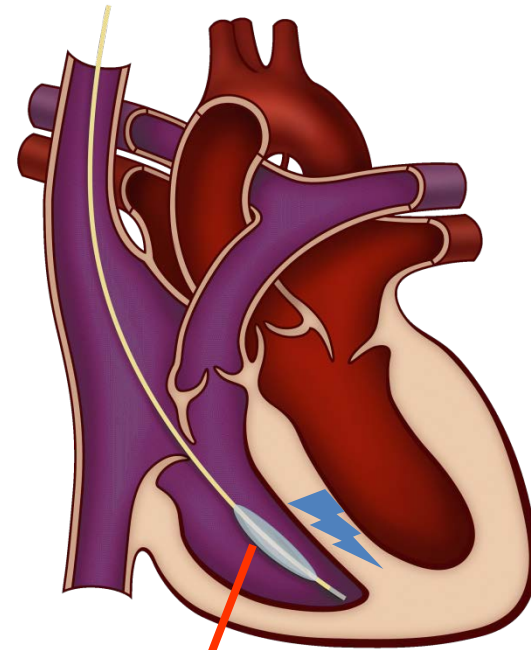


Άσφυγμη ηλεκτρική δραστηριότητα



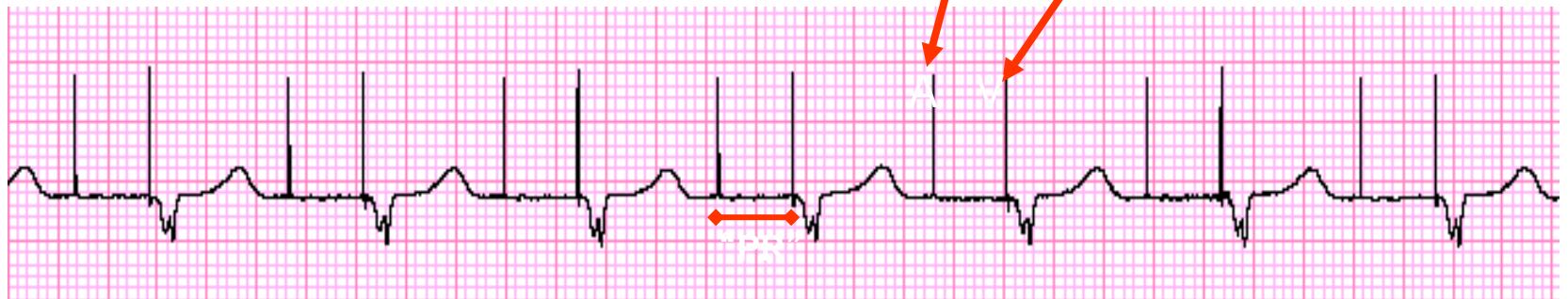
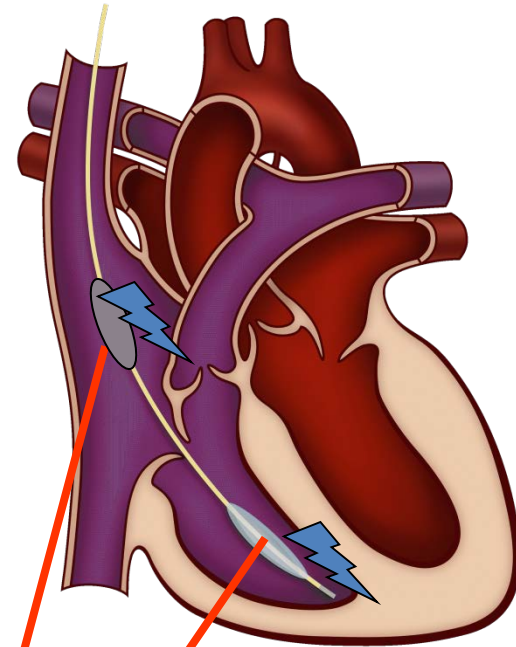
Βηματοδοτικός ρυθμός

Κοιλιακή βηματοδότηση



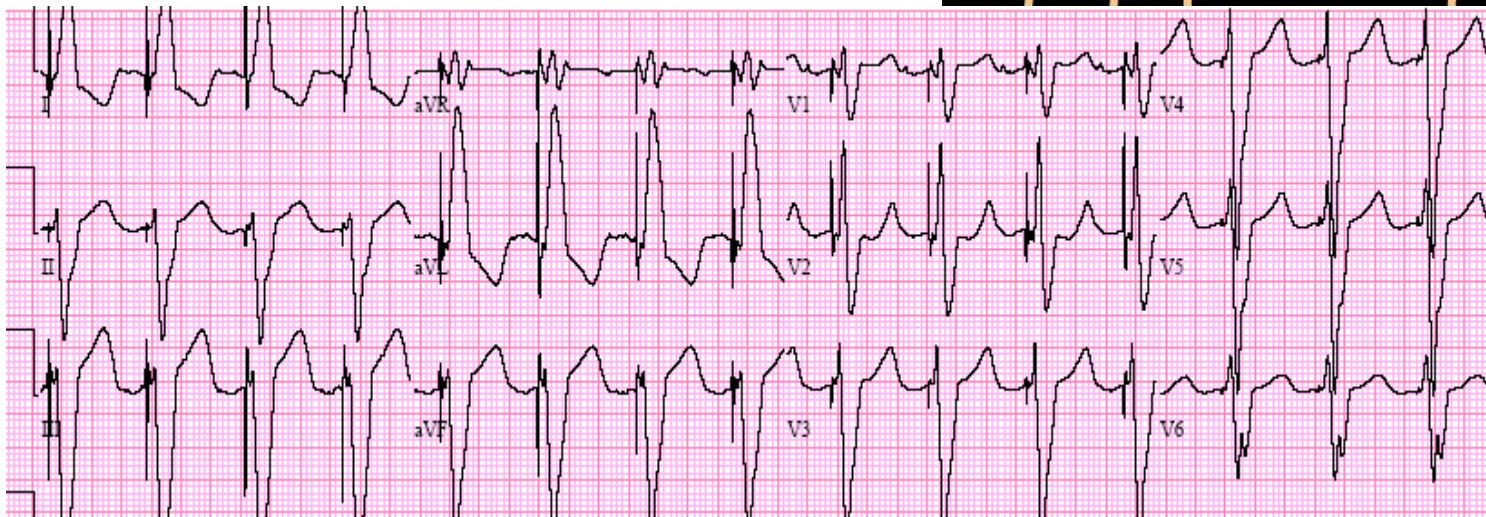
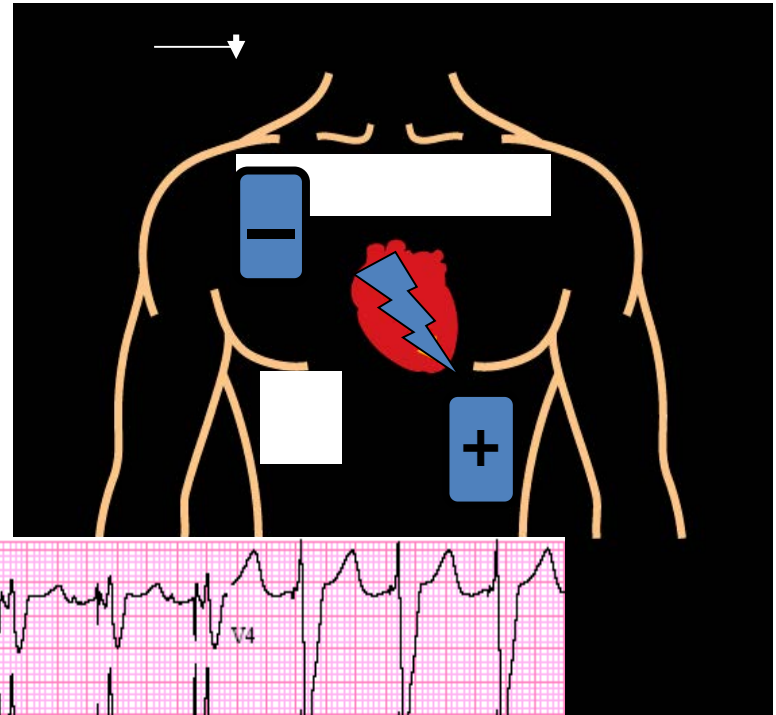
Βηματοδοτικός ρυθμός

Κολπική και κοιλιακή
βηματοδότηση

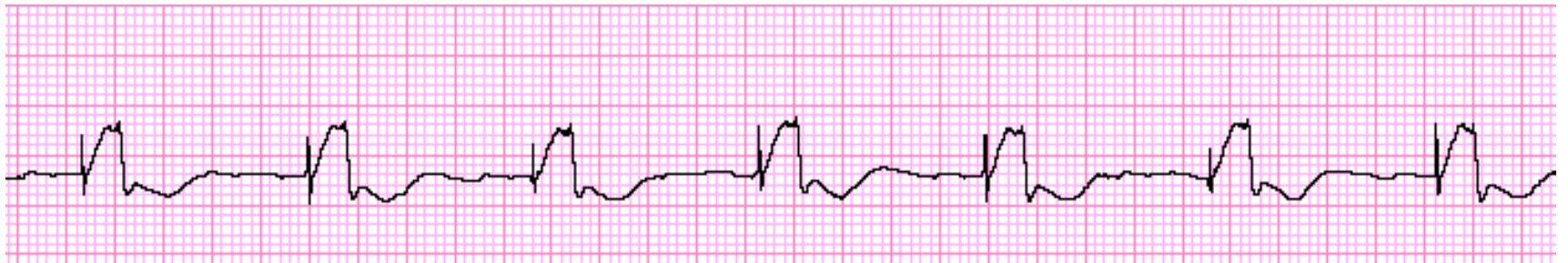
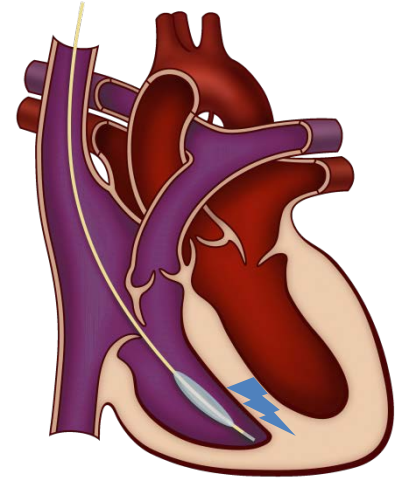


Βηματοδοτικός ρυθμός

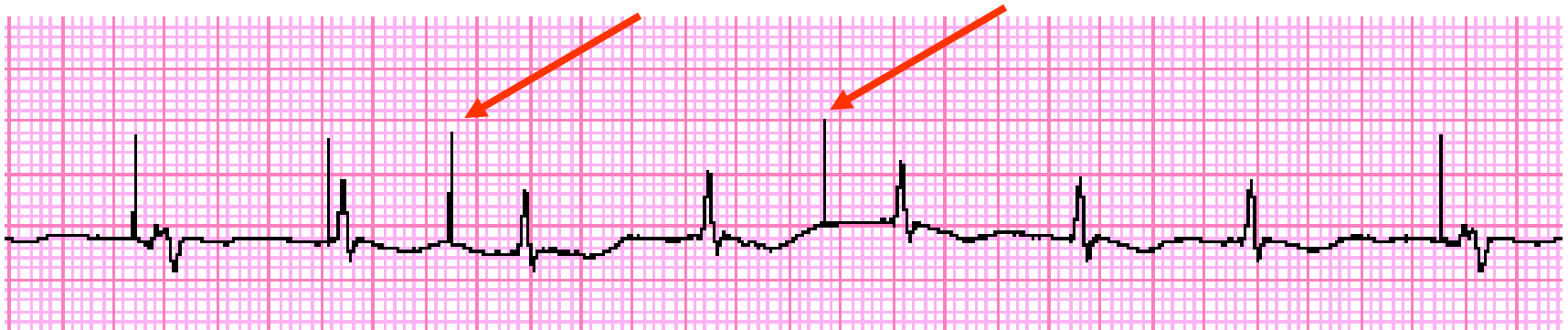Διαδερμική βηματοδότηση



Βηματοδοτικός ρυθμός



Δυσλειτουργία βηματοδότη



Quiz

