

## ΣΗΜΕΙΩΣΕΙΣ ΓΙΑ ΤΗΝ ΕΞΕΤΑΣΗ ΤΟΥ ΤΡΑΧΗΛΟΥ

### • ΕΠΙΣΚΟΠΗΣΗ

- Συμμετρία
- Διογκώσεις (λεμφαδένες, βρογχοκήλη, βραγχιακή κύστη, κύστη θυρεογλωσσικού πόρο, βατράχιο)
- Εξανθήματα
- Ορατές σφύξεις (καρωτίδας, σφαγιτίδων)

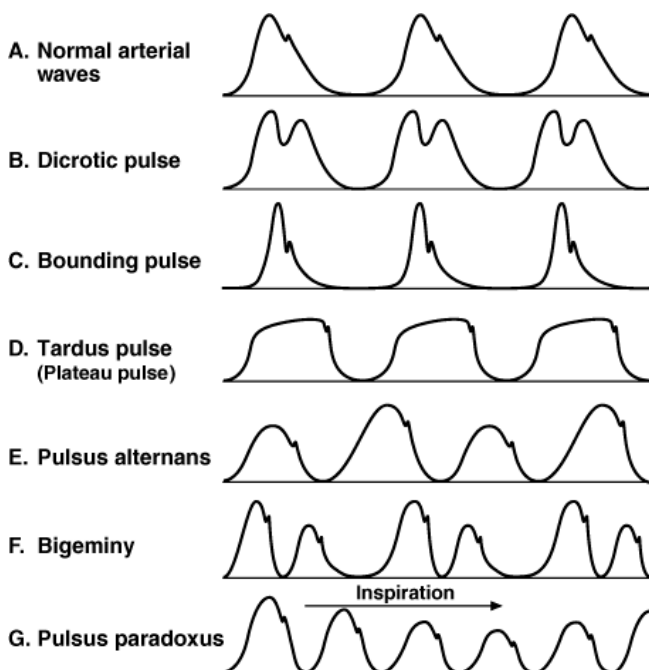
### • ΨΗΛΑΦΗΣΗ

- Τραχεία - απόκλιση από τη μέση γραμμή (πνευμοθώρακας, πλευριτική συλλογή, μεγάλη ατελεκτασία)
- Σιελογόνοι αδένες - υπογνάθιοι / υπογλώσσιοι / παρωτίδες (σ. Sjogren, λεμφώματα, όγκοι, σιαλαδενίτιδα)
- Θυρεοειδής - (διάχυτη βρογχοκήλη, όζοι θυρεοειδούς, θυρεοειδίτιδα)
- Λεμφαδένες (διογκώσεις, block, σύσταση, διαστάσεις, συμφύσεις)
- Καρωτιδικός σφυγμός
  - Ανάκροτος (αργή άνοδος) σε AS,
  - Δικόρυφος σε AS + AR, υπερτροφική καρδιομυοπάθεια
  - Αλλόμενος (Corrigan) AR
  - Εναλλασσόμενος (βαρεία ΣΚΑ)
  - Παράδοξος - μεγάλη πτώση κατά την εισπνοή (καρδιακός επιπωματισμός, εμφύσημα, βαρύ άσθμα)
- Σφαγιτιδικός σφυγμός
  - a: συστολή δεξιού κόλπου.
  - c: προβολή τριγλώχινος στον δεξιό κόλπο κατά τη σύγκλεισή της.
  - x: χάλαση – πλήρωση δεξιού κόλπου.
  - v: πλήρωση δεξιού κόλπου με κλειστή τριγλώχινα.
  - γ: διάνοιξη τριγλώχινας.

### • Μέτρηση ΚΦΠ

### • ΕΛΕΓΧΟΣ ΓΙΑ ΑΥΧΕΝΙΚΗ ΔΥΣΚΑΜΨΙΑ

- Επιπλέον Budzinski + Kernig

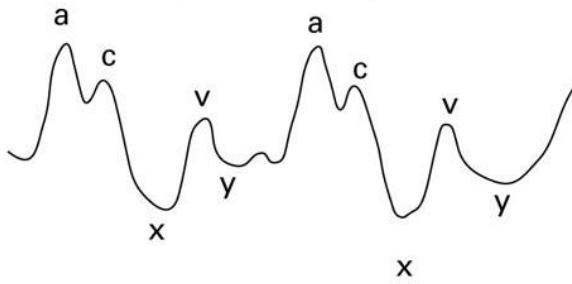


Source: LeBlond RF, DeGowin RL, Brown DD: *DeGowin's Diagnostic Examination*, 9th Edition: <http://www.accessmedicine.com>

Copyright © The McGraw-Hill Companies, Inc. All rights reserved.

Μορφολογία αρτηριακού σφυγμικού κύματος

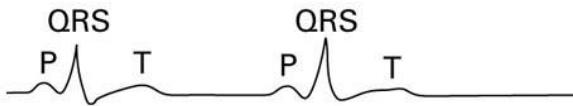
### Jugular venous pulse



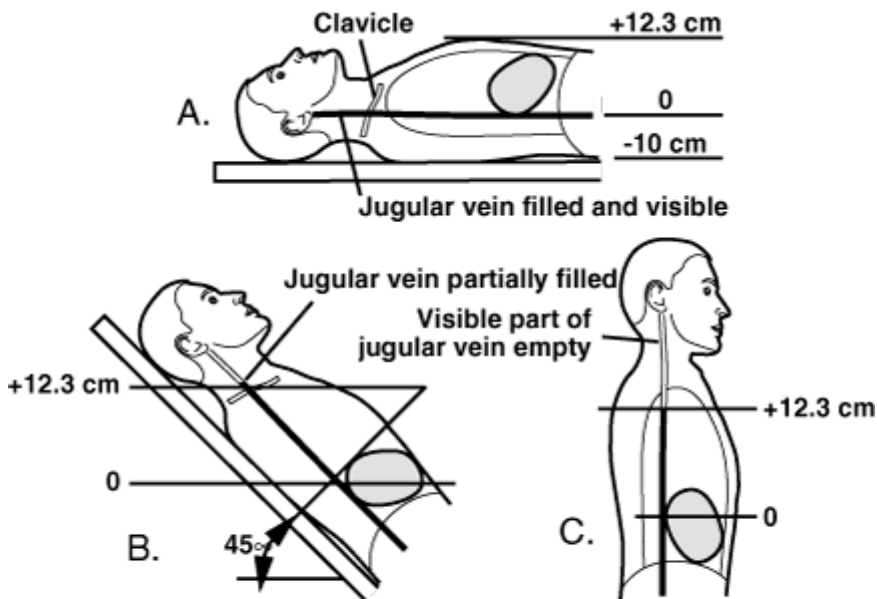
### Phonocardiogram



### EKG



Σφαγιτιδικός σφυγμός



Source: LeBlond RF, DeGowin RL, Brown DD: *DeGowin's Diagnostic Examination, 9th Edition*: <http://www.accessmedicine.com>

Copyright © The McGraw-Hill Companies, Inc. All rights reserved.

Μέτρηση κεντρικής φλεβικής πίεσης