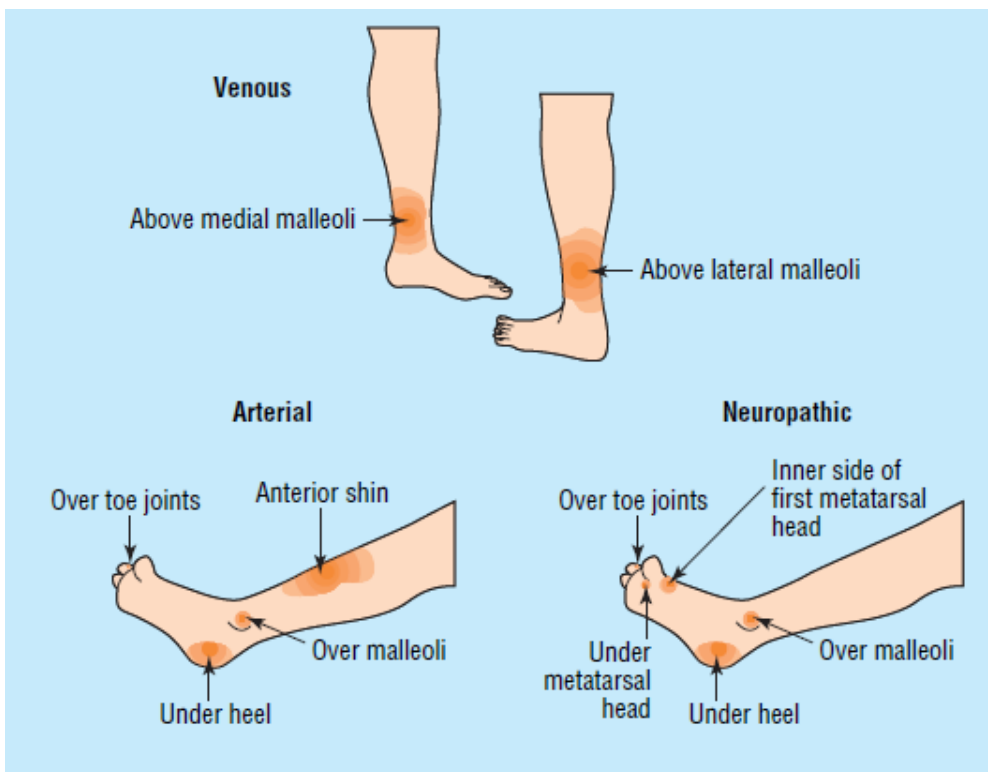


ΣΗΜΕΙΩΣΕΙΣ ΓΙΑ ΤΗΝ ΚΛΙΝΙΚΗ ΕΞΕΤΑΣΗ ΤΩΝ ΚΑΤΩ ΑΚΡΩΝ

• ΓΕΝΙΚΑ

- Θερμοκρασία
- Οίδημα (ζυμώδες, σκληρό)
 - DVT, κυτταρίτιδα, λεμφοίδημα
 - Κλινική διαγνώση DVT (Wells)
- Δερματικές αλλοιώσεις (έλκη)
 - Ατροφικές αλλοιώσεις
 - Υπέρχρωση δέρματος
 - Άτονα έλκη
 - Θέση έλκους
 - Αρτηριακά - δάκτυλα
 - Φλεβικά - κατώτερο τριτημόριο κνήμης
 - Νευροπαθητικά - πέλμα

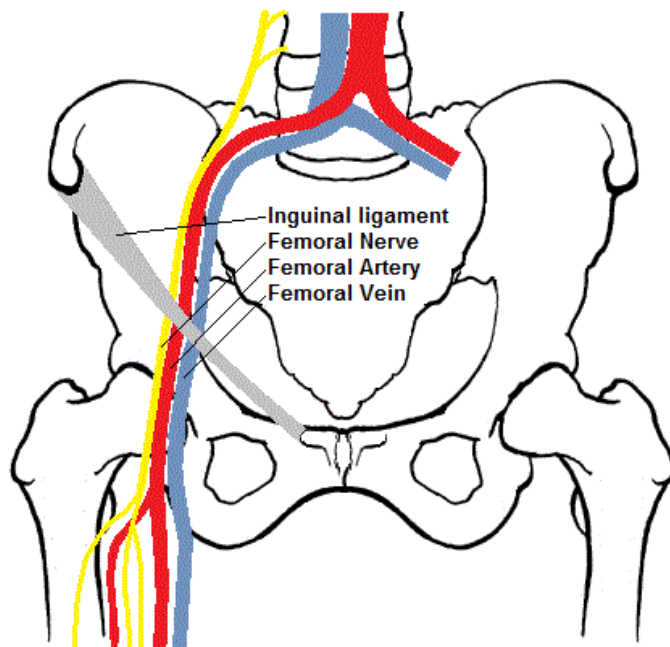


Αιτιολογία ελκών κάτω άκρων ανάλογα με την εντόπιση.

• ΜΥΙΚΟ ΣΥΣΤΗΜΑ

- Βάδιση
 - Είδη βαδισμάτων (αταξικό παρεγκεφαλίδας, οπισθίων δεματίων, ίππειο, ημιπληγικό, σπαστικής παραπληγίας, παρκινσονικό, χήνειο)
- Μυική ισχύς
 - Κλίμακα μυικής ισχύος (0=καμία κίνηση, 1=μυϊκή σύσπαση χωρίς κίνηση, 2=κίνηση χωρίς υπερνίκηση βαρύτητας, 3=υπερνίκηση βαρύτητας αλλά όχι αντίστασης, 4=υπερνίκηση μικρής αντίστασης, 5=φυσιολογική ισχύς)
 - Εκτείνοντες - καμπτήρες
- Μυική μάζα
 - Ατροφία (μέτρηση περιφέρειας άκρου)
 - Υπερτροφία (μυοδυστροφίες)

- Μυϊκός τόνος
 - Υπερτονία (βλ νευρολογική εξέταση)
 - Υποτονία
- **ΑΡΘΡΩΣΕΙΣ (Look -Feel - Move)**
 - Διόγκωση
 - Ερυθρότητα
 - Ψηλάφηση
 - Κίνηση (ενεργητική - παθητική, εύρος κίνησης)
 - Ειδικοί χειρισμοί
 - Ύδραρθρο γόνατος
- **ΑΓΓΕΙΑ**
 - Αρτηρίες (μηριαίες, ιγνυακές, ραχιαίες άκρου ποδός, οπίσθιες κνημιαίες)
 - VAN (Vein-Artery-Nerve) Η μηριαία φλέβα είναι επί τα εντός
 - Φλέβες (κιρσοί)



Τοπολογία μηριαίας φλέβας - αρτηρίας - νεύρου

- **ΛΕΜΦΑΔΕΝΕΣ**
 - Βουβωνικοί λεμφαδένες
 - Οριζόντιοι (κατά μήκος του βουβωνικού συνδέσμου) --> κατώτερο κοιλιακό τοίχωμα, πέος, όσχεο, αιδοίο, κόλπος, περίνεο, πρωκτός, γλουτός
 - Κάθετοι (κατά μήκος της μείζονος σαφηνούς) --> κάτω άκρο, πέος, όσχεο, γλουτός
 - Οι όρχεις παροχετεύονται στους παρα-αορτικούς λεμφαδένες - ΌΧΙ στους βουβωνικούς !!!

Μ. ΣΑΜΑΡΚΟΣ