

ΙΣΤΟΛΟΓΙΑ ΚΑΙ ΚΥΤΤΑΡΙΚΗ ΒΙΟΛΟΓΙΑ ΤΟΥ ΟΦΘΑΛΜΟΥ



Νικόλαος Π. Ματθαίου
Χειρουργός Οφθαλμίατρος

Δ/ντης Τμ. Γλαυκώματος Ενηλίκων και Παίδων
Ιατρικό Κέντρο Αθηνών

Επιστ. Συνεργάτης Εργ. Ιστολογίας και
Εμβρυολογίας Ιατρικής Σχολής ΕΚΠΑ



ΕΛΛΗΝΙΚΗ ΔΗΜΟΚΡΑΤΙΑ

Εθνικών και Καποδιστριακών
Πανεπιστημίων Αθηνών

—ΔΡΥΘΕΝ ΤΟ 1837—

ΙΑΤΡΙΚΗ ΣΧΟΛΗ

ΕΡΓΑΣΤΗΡΙΟ ΥΓΙΕΙΝΗΣ, ΕΠΙΔΗΜΙΟΛΟΓΙΑΣ
& ΙΑΤΡΙΚΗΣ ΣΤΑΤΙΣΤΙΚΗΣ

Μικρός Ασίας 75 Τ.Κ. 11527 Γουδί
Τηλ: 210 746 2100 - FAX: 210 746 2000
e-mail: dehems@med.uoa.gr

Διευθύντρια: Καθηγήτρια Π. Δ. Λόγιου

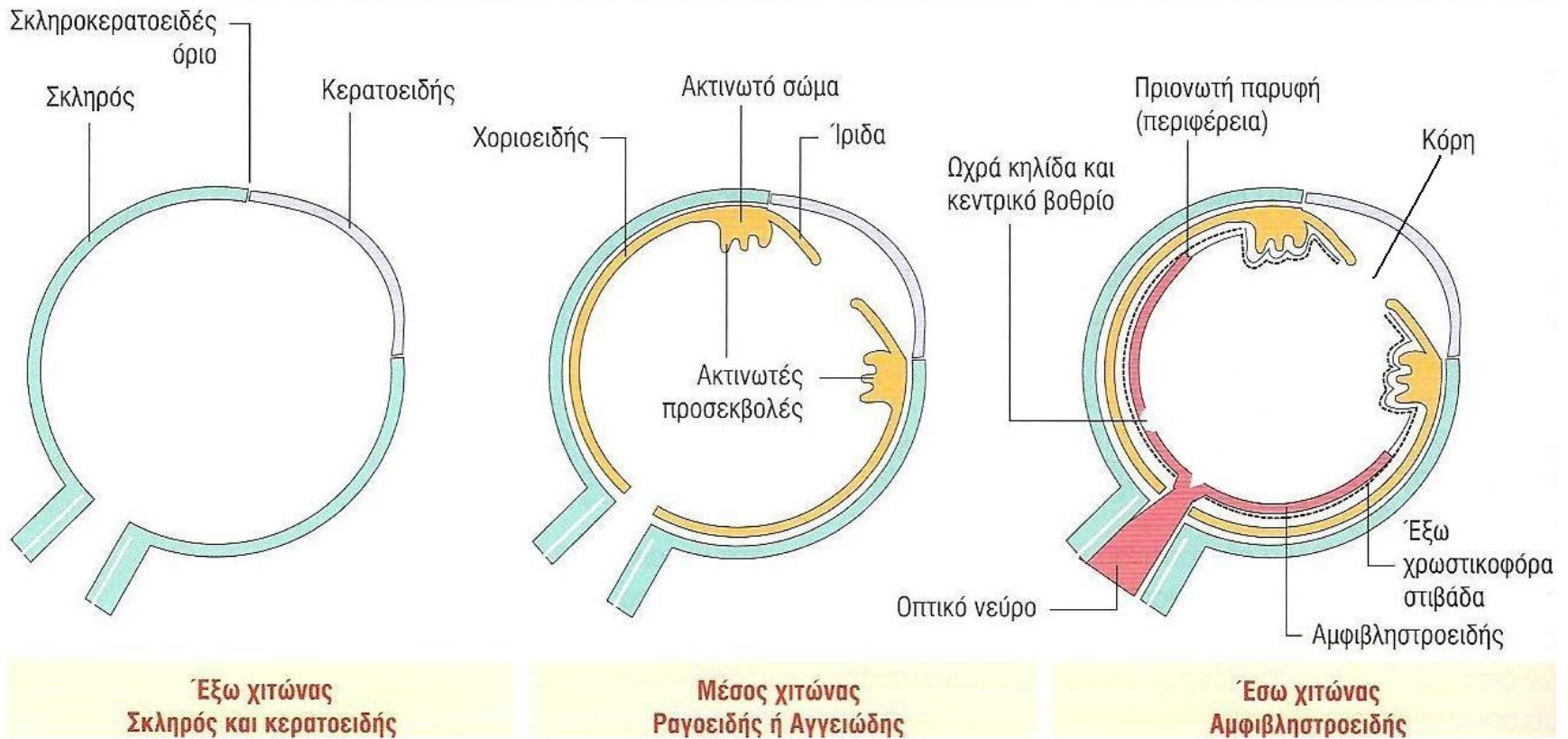
Αγαπητοί φοιτητές,

Θα θέλαμε να σας ενημερώσουμε ότι η αντιγραφή, καταγραφή, αναπαραγωγή, μετάδοση ή διανομή με οποιοδήποτε τρόπο, του συνόλου ή μέρους των ηλεκτρονικών μαθημάτων, χωρίς προηγούμενη ρητή γραπτή συγκατάθεση του διδάσκοντος δεν επιτρέπεται βάσει νόμου.

Το ίδιο ισχύει και για τις διαφάνειες/παραρτήσεις που αναρτώνται στην ηλεκτρονική τάξη του μαθήματος, οι οποίες είναι στη διάθεσή σας για προσωπική χρήση και εκπαιδευτικούς σκοπούς.

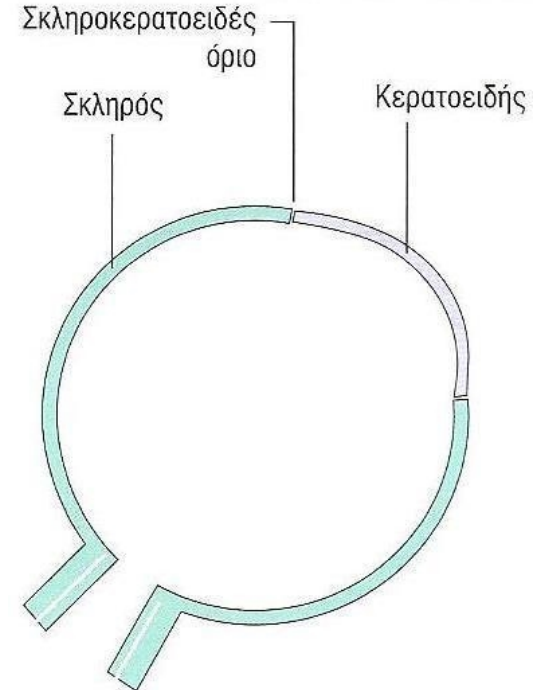
Ανατομία του οφθαλμού

Οι τρεις χιτώνες του οφθαλμού



Σκληρός χιτώνας

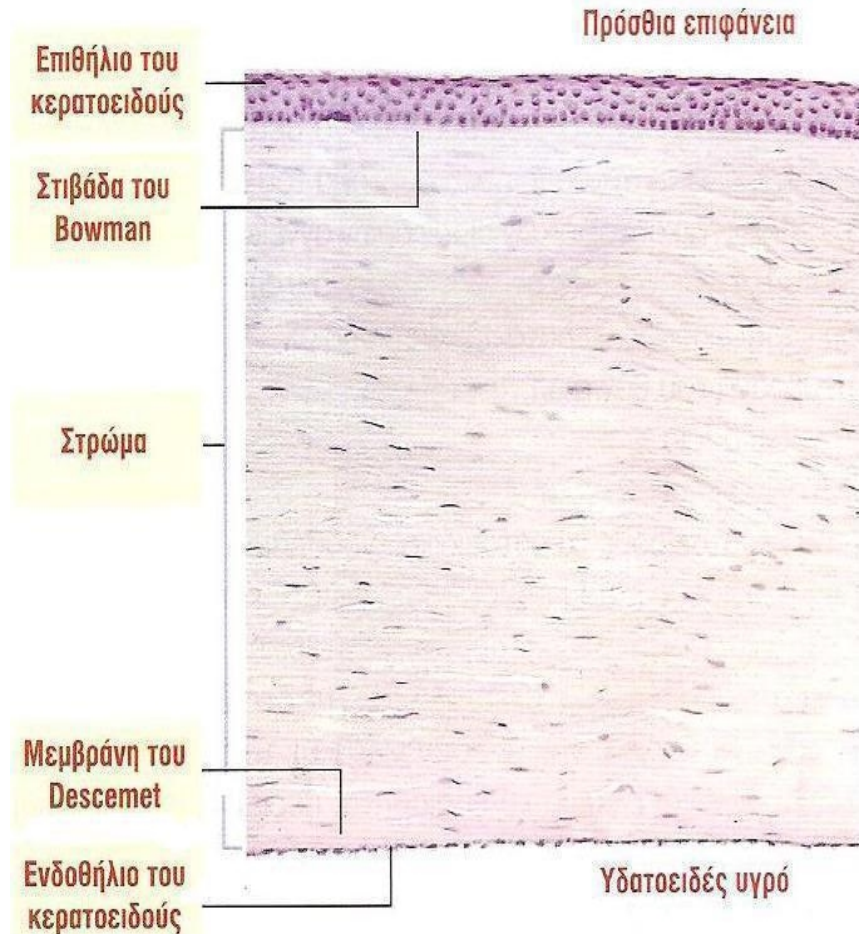
- **ΠΑΧΟΣ** σκληρού χιτώνος ανά σημείο του οφθαλμού:
 - οπίσθιο 1mm
 - ισημερινός 0.6 mm
 - πρόσφυση μυών 0.3 mm
 - σκληροκερατοειδικό όριο 0.8 mm
- Παράλληλα επίπεδα στρώματα κολλαγόνου, I, III, λεπτές ελαστικές ίνες
- Θειωμένες γλυκοζαμινογλυκάνες (25% του κερατοειδούς)
- Υψηλή περιεκτικότητα σε H₂O (>> κερατοειδή)
- **ΤΡΕΙΣ ΣΤΙΒΑΔΕΣ**
 - **ΕΠΙΣΚΛΗΡΙΟΣ**: χαλαρός ινοκολλαγονώδης ιστός με αγγεία
 - **ΣΤΡΩΜΑ**: παχύτερες δεσμίδες κολλαγόνου, ανάγγειο
 - **ΥΠΕΡΧΟΡΙΟΕΙΔΙΚΟΣ ΥΜΕΝΑΣ**: εφάπτεται στον χοριοειδή χιτώνα και ορίζει τον υπερχοριοειδικό χώρο
- **Σκληροκερατοειδικό όριο**: εύρος 1mm, χωρίζει τον σκληρό από τον κερατοειδή



Έξω χιτώνας
Σκληρός και κερατοειδής

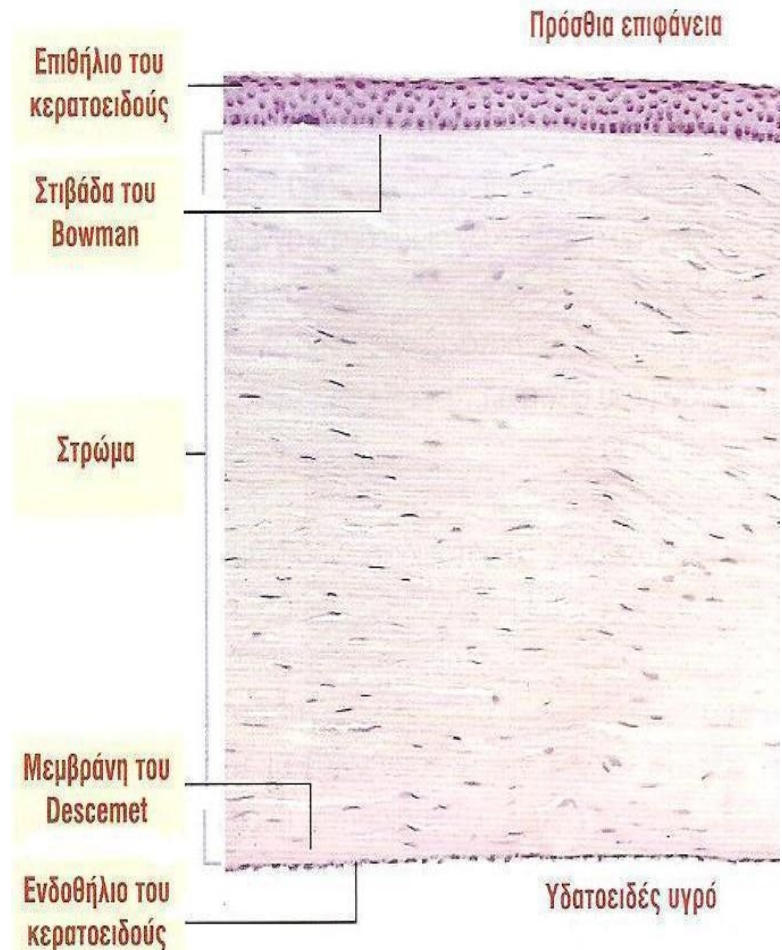
Κερατοειδής 1

- **ΔΙΑΜΕΤΡΟΣ**
 - Κάθετη 10,6mm
 - Οριζόντια 11,7mm
- **ΠΑΧΟΣ**
 - 520-540μ στο κέντρο
 - 1000μ στην περιφέρεια
- **ΔΟΜΗ**
 - Επιθήλιο 50μ
 - Μembrάνη του BOWMAN 6-9μ
 - Στρώμα 90% του πάχους
 - Μembrάνη του DESCHEMET 10μ
 - Ενδοθήλιο 5-6μ
- **ΑΝΑΓΓΕΙΟΣ**
- **ΔΙΑΥΓΗΣ**



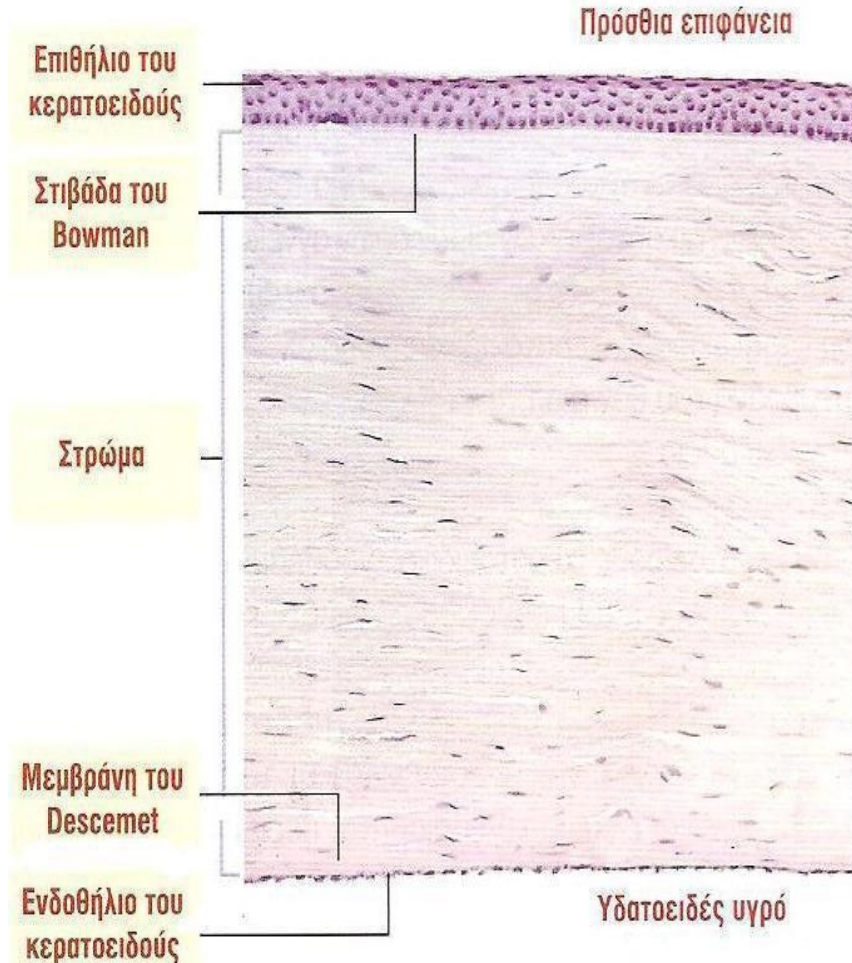
Κερατοειδής 2

- **Επιθήλιο:** Μη κερατινοποιημένο πολύστιβο πλακώδες επιθήλιο
 - Μονήρης στιβάδα βασικών κυλινδρικών κυττάρων
 - Επιφανειακές στιβάδες
 - 5-6 στο κέντρο
 - Έως 10 στο ΣΚΟ
- **Μεμβράνη του BOWMAN:**
 - λεπτά ινίδια κολλαγόνου I,II,V,VI
 - εξωκυττάρια ουσία, απουσία κυττάρων
 - Διαυγής, δεν αναγεννάται
 - Προστατευτικός ρόλος σε τραύματα, μολύνσεις
- **Στρώμα:**
 - 60-70 φύλλα ινών κολλαγόνου κυρίως I και V, στενά συνδεδεμένα και παράλληλα, με κανονική διάταξη σε πλέγμα
 - Κεραττοκύτταρα: αδρανή ατρακτόμορφα ινοκύτταρα
 - Εξωκυττάρια ουσία πλούσια σε πρωτεογλυκάνες (χονδροϊτίνη, θειική κερατάνη)
 - Πολύ λίγο H₂O

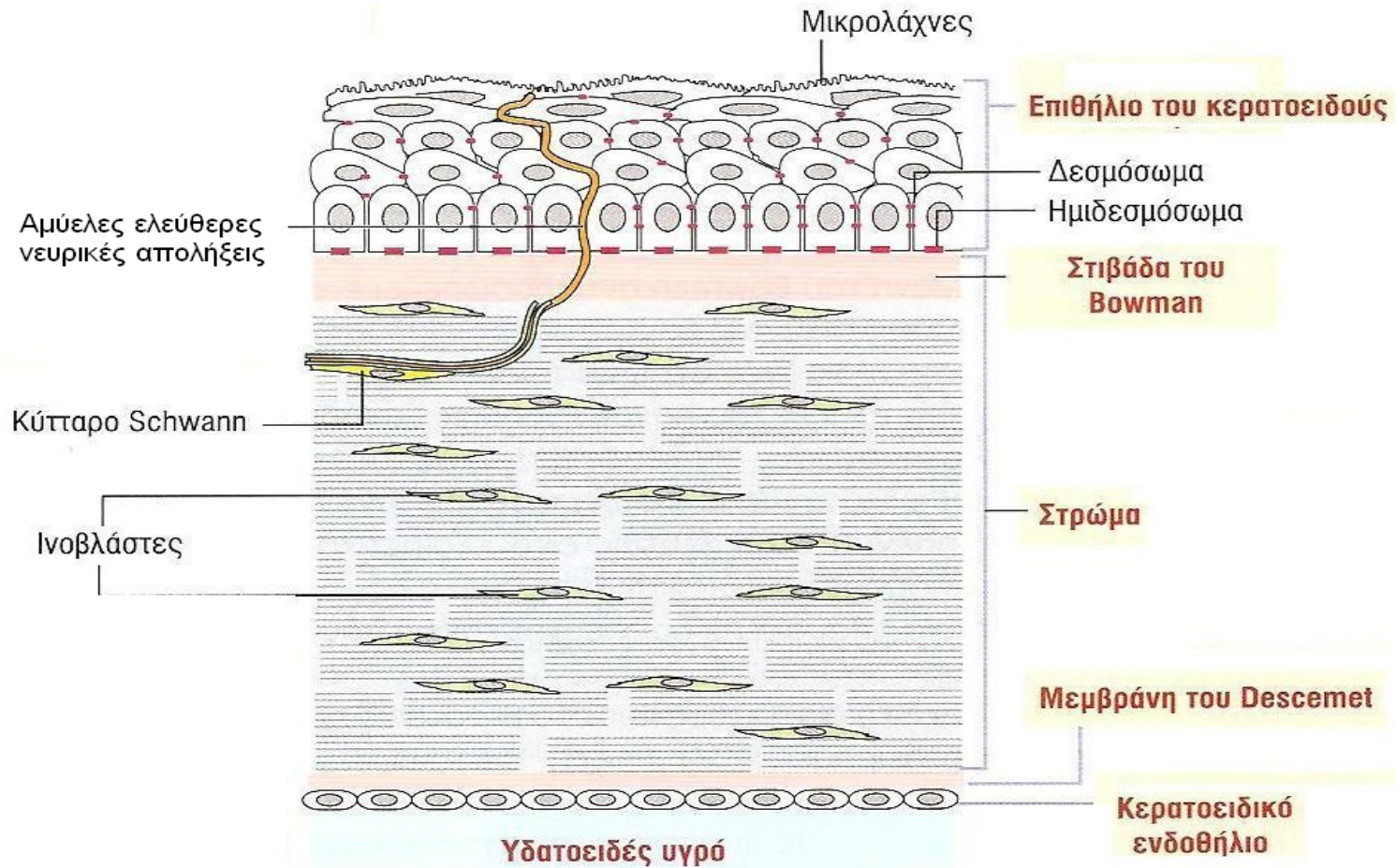


Κερατοειδής 3

- **Μεμβράνη του DESCHEMET**
 - Ισχυρή και ομοιογενής υαλοειδής στιβάδα
 - Η βασική μεμβράνη του ενδοθηλίου και άρα παράγεται από αυτό
- **Ενδοθήλιο:**
 - Μονήρης στιβάδα πολυγωνικών κυττάρων
 - Αντλίες Νατρίου-Καλίου, αποφρακτικές ενώσεις, δεσμοσωμάτια, μιτοχόνδρια
 - Διαπερατό σε οξυγόνο.
- **Ρόλος:**
 - άντληση υγρού από το στρώμα (**διαύγεια**)
 - Αναγωγή – Οξείδωση της γλουταθειόνης (**αντιοξειδωτική δράση**)
 - Ενεργητική μεταφορά υλικών από το υδατοειδές υγρό (**θρέψη**)
- Δεν αναγεννάται

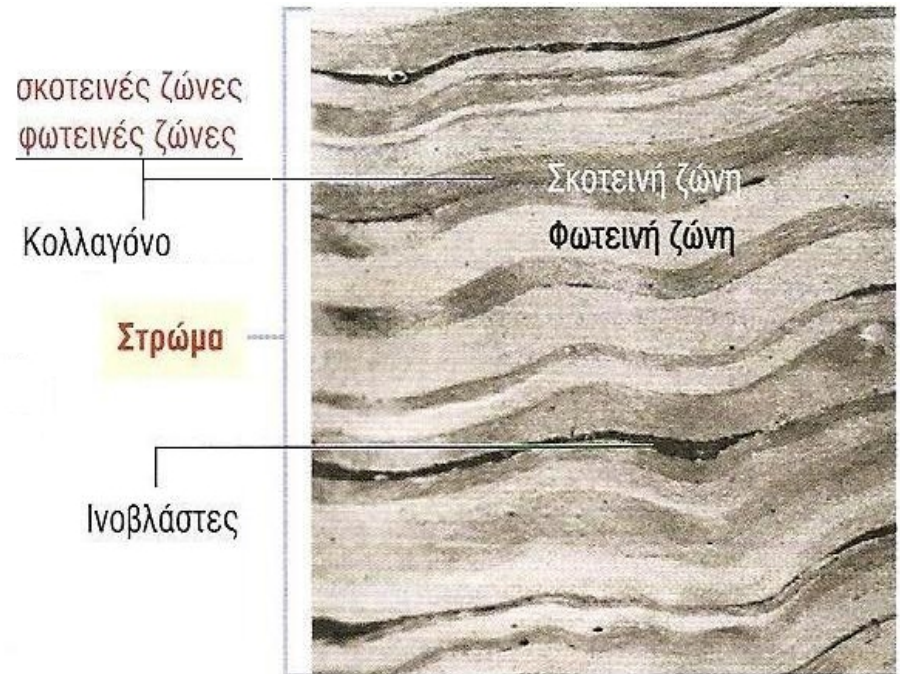


Κερατοειδής 4



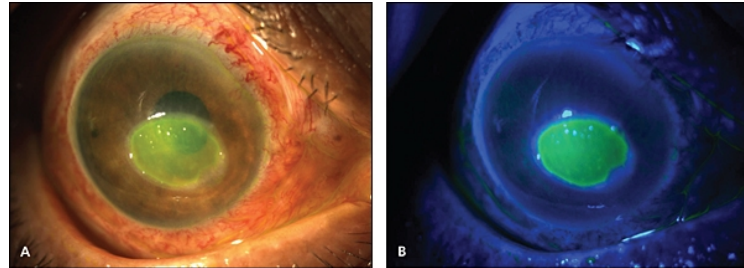
Κερατοειδής 5

- **Διαύγεια του στρώματος εξασφαλίζεται** από την
 - **Πεταλιώδη διάταξη** κολλαγόνου του στρώματος
 - **Ακεραιότητα**
 - της μεμβράνης του Bowman,
 - της μεμβράνης του Deschemet και
 - του ενδοθηλίου
 - **Πτωχεία** σε κύτταρα και H₂O

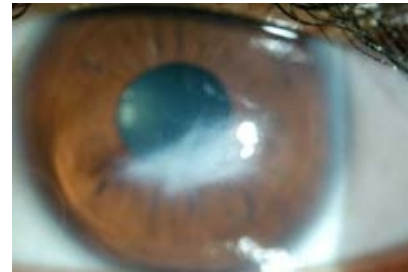


Κερατοειδής - παθολογία

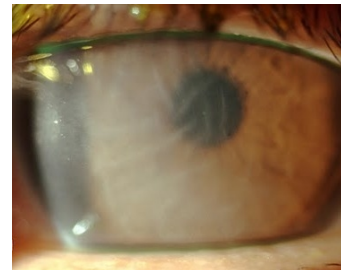- **Απόξεση επιθηλίου**



- **Ουλή κερατοειδούς**

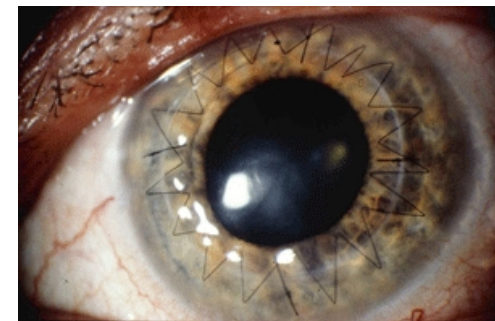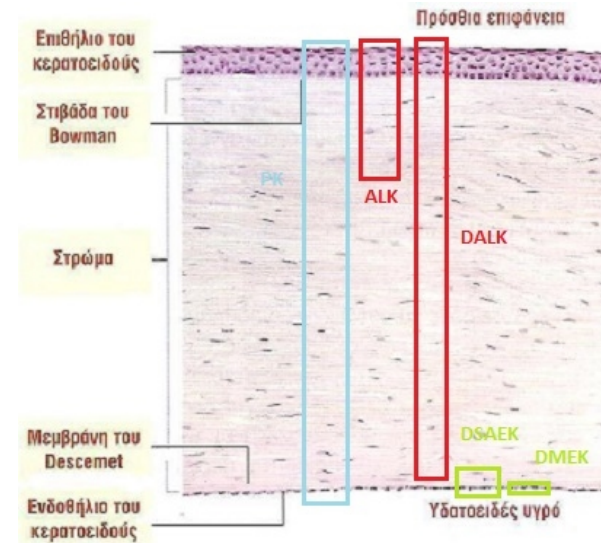


- **Οίδημα κερατοειδούς**



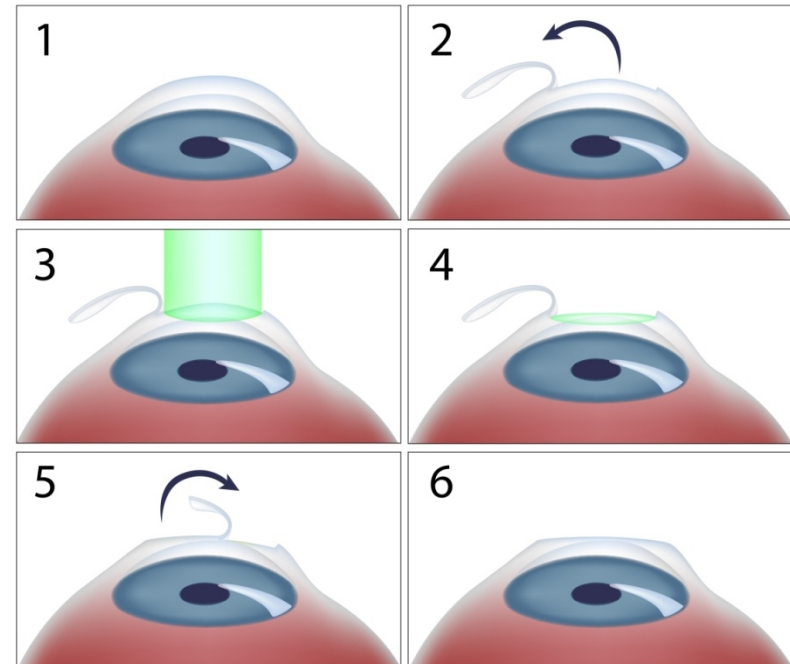
Κερατοειδής - χειρουργική

- **ΜΕΤΑΜΟΣΧΕΥΣΗ ΚΕΡΑΤΟΕΙΔΟΥΣ**
 - Διαμπερής κερατοπλαστική
 - Άλλοι τύποι
 - Επιτυχία διότι:
 - ΜHC II: αμελητέα έκφραση
 - Έκκριση ανοσοκατασταλτικών παραγόντων κατά Ly T, C
 - Εκφράζουν τον συνδέτη του Fas, εξουδετερώνουν τα Fas + λεμφοκύτταρα
 - Κ. του Langerhans και αντιγονοπαρουσιαστικά κύτταρα είναι σπάνια
 - Ανάγγειος και χωρίς λεμφαγγεία



Κερατοειδής - χειρουργική

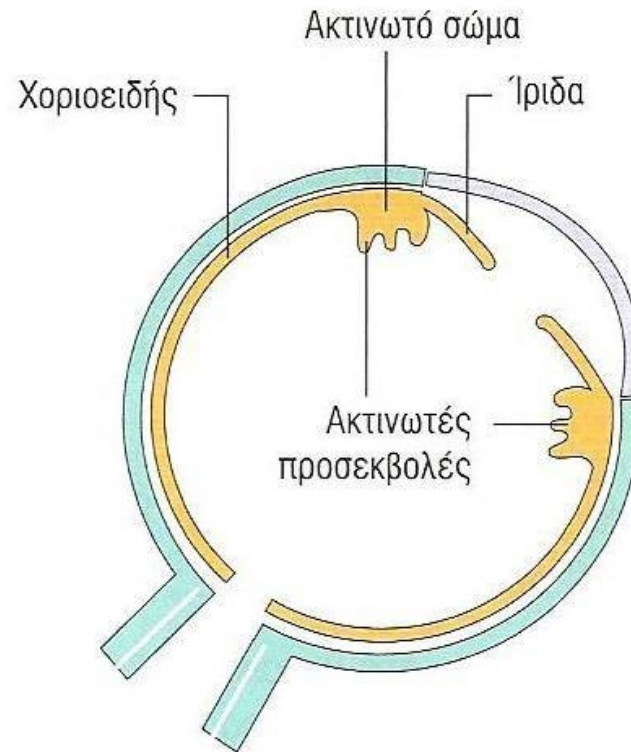
- Videos
 - PRK
 - LASIK



Lasik Eye Surgery

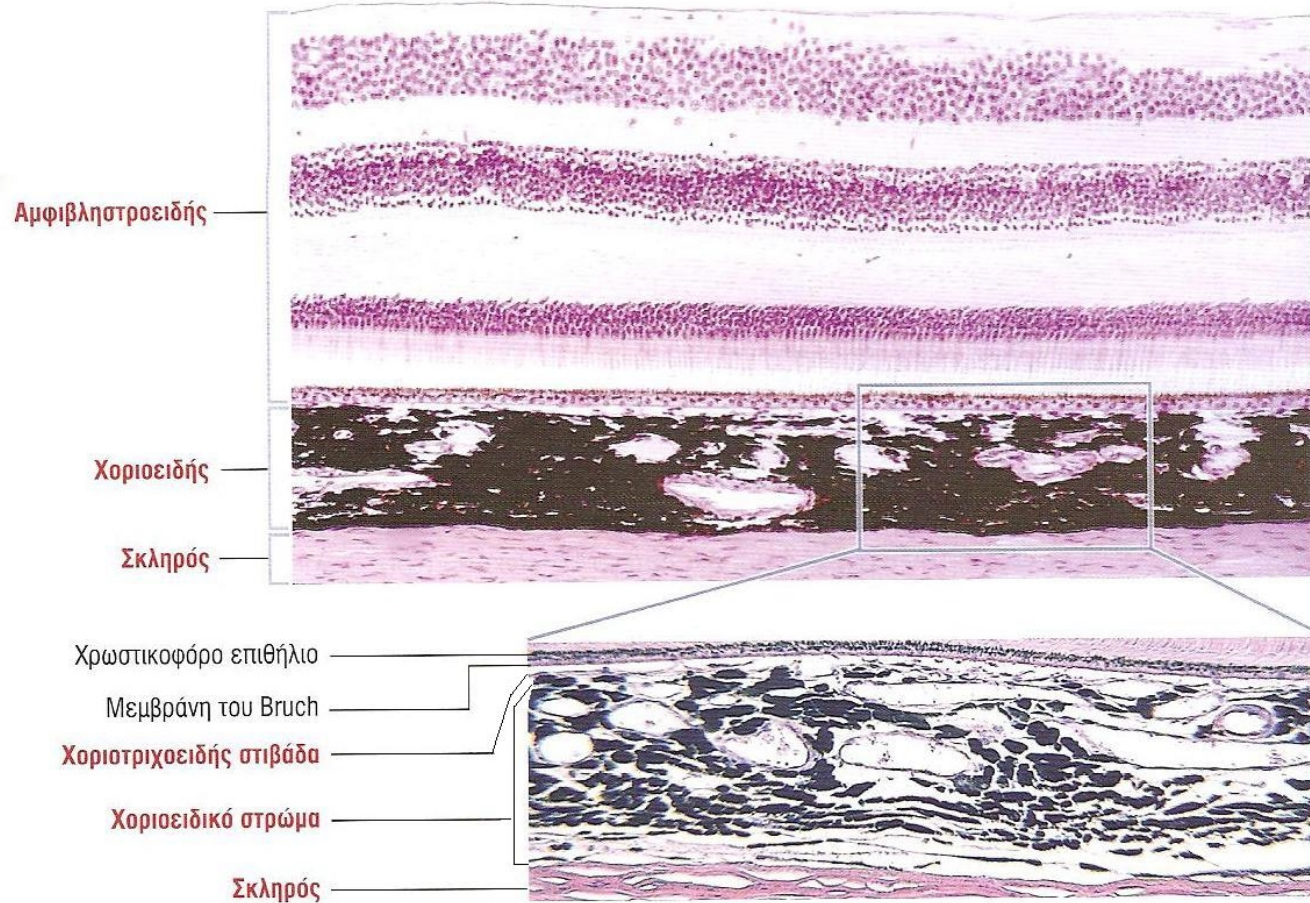
Ραγοειδής χιτώνας 1

- **ΧΟΡΙΟΕΙΔΗΣ**
- **ΑΚΤΙΝΩΤΟ ΣΩΜΑ**
- **ΙΡΙΔΑ**



**Μέσος χιτώνας
Ραγοειδής ή Αγγειώδης**

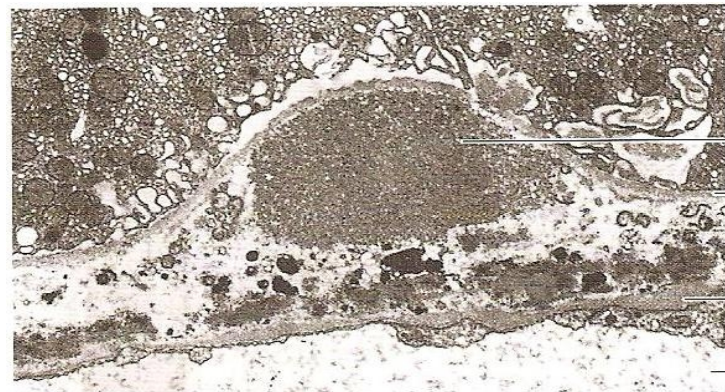
Ραγοειδής χιτώνας 2



Ραγοειδής χιτώνας 3

- **ΧΟΡΙΟΕΙΔΗΣ 1**

- **Μεμβράνη του Bruch:** αποτελείται από
 - Βασική μεμβράνη των ενδοθηλιακών κυττάρων της χοριοτριχοειδικής στιβάδας
 - Έξω στιβάδα κολλαγόνων ινών 0.5μ
 - Στιβάδα ελαστικών ινών 2μ
 - Έσω στιβάδα κολλαγόνων ινών
 - Βασική μεμβράνη του μελάχρου (χρωστικοφόρου) επιθηλίου του αμφιβληστροειδούς
- **Χοριοτριχοειδική στιβάδα**
- **Στρώμα**



Χρωστικοφόρο επιθήλιο

Drusen

Βασικός υμένας του
χρωστικοφόρου επιθηλίου

Μεμβράνη του Bruch

Βασικός υμένας ενός
τριχοειδούς στη χοριο-
τριχοειδή στιβάδα

Χοριοτριχοειδής στιβάδα

Μικροφωτογραφία ηλεκτρονικού μικροσκοπίου από Hogan MJ, Alvarado JA, Weddell JA: Histology of the Human Eye. Philadelphia, WB Saunders, 1971.

Ραγοειδής χιτώνας 4

- **ΧΟΡΙΟΕΙΔΗΣ 2**

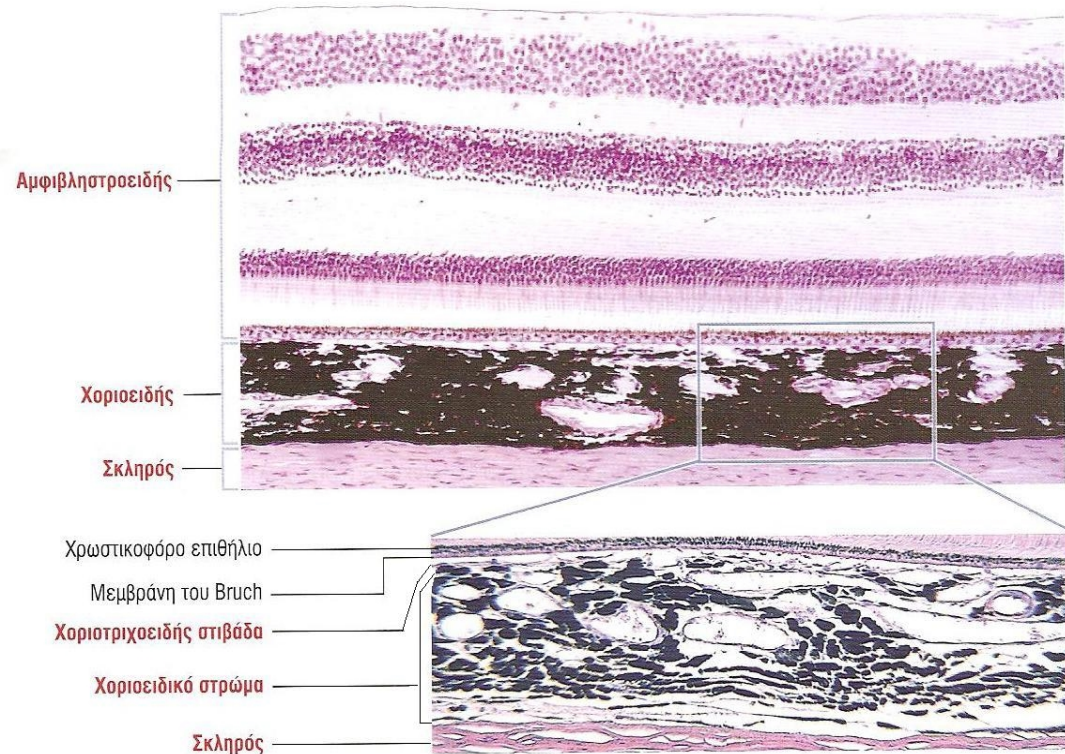
- **Μεμβράνη του Bruch**

- **Χοριοτριχοειδική στιβάδα**

- Θυριδωτά τριχοειδή
- Σύνδεση με οπίσθιες αρτηρίες ακτινωτού σώματος και περιδίνητες φλέβες
- Θρεπτικά συστατικά και οξυγόνο για ΦΥ-ΜΕ

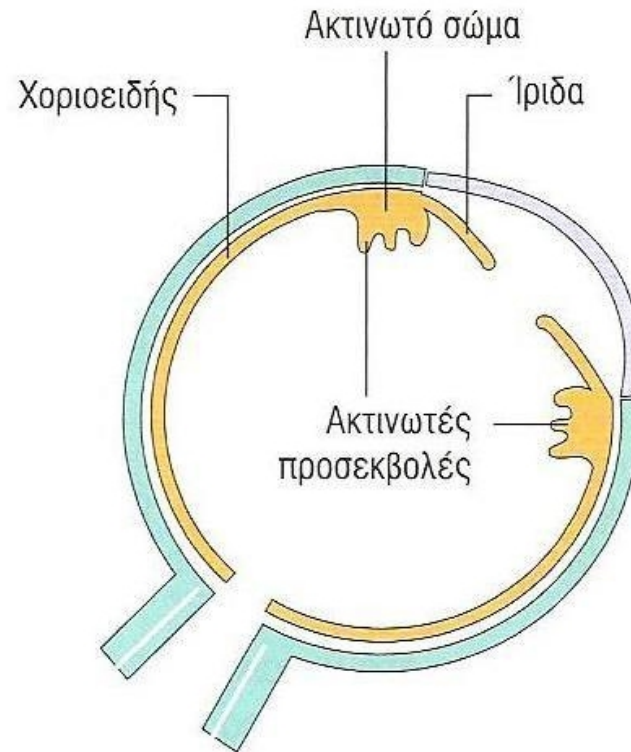
- **Στρώμα**

- χαλαρός ινοκολλαγόνωδης στηρικτικός ιστός,
- Μελανινοκύτταρα, λεμφοκύτταρα, σιτευτικά κύτταρα
- Κύριες αρτηρίες και φλέβες



Ραγοειδής χιτώνας 5

- ΧΟΡΙΟΕΙΔΗΣ
- **ΑΚΤΙΝΩΤΟ ΣΩΜΑ**
- ΙΡΙΔΑ



**Μέσος χιτώνας
Ραγοειδής ή Αγγειώδης**

Ραγοειδής χιτώνας 6

- **ΑΚΤΙΝΩΤΟ ΣΩΜΑ 1**

- **Δυο μοίρες ανατομικά**

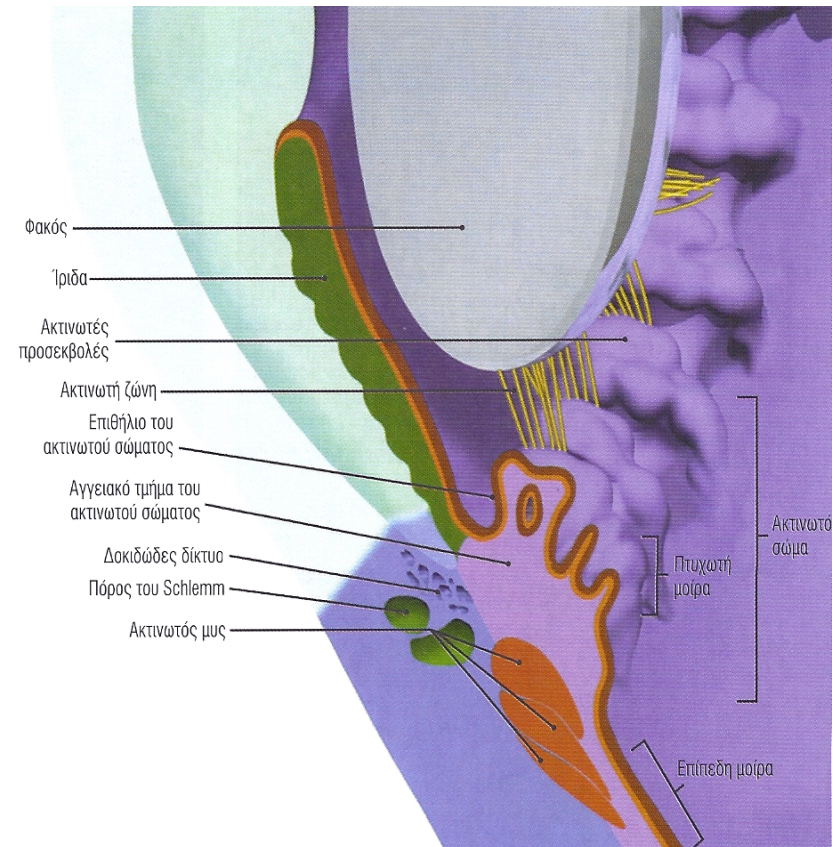
- **Επίπεδη (pars plana)**

- 4mm
- Στρώμα συνεχεται με χοριοειδή

- **Πτυχωτή (pars plicata)**

- **Ακτινωτές προσεκβολές**

- Παραγωγή **υδατοειδούς υγρού**
- Παραγωγή **αναρτητικών ινών του φακού (Ζήνειος ζώνη)** από φιμπριλίνη, από το μη- χρωστικοφόρο επιθήλιο



Ραγοειδής χιτώνας 7

- **ΑΚΤΙΝΩΤΟ ΣΩΜΑ 2**

- **Δύο τμήματα ιστολογικά**

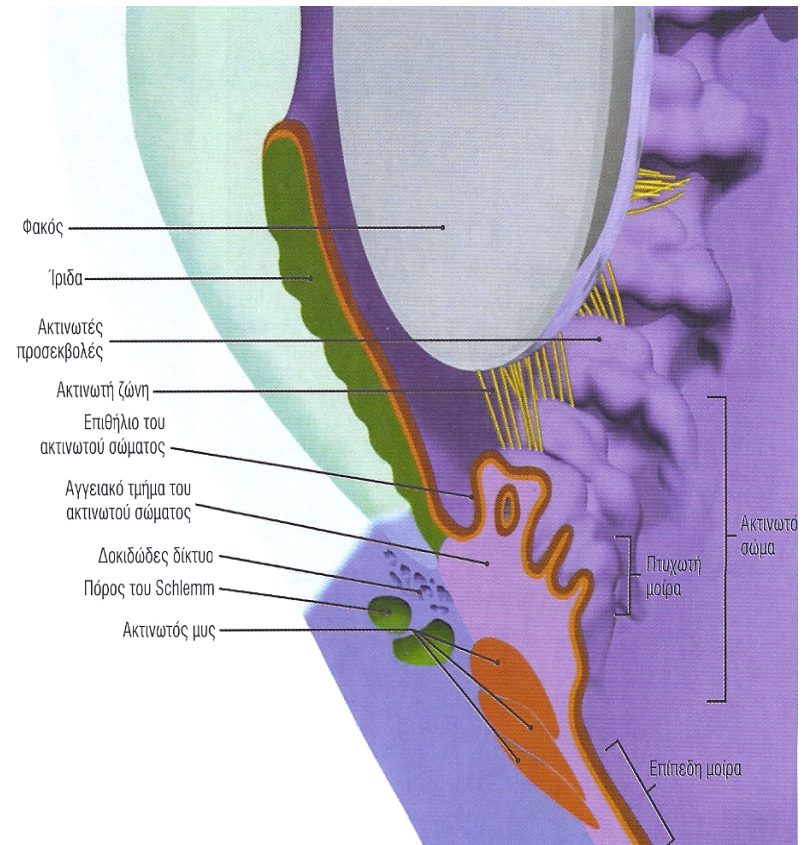
- **Ραγοειδές τμήμα**

- Υπερακτινωτή στιβάδα, συνέχιση της εξ. ΣΤ. χοριοειδούς
- Ακτινωτός μυς: λείες μυϊκές ίνες και Ζήνειος ζώνη
- Υπόστρωμα από θυριδωτά τριχοειδή

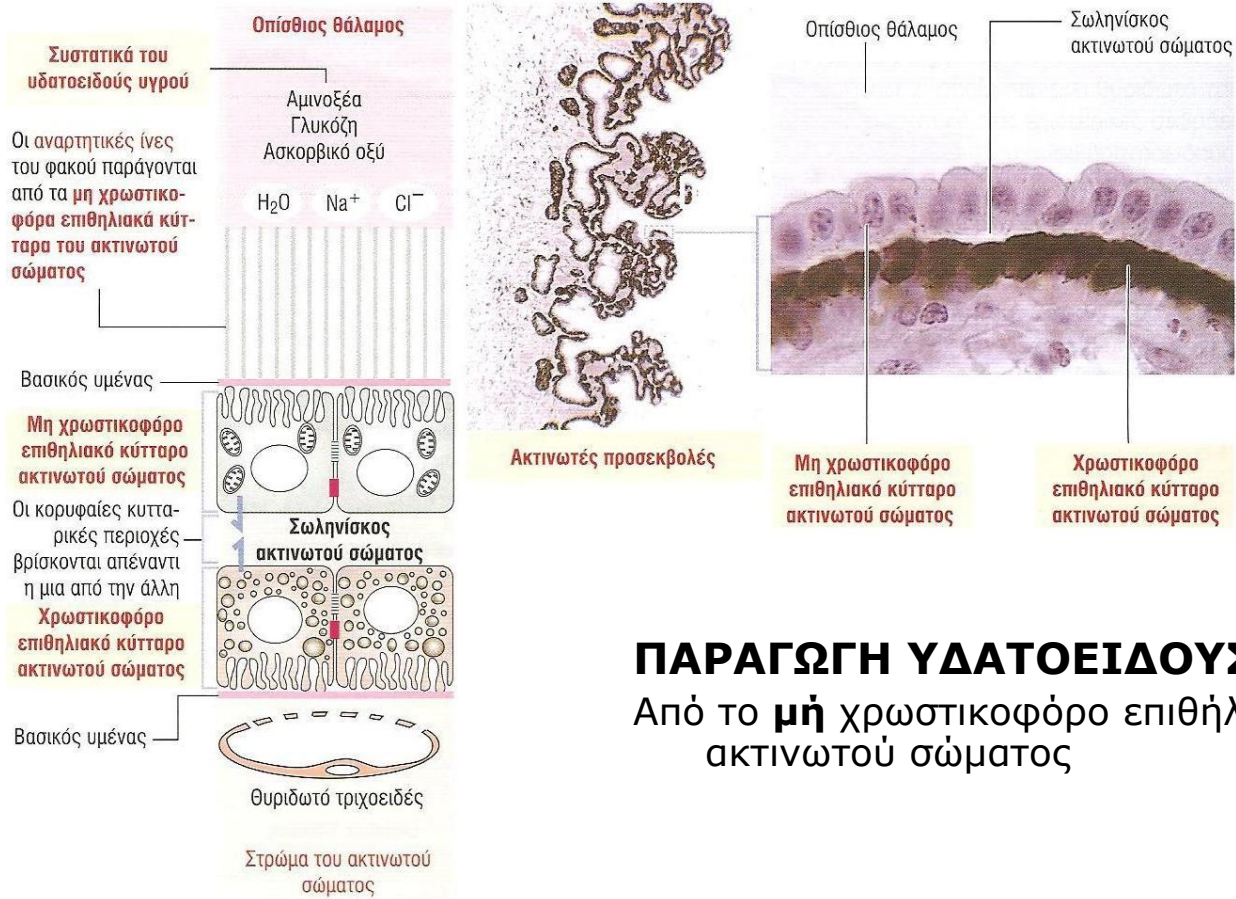- **Νευροεπιθηλιακό τμήμα**

δύο επιθηλιακές στιβάδες

- Έξωτερική χρωστικοφόρο ΜΕ αμφιβληστροειδούς
- Έσωτερική μη-χρωστικοφόρο αισθητικός αμφιβληστροειδής

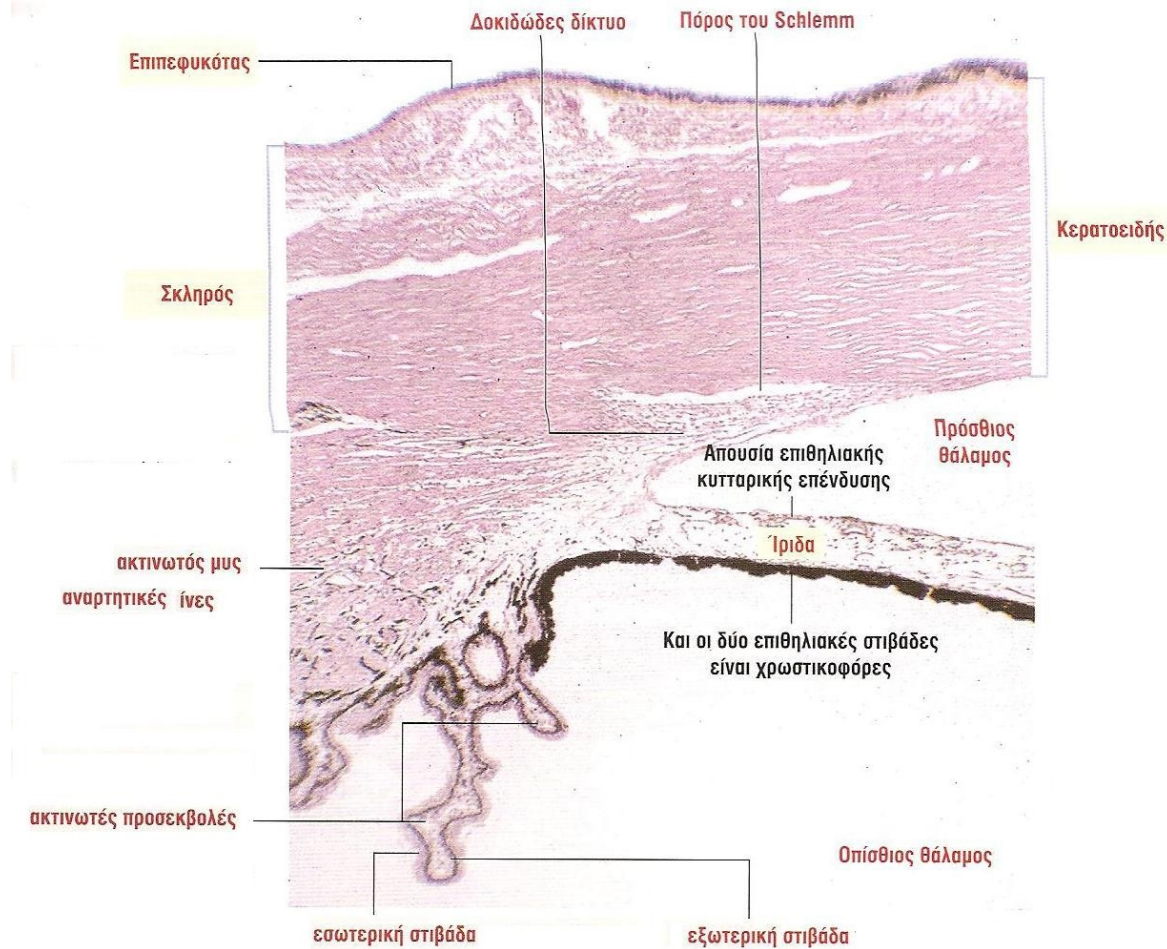


Ραγοειδής χιτώνας 8



ΠΑΡΑΓΩΓΗ ΥΔΑΤΟΕΙΔΟΥΣ ΥΓΡΟΥ
 Από το **μη** χρωστικοφόρο επιθήλιο του ακτινωτού σώματος

Ραγοειδής χιτώνας 9



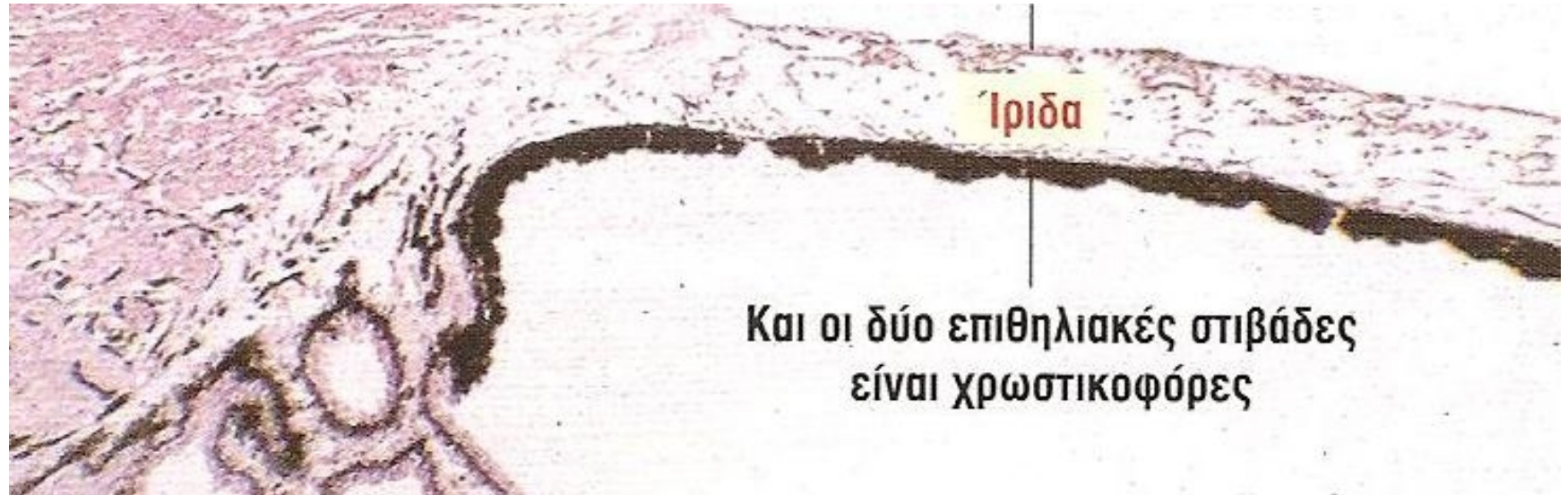Ραγοειδής χιτώνας 10

- **ΟΡΙΟ ΙΡΙΔΟΣ - ΑΚΤΙΝΩΤΟΥ**

Απουσία επιθηλιακής
κυτταρικής επένδυσης

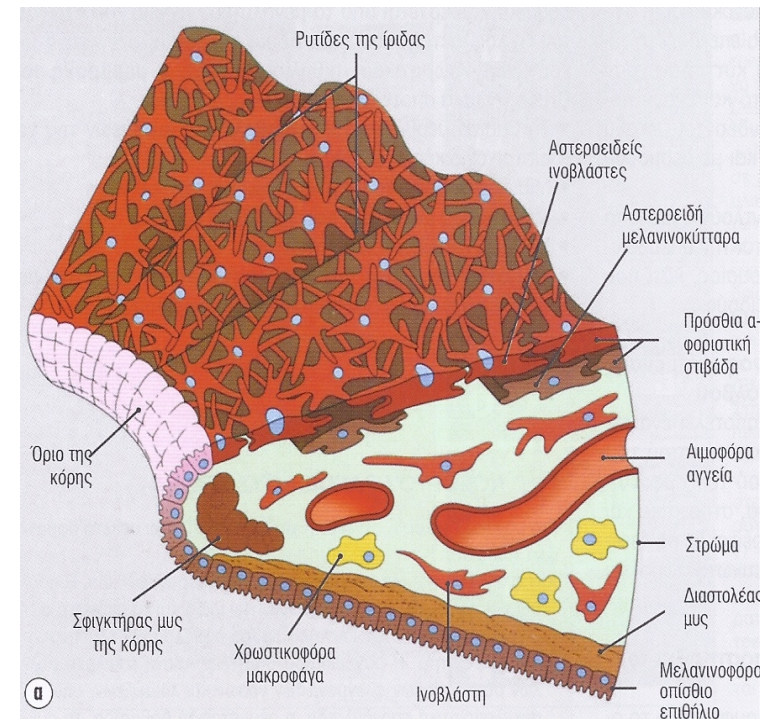
Ίριδα

Και οι δύο επιθηλιακές στιβάδες
είναι χρωστικοφόρες



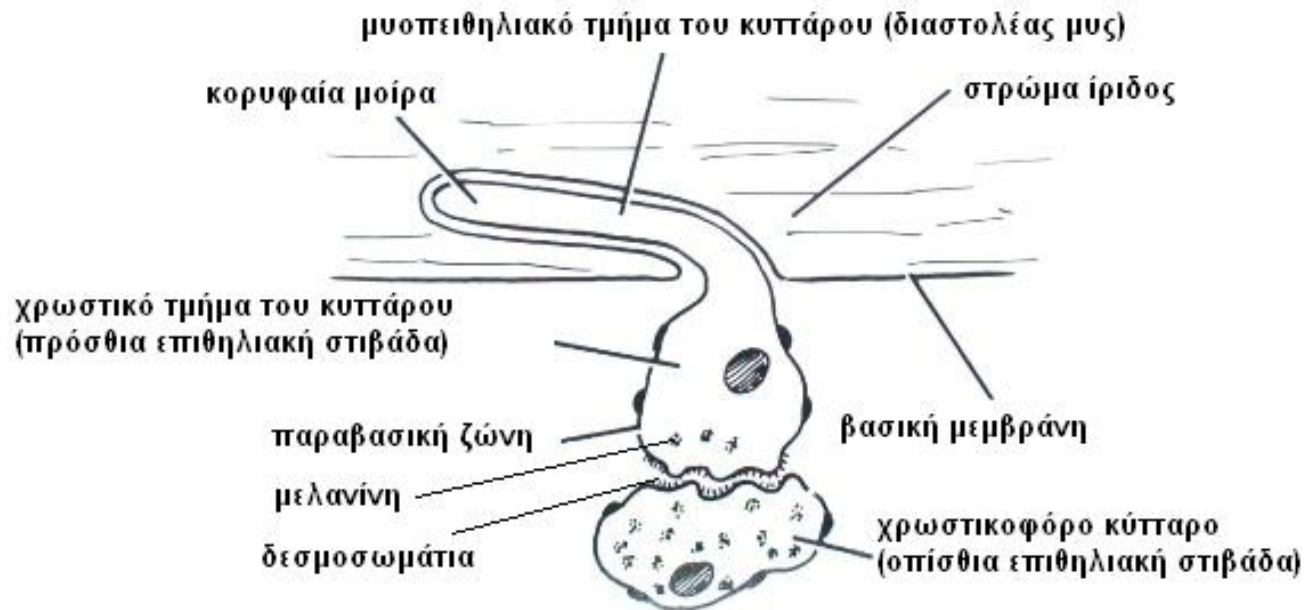
Ραγοειδής χιτώνας 11

- **ΙΡΙΔΑ 1**
 - **Πρόσθια ραγοειδική ή στρωματική επιφάνεια**
 - **Οπίσθια νευροεπιθηλιακή επιφάνεια**
 - Δύο στιβάδες χρωστικοφόρου επιθηλίου
 - Η εξωτερική ή πρόσθια στιβάδα δημιουργεί τον διαστολέα της ίριδος

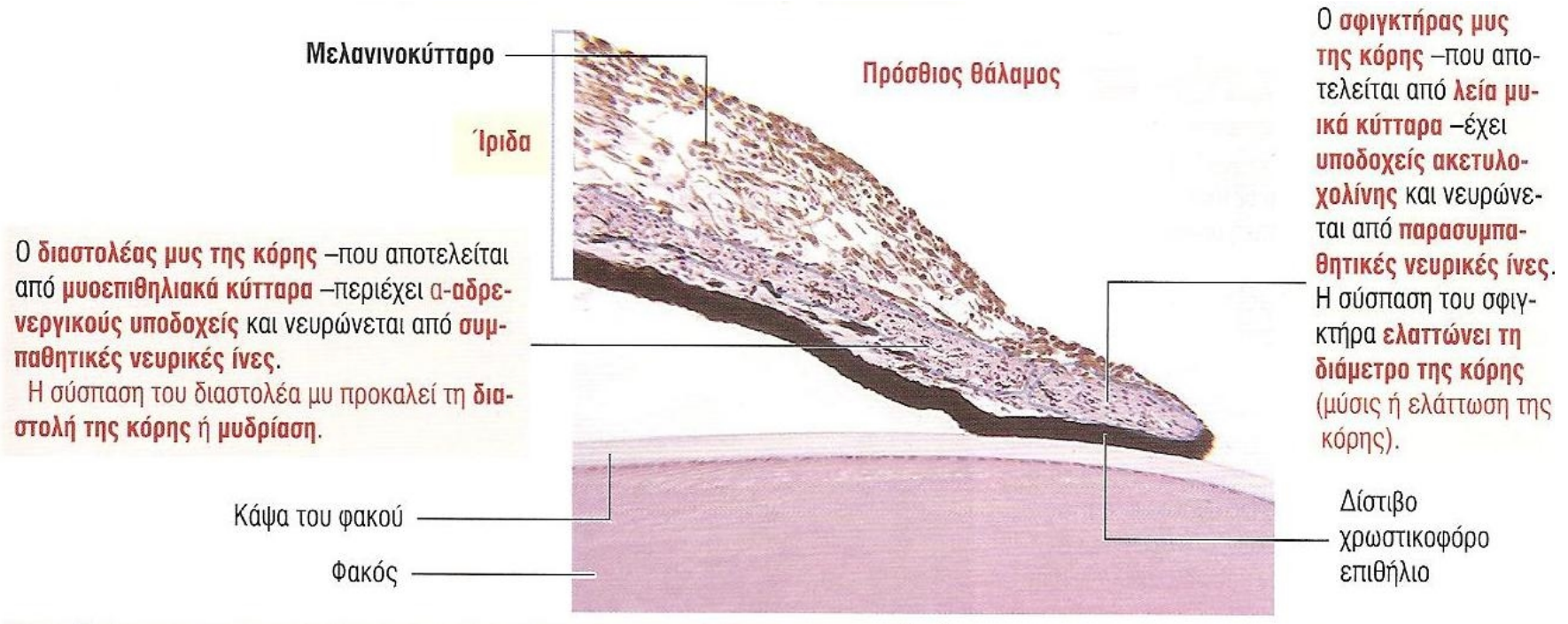


Ραγοειδής χιτώνας 12

- **ΙΡΙΔΑ 2**

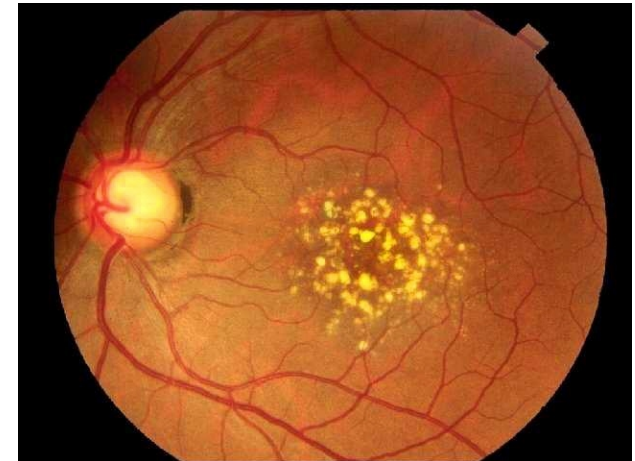
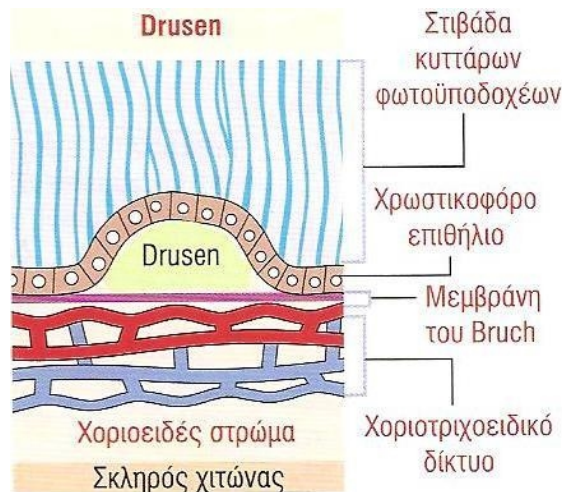


Ραγοειδής χιτώνας 13



Ραγοειδής χιτώνας – παθολογία 1

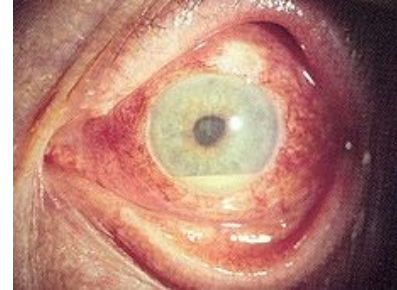- **Drusen**
 - Συσώρευση πρωτεϊνών
 - απολιποπρωτεΐνη E,
 - πρωτ. Αμυλοειδούς,
 - συμπληρώματος C5, C5b-9 κλπ)
 - Διακοπή αιματικής ροής προς τους ΦΥ-ΜΕ
 - Πρώιμο στάδιο ΗΕΩ ξηράς μορφής



Ραγοειδής χιτώνας – παθολογία 2

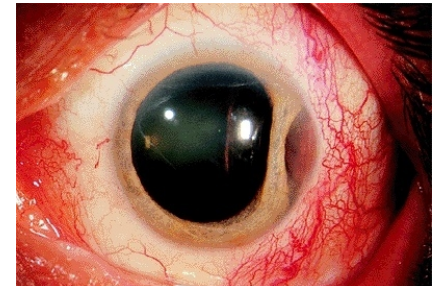
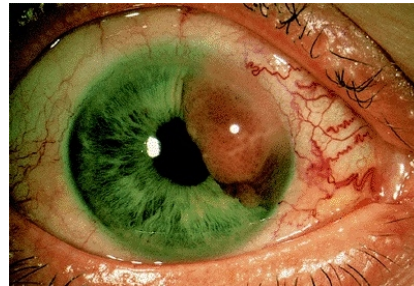
- **Ραγοειδίτις**

- Ιρίτιδα
- Κυκλίτιδα
- Χοριοειδίτιδα

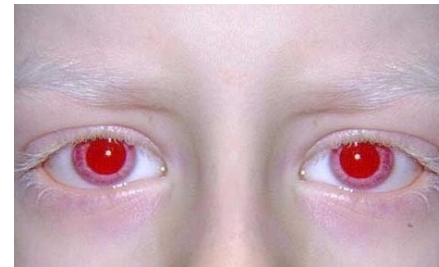


- **Όγκοι: μελάνωμα**

- ίριδος
- ακτινωτού σώματος



- **Αλφισμός**



Θάλαμοι του οφθαλμού 1

ΔΥΟ ΗΜΙΜΟΡΙΑ

- **ΠΡΟΣΘΙΟ ΗΜΙΜΟΡΙΟ:** δύο θάλαμοι

- **Πρόσθιος θάλαμος**

- **Οπίσθιος θάλαμος**

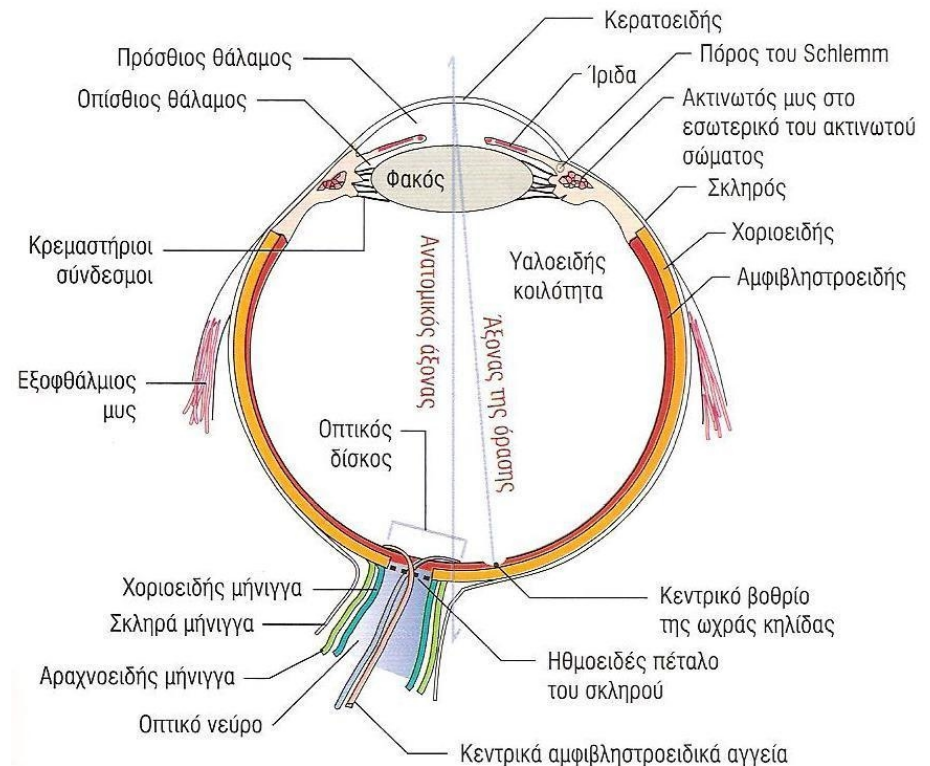
- **Υδατοειδές υγρό**

- Έσω μη χρωστικοφόρο επιθήλιο του ΑΣ

- **ΟΠΙΣΘΙΟ ΗΜΙΜΟΡΙΟ**

- **Υαλώδες σώμα**

- Όγκος 4ml
 - 99% H₂O
 - Ατρακτόμορφα υαλοκύτταρα παράγουν
 - Κολλαγόνο II σε αραιή διάταξη
 - Εξωκυττάρια θεμέλια ουσία πλούσια σε υαλουρονικό οξύ



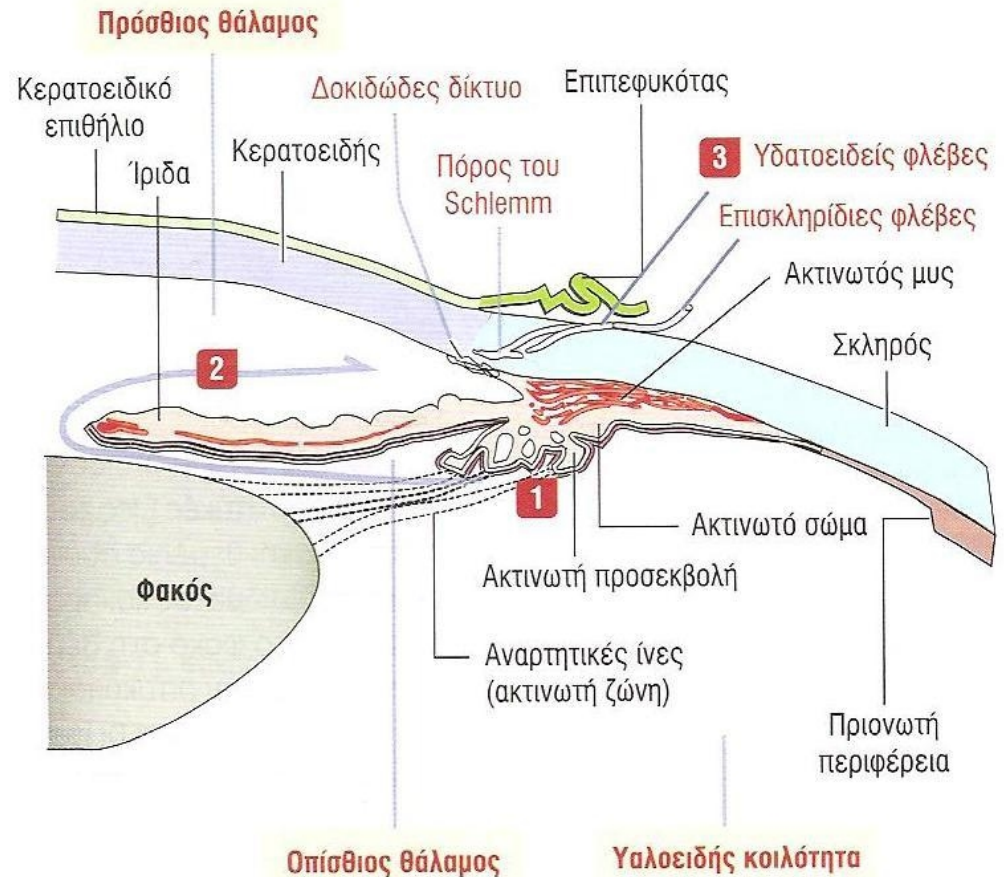
Θάλαμοι του οφθαλμού 2

1 Το βέλος υποδεικνύει την οδό, που ακολουθεί το υδατοειδές υγρό, το οποίο παράγεται από την επιθηλιακή επένδυση των ακτινωτών προσεκβολών.

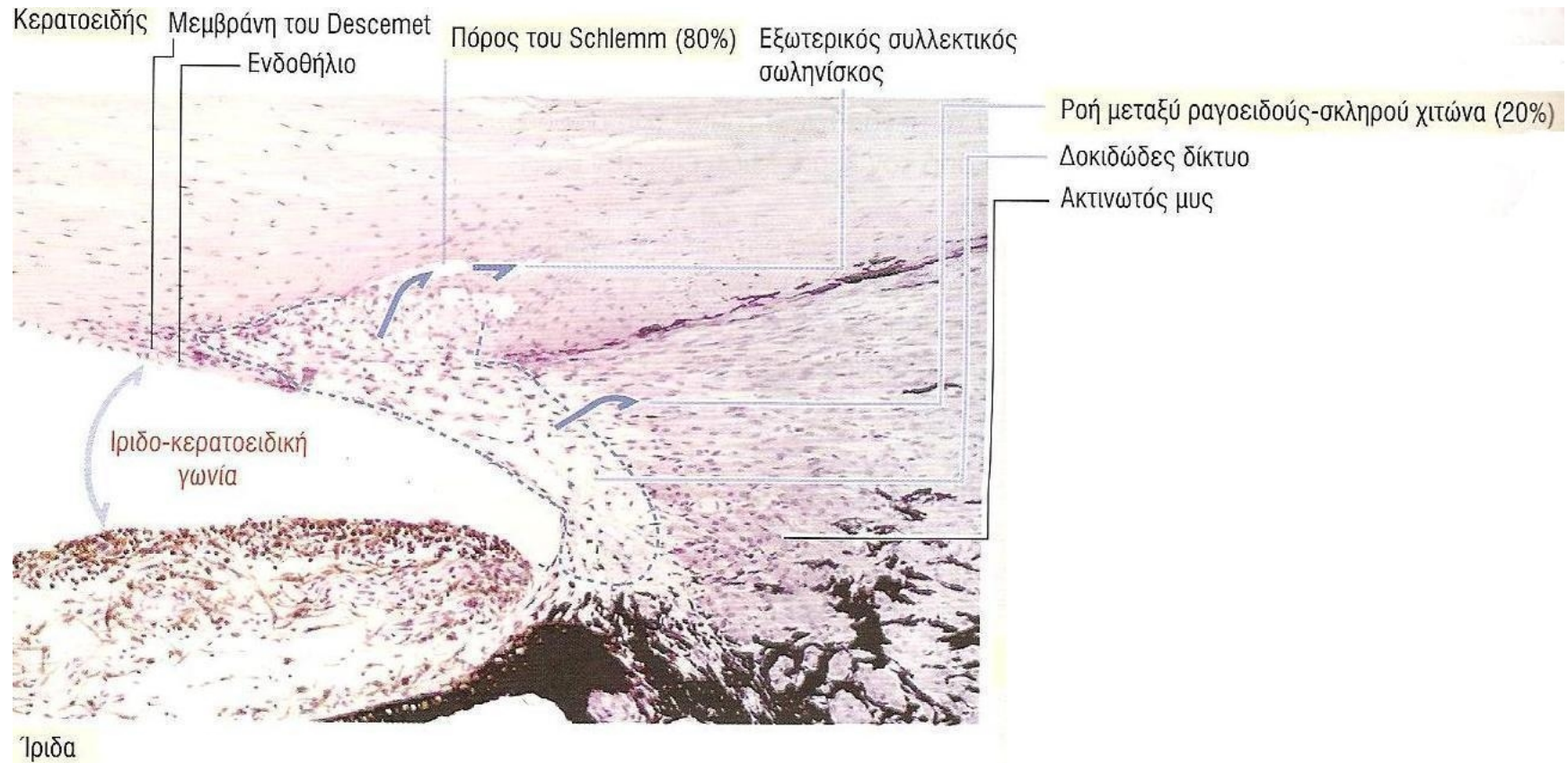
2 Το υδατοειδές υγρό ρέει από τον οπίσθιο θάλαμο διαμέσου της κόρης, προς τον πρόσθιο θάλαμο. Ο **πόρος του Schlemm**, που επενδύεται από **ενδοθήλιο**, δεν επικοινωνεί άμεσα με τα διαστήματα του δοκιδώδους δικτύου. Αντίθετα, το υγρό φιλτράρεται διαμέσου μιας λεπτής ενδοθηλιακής επένδυσης και ενός στρώματος χαλαρού συνδετικού ιστού

3 Οι **υδατοειδείς φλέβες** είναι συλλεκτικοί διάυλοι, που παροχετεύουν τον πόρο του Schlemm στις **επισκληρίδιες φλέβες**.

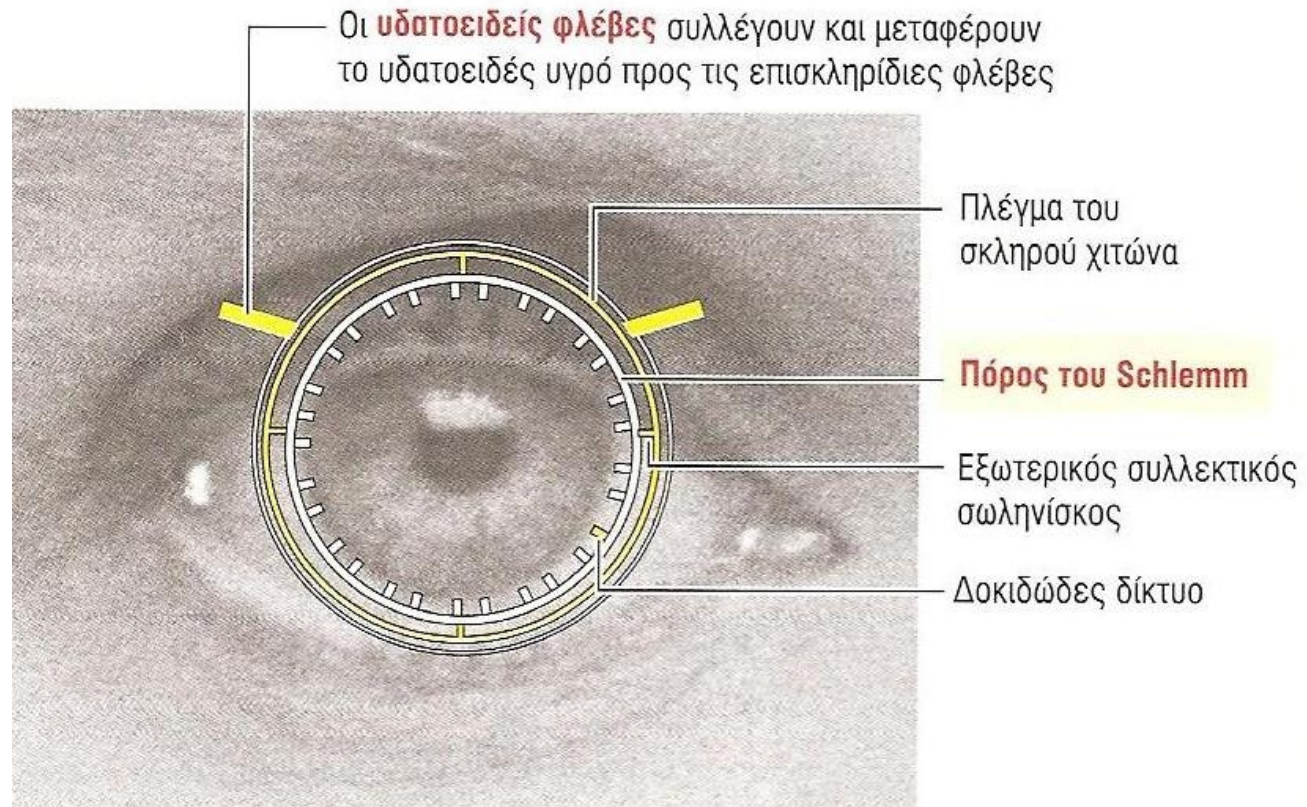
~~Ο ρυθμός παραχέτευσης του υδατοειδούς υγρού εξισορροπείται από το ρυθμό έκκρισής του. Με αυτό το μηχανισμό, η **ενδοφθάλμια πίεση** διατηρείται σταθερή (23 mm Hg).~~




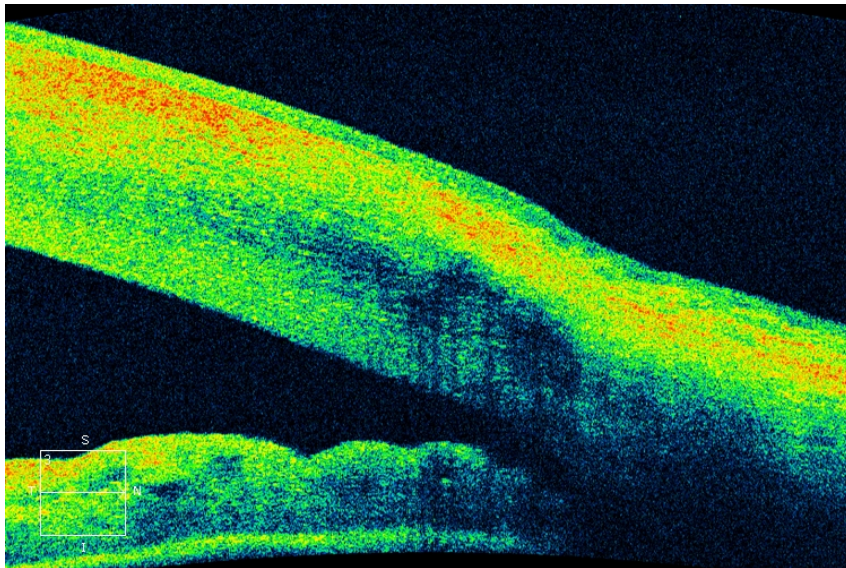
Γωνία αποχέτευσης 1



Γωνία αποχέτευσης 2

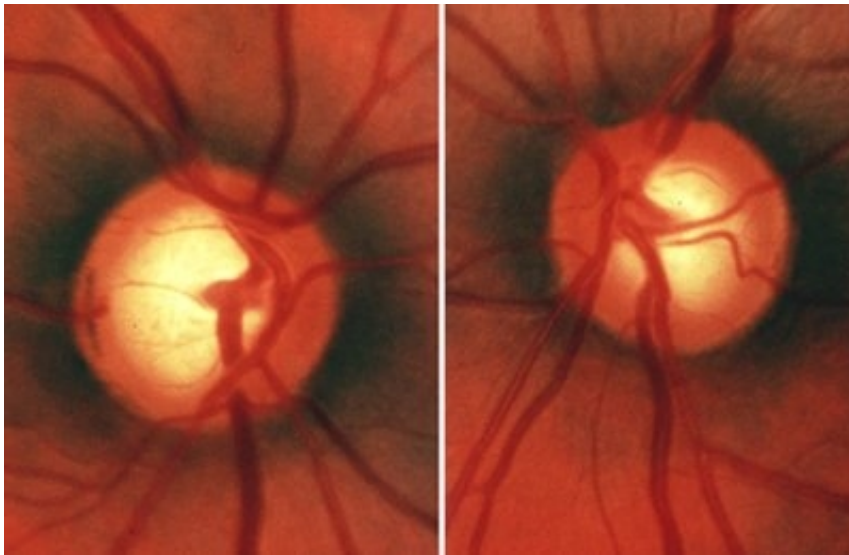


Γωνία αποχέτευσης-παθολογία 1



Γωνία αποχέτευσης-παθολογία 2

- **Γλαύκωμα**

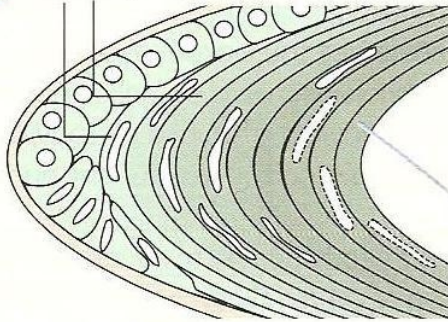


Φακός 1

- **Διαστάσεις** 9.5X3.5mm
- **Δομή**
 - **Πρόσθιο περιφάκιο**
 - 10-20μ
 - Κολλαγόνο IV
 - **Επιθήλιο**
 - Μεγάλα κυβοειδή κύτταρα
 - **Πυρήνας**
 - Ίνες του φακού από κρυσταλλίνες
 - **Οπίσθιο περιφάκιο**
 - 3μ

Φακός 2

3 Φλοιώδεις ίνες του φακού



Στο **ισημερινό επίπεδο** του φακού, τα κύτταρα αρχίζουν να επιμηκύνονται και να περιστρέφονται, έτσι ώστε οι επιμήκεις άξονες να είναι παράλληλοι με τη φλοιώδη επιφάνεια.

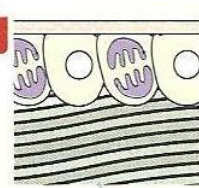
παραγωγή **φιλενσίνης** και **κρυσταλλινών α, β και γ**

Ο κυτταρικός πυρήνας εξαφανίζεται

Με την πάροδο του χρόνου, τα γηραιότερα κύτταρα παρεκτοπίζονται προς το κέντρο ή την πυρηνική περιοχή του φακού (**περιοχή πυρηνικών ινών του φακού**).

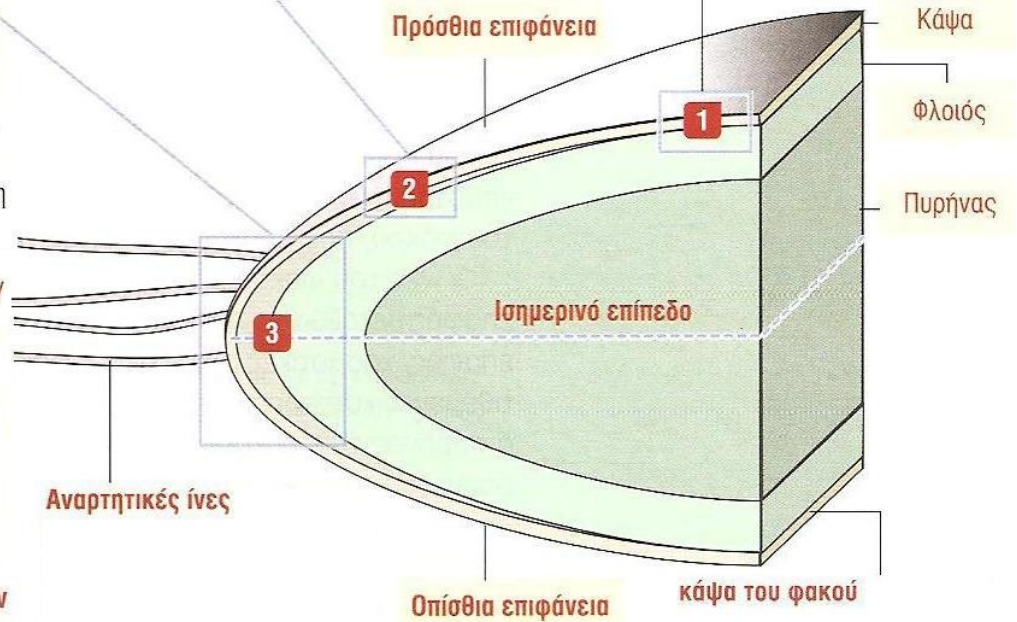
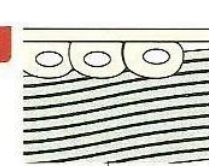
2

Όταν τα επιθηλιακά κύτταρα πλησιάζουν το ισημερινό επίπεδο του φακού, αρχίζουν να **διαιρούνται με μίτωση**.

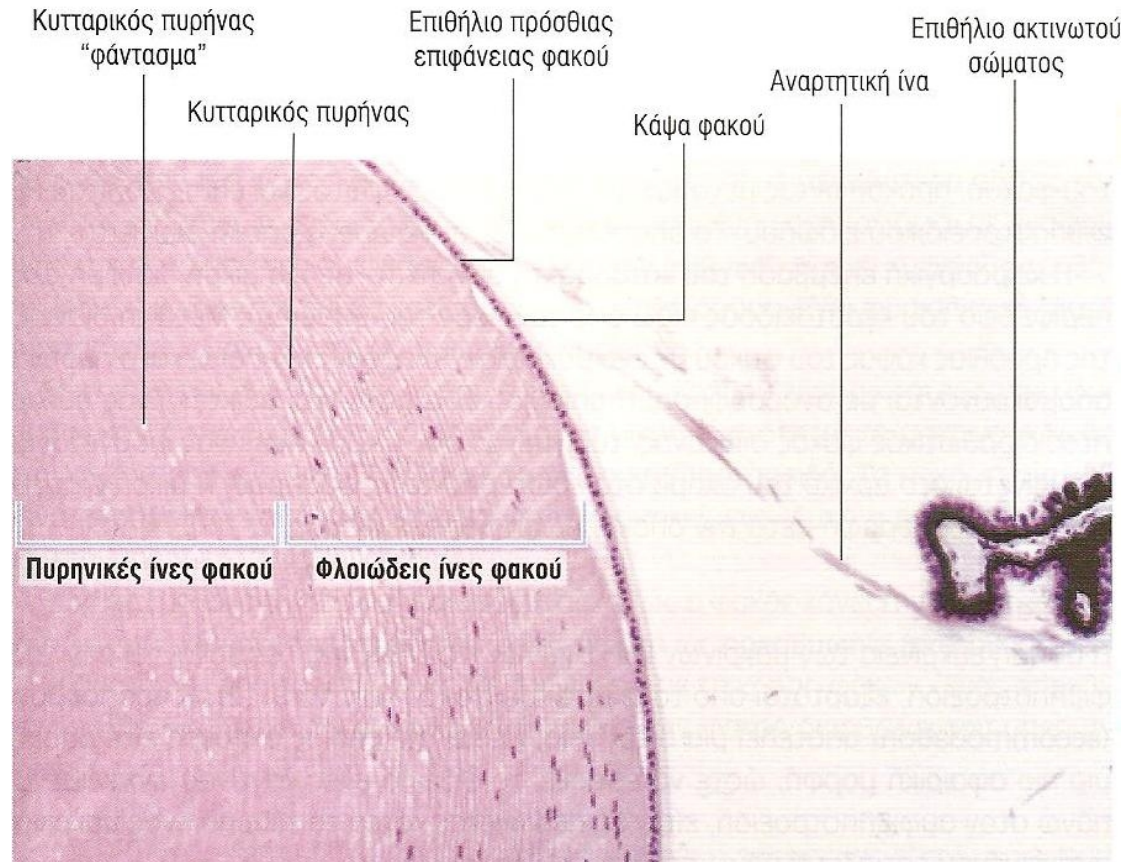


1

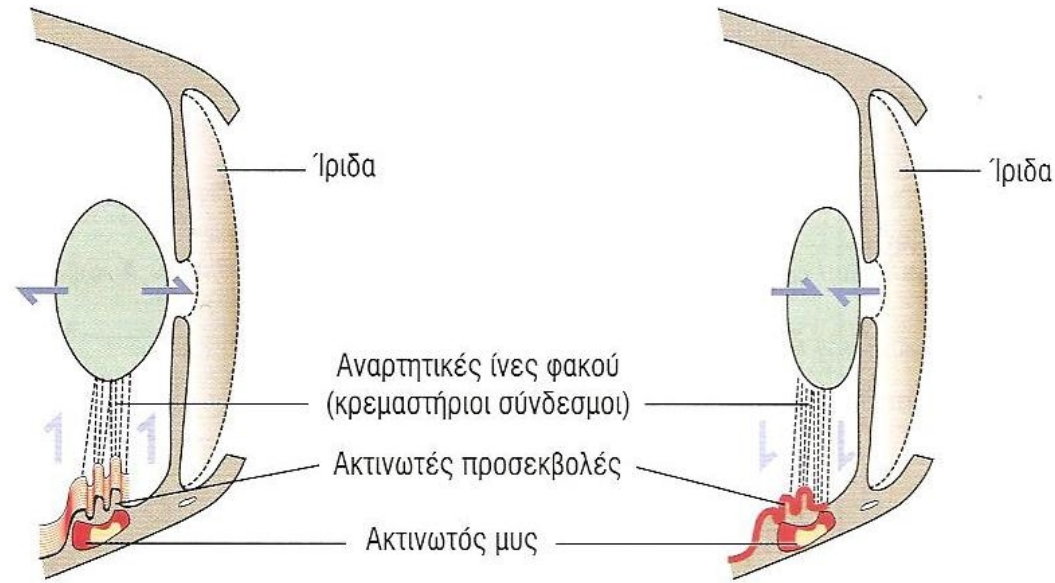
Το επιθήλιο του πρόσθιου τμήματος του φακού αποτελείται από πεπλατυσμένα κύτταρα.



Φακός 3



Φακός-προσαρμογή



Για την κοντινή όραση

- 1** Ο ακτινωτός μυς συσπάται.
- 2** Το ακτινωτό σώμα με τις προσφυόμενες σε αυτό αναρτητικές ίνες μετακινείται πλησιέστερα προς το φακό.
- 3** Η τάση των αναρτητικών ινών ελαττώνεται και ο φακός αποκτά σφαιρικότερη μορφή.


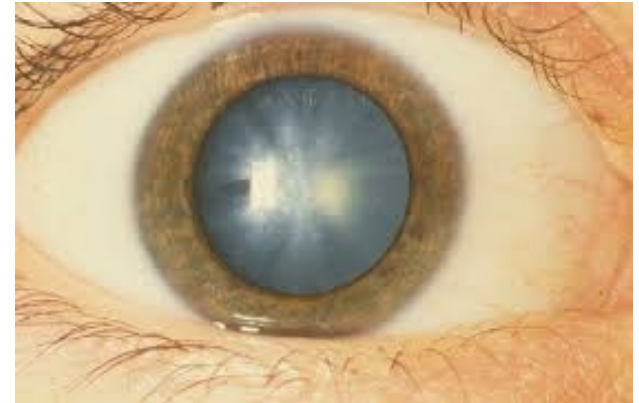
Για τη μακρινή όραση

- 1** Ο ακτινωτός μυς χαλαρώνει.
- 2** Το ακτινωτό σώμα με τις προσφυόμενες σε αυτό αναρτητικές ίνες απομακρύνεται από το φακό.
- 3** Η τάση των αναρτητικών ινών αυξάνεται και ο φακός αποκτά πιο επίπεδο σχήμα.

Φακός-παθολογία

- **Καταρράκτης**

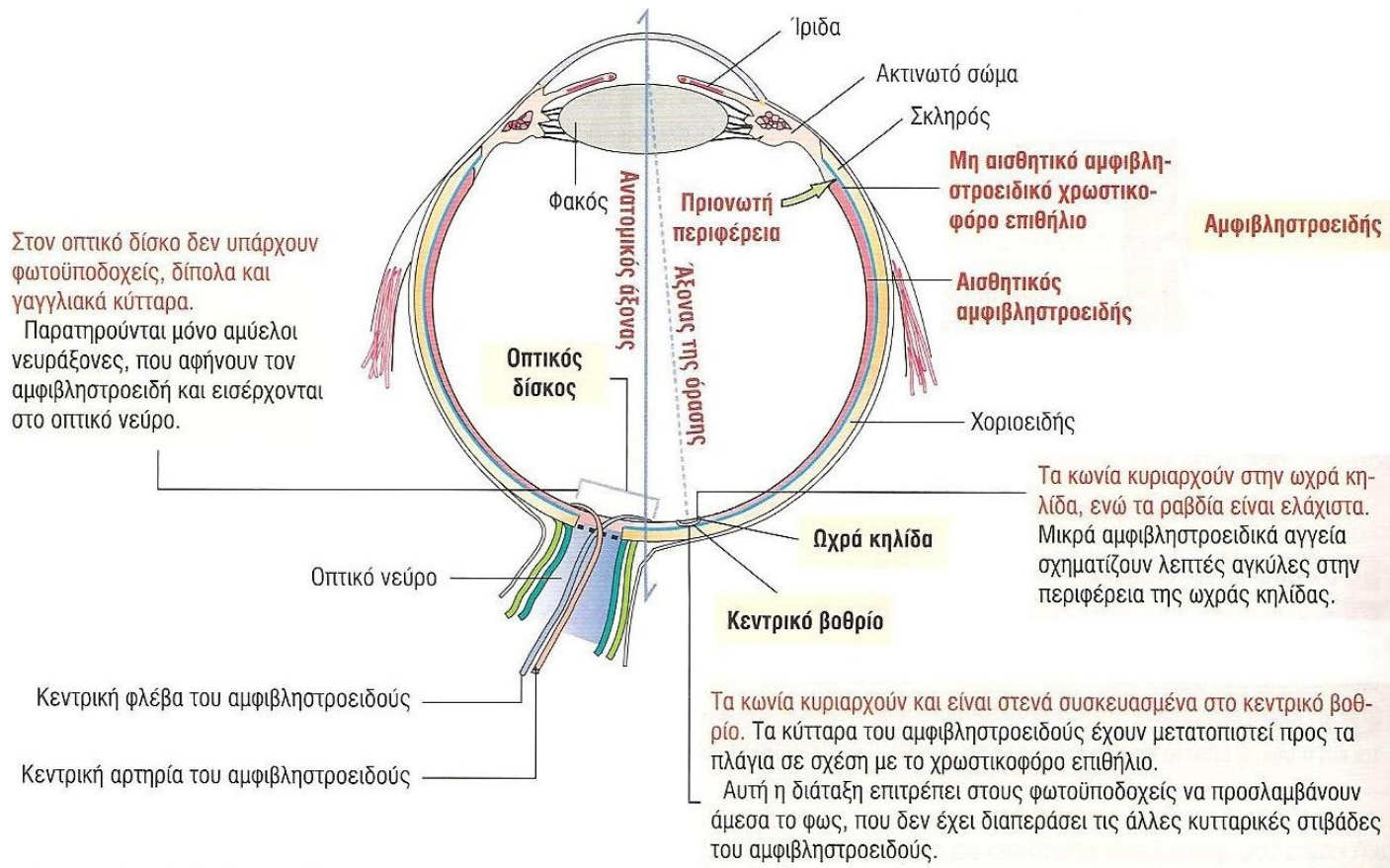
Μεταβολή της διαλυτότητας των πρωτεϊνών
(φιλενσίνης και κρυσταλλινών)



- **Video**

- Φακοθρυψία και ένθεση ενδοφακού

Αμφιβληστροειδής 1



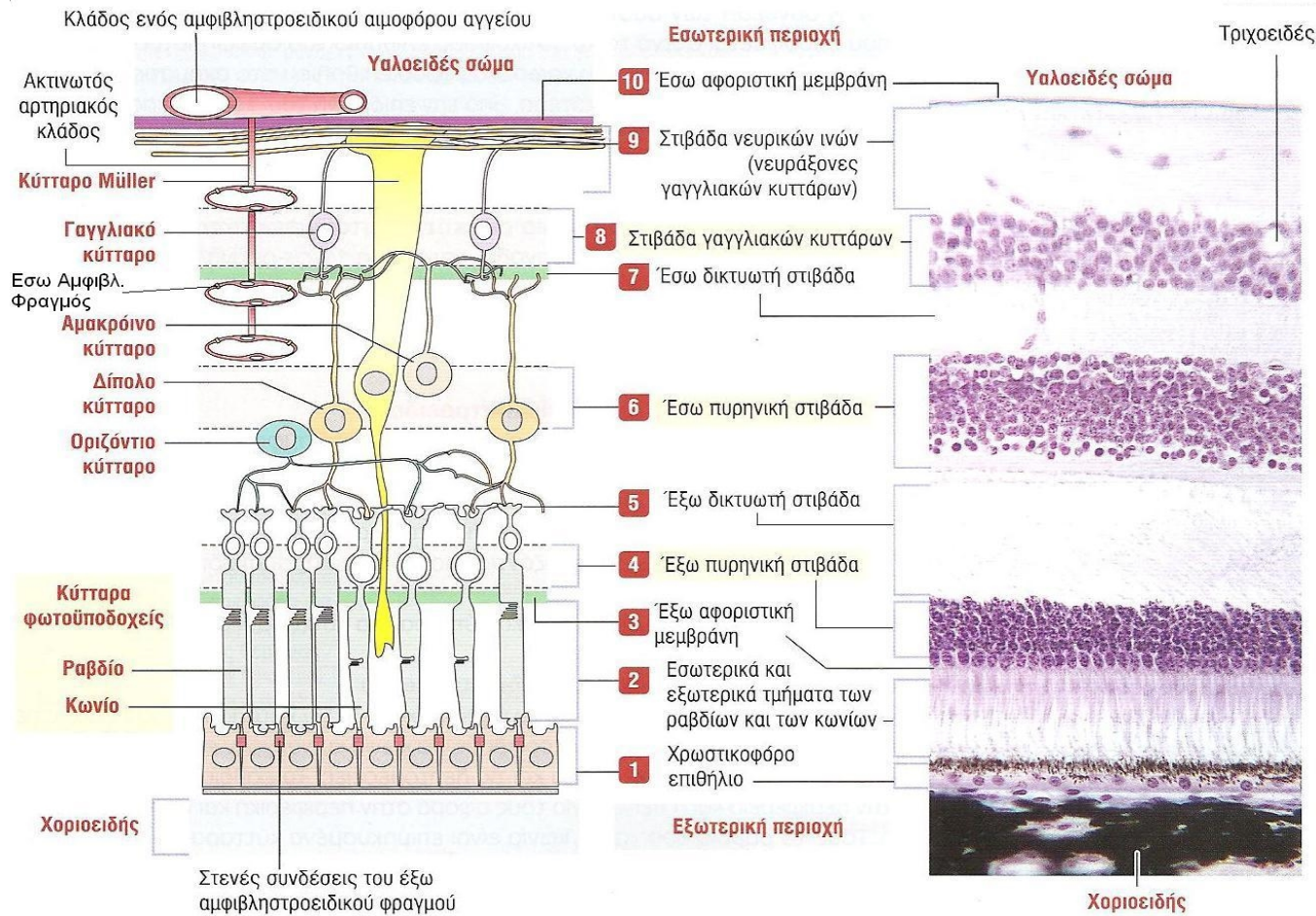
Αμφιβληστροειδής 2

- **Χρωστικοφόρο ή μελάγχρουν επιθήλιο**
 - **Μεταφορά** θρεπτικών συστατικών
 - **Απομάκρυνση** άχρηστων προϊόντων
 - Φαγοκυττάρωση – **ανακύκλωση** δίσκων ΦΥ
 - **Σύνθεση** βασικού υμένα μεμβράνης του Bruch
 - **Σχηματισμός** της ροδοψίνης

Αμφιβληστροειδής 3

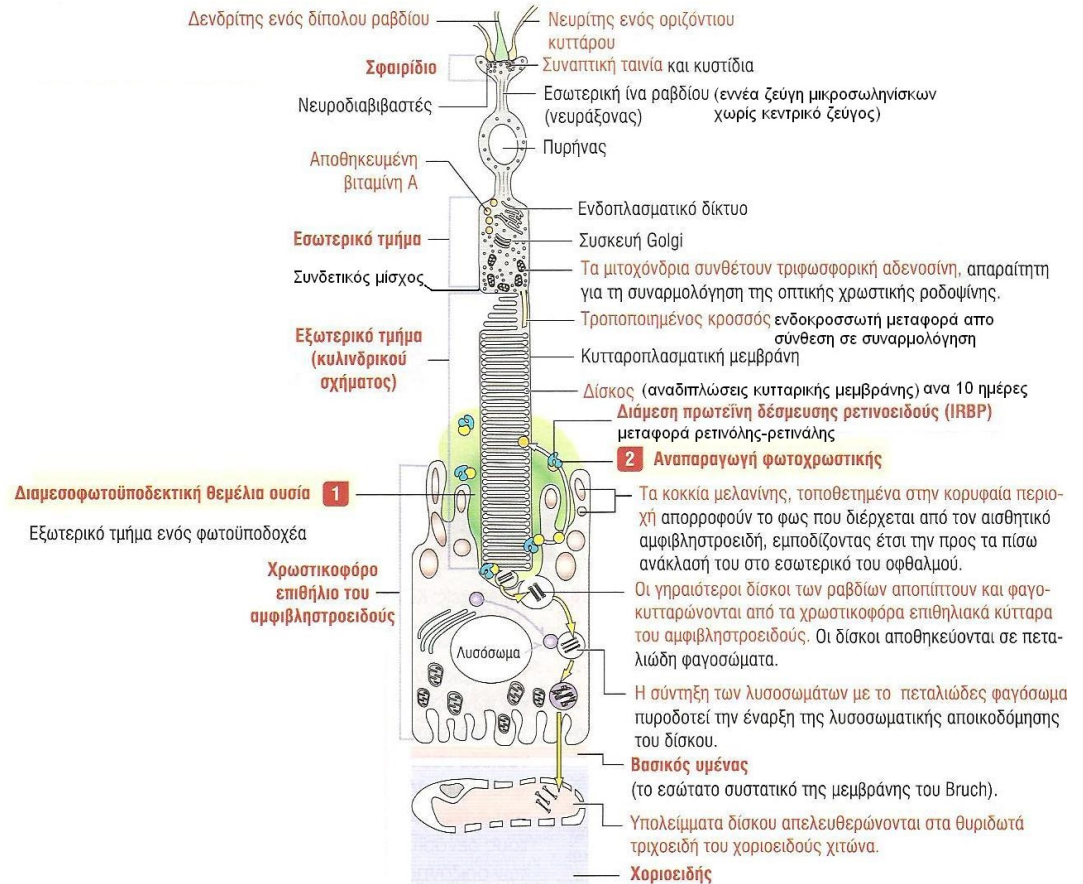
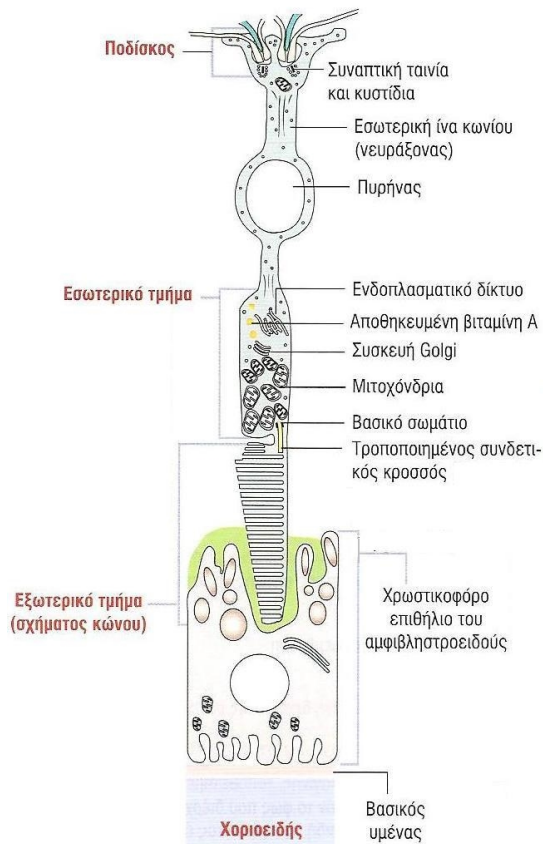
- **Κυτταρικές στιβάδες του αμφιβληστροειδούς**
 - **Νευρώνες - Φωτοϋποδοχείς**
 - Ραβδία
 - Κωνία
 - **Νευρώνες αγωγιμότητας**
 - Δίπολα κύτταρα
 - Γαγγλιακά κύτταρα
 - **Διάμεσοι νευρώνες**
 - Οριζόντια κύτταρα
 - Αμακρόινα ή βραχύινα κύτταρα
 - **Υποστηρικτικά νευρογλοιακά κύτταρα**
 - Κύτταρα Muller
 - Αστροκύτταρα

Αμφιβληστροειδής 4



Αμφιβληστροειδής 5

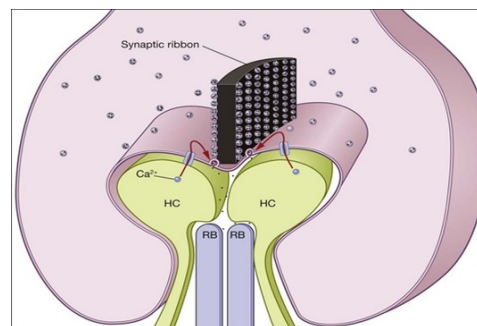
Νευρώνες - Φωτοϋποδοχείς



Αμφιβληστροειδής 6

● Συναπτική ταινία

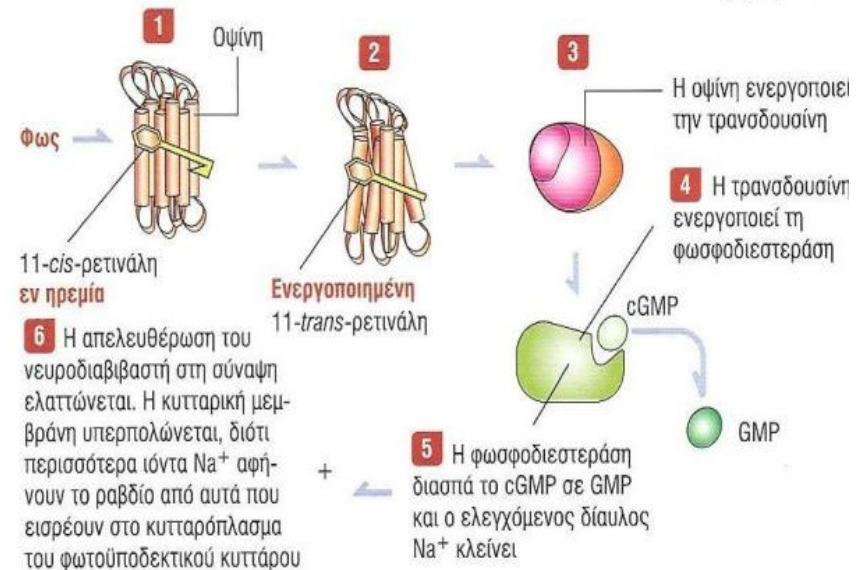
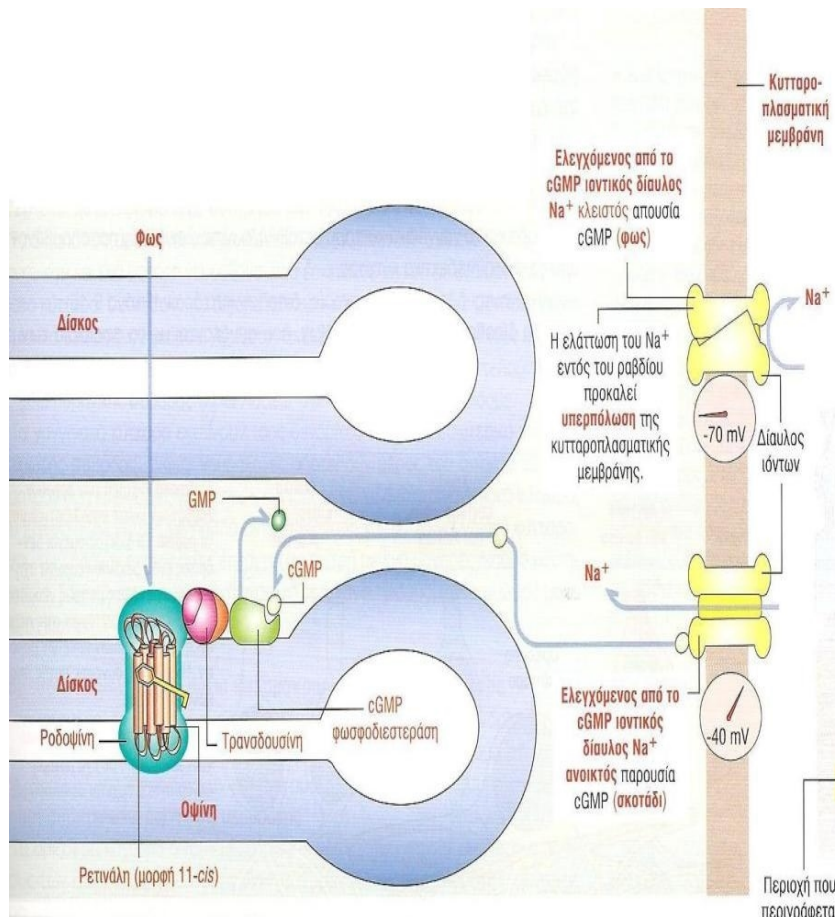
- Εξειδικευμένη απόληξη των νευραξόνων των ΦΥ
- Περιβάλλεται από συναπτικά κυστίδια με νευροδιαβιβαστές που απελευθερώνονται ταχέως
- Περιέχει πιχακουρίνη: συνδέτης δυστρογλυκάνης του αμφιβληστροειδούς
- Παρατηρείται σε:
 - Έξω δικτυωτή στιβάδα (ΦΥ με δίπολα και αμακρόϊνα)
 - Έσω δικτυωτή στιβάδα (δίπολα με γαγγλιακά, δίπολα με αμακρόϊνα)



Αμφιβληστροειδής 7

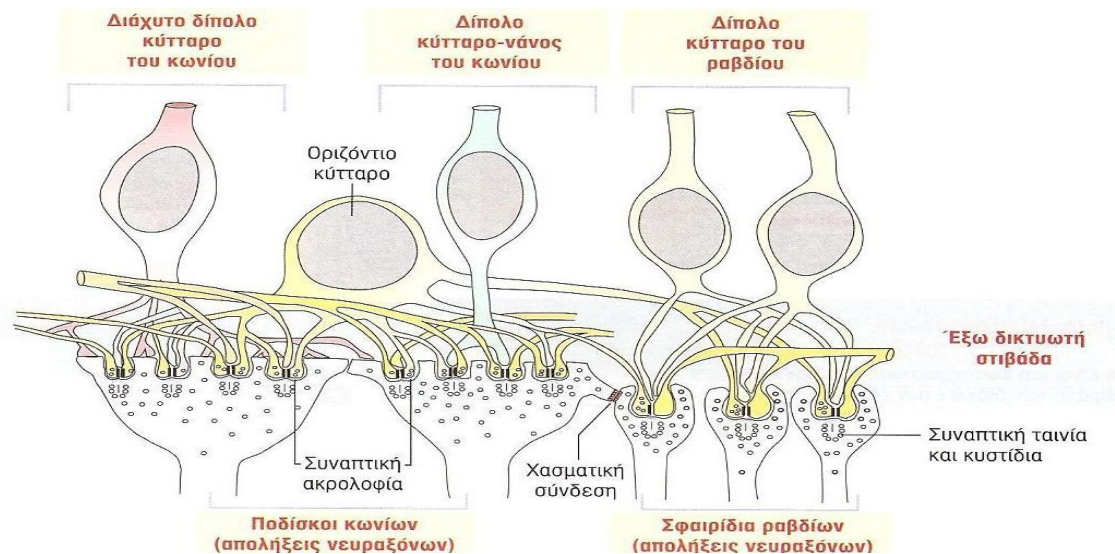
ΚΩΝΙΑ	ΔΙΑΦΟΡΕΣ	ΡΑΒΔΙΑ
κωνοειδές	Εξωτερικό τμήμα	κυλινδρικό
ποδίσκος	Κατάληξη	σφαιρίδιο
-	Ανανέωση φαγοκυττάρωση δίσκων	+
Ιωδοψίνη	Φωτοχρωστική	ροδοψίνη
λεπτομερής χρώματα ΜΓΚ	Όραση	νυκτερινή περιφερική

Αμφιβληστροειδής 8



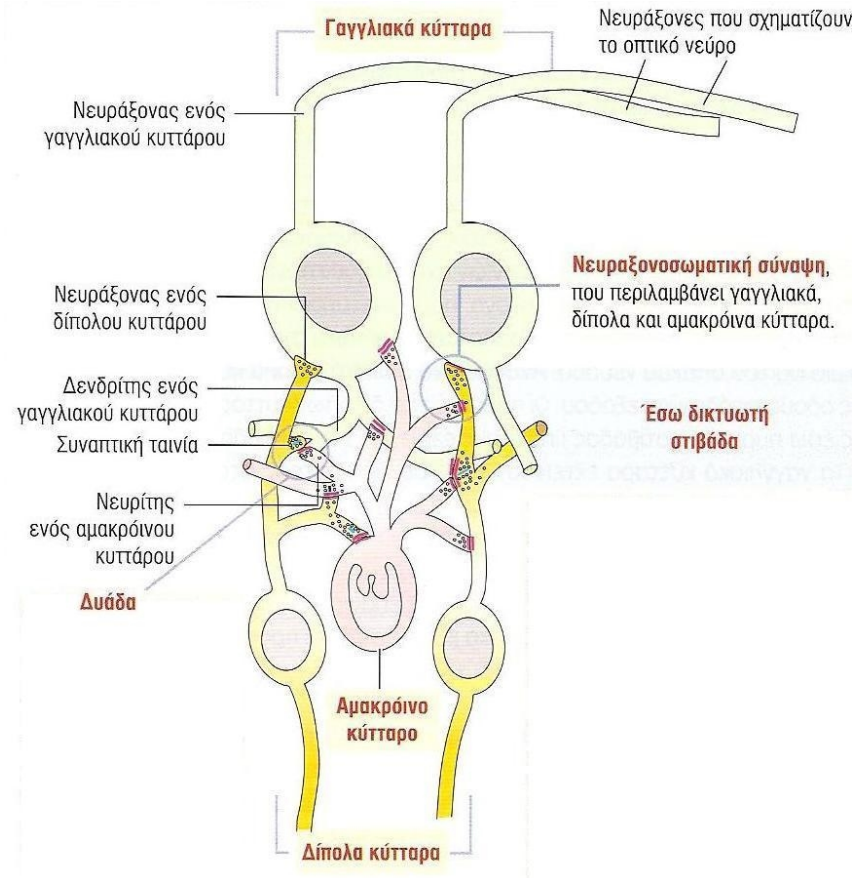
Αμφιβληστροειδής 9

- **Νευρώνες αγωγιμότητας και αντιστοιχίες**
 - ΧΧΧ ΦΥ □ ΧΧΧ Διάχυτα δίπολα □ ΧΧΧ γαγγλιακά
 - ΧΧΧ και μόνο Ραβδία □ ΧΧΧ Δίπολα Ραβδίου
 - 1 κωνίο □ 1 Δίπολο - νάνος □ 1 γαγγλιακό
 - Σύναψη Ραβδίου + Δίπολου Ρ + Οριζόντιου = Τριάδα



Αμφιβληστροειδής 10

- **Διάμεσοι νευρώνες**
Μεταβιβάζουν ώσεις και προς τις δύο κατευθύνσεις
- **Οριζόντια κύτταρα**
 - 1 διακλαδιζόμενος νευρίτης □ P+K
 - ενιαία συγκρότηση διεγέρσεων παρακείμενων ΦΥ
- **Αμακρόνια κύτταρα**
 - Επιλεκτική επιλογή και τροποποίηση πληροφοριών από τα Δίπολα



Αμφιβληστροειδής 11

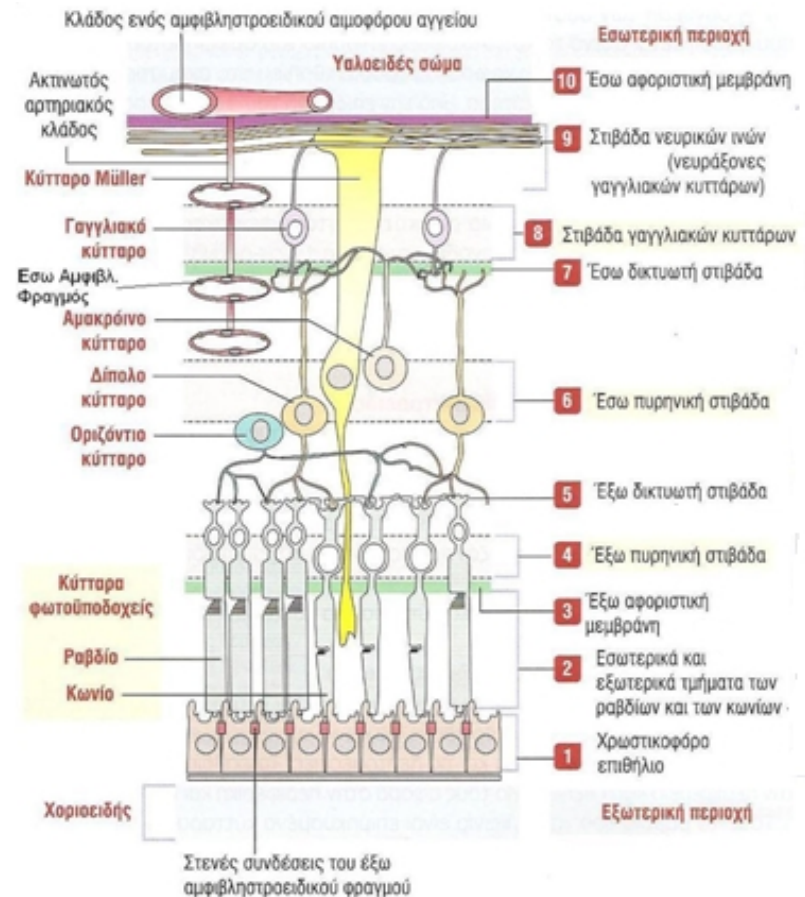
- **Στηρικτικά κύτταρα**

- **Κύτταρα του Muller**

- Πυρήνες στην έσω πυρηνική στιβάδα
- από την έσω □ έξω αφοριστική μεμβράνη
- Συνδέσεις πρόσφυσης και μικρολάχνες για σταθεροποίηση με τους ΦΥ

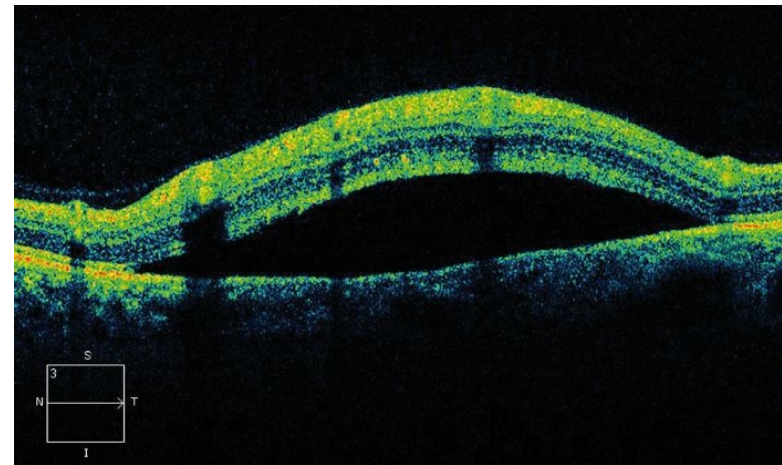
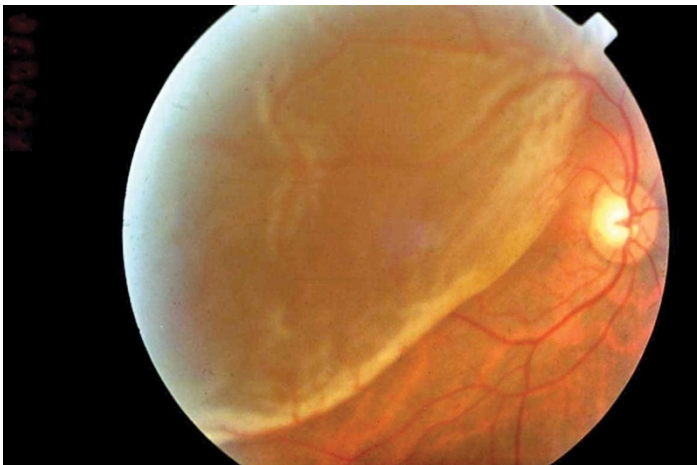
- **Αστροκύτταρα**

- Μικρογλοιακά στηρικτικά των κυττάρων του Muller
- Μακριές δενδριτικές αποφυάδες

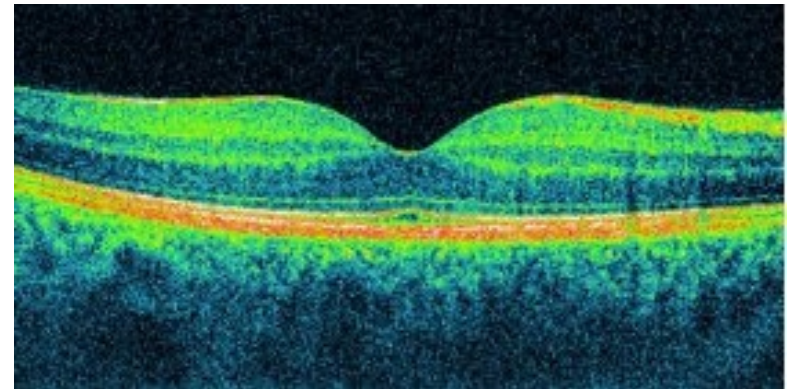
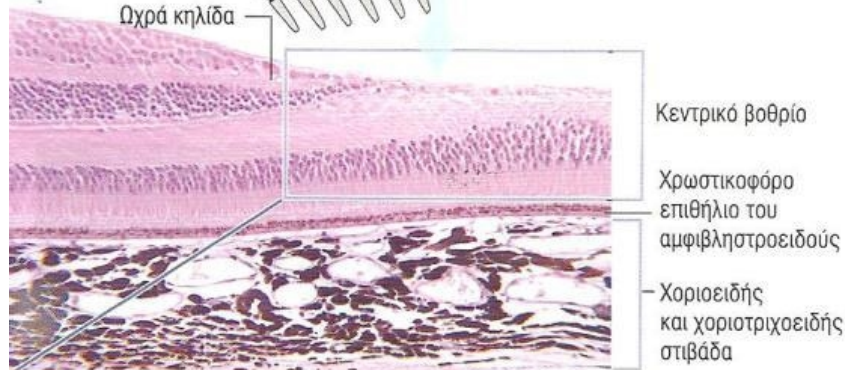
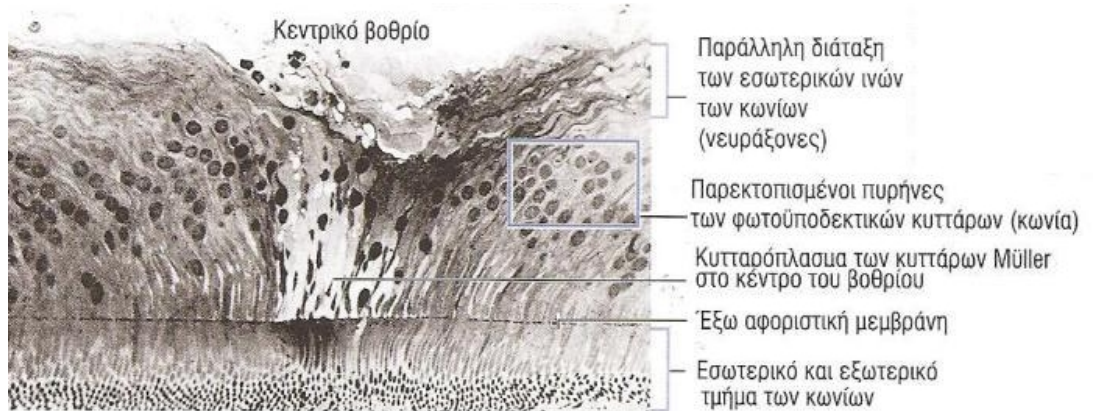
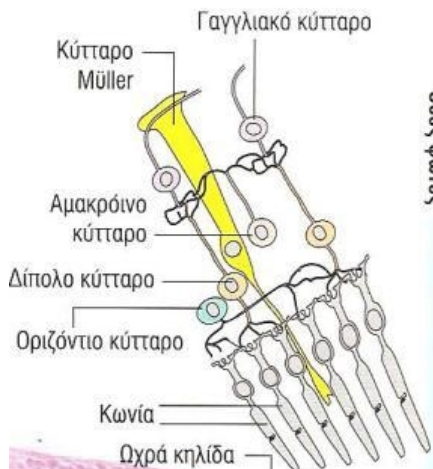


Αμφιβληστροειδής - παθολογία

- **Αποκόλληση αμφιβληστροειδούς**



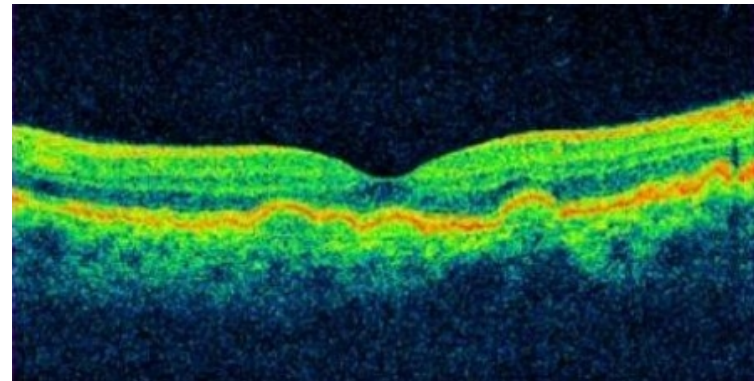
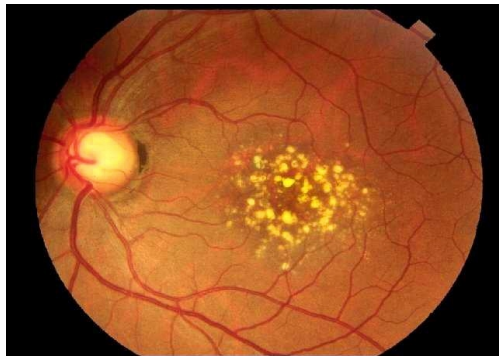
Ωχρά κηλίδα 1



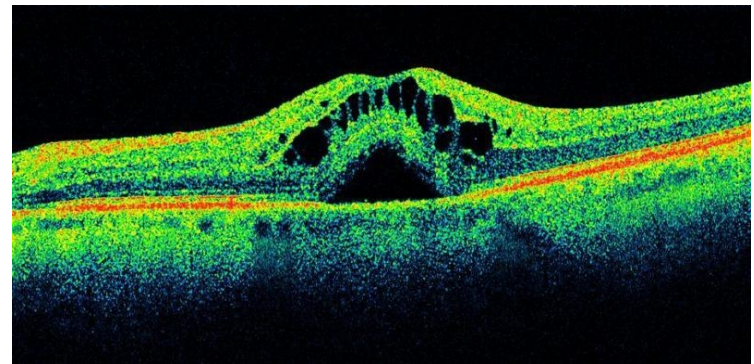
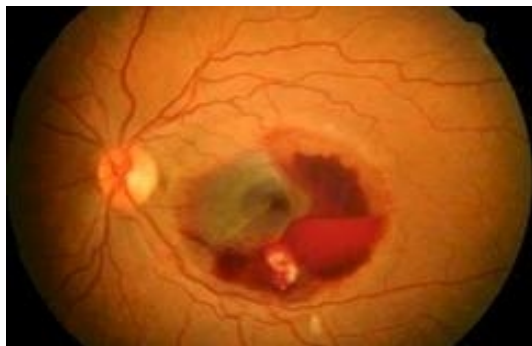Ωχροά κηλίδα - παθολογία

ΗΛΙΚΙΑΚΗ ΕΚΦΥΛΙΣΗ ΤΗΣ ΩΧΡΑΣ

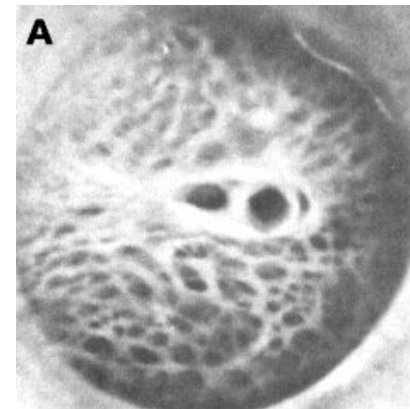
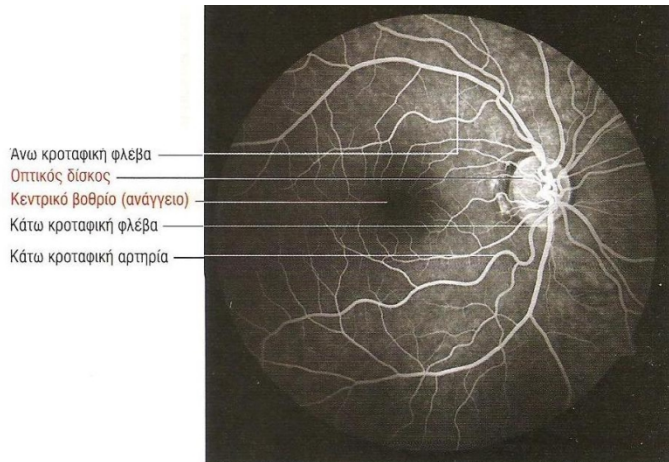
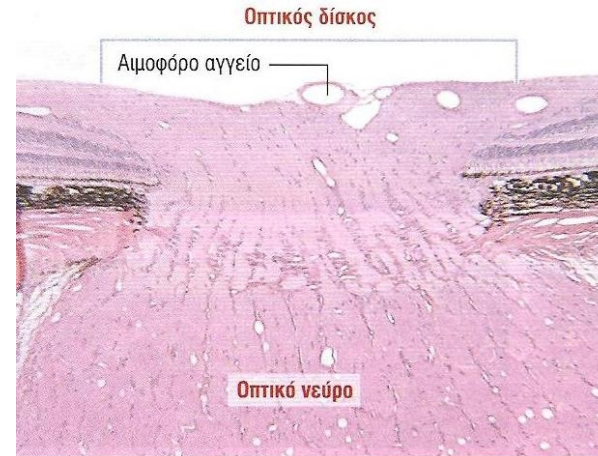
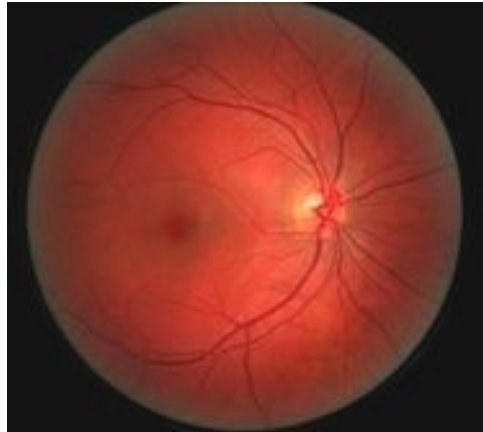- Ξηρά μορφή-Drusen



- Υγρή μορφή-κυστικό οίδημα ωχράς, αιμορραγία



Οπτικό νεύρο

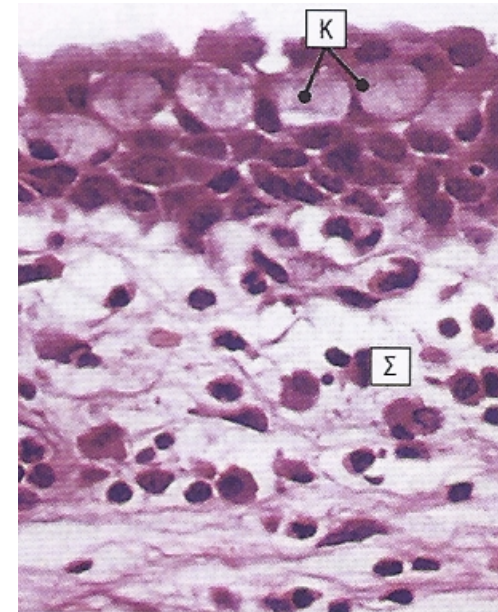
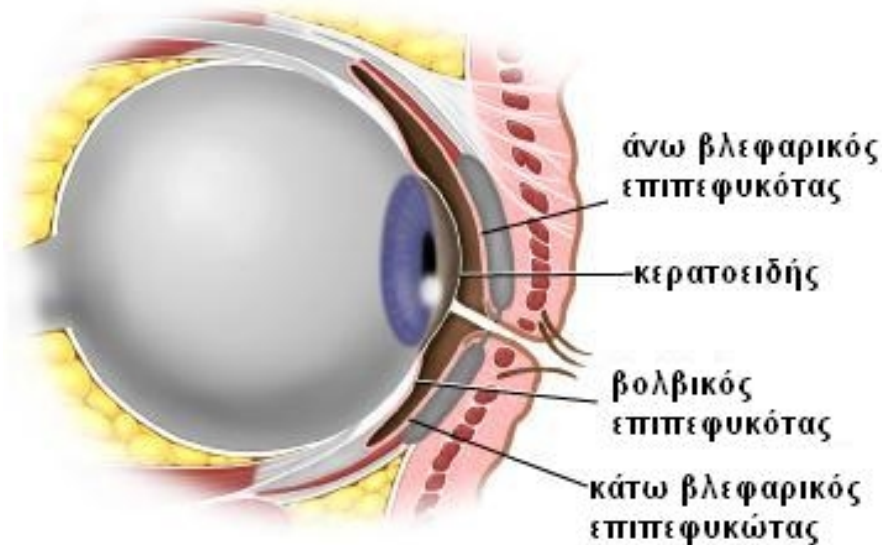


- VIDEO ON

Επιπεφυκίτιδα

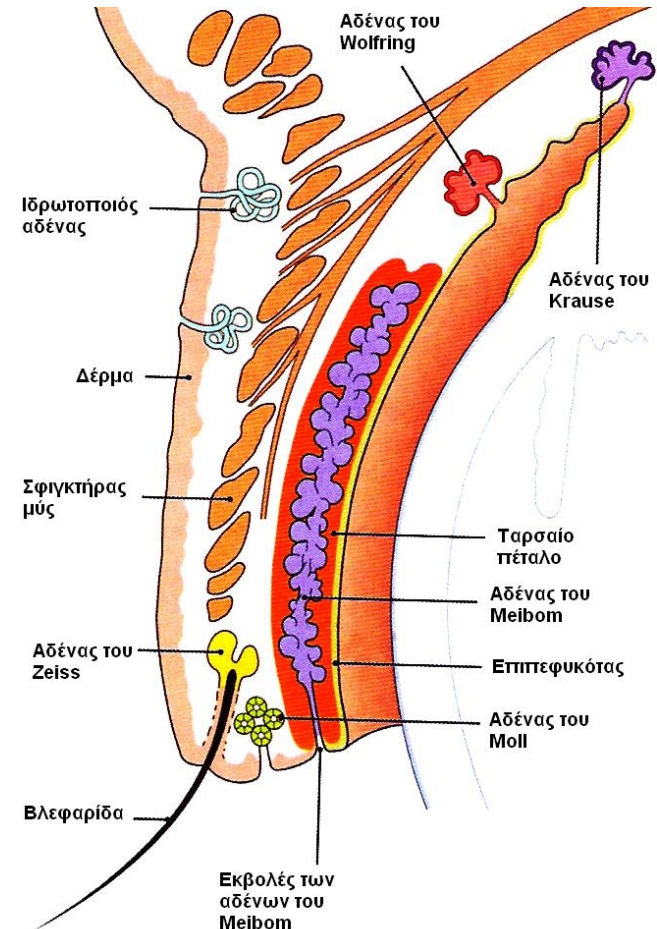
- **Δομή**

- Δύο στιβάδες πολύστιβου βλεννο-εκκριτικού κυλινδρικού **επιθηλίου**
- Πλακώδες επιθήλιο στο σκληροκερατοειδές όριο
- **Καλυκοειδή κύτταρα** κεντρικά, αραιότερα κροταφικά
- **Στρώμα**: χαλαρός ινοκολλαγόνωδης στηρικτικός ιστός, μικρά αιμοφόρα αγγεία και λεμφαγγεία

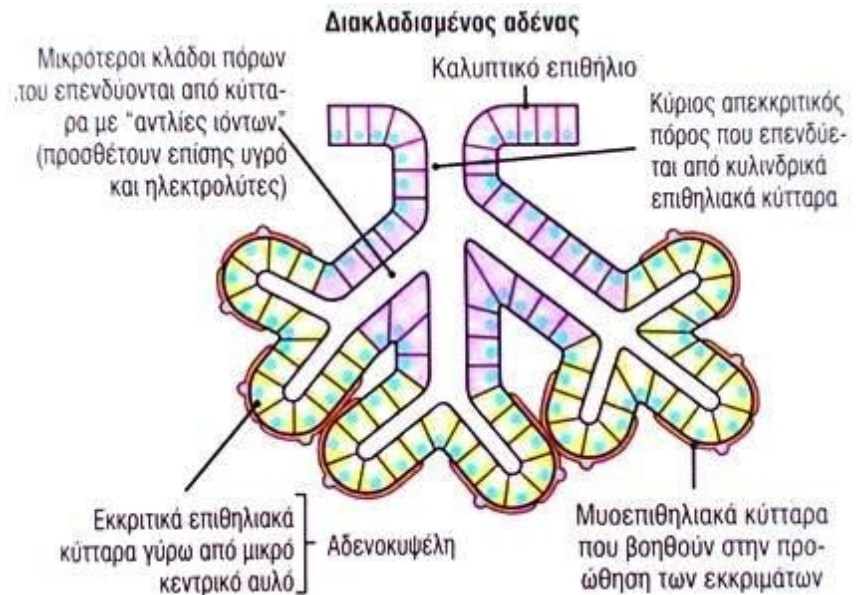
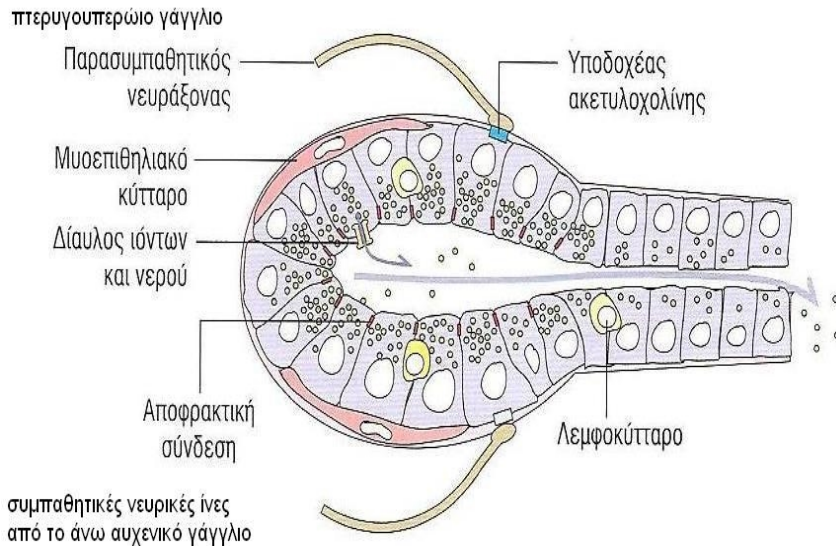


Βλέφαρα

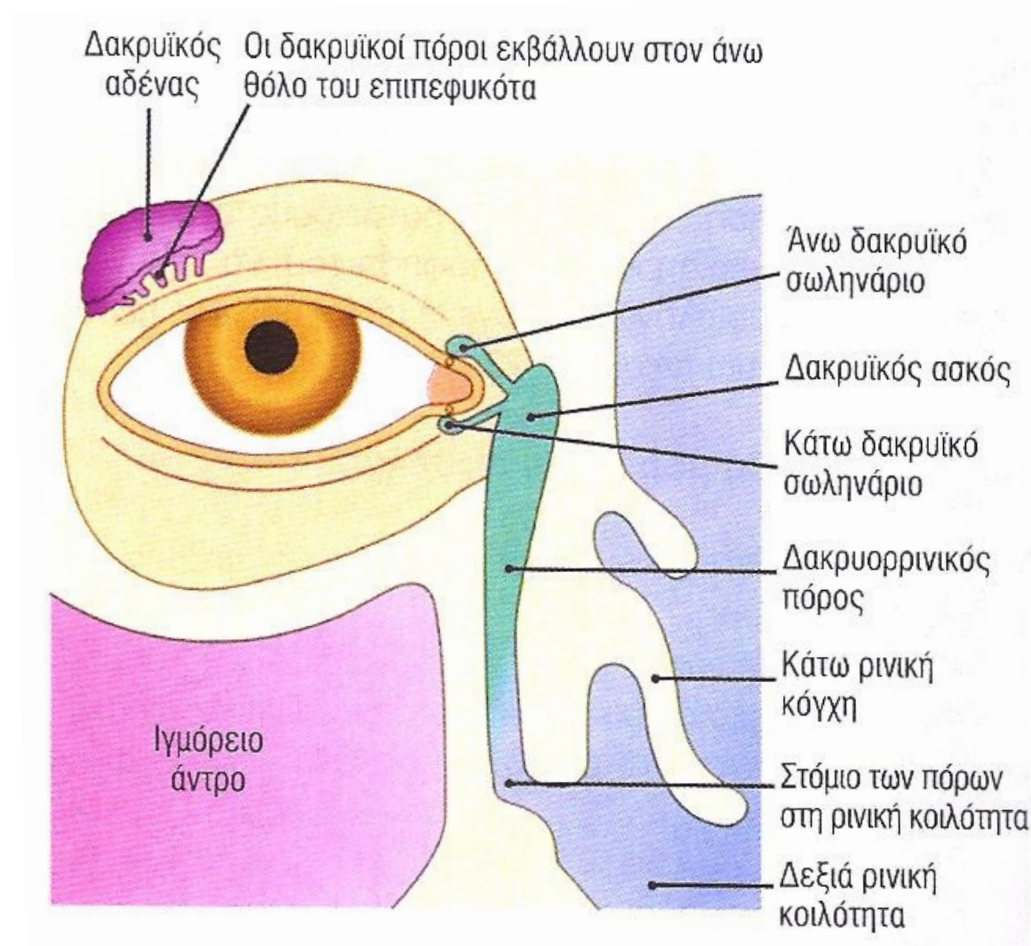
- **Βλέφαρα: δύο μοίρες**
 - **Δερματική**
 - **επιπεφυκοτική**Διαχωρίζονται από την υποταρσική πλάκα
- **Δακρυικοί αδένες**
 - **Αδ. του Meibom**
 - Σμηγματογόνος
 - **Αδ. του Zeiss**
 - σμηγματογόνος
 - **Αδ. του Moll**
 - Αποκρινείς ιδρωτοποιοί
 - **Αδ. του Krause**
 - ορώδης
 - **Αδ. του Wolfring**
 - ορώδης
 - **Κύριος δακρυϊκός Αδένας**
 - ορώδης



Δακρυϊκός αδένας



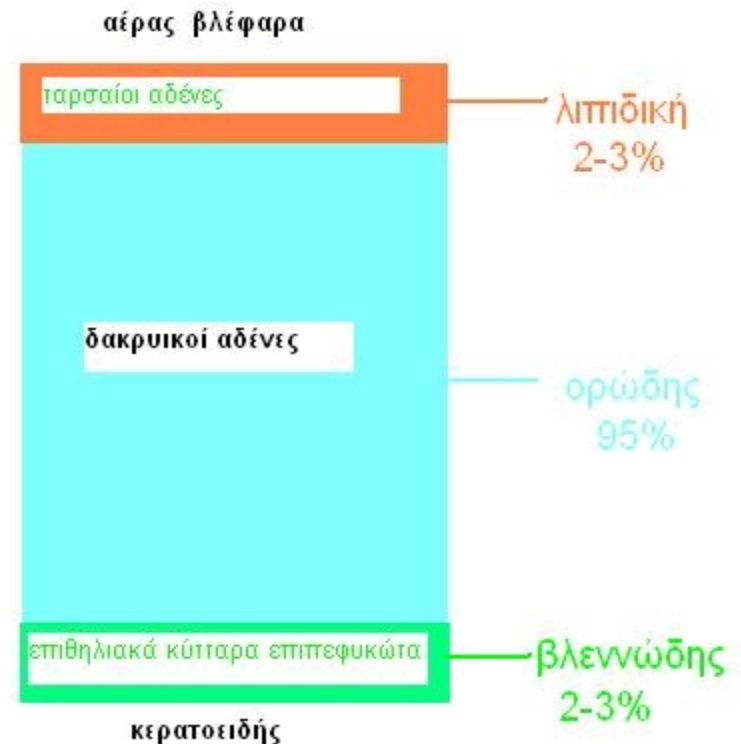
Δακρυϊκή συσκευή




Δάκρυα

- **Σύσταση**

- **Λακτοφερίνη:** βακτηριοστατικός παράγοντας δεσμεύοντας το σίδηρο, απαραίτητο για τον μεταβολισμό των βακτηρίων
- **Λυσοζύμη:** βακτηριολυτικός παράγων
- **Εκκριτική IgA:** αμυντικός παράγων που εξουδετερώνει λοιμώδεις παράγοντες
- **Ειδική των δακρύων προλευκωματίνη:** Άγνωστη λειτουργία



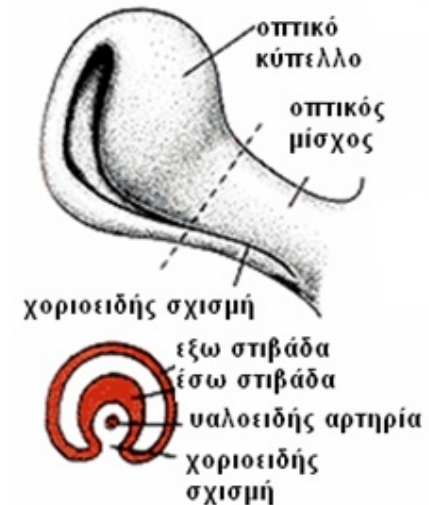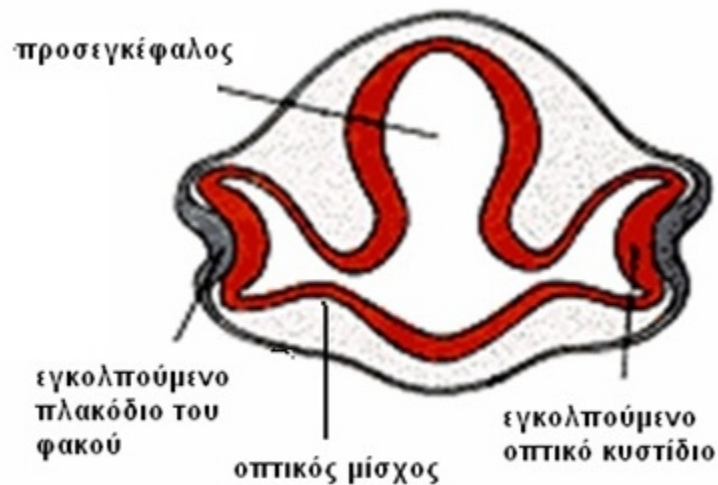Ανάπτυξη του οφθαλμού 1



Ανάπτυξη του οφθαλμού 2

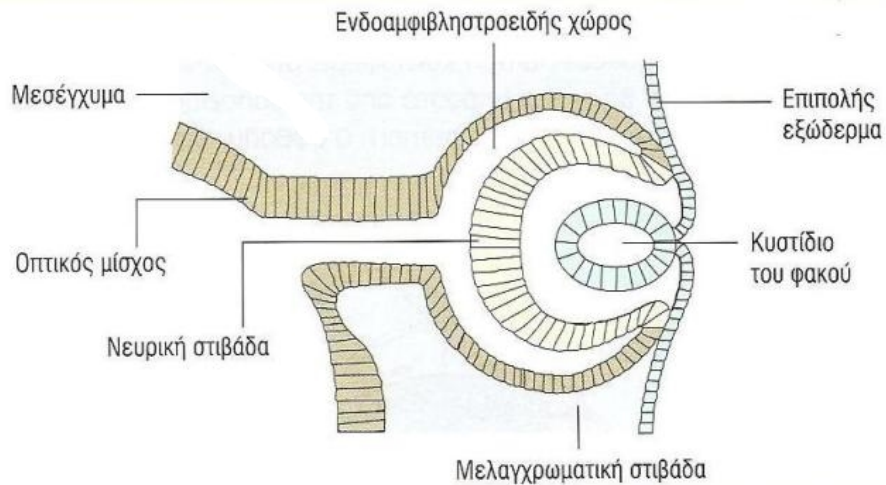
Προέλευση

- Επιπολής εξώδερμα της κεφαλής
- Πλάγια νευροεξωδερμικά τοιχώματα του διεγκέφαλου

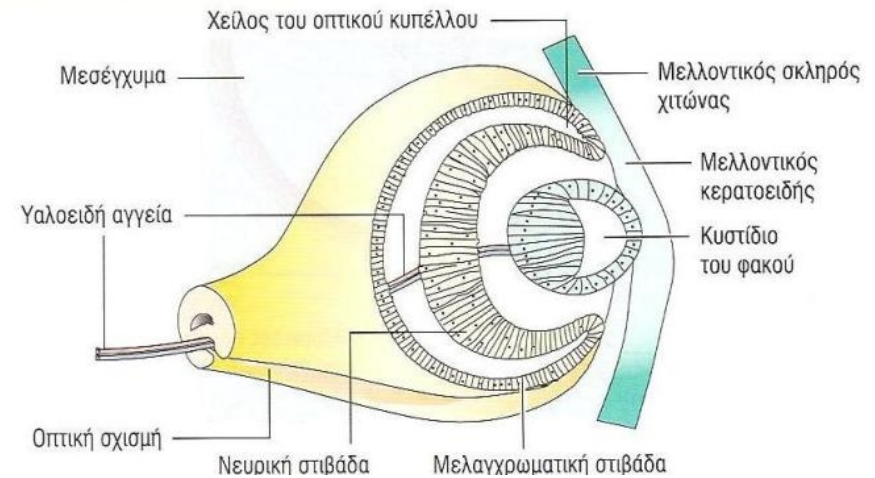


Ανάπτυξη του οφθαλμού 3

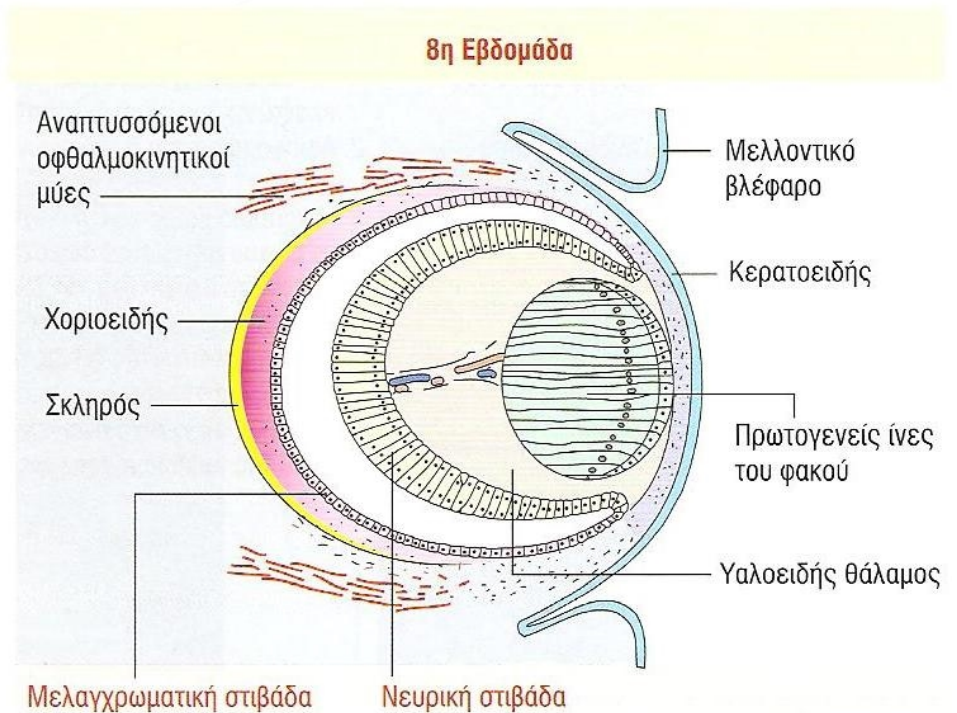
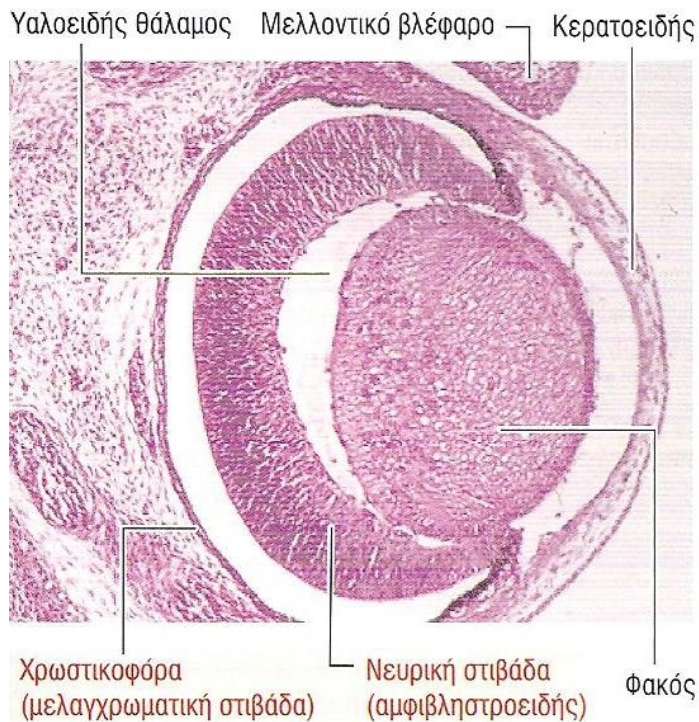
5η εβδομάδα: Οπτικό κυστίδιο



6η εβδομάδα: Οπτικό κύπελλο



Ανάπτυξη του οφθαλμού 3



Ανάπτυξη του οφθαλμού 4

- **Ίριδα και Ακτινωτό σώμα**
 - **Μεσέγγυμα:**
 - Ακτινωτό σώμα (συνδετικός ιστός, ακτινωτοί μύες και αναρτητικές ίνες)
 - Στρώμα Ίριδας : συνδετικός ιστός και αγγεία
 - **Νευροεξώδερμα**
 - σφιγκτήρας και διαστολέας μύς της ίριδος
 - Επιθήλια
 - νευρική στιβάδα: έσω μη μελαχρωματικό
 - Μελαχρωματική στιβάδα: έξω μελαχρωματικό
- **Αμφιβληστροειδής: Νευροεξώδερμα**
 - Έξω στιβάδα: **μελαχρωματική** στιβάδα → μελαχρωματικό επιθήλιο
 - Έσω στιβάδα: **νευρική** στιβάδα → ραβδία και κωνία
- **Υαλοειδές:** επιπολής εξώδερμα (φακός) και νευρική στιβάδα αμφιβληστροειδούς

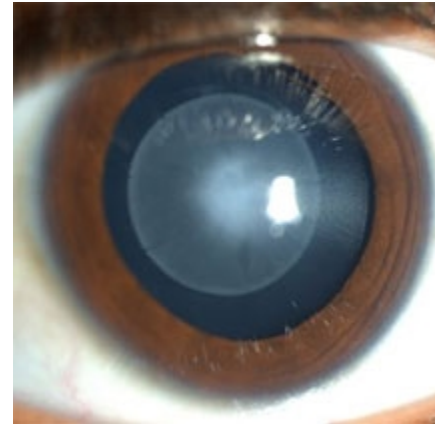
Ανάπτυξη του οφθαλμού 5

- **Μεσέγχυμα** που περιβάλλει το οπτικό κύπελλο
 - **Σκληρός**
 - **Χοριοειδής**: έξω αγγειώδης στιβάδα
- **Μεσέγχυμα** στο τοίχωμα του προσθίου θαλάμου
 - **Οπίσθιο**: στρώμα **ίριδος** και **Ιριδοκοραίος υμένας**
 - **Επιπολής**: στρώμα και ενδοθήλιο **κερατοειδούς**
- **Εξώδερμα**:
 - επιθήλιο **κερατοειδούς**
 - **Φακός**
 - **Βλέφαρα**
 - **Επιπεφυκώς**
 - **Δακρυικοί αδένες**

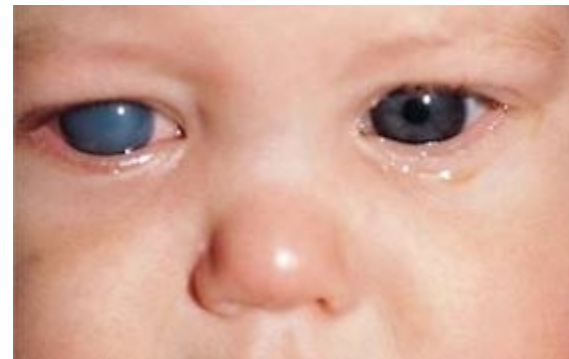Ανάπτυξη οφθαλμού - παθολογία 1

ΣΥΓΓΕΝΕΙΣ ΑΝΩΜΑΛΙΕΣ

- Συγγενής Καταρράκτης



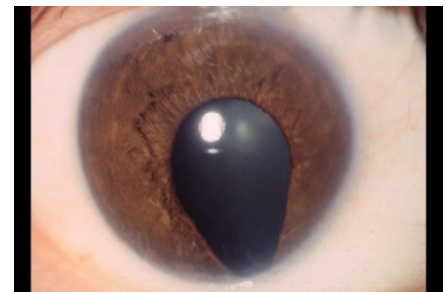
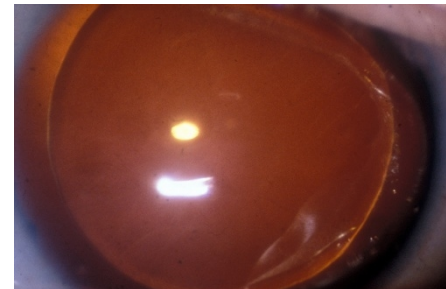
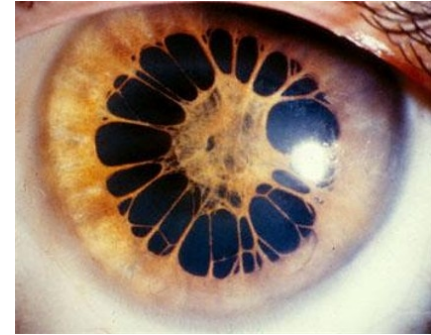
- Συγγενές Γλαύκωμα



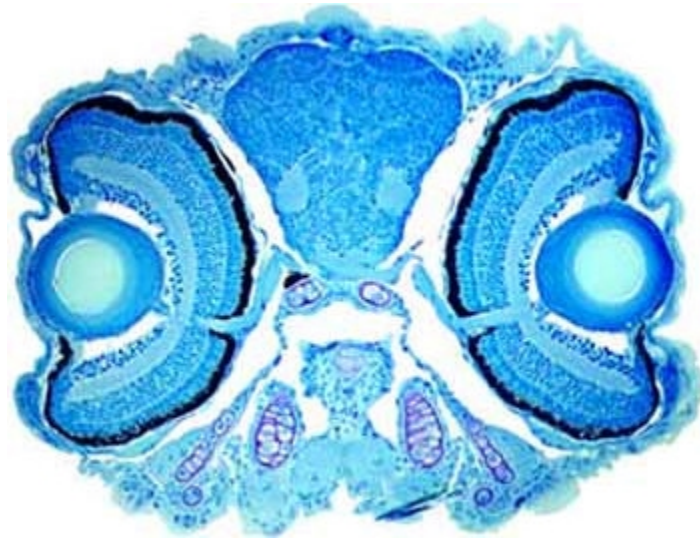
Ανάπτυξη οφθαλμού - παθολογία 2

ΣΥΓΓΕΝΕΙΣ ΑΝΩΜΑΛΙΕΣ

- **Ιριδοκοραίος υμένας**
- **Ανιριδία**
- **Κολόβωμα ίριδος**



ΙΣΤΟΛΟΓΙΑ ΚΑΙ ΚΥΤΤΑΡΙΚΗ ΒΙΟΛΟΓΙΑ ΤΟΥ ΟΦΘΑΛΜΟΥ



Καλή μελέτη...