

3^η εβδομάδα εμβρυϊκής ανάπτυξης

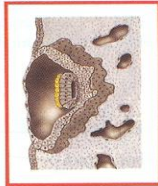
Άγγελος Παπασπυρόπουλος
Επίκουρος Καθηγητής
Εργαστήριο Ιστολογίας-Εμβρυολογίας

eclass.uoa.gr

ΧΡΟΝΟΔΙΑΓΡΑΜΜΑ

Προγεννητική Περίοδος (Μήνες)


Πρώτες δύο εβδομάδες



Βλαστοκύστη

1

Πρώτη εμβρυϊκή περίοδος



Πρώιμο Έμβριο

2

Είναι περίοδος κυτταρικού πολλαπλασιασμού από το ζυγάτη έως το μορίδιο, τη βλαστοκύστη και το σχηματισμό του δίστιβου εμβρυϊκού δίσκου. Οι διαμαρτίες της ανάπτυξης δεν εκπορεύονται από αυτή την περίοδο καθώς τα οργανικά συστήματα δεν έχουν ακόμη αναπτυχθεί. Η επίδραση τερατογόνων προκαλεί συνήθως αποβολή όλου του κύηματος.

Από την 3^η έως την 8^η εβδομάδα έχουμε μια δυναμική περίοδο γαστριδίωσης, κάμψης του πρώιμου εμβρύου και ανάπτυξης όλων των οργανικών συστημάτων. Επειδή πρόκειται για την πιο ενεργή περίοδο της ανάπτυξης και της διαφοροποίησης, το έμβριο είναι περισσότερο ευάλωτο σε μειζονες διαμαρτίες.

3

4

5

Όψιμο έμβριο

6

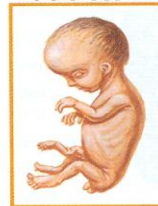7

8

9

Γέννηση

Όψιμη εμβρυϊκή περίοδος



Η περίοδος από τον 3^ο έως τον 9^ο μήνα (τελειόμηνη κύηση) χαρακτηρίζεται κυρίως από την αύξηση όλων των κύριων δομών που έχουν ήδη εμφανισθεί. Οι διαμαρτίες της ανάπτυξης σε αυτή την περίοδο δεν είναι συνήθως τόσο σοβαρές ή προφανείς και σε αυτές περιλαμβάνονται η μικροσωμία, η νοητική καθυστέρηση και βλάβες στους οφθαλμούς, στα άκρα, στα δόντια και στα έξω γεννητικά όργανα.

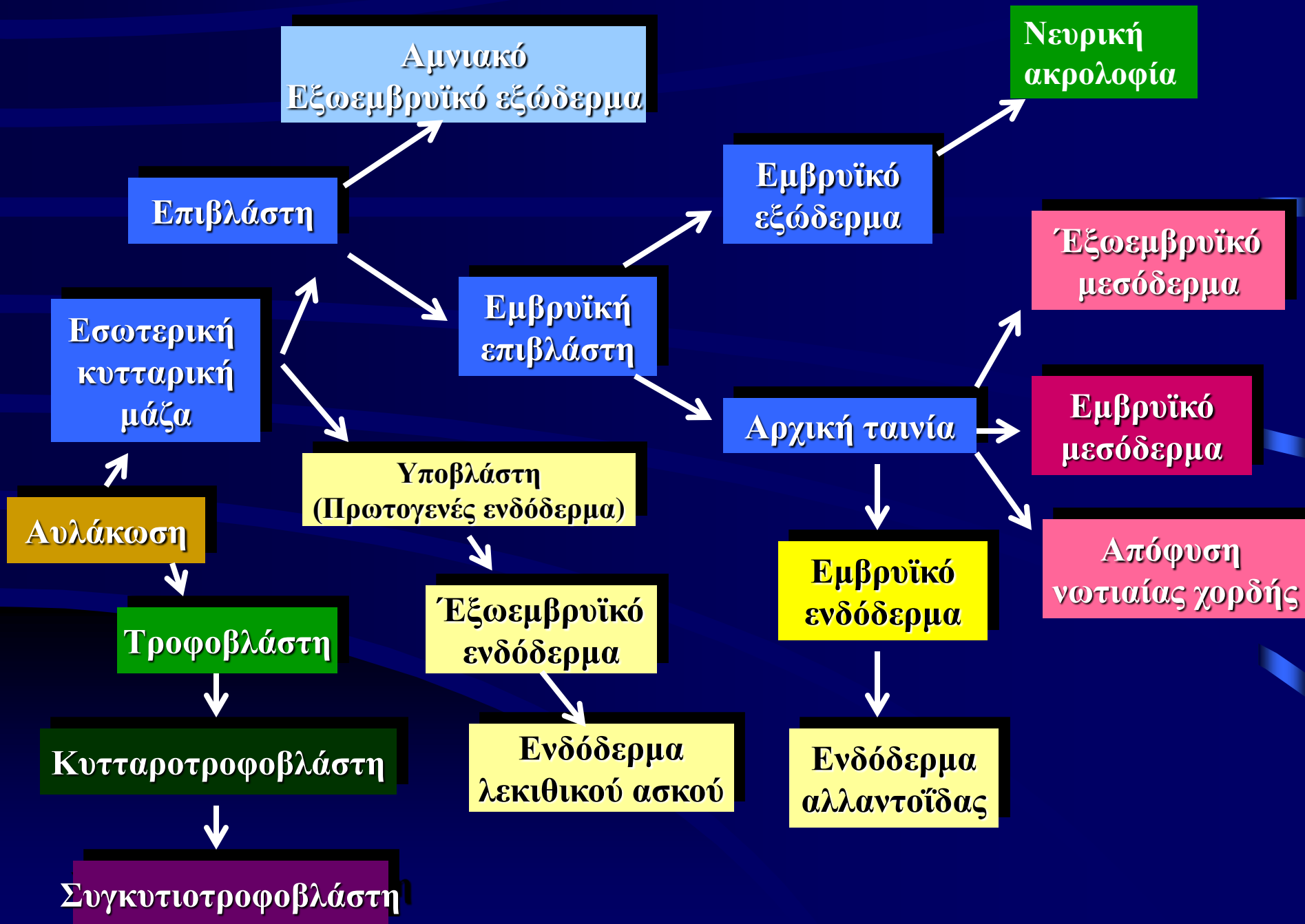
Σχηματισμός του δίστιβου εμβρυϊκού (βλαστικού) δίσκου

Γαστριδίωση* →

σχηματισμός του τρίστιβου εμβρυϊκού δίσκου

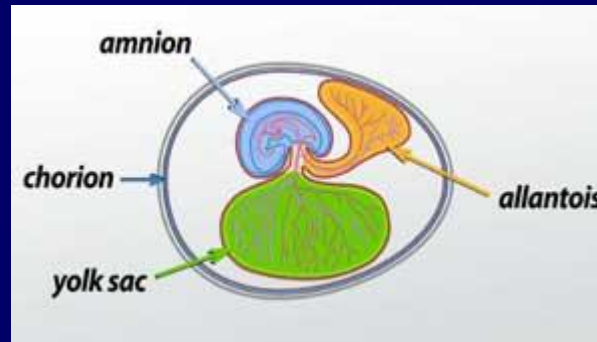
*Ο όρος γαστριδίωση αναφέρεται στα κατώτερα σπονδυλωτά, στον άνθρωπο δεν σχηματίζεται γαστρίδο.

* Έτσι στα έμβρυα ανθρώπου η γαστριδίωση αναφέρεται στην **επιθηλιο-μεσεγγυματική μετατροπή** στη διάρκεια σχηματισμού των τριών βλαστικών δερμάτων



2η εβδομάδα

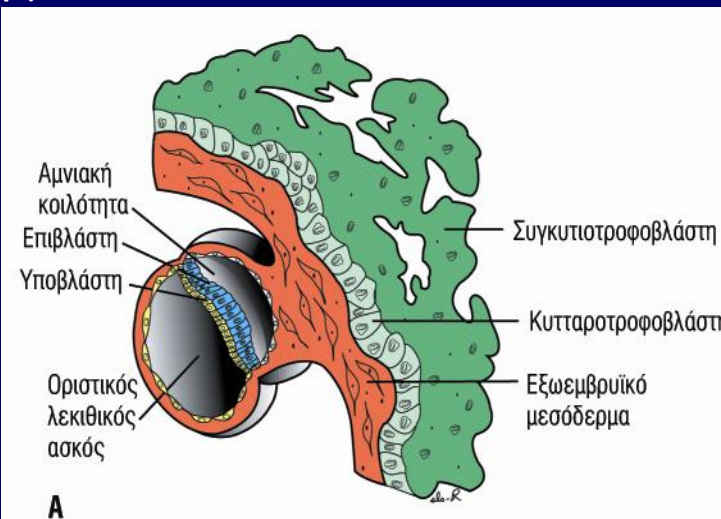
- δίστιβος βλαστικός δίσκος → ιδίως έμβρυο+ έξω εμβρυϊκούς υμένες: χόριο (έξω υμένας), άμνιο (έσω υμένας), λεκιθικός ασκός (αρχική διατροφή), αλλαντοΐδα (απομάκρυνση απεκκρίσεων)



- 9η ημέρα-η βλαστοκύστη περιβάλλεται σχεδόν ολόκληρη από συγκυτιοτροφοβλάστη
- 12η ημέρα -έναρξη **μητροπλακουντικής κυκλοφορίας**
- εμφύτευση βλαστοκύστης ολοκληρώνεται στα τέλη της 2ης εβδομάδας

13η ημέρα

- Εμβρυϊκός δίσκος κρέμεται στην χοριακή κοιλότητα με το ραχιαίως κείμενο άμνιο και τον κοιλιακώς κείμενο λεκιθικό ασκό από το **συνδετικό μίσχο** (εξωεμβρυϊκό μεσόδερμα) → ομφάλιος λώρος
- υποβλάστη σχηματίζει δεύτερο κύμα πολ/μού κυττάρων → **δευτερογενής ή οριστικός λεκιθικός ασκός**
- πρωτογενής λεκιθικός ασκός → εξωκοιλωματικές κύστεις
- **χοριακό πέταλο** ή **χοριακός δίσκος** =εξωεμβρυϊκό μεσόδερμα που επενδύει την έσω επιφάνεια της κυτταροτροφοβλάστης+ δύο στιβάδες τροφοβλάστης
 - Το χόριο: (i) εκκρίνει πρωτεΐνες που εμποδίζουν την ανάπτυξη αντισωμάτων από τη μητέρα, (ii) Επάγει παραγωγή T λεμφοκυττάρων που καταστέλλουν τη φυσιολογική ανοσολογική απόκριση της μήτρας, (iii) Παράγει τη χοριακή γοναδοτροπίνη



Οριστικός λεκιθικός ασκός (ομφαλικό κυστίδιο)

- Λειτουργικός έως την 4η εβδ.
- Εξωεμβρυϊκό μεσόδερμα του λεκ. ασκού=θέση αιμοποίησης
- Ενδόδερμα λεκ. ασκού=πρωτεΐνες ορού
- Μεταβολισμός θρεπτικών ουσιών για το έμβρυο

Σύμφωνα με τους O' Rahilly and Muller στο έμβρυο του ανθρώπου δεν σχηματίζεται λέκιθος και ο πιο δόκιμος όρος για το λεκιθικό ασκό θεωρούν ότι είναι ο όρος “ομφαλικό κυστίδιο”

Εξωεμβρυϊκές μεμβράνες

Άμνιο	Δίστιβο	Αμνιακό επιθήλιο+εξωεμβρυϊκό σωματικό μεσόδερμα
Χοριακό πέταλο	Τρίστιβο	Εξωεμβρυϊκό σωματικό μεσόδερμα+συγκυτιοτροφοβλάστη+κυτταροτροφοβλάστη
Τοίχωμα λεκιθικού ασκού	Δίστιβο	Έξωεμβρυϊκό ενδόδερμα λεκιθικού ασκού+εξωεμβρυϊκό σπλαγγνικό μεσόδερμα

Θρέψη εμβρύου

- 1η εβδομάδα κύησης=διάχυση
- 2η εβδομάδα κύησης=μητροπλακουκουντική κυκλοφορία-διάχυση
- τέλος 3ης εβδομάδας κύησης=αρχέγονο καρδιαγγειακό σύστημα-τριτογενείς (οριστικές) λάχνες πλακούντα (προεκβολές του πλακούντα)

- **Πρώιμη εμβρυϊκή περίοδος** (έναρξη την 3η εβδομάδα έως την 8η εβδομάδα)
 - καταβολές όλων των μειζόνων εξωτερικών ή εσωτερικών δομών του εμβρύου
- **όψιμη εμβρυϊκή περίοδος** -9η έως 38η εβδ.
 - Μεταξύ 4ης έως 8ης εβδομάδας-αναπτύσσονται τα οργανικά συστήματα (**περίοδος οργανογένεσης**)-ελάχιστη λειτουργική δραστηριότητα
- 56η ημέρα το έμβρυο έχει ανθρώπινη όψη
- **Γαστριδίωση (επιθηλιο-μεσεγχυματικός μετασχηματισμός)** -διεργασία παραγωγής των τριών βλαστικών δερμάτων (εξώδερμα, ενδόδερμα μεσόδερμα από την επιβλάστη)

3η εβδομάδα

- Γαστριδίωση (επιθηλιο-μεσεγχυματικός μετασχηματισμός) → εκτεταμένες μορφογενετικές κινήσεις για το σχηματισμό των τριών βλαστικών δερμάτων → όλοι οι ιστοί και τα όργανα του εμβρύου
- Έκκριση υαλουρονικού οξέος από την επιβλάστη-μετανάστευση μεσοδερματικών κυττάρων διαμέσου της ινονεκτίνης του βασικού υμένα της επιβλάστης
- Ανάπτυξη καρδιαγγειακού συστήματος: αρχέγονη καρδιά, αρχέγονα μεγάλα αγγεία από μεσεγχυματικά κύτταρα στην καρδιογόνο χώρα κρανιακά της προχορδιαίας πλάκας
- χοριακές λάχνες πλακούντα

Γαστριδίωση- Επιθηλιο-μεσεγχυματικός μετασχηματισμός

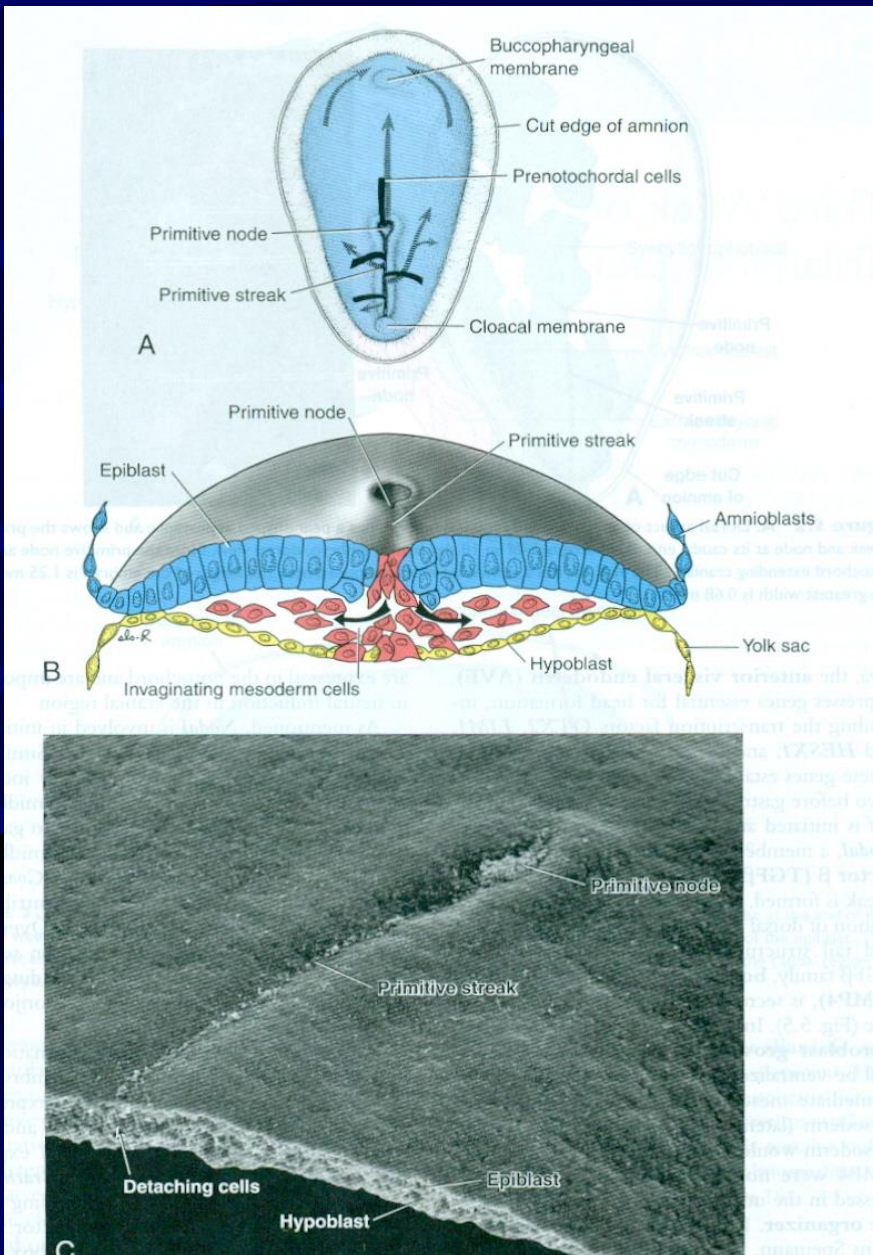
• Τρίστιβο έμβryo, καθορισμός των **τριών εμβρυϊκών αξόνων**

- Κεφαλουραίου (προσθιοπίσθιου)
- Ραχιαιοκοιλιακού
- Πλάγιου (δεξιάς-αριστερής πλευράς)

• Το οριστικό ενδόδερμα και ενδοεμβρυϊκό μεσόδερμα \longrightarrow από τη γαστριδίωση μέσω της αρχικής ταινίας

• Η αρχική ταινία αρχικά τριγωνικό σχήμα, σταδιακά επιμηκύνεται με κυτταρική αναδιοργάνωση μέσω της διεργασίας της συγκλίνουσας επέκτασης.

• Με την εμφάνιση της αρχικής ταινίας αναγνώριση των εμβρυϊκών αξόνων, θεωρείται όμως ότι οι άξονες αυτοί εγκαθιδρύονται σε πιο πρώιμα αναπτυξιακά στάδια



3η εβδομάδα

- επιβλάστη → αρχική ταινία

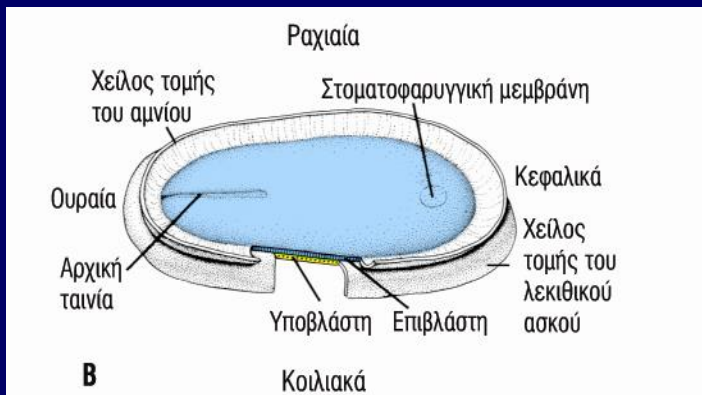


αρχική αύλακα, αρχικό βοθρίο, αρχικός κόμβος
υπολείμματα αρχικής ταινίας -ιεροκοκκυγικά
τερατώματα

- αρχικός κόμβος → νωτιαιοχορδική απόφυση
(κοίλος μεσοδερ. σωλήνας)

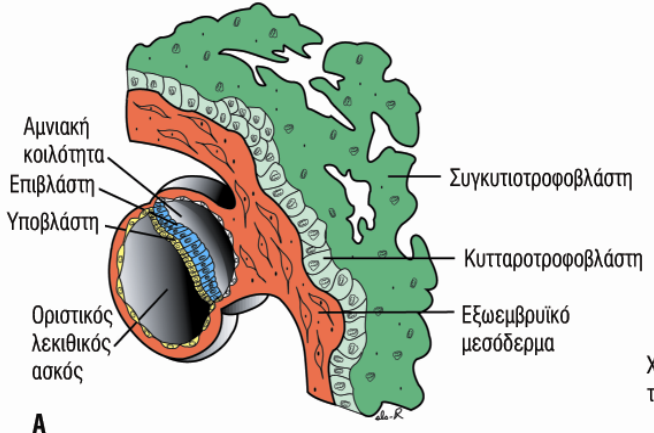


νωτιαία χορδή (συμπαγής
ράβδος)

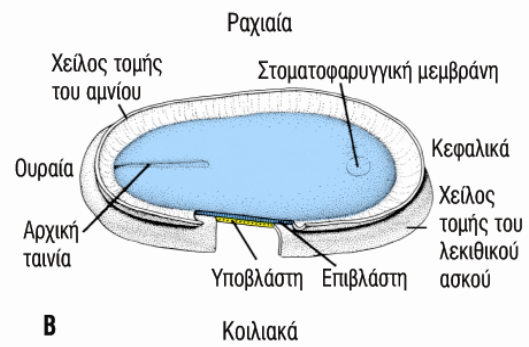


νωτιαία χορδή-αρχέγονο άξονα του εμβρύου
(μελλοντική θέση σπονδυλικής στήλης)

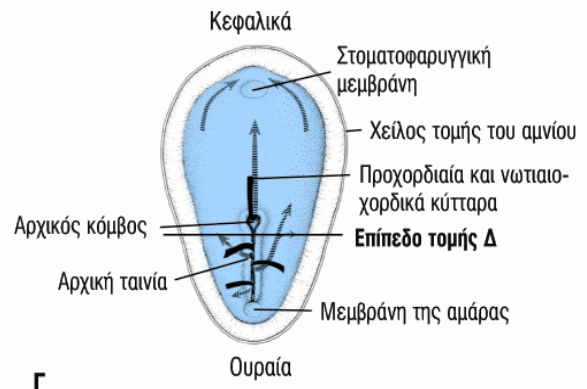
- νευριδίωση-τέλος της 3ης εβδ.



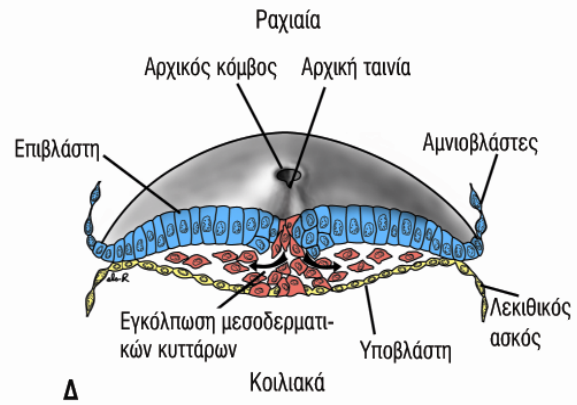
A



B



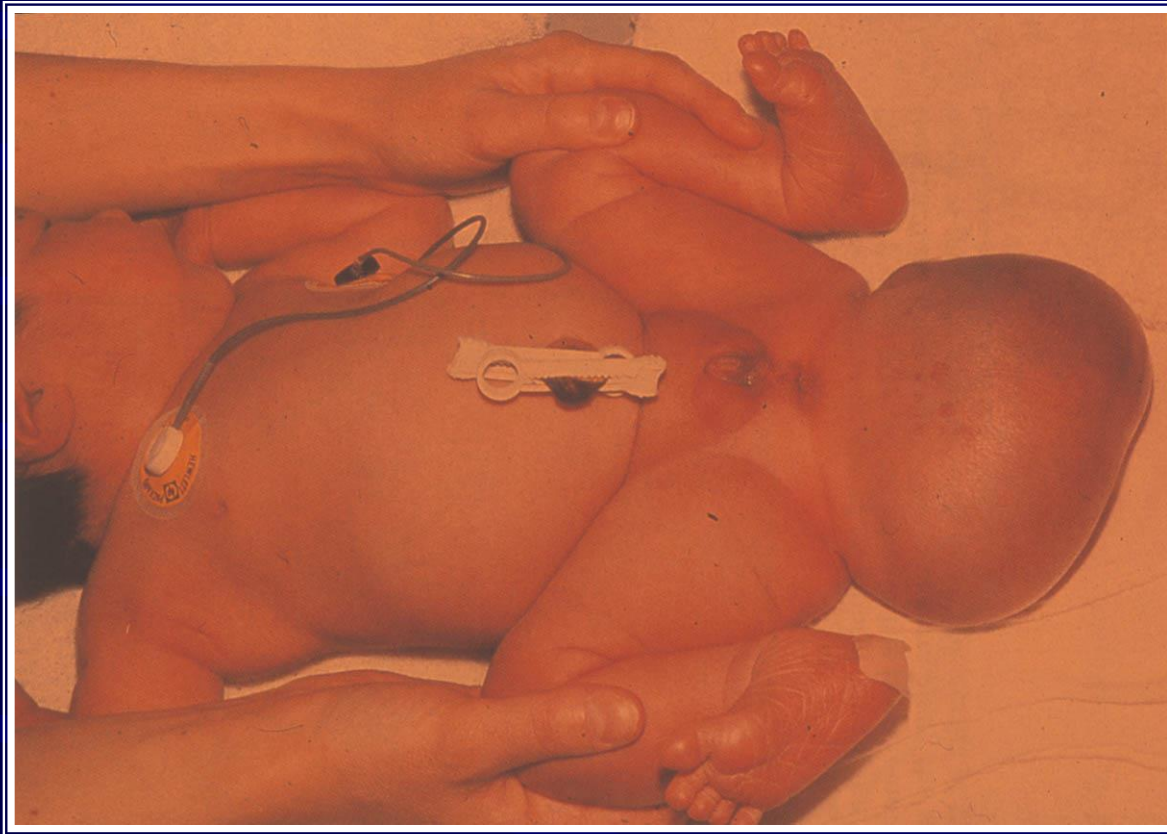
Γ



Δ

B , Γ. Σχηματική παράσταση της ραχιαίας επιφάνειας προσωμικού εμβρύου 16 και 18 ημερών.

Δ. Εγκάρσια τομή



Θήλυ έμβρυο με **ιεροκοκκυγικό τεράτωμα**, νεόπλασμα στην ιεροκοκκυγική περιοχή

- Συνεχιζόμενος πολλαπλασιασμός και μετανάστευση των κυττάρων της επιβλάστης μέσω της αρχικής ταινίας, ακόμη και όταν έχουν σχηματιστεί η κεφαλική και ουραία περιοχή του εμβρύου

Κύρια γεγονότα της 3ης εβδομάδας της εμβρυϊκής ανάπτυξης

- **Γαστριδίωση** = εκτεταμένες μορφογενετικές κινήσεις για το σχηματισμό των τριών βλαστικών δερμάτων (εξώδερμα, μεσόδερμα, ενδόδερμα) (τρίστιβο έμβρυο) από τα οποία θα προέλθουν όλοι οι ιστοί και τα όργανα του εμβρύου
 - **Ανάπτυξη καρδιαγγειακού συστήματος:** αρχέγονη καρδιά, αρχέγονα μεγάλα αγγεία από μεσεγγυματικά κύτταρα στην καρδιογόνο χώρα κρανιακά της προχορδιαίας πλάκας
 - **Χοριακές λάχνες πλακούντα**
 - **Αμφοτερόπλευρη συμμετρία**
 - **Κεφαλοουραίος και κοιλιακός-ραχιαίος άξονας**
 - **Έναρξη επαγωγικών αλληλεπιδράσεων**
η νωτιαία χορδή επάγει την ανάπτυξη της νευρικής πλάκας (νευριδίωση-τέλος της 3ης εβδ.)
- το ενδόδερμα επιδρά στο μεσόδερμα

Παράγωγα των τριών πρωτογενών βλαστικών δερμάτων

Βλαστικό δέρμα

Εξώδερμα

Παράγωγα

Κεντρικό νευρικό σύστημα

Περιφερικό νευρικό σύστημα

Επιδερμίδα, τρίχες, όνυχες, αισθητικό επιθήλιο: μύτη, ώτα, οφθαλμοί

Μεσόδερμα

Παραξονικό

Διάμεσο

Πλάγιο πέταλο

Σπλαγχνική στιβάδα

Σωματική στιβάδα

Ενδόδερμα

Μέρος του κρανίου, μύες, σπόνδυλοι

Ουρογεννητικό σύστημα

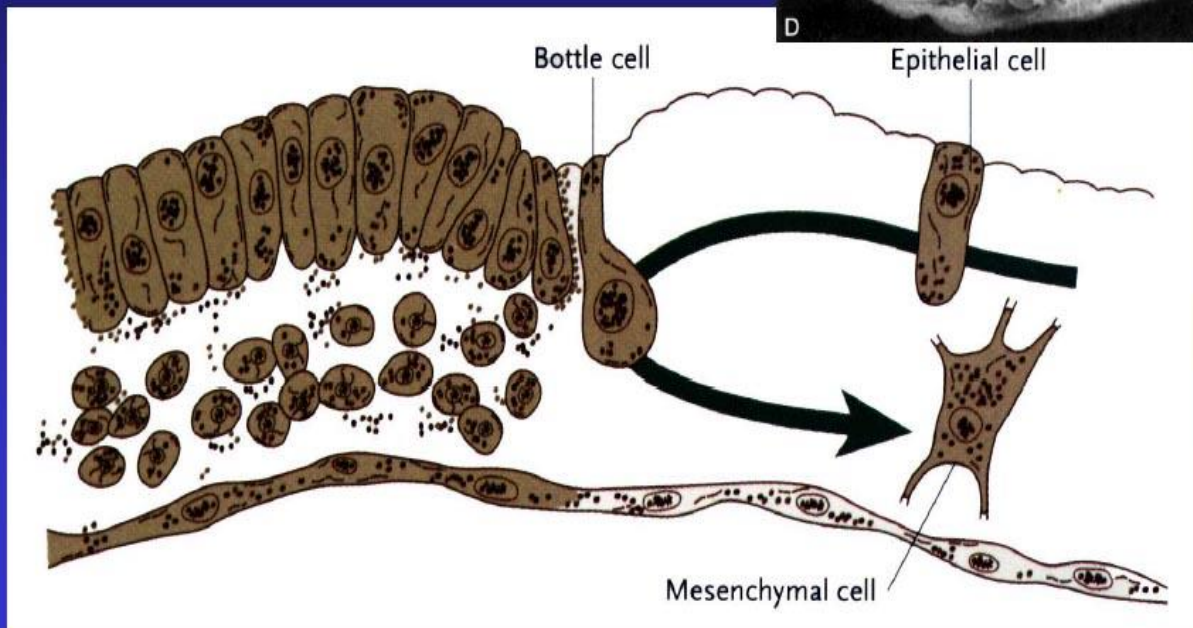
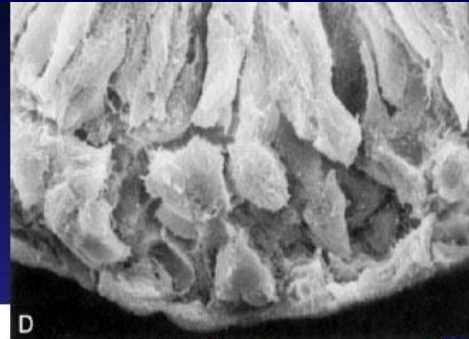
Ορώδεις μεμβράνες γύρω από όργανα

Ορώδεις μεμβράνες, σωματικό τοίχωμα, άκρα

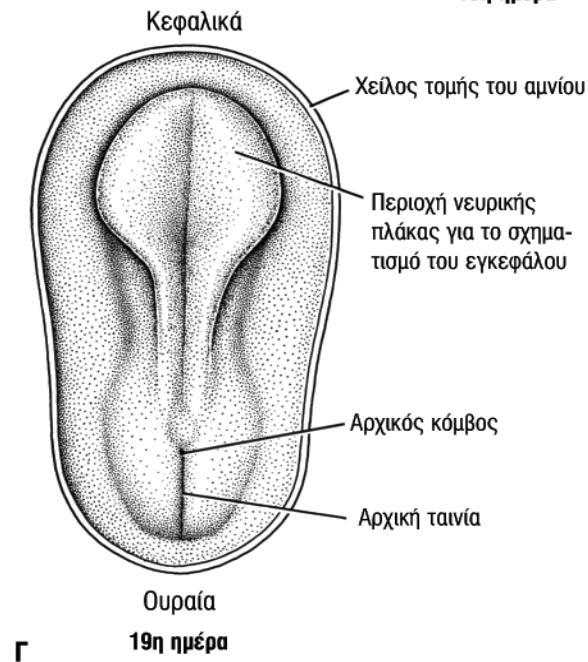
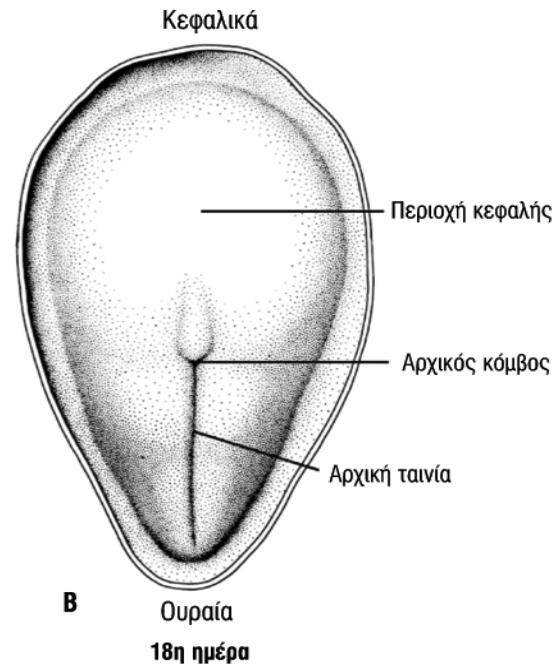
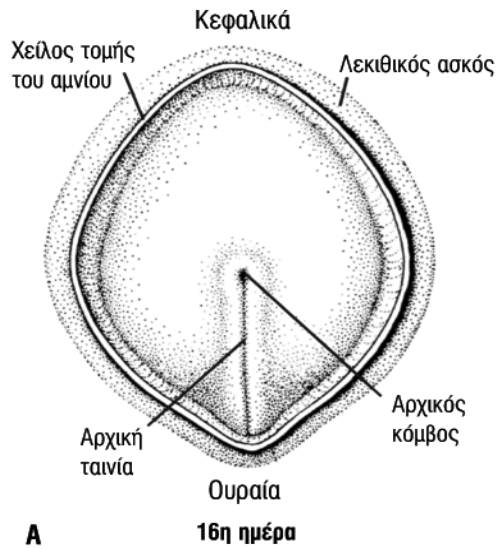
Αρχέγονος πεπτικός σωλήνας και τα παράγωγά του: αδένες, πνεύμονες, ήπαρ, χοληδόχος κύστη, πάγκρεας

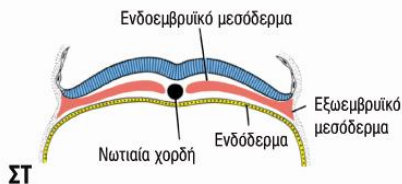
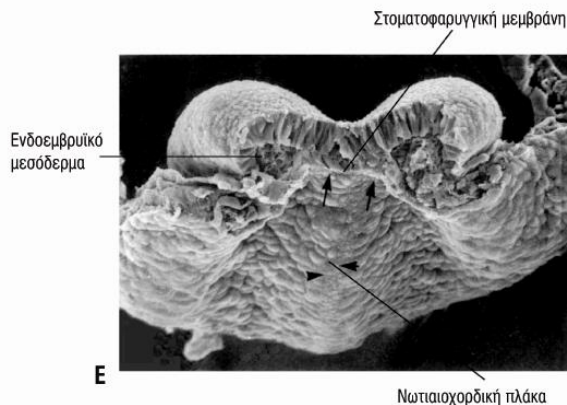
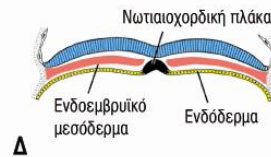
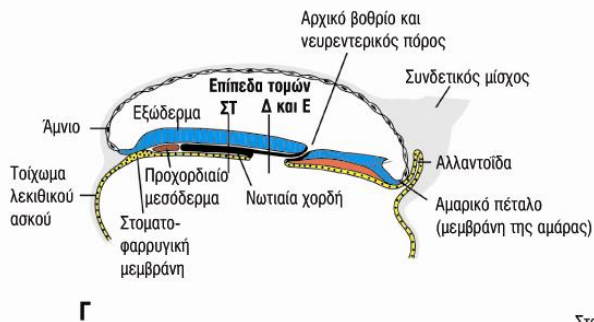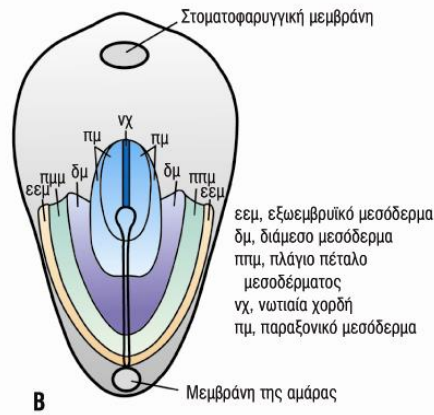
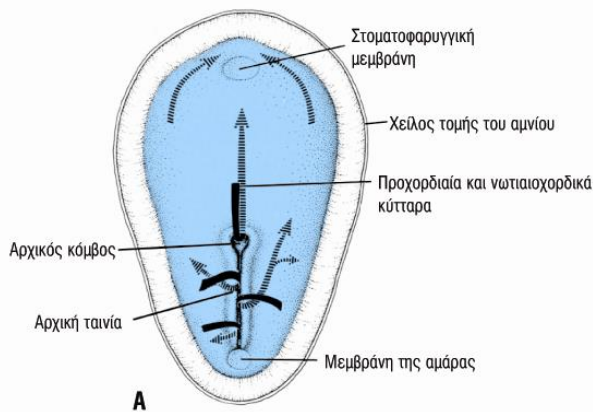
“Φιαλόμορφα” κύτταρα (φέρουν ψευδοπόδια)

Bottle Cells



Ραχιαίες όψεις εμβρύων στο στάδιο της γαστριδίωσης



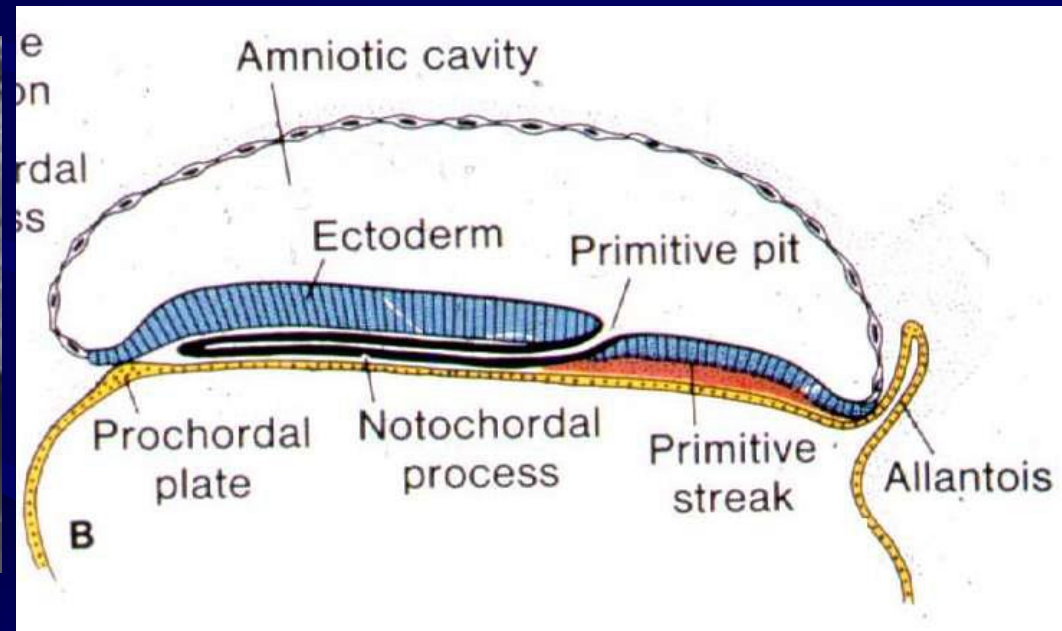
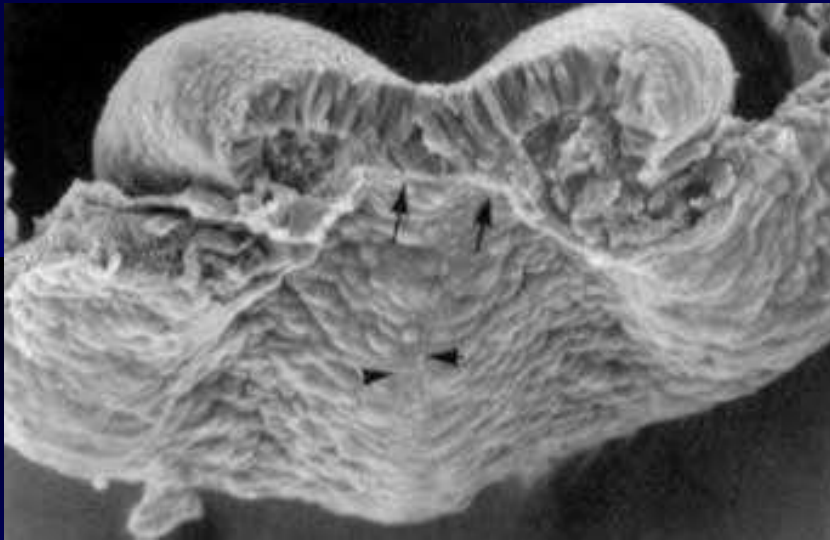


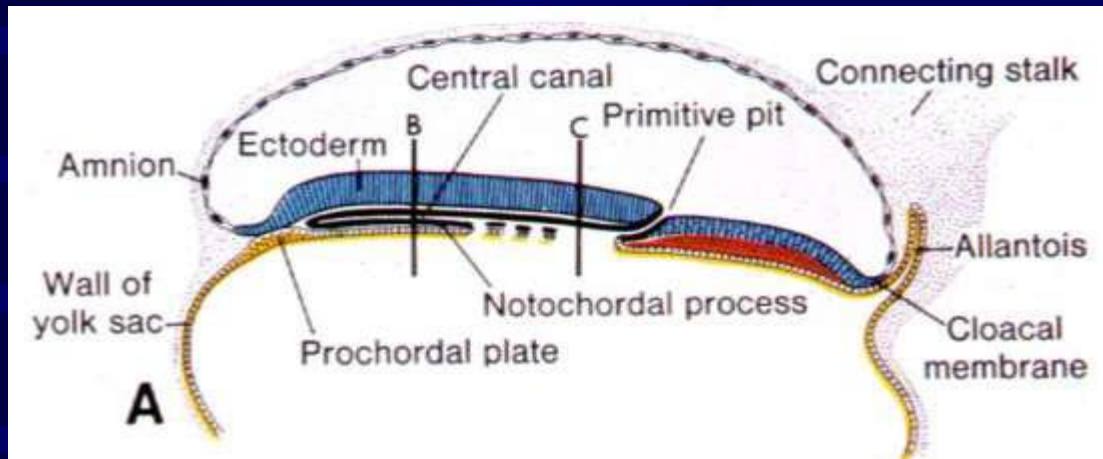
•Α. Εξειδικευμένο πρότυπο μετανάστευσης των κυττάρων της επιβλάστης μέσω της αρχικής ταινίας και αρχικού κόμβου

•Β. Σχεδιασμός **αναπτυξιακού χάρτη** (χάρτης πεπωμένου, fate map)-δομές που θα σχηματιστούν από κάθε τμήμα του εμβρύου κατά την πορεία της φυσιολογικής του ανάπτυξης.

Σχηματισμός της νωτιαίας χορδής

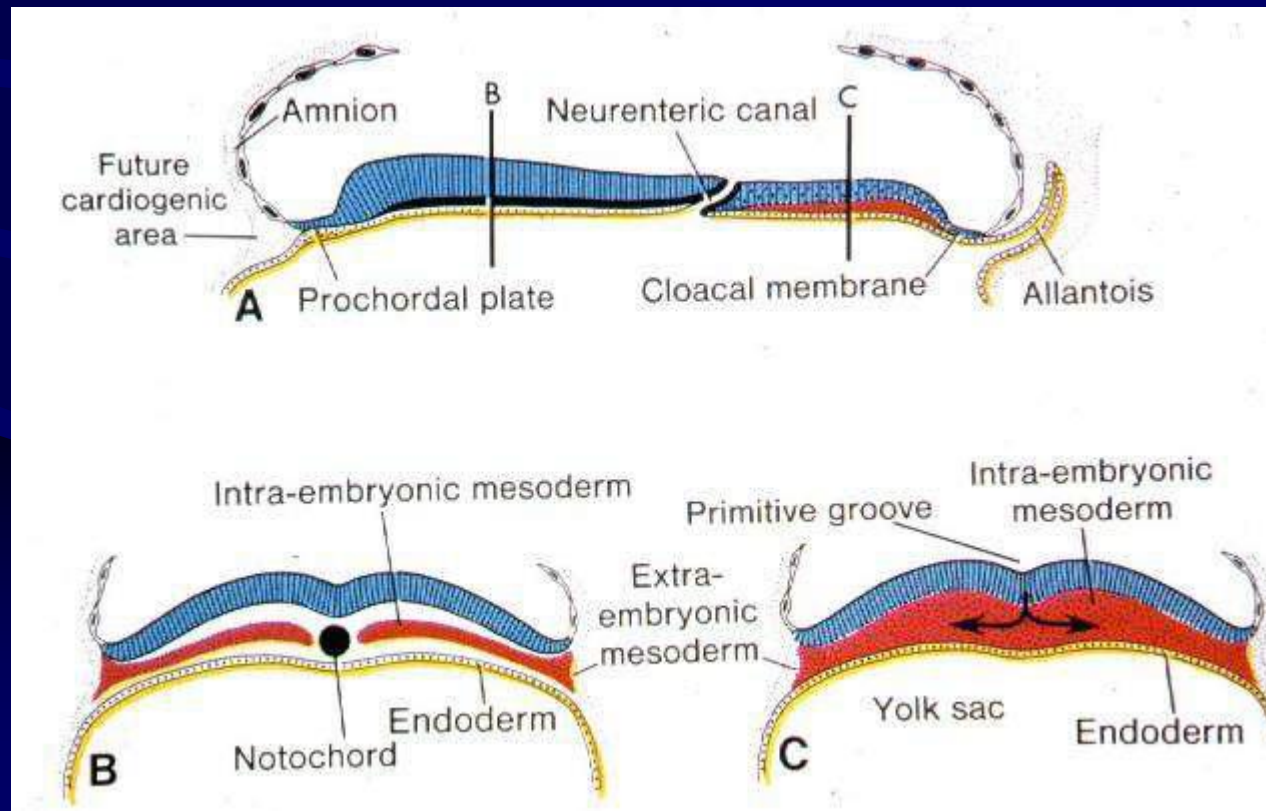
Η νωτιαία χορδή είναι μία σωληνωτή απόφυση που σχηματίζεται από τα κύτταρα που εγκολπώνονται στον αρχικό κόμβο και μετακινούνται προς το κεφαλικό άκρο μέχρι την προχορδιαία πλάκα.



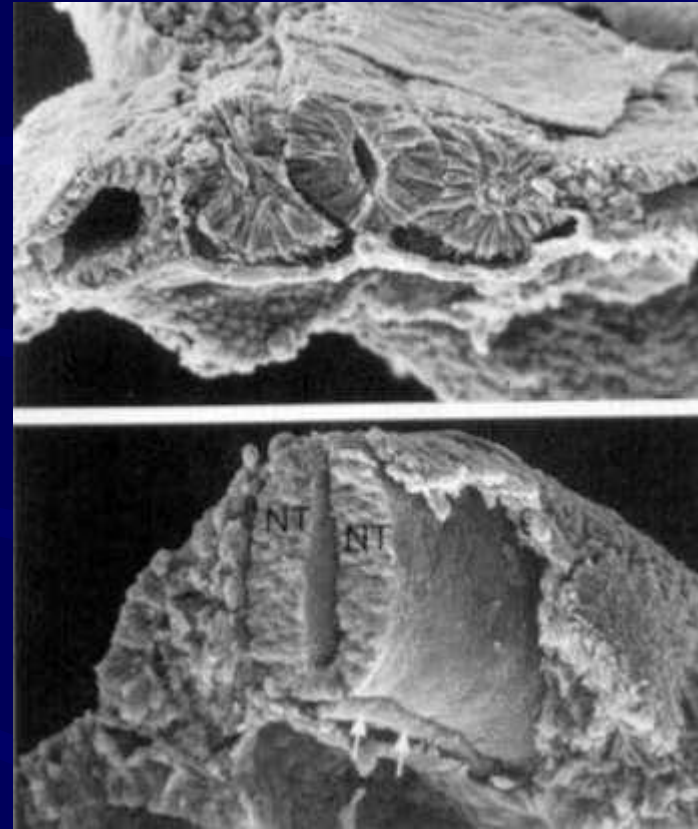
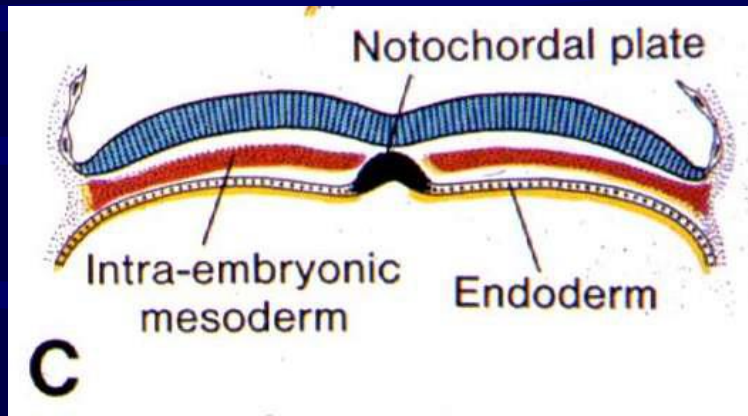


Ένα μικρό εγκόλπωμα από το τοίχωμα του λεκιθικού ασκού εκτείνεται μέσα στον συνδετικό μίσχο. Εμφανίζεται τη 16η ημέρα και ονομάζεται **αλλαντοΐδα**.

Από τη 17η ημέρα το μεσόδερμα και η απόφυση της νωτιαίας χορδής χωρίζουν εντελώς το εξώδερμα από το ενδόδερμα με εξαίρεση τη στοματοφαρυγγική μεμβράνη και τη μεμβράνη της αμάρας.

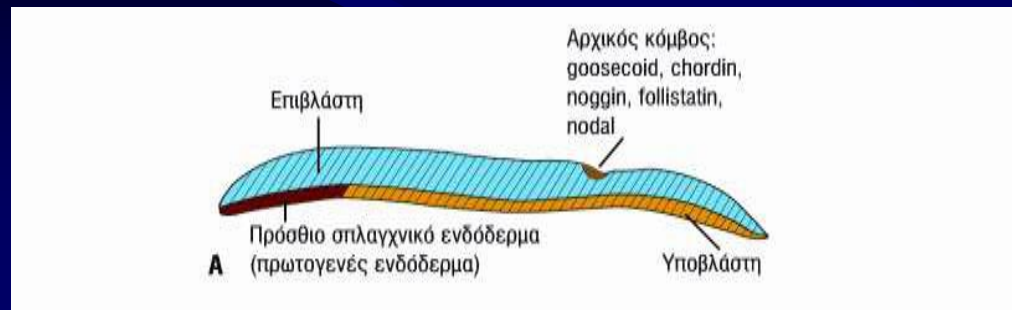


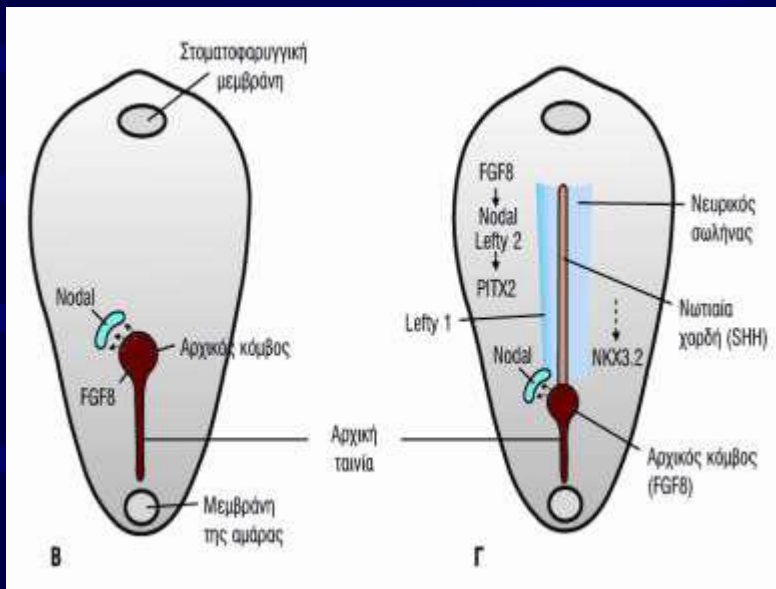
Τα κύτταρα της απόφυσης της νωτιαίας χορδής ενσωματώνονται στο ενδόδερμα.



Αργότερα, σχηματίζουν την οριστική νωτιαία χορδή, η οποία αποκολλάται από το ενδόδερμα και δημιουργεί έναν άξονα, στη μέση γραμμή, που χρησιμεύει ως βάση για τον αξονικό σκελετό. Ο άξονας αυτός εκτείνεται από την προχορδιαία πλάκα (στοματοφαρυγγική μεμβράνη) προς τον αρχικό κόμβο.

- Η εγκαθίδρυση της αρχικής ταινίας και η διατήρησή της οφείλονται στην έκφραση της **nodal** (μέλος της οικογένειας της TGF- β) στην περιοχή του αρχικού κόμβου
- Κατόπιν καθορισμός της ραχιαίας-κοιλιακής πολικότητας του εμβρυϊκού δίσκου
 - Έκφραση της **μορφογενετικής πρωτεΐνης των οστών (BMP4)** σε ολόκληρη την περιοχή του εμβρυϊκού δίσκου. Μαζί με τον **αυξητικό παράγοντα των ινοβλαστών (FGF)** επάγουν την <<κοιλιοποίηση>> του μεσοδέρματος
 - Η έκφραση στον αρχικό κόμβο των γονιδίων **goosecoid, noggin και follistatin** προκαλεί την αναστολή της BMP4 με αποτέλεσμα τη <<ραχιοποίηση>> του μεσοδέρματος και το σχηματισμό της κεφαλικής περιοχής
 - Τα τρία παραπάνω γονίδια αργότερα εκφράζονται στη νωτιαία χορδή, σημαντικά στην επαγωγή σχηματισμού του νευρικού ιστού στην κεφαλική περιοχή
 - Αργότερα, η έκφραση στον αρχικό κόμβο και νωτιαία χορδή του γονιδίου **Brachyury (T)** ανταγωνίζεται τη δράση του BMP4 και προκαλείται ραχιοποίηση του μεσοδέρματος στην ουραία περιοχή του εμβρύου
- Η συμμετοχή του αρχικού κόμβου στην έκφραση των παραπάνω γονιδίων και η συμμετοχή του και σε άλλες αναπτυξιακές διεργασίες τον καθιστούν <<**οργανωτή**>>





Η αρχική ταινία και ο αρχικός κόμβος συμμετέχουν στον καθορισμό της πλευρικής ασυμμετρίας (δεξιά-αριστερή ασυμμετρία των εσωτερικών οργάνων)

- Η έκφραση της FGF8 από τον αρχικό κόμβο επάγει την έκφραση της **nodal** στο μεσόδερμα στην αριστερή πλευρά του εμβρύου
- Εντόπιση και άλλων γονιδίων που ρυθμίζουν την αριστερή-δεξιά ασυμμετρία όπως: του **lefty-1** (μέλος του TGF-β), που εκφράζεται στην αριστερή πλευρά της αρχικής ταινίας του εμβρύου
- Η **Sonic hedgehog (Shh, νωτιαία χορδή)** είναι απαραίτητη για την έκφραση του lefty-1 .
- Στα θηλαστικά δεν έχει ακόμη αποσαφηνισθεί ο μηχανισμός ρύθμισης της Shh.

Ο καθορισμός της δεξιάς-αριστερής συμμετρίας στα σπονδυλωτά βρίσκεται υπό γενετικό έλεγχο

- Ο ακριβής μηχανισμός με τον οποίο εγκαθιδρύονται οι άξονες συμμετρίας του εμβρύου αποτελεί πολύπλοκο πρόβλημα που παραμένει άλυτο. Ωστόσο φαίνεται ότι οι κροσσοί παίζουν σημαντικό ρόλο κατά την εμβρυογένεση για τον καθορισμό της δεξιάς-αριστερής ασυμμετρίας του σώματος.

- Δεξιοκαρδία

- Διαμαρτία κατά την οποία ο αρχέγονος καρδιακός σωλήνας πτυχώνεται προς τα αριστερά αντί προς τα δεξιά. Τα περισσότερα άτομα με δεξιοκαρδία παρουσιάζουν γενική κατοπτρικού τύπου αντιμετάθεση πολλών οργάνων. Η κατάσταση αυτή ονομάζεται **αναστροφή των σπλάγχων** (situs inversus) (1/10.000 γεννήσεις).

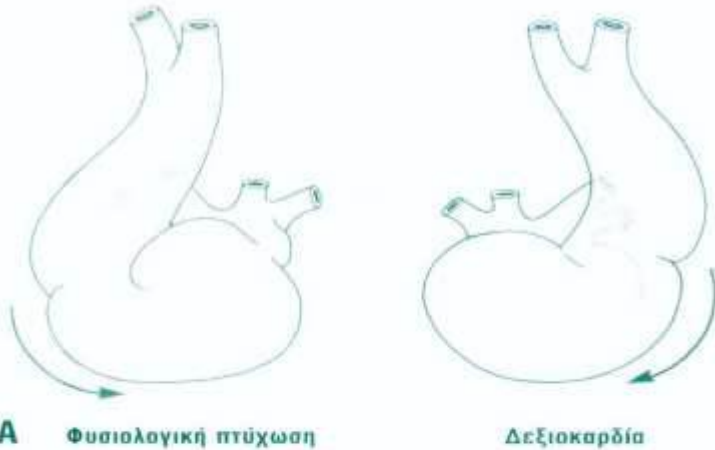- Εντόπιση καρδιάς στη δεξιά πλευρά και ήπατος αριστερά.

Αναστροφή ασυμμετρίας και άλλων οργάνων

Νεογνό με δεξιοκαρδία

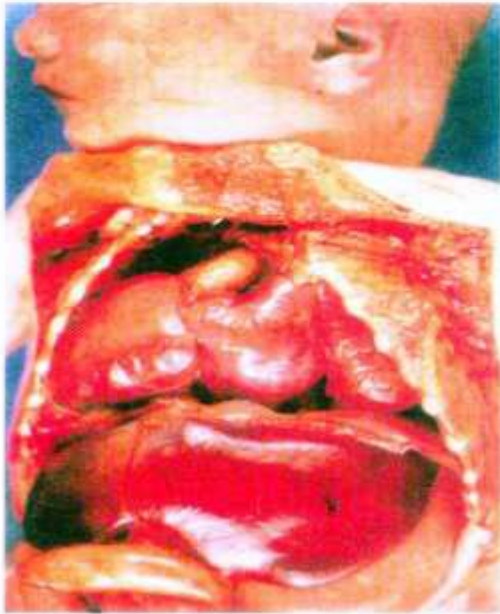- Τοποθέτηση της καρδιάς στη δεξιά πλευρά του θώρακα

- Η πτύχωση του καρδιακού σωλήνα με αντίθετη φορά από τη φυσιολογική (σχηματισμός της καρδιακής αγκύλης προς τα αριστερά αντί προς τα δεξιά)



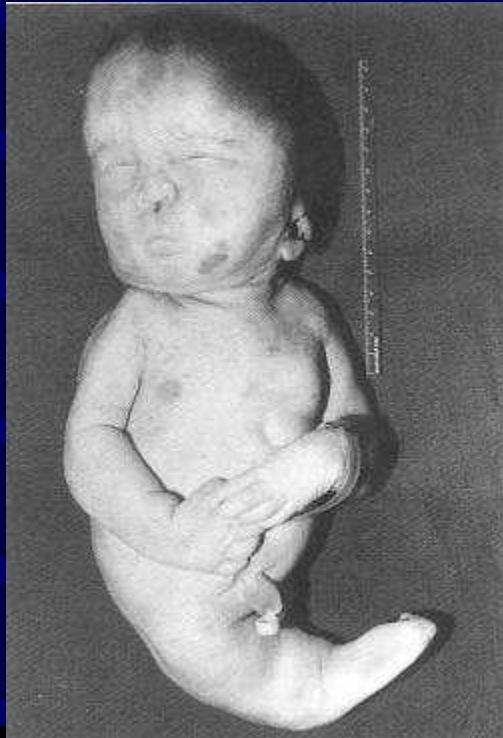A Φυσιολογική πτύχωση

Δεξιοκαρδία



B

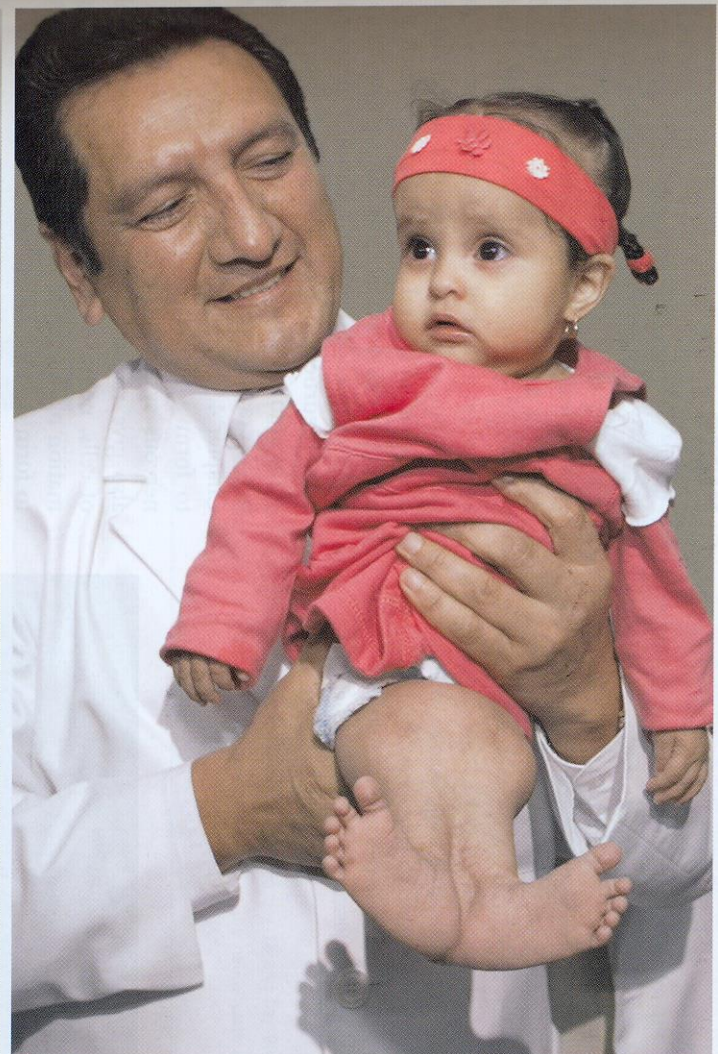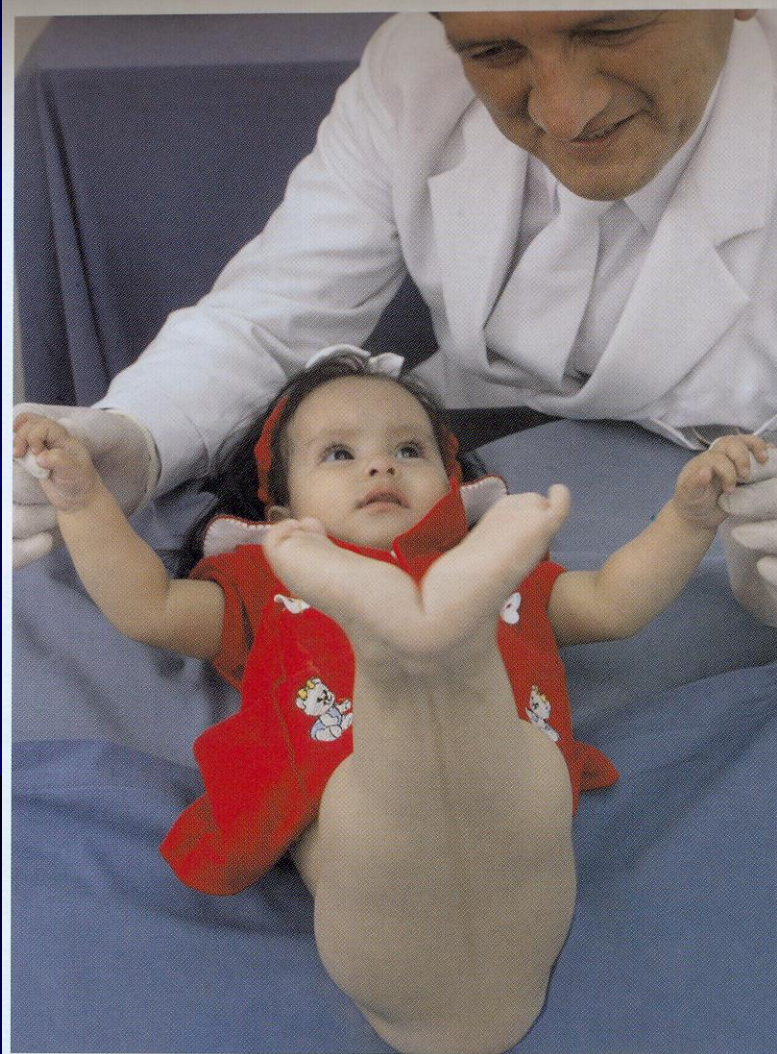Ανωμαλίες γαστριδίωσης



Ουραία δυσπλασία: ομάδα συνδρόμων, κυμαίνονται από ήπιες ανωμαλίες έως σοβαρές δυσπλασίες

Ουραία δυσπλασία (δυσγενεσία)

- Διαταραχές της γαστριδίωσης Μπορεί να προκληθούν από γενετικούς και τερατογόνους παράγοντες.
- Η ουραία δυσγενεσία (σειρηνομεγαλία, 1-2,5/100.000 γεννήσεις) είναι το σύνδρομο της ανεπαρκούς ανάπτυξης του μεσοδέρματος της ουραίας περιοχής του εμβρύου.
- Μη φυσιολογική έκφραση του **αυξητικού παράγοντα Wnt** σε πειραματόζωα
- Σε ινσουλινο-εξαρτώμενες μητέρες σειρηνομεγλία στον άνθρωπο.



3-18 Sirenomelia. Severe reduction of caudal structures has resulted in fusion of the lower limb buds. Shown is Milagros Corrao at about 1 year of age with her sibilus.

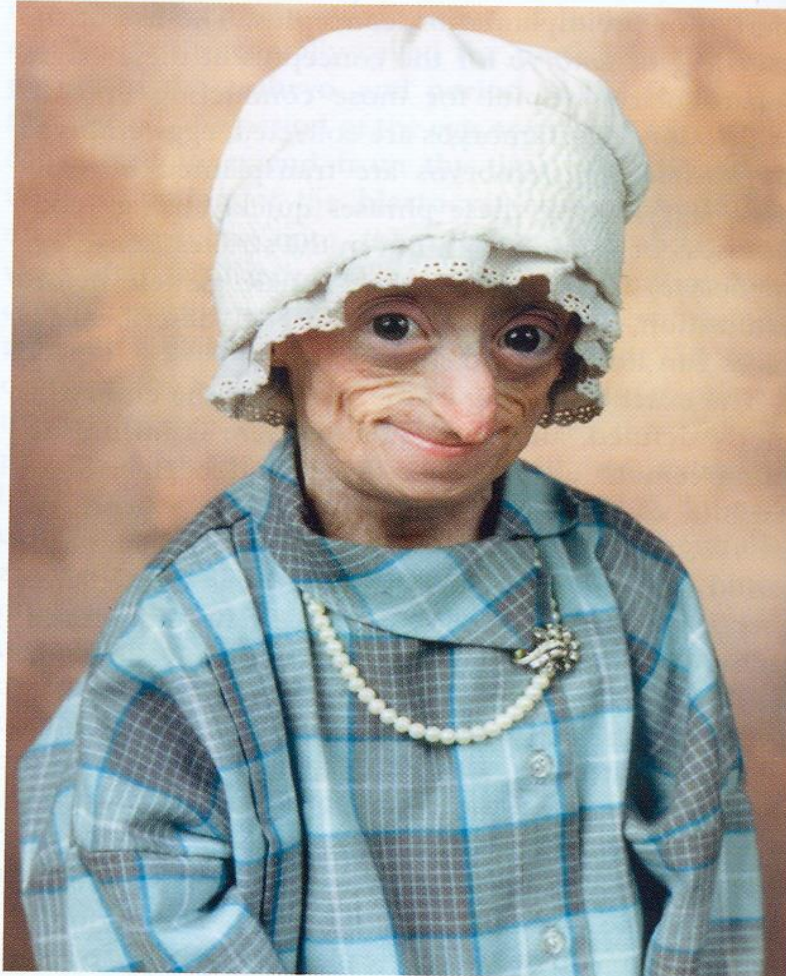

Figure Intro-2. Amy, a child with progeria, at age 16.

Προγηρία: Μετάλλαξη σε μια πυρηνική μεμβρανική πρωτεΐνη, την LAMIN-A

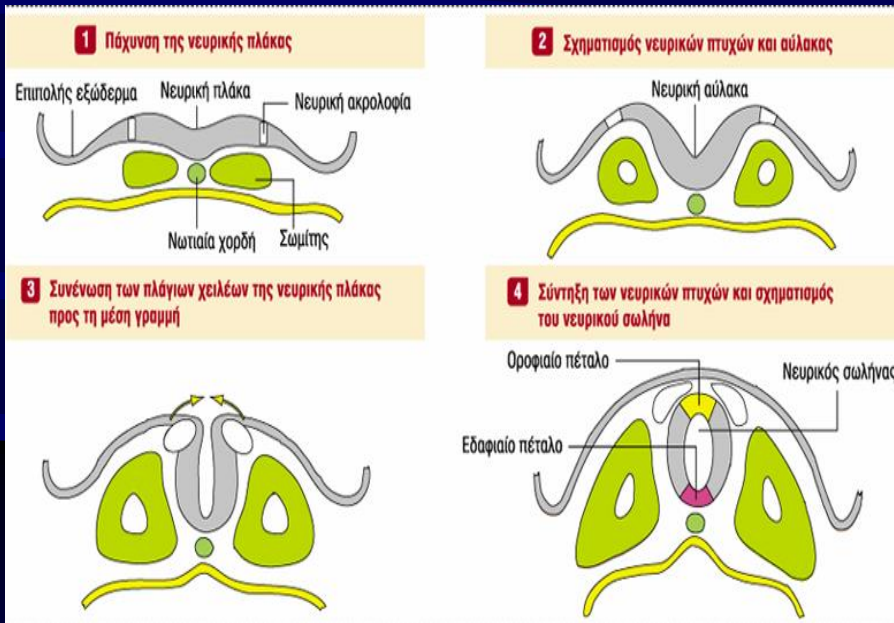
Σύνδρομο VATER (Vertebral defects, Anal atresia, Tracheo-oesophageal fistula, Renal defects, Radial forearm anomalies)

- Διαμαρτίες σπονδύλων, ατρησία πρωκτού, τραχειοοισοφαγικό συρρίγιο, διαμαρτίες νεφρών, ανωμαλίες της κερκίδας
 - Ανώμαλη ανάπτυξη και μετανάστευση των μεσοδερμικών κυττάρων την 3η εβδομάδα

Νωτιαία χορδή ως επαγωγικός ιστός

- Επαγωγή του υπερκείμενου εξωδέρματος σε νευρικό ιστό (νευρική επαγωγή)
- Καθορισμός των κυτταρικών τύπων στο εδαφιαίο πέταλο του νευρικού σωλήνα
- Επαγωγή των σπονδυλικών σωμάτων (μετασχηματισμός του παραξονικού μεσοδέρματος σε σωμίτες)
- Επάγει την πρόιμη ανάπτυξη του ραχιαίου τμήματος του παγκρέατος
- Αποτελεί τον πηκτοειδή πυρήνα των μεσοσπονδυλίων δίσκων σε έμβρυα-βρέφη
- Στον ενήλικα ο πηκτοειδής πυρήνας από παρακείμενα μεσοδερματικά κύτταρα
- Αποτυχία εκφύλισης της νωτιαίας χορδής → **χορδώματα** στην ιεροκοκκυγική και σφηνοϊνιακή περιοχή

Μέσον της 3ης εβδ.-Νευρική πλάκα



Επαγωγή από τη νωτιαία χορδή του υπερκείμενου εξωδέρματος →
Νευρική πλάκα

Επαγωγική ουσία στον πρόσθιο
εμβρυϊκό άξονα

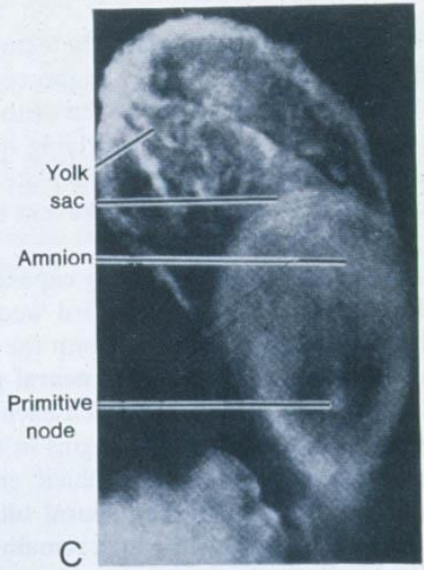
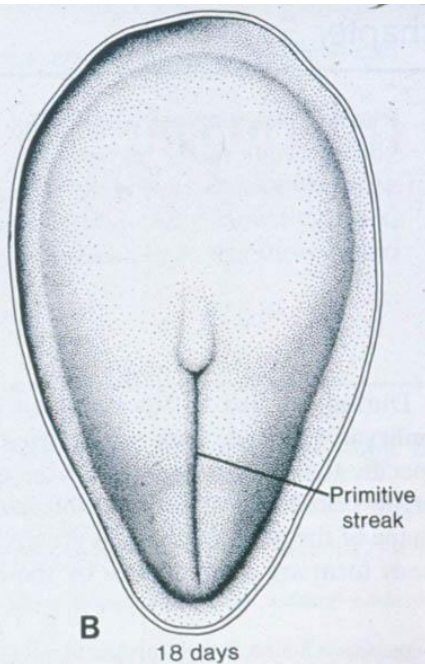
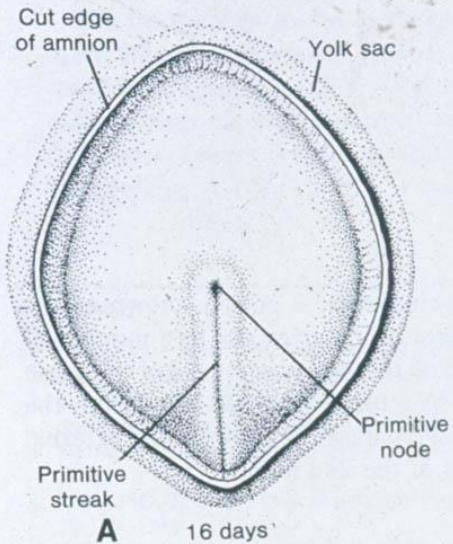
Noggin/Chordin

Επαγωγική ουσία στον ουραίο
εμβρυϊκό άξονα

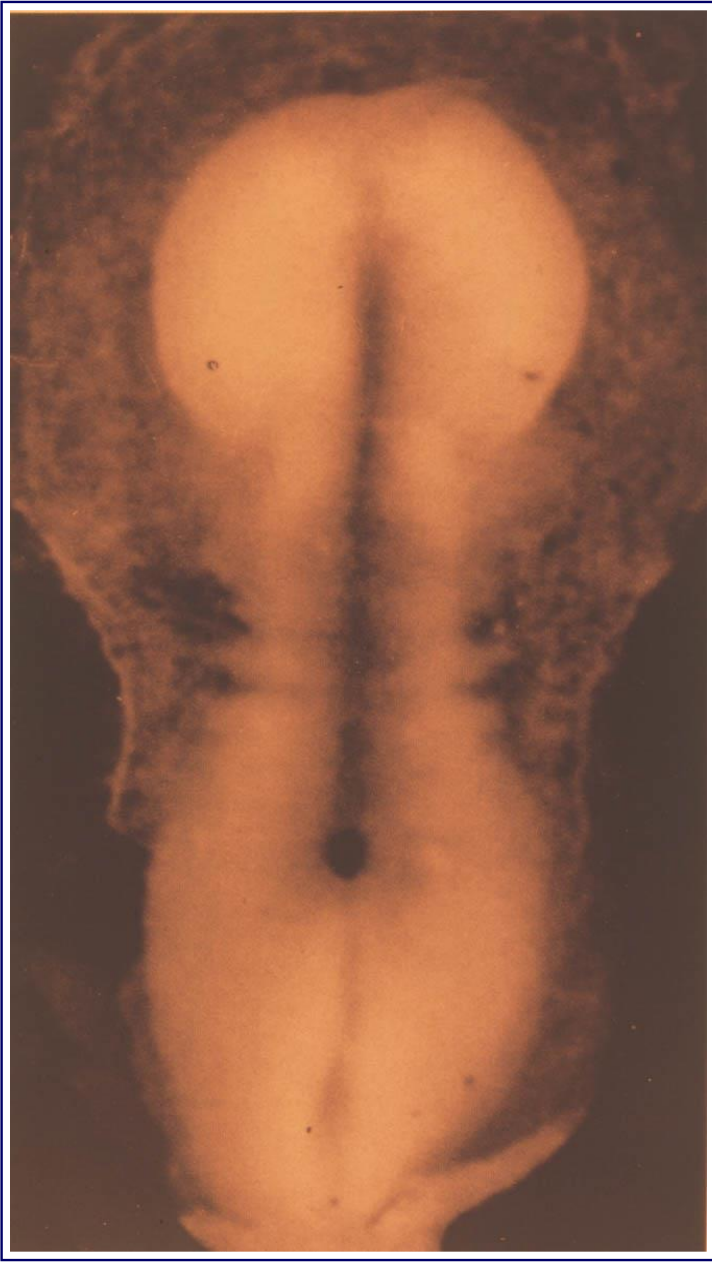FGF-8

Νευριδίωση

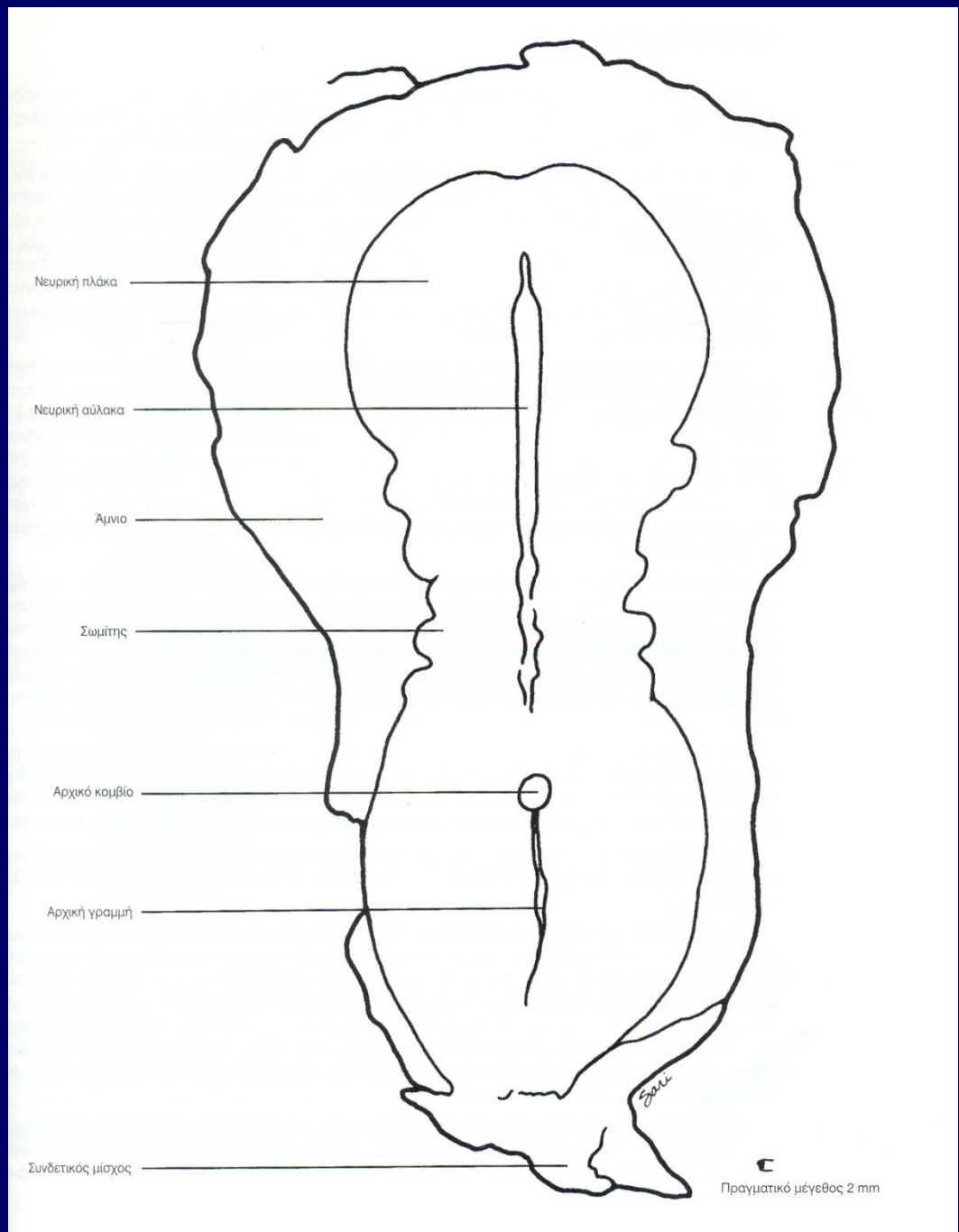
- Επαγωγή σχηματισμού από τη νωτιαία χορδή
- Νευρική πλάκα → νευρική αύλακα → νευρικός σωλήνας
- Υποδιαίρεση σε επιμέρους τμήματα του κεντρικού νευρικού συστήματος
- Η νωτιαία χορδή δεν επάγει το σχηματισμό των πρόσθιων τμημάτων του εγκεφάλου και των δομών της κεφαλής. Η δράση αυτή αποδίδεται στη προχορδιαία πλάκα και στο πρόσθιο σπλαγχνικό ενδόδερμα
- Νευρικός ιστός στην πρόσθια περιοχή – Προσθεγκέφαλος /Μεσεγκέφαλος
 - Noggin, Chordin , Wnt 1
- Νευρικός ιστός στην οπίσθια περιοχή-Ρομβεγκέφαλος /νωτιαίος μυελός
 - FGF-8 (fibroblast growth factor 8)



- A. Ραχιαία επιφάνεια προσωμτικού εμβρύου ηλικίας 16 ημερών
- B. Ηλικίας 18 ημερών
- Γ. Φωτογραφία ραχιαίας επιφάνειας ανθρώπινου εμβρύου ηλικίας 18 ημερών



Ραχιαία άποψη εμβρύου
περί τη 19η ημέρα



Πραγματικό μέγεθος 2 mm