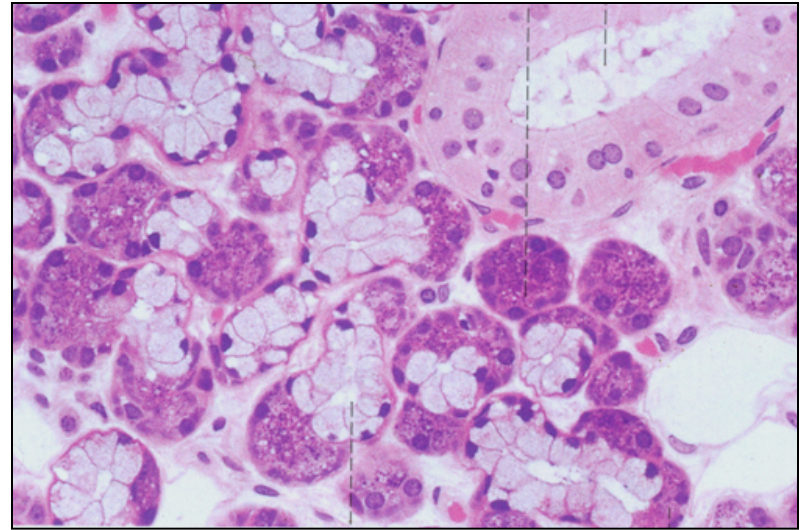
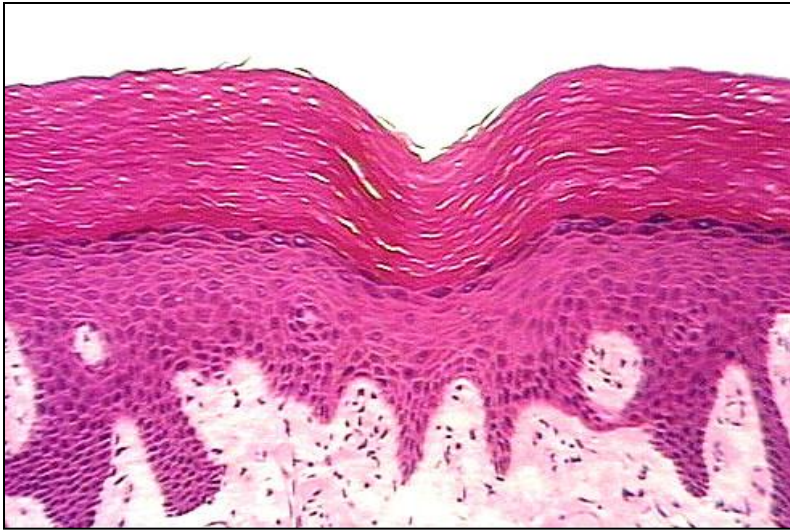

Επιθήλιο



Υπατία Δούση-Αναγνωστοπούλου, MD PhD
Αναπληρώτρια Καθηγήτρια,
Εργαστήριο Ιστολογίας Εμβρυολογίας

Γνώση

Πληροφορίες

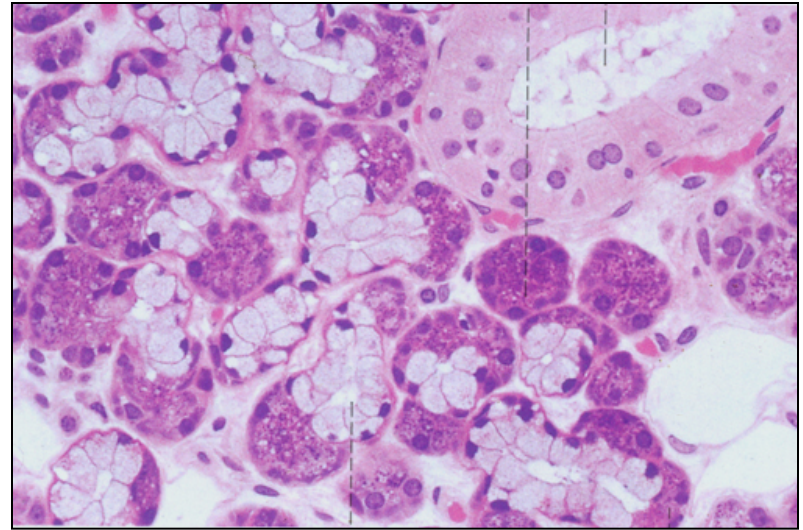
ή

.....
,,,,,,

Τι χρειάζεστε στη σημερινή κοινωνία;

- Να βγάξετε νόημα από την πληροφορία
- Να διακρίνετε τι είναι σημαντικό και τι ασήμαντο
- Να μπορείτε να συνδυάσετε πολλές επιμέρους πληροφορίες για να φτιάξετε μια ευρύτερη εικόνα

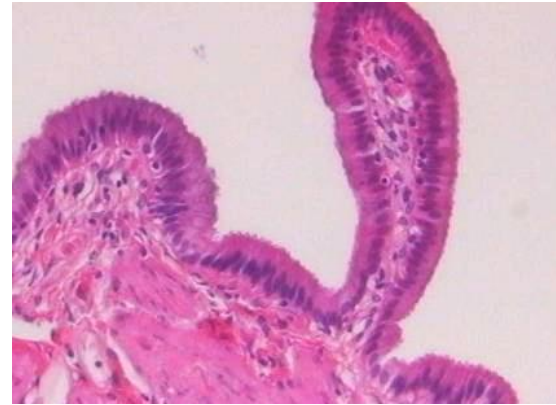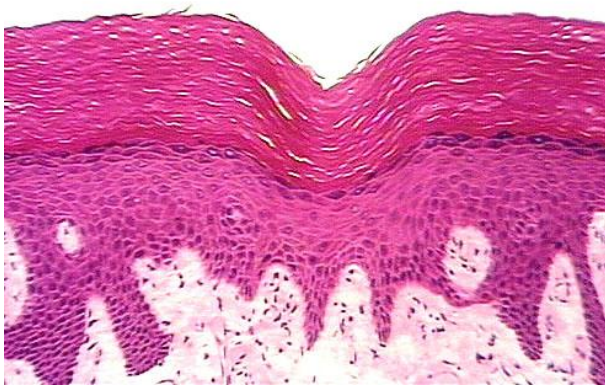Επιθήλιο



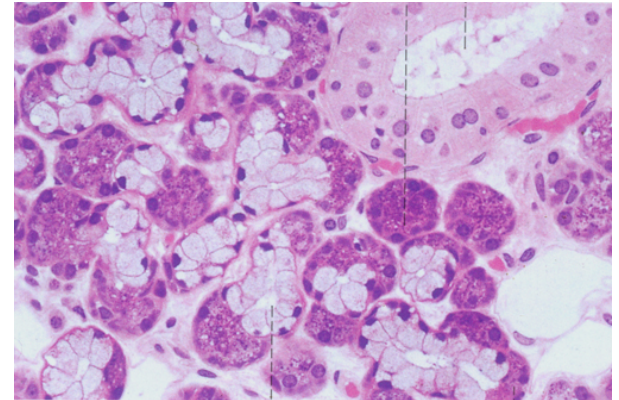
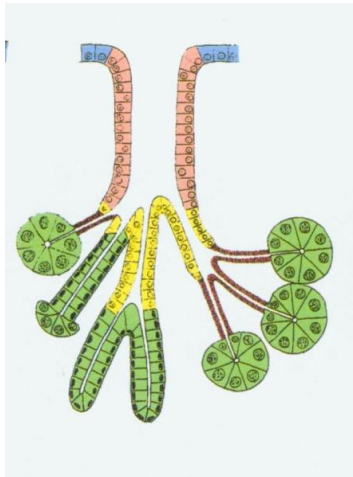
Υπατία Δούση-Αναγνωστοπούλου, MD PhD
Αναπληρώτρια Καθηγήτρια,
Εργαστήριο Ιστολογίας Εμβρυολογίας

Επιθήλιο

σύνολο στενά συνδεδεμένων επιθηλιακών κυττάρων, που καλύπτουν ή επενδύουν επιφάνειες του σώματος



από επιθήλιο σχηματίζονται οι λειτουργικές μονάδες των εκκριτικών αδένων



Λειτουργίες επιθηλίων

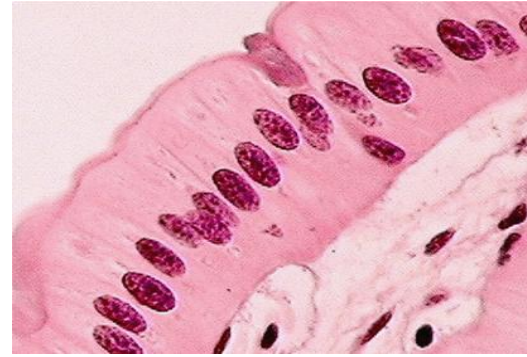
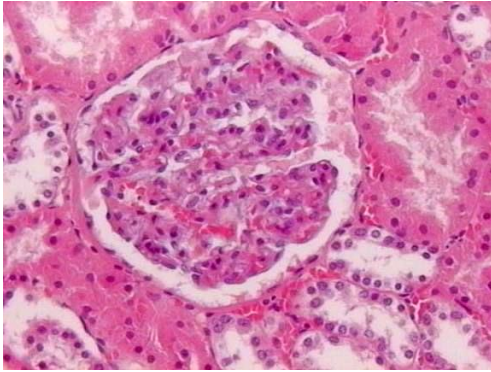
- Προστασία : δέρμα,
- Απορρόφηση : λεπτό και παχύ έντερο,
- Μεταφορά υλικών στην κυτταρική επιφάνεια : κροσσοί,
- Έκκριση : αδένες,
- Απέκκριση : νεφρικά σωληνάκια,
- Ανταλλαγή αερίων : πνευμονικές κυψελίδες,
- Διολίσθηση μεταξύ κυτταρικών επιφανειών : μεσοθήλιο

Χαρακτηριστικά επιθηλίων

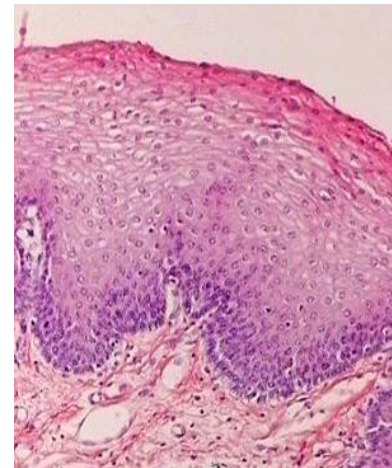
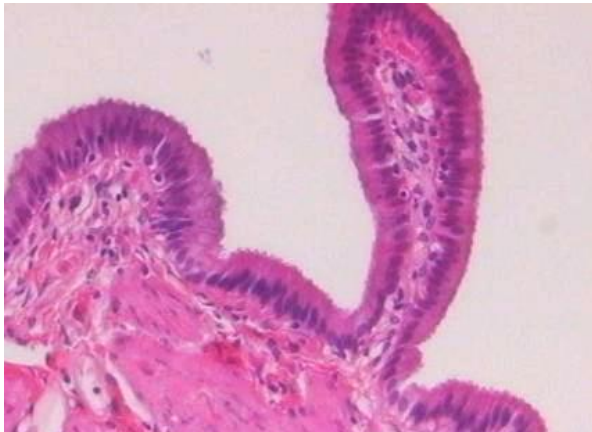
- Ανανεώνονται με *μίτωση*,
- Τρέφονται με *διάχυση* (δεν έχουν αιματική/λεμφική παροχή),
- Δεν έχουν παρά *ελάχιστο ελεύθερο μεσοκυττάριο χώρο*,
- Έχουν δομική και λειτουργική **πολικότητα**,
- Η **συνοχή** τους διατηρείται από *μόρια κυτταρικής προσκόλλησης και συνδεδετικά σύμπλοκα*,
- Στηρίζονται στο *βασικό υμένιο*, ο οποίος μαζί με συστατικά του υποκείμενου *συνδεδετικού ιστού* σχηματίζει τη *βασική μεμβράνη*.

Ταξινόμηση διαφορετικών τύπων επιθηλίων

1. Σχήμα μεμονωμένων κυττάρων



2. Διάταξη σε στιβάδες, μία ή περισσότερες



Ταξινόμηση διαφορετικών τύπων επιθηλίων

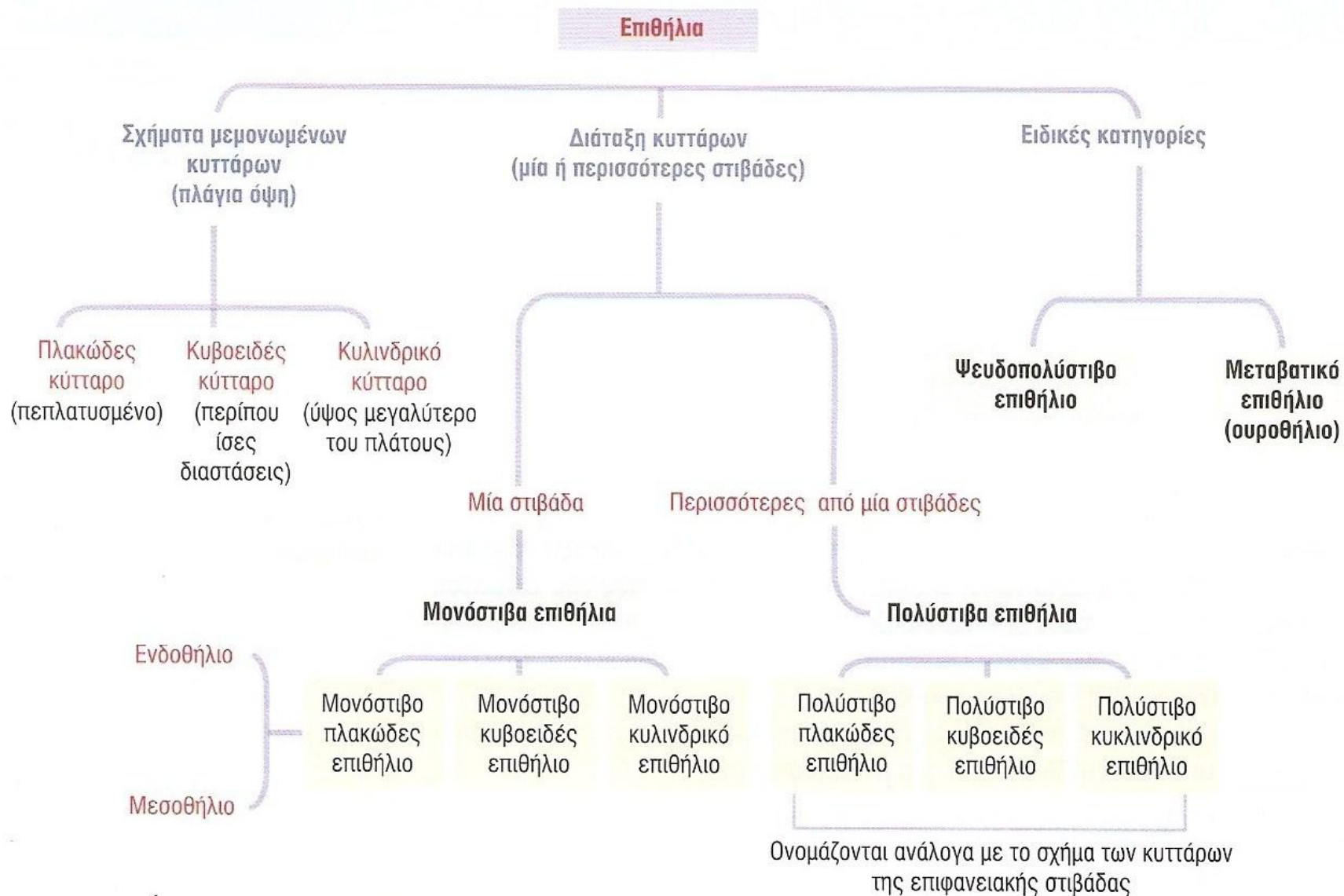
- **Σχήμα μεμονωμένων κυττάρων**

- πλακώδη,
 - **Ενδοθήλιο** : μονόστιβο επιθήλιο που επενδύει αγγεία και λεμφαγγεία,
 - **Μεσοθήλιο** : μονόστιβο επιθήλιο που επενδύει κοιλότητες, όπως περιτόναιο, υπεζωκότας και περικάρδιο,
- κυβοειδή,
- κυλινδρικά

- **Διάταξή τους σε μία ή περισσότερες στιβάδες**

- μονόστιβα (ενδοθήλιο, μεσοθήλιο),
- πολύστιβα
 - Ειδικές κατηγορίες :
 - **Ψευδοπολύστιβο** : βασικά και κυλινδρικά κύτταρα, όπου μόνο τα δεύτερα φτάνουν στην προσαύλια επιφάνεια (τραχεία, επιδιδυμίδα)
 - **Μεταβατικό (ουροθήλιο)** : βασικά και κυλινδρικά κύτταρα, με μεταβαλλόμενο ύψος ανάλογα με την κατάσταση του οργάνου

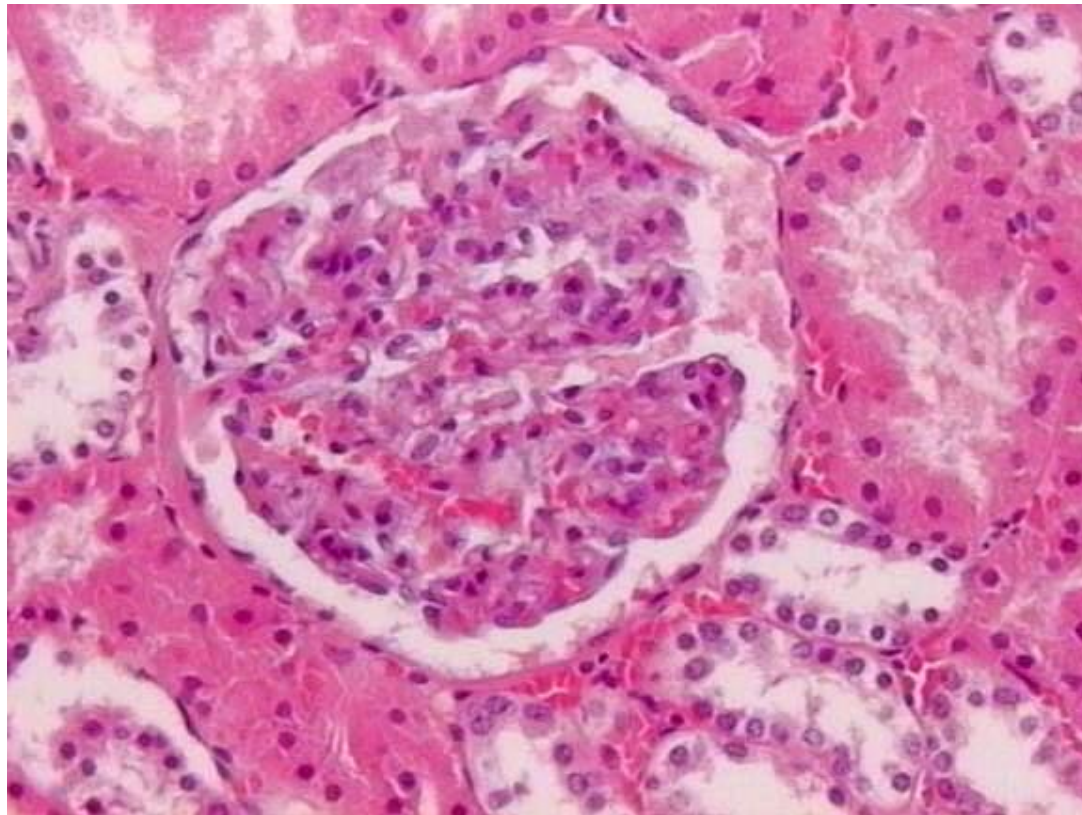
Τύποι επιθηλίων



Μονόστιβα επιθήλια

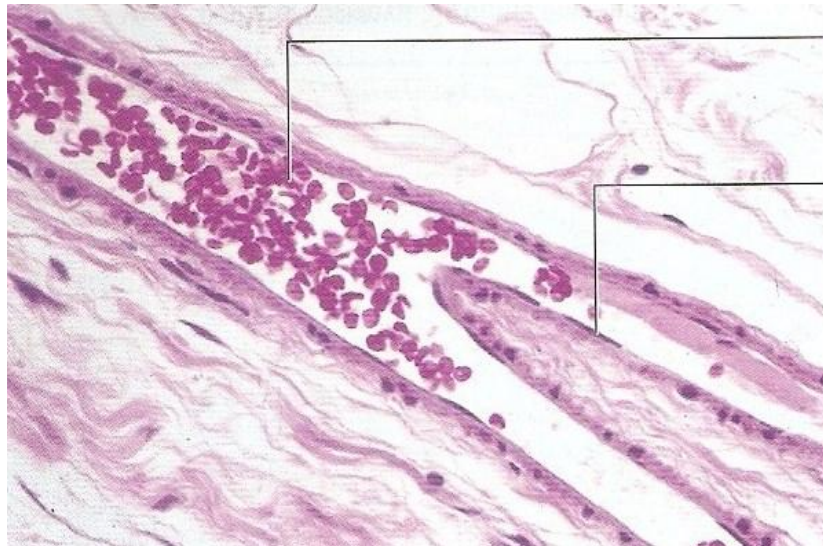
α. Μονόστιβο πλακώδες

Νεφρός, κάψα του Bowman



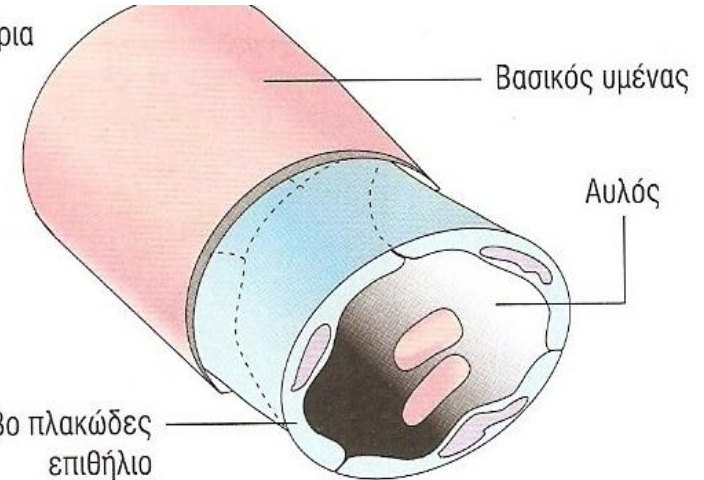
Μονόστιβα επιθήλια

α. Μονόστιβο πλακώδες Ενδοθήλιο



Ερυθρά αιμοσφαίρια
στον αυλό

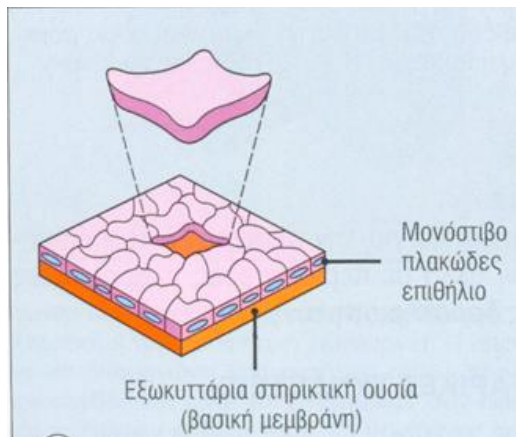
Πεπλατισμένους
πυρήνας ενός
ενδοθηλιακού
κυττάρου



Βασικός υμένας

Αυλός

Μονόστιβο πλακώδες
επιθήλιο



Μονόστιβο
πλακώδες
επιθήλιο

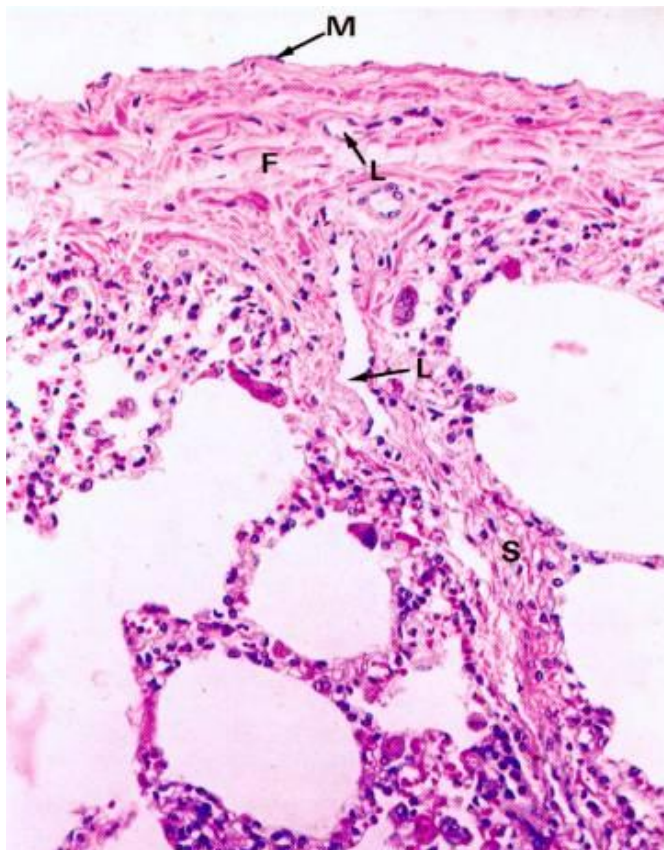
Εξωκυττάρια σπληκτική ουσία
(βασική μεμβράνη)

**Επίπεδα επιθηλιακά κύτταρα
Πυρήνας πεπλατισμένος,
κυτταρόπλασμα συνήθως όχι ευδιάκριτο**

Μονόστιβα επιθήλια

α. Μονόστιβο πλακώδες

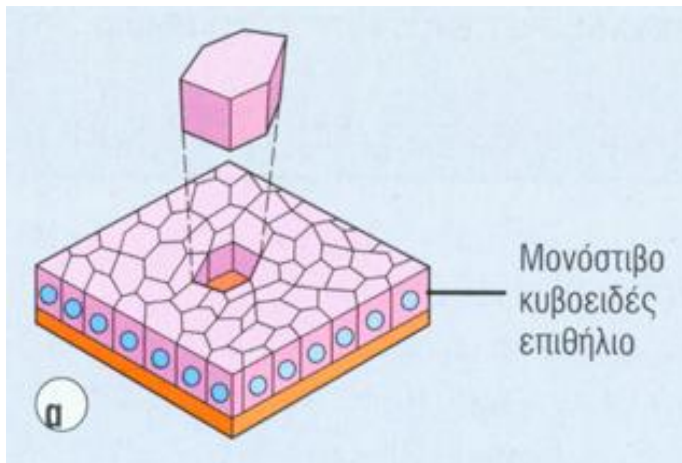
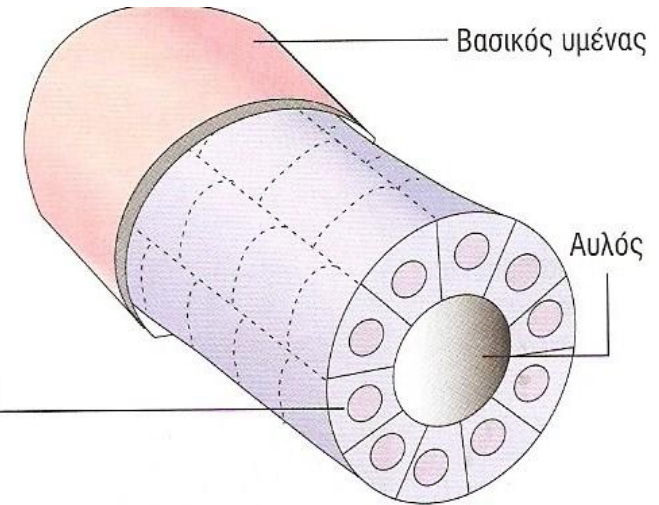
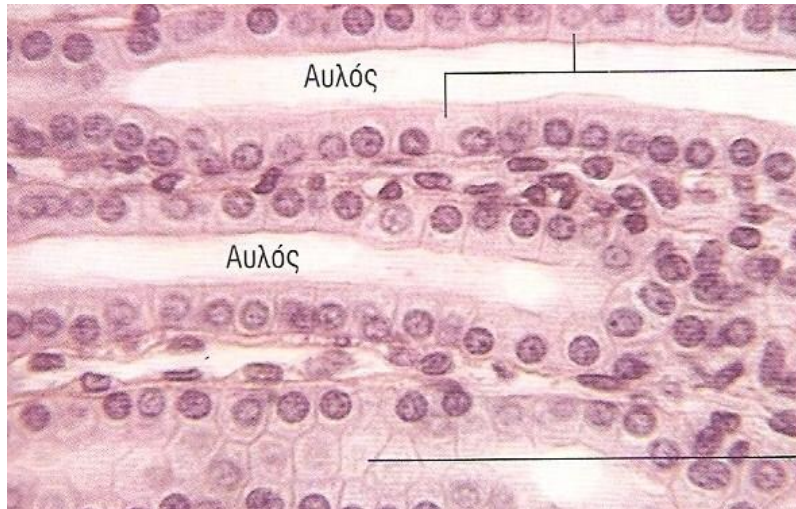
Μεσοθήλιο (περιτόναιο, υπεζωκότας, περικάρδιο)



Μονόστιβα επιθήλια

β. Μονόστιβο κυβοειδές

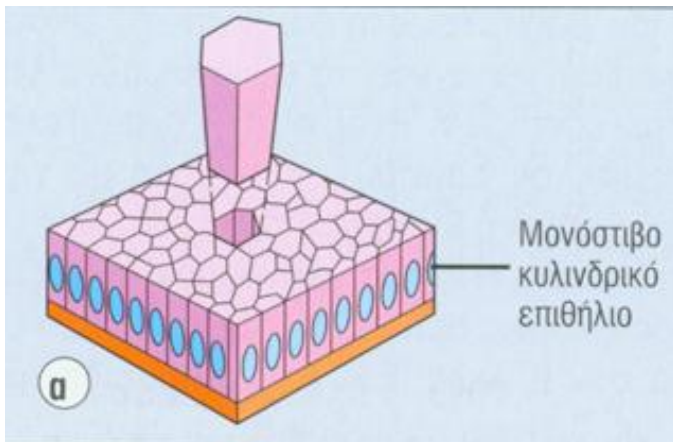
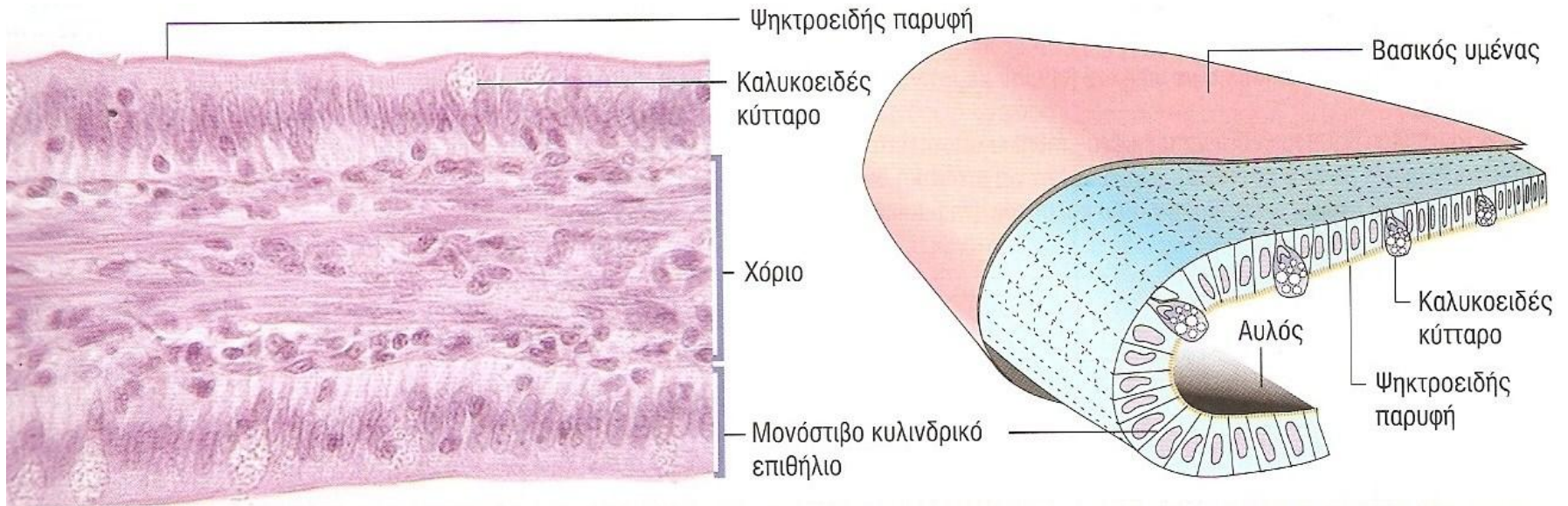
Νεφρικά σωληνάρια



Κύτταρο: Ύψος = Πλάτος = Βάθος

Μονόστιβα επιθήλια

γ. Μονόστιβο κυλινδρικό Εντερικό επιθήλιο



Κύτταρο: Ύψος > Πλάτος

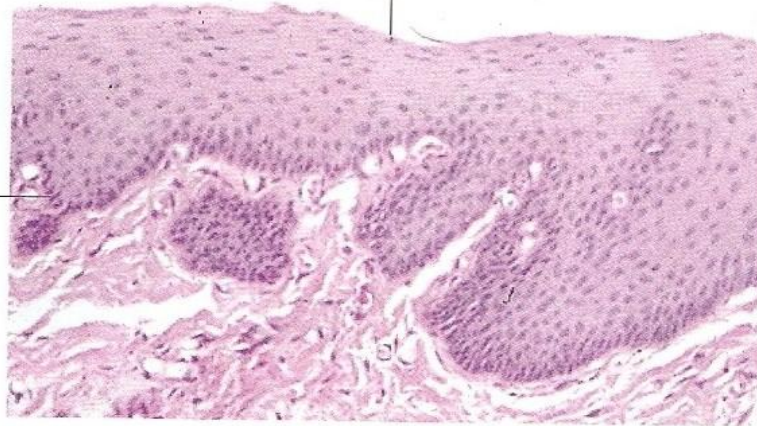
Πολύστιβα επιθήλια

α. Πολύστιβο πλακώδες με μέτριο βαθμό κερατινοποίησης (μη κερατινοποιημένο)

Οισοφάγος, κόλπος

Παρατηρούνται
πυρήνες στα
επιφανειακά κύτταρα

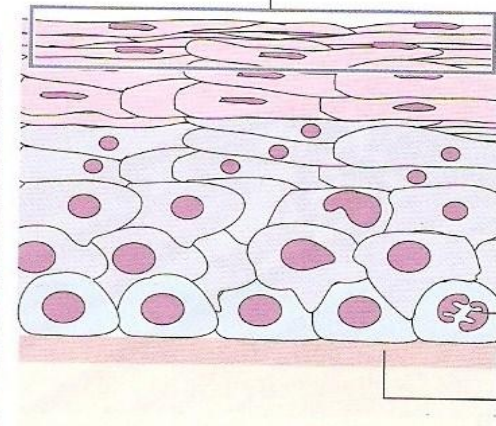
Βασικός υμένος



Εμπύρηννα επιπολής πλακώδη κύτταρα

Βασικό
κύτταρο
σε φάση
μίτωσης

Βασικός
υμένος

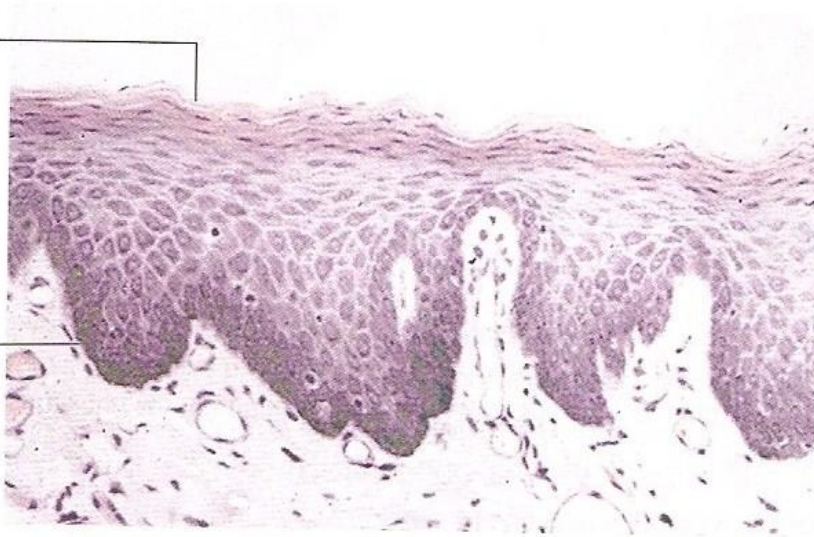


Πολύστιβα επιθήλια

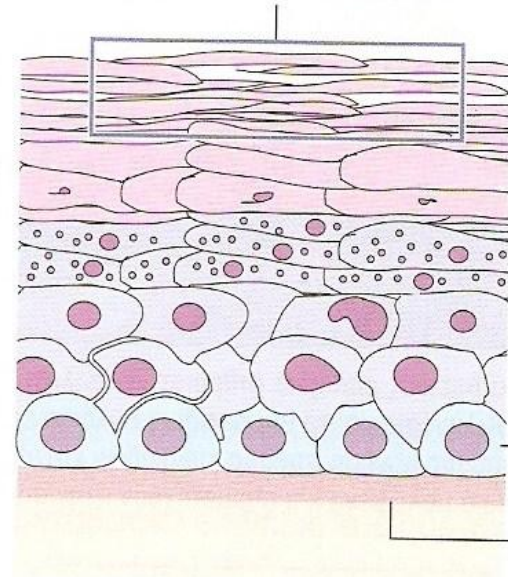
β. Πολύστιβο πλακώδες με υψηλού βαθμού
κερατινοποίηση
Επιδερμίδα

Δεν παρατηρούνται
πυρήνες
στα επιφανειακά
κύτταρα

Βασικός υμένος



Υψηλού βαθμού επιφανειακά κερατινοποιημένα
κύτταρα, τα οποία είναι απύρρηνα



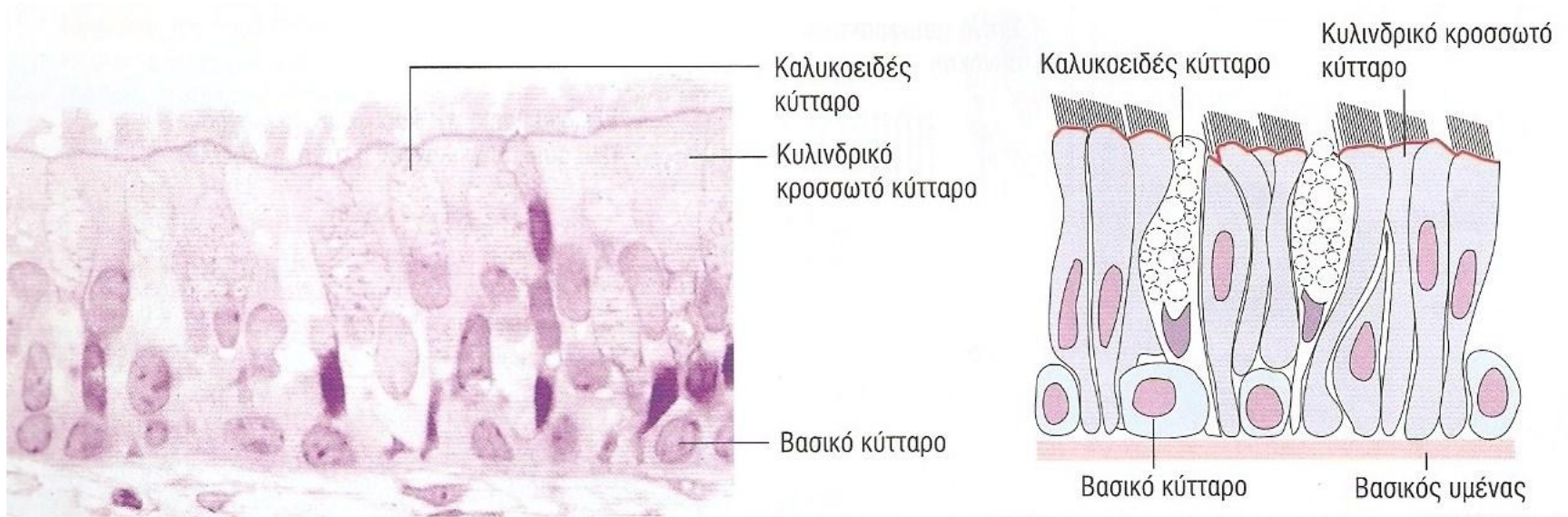
Βασικό
κύτταρο

Βασικός
υμένος

Ειδικές κατηγορίες

α. Ψευδοπολύστιβο

Κυλινδρικό με κροσσούς-Τραχεία



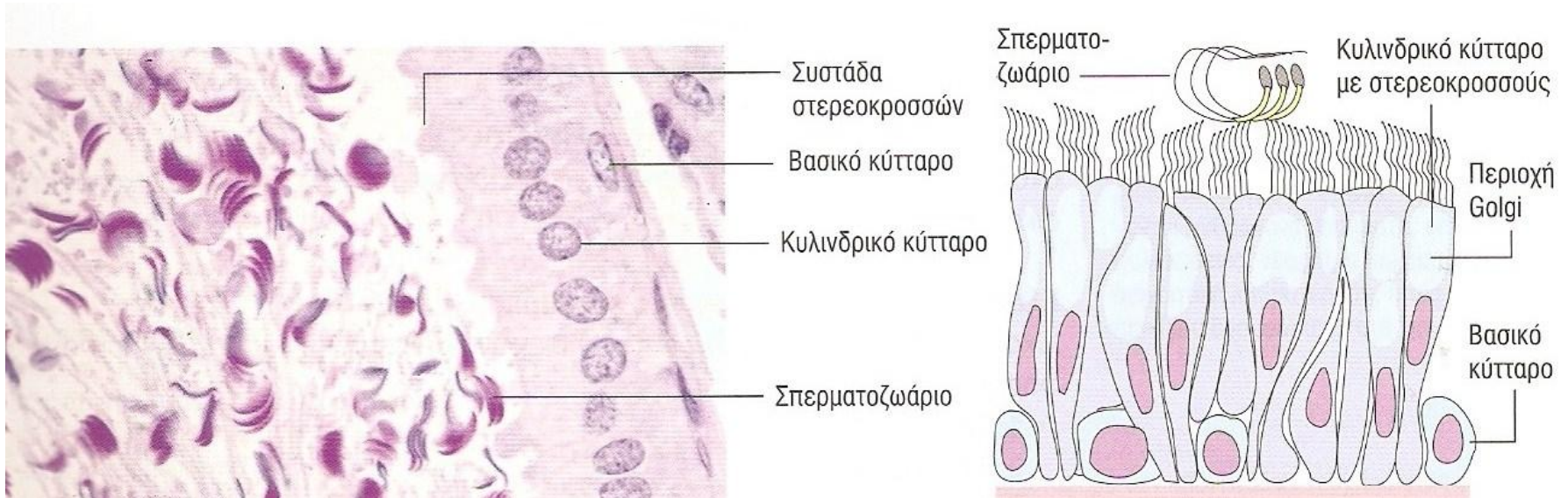
Όλα τα κύτταρα βρίσκονται σε επαφή με τη βασική μεμβράνη.

Μερικά κύτταρα δεν φτάνουν μέχρι την επιφάνεια του επιθηλίου

Ειδικές κατηγορίες

α. Ψευδοπολύστιβο

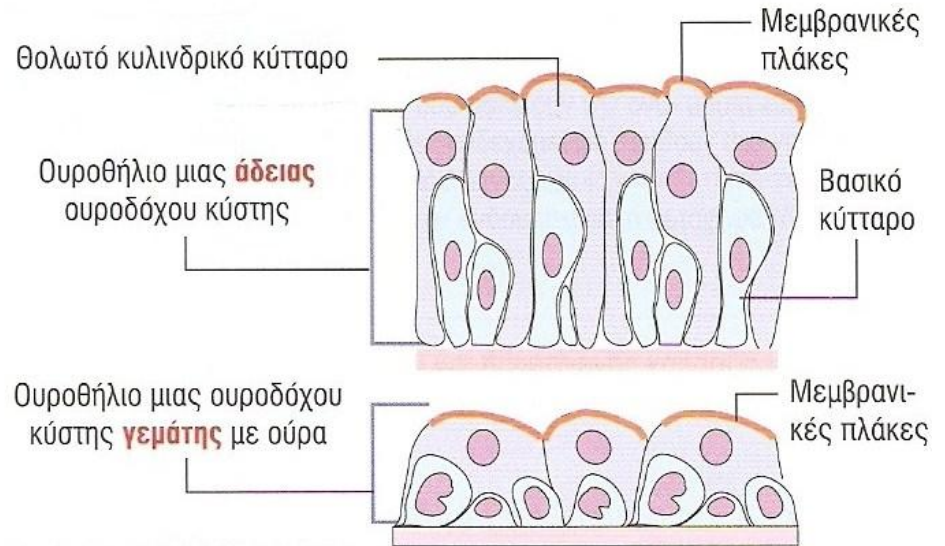
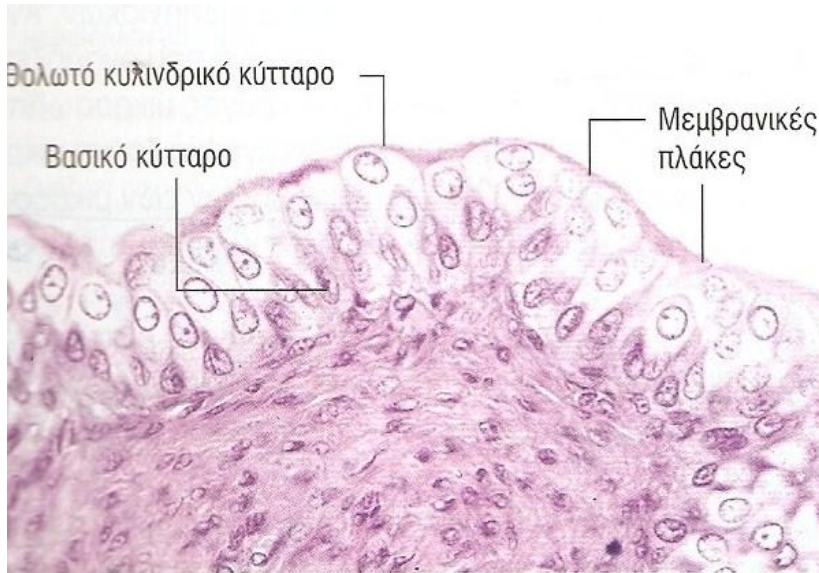
Κυλινδρικό με στερεοκροσσούς- Επιδιδυμίδα



Ειδικές κατηγορίες

β. Μεταβατικό

Ουροδόχος κύστη

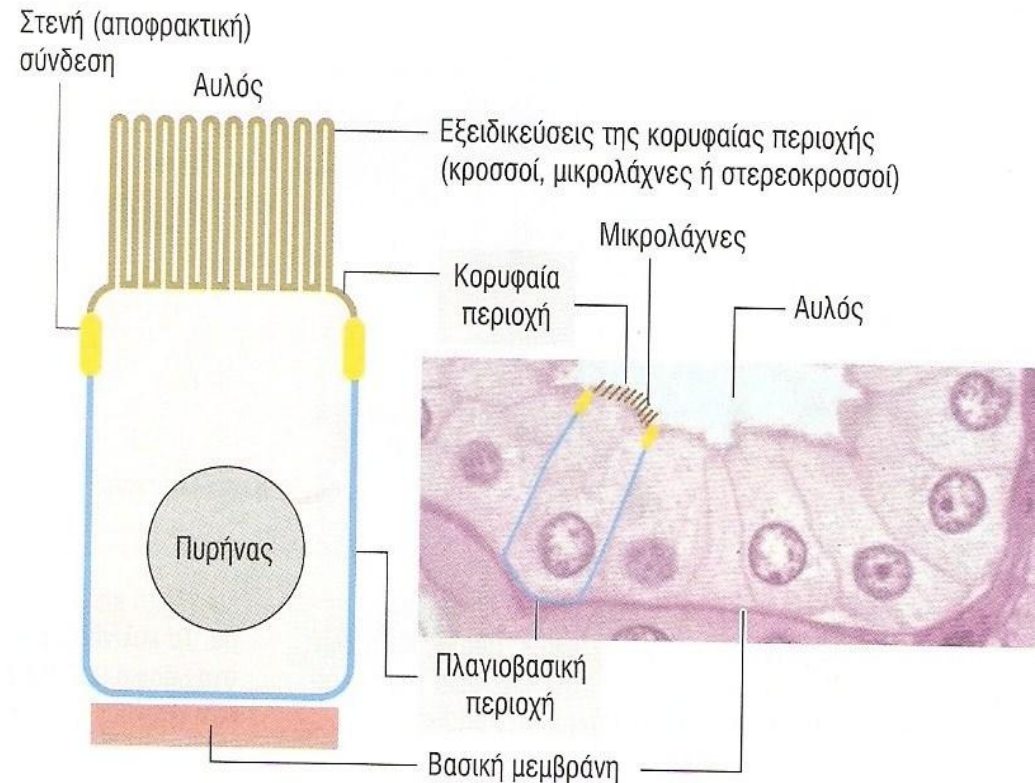


Εμφανίζεται σαν ψευδοπολύστιβο ή σαν πολύστιβο πλακώδες επιθήλιο.

Τα επιπολής κύτταρα μεταβάλλουν το σχήμα και τη θολωτή διαμόρφωση της επιφάνειάς τους.

Πολικότητα επιθηλιακών κυττάρων

- **Κορυφαία περιοχή :** προς τον αυλό ή το εξωτερικό περιβάλλον,
- **Πλάγια περιοχή :** συνδέεται με παρακείμενα κύτταρα με μόρια κυτταρικής προσκόλλησης και συνδετικά συμπλέγματα,
- **Βασική περιοχή :** συνδέεται με τον βασικό υμένα



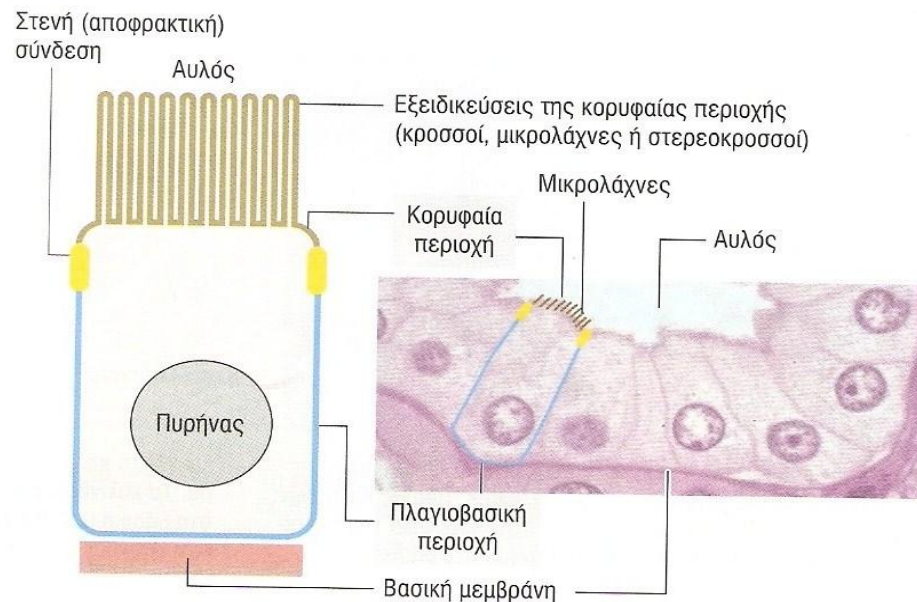
Πολικότητα επιθηλιακών κυττάρων

Δομικά και λειτουργικά χαρακτηριστικά περιοχών

Κορυφαία περιοχή :

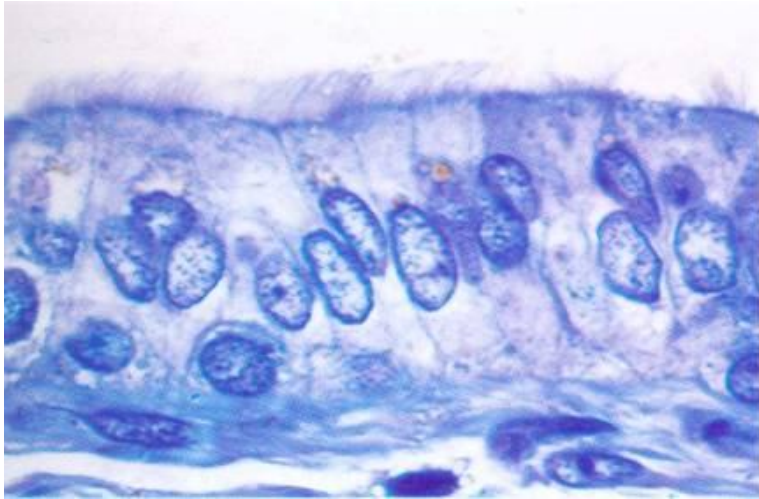
- δομές για **προστασία επιθηλίου**, π.χ. κροσσοί,
- για **απορρόφηση ουσιών**, π.χ. μικρολάχνες στο εντερικό επιθήλιο

Πλαγιοβασική περιοχή : δομές για πρόσδεση των κυττάρων μεταξύ τους και με τη βασική μεμβράνη, π.χ. συνδετικά συμπλέγματα

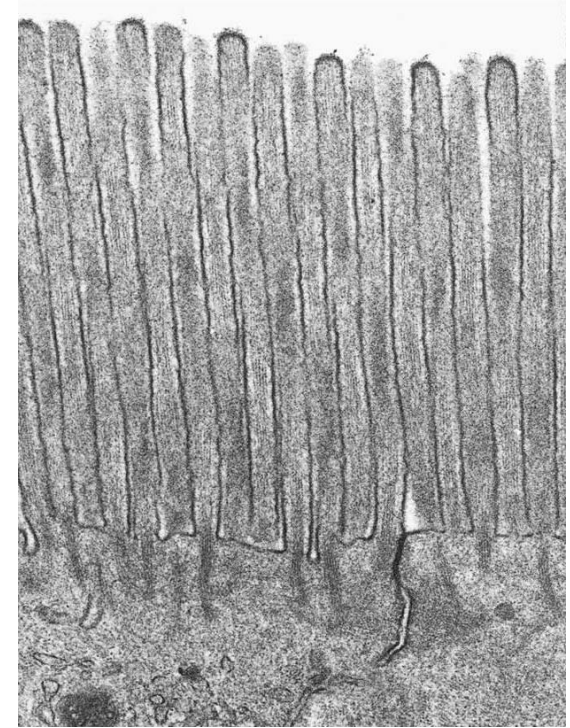


Κορυφαία περιοχή επιθηλιακών κυττάρων

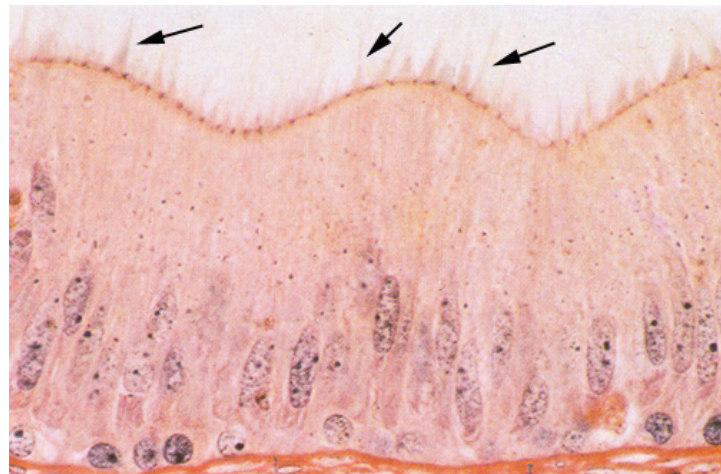
Ειδικές δομές



1. Κροσσοί



2. Μικρολάχνες

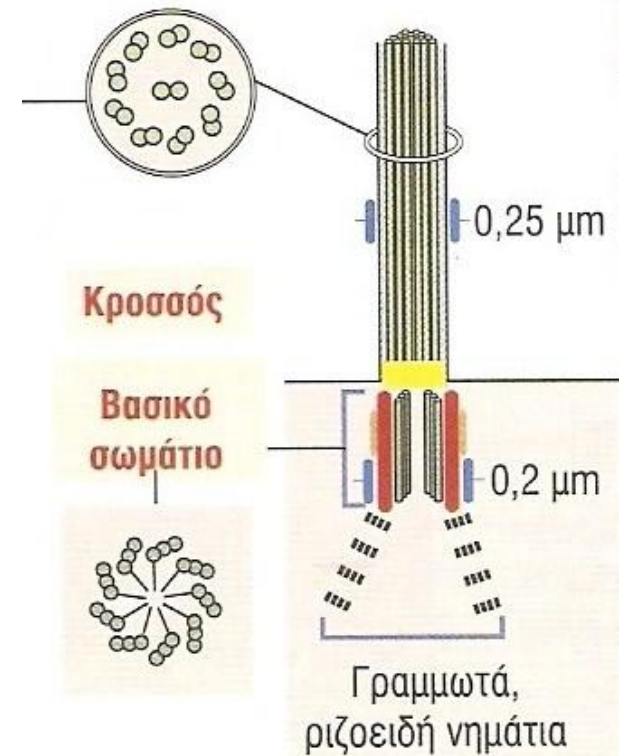
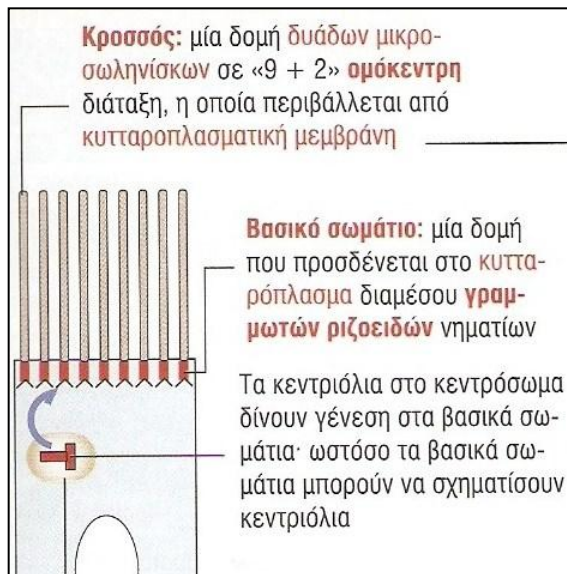


3. Στερεοκροσσοί

Ειδικές δομές κορυφαίας περιοχής

1. Κροσσοί

- κινητές κυτταρικές προεκβολές που προέρχονται από τα *βασικά σωμάτια*
- **βασικό σωμάτιο** : 9 τριάδες μικροσωληνίσκων σε ελικοειδή διάταξη
- **κροσσός** : κεντρικό *αξόνημα* με 9 περιφερικές δυάδες και ένα κεντρικό ζεύγος μικροσωληνίσκων (δομή «9+2»)

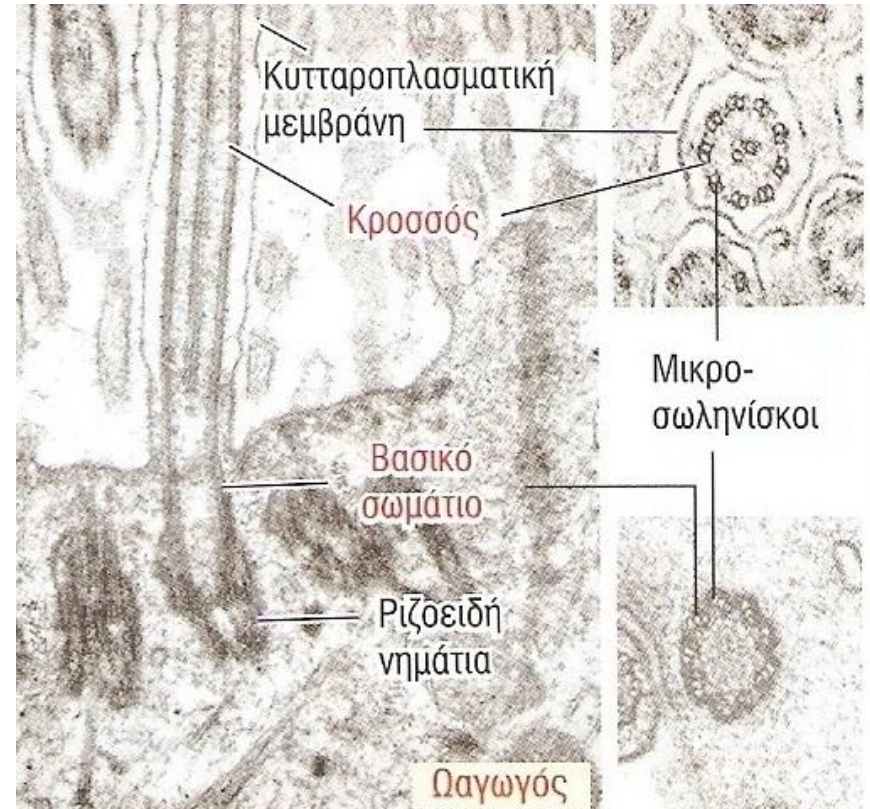


Ειδικές δομές κορυφαίας περιοχής

1. Κροσσοί

Λειτουργία

- Τραχεία
 - Τοπική άμυνα
- Ωαγωγοί
 - Μεταφορά γονιμοποιημένου ωαρίου στη μήτρα



Ειδικές δομές κορυφαίας περιοχής

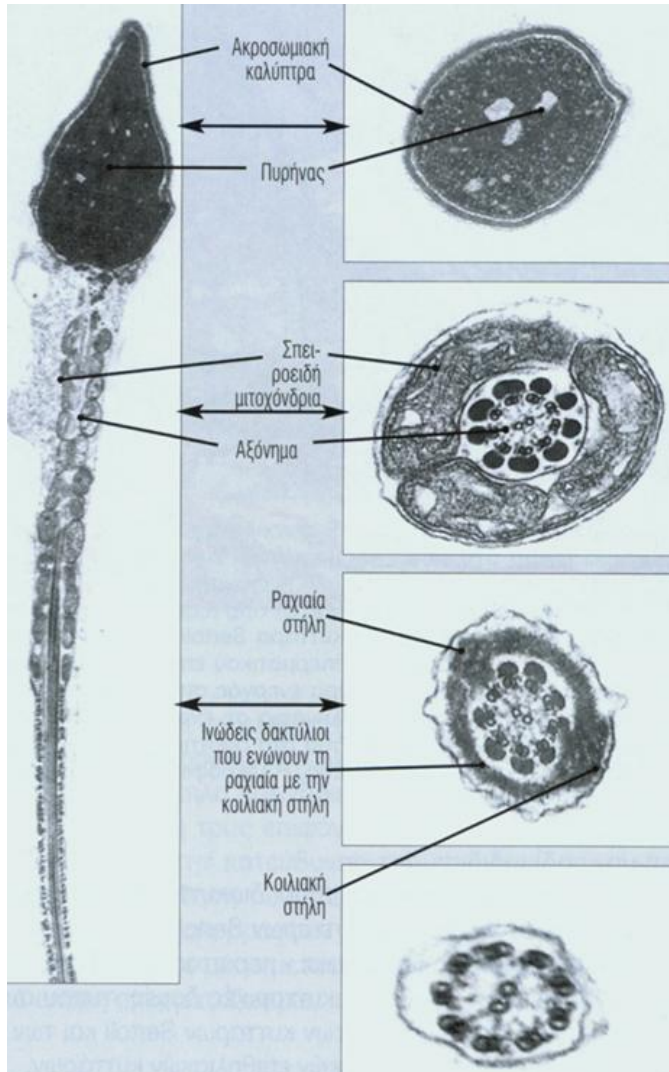
1. Μονήρης Κροσσός

- Ειδικός τύπος κροσσού, που υπάρχει σε ορισμένα είδη κυττάρων,
- Σχετίζεται με διαταραχές υπολειπόμενης κληρονομικότητας, τις **παθήσεις των κροσσών**, λόγω δομικών και λειτουργικών παθήσεων των κροσσών **,
- Δεν είναι κινητός,
- Συμμετέχει στην πρώιμη εμβρυική ανάπτυξη

** Παθήσεις των κροσσών σε νοσήματα όπως η παχυσαρκία, οι πολυκυστικοί νεφροί, η διανοητική υστέρηση, η τύφλωση και δυσμορφίες στην ανάπτυξη.

Ειδικές δομές κορυφαίας περιοχής

1^α. Μαστίγια

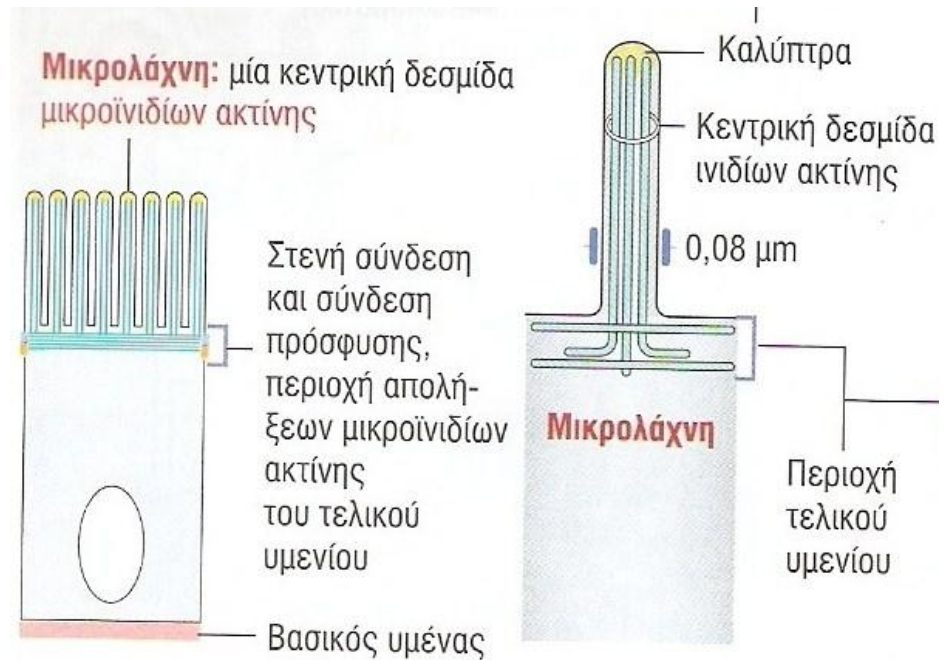


Το αξόνημα, αλλά μεγαλύτερο σε μήκος, απαντάται στον άνθρωπο στην ουρά των σπερματοζωαρίων, και καλείται **μαστίγιο**.

Ειδικές δομές κορυφαίας περιοχής

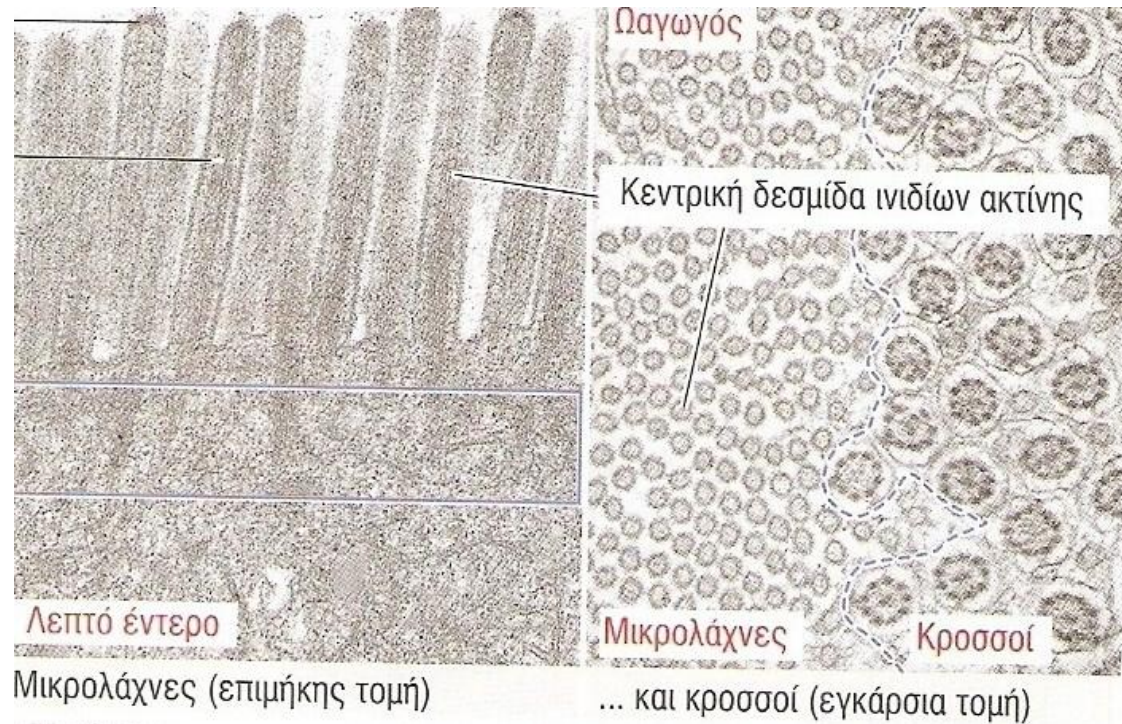
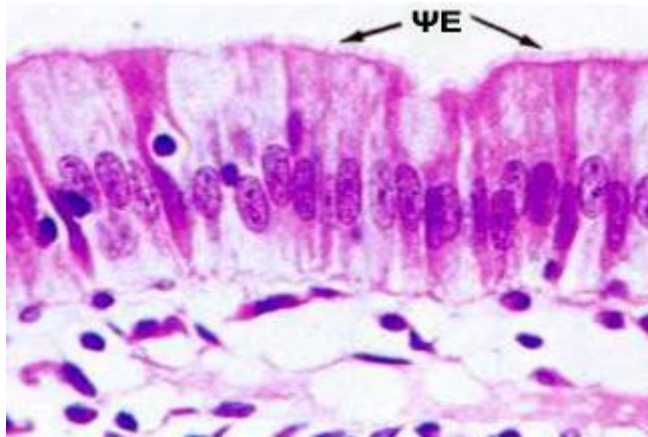
2. Μικρολάχνες

- Δακτυλοειδείς κυτταρικές προεκβολές που περιέχουν κεντρική περιοχή διασυνδεόμενων **μικροϊνιδίων ακτίνης**,
- Στο κυτταροπλασματικό άκρο, οι δεσμίδες ακτίνης εισέρχονται στο **τελικό υμένιο**, ένα δίκτυο κυτταροσκελετικών πρωτεϊνών παράλληλο με την κορυφαία περιοχή του κυττάρου



Ειδικές δομές κορυφαίας περιοχής

2. Μικρολάχνες



Λειτουργία

- αύξηση επιφάνειας,
- απορροφητική λειτουργία (ψηκτροειδής παρυφή εντέρου).

Βρίσκονται στο λεπτό έντερο και σε τμήματα του νεφρώνα

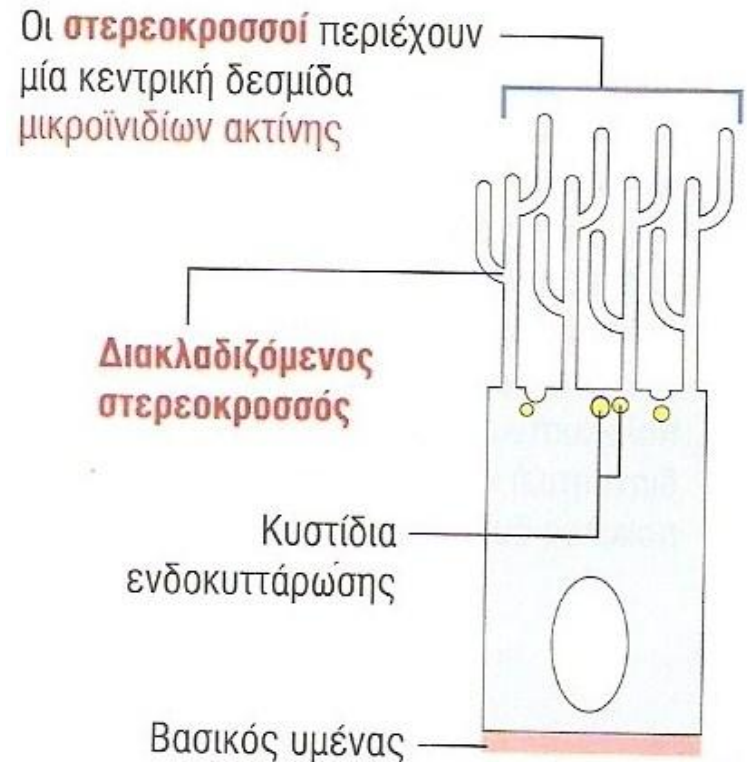
Ειδικές δομές κορυφαίας περιοχής

3. Στερεοκροσσοί

Μακρές, διακλαδιζόμενες δακτυλοειδείς κυτταρικές προεκβολές που περιέχουν κεντρική περιοχή διασυνδεόμενων **μικροινιδίων ακτίνης**, τα οποία συνδέονται με άλλες πρωτεΐνες.

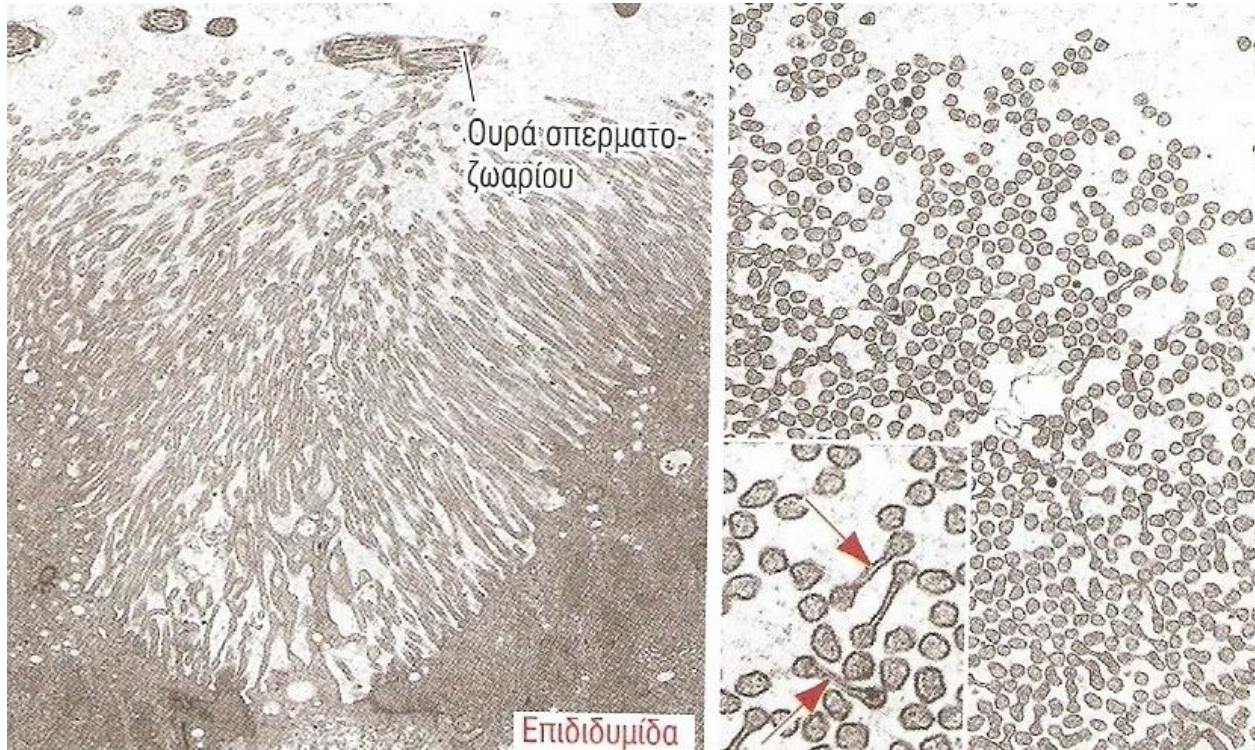Η κορυφαία περιοχή περιέχει κυστίδια.

Δεν έχουν αξονήματα.



Ειδικές δομές κορυφαίας περιοχής

3. Στερεοκροσσοί



Βρίσκονται στην επιδιδυμίδα, συμβάλλοντας στην ωρίμανση του σπέρματος.

Κυτταρικές συνδέσεις

Η ακεραιότητα του επιθηλίου οφείλεται στη σύνδεση των επιθηλιακών κυττάρων μεταξύ τους και με τον βασικό υμένα.

Κυτταρικές συνδέσεις

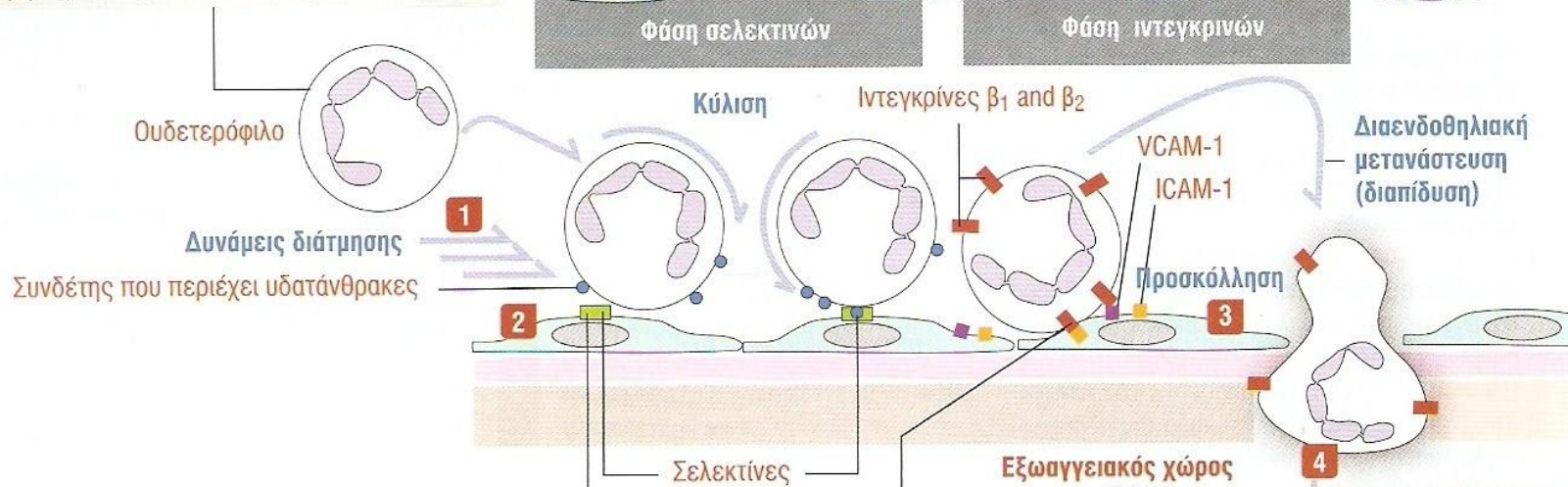
- συμβάλλουν στην επίτευξη μεγαλύτερης σταθερότητας,
- σε αυτές συμμετέχουν τα **μόρια κυτταρικής προσκόλλησης**

Μόρια κυτταρικής προσκόλλησης

- **εξαρτώμενα από ιόντα Ca^{2+} :**
 - καδερίνες,
 - σελεκτίνες
- **μη εξαρτώμενα από ιόντα Ca^{2+} :**
 - υπεροικογένεια ανοσοσφαιρινών,
 - ιντεγκρίνες

Συνεργασία μορίων σύνδεσης κατά τον εποικισμό των λευκοκυττάρων

1 Τα κυκλοφορούντα λευκοκύτταρα (ουδετερόφιλα), ανθίστανται στις δυνάμεις διάτμησης, επιβραδύνοντας τη ροή τους κατά μήκος του αγγειακού ενδοθηλίου.



2 Η χαλαρή προσκόλληση στο ενδοθήλιο σε συνθήκες βραδείας ροής έχει ως αποτέλεσμα τα λευκοκύτταρα να «κυλούν» (rolling) πάνω στο ενδοθήλιο. Οι σελεκτίνες, που βρίσκονται στην επιφάνεια των ενδοθηλιακών κυττάρων, προσδένονται στους υδατανθρακικούς συνδέτες στην επιφάνεια των λευκοκυττάρων.

3 Οι ιντεγκρίνες που δρουν ως υποδοχείς για τους ενδοθηλιακούς ICAM-1 και VCAM-1 συνδέτες ενεργοποιούνται γρήγορα στην επιφάνεια των λευκοκυττάρων κατά τη διάρκεια της ολίσθησής τους στην ενδοθηλιακή επιφάνεια. Χημικοί μεσολαβητές στις περιοχές της φλεγμονής διεγείρουν την ενεργοποίηση των ιντεγκρινών β₁ και β₂. Οι ιντεγκρίνες ενισχύουν την προσκόλληση των λευκοκυττάρων στην επιφάνεια των ενδοθηλιακών κυττάρων.

4 Η διαενδοθηλιακή μετανάστευση (διαπίδωση) μεσολαβείται από τις ιντεγκρίνες, που αλληλεπιδρούν με συνδέτες της επιφάνειας των ενδοθηλιακών κυττάρων. Η δυναμική των ινιδίων της F-ακτίνης συμμετέχει σε αυτήν τη διεργασία.

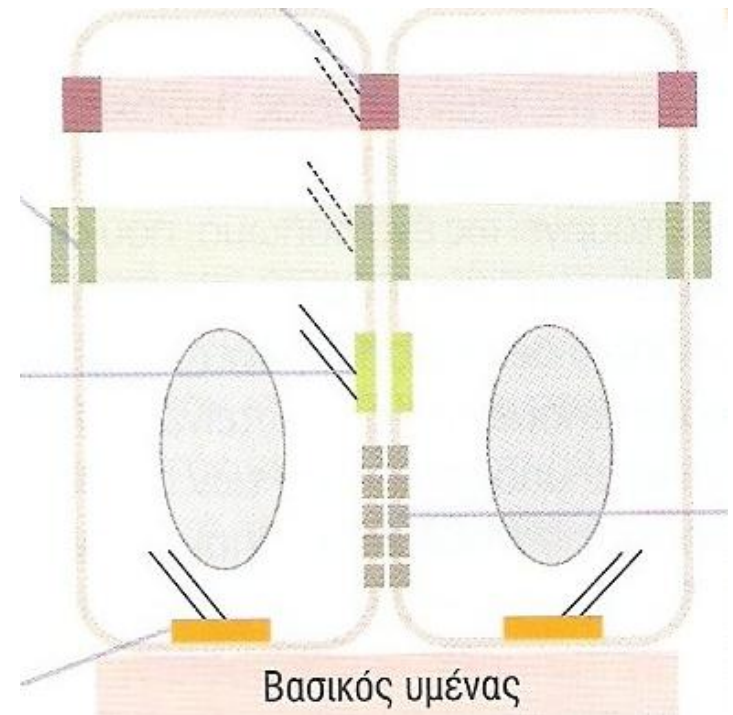
Κυτταρικές συνδέσεις

Κυτταρικές συνδέσεις

- δομές μεταξύ παρακείμενων κυττάρων, που προσφέρουν **σταθερότητα**
 - συμμετρικές : στενές, πρόσφυσης , δεσμοσώματα, χασματικές
 - ασύμετρες : ημιδεσμοσώματα
- συμμετέχουν στην **παρακυτταρική οδό** μετακίνησης διαλυτών, ιόντων και νερού, διασφαλίζοντας παράλληλα τη λειτουργία του φραγμού

Είδη συμμετρικών κυτταρικών συνδέσεων

- **Στενές, στεγανές, ή αποφρακτικές συνδέσεις**
- **Συνδέσεις πρόσδεσης ή αγκυροβολίας**
 - α. συνδέσεις πρόσφυσης
 - β. δεσμοσώματα *
- **Συνδέσεις επικοινωνίας ή χασματικές**

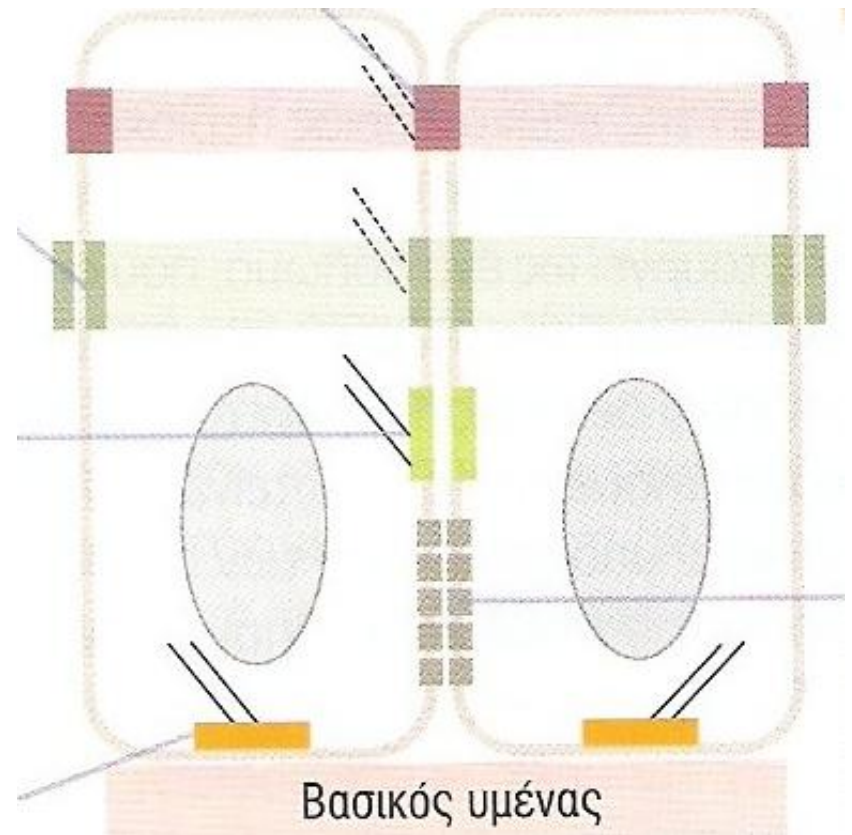


* Τα ημιδεσμοσώματα είναι ασύμμετρες συνδέσεις

A. ΣΤΕΝΕΣ ΣΥΝΔΕΣΕΙΣ

Λειτουργίες

- καθορίζουν την πολικότητα των επιθηλιακών κυττάρων,
- εμποδίζουν την ελεύθερη διάχυση λιπιδίων και πρωτεϊνών μεταξύ παρακείμενων κυττάρων,
- συμβάλλουν στη δημιουργία φραγμού, μέσω των επιθηλιακών κυττάρων (παρακυτταρική οδός)



B. Συνδέσεις πρόσδεσης

- Βρίσκονται στην κορυφαία περιοχή του κυττάρου, με ζωνοειδή διάταξη, κάτω από τις στενές συνδέσεις,
- συνδέονται με ινίδια ακτίνης
- Στην περιοχή των συνδέσεων πρόσδεσης, ανάμεσα στις κυτταρικές μεμβράνες υπάρχει ελεύθερος μεσοκυττάριος χώρος,



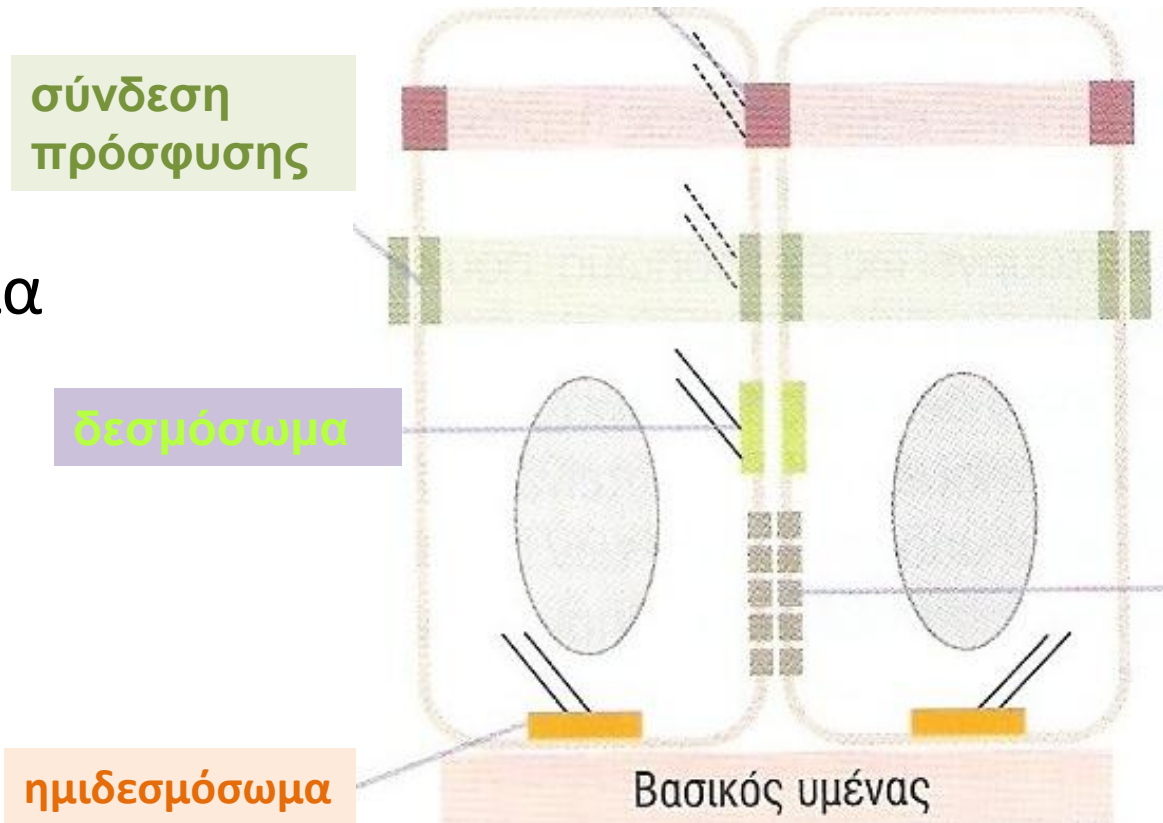
B. Είδη συνδέσεων πρόσδεσης

A. σύνδεση πρόσφυσης

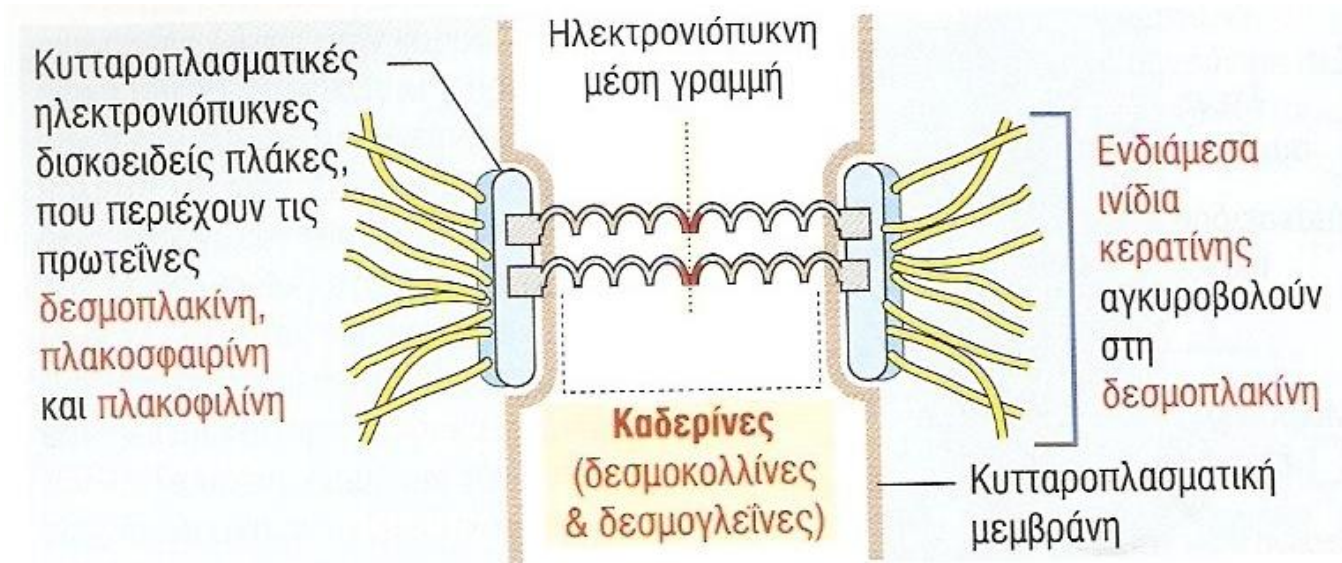
συνδέεται με ινίδια ακτίνης μέσω αλληλεπίδρασης καδερινών με κατενίνες

B. δεσμόσωμα

Γ. ημιδεσμόσωμα

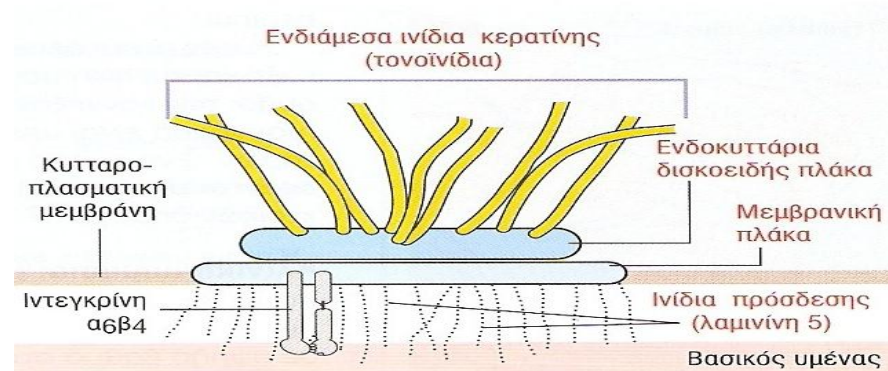


Δεσμόσωμα



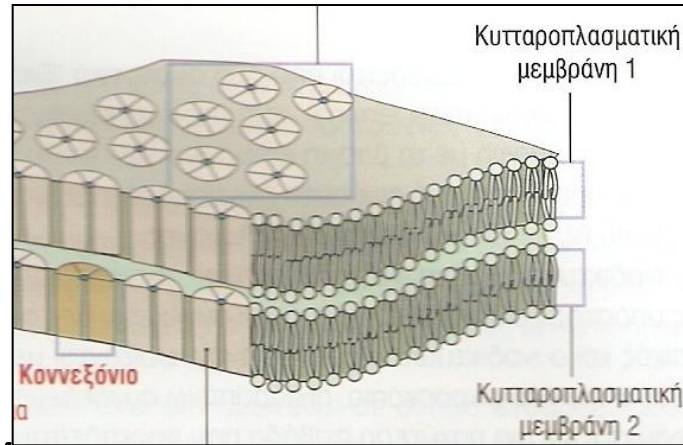
- κυτταρική σύνδεση που μοιάζει με κηλίδα,
- συνδέεται με ενδιάμεσα ινίδια κερατίνης (τονοινίδια), που εκτείνονται από τη μια κηλίδα στην άλλη,
- δίνει δύναμη και ακαμψία στις επιθηλιακές στιβάδες.

Ημιδεσμόσωμα



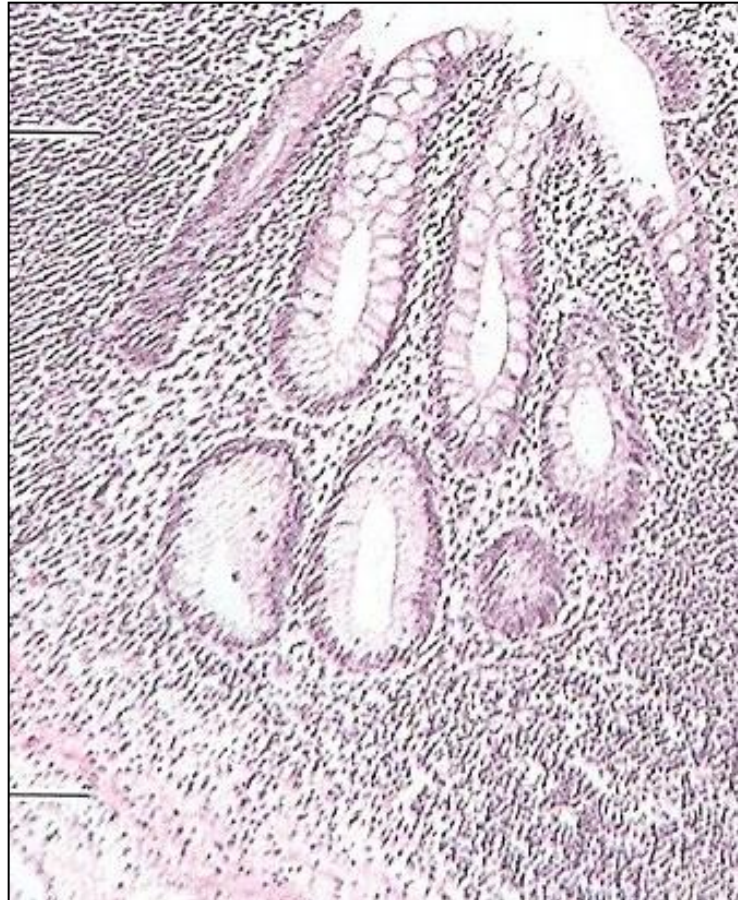
- ασύμμετρες δομές πρόσδεσης της βασικής περιοχής επιθηλιακών κυττάρων με το βασικό υμένα,
- αποτελούνται από :
 - κυτταροπλασματική δισκοειδή πλάκα (προσδένεται με τα τονοϊνίδια),
 - εξωτερική μεμβρανική πλάκα
- αυξάνουν τη σταθερότητα των επιθηλίων συνδέοντας ινίδια του κυτταροσκελετού με το βασικό υμένα.

Γ. Χασματικές Συνδέσεις



- συμμετρικές συνδέσεις επικοινωνίας,
- σχηματίζονται από μεμβρανικές πρωτεΐνες, τις **κοννεξίνες**,
- έξι μονομερή σχηματίζουν το **κοννεξόνιο**, ευθυγράμμιση των οποίων δημιουργεί διάυλο επικοινωνίας μεταξύ των κυττάρων,
- διακινούν μόρια μεταξύ των κυττάρων, ενώ κλείνουν σε αυξ. συγκέντρωση Ca^{2+} .

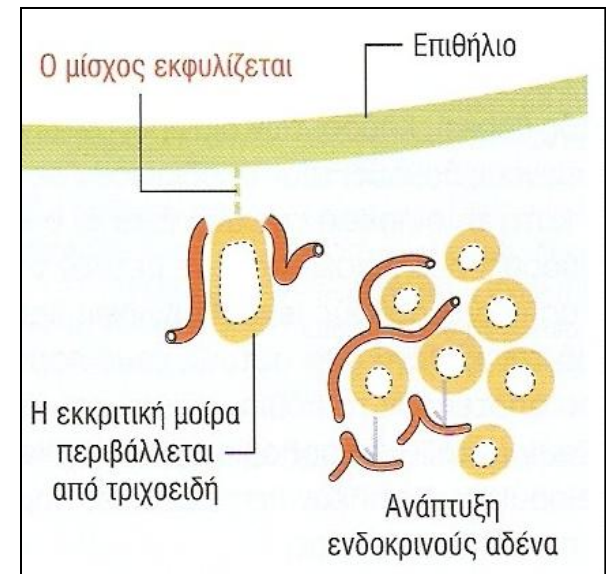
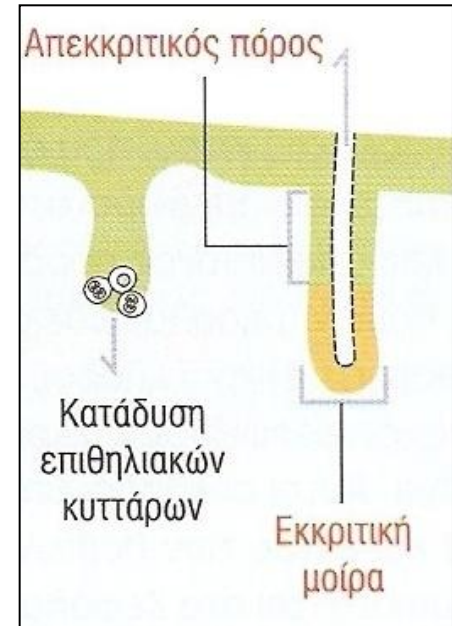
Επιθηλιακοί αδένες



Επιθηλιακοί αδένες

Συμπαγείς καταδύσεις επιθηλιακών κυττάρων στον υποκείμενο συνδετικό ιστό

- **Εξωκρινείς** : το προϊόν μεταφέρεται στην επιφάνεια μέσω απεκκριτικού πόρου,
- **Ενδοκρινείς** : περιβάλλονται από θυριδωτά τριχοειδή προς τα οποία , μετά από χημική διέγερση ή μέσω ηλεκτρικών σημάτων, απελευθερώνουν την έκκρισή τους στην κυκλοφορία,
- **Μεμονωμένα αδενικά κύτταρα** (εντεροενδοκρινικά)



Μέρη εξωκρινούς αδένα

- **απεκκριτικός πόρος :**

- απλοί,
- διακλαδισμένοι (ή σύνθετοι),

- **εκκριτική μοίρα :**

ανάλογα με τα είδη κυττάρων

- μονοκυτταρική: ένας τύπος,
- πολυκυτταρική: πολλοί τύποι,

ανάλογα με το σχήμα της

- σωληνοειδείς αδένες, π.χ. παχύ έντερο
- εσπειραμένοι, π.χ. ιδρωτοποιοί αδένες
- κυψελοειδείς ή βοτρυοειδείς, π.χ. σμηγματογόνοι αδένες
- σωληνοκυψελοειδείς.

Εντερικοί αδένες του Lieberkühn

Χωρίς απεκκριτικό πόρο ή με βραχύ απεκκριτικό πόρο. Ο αδένας εκβάλλει απευθείας στην επιθηλιακή επιφάνεια.

Απεκκριτικός πόρος

Εκκριτική μοίρα

Απλός σωληνοειδής αδένας

Ιδρωτοποιός αδένας (δέρμα)

Μακρύς απεκκριτικός πόρος

Εσπειραμένη εκκριτική μοίρα

Απλός εσπειραμένος σωληνοειδής αδένας

Είδη απλών επιθηλιακών αδένων

Αδένες του στομάχου και της μήτρας

Ο αδένας διαχωρίζεται σε δύο ή περισσότερους κλάδους. Απουσία απεκκριτικού πόρου.

Ένας βραχύς απεκκριτικός πόρος εντοπίζεται στους αδένες της γλώσσας και του οισοφάγου.

Απλός σωληνοειδής διακλαδισμένος αδένας

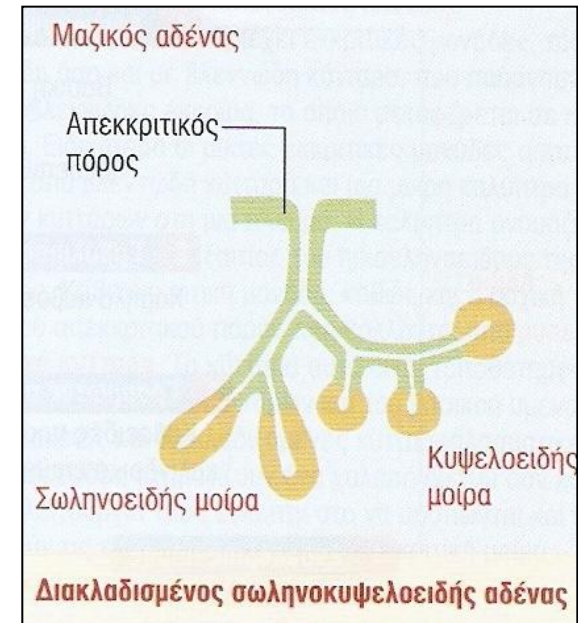
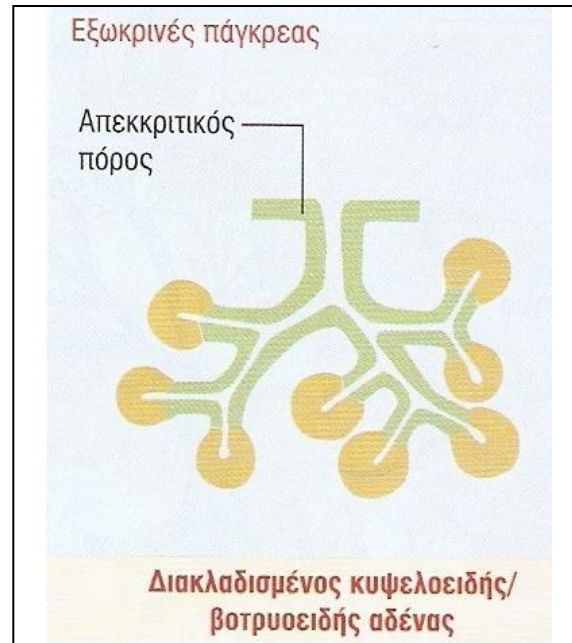
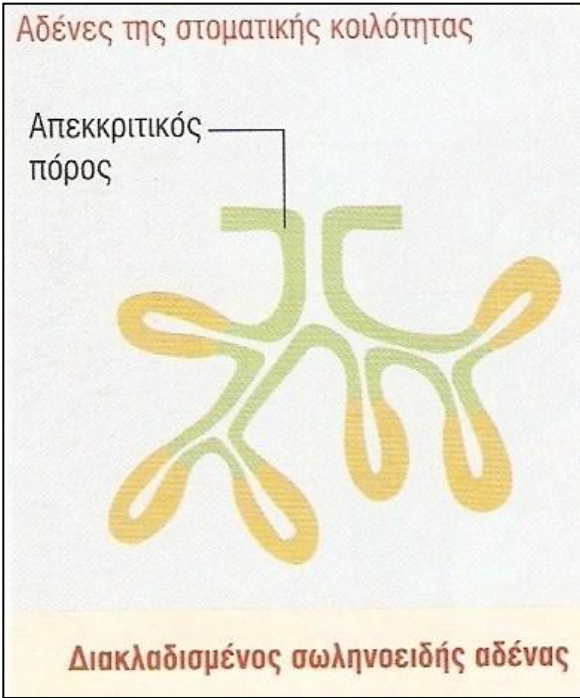
Σμηγματογόνοι αδένες του δέρματος

Απεκκριτικός πόρος

Η τελική εκκριτική μοίρα διαχωρίζεται από διαφράγματα συνδετικού ιστού σε τελικές εκκριτικές σακοειδείς μονάδες, που αποκαλούνται αδενοκυψέλες

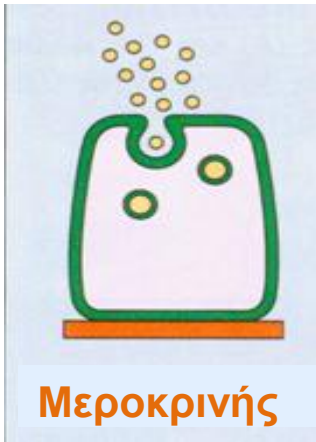Απλός κυψελοειδής αδένας

Είδη διακλαδισμένων επιθηλιακών αδένων



Μηχανισμοί έκκρισης

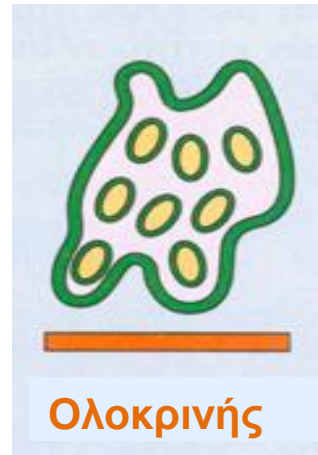
Εξωκρινής έκκριση



Εξωκυττάρωση κυτταρικού προϊόντος από την κορυφαία επιφάνεια του κυττάρου σε ελεύθερη επιφάνεια (αυλός) π.χ. κοκκία ζυμογόνου παγκρέατος

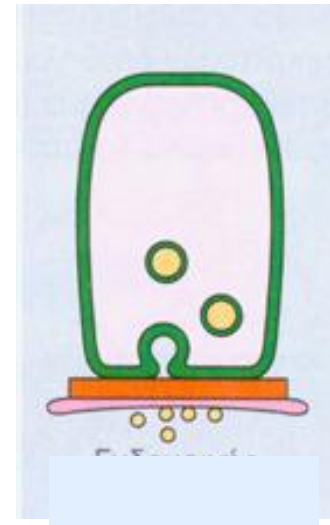


Απόσπαση **μέρους κυτταροπλάσματος** από την κορυφαία επιφάνεια του κυττάρου σε ελεύθερη επιφάνεια (αυλός), π.χ. λιπίδια στο μαστό



Αποβολή **ολόκληρου του κυττάρου** που περιέχει το έκκριμα σε ελεύθερη επιφάνεια (αυλός), π.χ. σμήγμα

Ενδοκρινής έκκριση

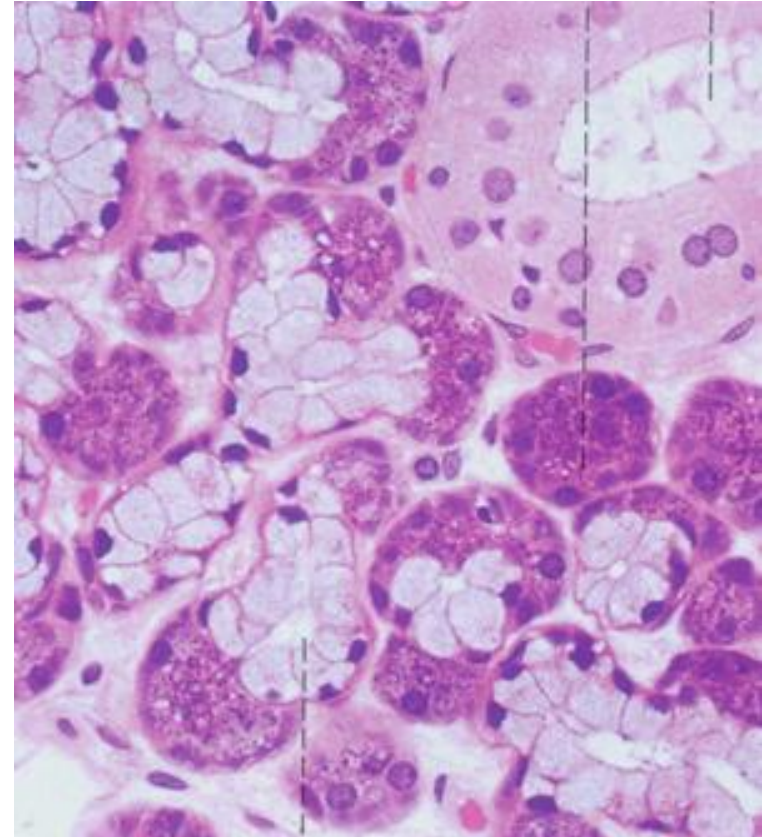


Εξωκυττάρωση εκκριτικού προϊόντος **από την πλάγια ή βασική** επιφάνεια του κυττάρου **απευθείας** στην **αιματική κυκλοφορία**

Τύποι έκκρισης

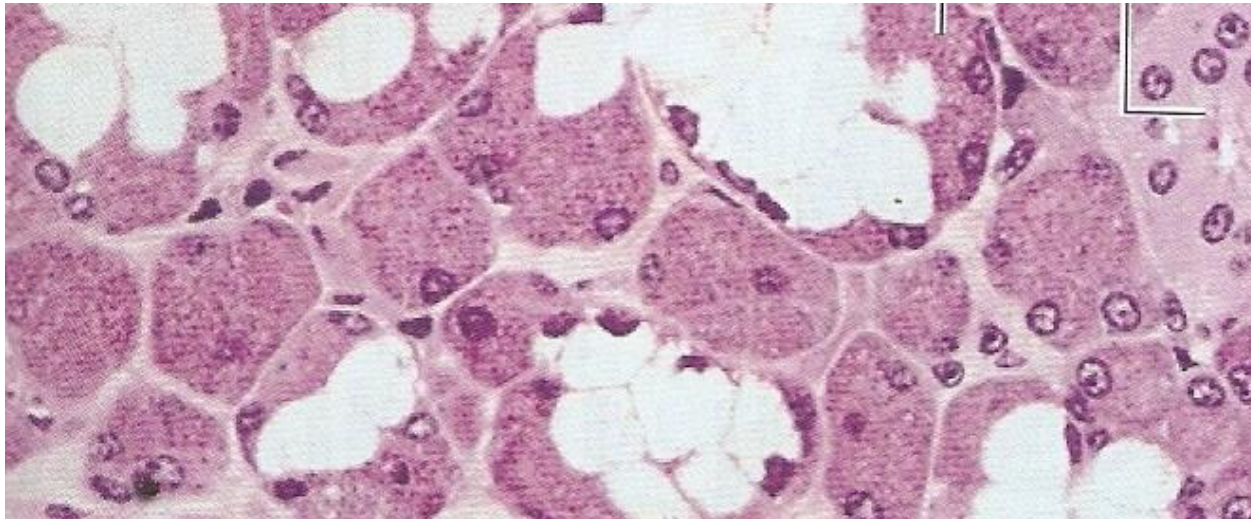
- **Βλεννώδεις αδένες** : προϊόντα πλούσια σε γλυκοπρωτεΐνες και νερό, εκκριτικά κυστίδια βλέννης, π.χ. υπογλώσσιος αδένας
- **Ορώδεις αδένες** : εκκρίσεις πλούσιες σε πρωτεΐνες και νερό, παρουσία κοκκίων ζυμογόνου, π.χ. παρωτίδα
- **Μεικτοί αδένες**: αποτελούνται από βλεννώδη και ορώδη κύτταρα, π.χ. υπογνάθιος αδένας

Ορώδης έκκριση



Βλεννώδης έκκριση

Συνέχεια στο εργαστήριο



Καλό διάβασμα