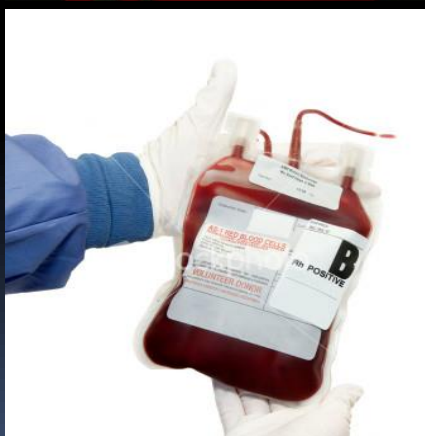
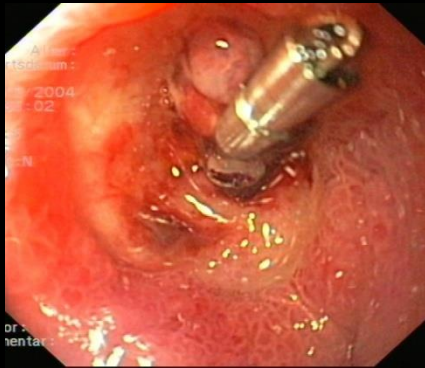
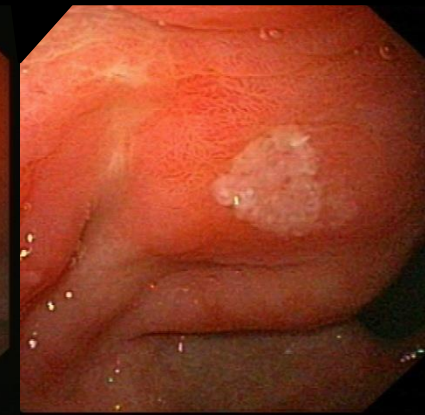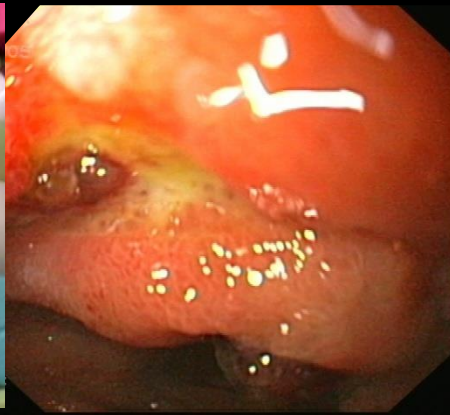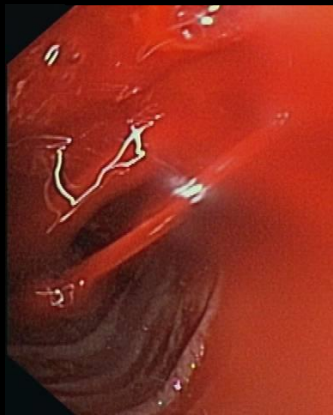ΕΛΚΟΣ ΣΤΟΜΑΧΟΥ - ΔΩΔΕΚΑΔΑΚΤΥΛΟΥ

Ιωάννης Σ. Παπανικολάου


**Καθηγητής
Παθολογίας-Γαστρεντερολογίας**

**Ηπατογαστρεντερολογική Μονάδα,
Β' Προπαιδευτική Παθολογική Κλινική,
Ιατρικής Σχολής Πανεπιστημίου Αθηνών,
Πανεπιστημιακό Γενικό Νοσοκομείο
«Αττικόν».**

ΚΛΙΝΙΚΟ ΠΕΡΙΣΤΑΤΙΚΟ:

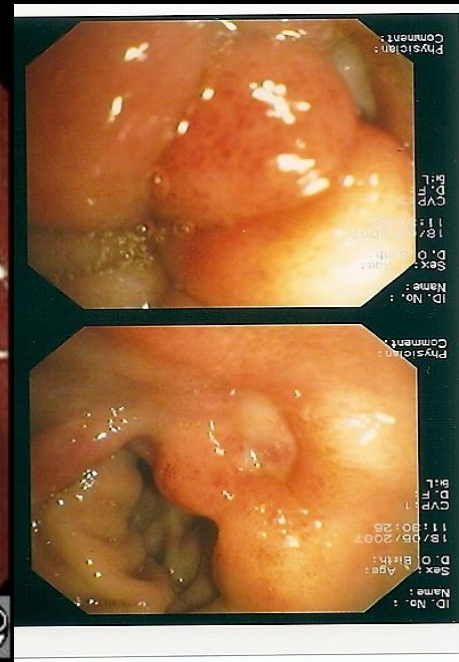
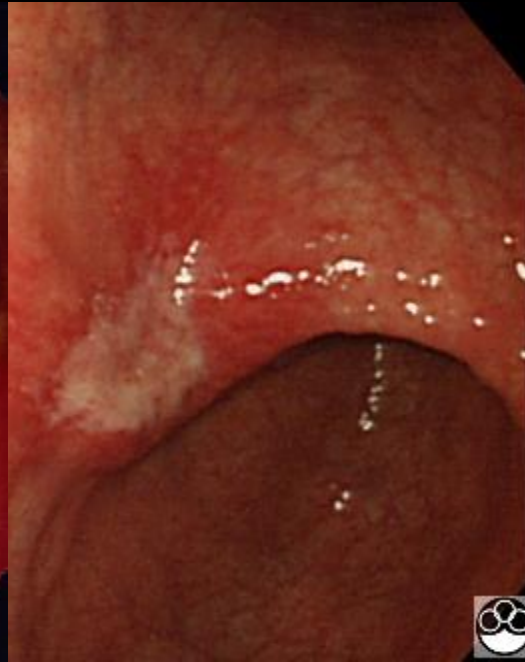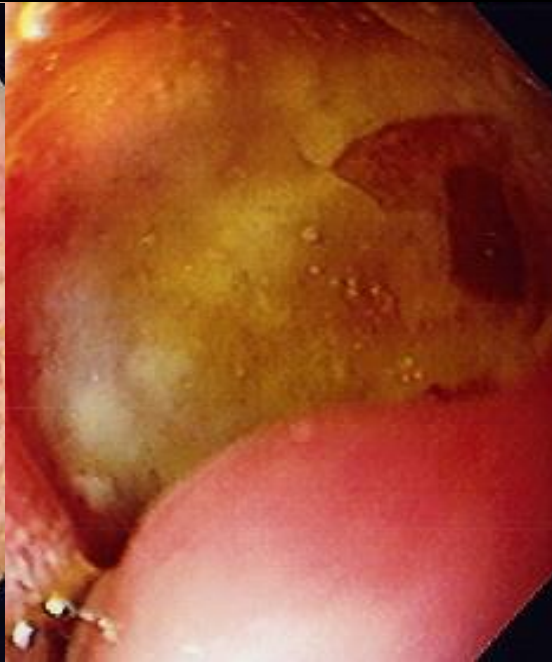
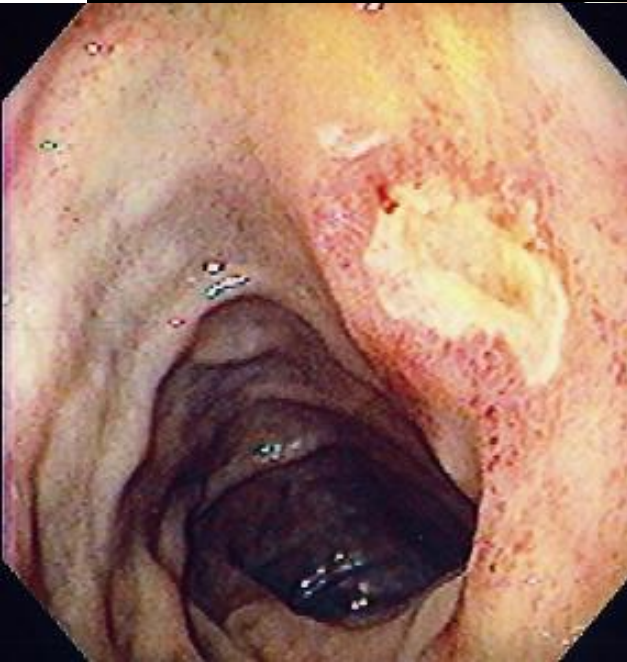
Ασθενής προσέρχεται στα ΤΕΠ

- **Επιγαστρικό άλγος**
- **Αίσθημα βάρους, αίσθημα κενού στομάχου**
- **Αίσθημα πείνας, όξινες ερυγές**
- **Μετεωρισμός, ναυτία, έμετος**
- **Σχέση με το φαγητό**
- **Πρώτη εκδήλωση οι επιπλοκές**



ΟΡΙΣΜΟΣ

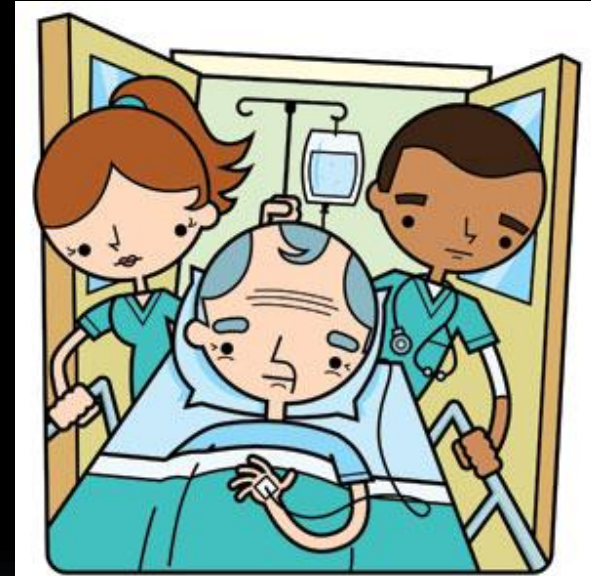Πεπτικό έλκος ονομάζεται έλλειμμα >5 mm του γαστροδωδεκαδακτυλικού βλεννογόνου που εκτείνεται στην υποβλεννογόνιο μυϊκή στοιβάδα ή και στον μυϊκό χιτώνα.



ΠΕΠΤΙΚΟ ΕΛΚΟΣ

Επιδημιολογικά δεδομένα

1. **1/10 άτομα**
θα παρουσιάσει
συμπτωματικό π. έλκος...
Εάν υπολογίσουμε τους
ασυμπτωματικούς
ασθενείς → **1/5**
2. Μείωση συχνότητας
τα τελευταία χρόνια
3. Άνδρες- Γυναίκες **2:1**



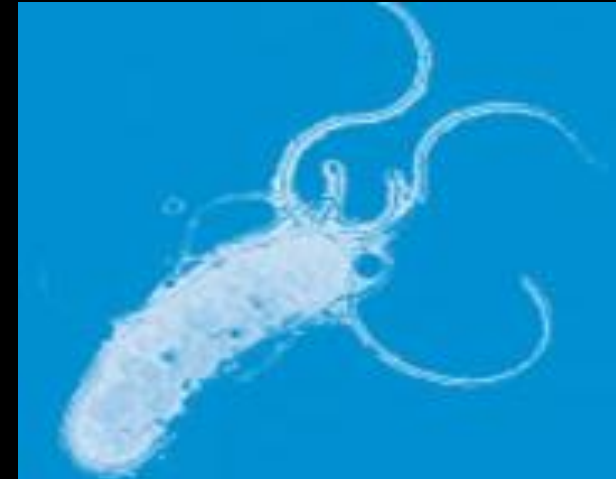ΑΙΤΙΟΠΑΘΟΓΕΝΕΙΑ ΠΕΠΤΙΚΟΥ ΕΛΚΟΥΣ

(«όπου υπάρχει οξύ υπάρχει έλκος»???)

“Επιθετικοί” vs. “αμυντικοί” παράγοντες

“Επιθετικοί” παράγοντες:

1. *Helicobacter pylori*
2. ΜΣΑΦ
3. Άλλα (Stress ulcer, νόσος Crohn)



ΠΕΠΤΙΚΟ ΕΛΚΟΣ

Αιτιοπαθογένεια

"Αμυντικοί" παράγοντες:

1. Πρώτη γραμμή άμυνας

A. Βλέννη

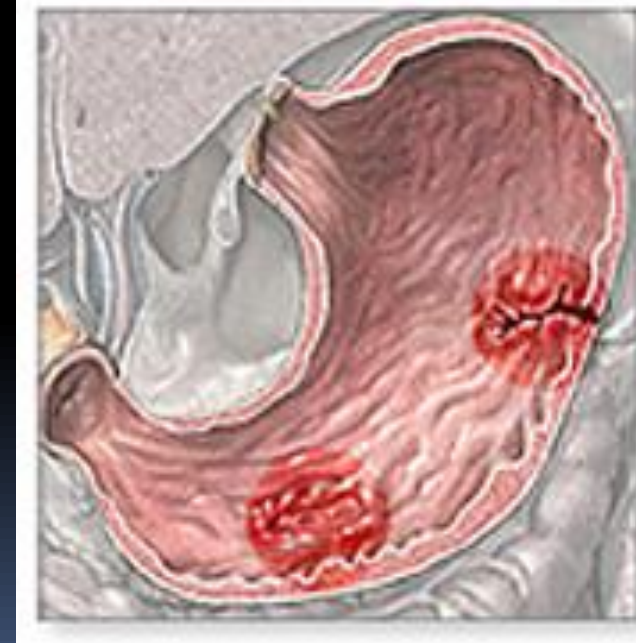
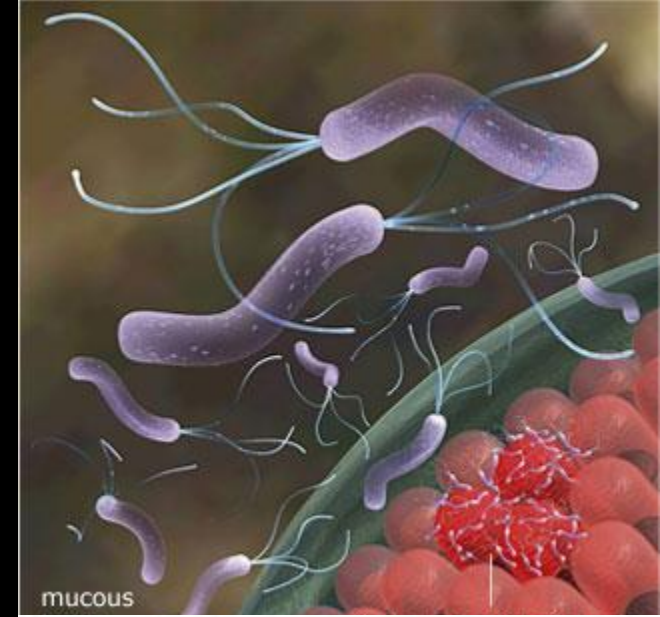
B. Διττανθρακικά (HCO_3)

2. Δεύτερη γραμμή άμυνας

A. Επιθηλιακά κύτταρα

3. Τρίτη γραμμή άμυνας

A. Αιματική ροή



ΠΕΠΤΙΚΟ ΕΛΚΟΣ

Αιτιοπαθογένεια

- **Πρώτη και δεύτερη** γραμμή αποκατάστασης της επιθηλιακής βλάβης (βλέννη, HCO_3 , επιθήλιο)
(προϋπόθεση \rightarrow ακεραιότητα της βασικής μεμβράνης)
- **Τρίτη** γραμμή αποκατάστασης της βλάβης (αιματική ροή)
 - \rightarrow Τραυματισμός βασικής μεμβράνης- κοκκιώδης ιστός- αγγειογένεση- επανασχηματισμός της βασικής μεμβράνης
 - \rightarrow Απομάκρυνση H^+ -προσφορά ενέργειας
- **«Τέταρτη»** γραμμή
Ενδογενείς προσταγλανδίνες
(Προάγουν έκκριση βλέννης, HCO_3
αιμάτωση βλεννογόνου - αναγέννηση επιθηλίου- μείωση διάχυσης H^+)

ΠΕΠΤΙΚΟ ΕΛΚΟΣ

Αιτιοπαθογένεια: *Helicobacter pylori*

- Σταθμός στην αιτιοπαθογένεια και θεραπευτική αντιμετώπιση του έλκους
- John Robin Warren και Barry Marshall (Nobel Ιατρικής το 2005)
- Μικρό αερόφιλο, Gram(-), σπειροειδές, μαστιγοφόρο βακτηρίδιο που παράγει διάφορα ένζυμα και τοξίνες
- Παραγωγή ουρεάσης
- CagA(+) - CagA(-)
ανάλογα από την ύπαρξη ή μη πρωτεάσης με ισχυρή αντιγονική (όχι τοξική) δράση




ΠΕΠΤΙΚΟ ΕΛΚΟΣ

Αιτιοπαθογένεια: *Helicobacter pylori*

1. Η συχνότητα μόλυνσης στην Ελλάδα υγιών ενηλίκων κυμαίνεται στο 60%
2. Τρόπος μετάδοσης → άγνωστος
Στοματο- στοματική και (?)
κοπρανοστοματική οδός

Παγκόσμια κατανομή
→ Πτωτική τάση



Ιωάννης Λυκούδης, 1910-1980



ΠΕΠΤΙΚΟ ΕΛΚΟΣ

Αιτιοπαθογένεια: *Helicobacter pylori*

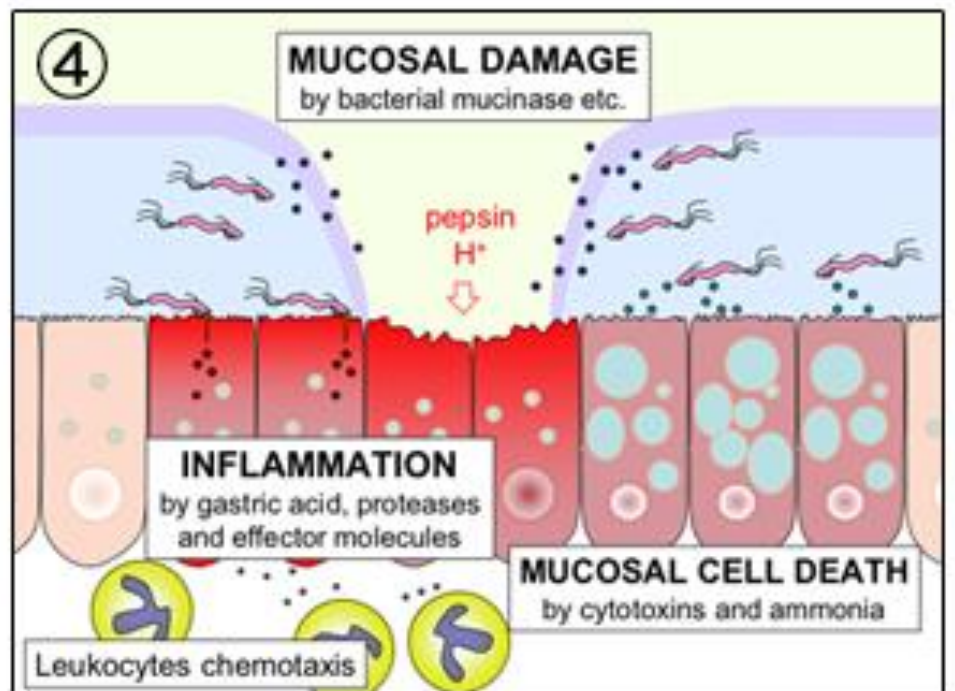
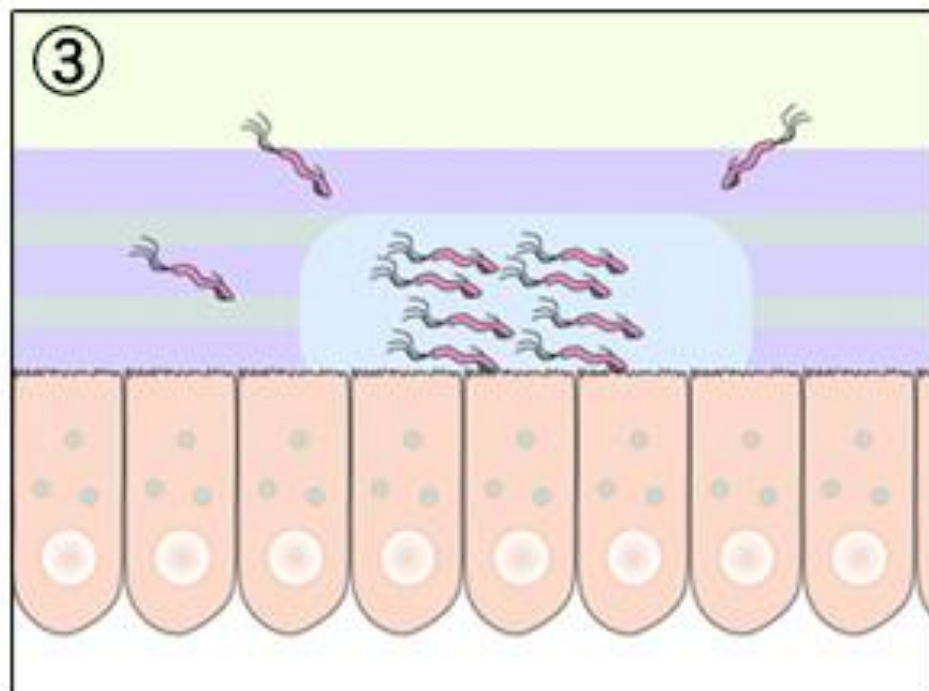
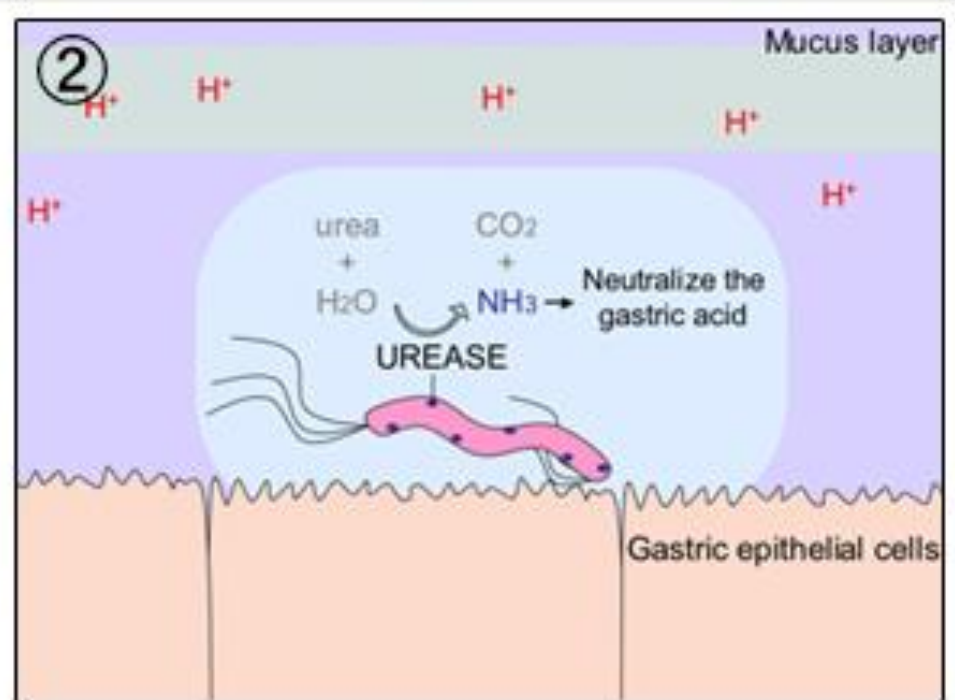
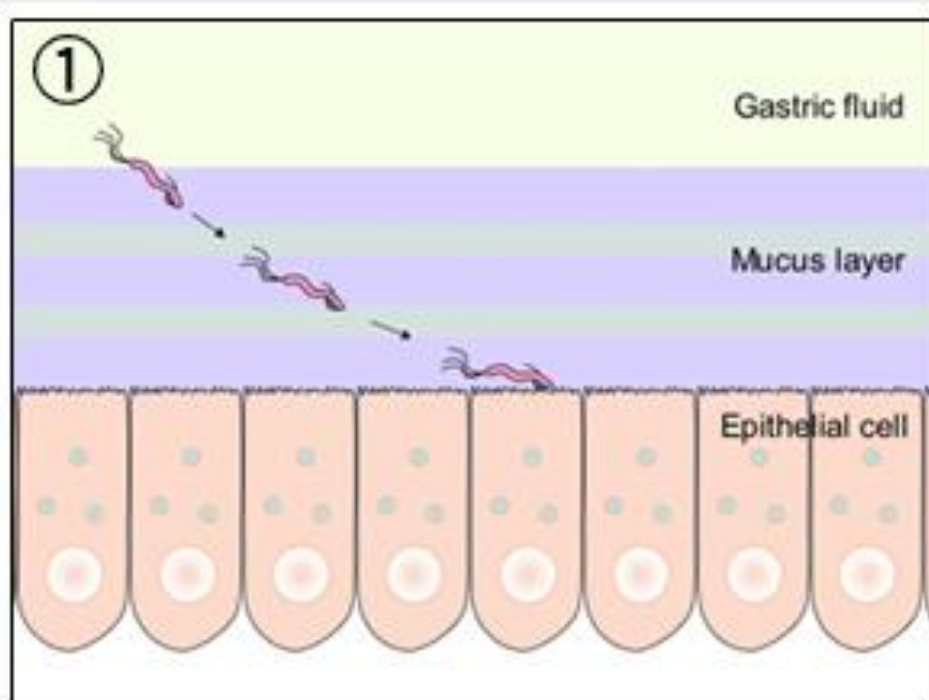
1. Γαστρίτις → κυρίως στο άντρο
2. Το HP ανιχνεύεται στο **90% έλκους 12/δ** και **80% έλκους στομάχου**
3. **Εκρίζωση HP** → πλήρης **επούλωση** έλκους και **μη-εμφάνιση υποτροπών**
4. **10-15%** μολυνθέντων με HP θα εμφανίσει **έλκος**

ΠΕΠΤΙΚΟ ΕΛΚΟΣ

Αιτιοπαθογένεια:

Helicobacter pylori και **φλεγμονή**

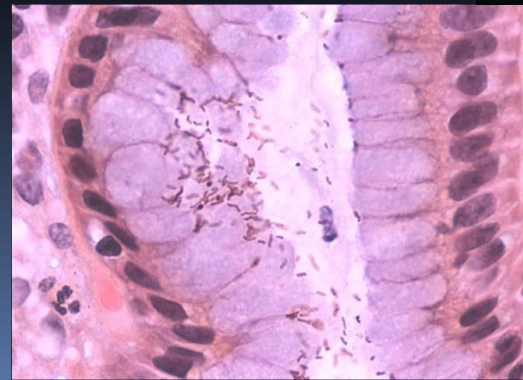
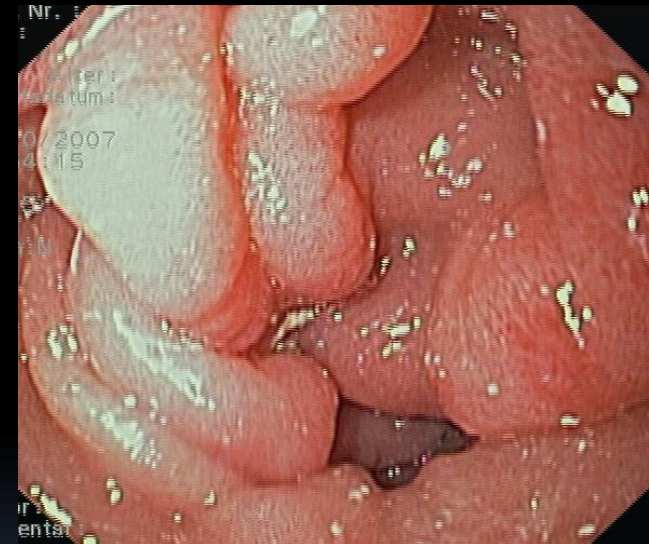
1. Αποικίζει τον γαστρικό βλεννογόνο
2. Αποδομεί την βλέννη με πρωτεάσες
3. Επικολλάται στα επιθηλιακά κύτταρα
4. Προκαλεί φλεγμονώδη και ανοσολογική αντίδραση:
 - Κυτταροκίνες, IL-1, IL-6, TNF-α, IL-8
 - Διέγερση B κυττάρων
 - Παραγωγή (τοπικά και συστηματικά) IgA και IgG αντισωμάτων
 - Η IL-8 χημειοτακτικός παράγων αθροίσεως πολυμορφοκυττάρων



ΠΕΠΤΙΚΟ ΕΛΚΟΣ

Αιτιοπαθογένεια: *Helicobacter pylori* και έλκος 12/δακτύλου

1. Αύξηση παραγωγής HCl
2. PH <2,5
3. Γαστρική μετάπλαση βλεννογόνου δωδεκαδακτύλου
4. Αποικισμός 12/δακτύλου με HP
5. Φλεγμονή και έλκος



ΠΕΠΤΙΚΟ ΕΛΚΟΣ - ΜΣΑΦ/ασπιρίνη

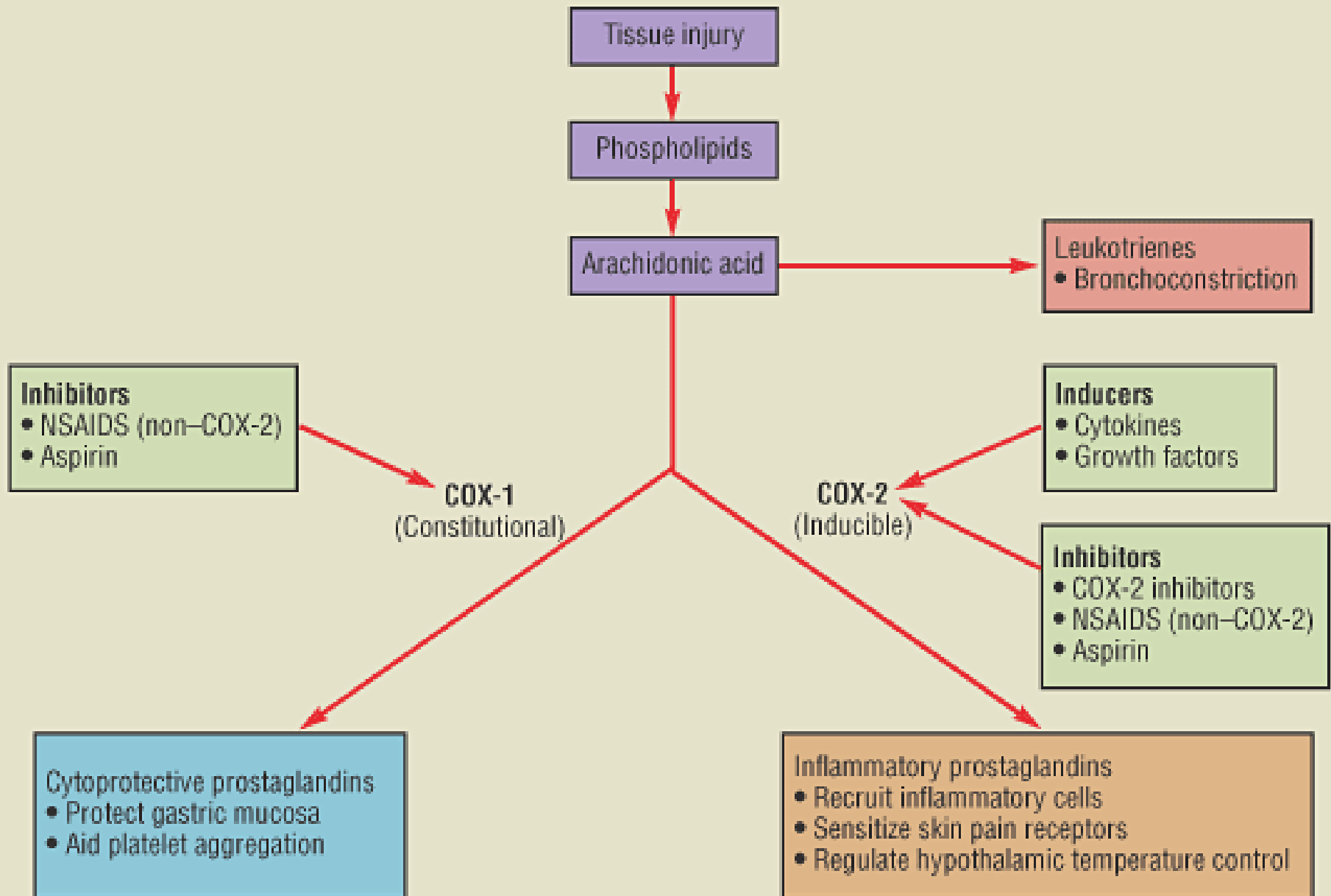
*Κατανάλωση ΜΣΑΦ/ασπιρίνης (ASA):
Συχνή πραγματικότητα παγκοσμίως*

- Περίπου 30 εκατομμύρια άνθρωποι παγκοσμίως λαμβάνουν ΜΣΑΦ καθημερινά
- 500 εκατομμύρια συνταγές αναγράφονται κάθε χρόνο
- >30% άνω των 40 ετών λαμβάνει ASA (ΗΠΑ)
- Η χρήση των ΜΣΑΦ+ASA αυξάνεται



ΠΕΠΤΙΚΟ ΕΛΚΟΣ: ΜΣΑΦ

Παράγοντες κινδύνου για ανάπτυξη επιπλοκών από το

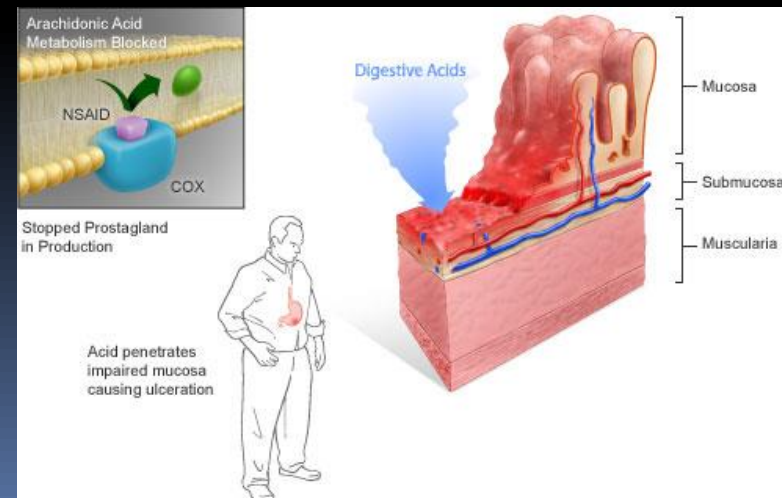


ΠΕΠΤΙΚΟ ΕΛΚΟΣ

ΜΣΑΦ:

Μέτρα πρόληψης τοξικότητας

1. Αποφυγή υψηλών δόσεων ΜΣΑΦ
2. Έλεγχος ΗΡ και θεραπεία πριν την χορήγηση



H. pylori



Κυτταροκίνες,
LPS κλπ

Τοπική/Συστηματική
δράση

Ασπιρίνη/
NSAIDs



ΠΡΟΣΤΑΤΕΥΤΙΚΟΙ
ΠΑΡΑΓΟΝΤΕΣ

ΒΛΑΠΤΙΚΟΙ
ΠΑΡΑΓΟΝΤΕΣ

Όξινο
περιβάλλον

HCl

Πεψίνη

Βλέννη

Ουδέτερο
περιβάλλον

Διττανθρακικά

Προσταγλανδίνες

Φλεγμονή

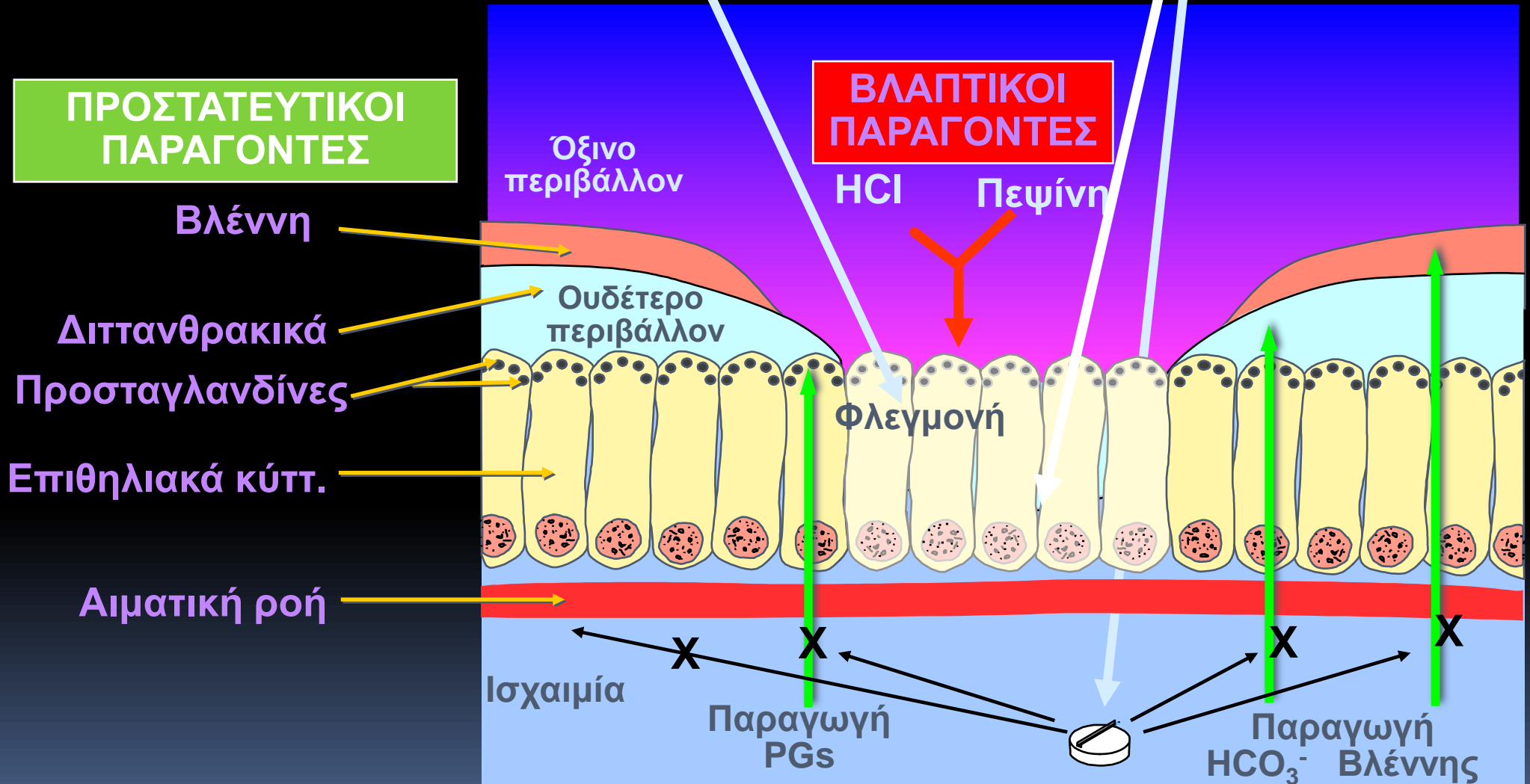
Επιθηλιακά κύττ.

Αιματική ροή

Ισχαιμία

Παραγωγή
PGs

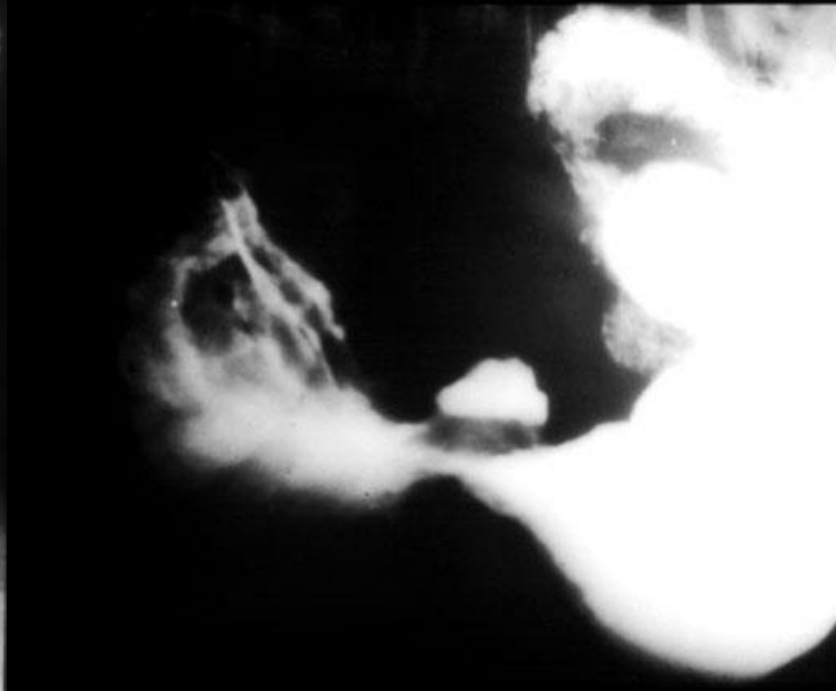
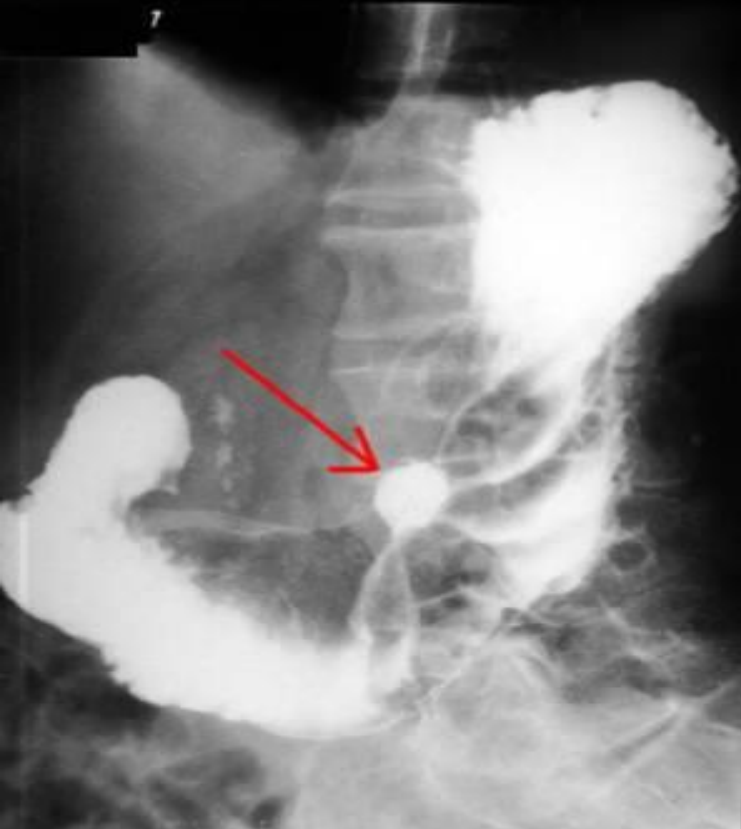Παραγωγή
HCO₃⁻ Βλέννης



ΠΕΠΤΙΚΟ ΕΛΚΟΣ

Διάγνωση

1. Ακτινολογικός έλεγχος
2. Ενδοσκόπηση



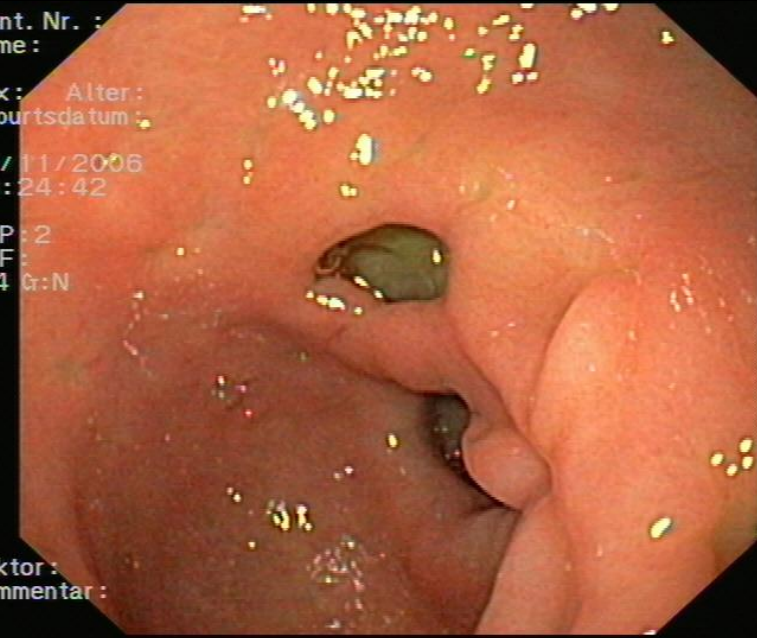Ident. Nr. :
Name :

Sex : Alter :
Geburtsdatum :

14/11/2006
18:24:42

CVP : 2
D. F. :
Er : 4 Gr : N

Doktor :
Kommentar :



ID. No. :
Name :

Sex : Age :
D. O. Birth :

18/06/2007
11:50:30

CVP : 2
D. F. :
Er : L

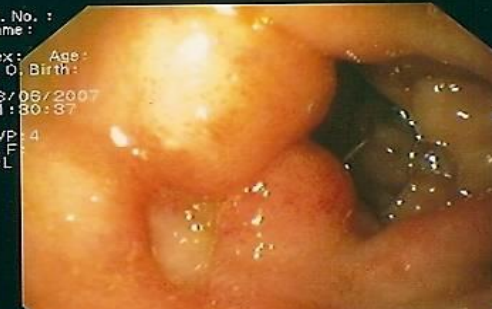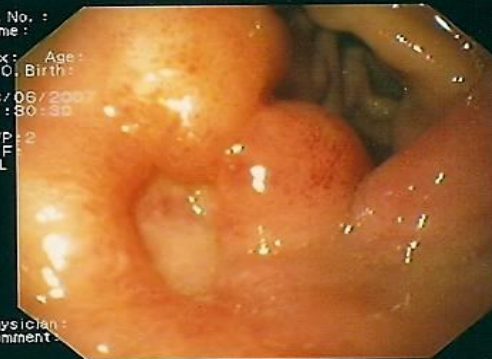Physician :
Comment :

ID. No. :
Name :

Sex : Age :
D. O. Birth :

18/06/2007
11:30:37

CVP : 4
D. F. :
Er : L



ΠΕΠΤΙΚΟ ΕΛΚΟΣ: ενδοσκόπηση

1. Διάγνωση
2. Βιοψίες (Έλεγχος για ΗΡ)

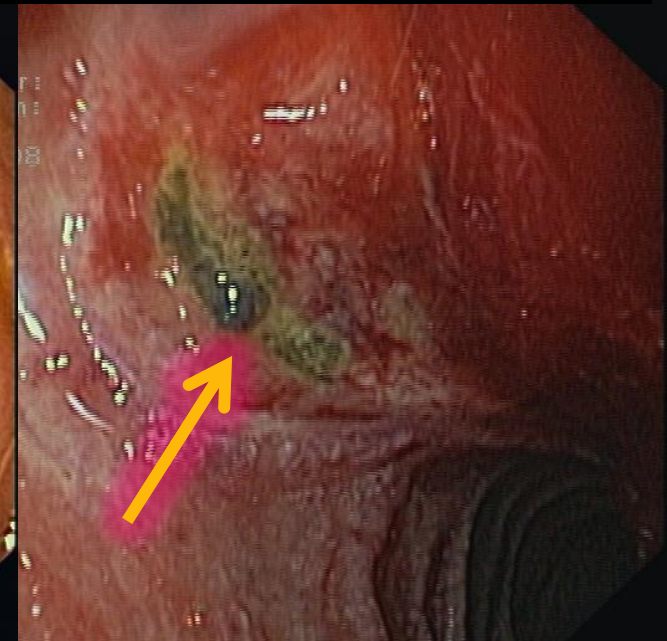
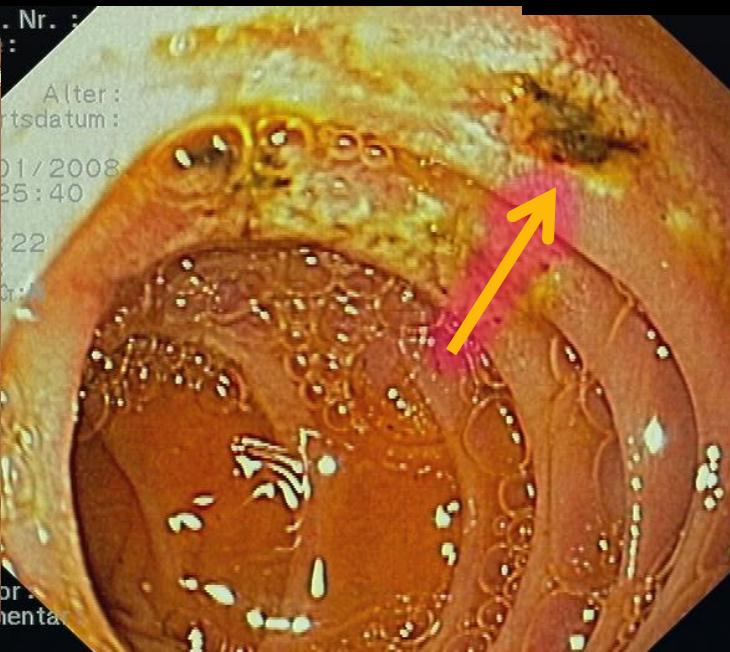
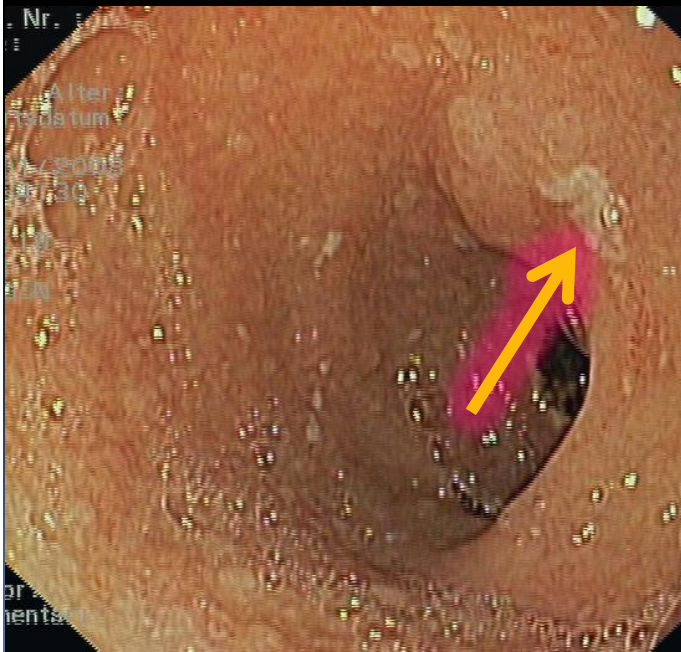
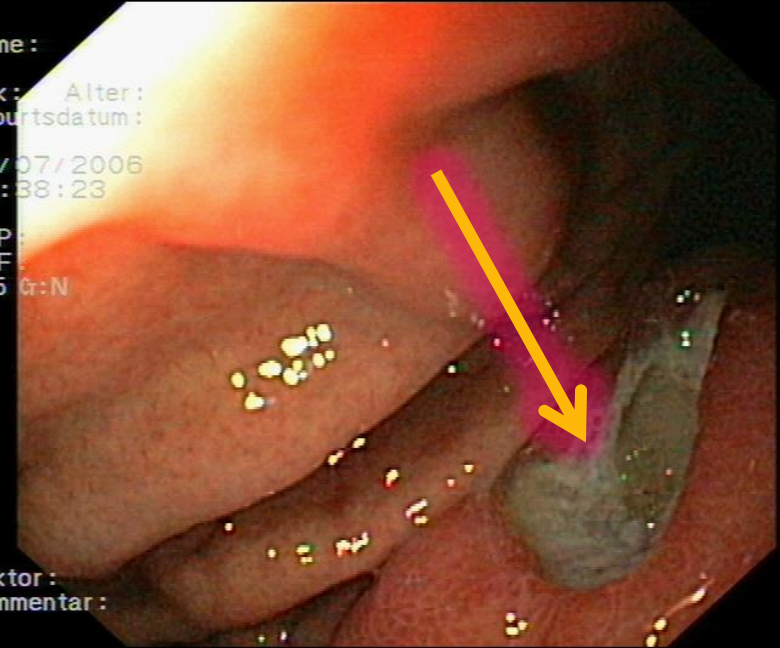
Name :

Sex : Alter :
Geburtsdatum :

20/07/2006
09:38:23

CVP :
D. F. :
Et:5 Gr:N

Doktor :
Kommentar :



ΠΕΠΤΙΚΟ ΕΛΚΟΣ: Θεραπεία

Σκοποί θεραπείας

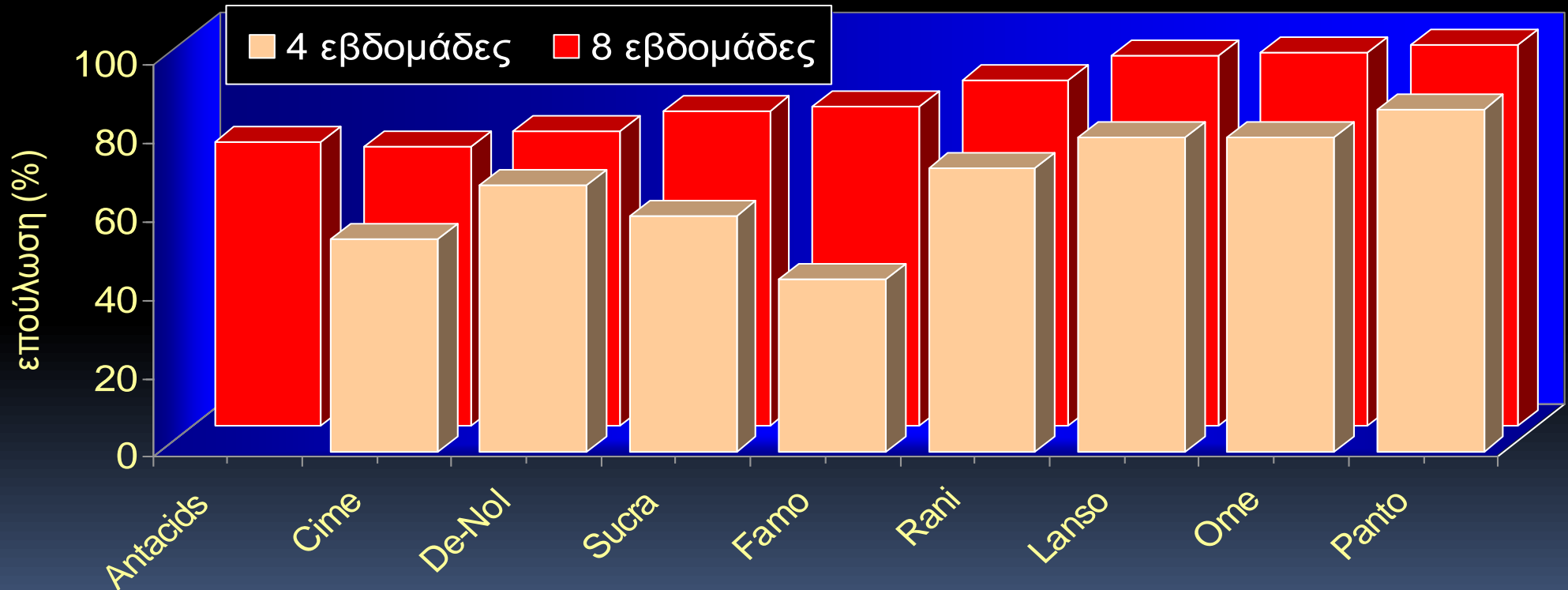
- Ταχεία ύφεση του πόνου
- Ταχεία επούλωση του έλκους
- Αμελητέο ποσοστό παρενεργειών
- Πρόληψη υποτροπών
- Αποδοχή από τον ασθενή του θεραπευτικού σχήματος

"No acid, no ulcer"

Karl Schwarz 1910

Έλκος στομάχου

Αποτελέσματα θεραπείας



Πίνακας 1. Προτεινόμενος αλγόριθμος θεραπείας ασθενών με λοίμωξη με *H. pylori*.

1ης γραμμής

Κλασικό τριπλό σχήμα για ≥ 7 ημέρες:

PPI x2 + κλαριθρομυκίνη 500 mg x2 + αμοξυκιλλίνη 1 g x2

ή

RBC 400 mg x2 + κλαριθρομυκίνη 500 mg x2 + αμοξυκιλλίνη 1 g x2



2ης γραμμής

Κλασικό τετραπλό σχήμα για 10-14 ημέρες:

PPI x2 + βισμούθιο 300 (120) mg x4 + μετρονιδαζόλη 500 mg x3 + τετρακυκλίνη 500 mg x2

ή

RBC 400 mg x2 + μετρονιδαζόλη 500 mg x3 + τετρακυκλίνη 500 mg x2



3ης γραμμής

Σχεδιασμός σχήματος (10-14 ημερών) μετά από **καλλιέργεια και αντιβιογράμμα**

ή

PPI x2 + αμοξυκιλλίνη 1 g x2 + **λεβοφλοξασίνη** 500 mg x2 για 10 ημέρες



4ης γραμμής

Σχεδιασμός σχήματος (10-14 ημερών) μετά από **καλλιέργεια και αντιβιογράμμα**

ή

PPI x2 + αμοξυκιλλίνη 1 g x2 + **ριφαμπουτίνη** 300 mg x1 για 10 ημέρες

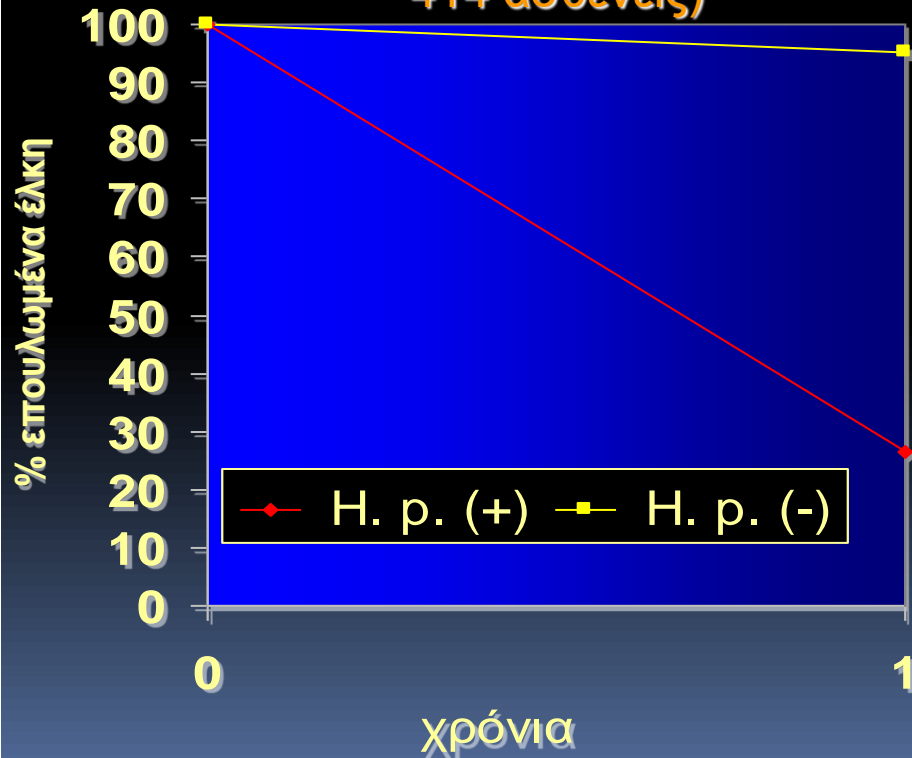
PPI: proton pump inhibitor (αναστολέας αντλίας πρωτονίων)

RBC: ranitidine bismuth citrate (κιτρικό βισμούθιο ρανιτιδίνης)

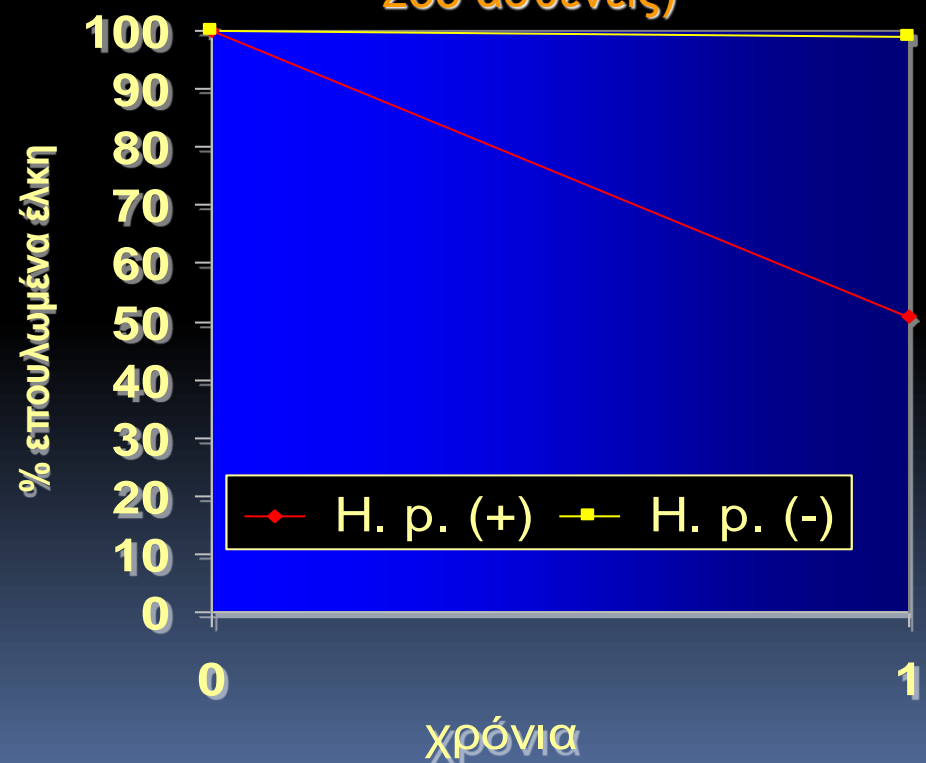
Υποτροπή πεπτικού έλκους μετά από θεραπεία, σε σχέση με τον αποικισμό του γαστρικού βλεννογόνου από *H. pylori*

adapted from Rauws, B. Clin Gastro 1995;9:529

έλκος δωδεκαδακτύλου (7 δημοσιεύσεις, 414 ασθενείς)



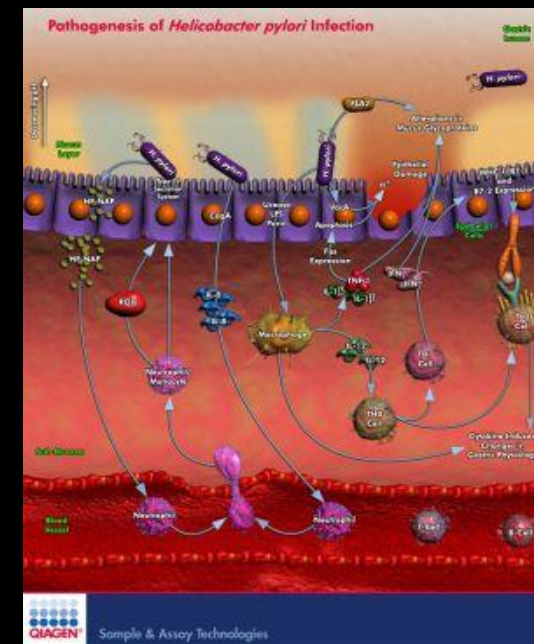
έλκος στομάχου (3 δημοσιεύσεις, 235 ασθενείς)



ΠΕΠΤΙΚΟ ΕΛΚΟΣ

Helicobacter pylori: πότε δίνουμε θεραπεία?

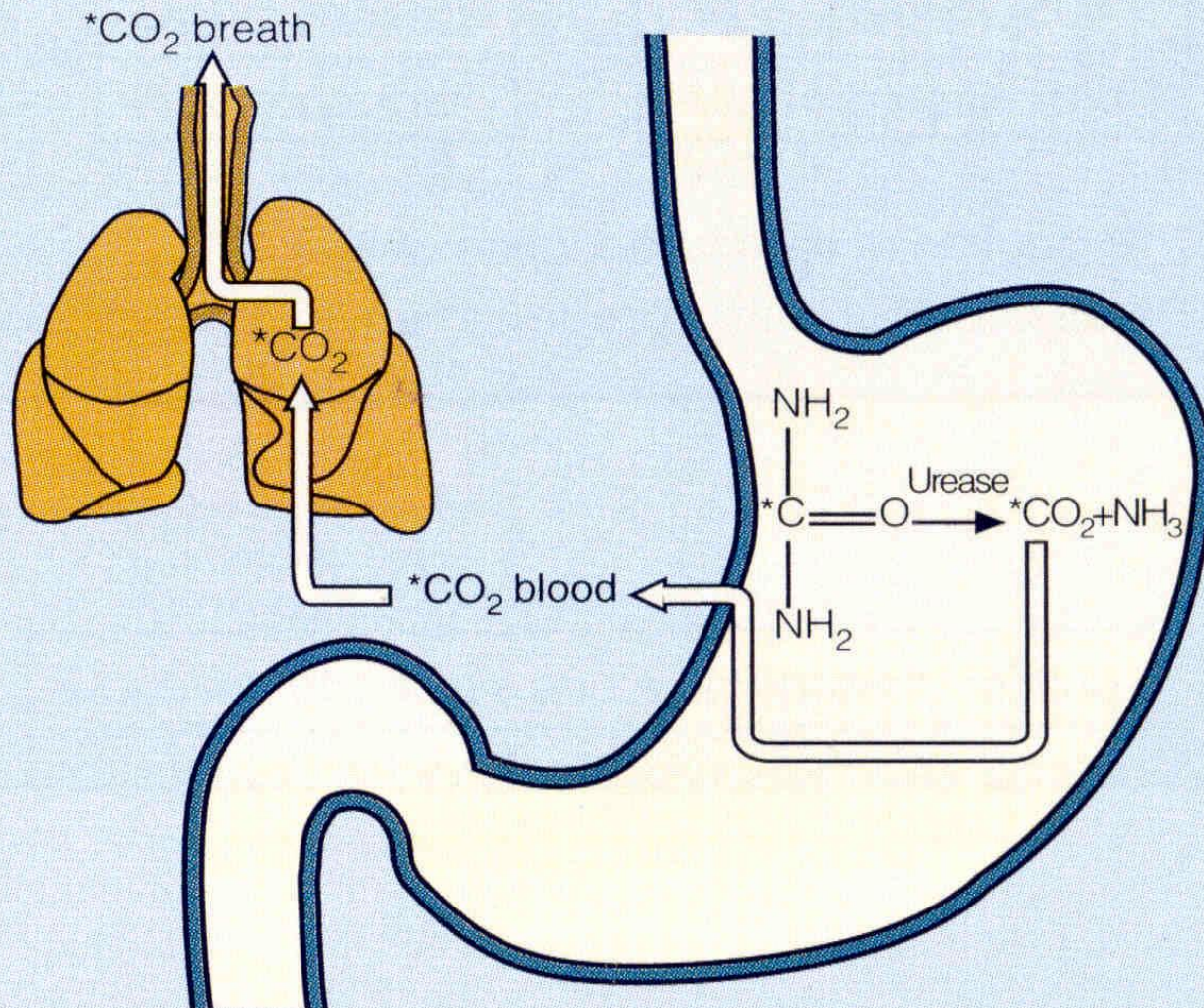
1. Γαστρικό και δωδεκαδακτυλικό **έλκος** (ενεργό ή όχι, και επιπλεγμένο)
2. **MALT** λέμφωμα
3. Ατροφική γαστρίτις
4. Μετά από εκτομή Ca στομάχου
5. Ασθενείς με α' βαθμό συγγένειας με ασθενείς με γαστρικό Ca
6. Επιθυμία του ασθενούς (μετά συζήτηση με τον γιατρό του)
7. Προγραμματιζόμενη θεραπεία με ΜΣΑΦ



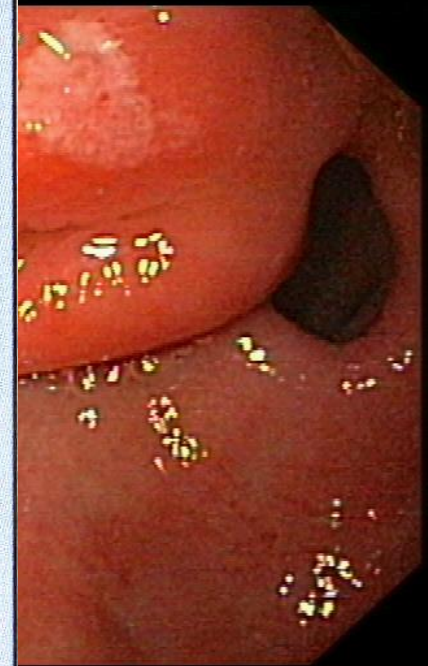Helicobacter pylori:

αίτιο

Urea breath test



οδηγίες)



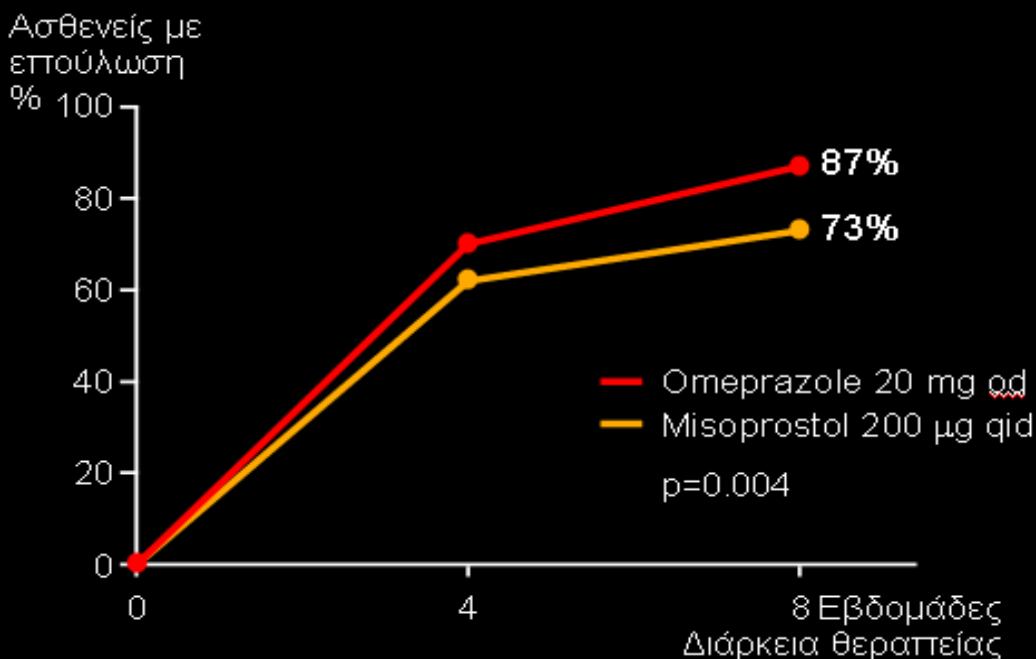
1. Απο
 2. Αντο
 3. Όξι
 4. Κάπ
 5. Ανα
- CagA

ΜΣΑΦ και πεπτικό έλκος

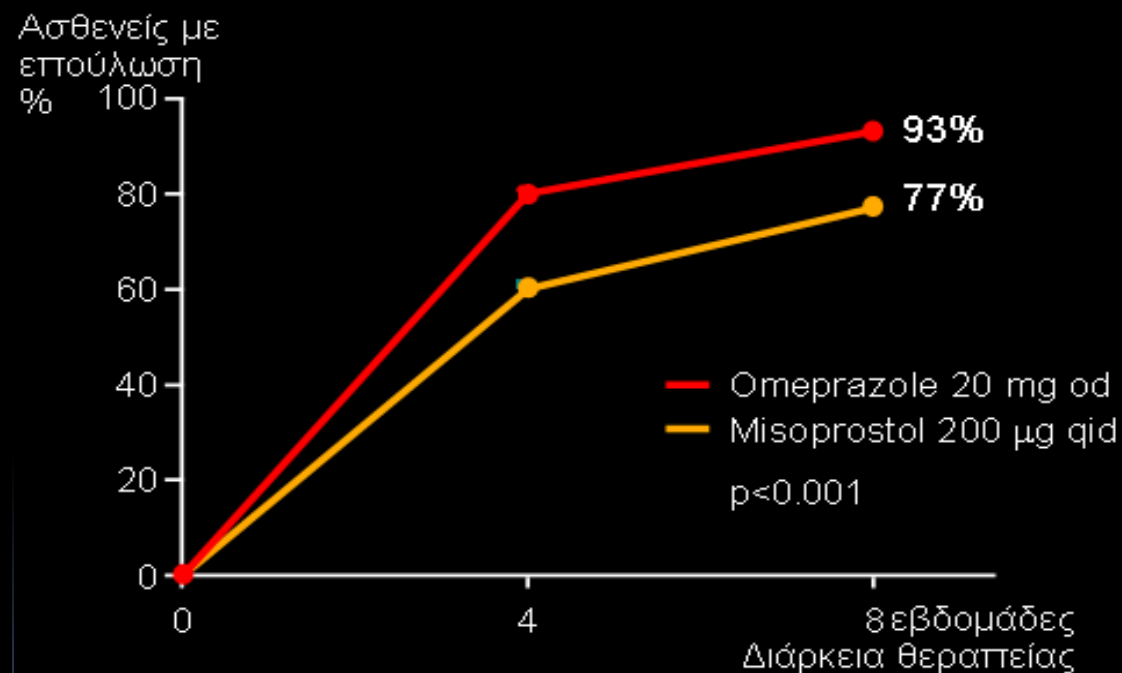
- Θεραπεία πεπτικού έλκους σε ασθενείς που λαμβάνουν ΜΣΑΦ
- Πρόληψη υποτροπής πεπτικού έλκους και των επιπλοκών του σε ασθενείς που πρέπει να λάβουν ΜΣΑΦ
- Προληπτική θεραπεία σε ασθενείς που λαμβάνουν ΜΣΑΦ

Επούλωσης έλκους από ΜΣΑΦ: omeprazole vs misoprostol

Γαστρικό έλκος

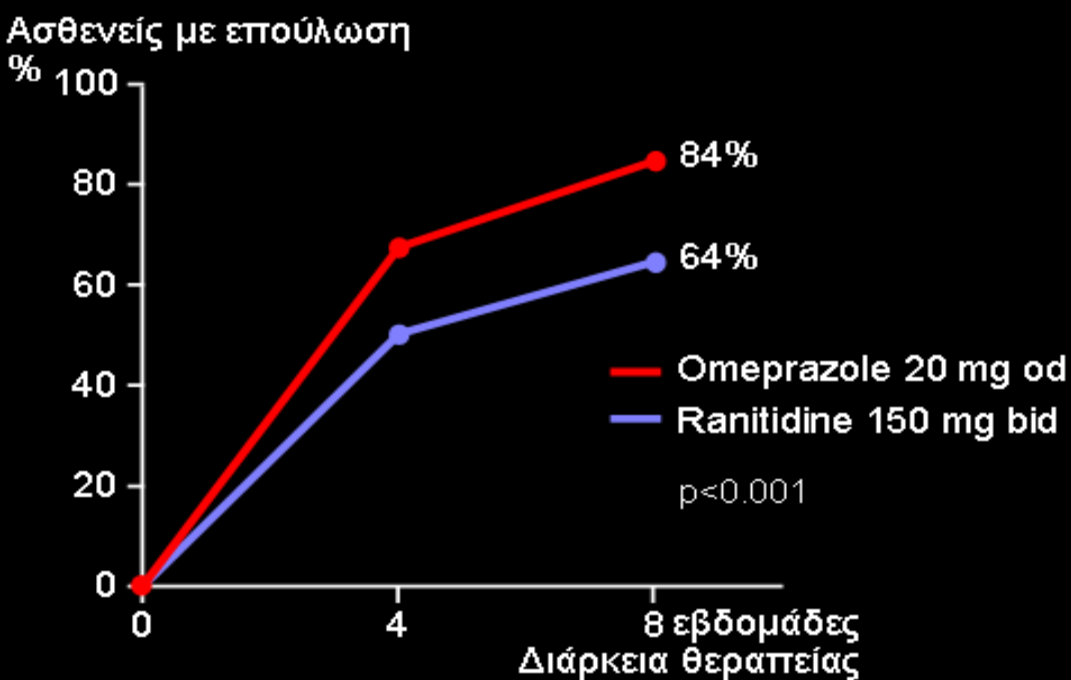


12δακτυλικό έλκος

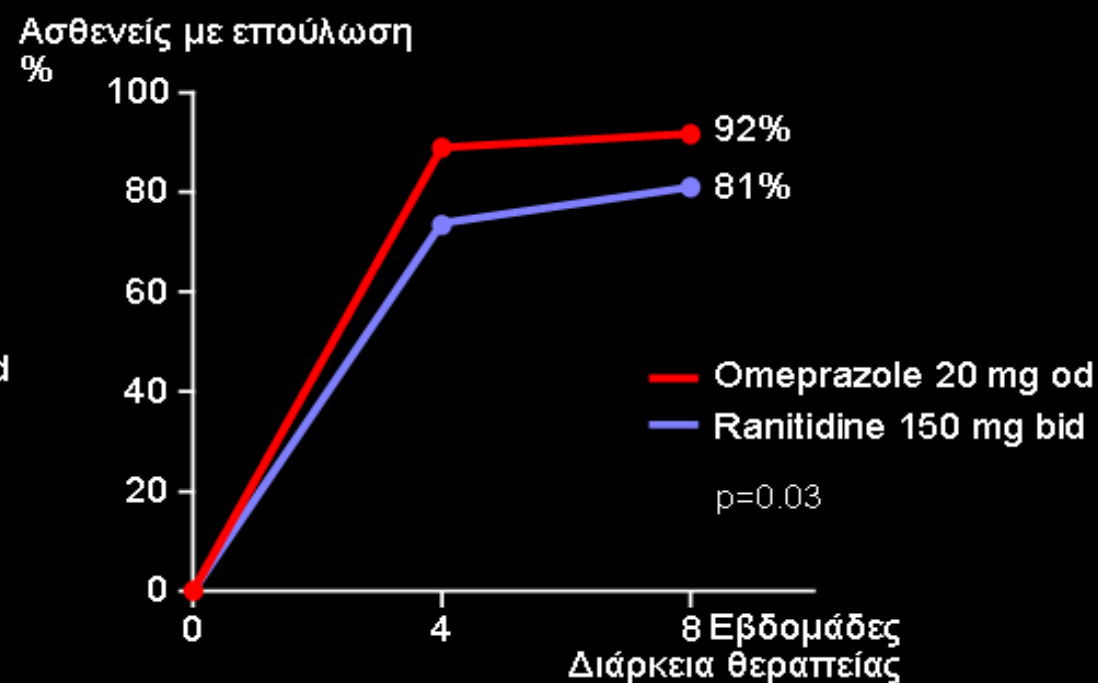


Επούλωσης έλκους από ΜΣΑΦ: omeprazole vs ranitidine

Γαστρικό έλκος έλκος



12δακτυλικό έλκος



Πρόληψη της υποτροπής της επιπλοκής του έλκους σε ασθενείς που λαμβάνουν ΜΣΑΦ

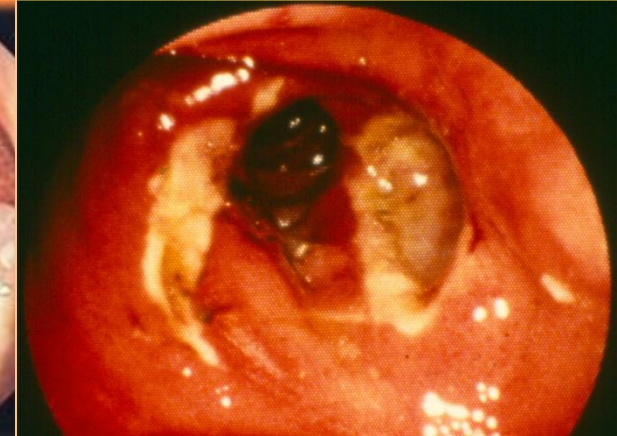
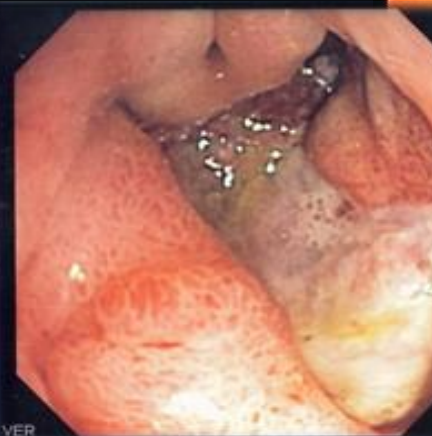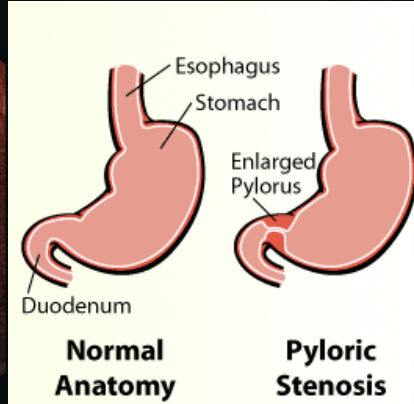
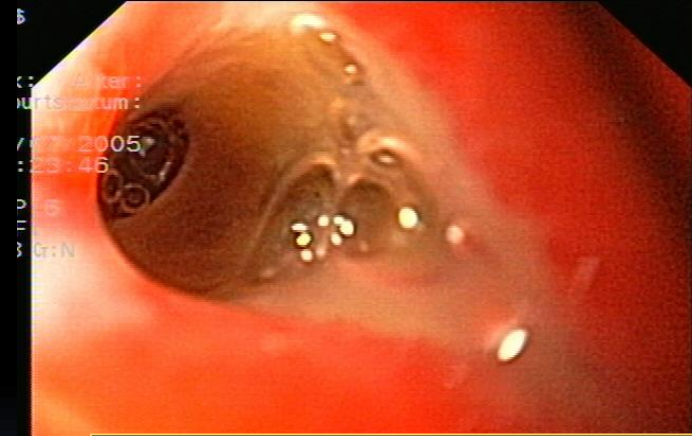
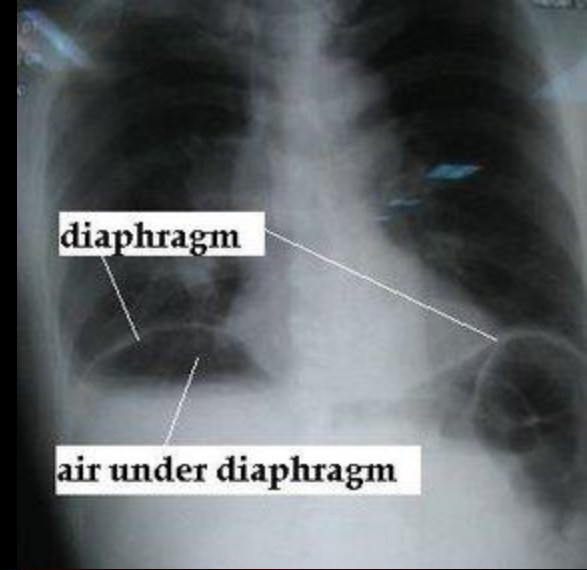
- Προσοχή στη χορήγηση ΜΣΑΦ/Ασπιρίνης
- Εξουδετέρωση βλαπτικών παραγόντων
- Συγχορήγηση προστατευτικών φαρμάκων
- Χορήγηση ασφαλέστερων φαρμάκων
 - Συνδυασμοί

ΕΠΙΠΛΟΚΕΣ ΕΛΚΟΥΣ

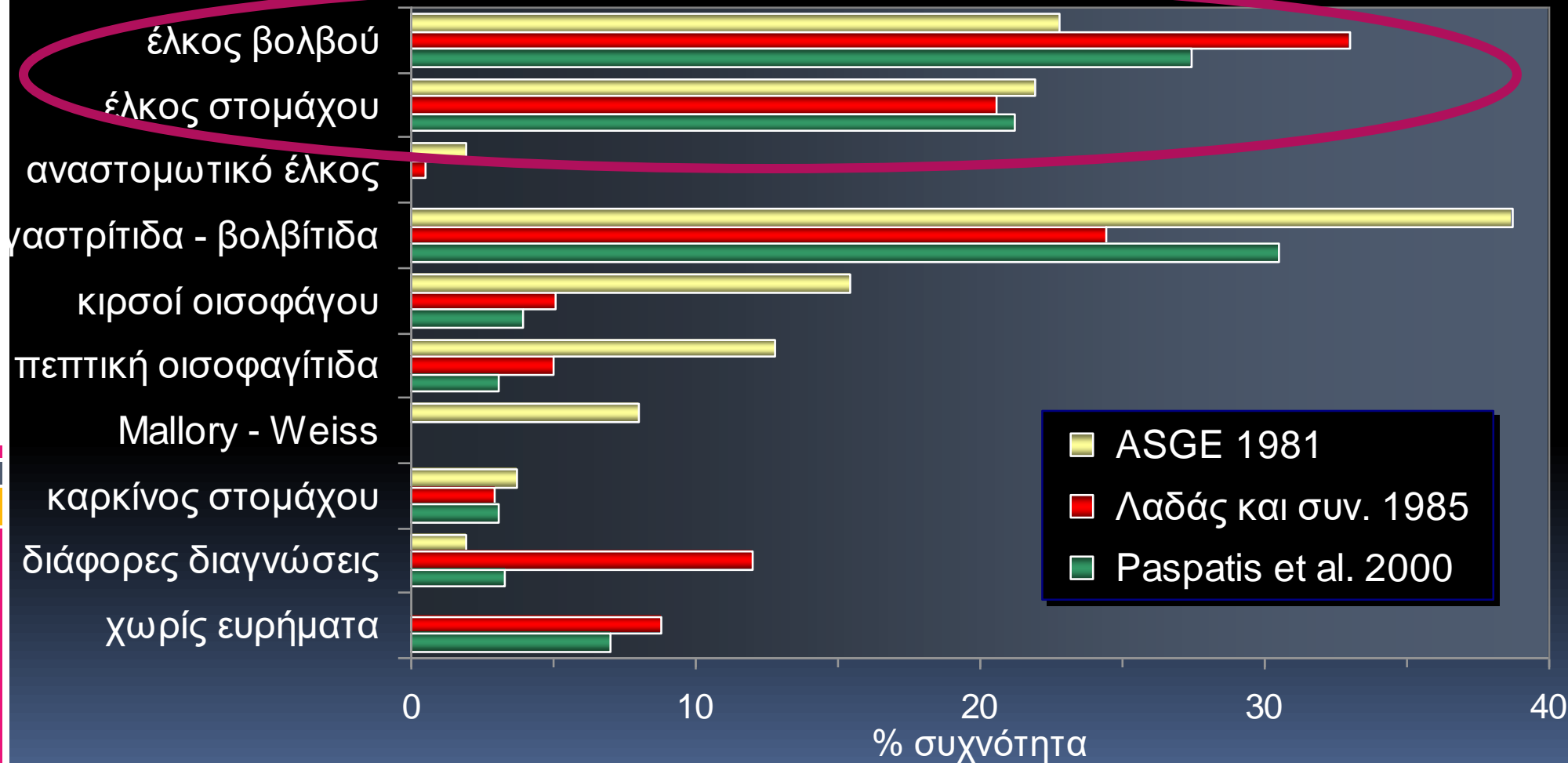
1. Αιμορραγία

2. Διάτρηση

3. Πυλωρική στένωση



Αιτίες οξείας αιμορραγίας από το ανώτερο πεπτικό σύστημα (ΟΑΑΠΣ)



ΑΡΧΙΚΗ ΠΡΟΣΕΓΓΙΣΗ ΤΟΥ ΑΣΘΕΝΟΥΣ

- **Ταχεία εκτίμηση της γενικής του κατάστασης**
(οξεία-χρονία αιμορραγία, αιμοδυναμικά σταθερός ή ασταθής, προέλευση της αιμορραγίας από το ανώτερο ή το κατώτερο πεπτικό???)
- **Άμεσες κινήσεις:**
 - εκτίμηση **ζωτικών σημείων**
 - επισκόπηση δέρματος και βλεννογόνων
(**σημεία καταπληξίας**)
 - **επείγοντα εργαστηριακά** (Hb, βιοχημικά, πηκτικότητα, διασταύρωση)
 - εξασφάλιση κατά προτίμηση **2 καλών φλεβικών γραμμών**

Φυσική εξέλιξη της αιμορραγίας από πεπτικό έλκος

ΠΟΙΟΣ Ο ΡΟΛΟΣ ΤΗΣ ΕΝΔΟΣΚΟΠΗΣΗΣ ΚΑΙ ΤΗΣ ΦΑΡΜΑΚΕΥΤΙΚΗΣ ΑΓΩΓΗΣ???

Υποτροπή
20%

Χειρουργική θεραπεία
5%

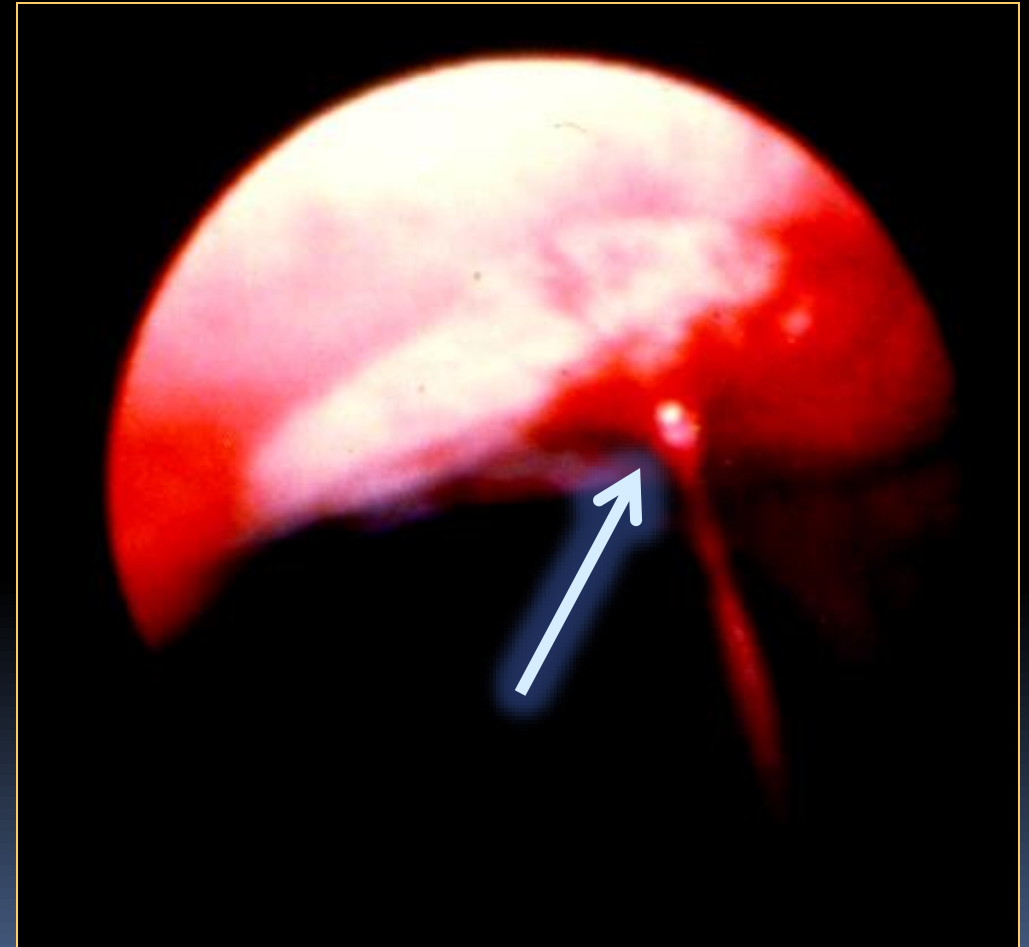
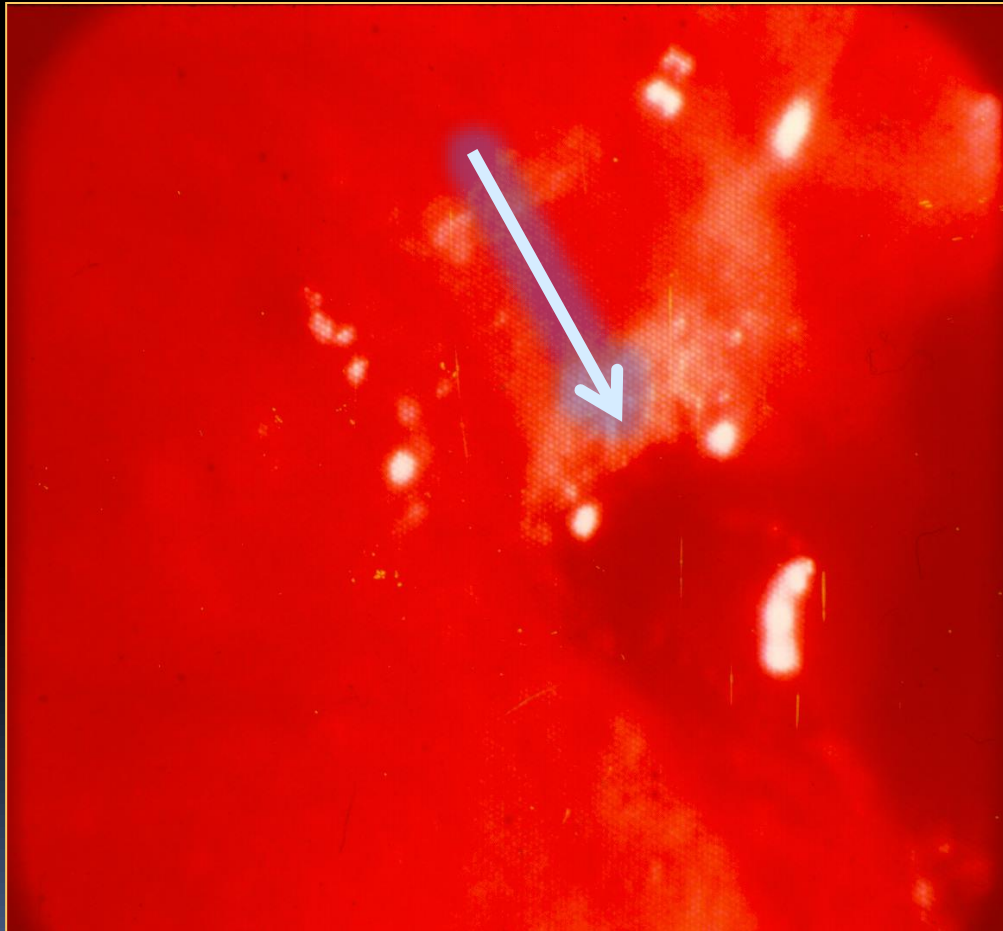
Συνολική θνητότητα: 5-10%

Επείγουσα ενδοσκοπήση

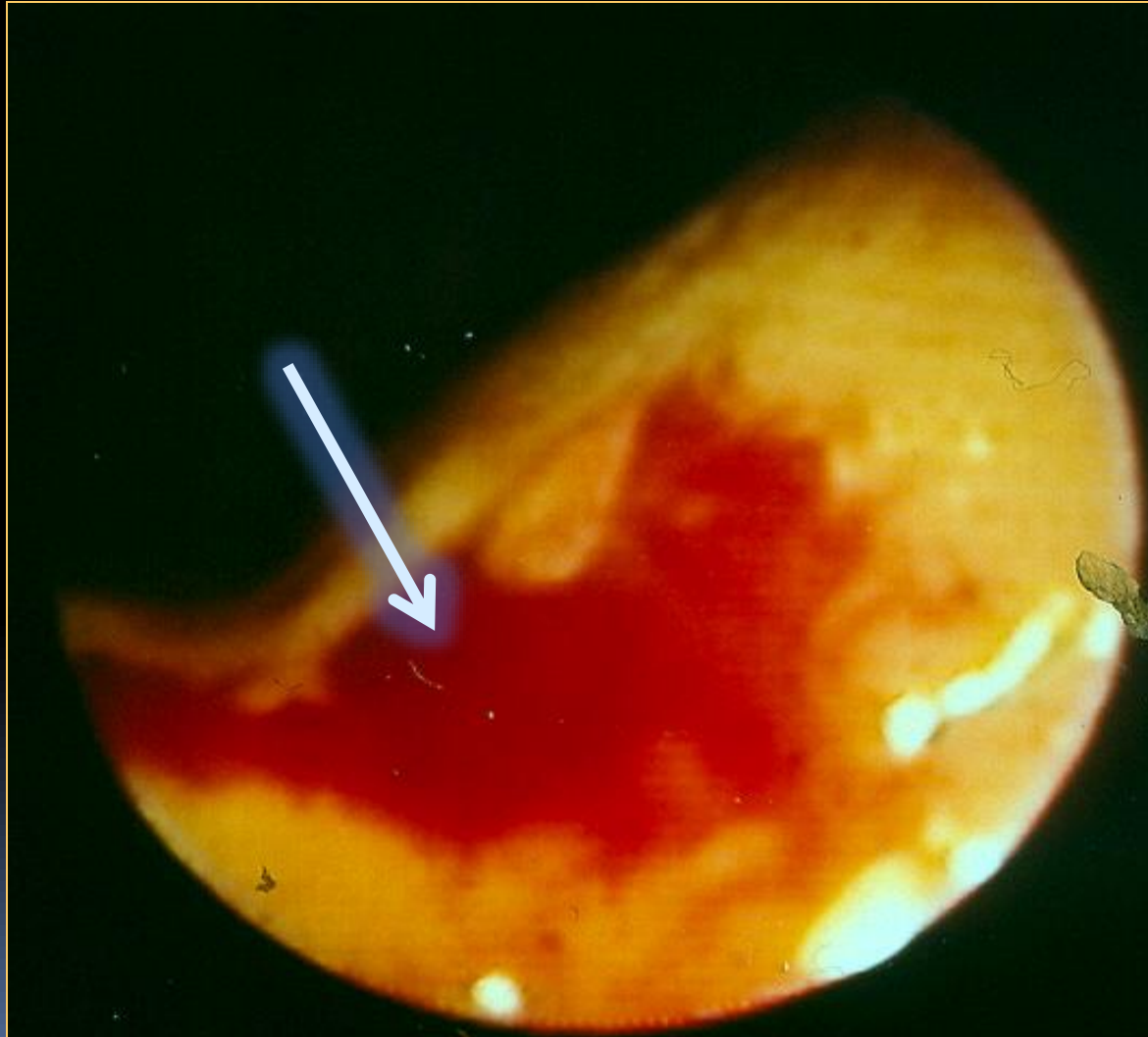
Ελαττώνει :

- την **διάρκεια νοσηλείας** των ασθενών
- τον αριθμό των απαιτούμενων **μεταγγίσεων**
- τον **κίνδυνο υποτροπής** της αιμορραγίας
- τον αριθμό των **χειρουργικών** επεμβάσεων.

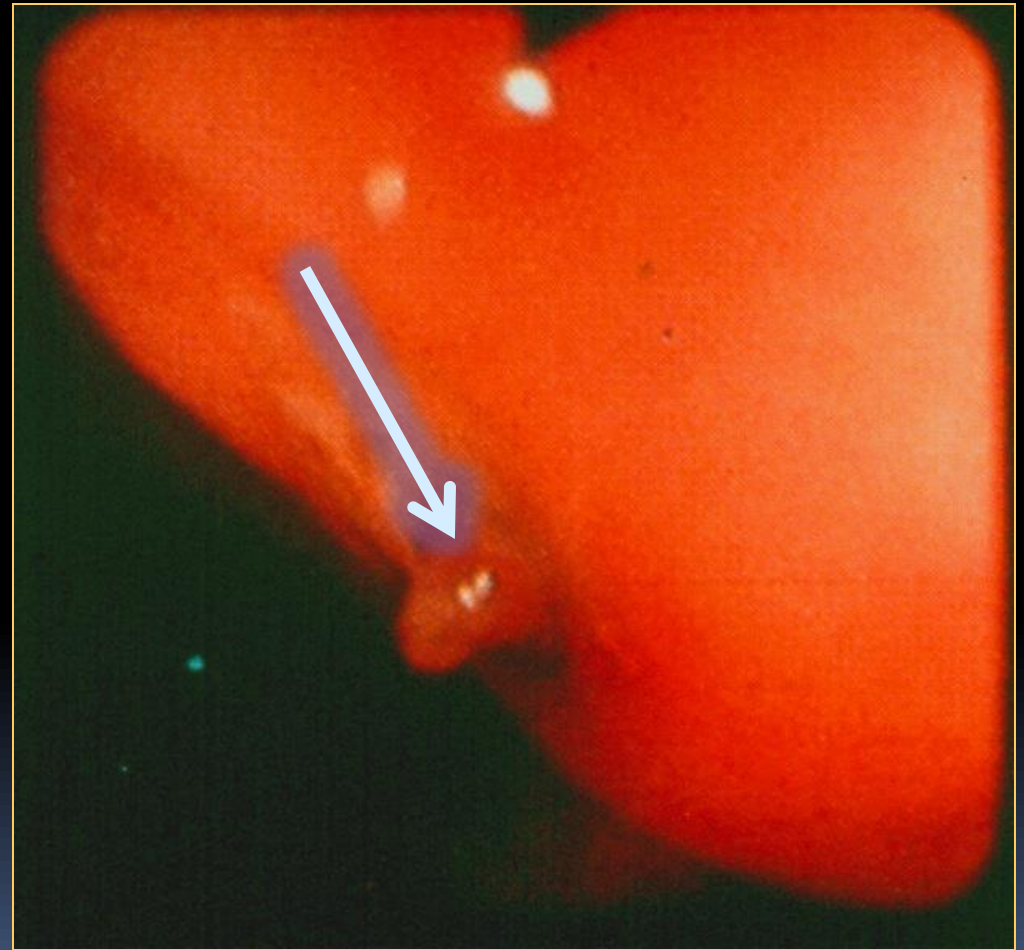
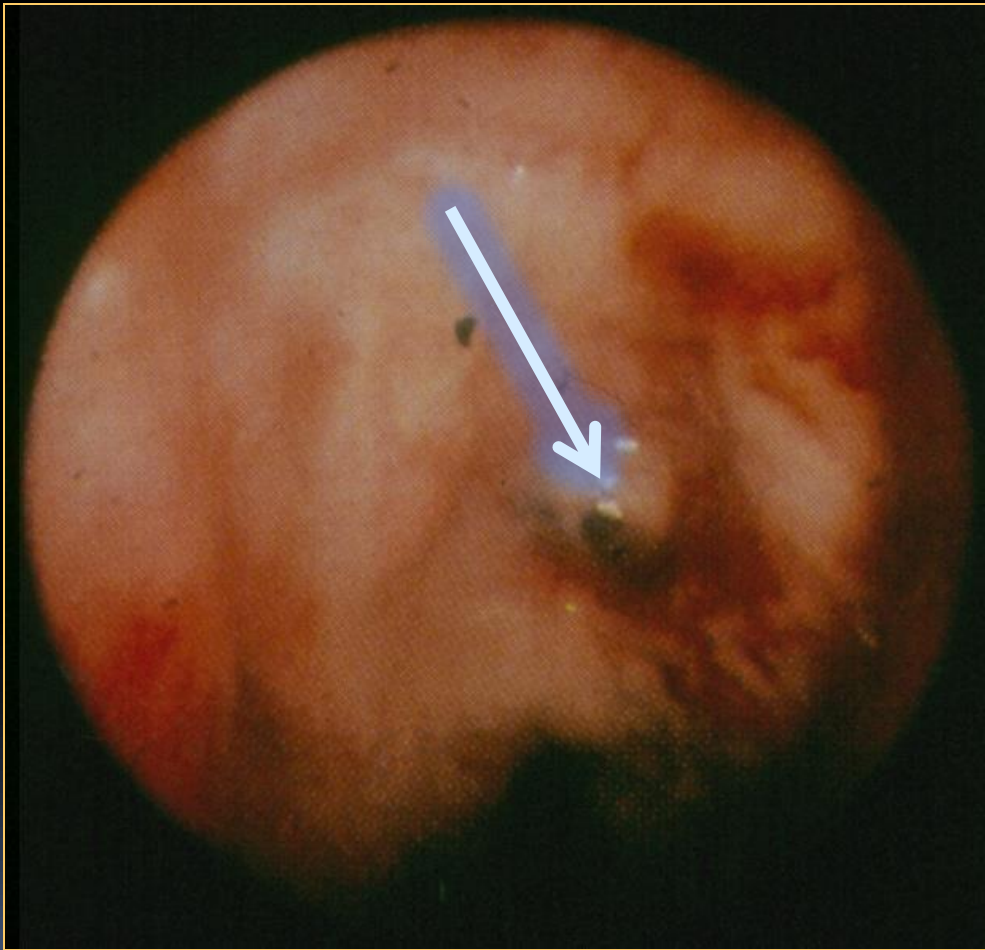
Ενεργός αιμορραγία από π. έλκος (αρτηριακός πίδακας) F-1A



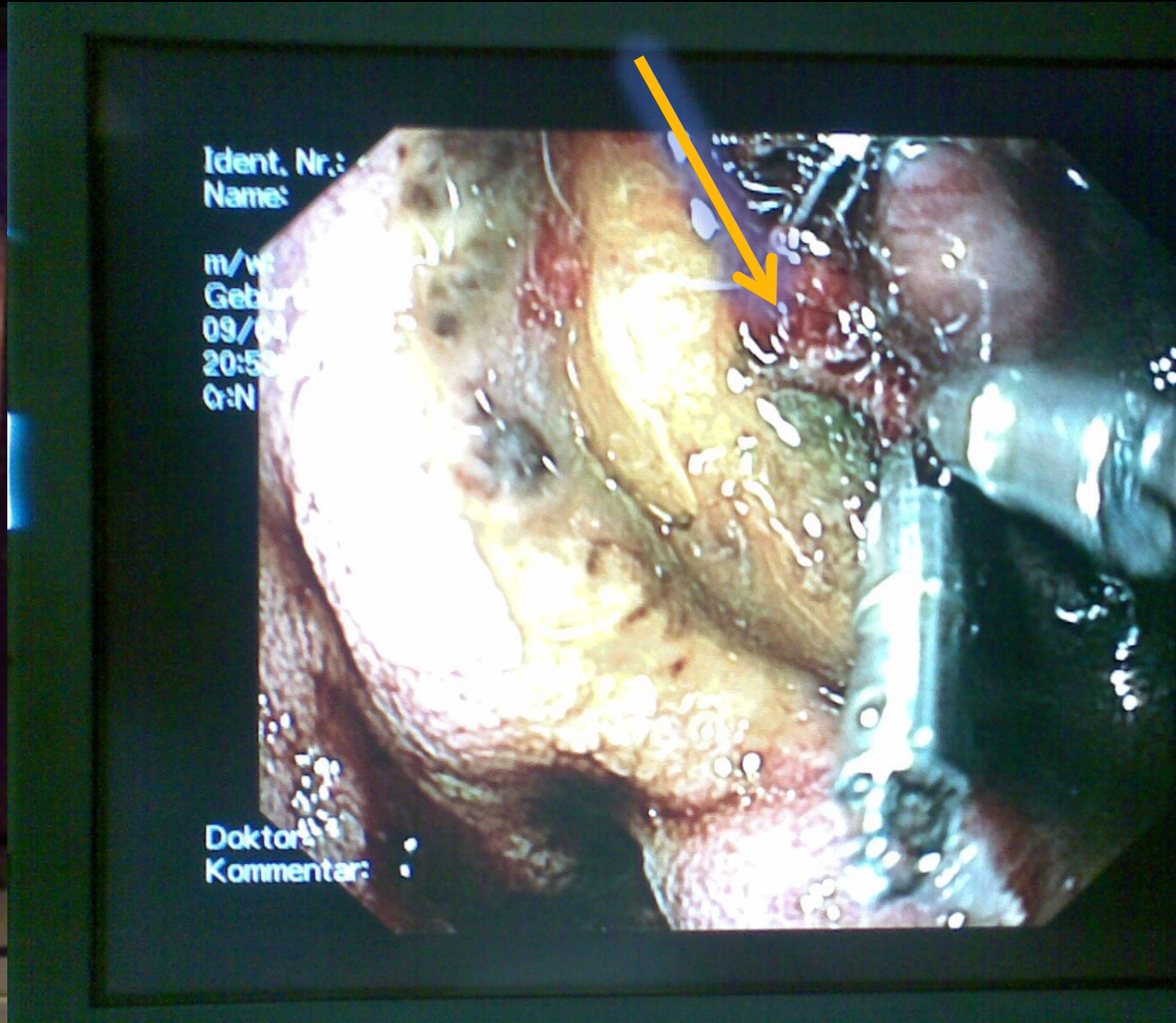
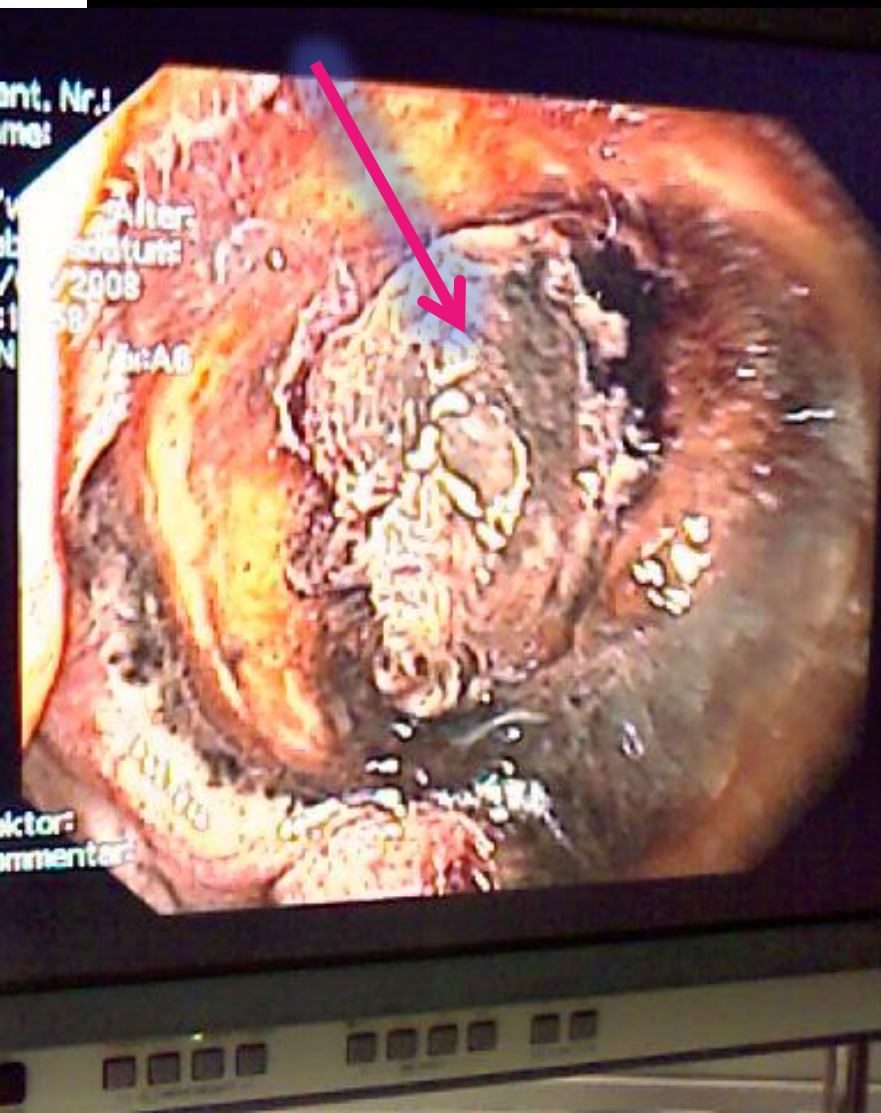Σταγονοειδής απώλεια αίματος (oozing) F-IB



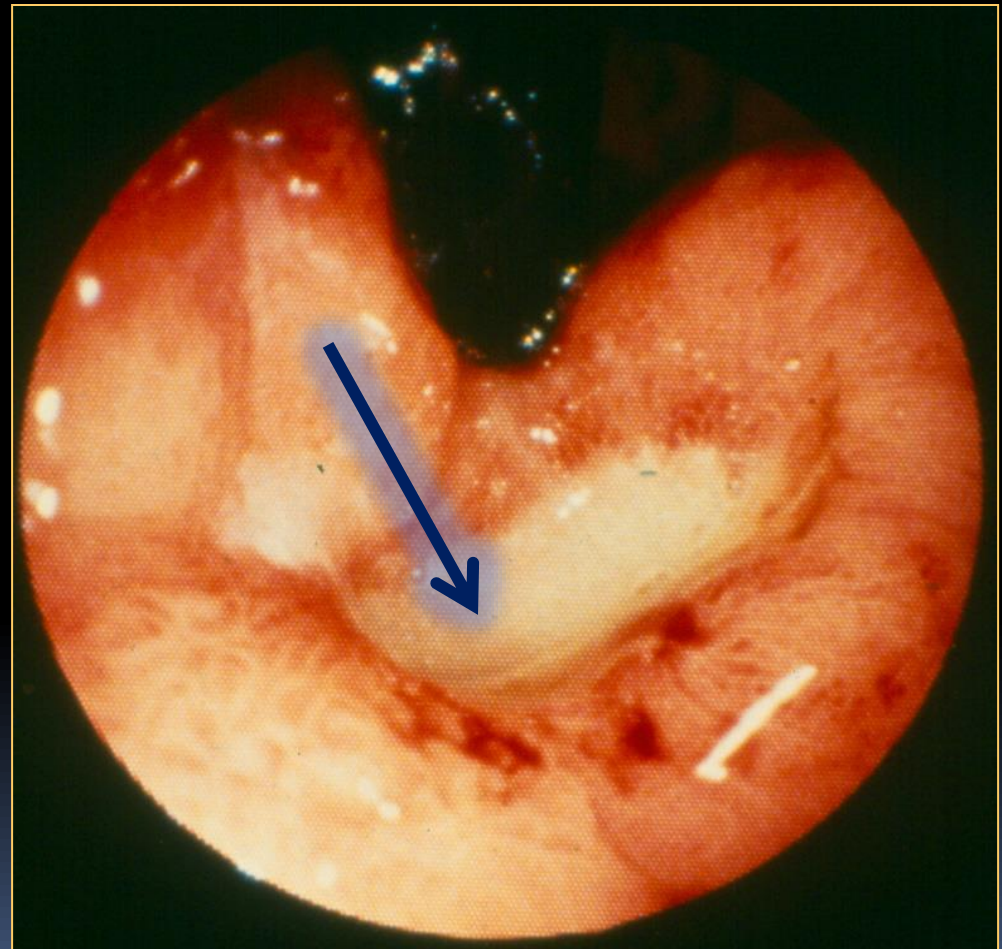
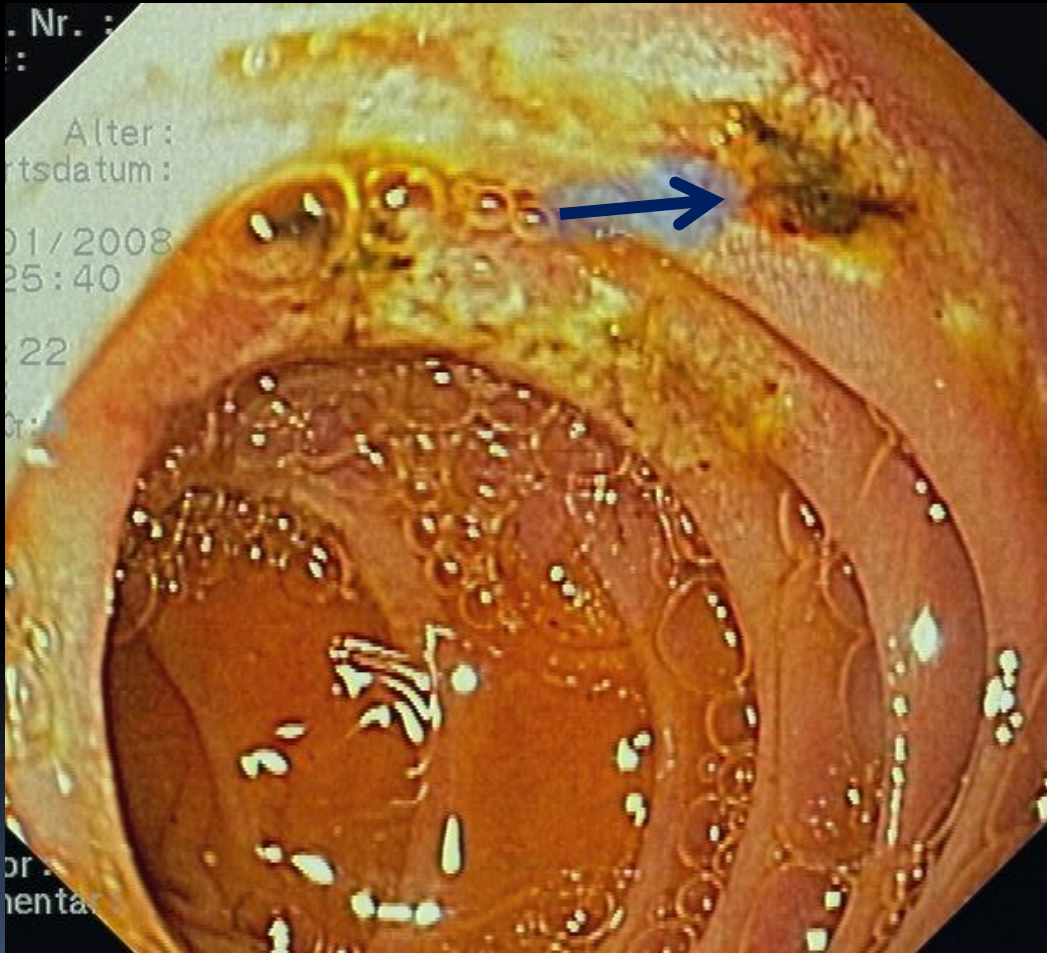
Ορατό αγγείο F-IIA



Οργανωμένος θρόμβος F-IIB (→ F-IIA)



Επίπεδη κηλίδα (F-IIC) Καθαρός πυθμένας (F-III)



Ενδοσκοπική ταξινόμηση των ελκών κατά Forrest

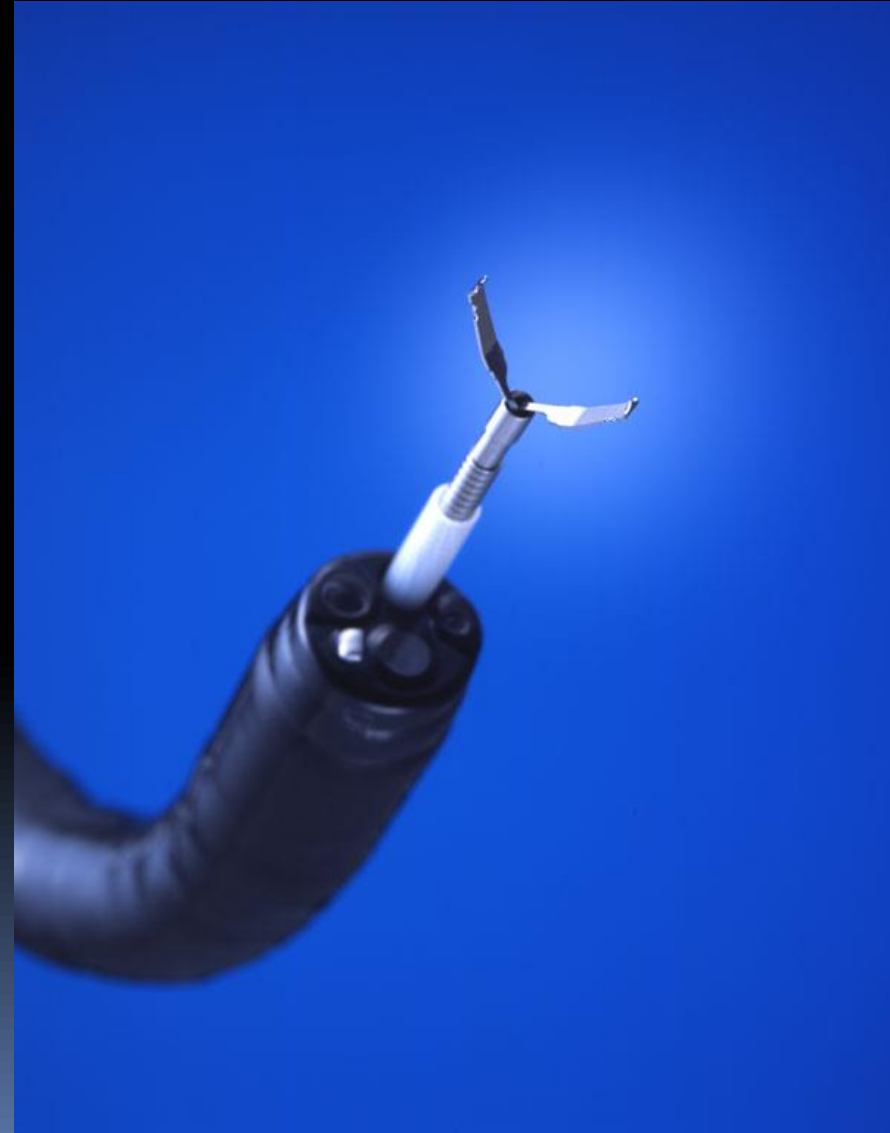FORREST CLASSIFICATION	Ποσοστό Επαναιμορραγίας
Ia	Ενεργός αρτηριακή αιμορραγία (πίδακας / spurting) 80-100%
Ib	Σταγονοειδής απώλεια αίματος (oozing) 60%
IIa	Ορατό αγγείο 40-50%
IIb	Οργανωμένος θρόμβος 35%
IIc	Επίπεδες κηλίδες 5-10%
III	Καθαρός πυθμένας <5%

Ενδοσκοπικές μέθοδοι αιμόστασης

**A. Ενδοσκοπική
αιμόσταση με ενέσεις**

**B. Θερμικές μέθοδοι
αιμόστασης**

**Γ. Μηχανικές μέθοδοι
αιμόστασης**



Έγχυση αδρεναλίνης

Ident. Nr. :

Name :

Sex: Alter:

Geburtsdatum:

15/02/2010

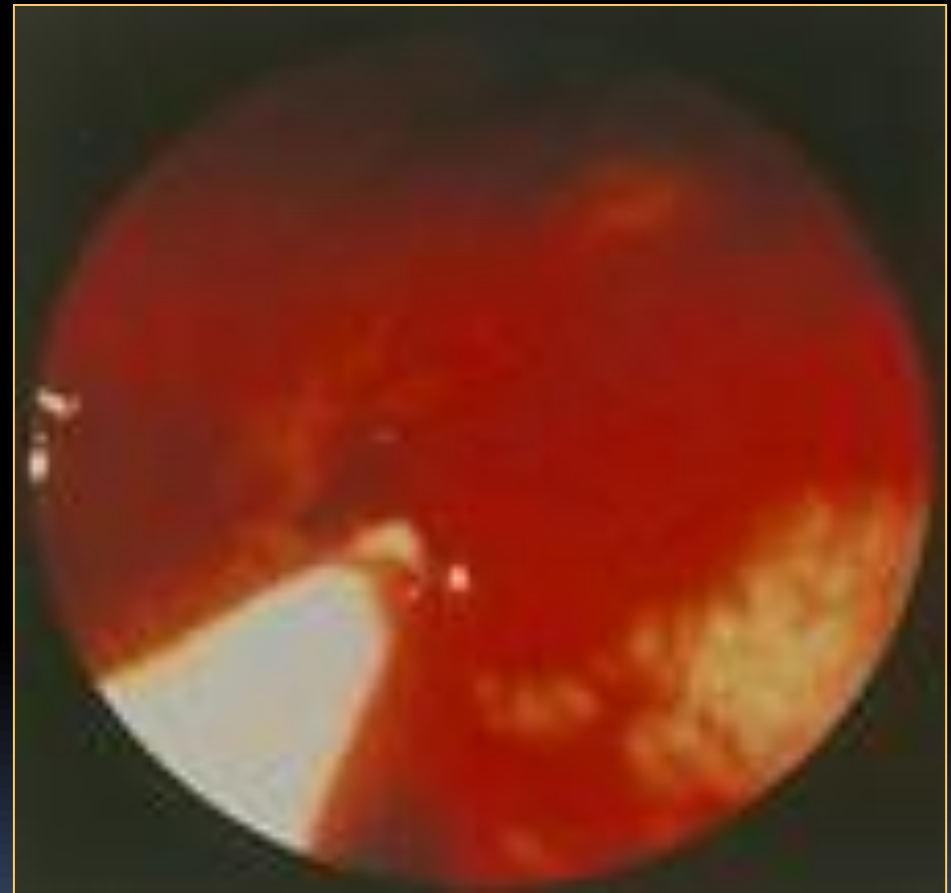
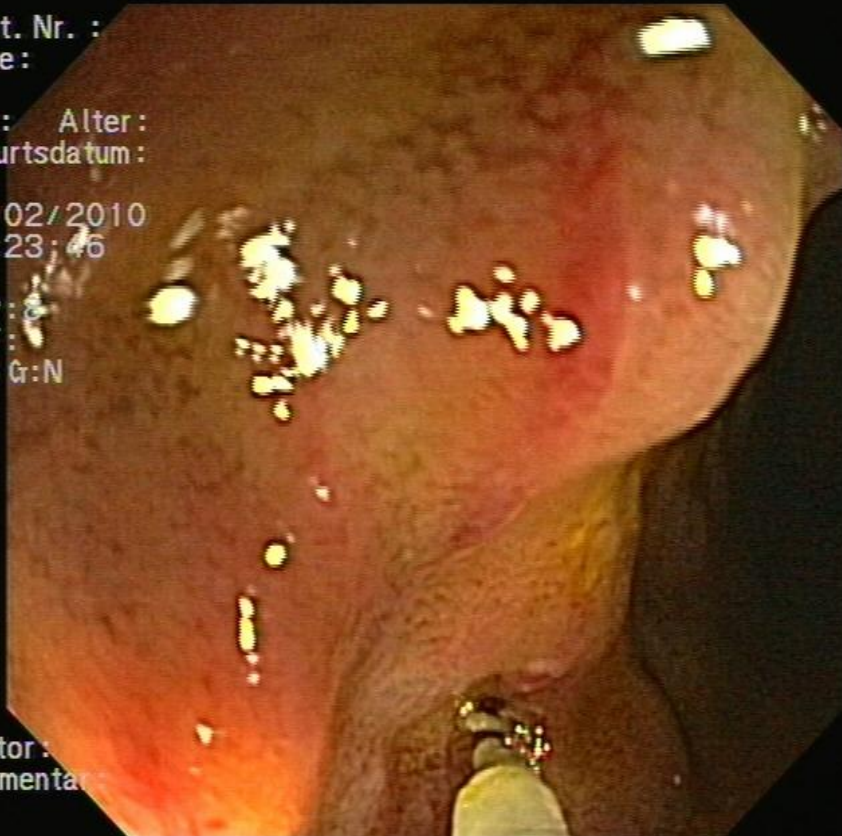
17:23:46

CVP: 8

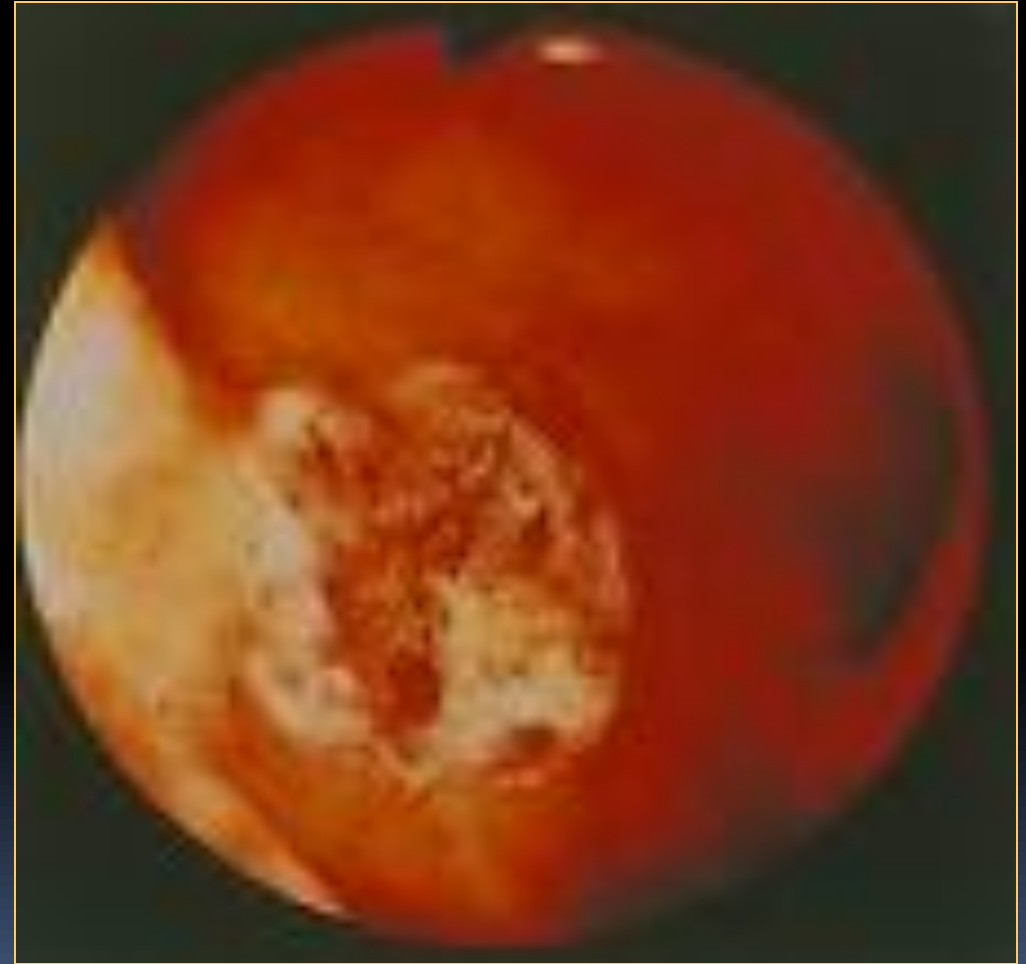

D. F:

Ein: 8 Gr: N

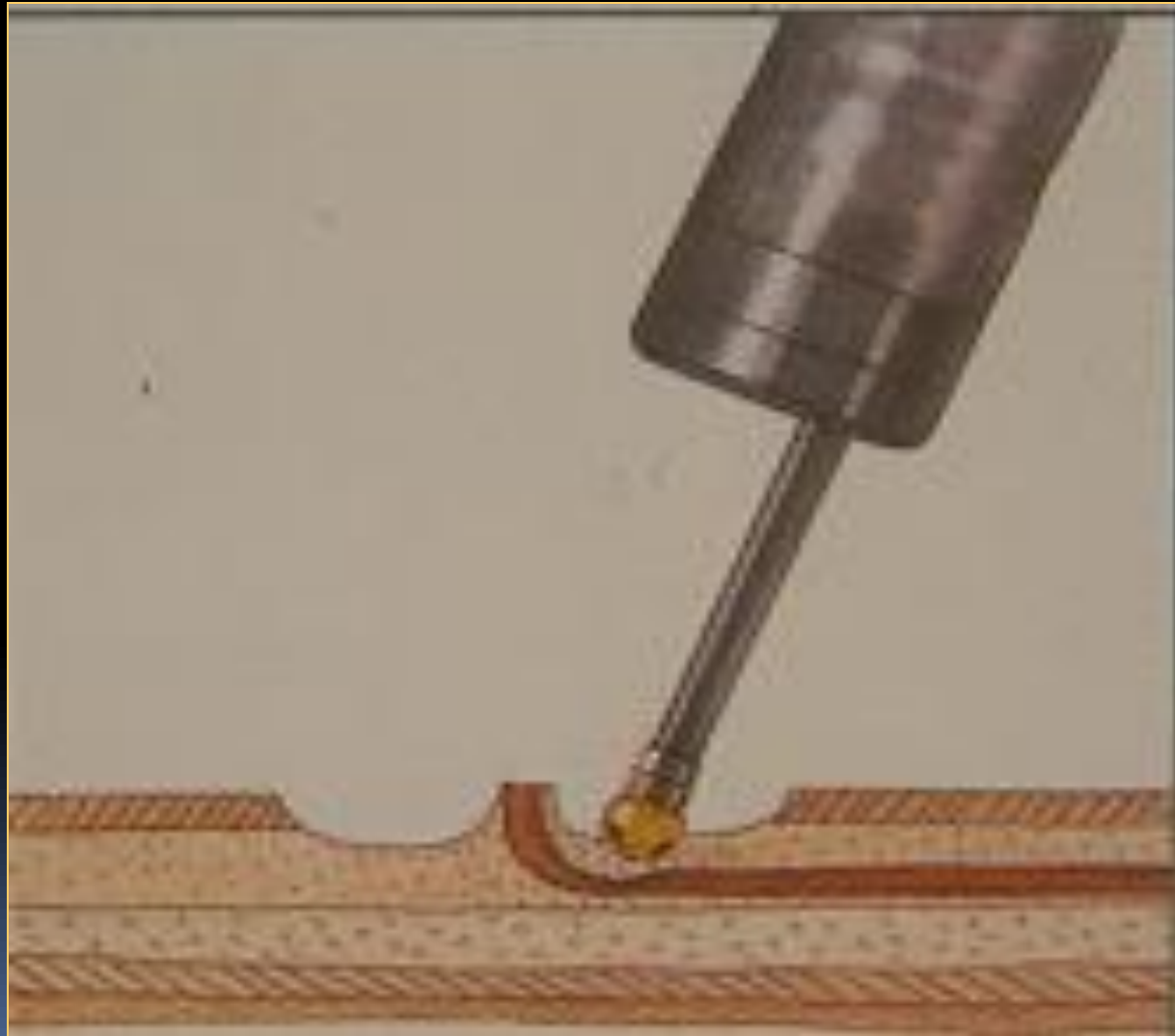
Doktor:
Kommentar:



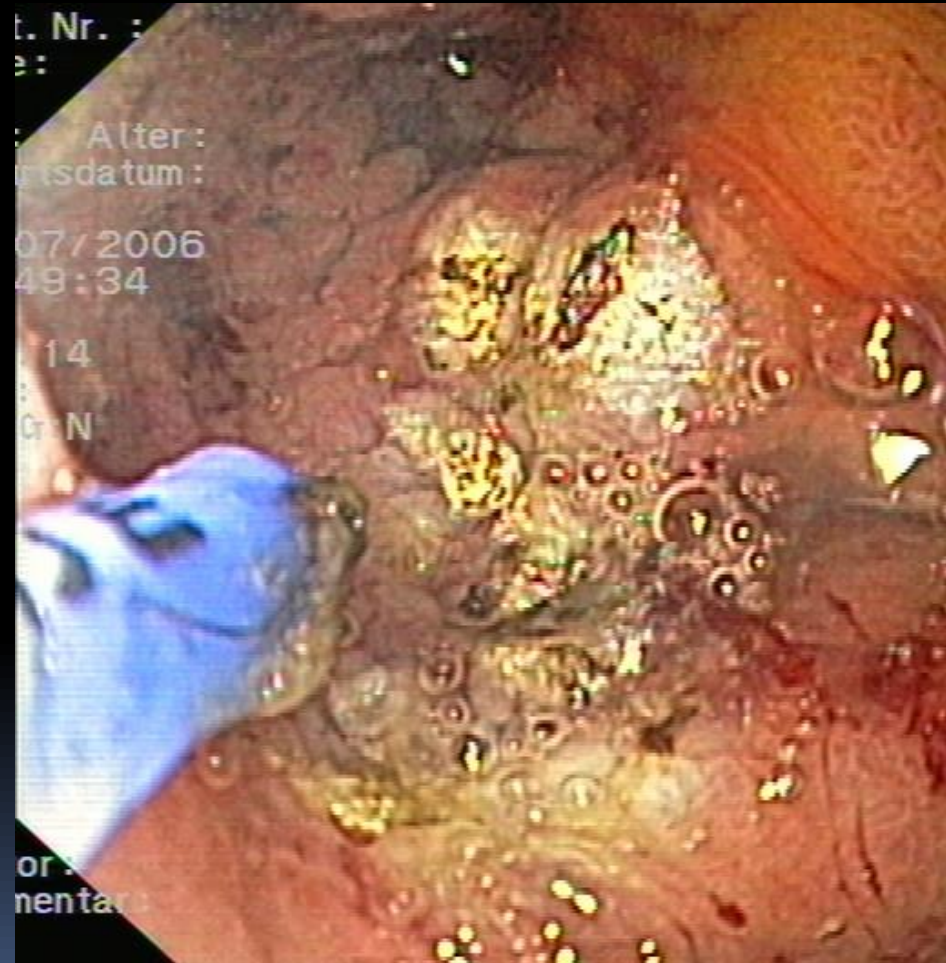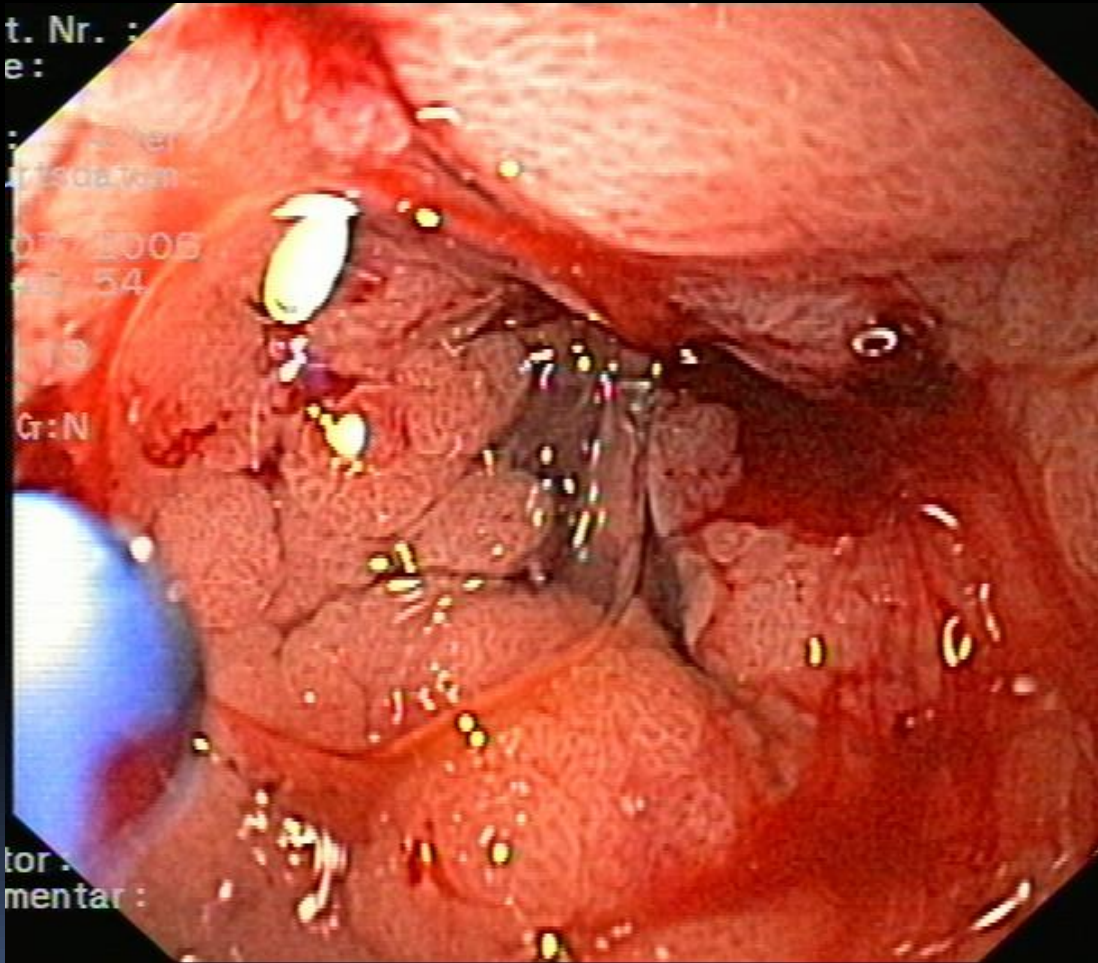
Heater probe



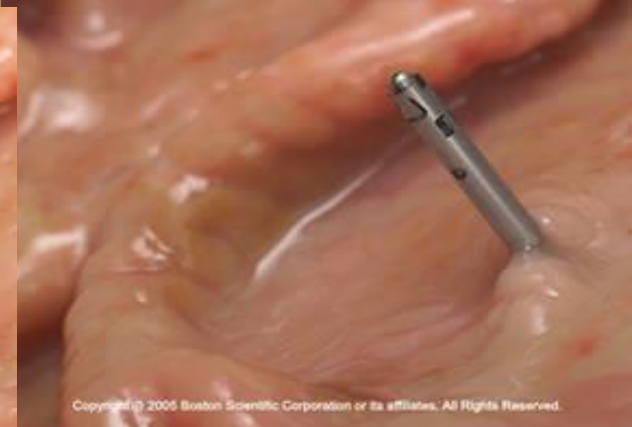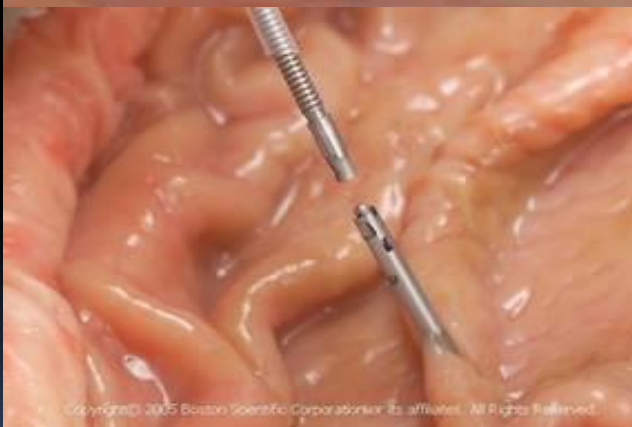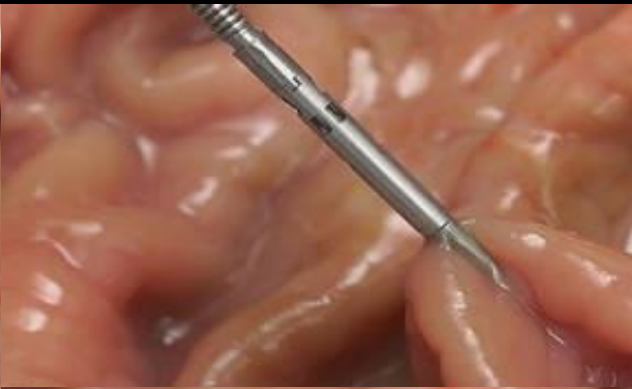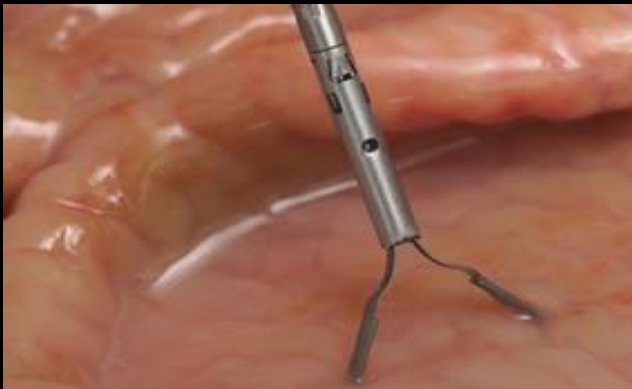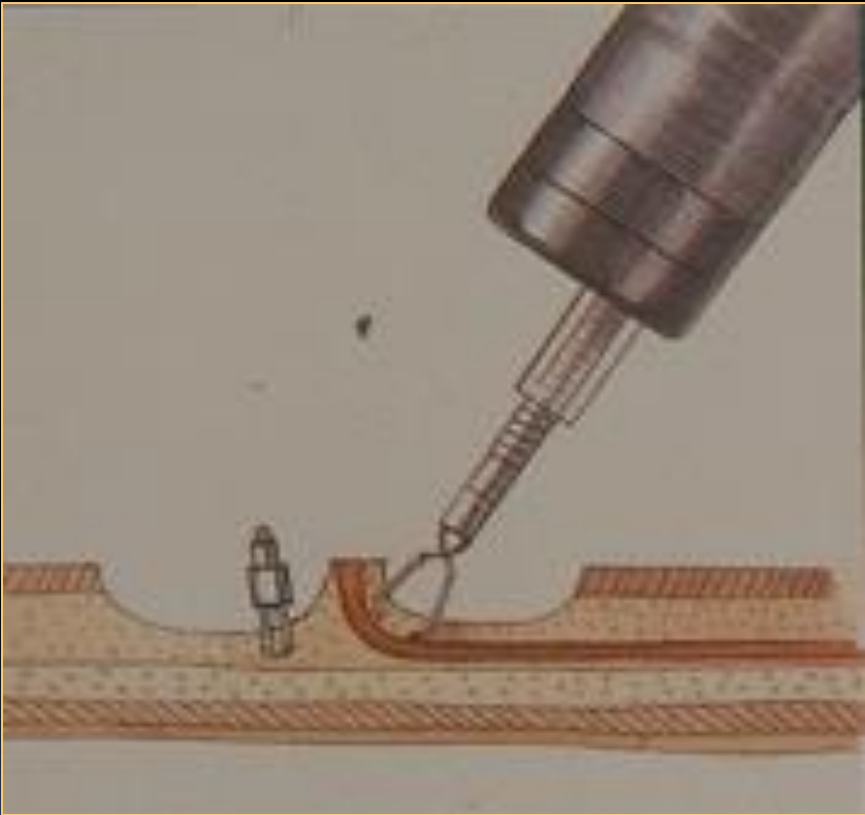
Διπολική ηλεκτροκαυτηρίαση (BICAP)



APC



Hemoclips

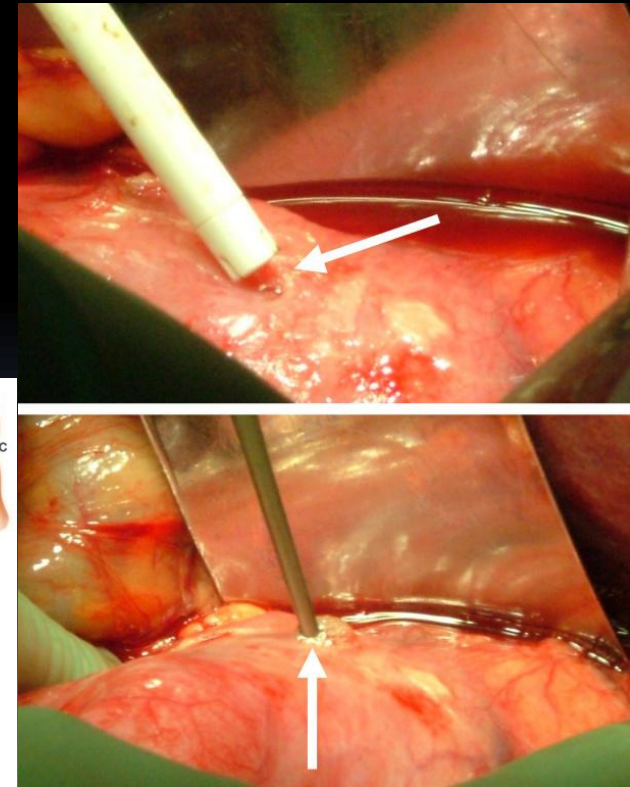
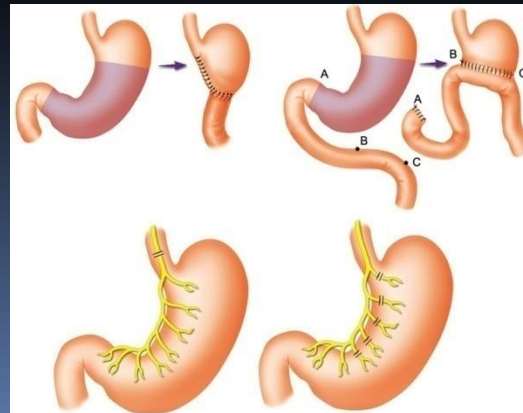


Copyright © 2005 Boston Scientific Corporation or its affiliates. All Rights Reserved.

Copyright © 2005 Boston Scientific Corporation or its affiliates. All Rights Reserved.

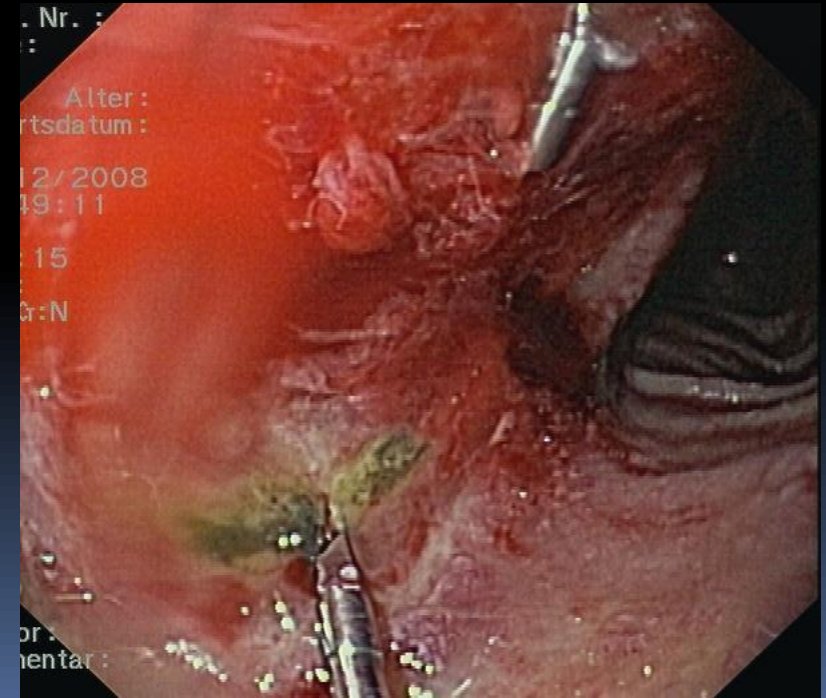
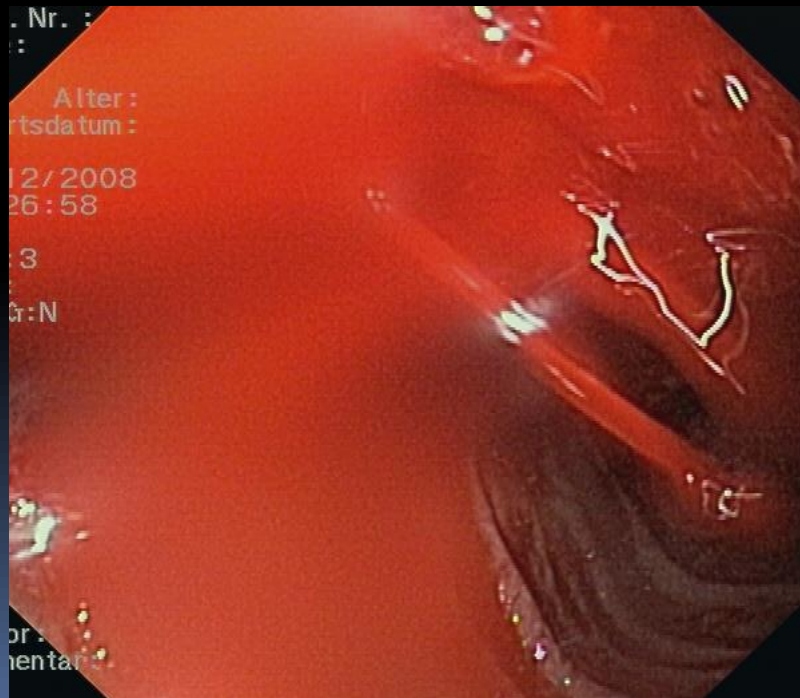
Συστάσεις (II)

- Επί υποτροπής της αιμορραγίας
→ νέα προσπάθεια ενδοσκοπικής αιμόστασης
(με διαφορετική μέθοδο?)
- Σε περίπτωση κατά την οποία
μετά από 2 προσπάθειες
δεν επιτυγχάνεται αιμόσταση με
την ενδοσκόπηση, θέση έχει η
**χειρουργική
αντιμετώπιση**



ΣΥΝΑΝΤΗΣΗ ΟΜΟΦΩΝΙΑΣ ΕΓΕ

- Ο ρόλος της **φαρμακοθεραπείας** στην αντιμετώπιση της ΟΑΑΠ είναι επικουρικός και δεν αντικαθιστά την ενδοσκοπική αντιμετώπιση

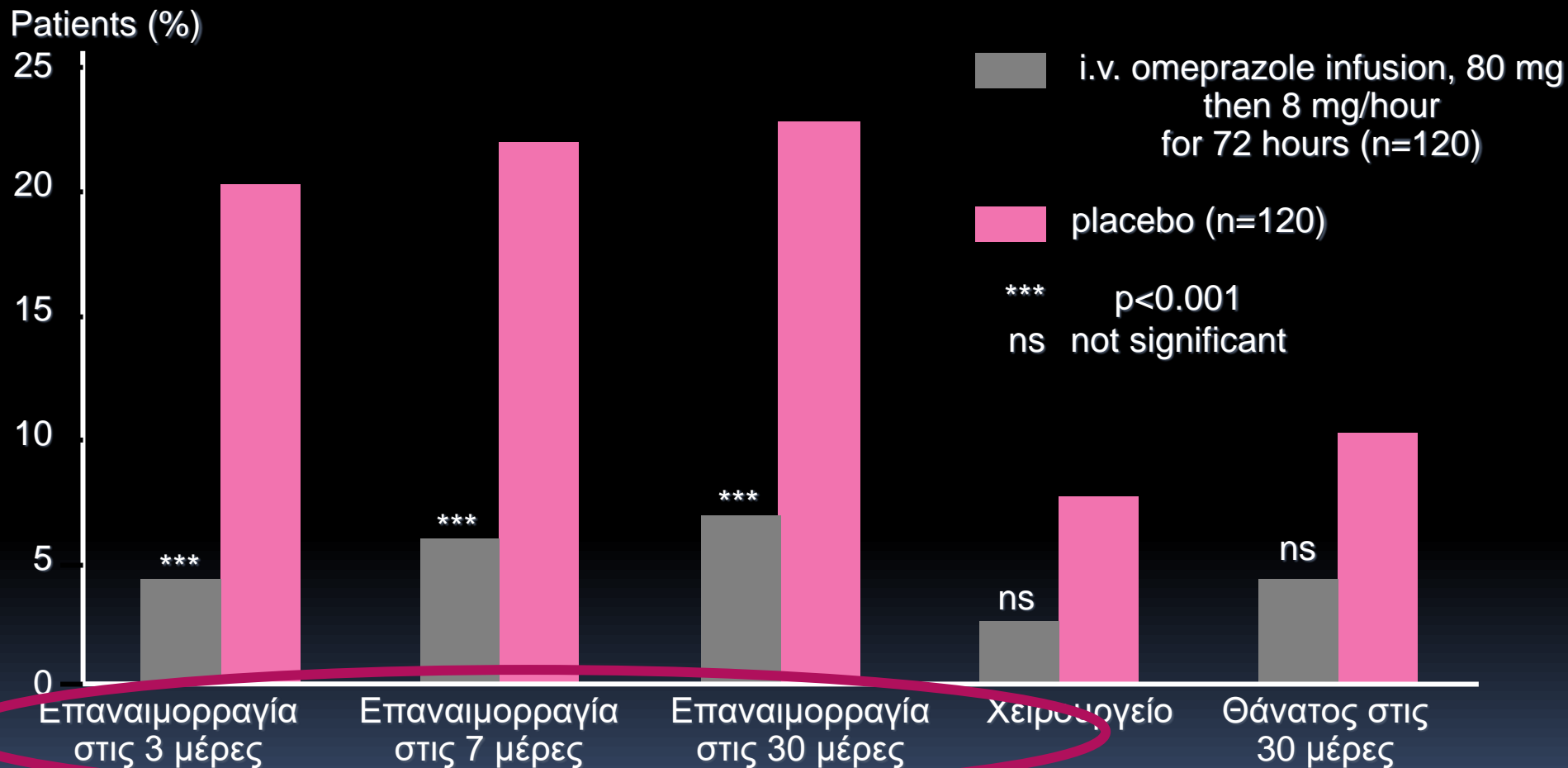


ΡΡΙ μετά την εφαρμογή ενδοσκοπικής αιμόστασης

Αιτιολόγηση

- Αποτελούν τον αποτελεσματικότερο παράγοντα αναστολής της γαστρικής έκκρισης
 - Βασικής
 - Διεγερμένης

Η θεραπεία με PPI iv: ↓ τον κίνδυνο επαναιμορραγίας μετά ενδοσκοπική αιμόσταση



ΣΥΝΑΝΤΗΣΗ ΟΜΟΦΩΝΙΑΣ ΕΓΕ

- Υπάρχουν επαρκή δεδομένα που να συστήνουν τη χορήγηση «**υψηλής δόσης**» **PPI iv** σε ασθενείς με **μείζονα σημεία** αιμορραγίας από πεπτικό έλκος **αμέσως μετά** την ενδοσκοπική αιμόσταση
- *Υψηλή δόση PPI iv: το ανάλογο των 80mg OME + 8mg/h OME x72 h*
- *Πρακτικά: 5x 500 mL 1 amp OME διαλυμένη εντός του κάθε ορού/ημέρα*

ΕΥΚΑΡΙΣΤΩ

