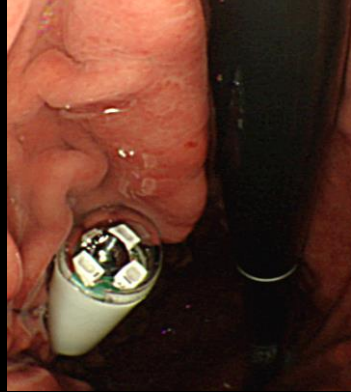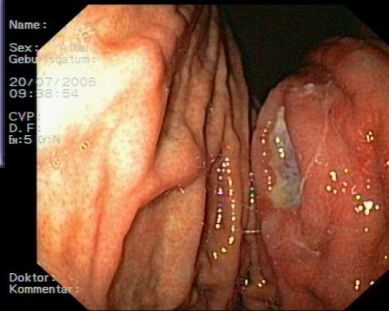
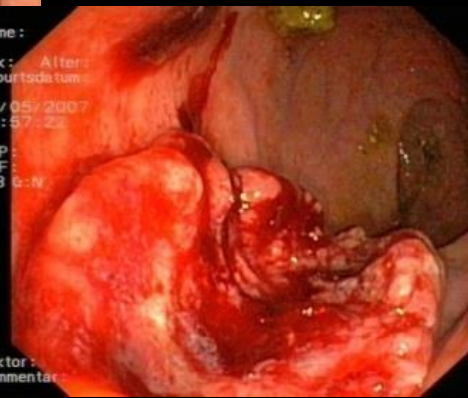
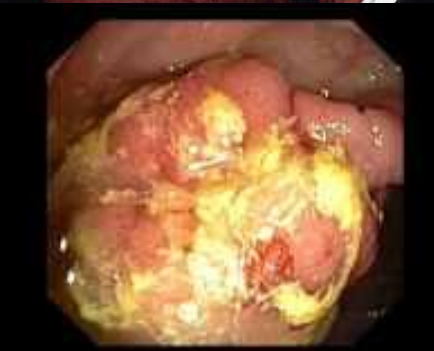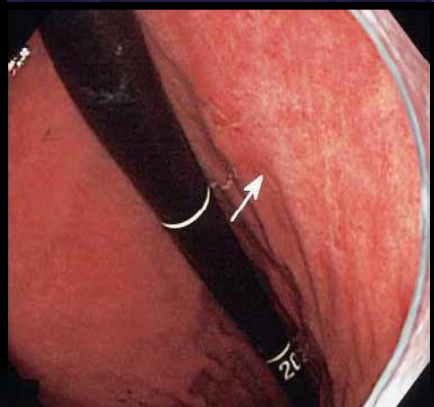


Name :
Sex : Alter:
Geburtsdatum:
24/05/2007
09:57:23
CVP:
D. F. :
Er:3 G:N
Doktor :
Kommentar :



Name :
Sex : Alter:
Geburtsdatum:
20/07/2008
09:38:54
CVP:
D. F. :
Er:5 G:N
Doktor :
Kommentar :



Ιωάννης Σ. Παπανικολάου

**Αναπλ. Καθηγητής
Παθολογίας-Γαστρεντερολογίας**

**Ηπατογαστρεντερολογική Μονάδα,
Β' Προπαιδευτική Παθολογική Κλινική,
Ιατρικής Σχολής Πανεπιστημίου Αθηνών,
Πανεπιστημιακό Γενικό Νοσοκομείο
«ΑΤΤΙΚΟΝ».**

Νεοπλάσματα πεπτικού σωλήνα

ΚΛΙΝΙΚΟ ΠΕΡΙΣΤΑΤΙΚΟ: **Ασθενής προσέρχεται στα ΤΕΠ**

- Άνδρας ή Γυναίκα, συνηθως μεγαλύτερης ηλικίας
- Αναιμία
- Απώλεια βάρους
- Σχέση με το φαγητό? (μείωση όρεξης, δυσφαγία?)
- Απώλεια αίματος με τις κενώσεις (μακροσκοπική ή μικροσκοπική)



ΚΑΤΑΤΑΞΗ ΝΕΟΠΛΑΣΜΑΤΩΝ ΠΕΠΤΙΚΟΥ ΣΩΛΗΝΑ, WHO 2000 (ΠΡΟΕΛΕΥΣΗ)

A. Επιθηλιακά νεοπλάσματα

1. Ενδοεπιθηλιακή
νεοπλασία/Αδενώματα
2. Καρκινώματα (αδενο, εκ
πλακώδους επιθηλίου).
3. Νευροενδοκρινείς όγκοι
(NET)

B. Μη επιθηλιακά νεοπλάσματα.

1. Λέμφωμα.
2. GISTs.
3. Λειομύωμα – Λειομυοσάρκωμα.
4. Σβάνωμα.
5. Κοκκιοκυτταρικός όγκος.
6. Σάρκωμα Kaposi.
7. Glomus tumor.
8. Άλλοι όγκοι.

Γ. Μεταστατικοί όγκοι.

ΚΑΤΑΤΑΞΗ ΝΕΟΠΛΑΣΜΑΤΩΝ ΠΕΠΤΙΚΟΥ ΣΩΛΗΝΑ (ΤΟΠΟΓΡΑΦΙΚΑ)

Νεοπλάσματα ανωτέρου πεπτικού

- Στοματοφάρυγγα
- Οισοφάγου
- Στομάχου
- Λεπτού εντέρου
(δωδεκαδακτύλου – φύματος Vater)
- Παχέος εντέρου

ΕΝΔΟΣΚΟΠΙΚΟΣ ΕΛΕΓΧΟΣ

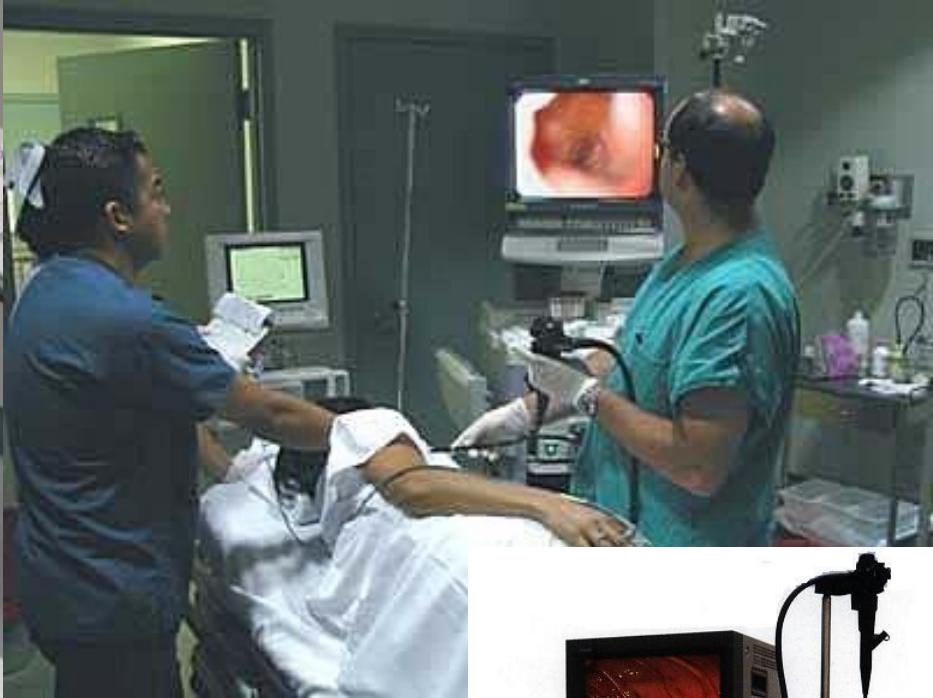Επιτρέπει την ακριβή
επισκόπηση της
βλάβης
(μορφολογία – έκταση:
διάγνωση – σταδιοποίηση)

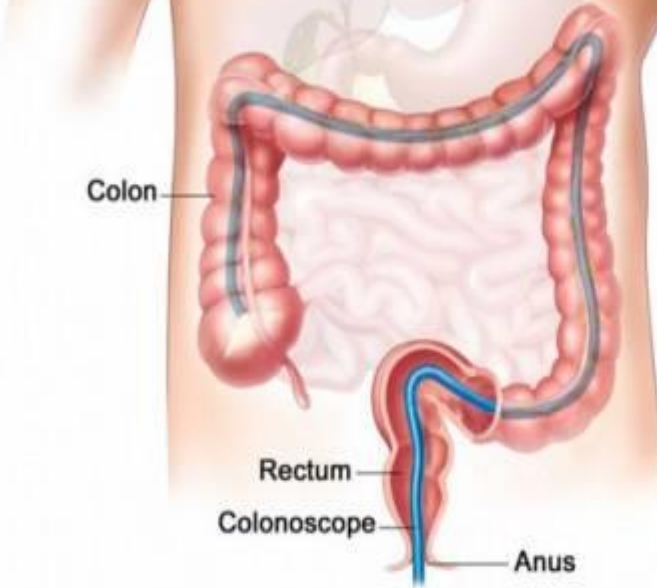
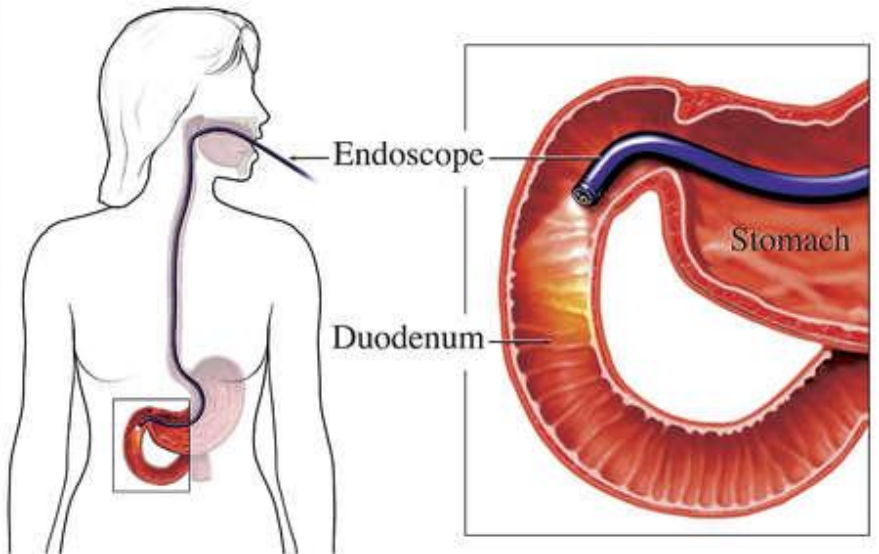
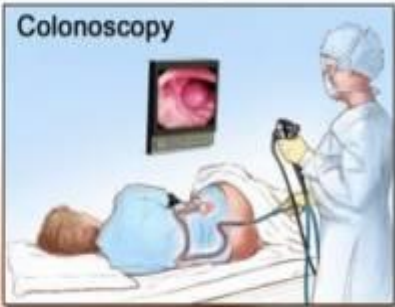
Επιτρέπει τη λήψη ιστολογικής
και κυτταρολογικής εξέτασης
από τη βλάβη κι αλλού
(διάγνωση – σταδιοποίηση)

ΕΝΔΟΣΚΟΠΙΚΟΣ ΕΛΕΓΧΟΣ ΠΕΠΤΙΚΟΥ

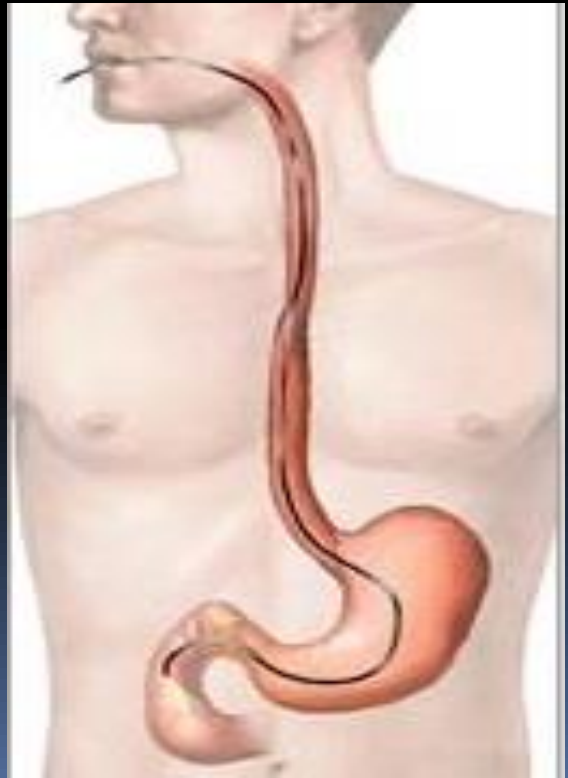Είδη ενδοσκοπίων (με βάση το τμήμα του πεπτικού που εξετάζεται)

- Γαστροσκόπιο (μήκους 110 cm – διάμετρος από 8,8 μέχρι 10,9 mm)
- Δωδεκαδακτυλοσκόπιο (μήκους 120 cm)
- Εντεροσκόπια (μήκους 200-250 cm)
- Κολονοσκόπια (μήκους 160 cm)

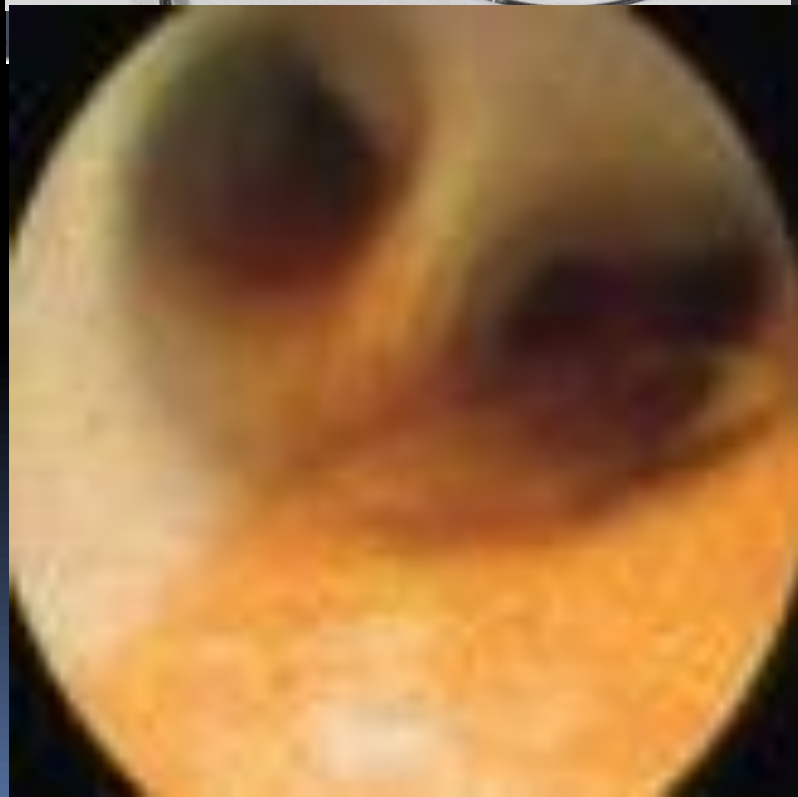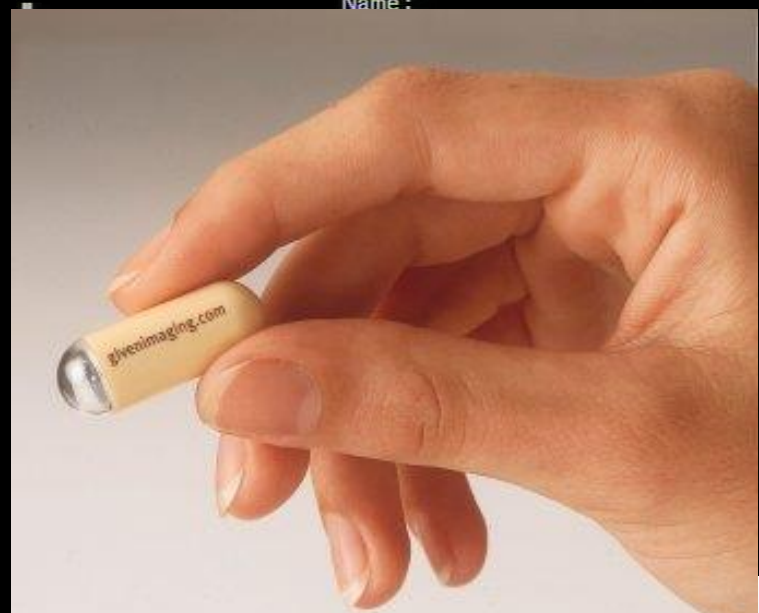
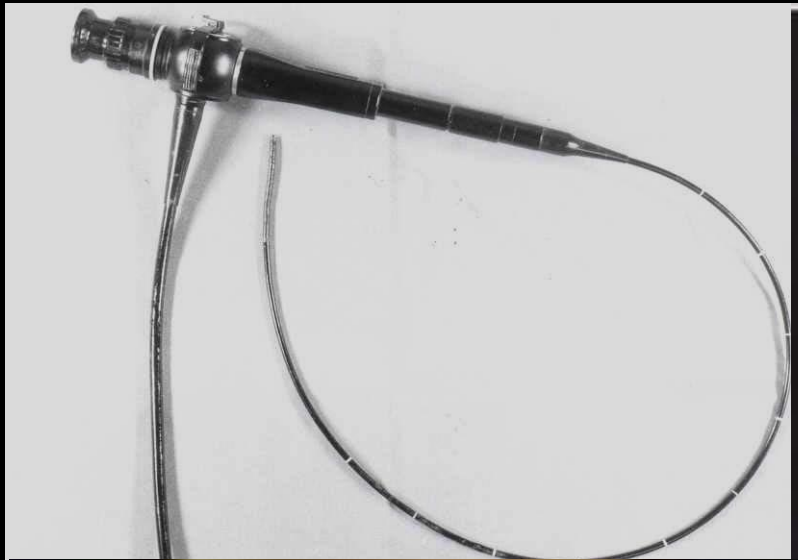




National Cancer Institute

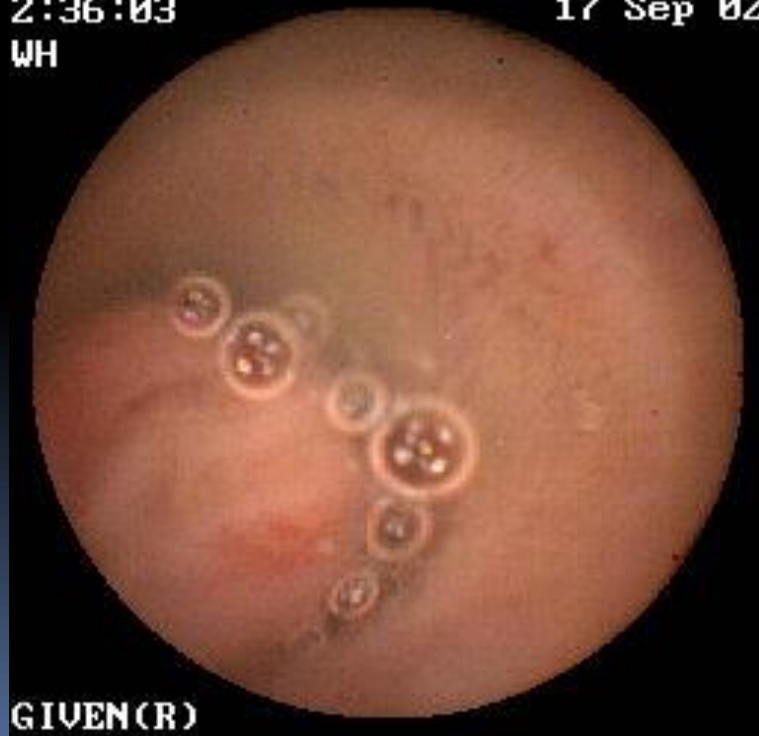

Name :



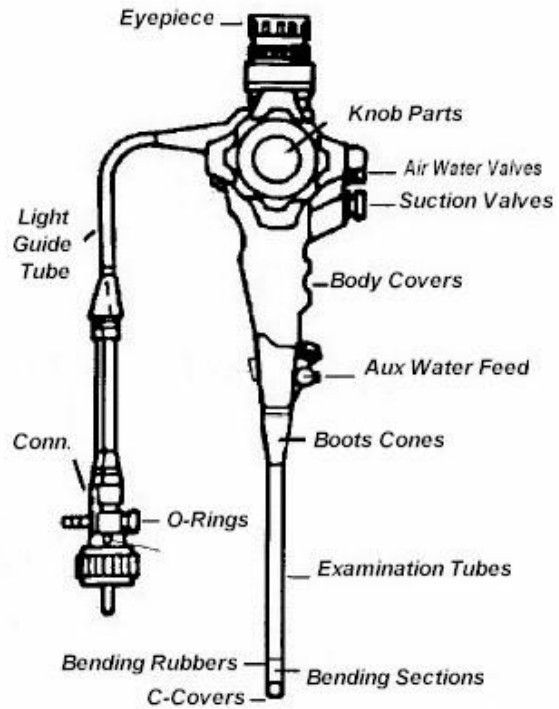
2:36:03
WH

17 Sep 02

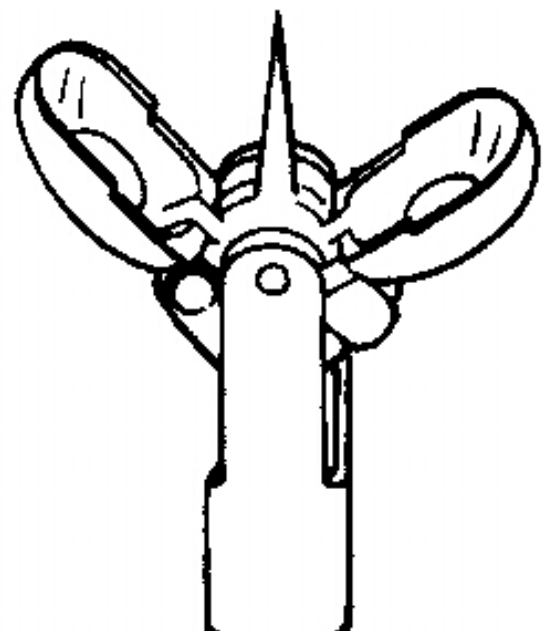
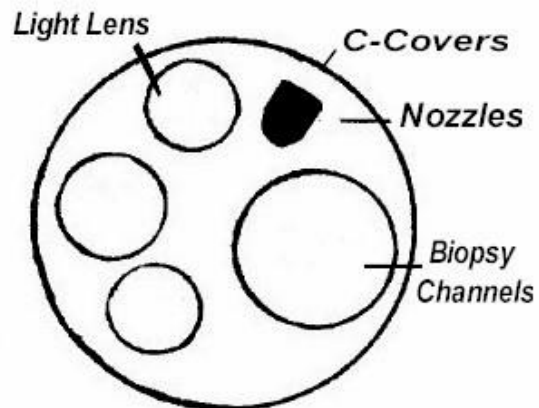


GIVEN(R)

Click on Scope below for Parts!



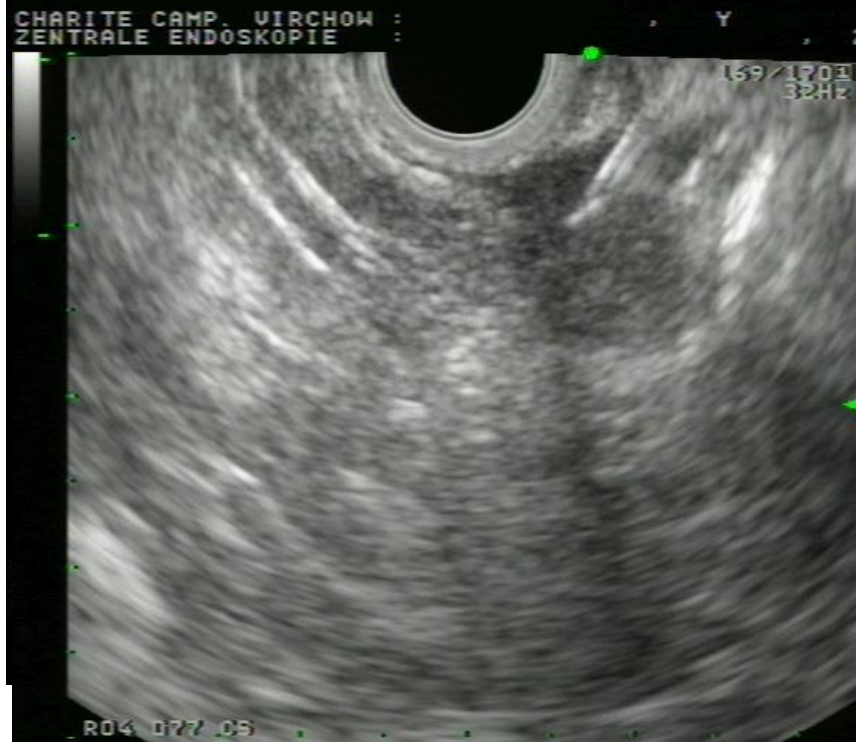DISTAL END ASSEMBLY



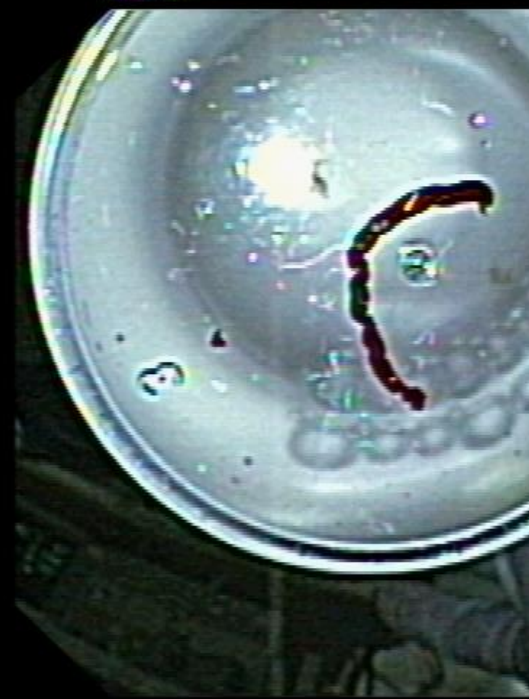ΕΝΔΟΣΚΟΠΙΚΟΣ ΕΛΕΓΧΟΣ ΑΝΩΤΕΡΟΥ

Name :
Sex: Alter:
Geburtsdatum:
05/07/2007

CHARITE CAMP. VIRCHOW :
ENTRALE ENDOSKOPIE :
Y
163/163
31Hz



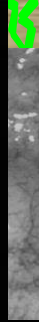
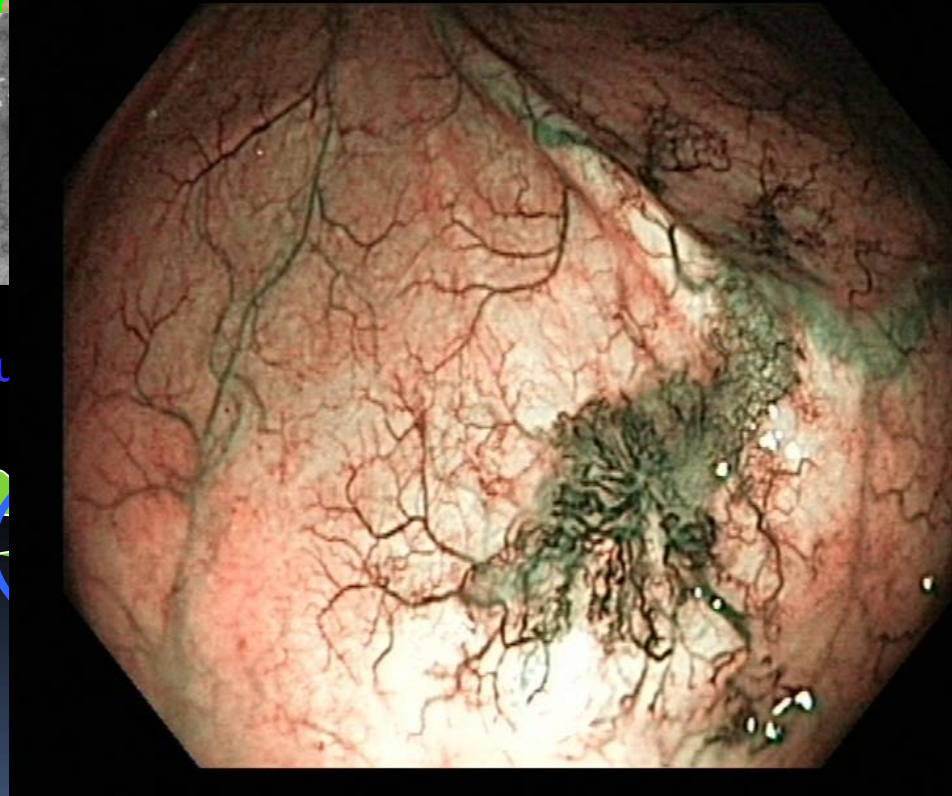
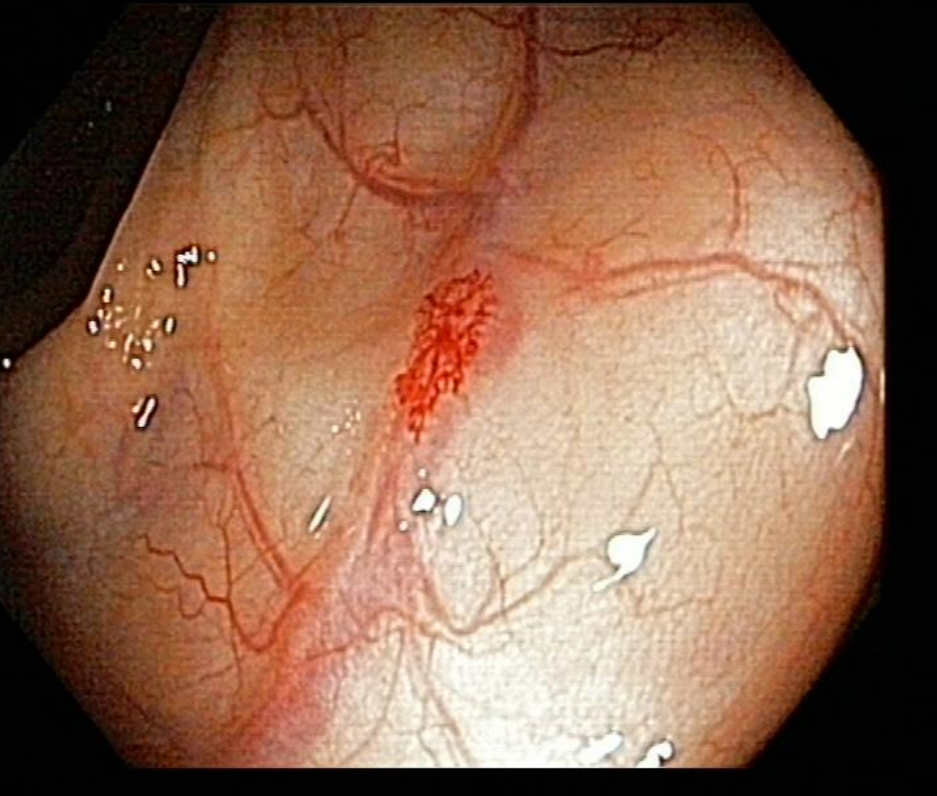

Name :
Sex: Alter:
Geburtsdatum:
05/07/2007
09:41:09
CVP:
D. F:
Et:8 Gr:N



R04 077 09
2: OLYMPUSPKT.

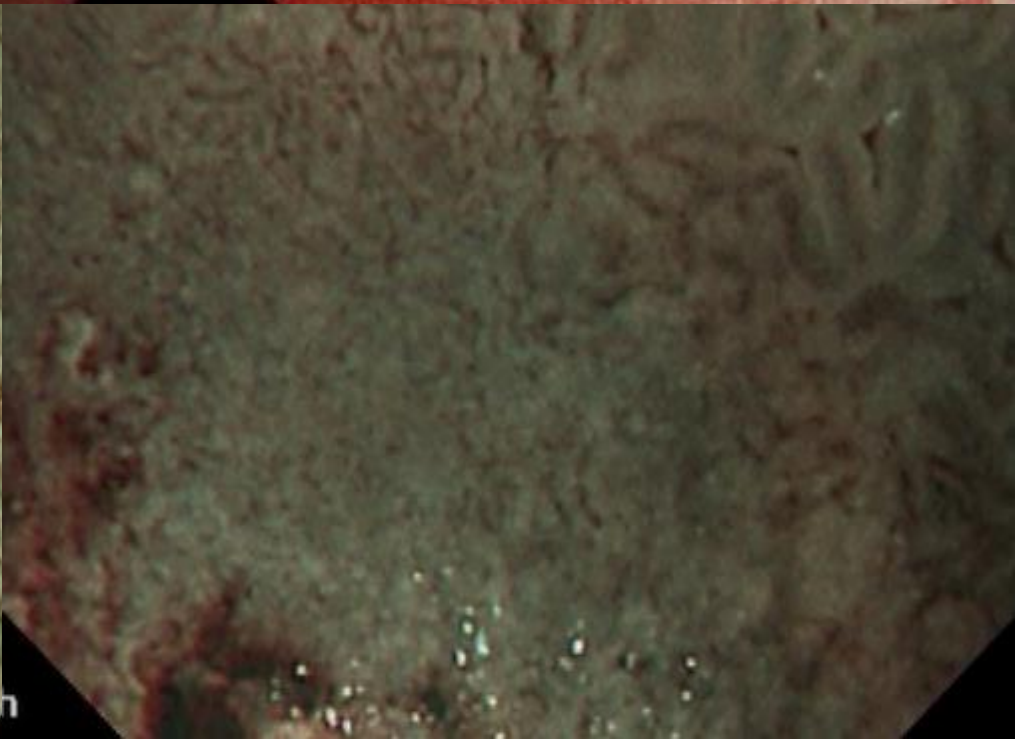
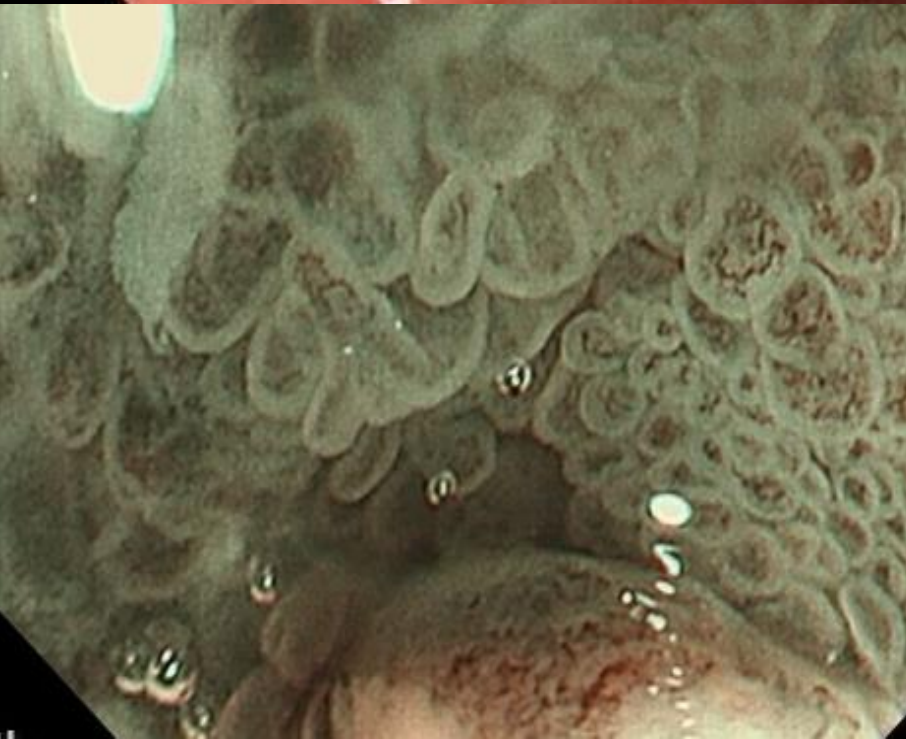
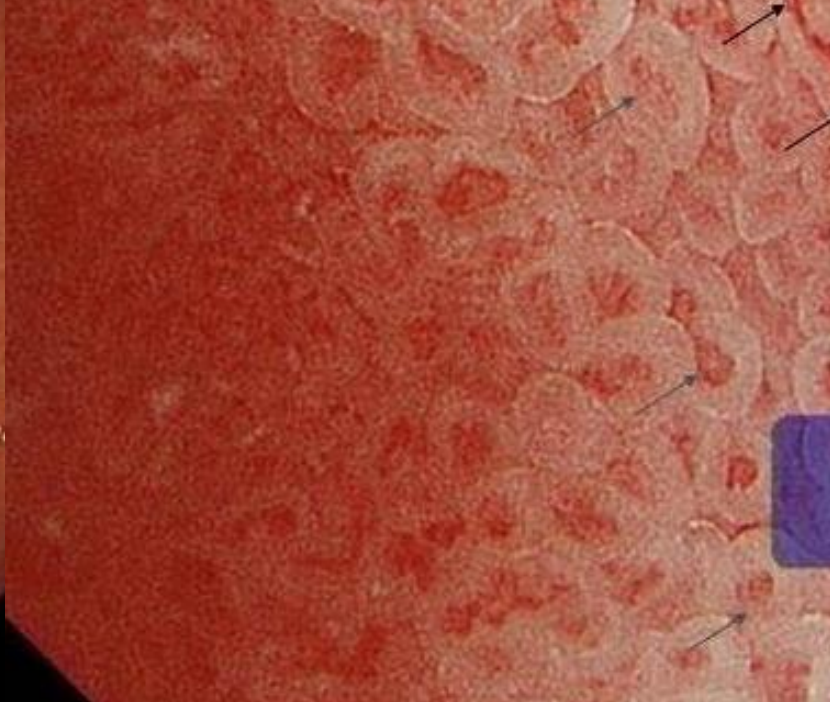
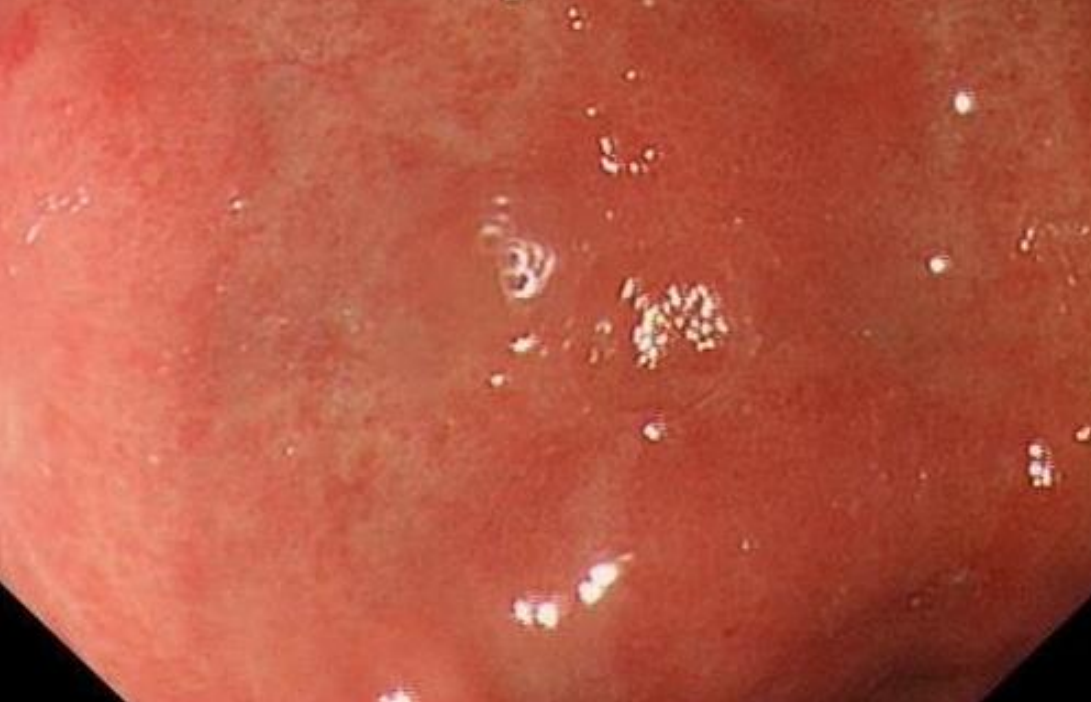Doktor:
Kommentar:

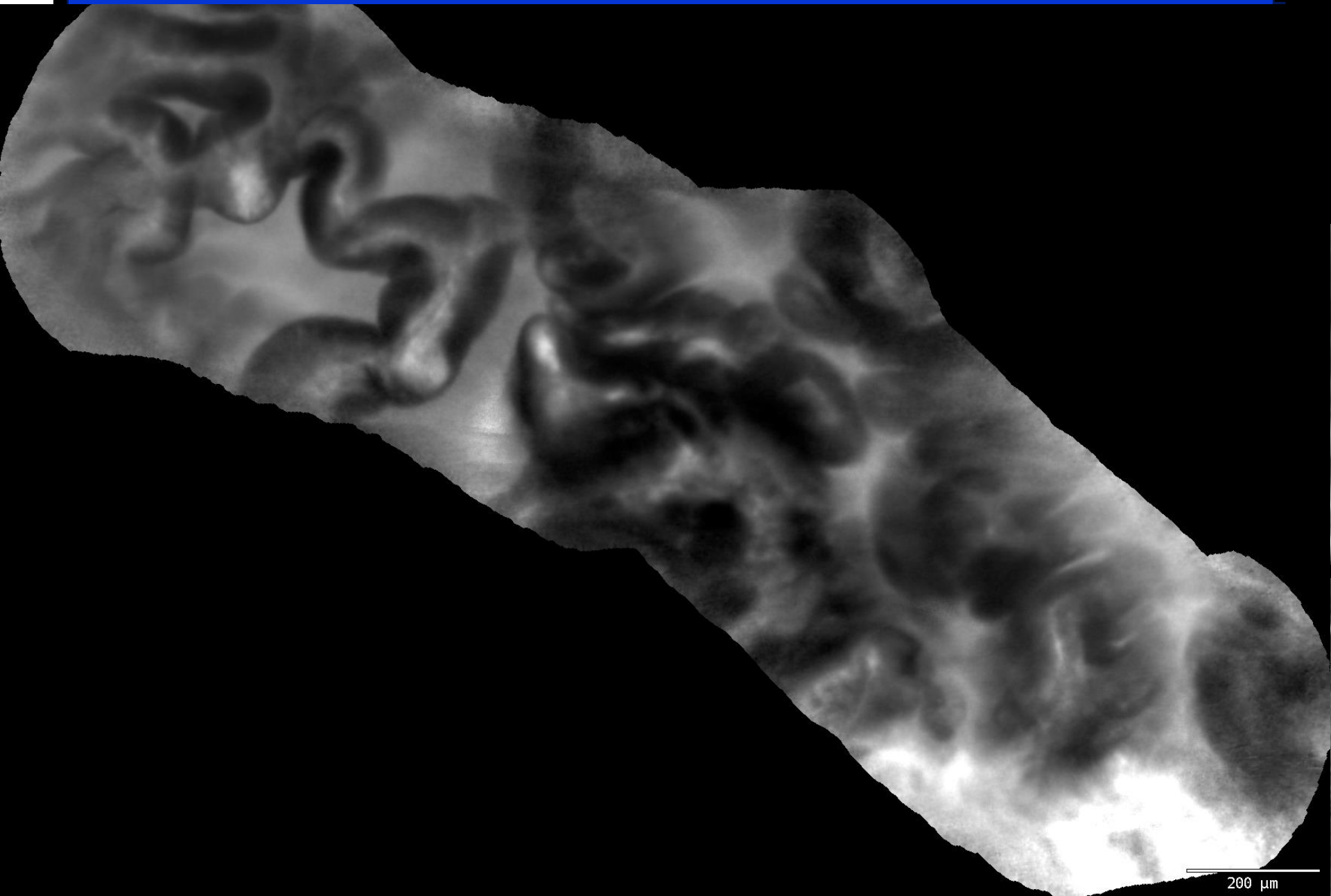
Narrow Band Imaging (NBI)



lit

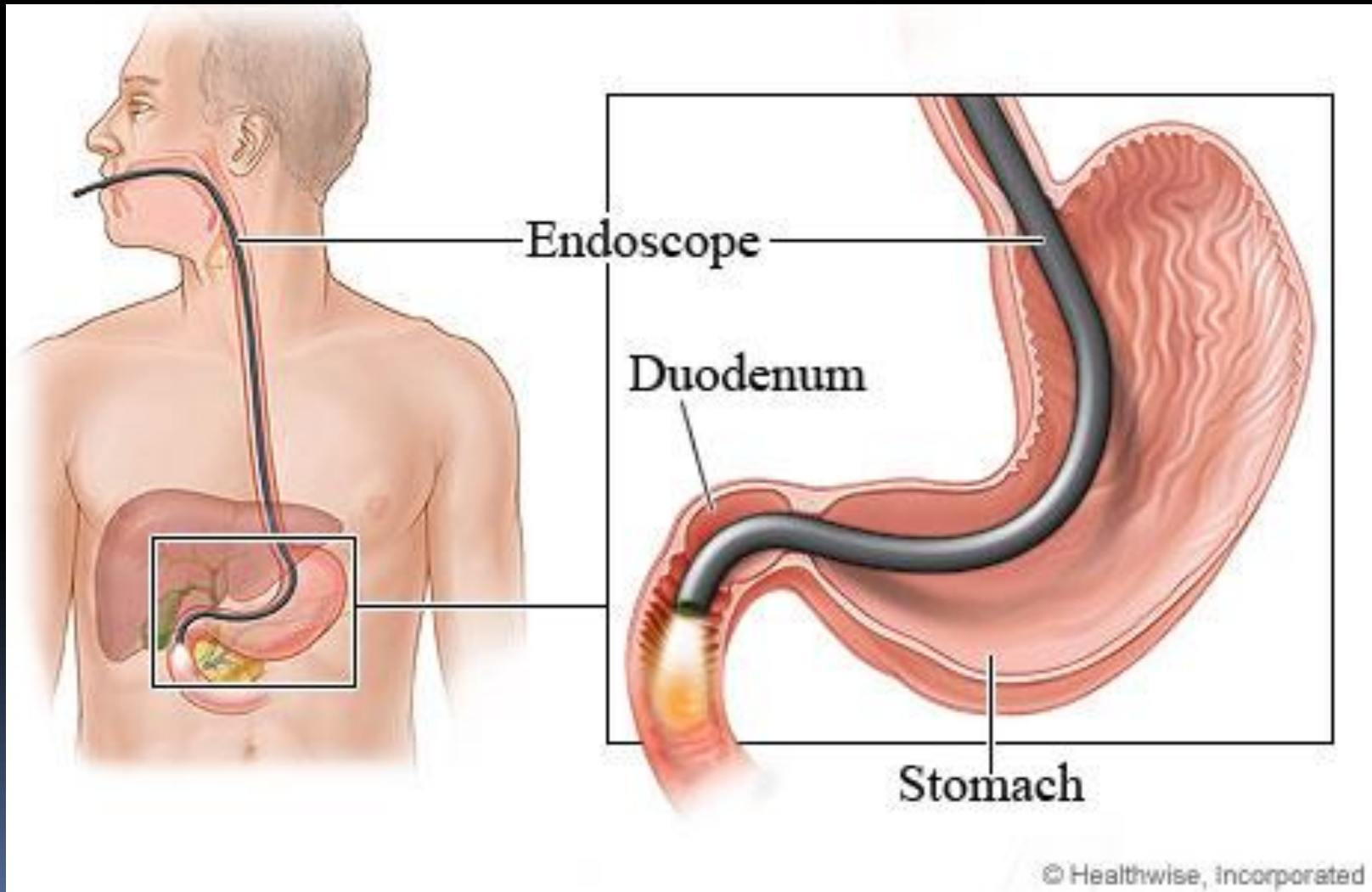




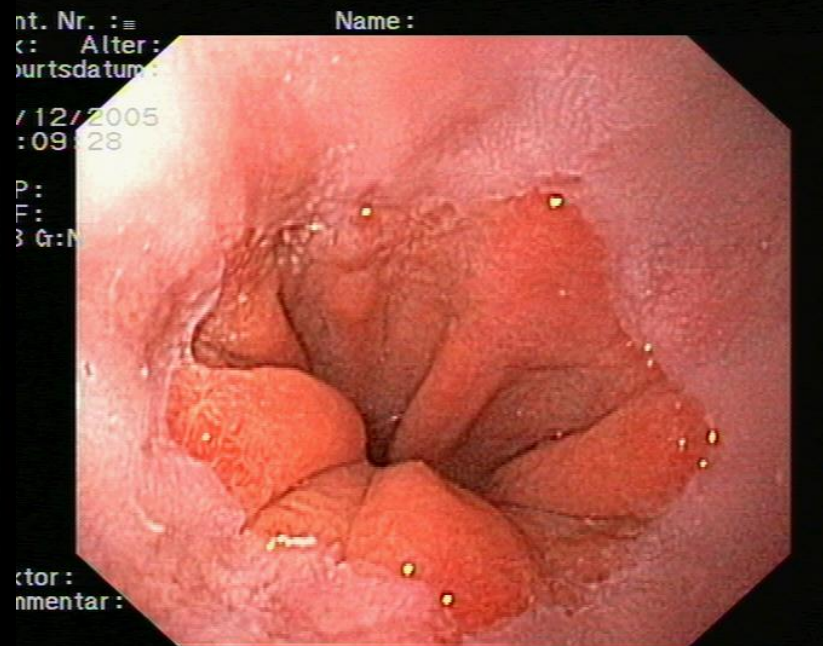
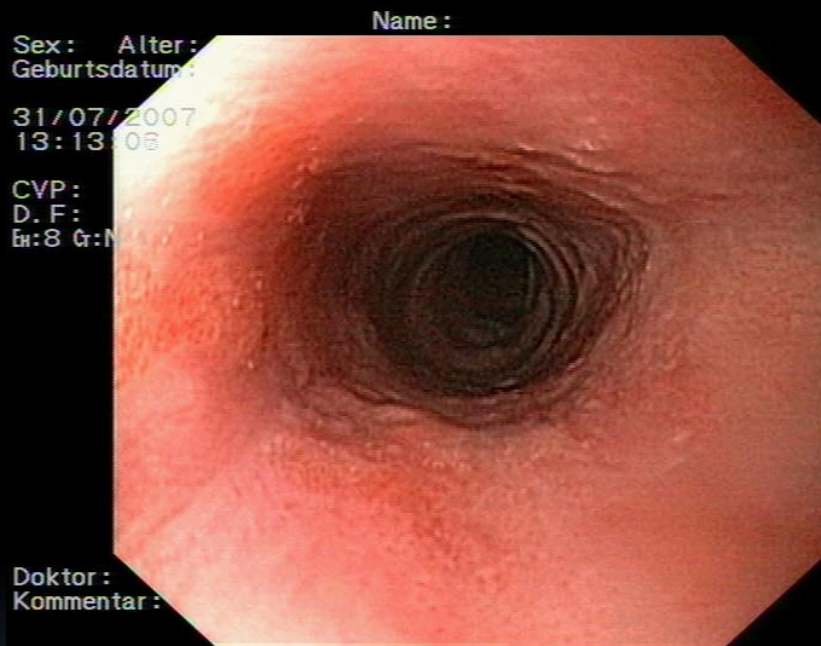


200 μm

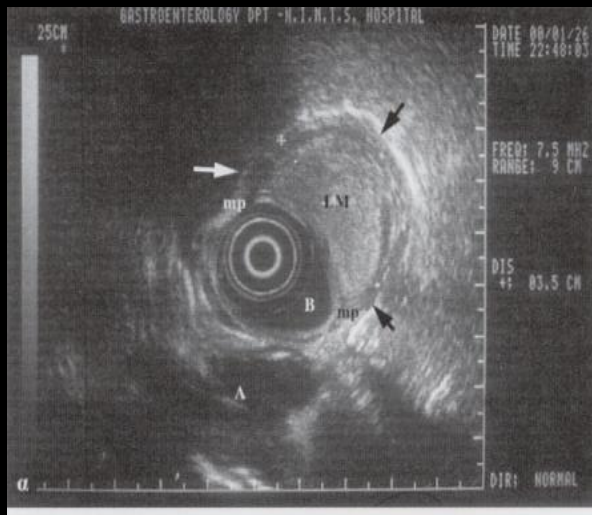
ΠΑΡΑΔΕΙΓΜΑΤΑ - ΕΙΚΟΝΕΣ



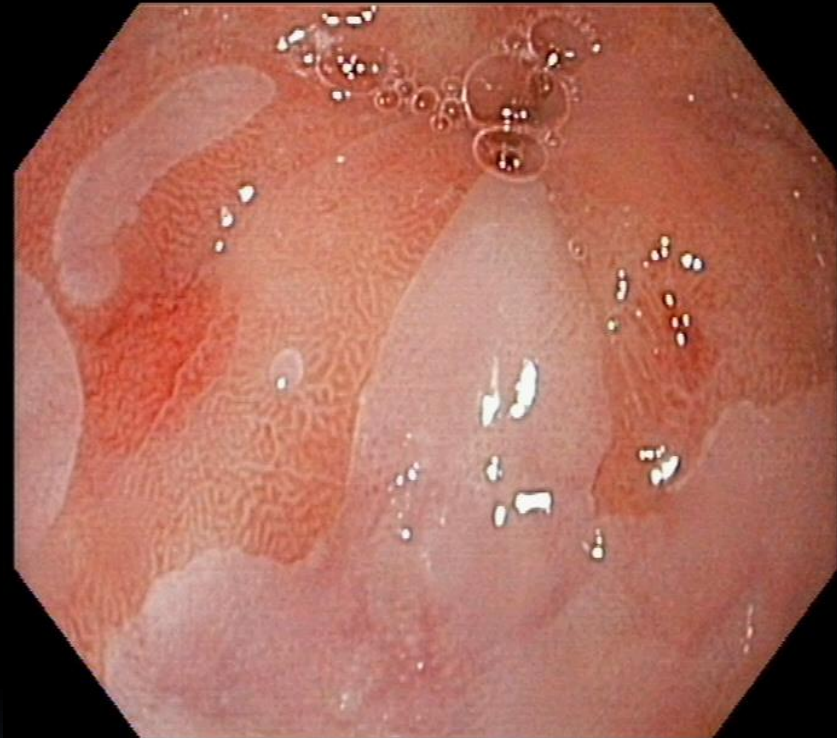ΦΥΣΙΟΛΟΓΙΚΟΣ ΟΙΣΟΦΑΓΟΣ



ΚΑΛΟΗΘΕΙΣ ΒΛΑΒΕΣ ΟΙΣΟΦΑΓΟΥ

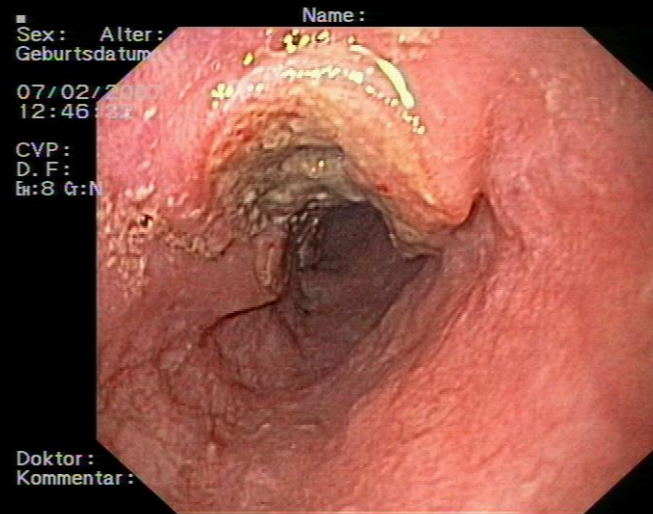
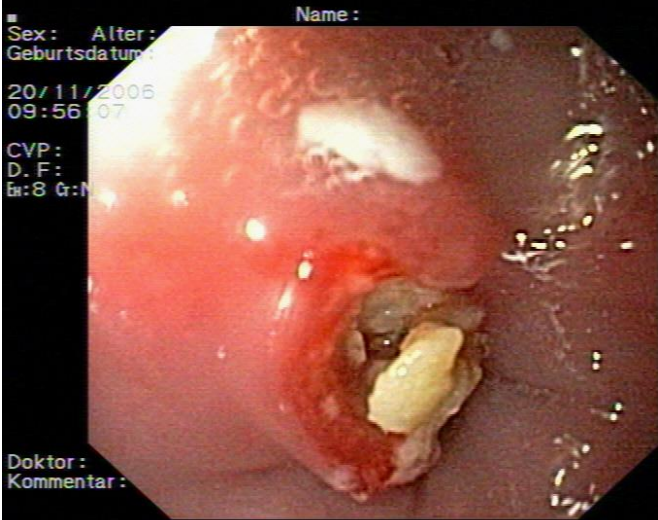


Λειομύωμα οισοφάγου
(Καλόηθες νεό)

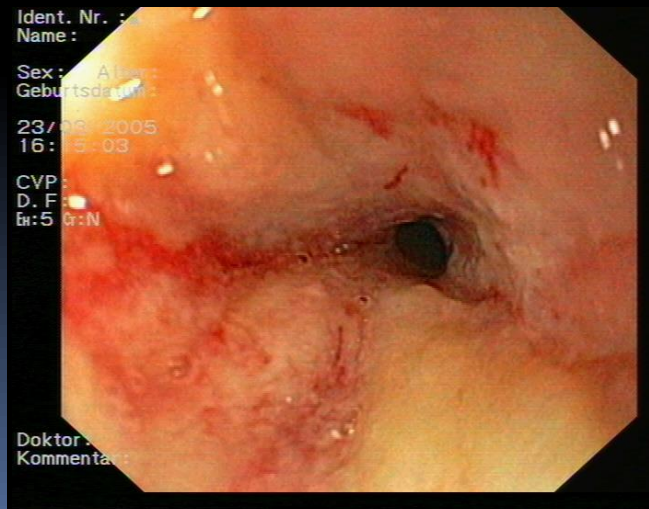
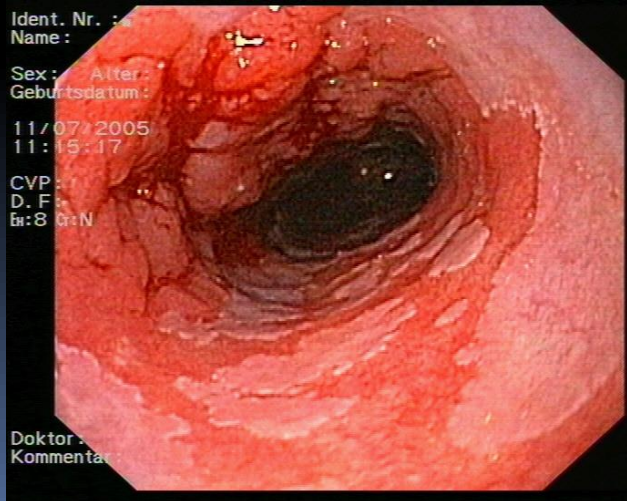


Οισοφάγος Barrett
(προκαρκινική βλάβη)

Ca ΟΙΣΟΦΑΓΟΥ



Ca εκ πλακωδών
κυττάρων



ΑδενοCa

ΟΙΣΟΦΑΓΟΣ: GIST

CHARITE CAMP. VIRCHOW :
ZENTRALE ENDOSKOPIE :

Y

06-11-'07

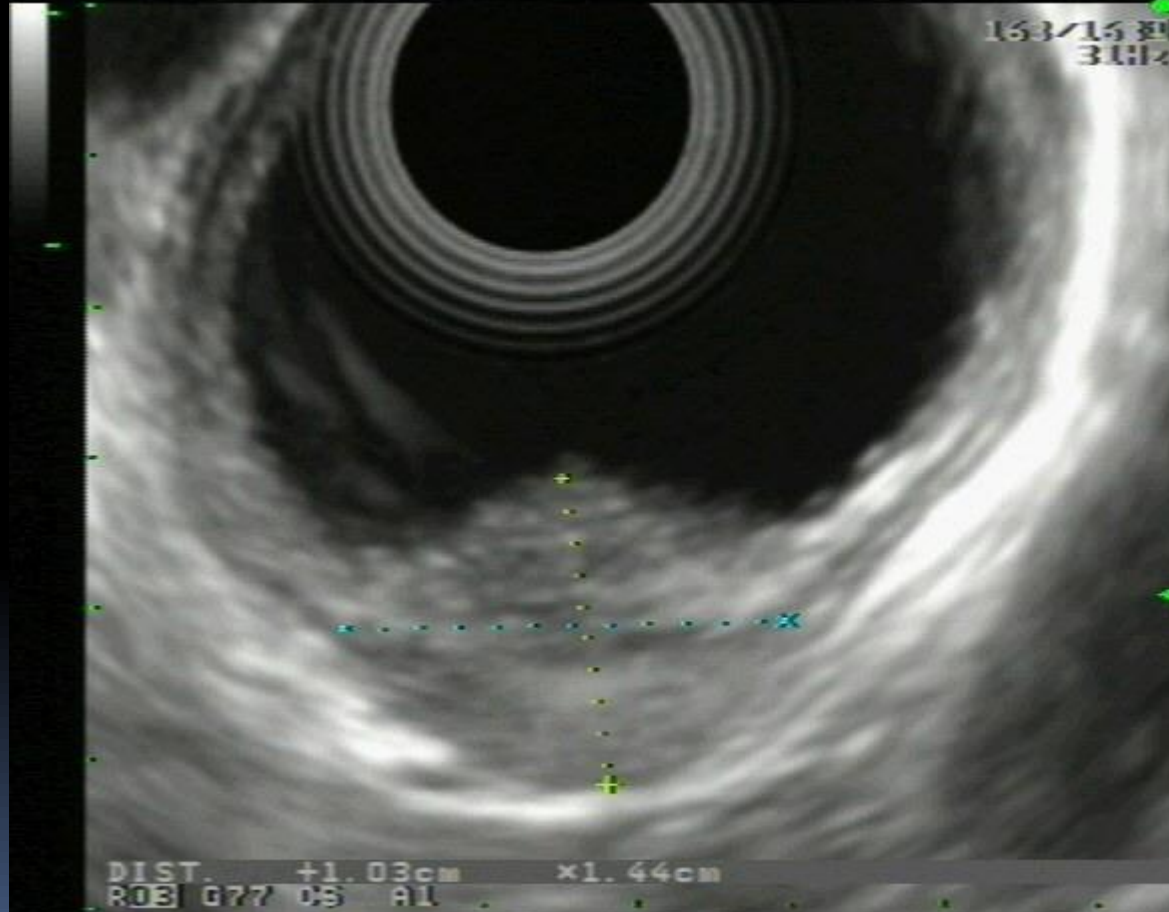12:45:26

ALOKA

7.5

DVA: 90%

163/15 30
3.0Hz

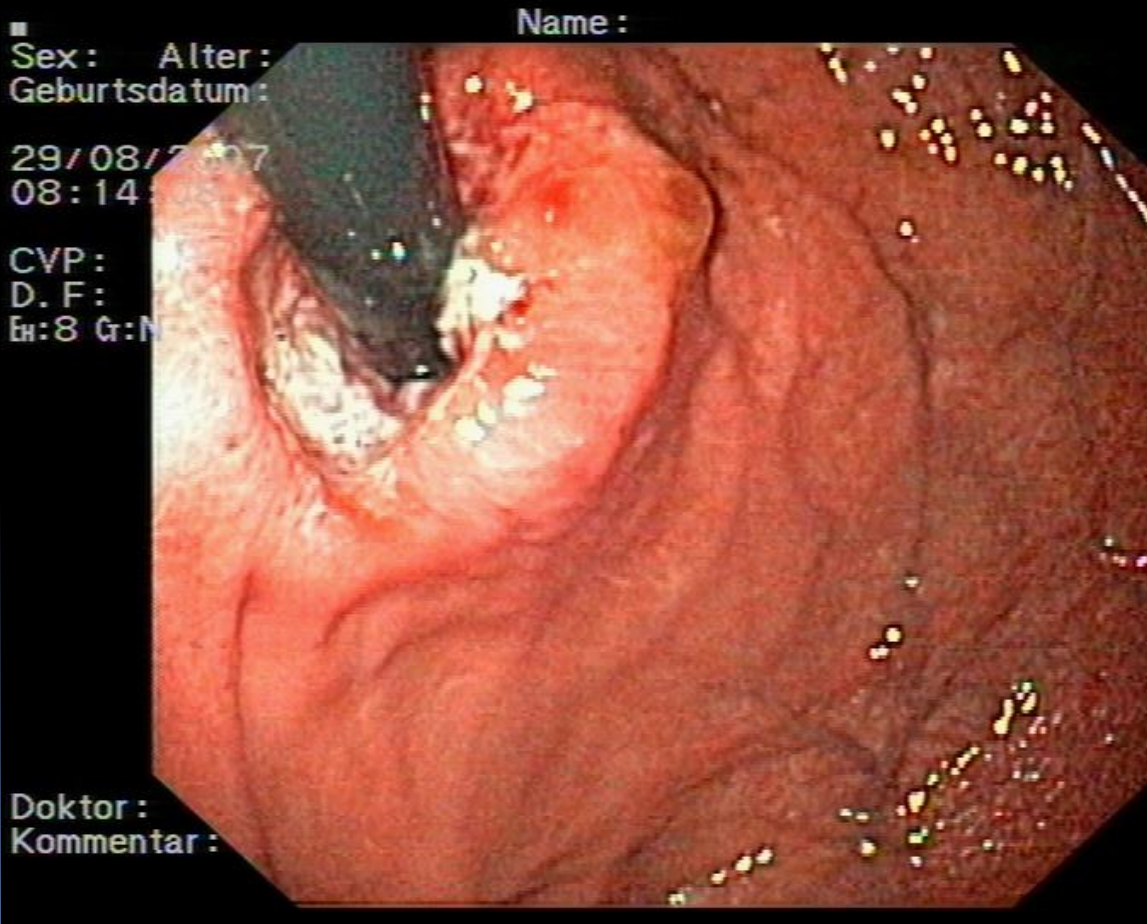


DIST. +1.03cm x1.44cm

ROE G77 09 A1

5: OLYMPUS360

Ca ΚΑΡΔΙΑΚΗΣ ΜΟΙΡΑΣ



ΦΥΣΙΟΛΟΓΙΚΟΣ ΣΤΟΜΑΧΟΣ

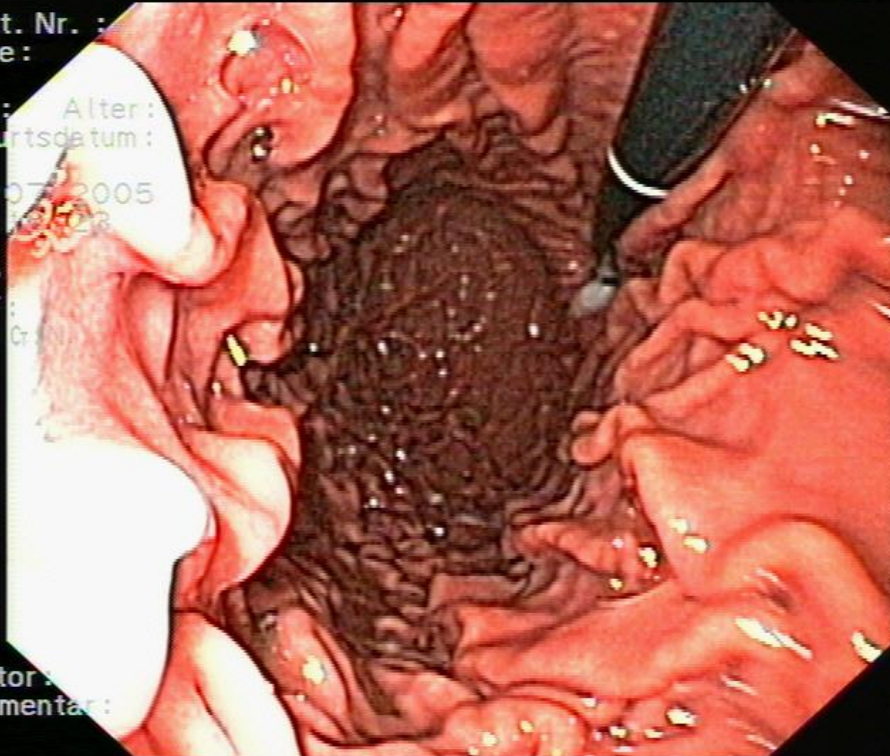
Ident. Nr. :
Name :

Sex : Alter :
Geburtsdatum :

18/07/2005
09:15:28

CVP :
D. F. :
Et:8 Gr:

Doktor :
Kommentar :



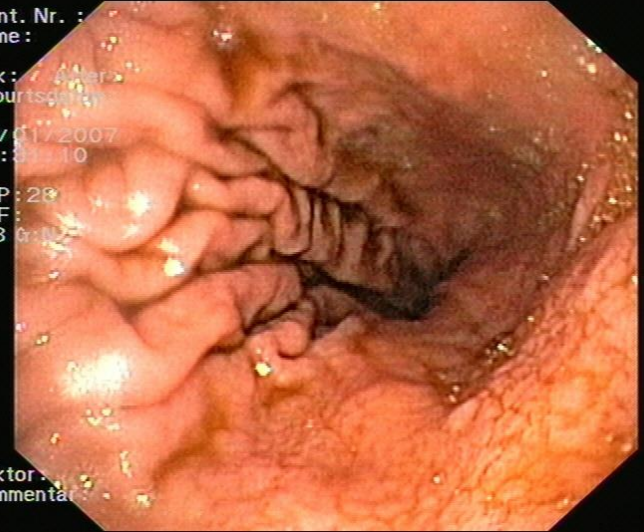
Ident. Nr. :
Name :

Sex : Alter :
Geburtsdatum :

17/01/2007
15:37:10

CVP : 28
D. F. :
Et:8 Gr:

Doktor :
Kommentar :



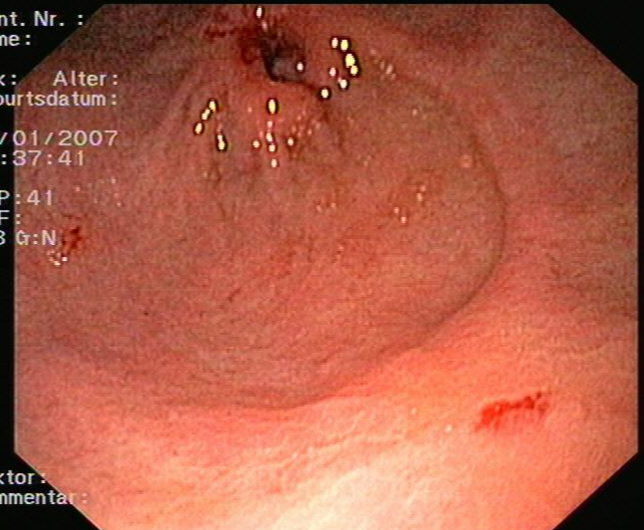
Ident. Nr. :
Name :

Sex : Alter :
Geburtsdatum :

17/01/2007
15:37:41

CVP : 41
D. F. :
Et:8 Gr:

Doktor :
Kommentar :



ΚΑΛΟΗΘΕΙΣ «ΒΛΑΒΕΣ» ΣΤΟΜΑΧΟΥ νεοπλασματικές και μη-νεοπλασματικές

- ΕΠΙΘΗΛΙΑΚΕΣ (;)
ΑΔΕΝΩΜΑΤΑ

ΥΠΕΡΠΛΑΣΤΙΚΟΙ
ΠΟΛΥΠΟΔΕΣ

- FUNDIC GLAND
POLYPS
(αμαρτωματώδεις;)

- ΥΠΟΕΠΙΘΗΛΙΑΚΕΣ
ΛΙΠΩΜΑ

ΛΕΙΟΜΥΩΜΑ

ΚΙΡΣΟΙ

ΕΚΤΟΠΟΣ

ΠΑΓΚΡΕΑΤΙΚΟΣ

ΙΣΤΟΣ

DUPLICATION

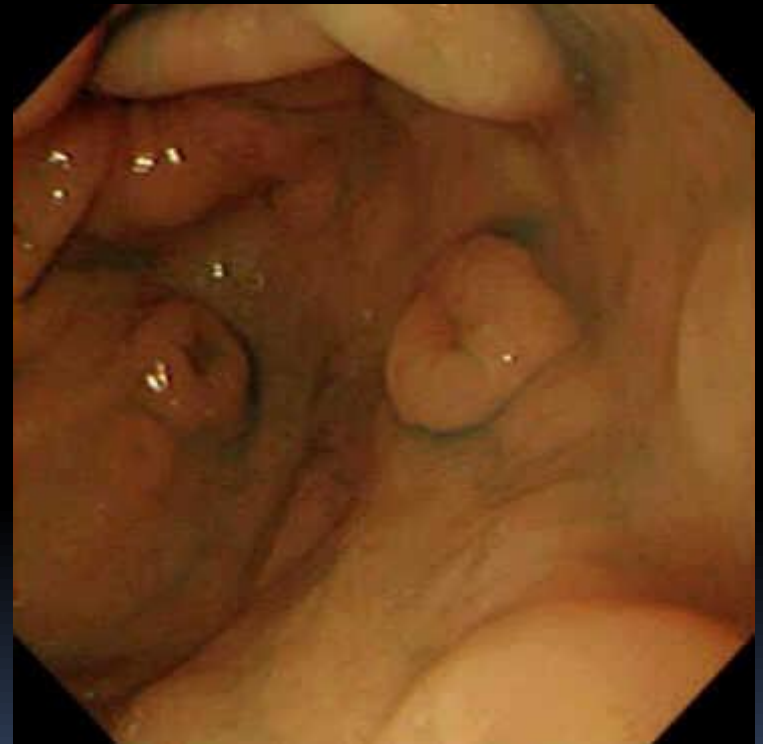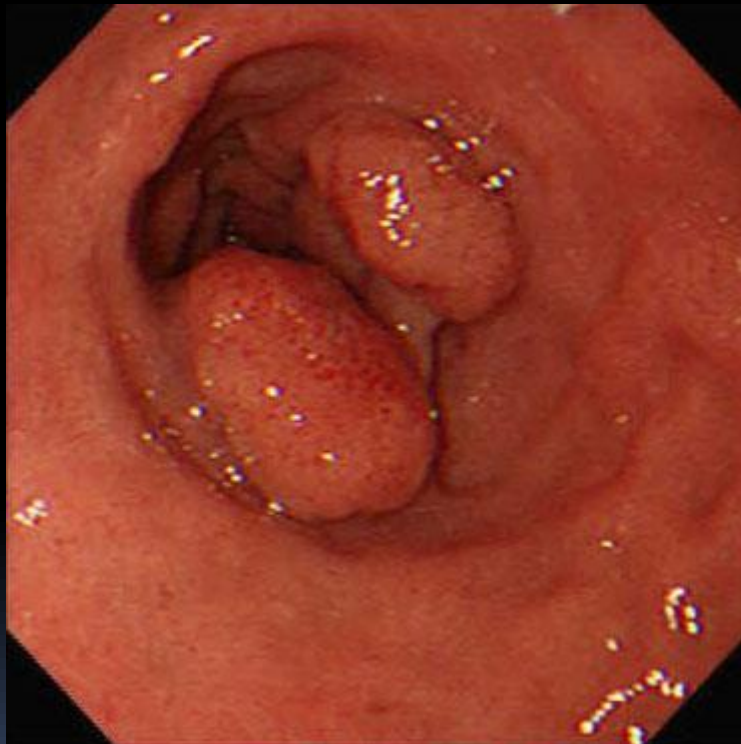
CYST

ΦΛΕΓΜΟΝΩΔΗΣ

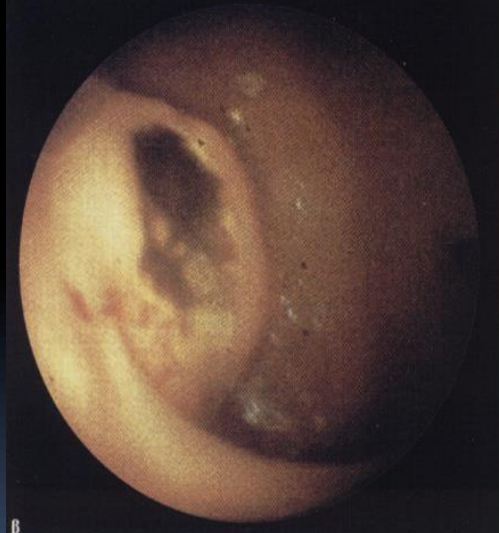
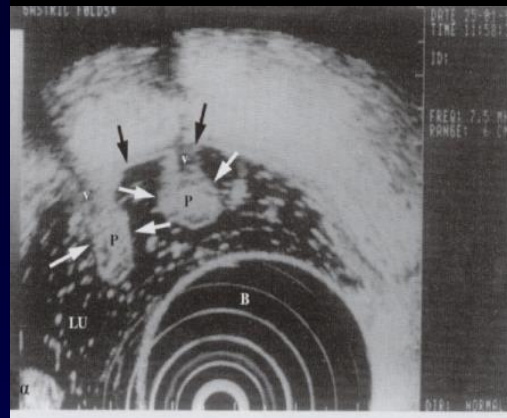
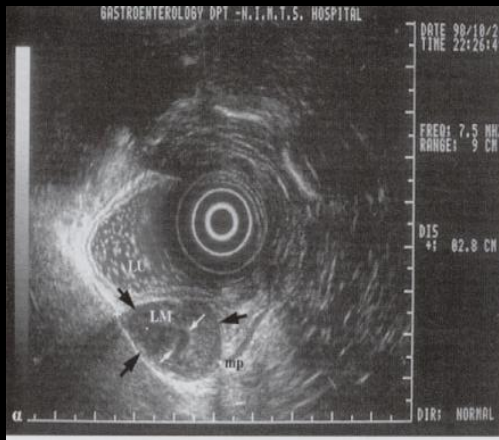
ΙΝΩΔΗΣ

ΠΟΛΥΠΟΔΑΣ

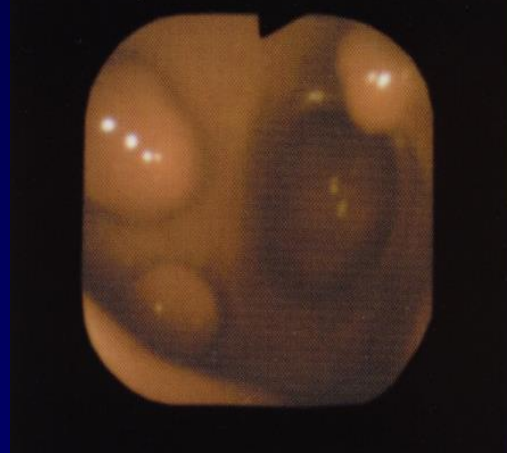
ΑΔΕΝΩΜΑΤΑ



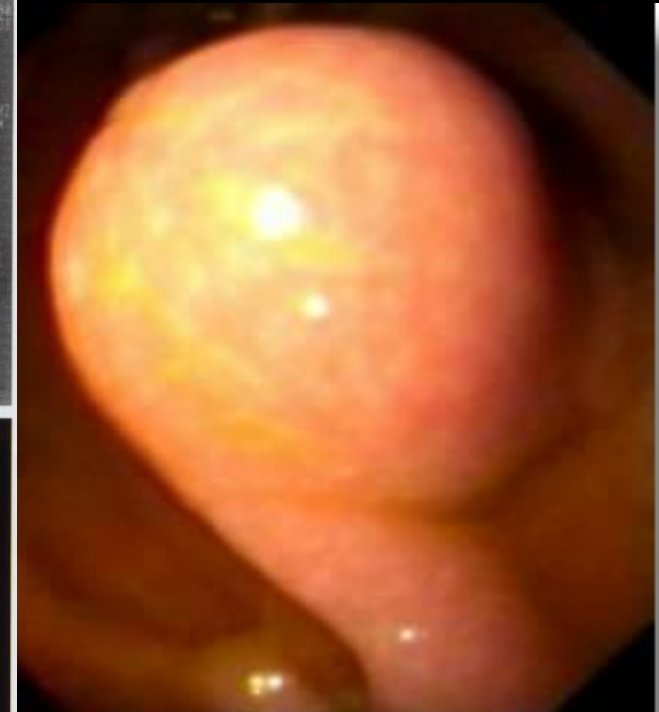Καλοήθη νεοπλασμάτα στομάχου



Λειομύωμα στομάχου

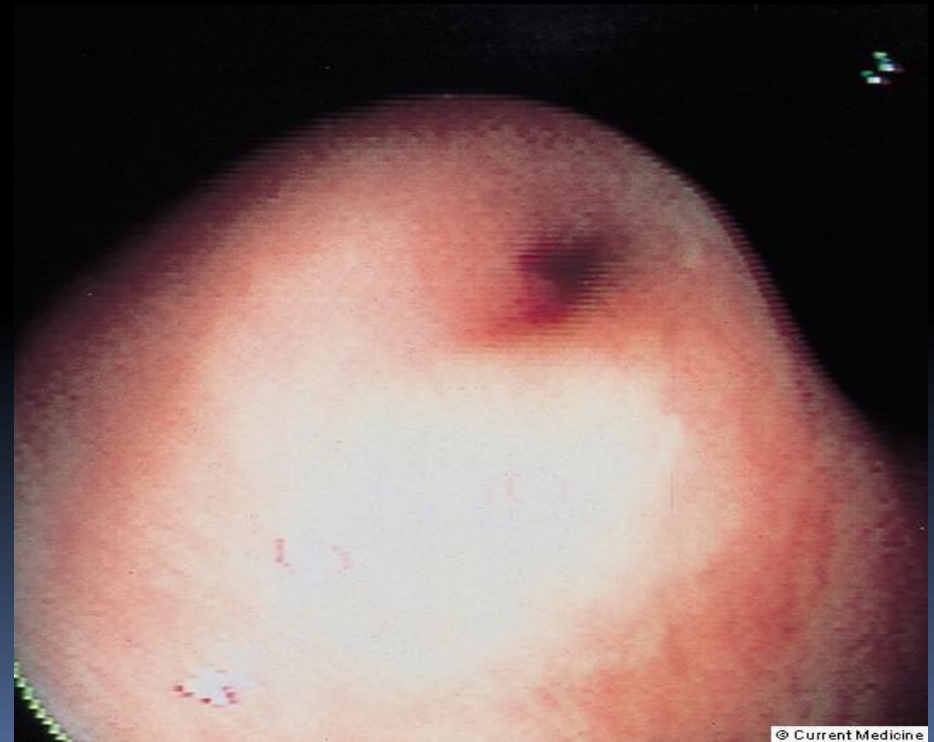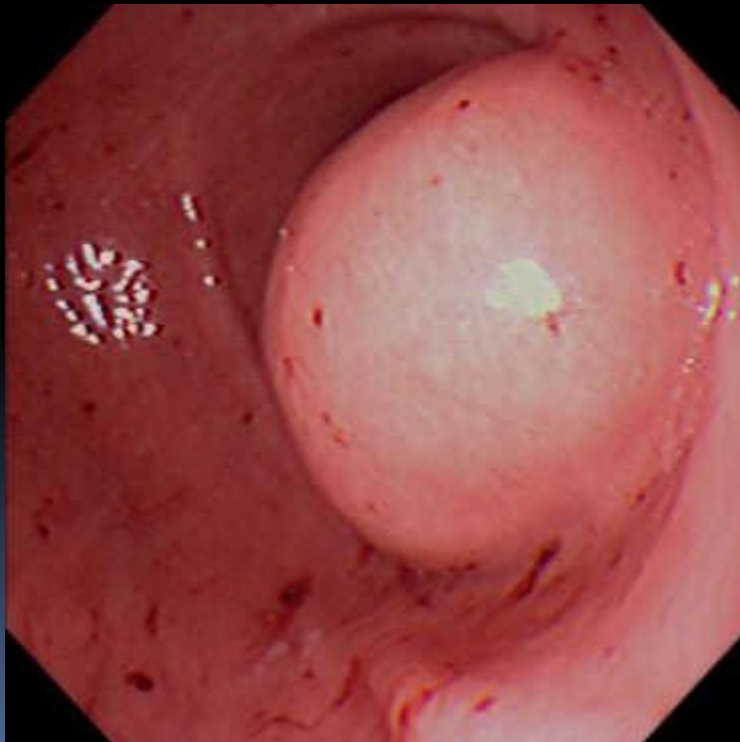


Αδενωματώδεις
πολύποδες στομάχου

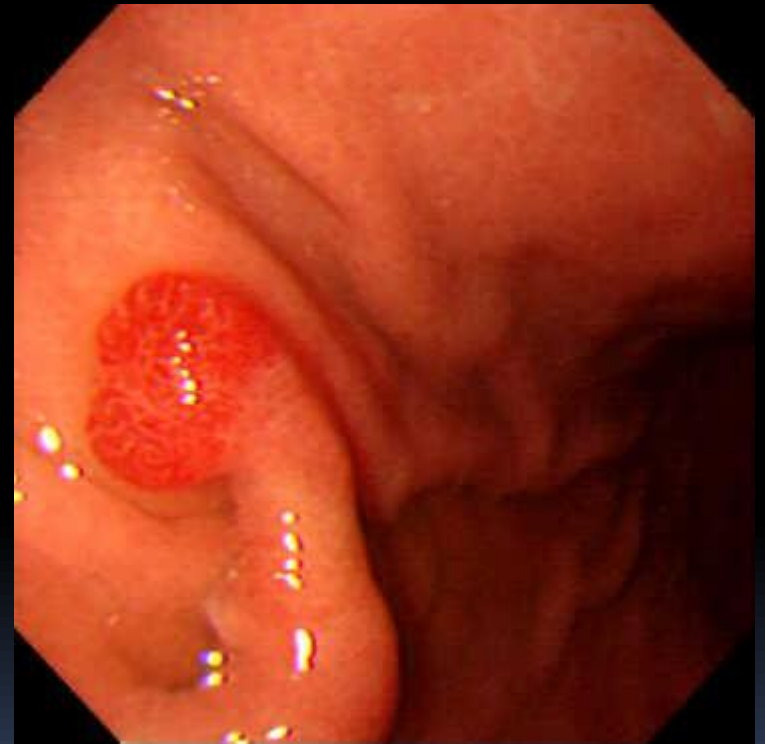
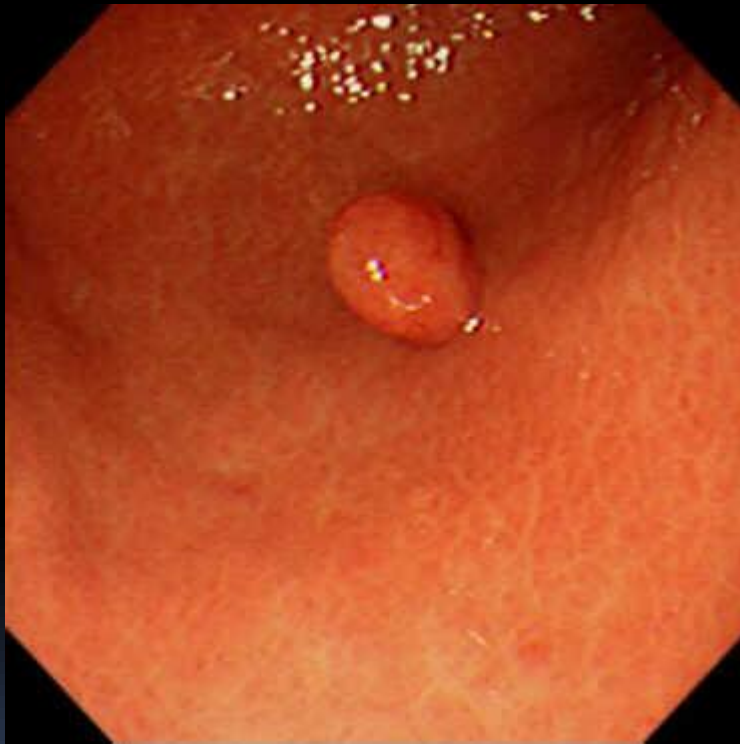

Λίπωμα στομάχου

ΠΑΓΚΡΕΑΤΙΚΗ ΨΕΥΔΟΚΥΣΤΗ- ΕΚΤΟΠΟΣ ΠΑΓΚΡΕΑΤΙΚΟΣ ΙΣΤΟΣ

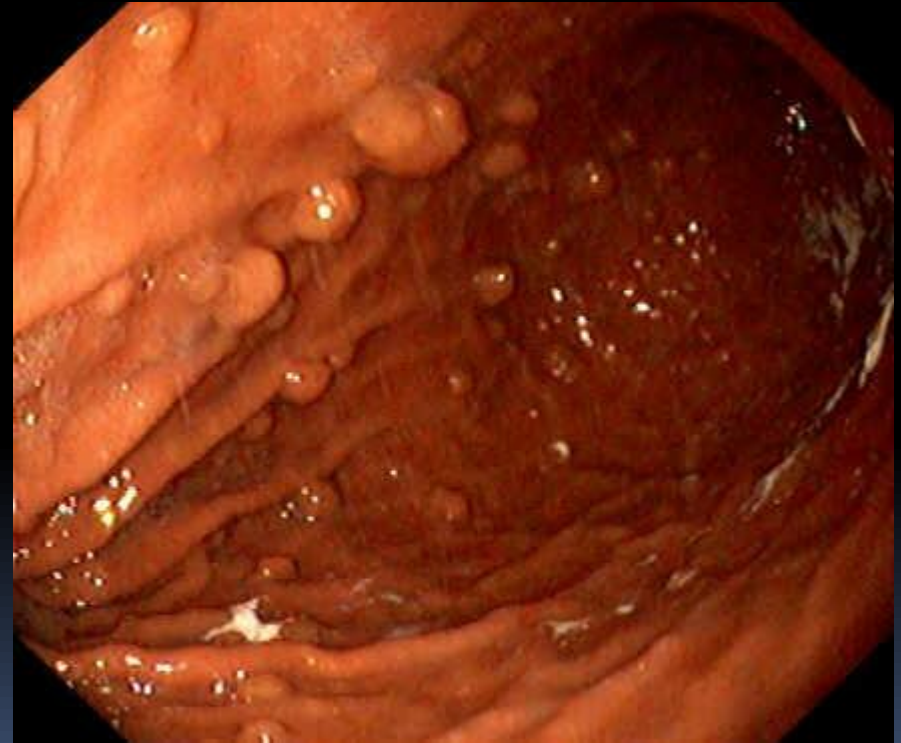
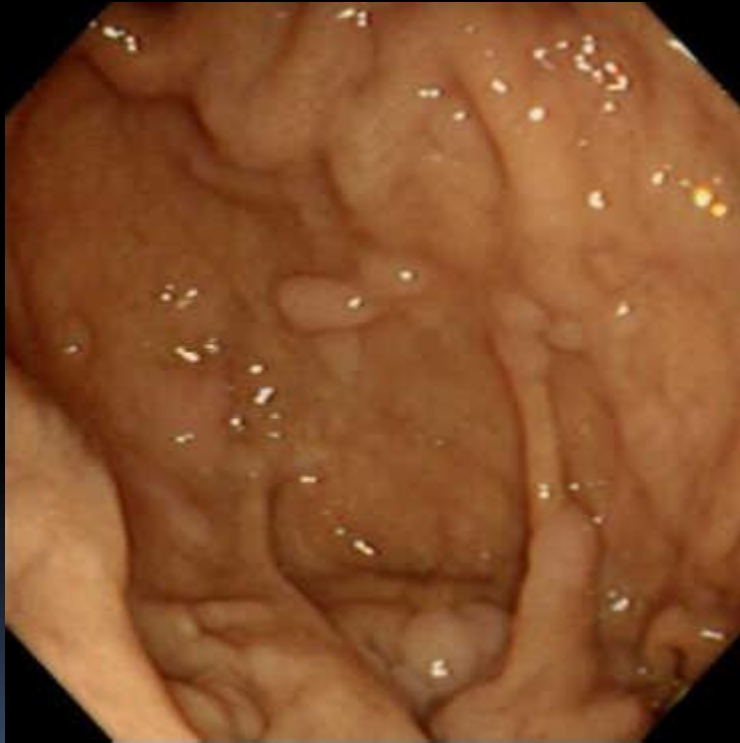
ΥΠΕΡΠΛΑΣΤΙΚΟΙ ΠΟΛΥΠΟΔΕΣ

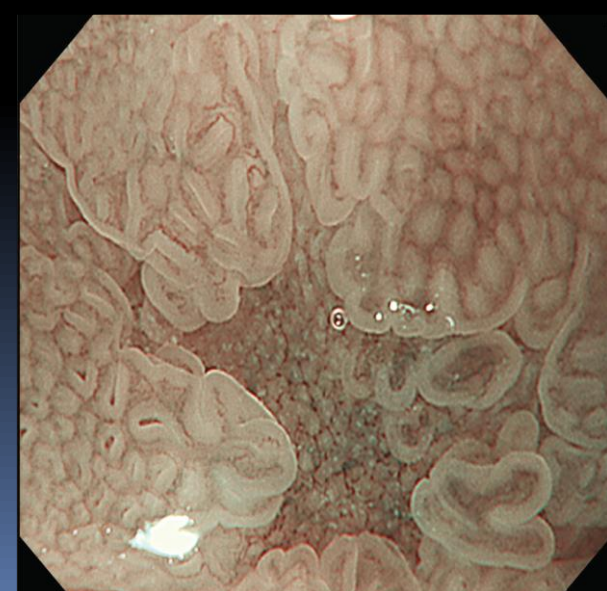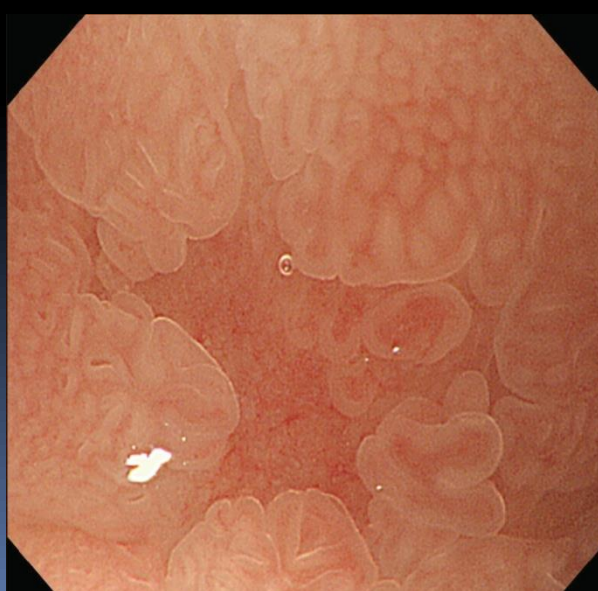
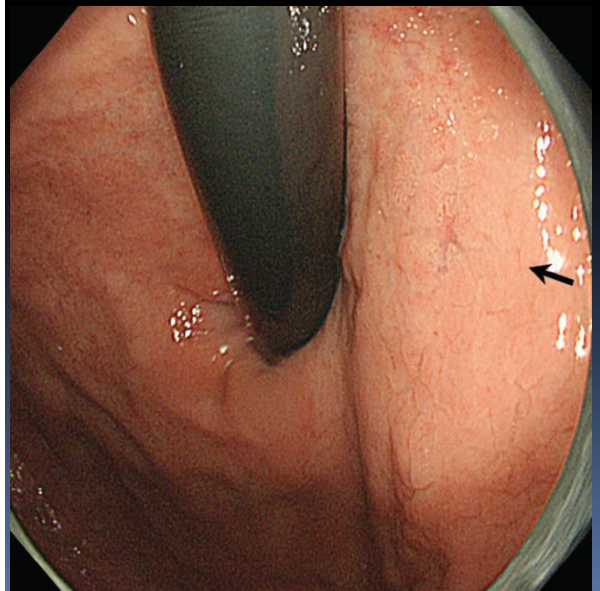
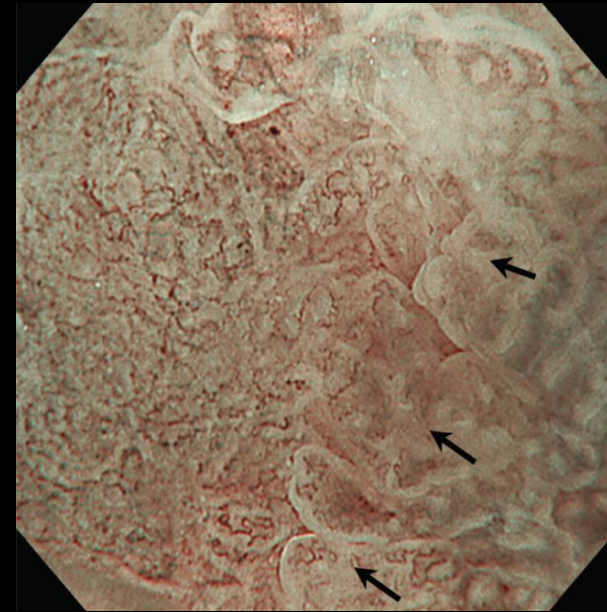
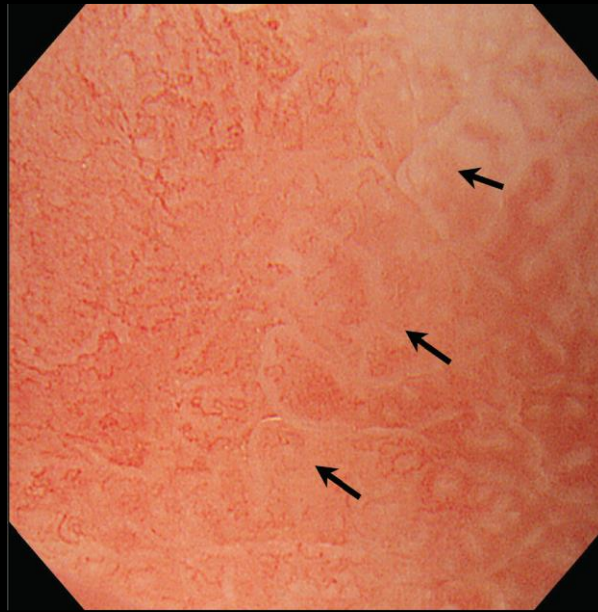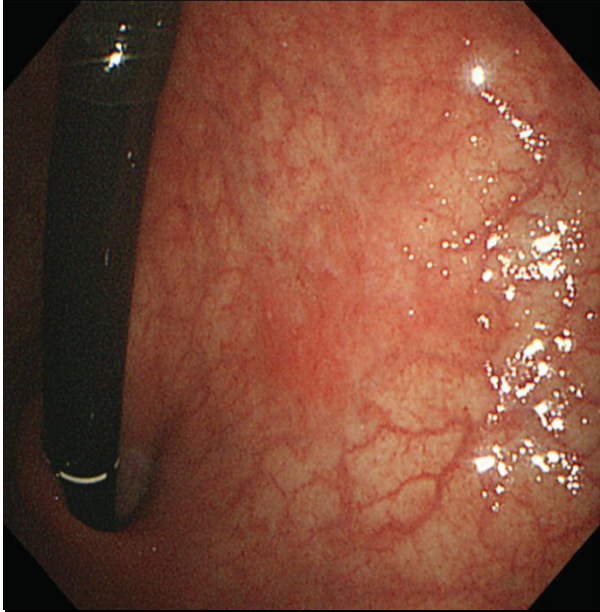


FUNDIC GLAND POLYPS

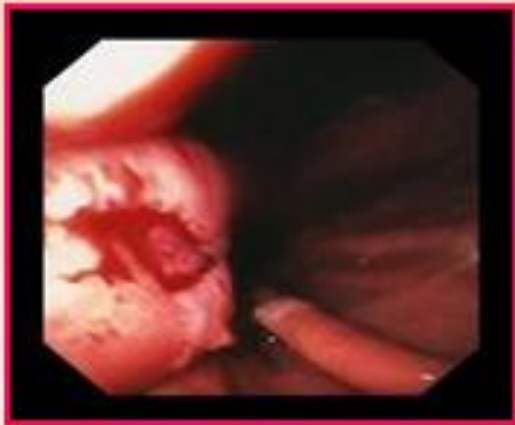(ΑΜΑΡΤΩΜΑΤΩΔΕΙΣ)



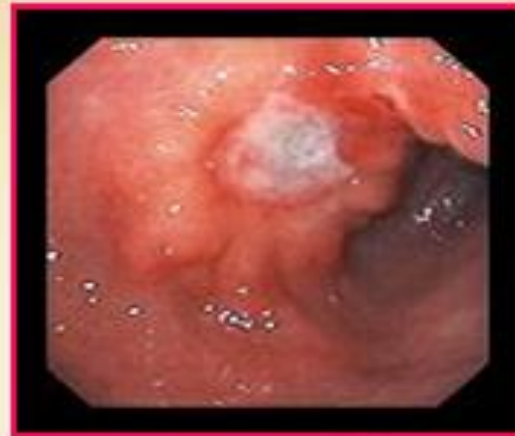ΠΡΩΙΜΟΣ Ca ΣΤΟΜΑΧΟΥ



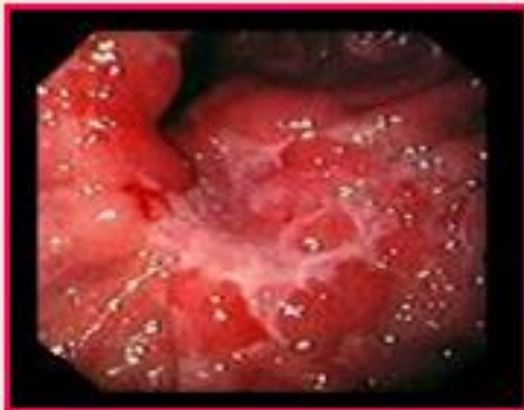Ca ΣΤΟΜΑΧΟΥ



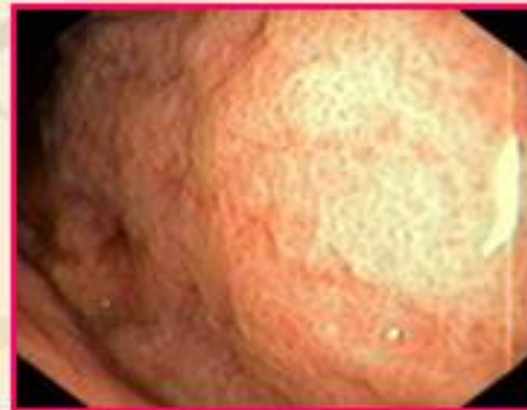Πολυποειδής



Ελκωτική



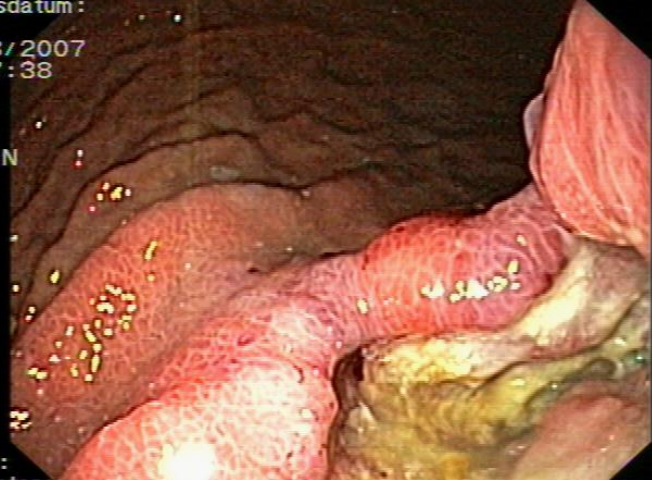Ελκωτική – Διηθητική



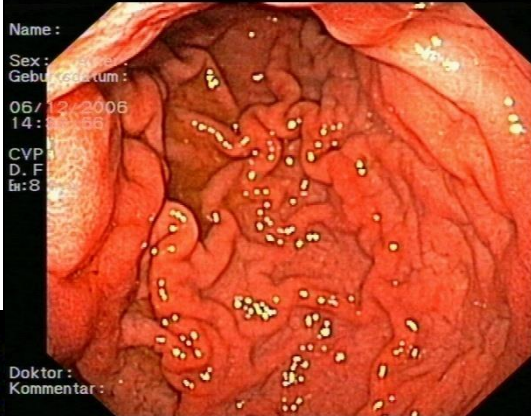
Διηθητική

Ca ΣΤΟΜΑΧΟΥ

Geburtsdatum :
06/08/2007
07:37:38
CVP :
D. F :
Er:8 Gr:N

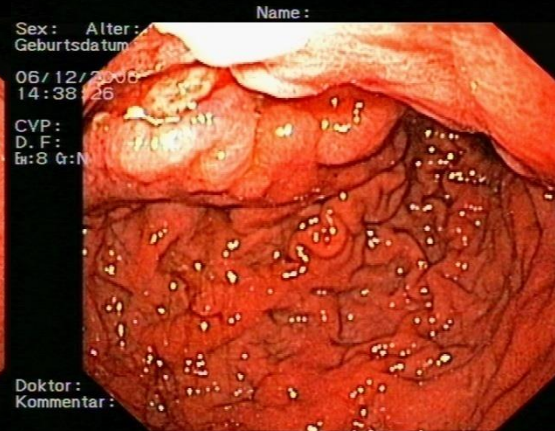


ktor :



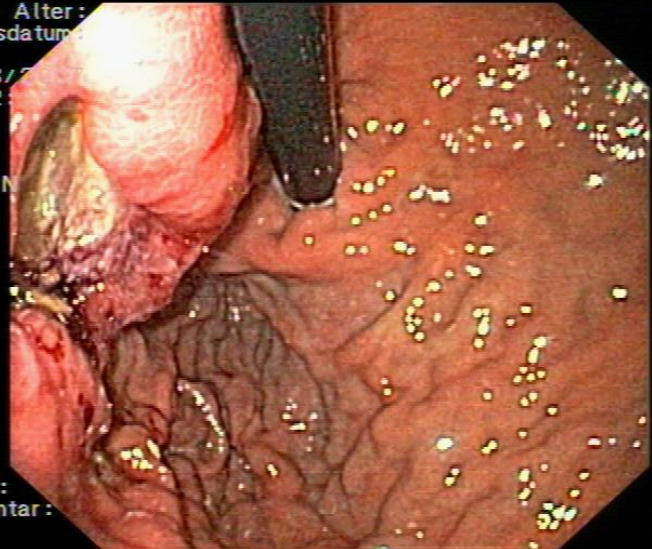
Name :
Sex :
Geburtsdatum :
06/12/2006
14:38:38
CVP :
D. F :
Er:8

Doktor :
Kommentar :



Name :
Sex :
Alter :
Geburtsdatum :
06/12/2006
14:38:26
CVP :
D. F :
Er:8 Gr:N

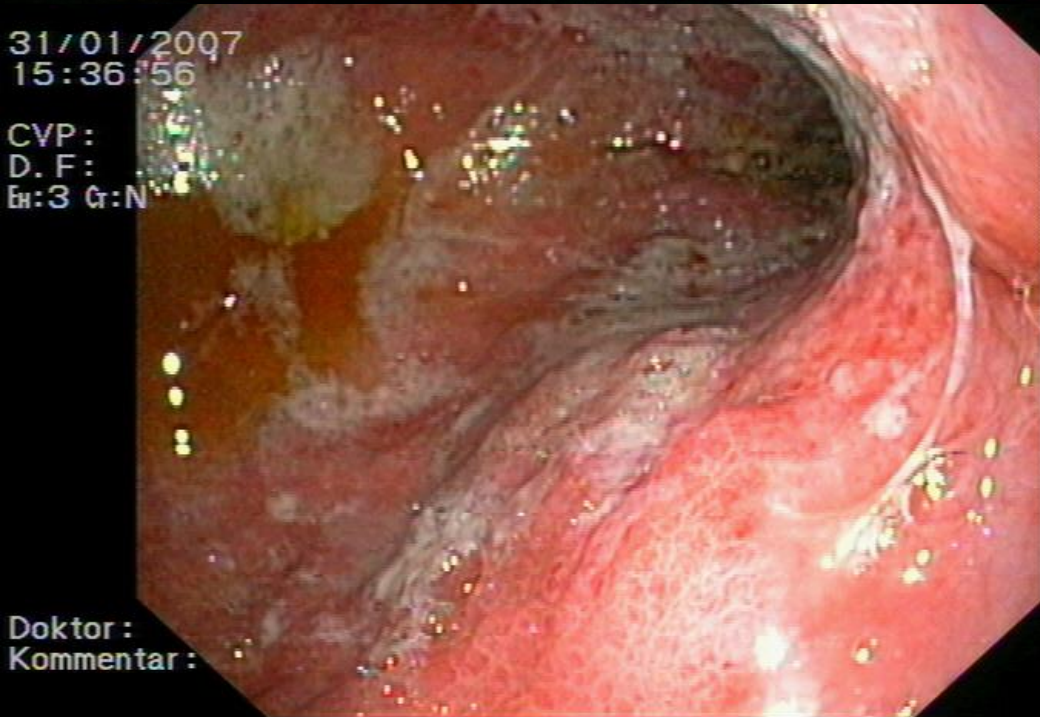
Doktor :
Kommentar :



Name :
x: Alter :
burtsdatum :
06/08/2007
15:52:56
P :
F :
8 Gr:N

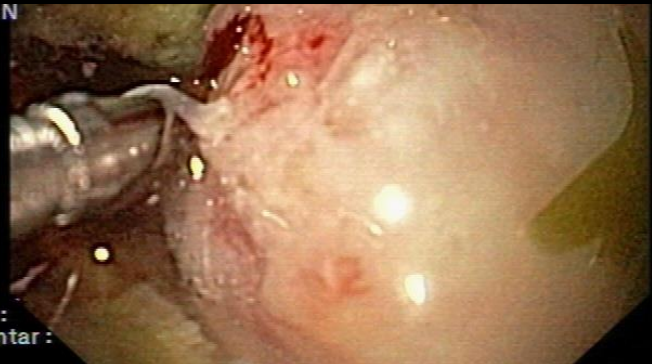Doktor :
Kommentar :

Er:8 Gr:N



31/01/2007
15:36:56
CVP :
D. F :
Er:3 Gr:N

Doktor :
Kommentar :



Doktor :
Kommentar :

ΛΕΜΦΩΜΑ ΣΤΟΜΑΧΟΥ

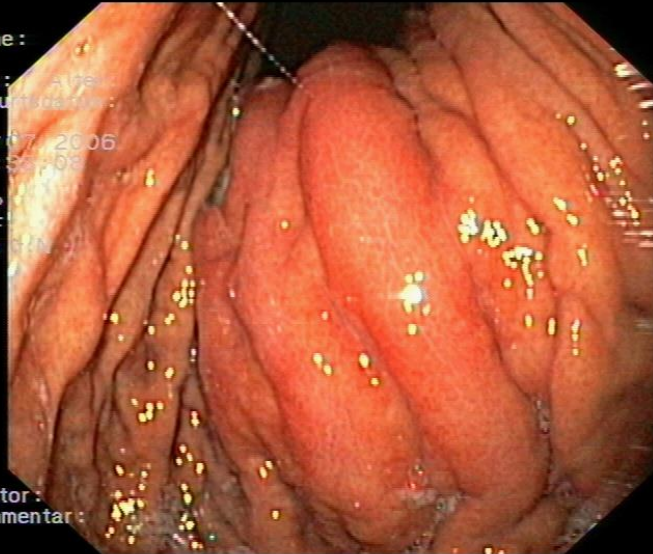
Name :

Sex : Alter :
Geburtsdatum :

20/07/2006
09:55:03

CVP :
D. F. :
Et: 5 Gr: N

Doktor :
Kommentar :



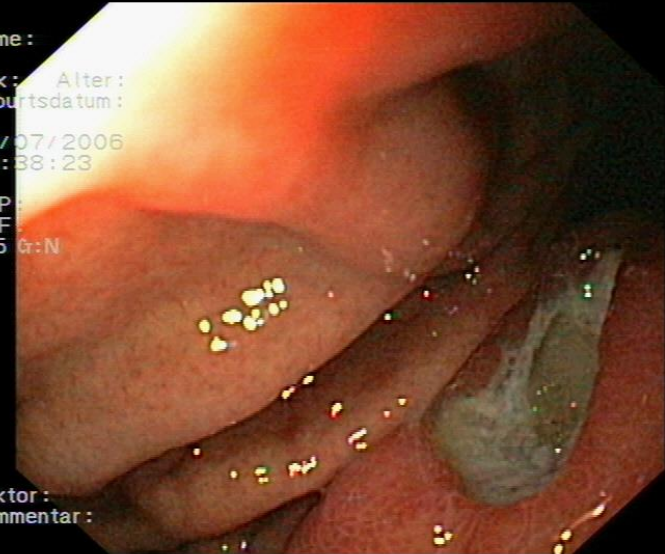
Name :

Sex : Alter :
Geburtsdatum :

20/07/2006
09:38:23

CVP :
D. F. :
Et: 5 Gr: N

Doktor :
Kommentar :



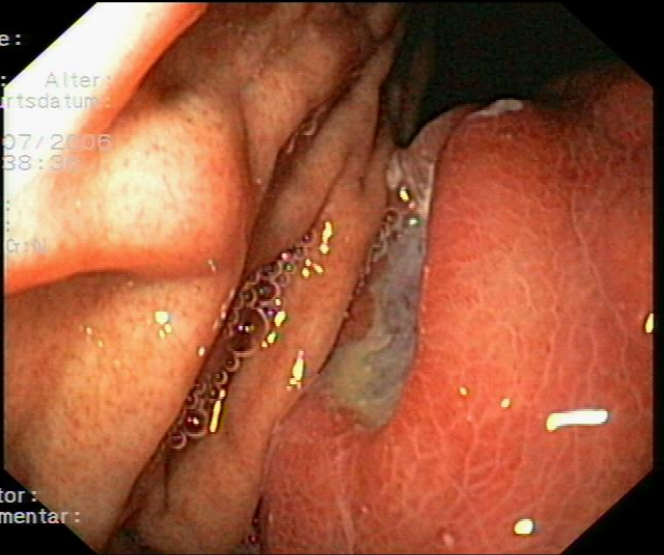
Name :

Sex : Alter :
Geburtsdatum :

20/07/2006
09:38:36

CVP :
D. F. :
Et: 5 Gr: N

Doktor :
Kommentar :



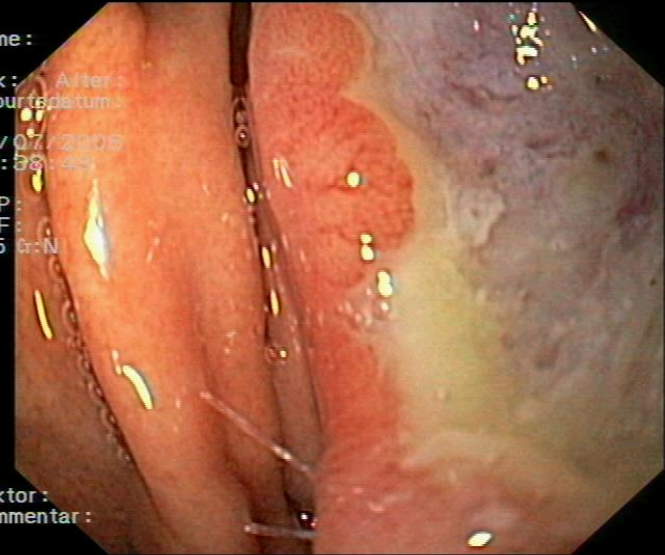
Name :

Sex : Alter :
Geburtsdatum :

20/07/2006
09:38:45

CVP :
D. F. :
Et: 5 Gr: N

Doktor :
Kommentar :



GIST ΣΤΟΜΑΧΟΥ

Id: Age :

Na: Birth :

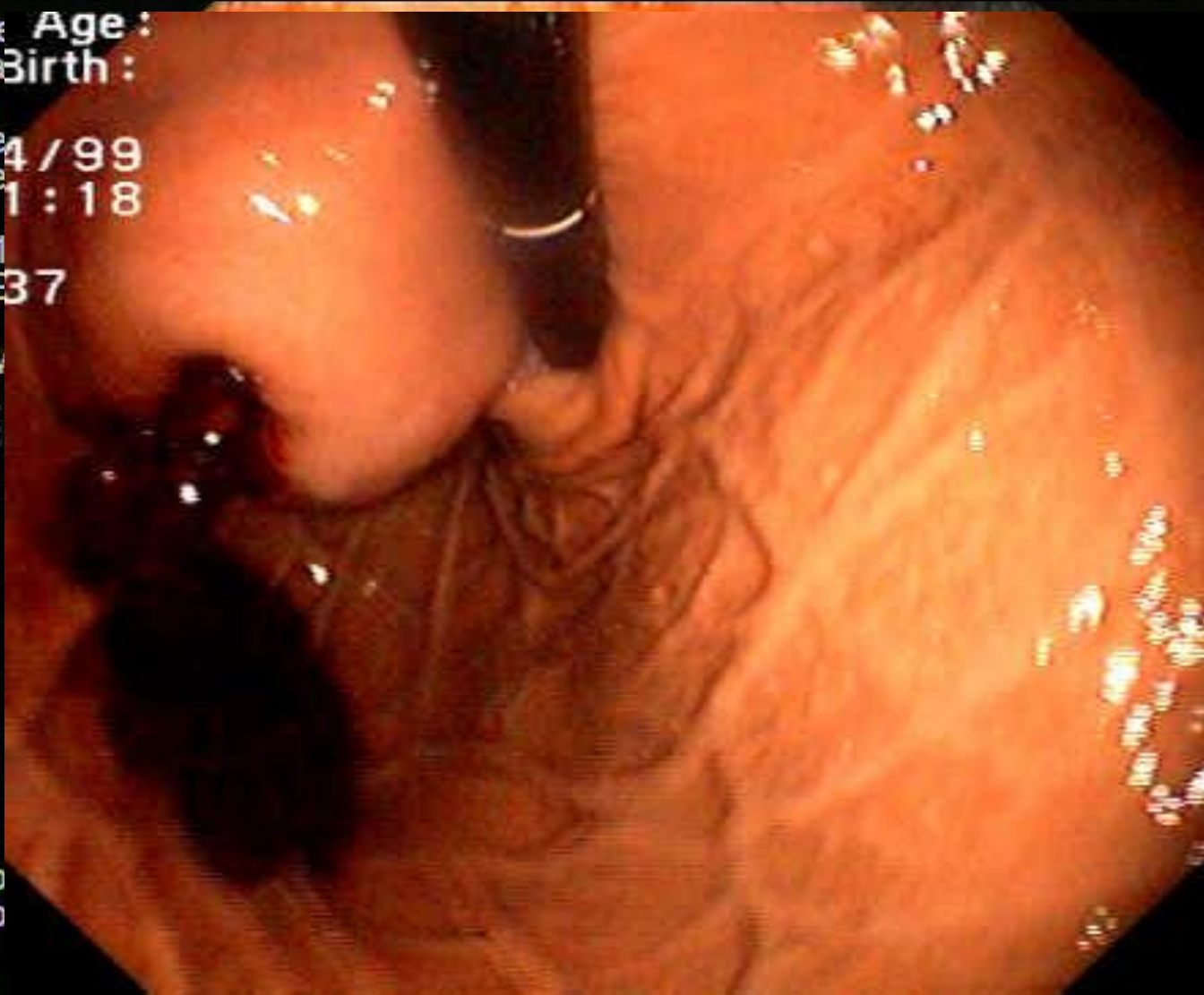
Sex: 4 / 99

Gen: 1 : 18

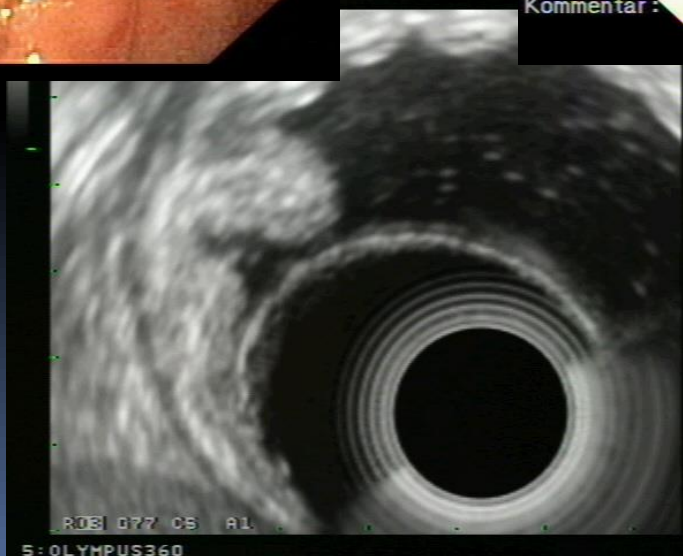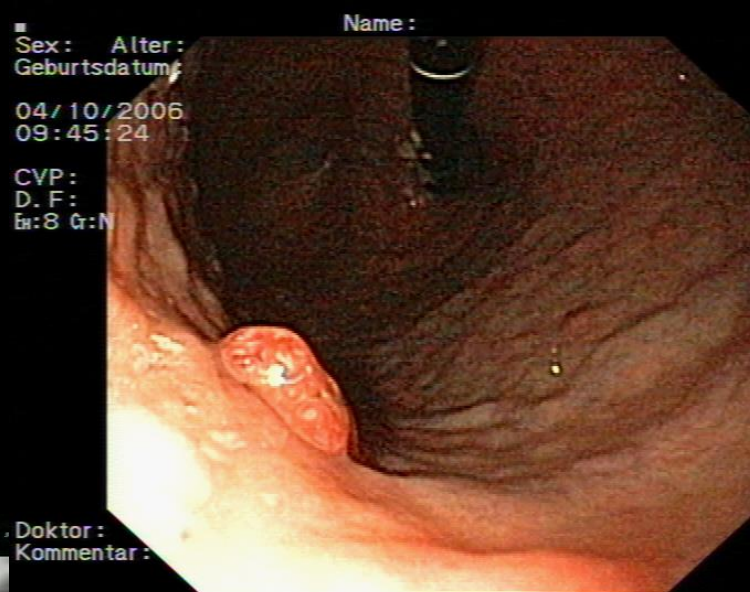
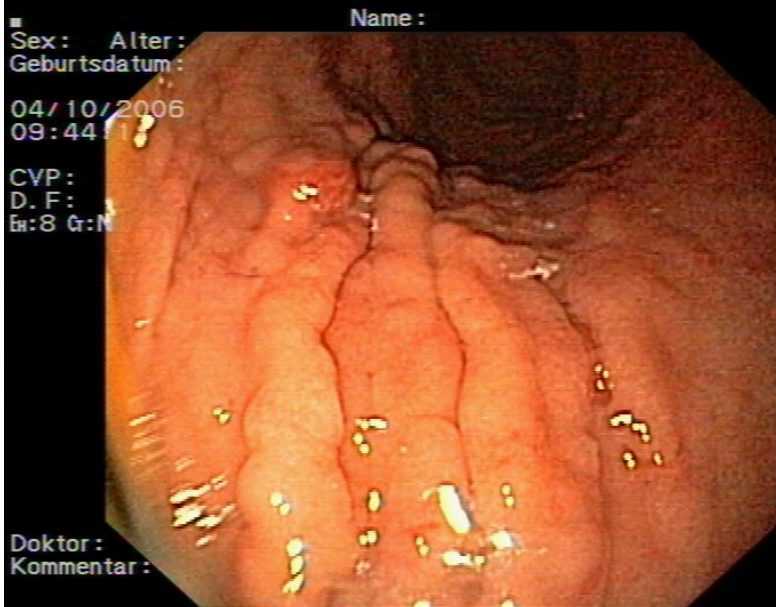
01
037

CV
D.
En:

Do
Ko



NET ΣΤΟΜΑΧΟΥ

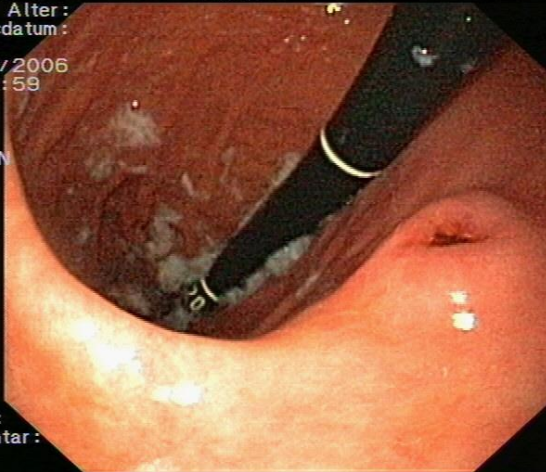


NET ΣΤΟΜΑΧΟΥ

Ident. Nr. :
Sex: Alter:
Geburtsdatum:

02/02/2006
14:02:59

CVP:
D. F.:
H:8 G:N



Doktor:
Kommentar:

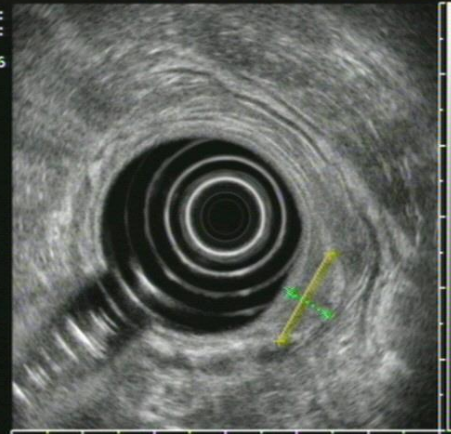
ID: Charite Campus Virchow/Endoskopie OLYMPUS

NAME:
SEX:
DOB: AGE:
DATE: 02.02.2006
TIME: 14:26:45

FREQ: C12
RANGE: 6cm
GAIN: 9/19
CONT: 6/8
IMAGE: NORMAL
STC

DISTANCE
+: 14.2mm
x: 5.9mm
o: mm
Δ: mm

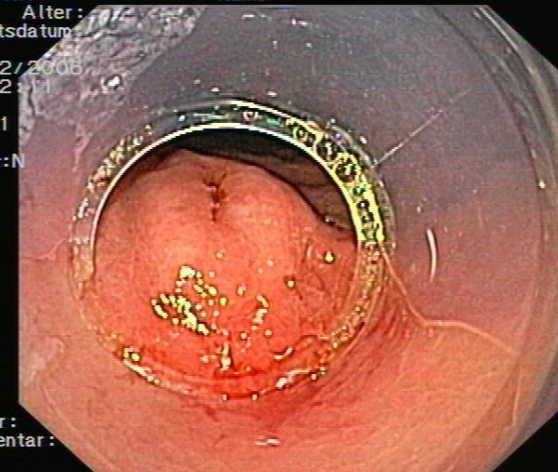
FRAME: 1/109
SCALE: 5mm
DIR: NORMAL



Ident. Nr. :
Sex: Alter:
Geburtsdatum:

17/02/2006
17:12:11

CVP: 1
D. F.:
H:8 G:N

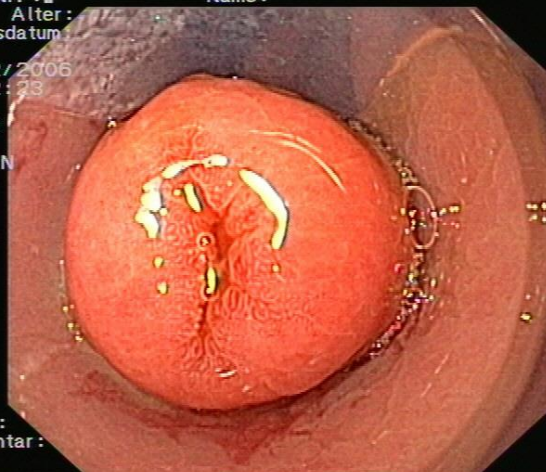


Doktor:
Kommentar:

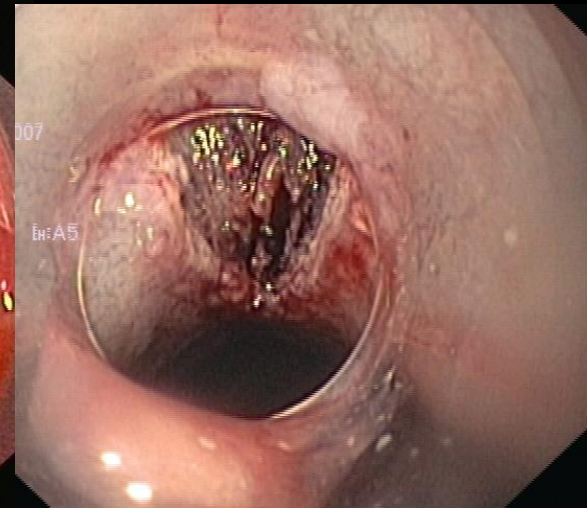
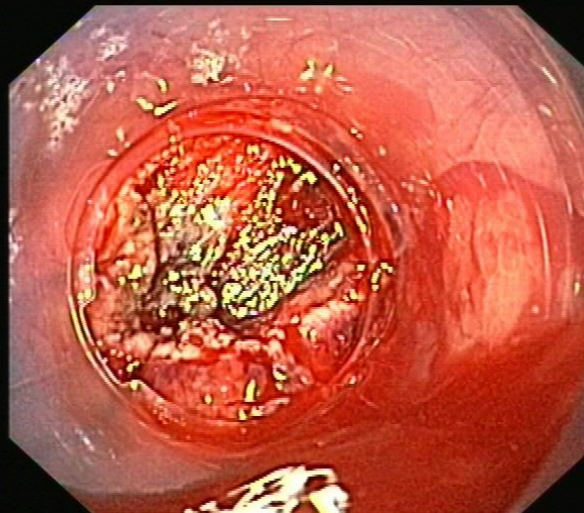
Ident. Nr. :
Sex: Alter:
Geburtsdatum:

17/02/2006
17:12:23

CVP: 2
D. F.:
H:8 G:N



Doktor:
Kommentar:



ΦΥΣΙΟΛΟΓΙΚΟ 12/Δ – ΦΥΜΑ VATER

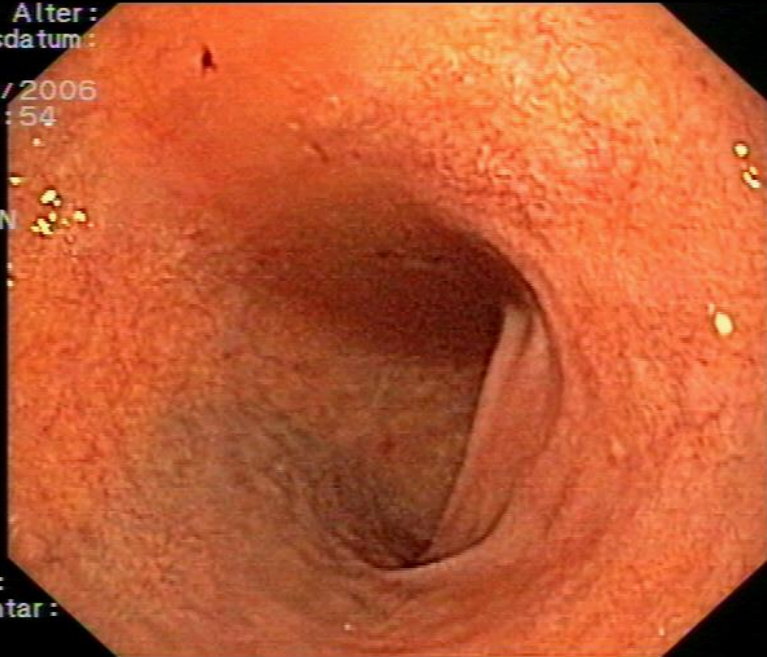Name :

Sex: Alter:
Geburtsdatum:

04/10/2006
09:44:54

CVP:
D. F:
Er:8 Gr:N

Doktor:
Kommentar:



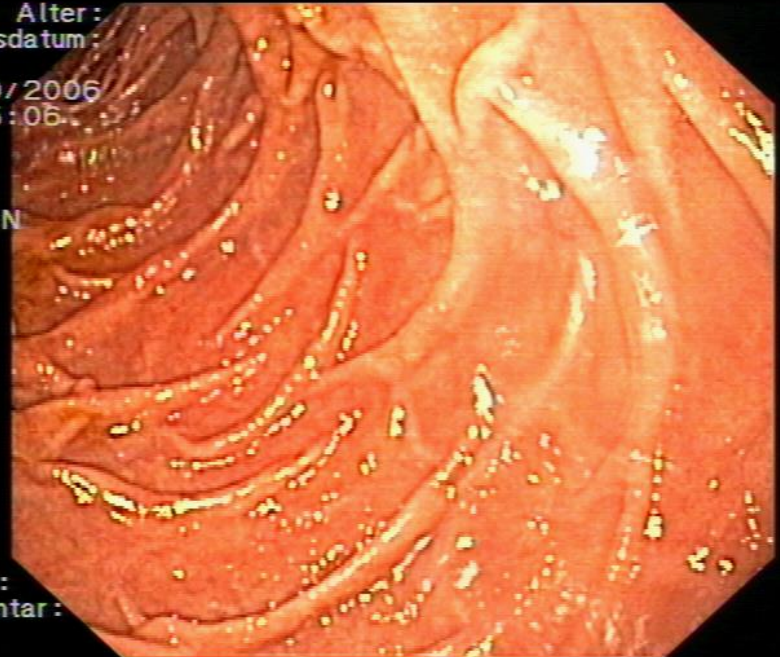
Name :

Sex: Alter:
Geburtsdatum:

04/10/2006
09:45:06

CVP:
D. F:
Er:8 Gr:N

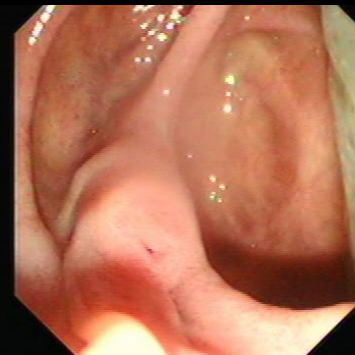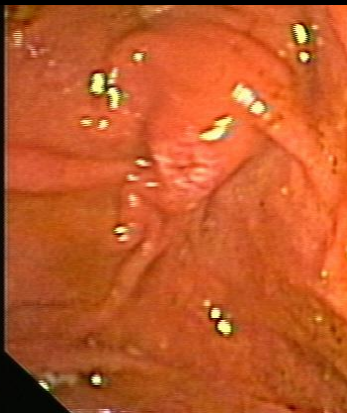Doktor:
Kommentar:



04/10/2006
09:56:39

P: 1
F:
Er: 3 Gr: N

Doktor:
Kommentar:



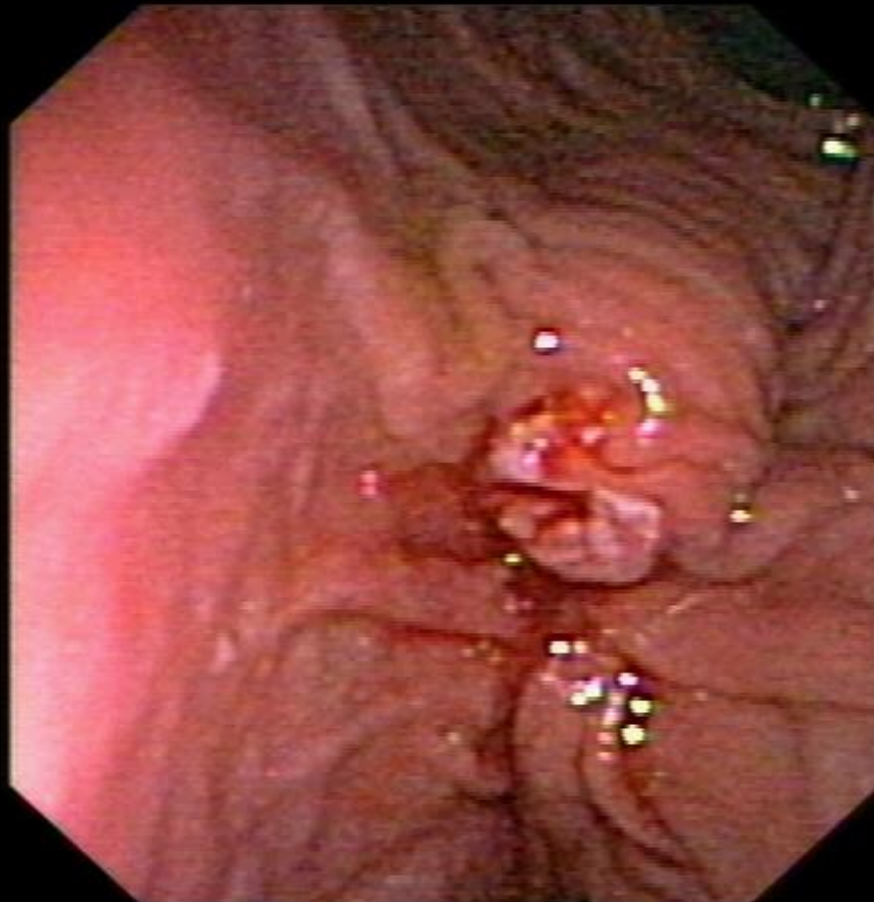
ΑΔΕΝΩΜΑ ΦΥΜΑΤΟΣ VATER

Name :

Sex: Alter:
Geburtsdatum:

02/07/2007
10:51:22

CVP:
D. F:
Et: 8 Ct: N



Doktor:
Kommentar:

Ca ΦΥΜΑΤΟΣ VATER

CHARITE CAMP. VIRCHOW :
ZENTRALE ENDOSKOPIE :

Y

02-07-'07

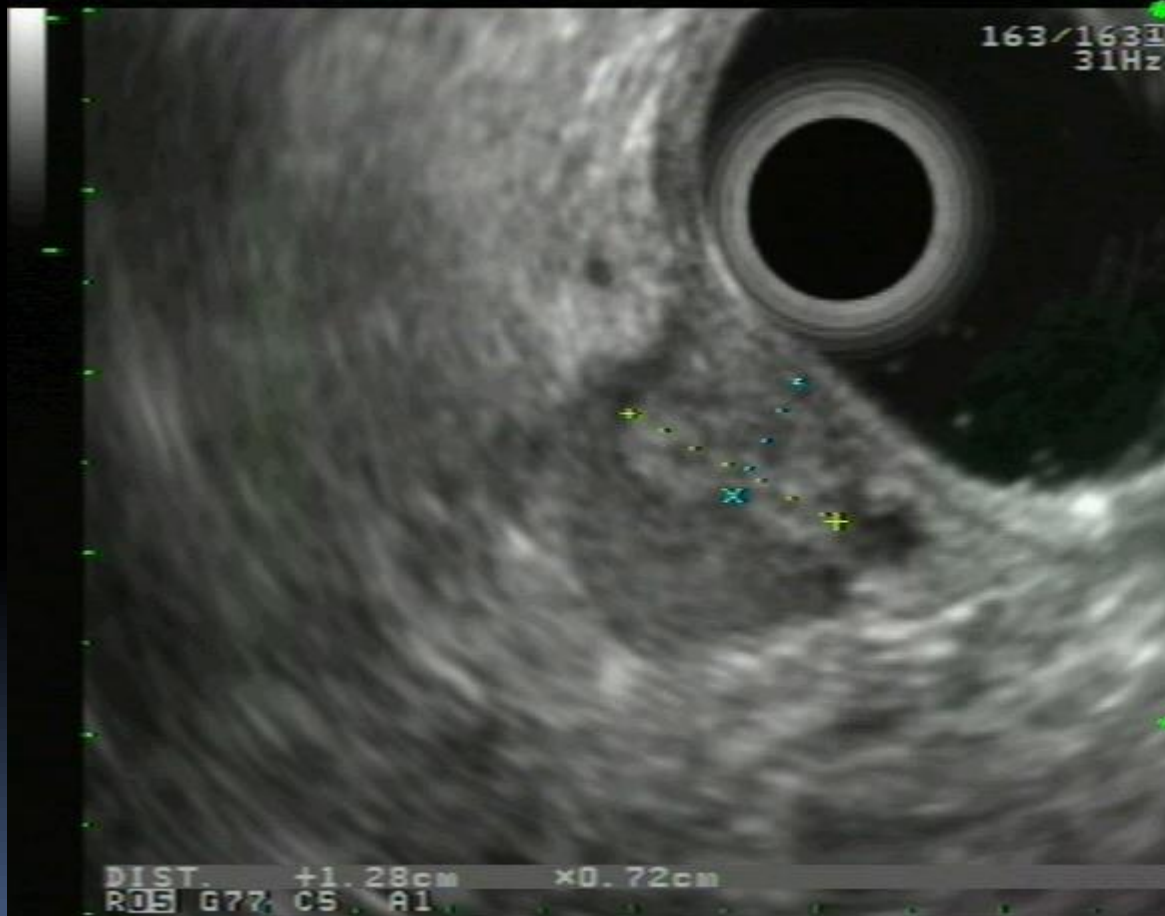12:36:53

ALOKA

7.5

DVA: 90%

163/163
31Hz



DIST. +1.28cm x0.72cm
R05 G77 C5 A1

5: OLYMPUS360

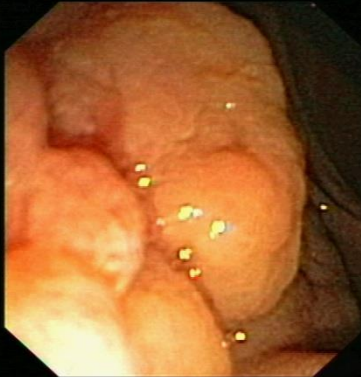Ca 12/Δ-ΛΕΠΤΟΥ ΕΝΤΕΡΟΥ

Ident. Nr. : ■
Sex: Alter :
Geburtsdatum :

25/07/2005
07:48:58

CVP :
D. F :
Et:8 G:N

Name :



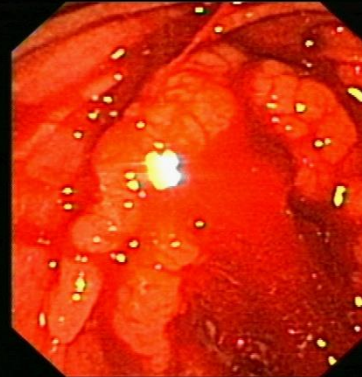
Doktor :
Kommentar :

Ident. Nr. : ■
Sex: Alter :
Geburtsdatum :

25/07/2005
07:55:45

CVP :
D. F :
Et:8 G:N

Name :



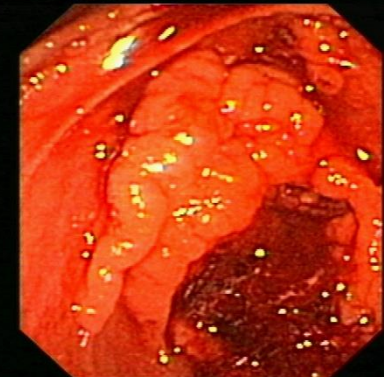
Doktor :
Kommentar :

Ident. Nr. : ■
Sex: Alter :
Geburtsdatum :

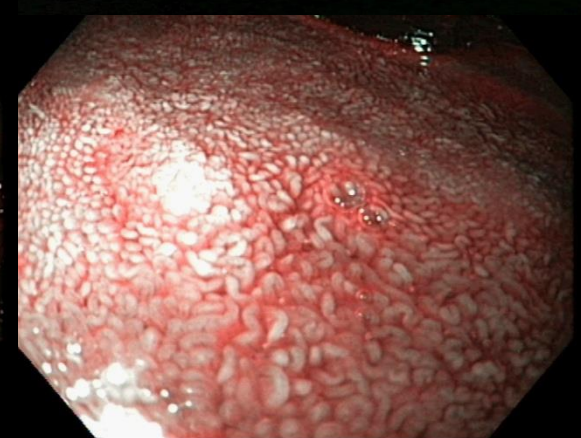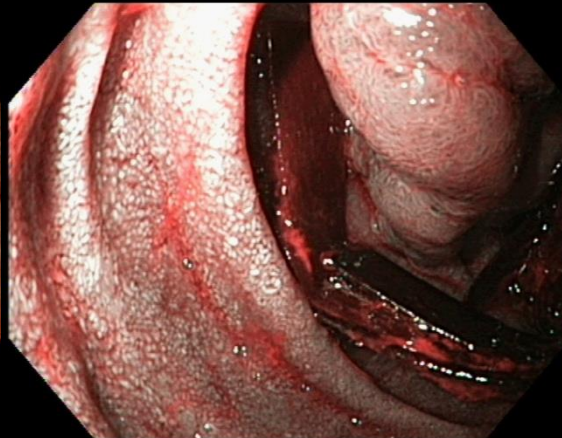
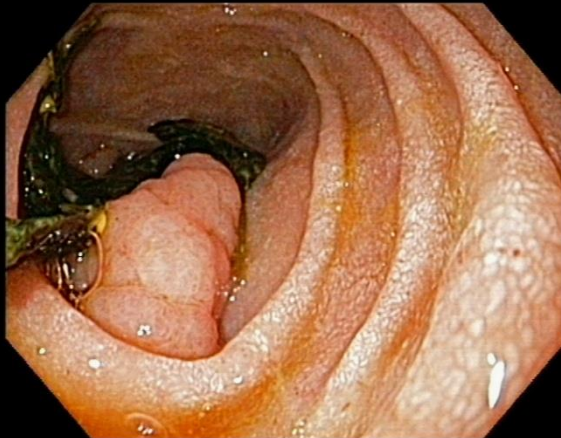
25/07/2005
07:56:19

CVP :
D. F :
Et:8 G:N

Name :



Doktor :
Kommentar :



ΝΕΟΠΛΑΣΜΑΤΑ ΠΑΧΕΟΣ ΕΝΤΕΡΟΥ- ΚΑΤΑΤΑΞΗ

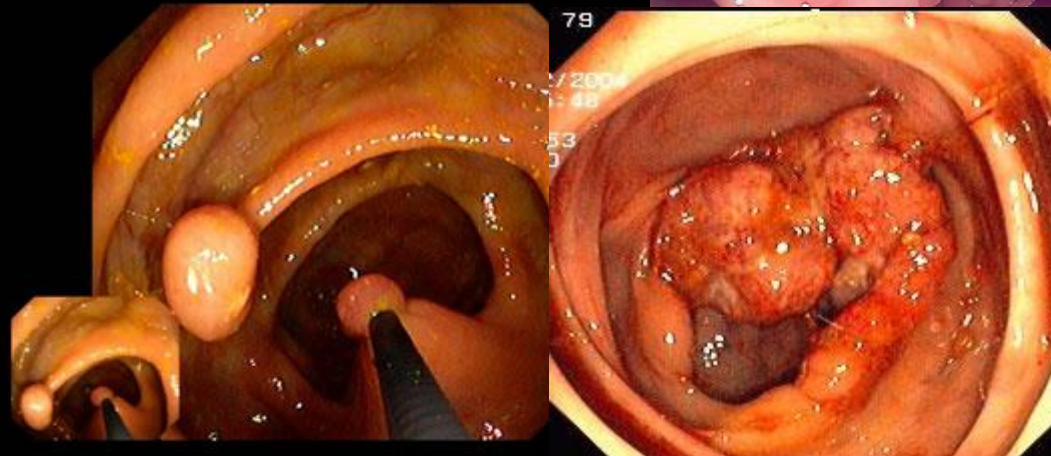
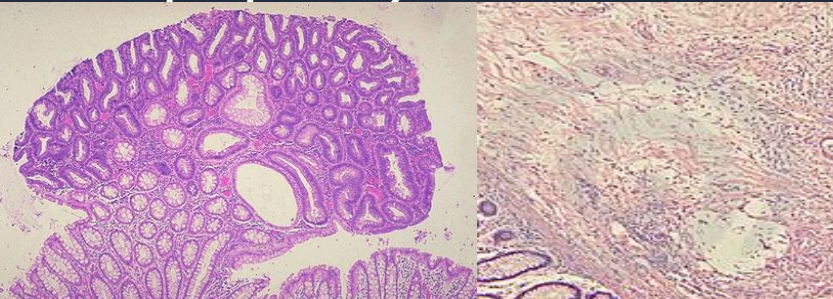
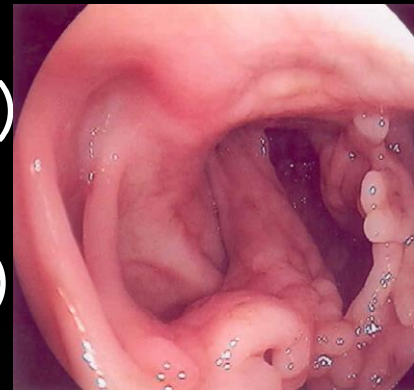
- Τα νεοπλάσματα του παχέος εντέρου διακρίνονται σε **καλοήθη** και **κακοήθη**
- **Πολύποδας:** διακριτή μάζα ιστού που εξορμάται από το βλεννογόνο και προβάλλει στον αυλό
- Σπανιότερα όχι επηρμένη – εξωφυτική βλάβη, αλλά επίπεδη ή ελκωτική

ΠΟΛΥΠΟΔΕΣ ΠΑΧΕΟΣ ΕΝΤΕΡΟΥ

ΝΕΟΠΛΑΣΜΑΤΙΚΟΙ ΜΗ ΝΕΟΠΛΑΣΜΑΤΙΚΟΙ

- Αδενώματα (σωληνώδες, σωληνολαχνωτό, λαχνωτό, οδοντωτό)
- Καρκινώματα (in situ, διηθητικό)

- Υπερπλαστικοί
- Νεανικοί (Juvenile)
- Φλεγμονώδεις (ψευδοπολύποδες)



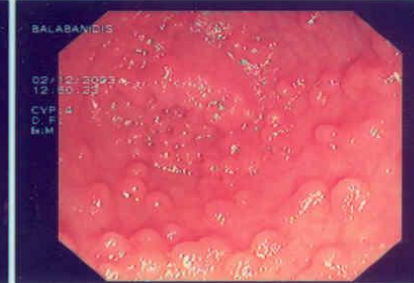
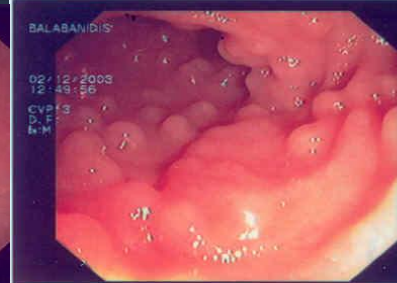
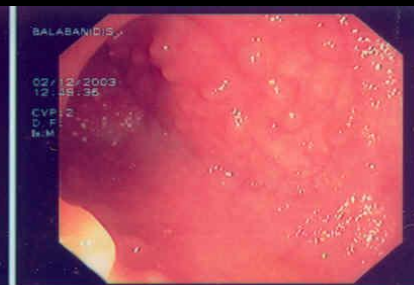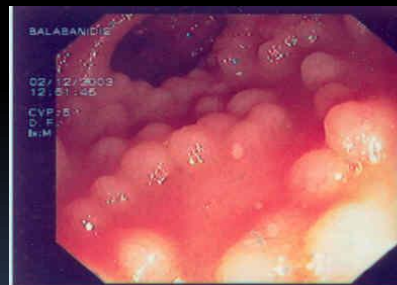
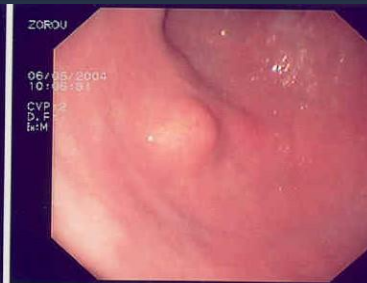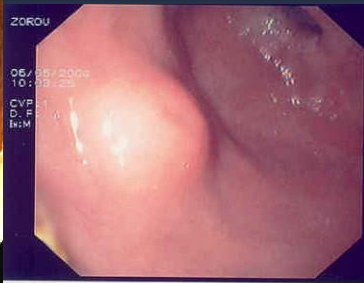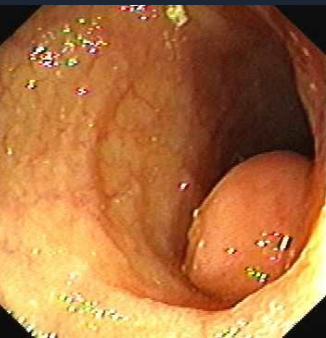
ΥΠΟΒΛΕΝΝΟΓΟΝΙΕΣ ΒΛΑΒΕΣ (σπανιότερες)

ΝΕΟΠΛΑΣΜΑΤΙΚΕΣ

Λειομύωμα, Ίνωμα
Λίπωμα, Αιμαγγείωμα,
Λεμφαγγείωμα
Σαρκώματα
Καρκινοειδές, Λέμφωμα
Μεταστατικά

ΜΗ ΝΕΟΠΛΑΣΜΑΤΙΚΕΣ

Κυστική πνευμάτωση
Λεμφικοί πολύποδες
Οζώδης λεμφική υπερπλασία

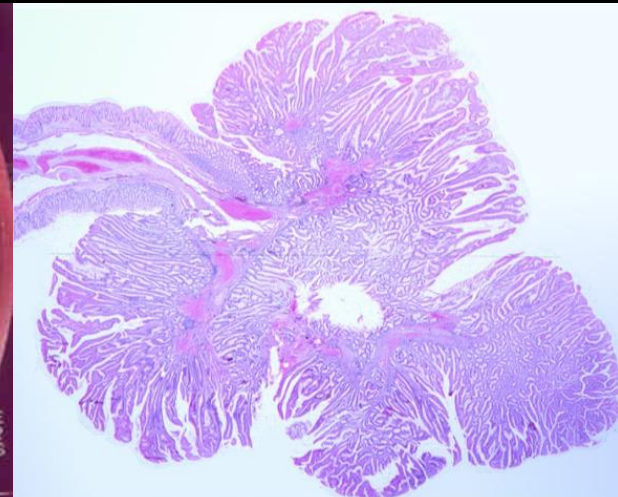
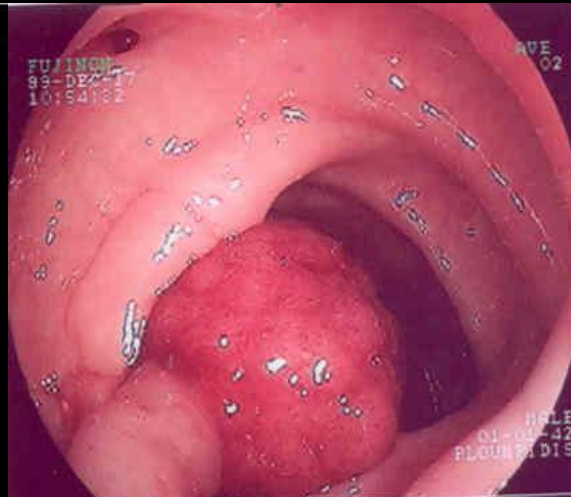
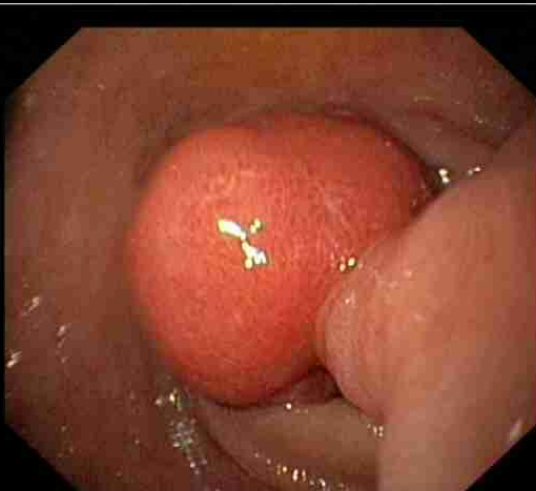

ΠΟΛΥΠΟΔΕΣ ΠΑΧΕΟΣ ΕΝΤΕΡΟΥ

Καλοήθη νεοπλάσματα προερχόμενα από το επιθήλιο

Η πλήρης περιγραφή των πολυπόδων/αδενωμάτων θα πρέπει να περιλαμβάνει:

- **Μέγεθος** (πχ. 0,5, 1, 2 εκατοστά)
- **Μορφολογία** (έμμισχοι, επίπεδοι)
- **Ιστολογία** (σωληνώδεις, σωληνολαχνωτοί, λαχνωτοί)
- **Βαθμός δυσπλασίας** (ήπια, μέτρια, βαριά)

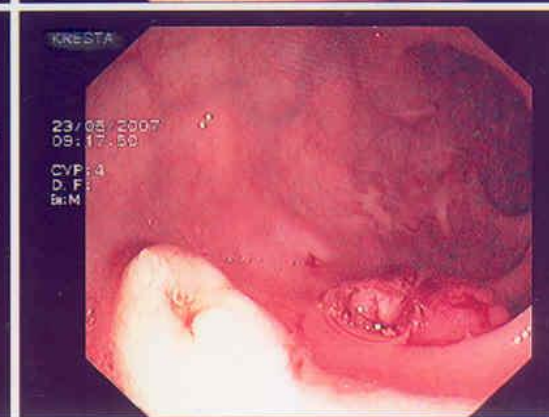
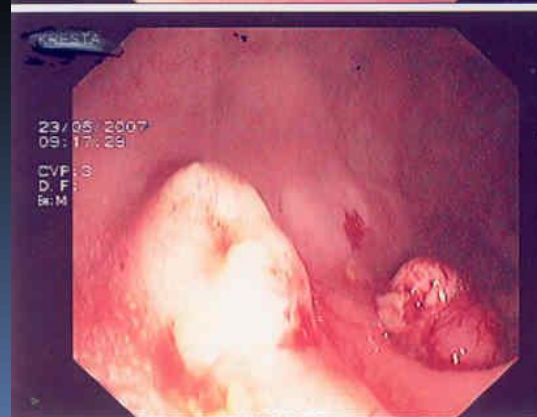
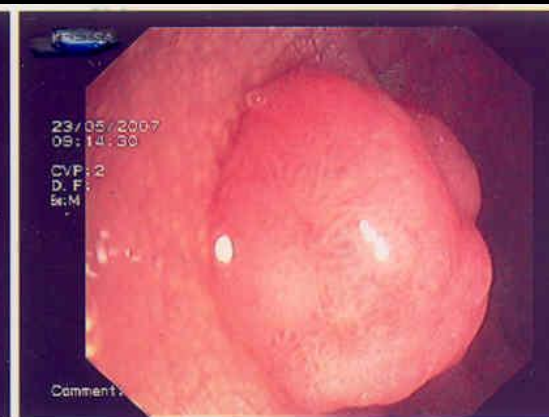
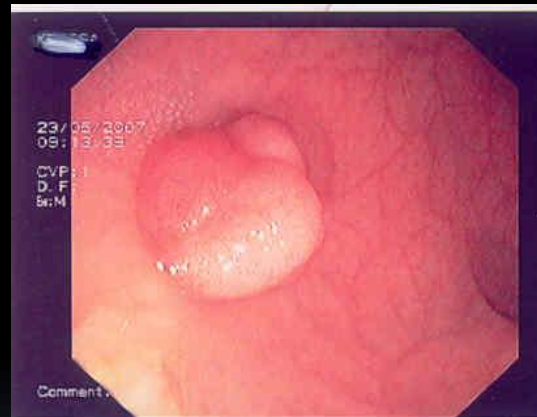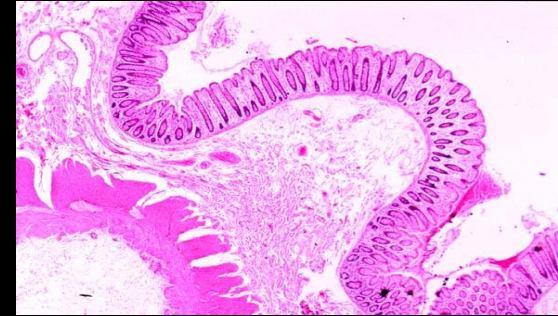


ΠΟΛΥΠΟΔΕΣ - ΜΕΓΕΘΟΣ

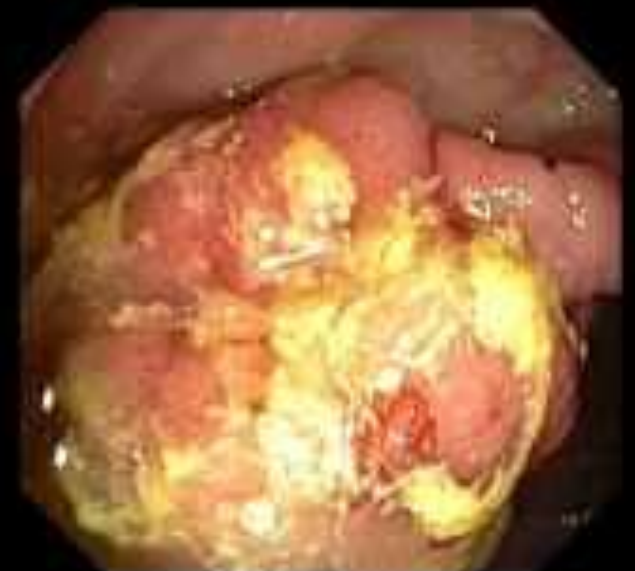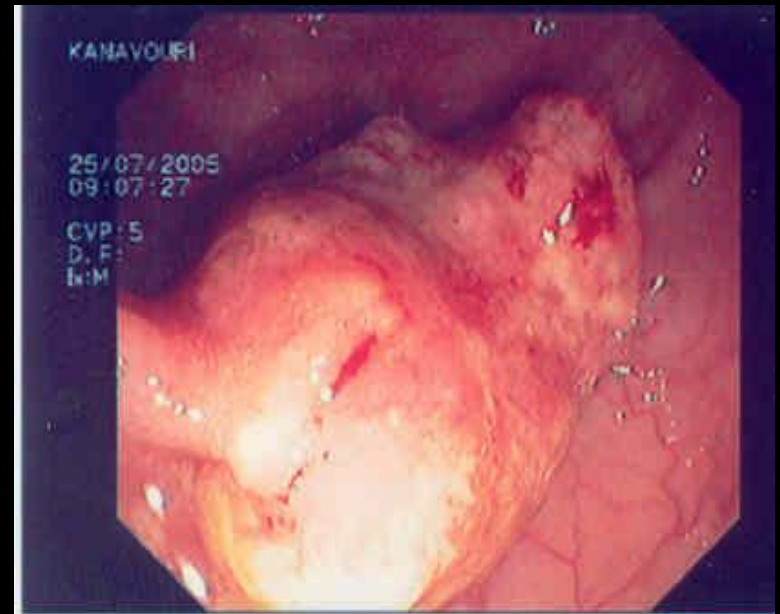
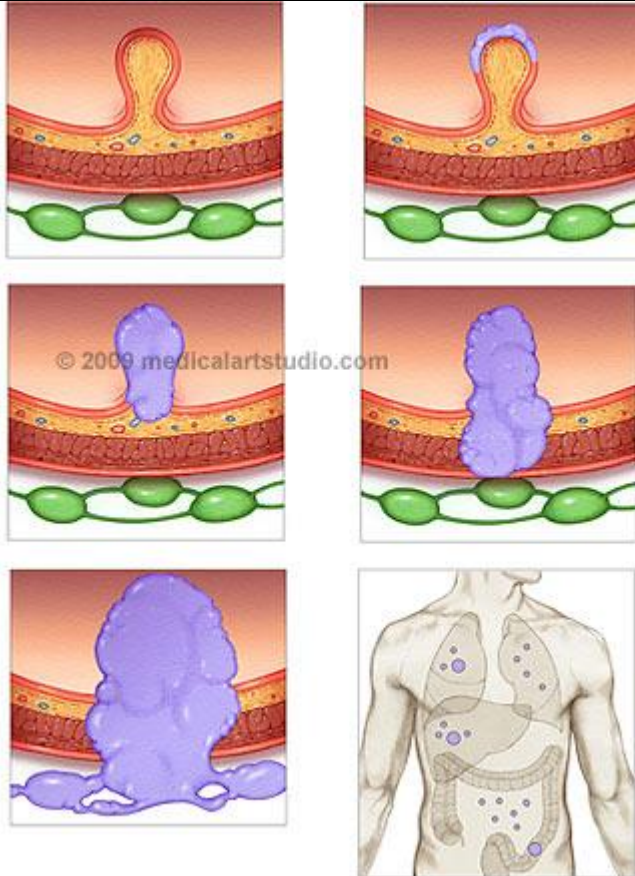
Διακρίνουμε μεγέθη: <1 , $1-2$, $>2\text{cm}$

Πολύποδες μεγέθους $>1\text{cm}$:

- Σε νεκροτομικές μελέτες → 13-16%
- Σε ενδοσκοπικές ή χειρουργικές → 26-40%



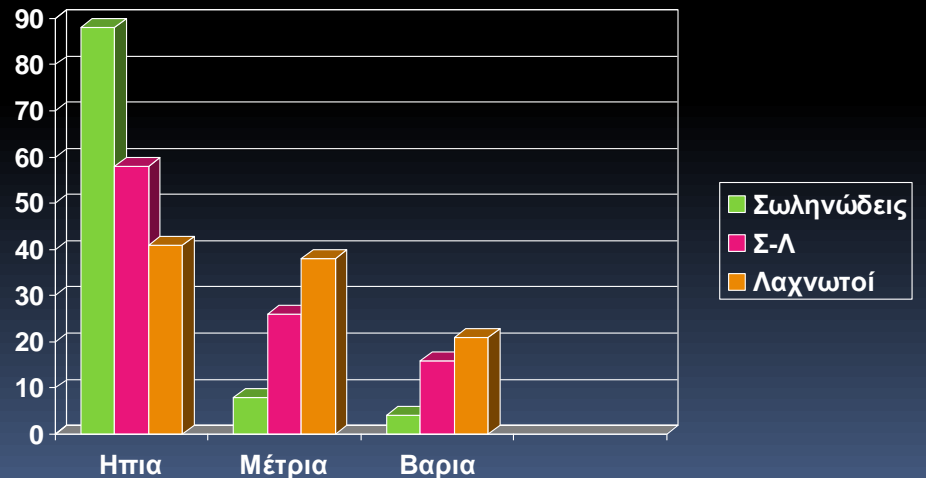

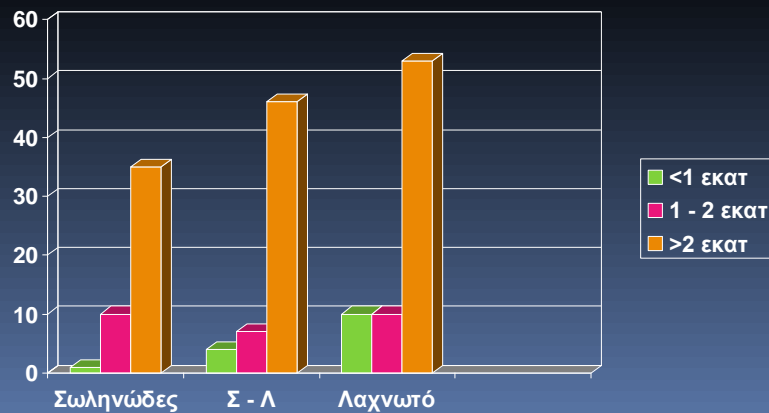

Ca ΠΑΧΕΟΣ ΕΝΤΕΡΟΥ



ΠΟΛΥΠΟΔΕΣ – ΔΥΝΑΜΙΚΟ ΚΑΚΟΗΘΕΙΑΣ

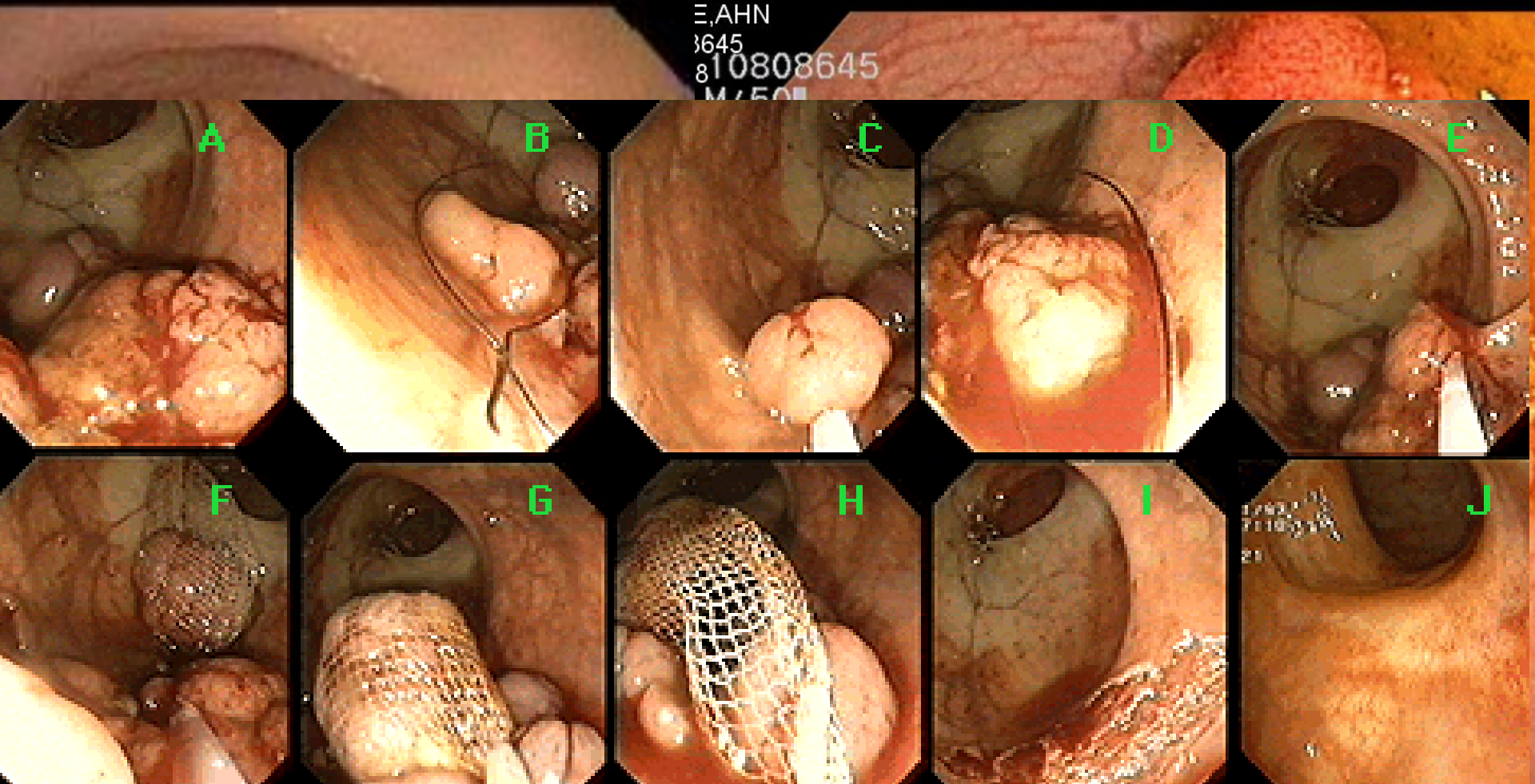
Είναι συνάρτηση τριών ανεξάρτητων παραμέτρων:

- μεγέθους
- ιστολογικού τύπου και
- βαθμού δυσπλασίας



ΕΝΔΟΣΚΟΠΙΚΗ ΠΟΛΥΠΟΔΕΚΤΟΜΗ

Ξ,ΑΗΝ
3645
810808645
M/50



The image features a 3D, orange-colored Greek word 'ΕΥΧΑΡΙΣΤΙΑ' (Eucharistia) rendered in a bold, blocky font. The text is positioned diagonally across the center of the frame. The background is a reproduction of the painting 'Olive Trees with Yellow Sky and Sea' by Vincent van Gogh, characterized by its vibrant, swirling brushstrokes in shades of blue, green, and yellow, depicting a landscape with olive trees and a dramatic sky.

ΕΥΧΑΡΙΣΤΙΑ