

ΙΣΤΟΡΙΚΟ
ΠΑΡΟΥΣΙΑΣΗ ΠΕΡΙΣΤΑΤΙΚΟΥ
ΣΗΜΕΙΟΛΟΓΙΑ-ΝΟΣΟΛΟΓΙΑ 6^{ΟΥ} ΕΞΑΜΗΝΟΥ

ΡΟΚΑΣ ΚΩΝΣΤΑΝΤΙΝΟΣ

ΕΙΔΙΚΟΣ ΠΑΘΟΛΟΓΟΣ

ΑΚΑΔΗΜΑΙΚΟΣ ΥΠΟΤΡΟΦΟΣ, Β' ΠΡΟΠΑΙΔΕΥΤΙΚΗ
ΠΑΘΟΛΟΓΙΚΗ ΚΛΙΝΙΚΗ, ΑΤΤΙΚΟ ΝΟΣΟΚΟΜΕΙΟ

ΣΤΟΧΟΙ ΠΑΡΟΥΣΙΑΣΗΣ

- Καταγραφή ιστορικού ασθενούς
- Κλινική εξέταση – αντικειμενικά ευρήματα

ΙΣΤΟΡΙΚΟ – ΠΡΩΤΗ ΕΠΑΦΗ ΜΕ ΤΟΝ ΑΣΘΕΝΗ

- Συστάσεις – Χειραψία
- Πρώτη εντύπωση: συμπεριφορά, στάση, ντύσιμο
- Πώς θα καθίσετε στον ασθενή
- Ενεργητική ακρόαση, τηλέφωνο off
- Κατανόηση για το γενικότερο πλαίσιο ζωής του ασθενούς

ΣΤΟΙΧΕΙΑ ΑΣΘΕΝΟΥΣ

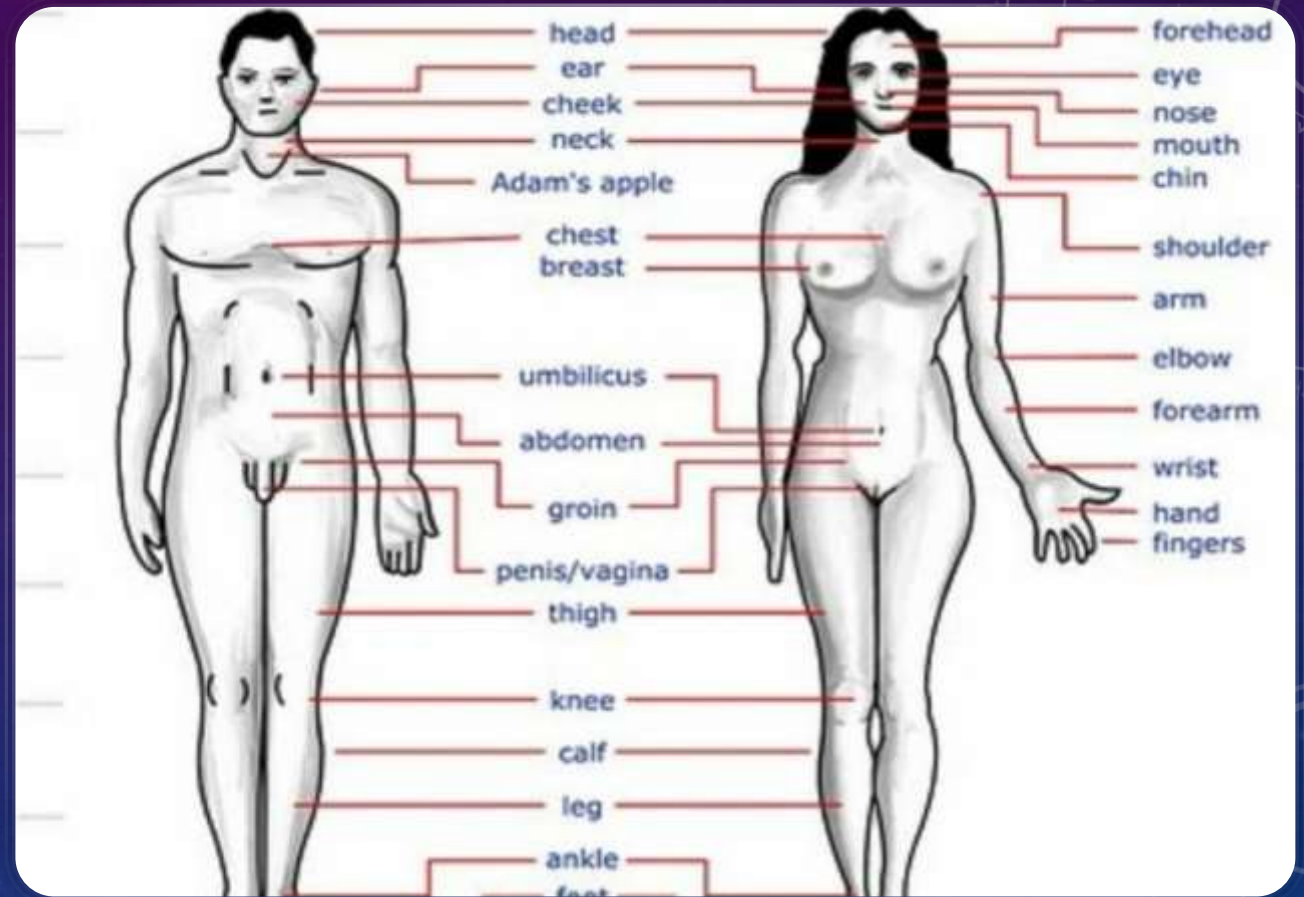
- Άνδρας Δ.Π. , ετών 72, χήρος
- Κάτοικος Περιστερίου
- Συνταξιούχος οδηγός σε εργοστάσιο κλωστοϋφαντουργίας
- Πατέρας τριών παιδιών , απώλεια ενός υιού

ΑΙΤΙΑ ΕΙΣΟΔΟΥ

- Αιμωδίες και αδυναμία AP άνω και κάτω άκρου από 15ημέρου

ΠΑΡΟΥΣΑ ΝΟΣΟΣ

- Γενική κατάσταση
(συνολική υγεία, διάθεση, βάρος, πυρετός κ.ά.)
- Ανάλυση συμπτωμάτων ασθενούς
- Κατά συστήματα ανάλυση



ΠΑΡΟΥΣΑ ΝΟΣΟΣ

- Αιφνίδια έναρξη συμπτωμάτων
- Χωρίς ιστορικό τραυματισμού
- Αδυναμία και καταβολή τον τελευταίο μήνα
- Απώλεια βάρους περίπου 8 kg τον τελευταίο μήνα
- Πρόσφατη νοσηλεία νοσοκομείο Αγία Όλγα για τον ίδιο λόγο

ΑΤΟΜΙΚΟ ΑΝΑΜΝΗΣΤΙΚΟ

- Αρτηριακή Υπέρταση από 1996
- Καρδιακή ανεπάρκεια (στεφανιογραφία -)
- 2015: Λεμφοζιδιακό λέμφωμα. ΧΜΘ R-CHOP. Τελευταία θεραπεία με ριτουξιμάμπη το 2019 (Αττικό)
- 2017: σπονδυλοδεσία Θ12, Ο2 λόγω ατυχήματος
- 2022: βουβωνοκήλη ΔΕ

ΕΜΒΟΛΙΑΣΜΟΙ

- Γρίπης ετησίως
- Έρπη ζωστήρα (2020)
- COVID-19, 3 δόσεις

ΦΑΡΜΑΚΕΥΤΙΚΗ ΑΓΩΓΗ

- Ολμεσαρτάνη/αμλοδιπίνη/υδροχλωροθειαζίδα (40/10/12.5)mg 1x1
- δεξαμεθαζόνη (2mg/5ml) 10cc x2 (από 03/02)

- Αλλεργίες δεν αναφέρει

ΟΙΚΟΓΕΝΕΙΑΚΟ ΙΣΤΟΡΙΚΟ

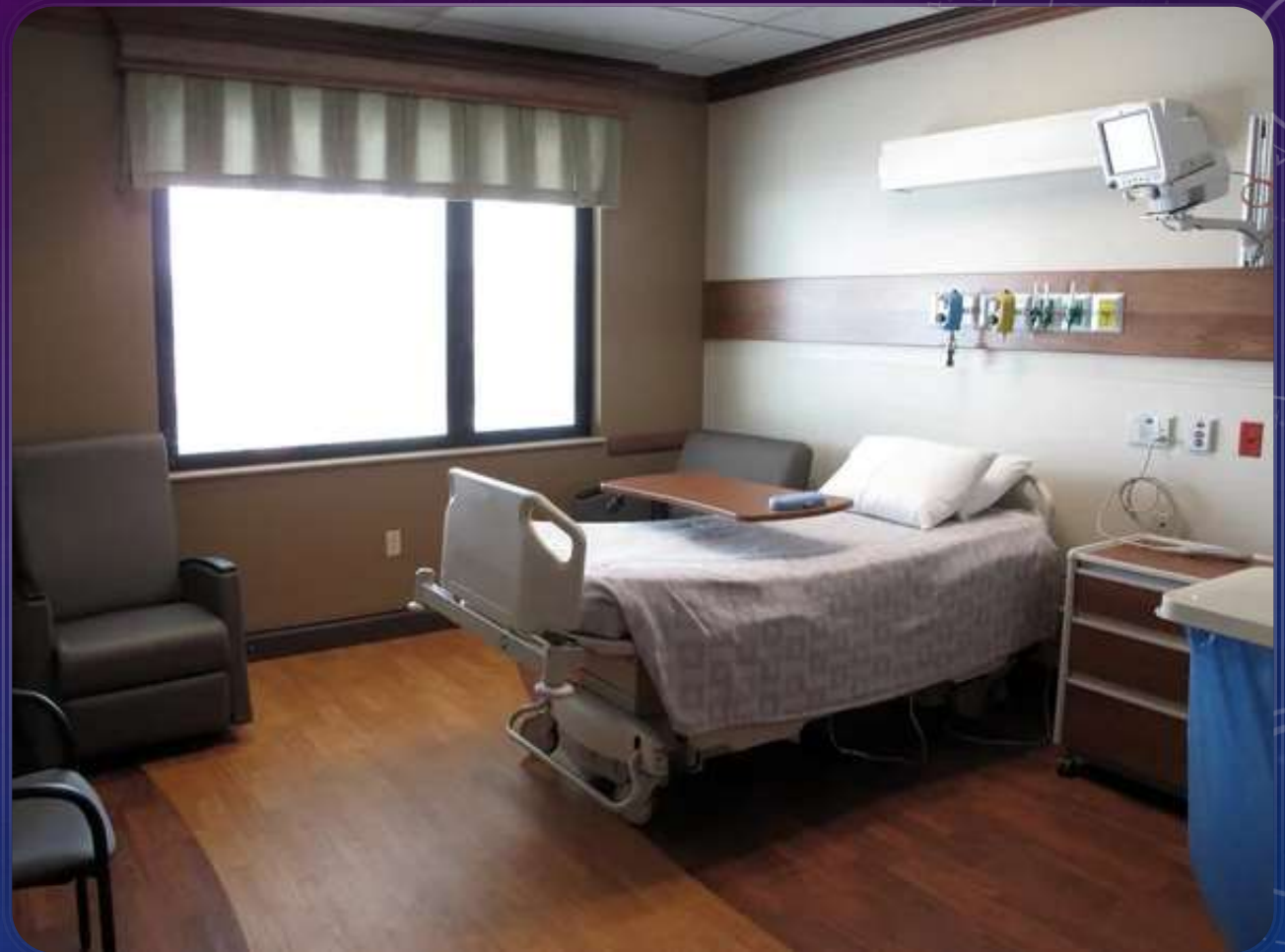- Γονείς θανόντες, χωρίς ιδιαίτερη παθολογία
- Αδερφή χειρουργηθέν ανεύρυσμα εγκεφάλου

ΚΟΙΝΩΝΙΚΕΣ ΣΥΝΗΘΕΙΕΣ

- Πρώην καπνιστής (50ρ.γ.), διακοπή προ έτους
- Κανονική διατροφή
- Αλκοόλ κοινωνική χρήση
- Καθημερινό περπάτημα

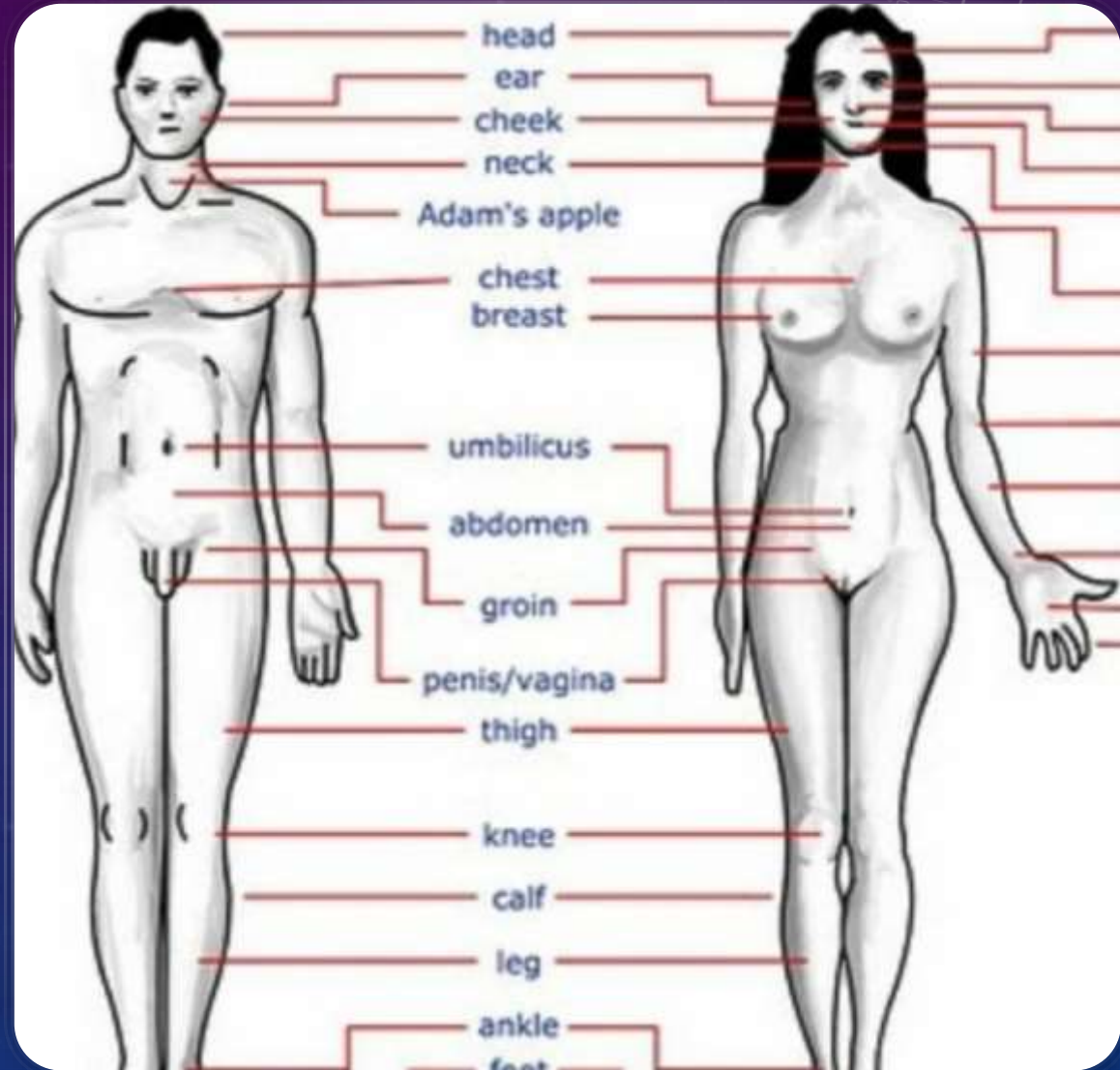
ΚΛΙΝΙΚΗ ΕΞΕΤΑΣΗ

- Καλός, φυσικός φωτισμός
- Σωστή θερμοκρασία δωματίου
- Σεβασμός – απομόνωση
- Παρουσία συνοδού



ΚΛΙΝΙΚΗ ΕΞΕΤΑΣΗ

- Από την κορυφή ως τα νύχια, ανεξαρτήτως συμπτωμάτων



ΚΛΙΝΙΚΗ ΕΞΕΤΑΣΗ

- ΓΕΝΙΚΗ ΕΠΙΣΚΟΠΗΣΗ

Ασθενής με όψη πάσχοντος, θρέψη καλή, επικοινωνία καλή

- ΖΩΤΙΚΑ ΣΗΜΕΙΑ

ΑΠ: 147/78, HR: 73bpm, SatO2: 96%, T: 36 C

ΣΤΟΙΧΕΙΑ ΑΣΘΕΝΟΥΣ

Επώνυμο: Όνομα: Πατρώνυμο:

ΗΜΕΡΟΜΗΝΙΑ:																	
ΗΜΕΡΑ:																	
ΝΟΣΗΛΕΙΑ:																	
ΜΕΤΕΓΧΕΙΡΗΤΗ ΗΜΕΡΑ:																	
Α.Π.	ΑΝ	ΕΦ	Δ	3 0 0	3 6 0	3 0 0	3 0 0	3 0 0	3 6 0	3 6 0	3 0 0	3 0 0	3 6 0	3 6 0	3 0 0	3 6 0	3 6 0
300	35	100	37														
250	30	140	40														
200	25	100	39														
150	20	100	38														
100	15	80	37														
50	10	80	36														

ΤΡΙΩΡΕΣ ΘΕΡΜΟΜΕΤΡΗΣΕΙΣ

ΗΜ/ΝΙΑ:							
ΩΡΑ:							
06:00							
09:00							
12:00							
15:00							
18:00							
21:00							
00:00							
03:00							
ΘΑΡΟΣ ΣΙΜΑΤΟΣ							
ΚΕΝΟΣΕΙΣ:							

ΖΩΤΙΚΑ ΣΗΜΕΙΑ

ΚΛΙΝΙΚΗ ΕΞΕΤΑΣΗ

- ΚΕΦΑΛΗ – ΤΡΑΧΗΛΟΣ

Γαιάδης απόχρωση προσώπου

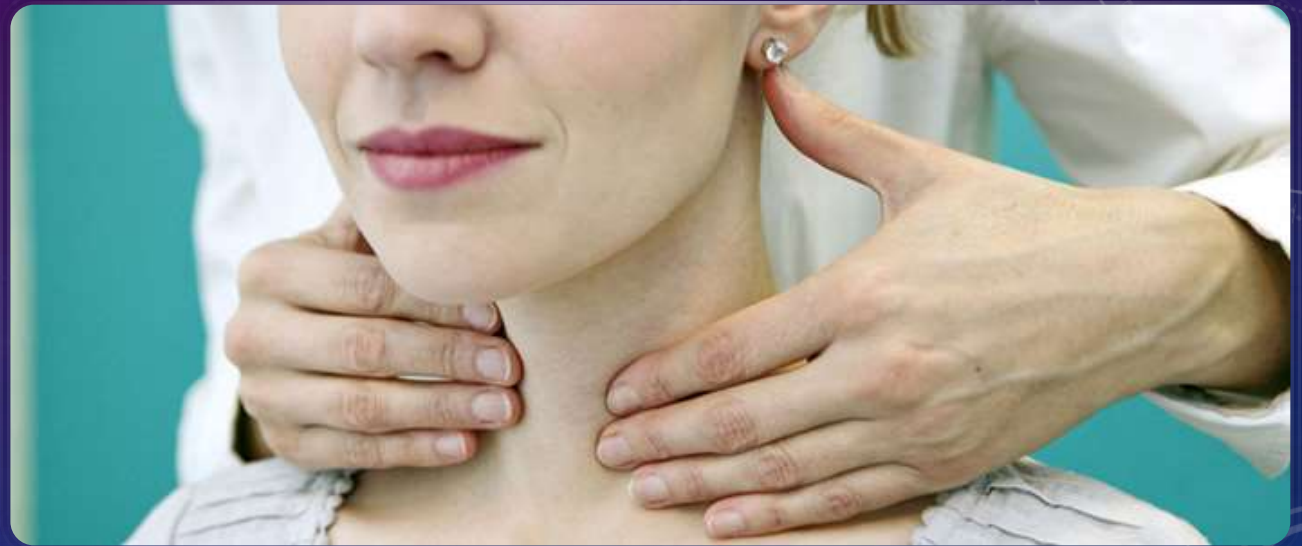Χωρίς ασυμμετρίες

Στοματική κοιλότητα χωρίς ευρήματα

Χωρίς ψηλαφητές διογκώσεις τραχήλου

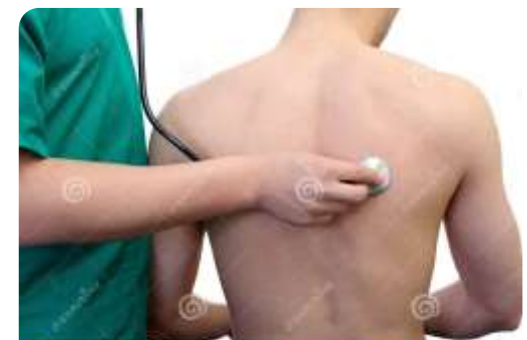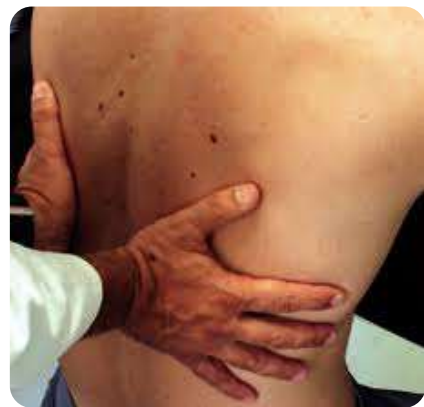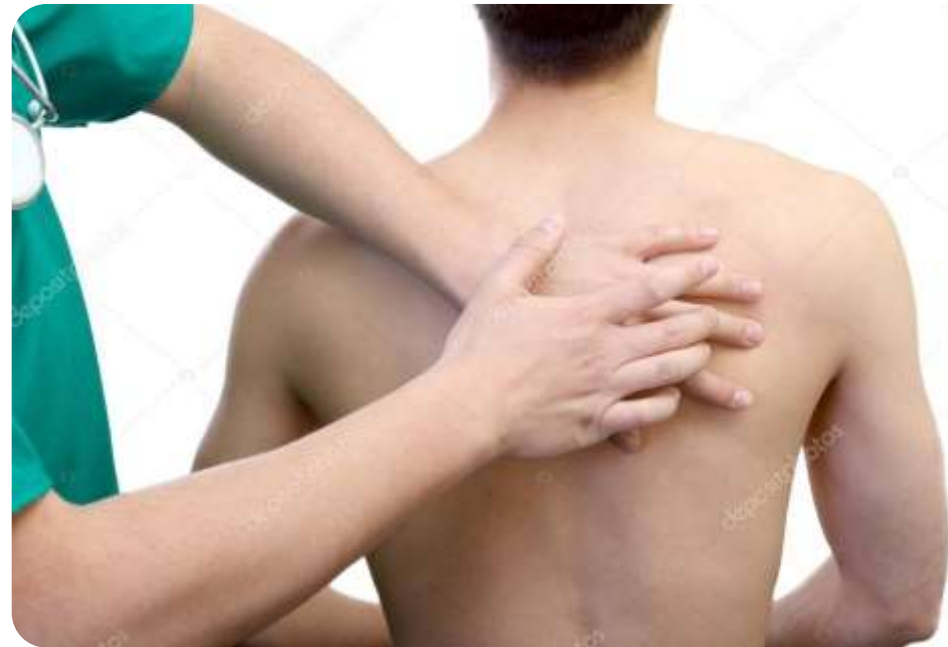Ψηλάφηση καρωτίδων φυσιολογικός σφυγμός

Σφαγίτιδες μη ορατές



ΑΝΑΠΝΕΥΣΤΙΚΟ ΣΥΣΤΗΜΑ

- Επισκόπηση
- Ψηλάφηση
- Επίκρουση
- Ακρόαση



ΚΛΙΝΙΚΗ ΕΞΕΤΑΣΗ

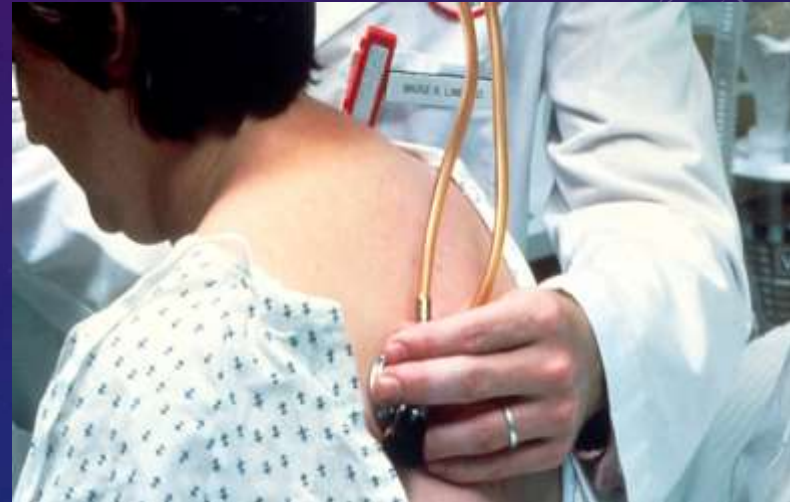- ΑΝΑΠΝΕΥΣΤΙΚΟ

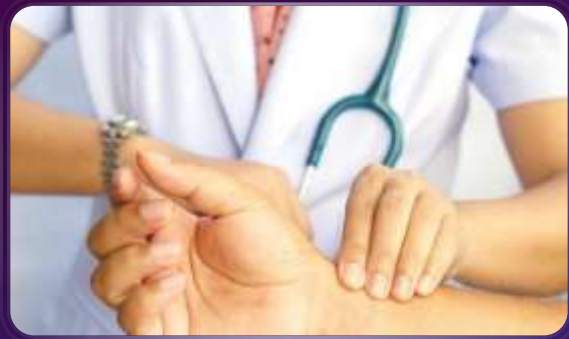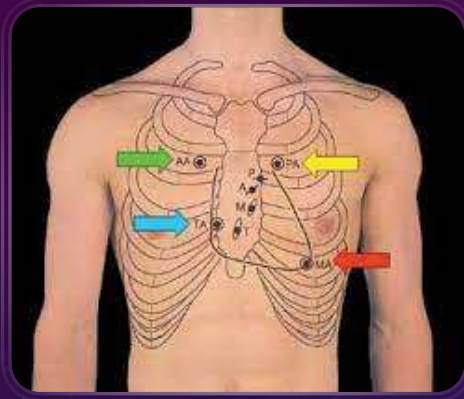
Συμμετρική έκπτυξη ημιθωρακίων

Μη μουσικοί ήχοι ΔΕ ημιθωράκιο

Επίκρουση κφ τυμπανικότητα άμφω

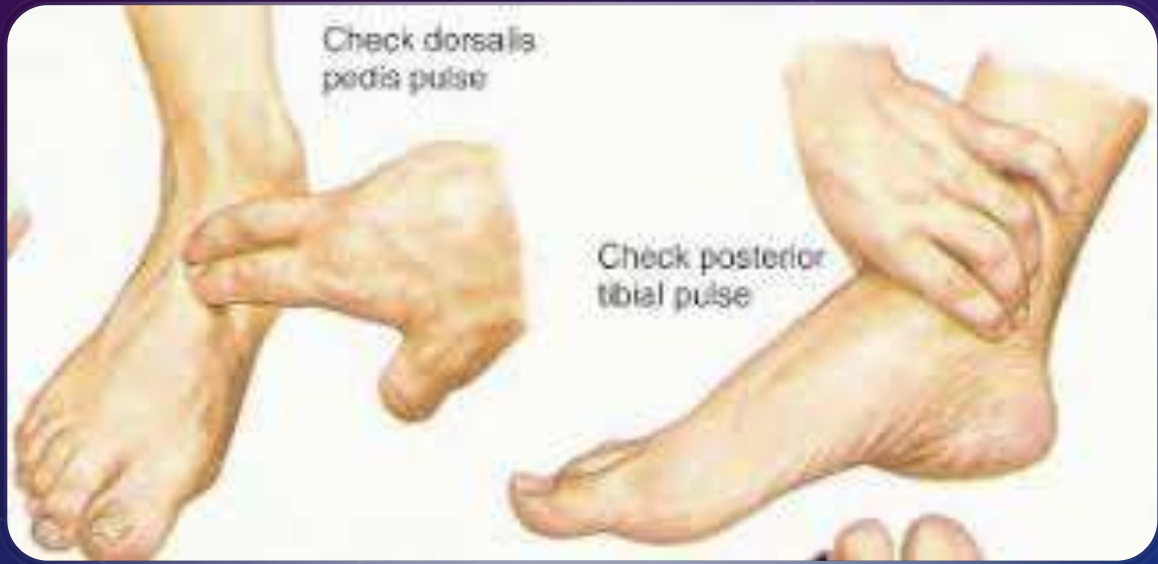
Φωνητικές δονήσεις κφ



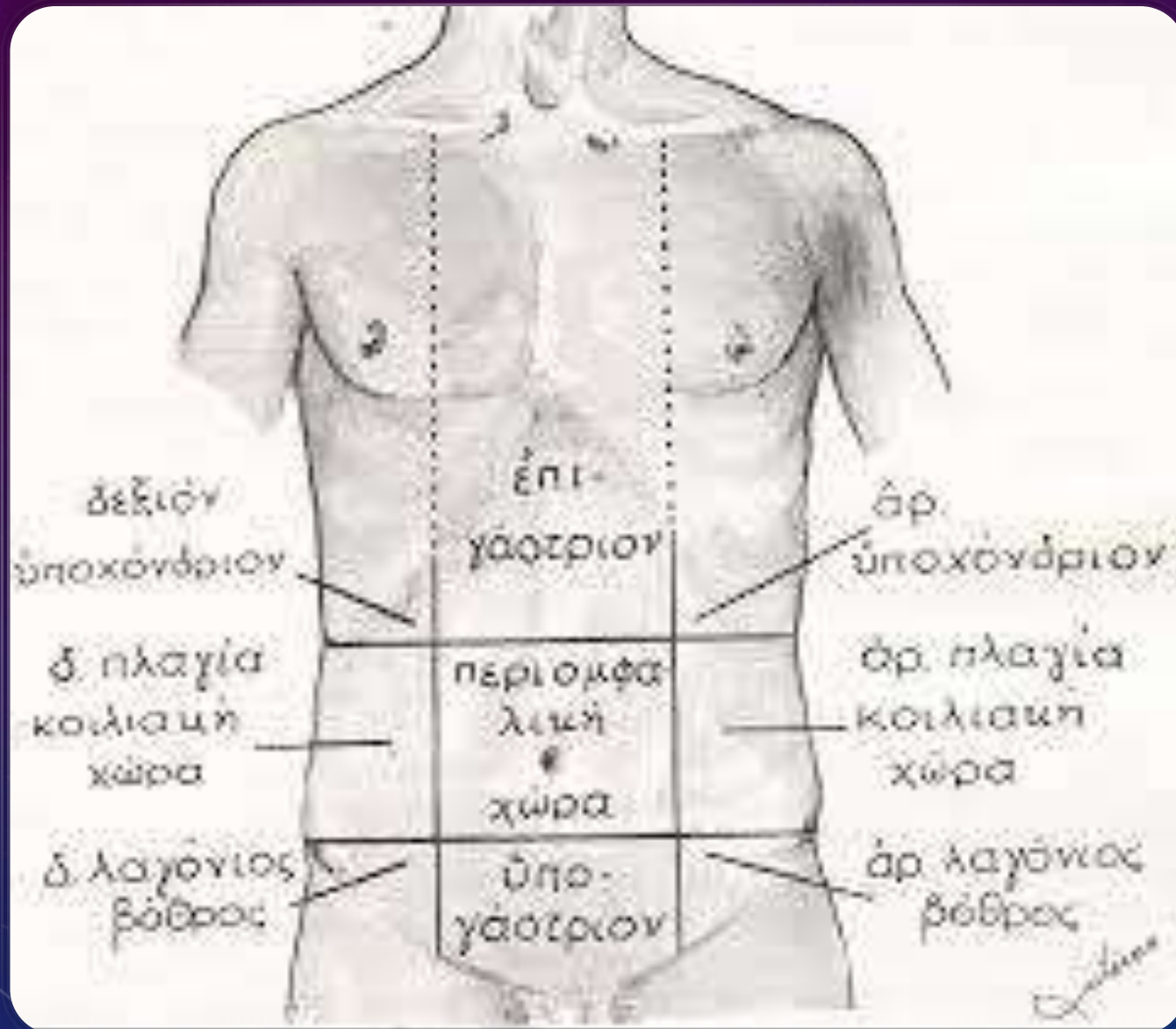


ΚΛΙΝΙΚΗ ΕΞΕΤΑΣΗ

- ΚΥΚΛΟΦΟΡΙΚΟ
- Καρδιακοί τόνοι ευκρινείς, ρυθμικοί, χωρίς φυσήματα
- Περιφερικές σφύξεις ψηλαφητές



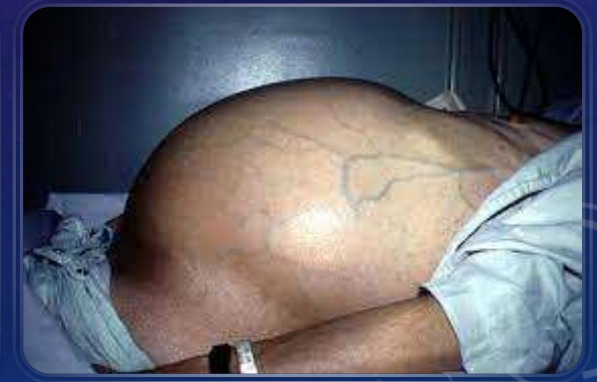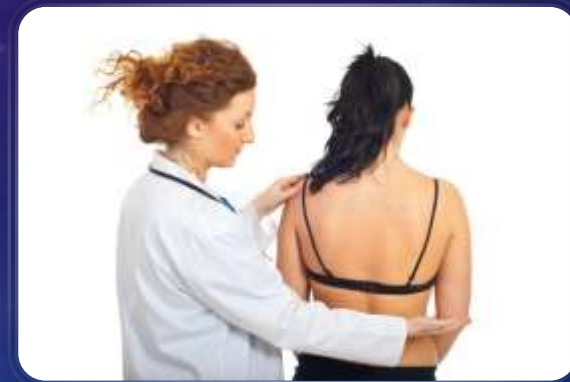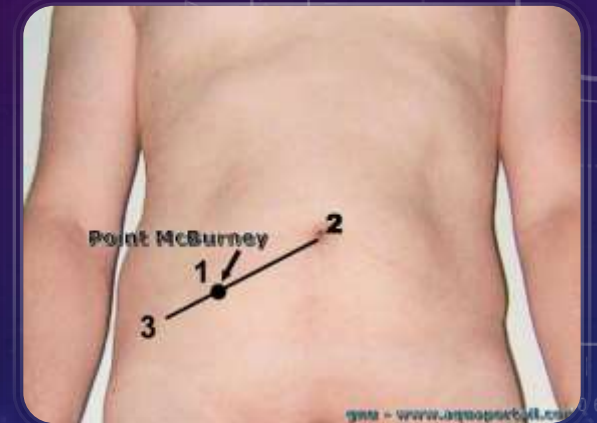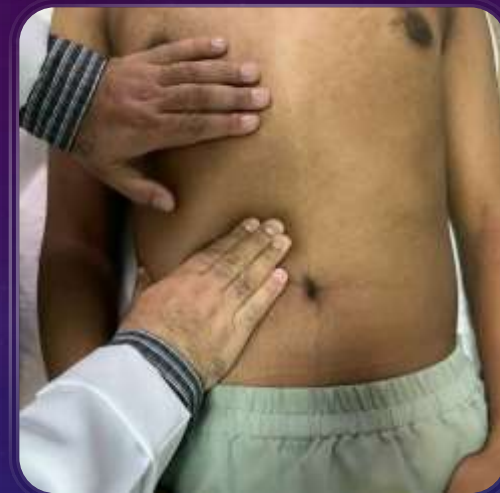ΚΛΙΝΙΚΗ ΕΞΕΤΑΣΗ - ΠΕΠΤΙΚΟ



- Επισκόπηση
- Ακρόαση
- Ψηλάφηση
- Επίκρουση

ΚΛΙΝΙΚΑ ΣΗΜΕΙΑ ΚΟΙΛΙΑΣ

- Ασκήτης
- Mc burney
- Murphy
- Giordano



ΚΛΙΝΙΚΗ ΕΞΕΤΑΣΗ

- ΠΕΠΤΙΚΟ

Κοιλία : Μαλακή, Ευπίεστη , Ανώδυνη, ήχοι παρόντες

Ήπαρ: ψηλαφητό, διογκωμένο, υπόσκληρο, ανώδυνο, 2εκ. Κάτωθεν πλευρικού τόξου

Σημεία murphy, Giordano άμφω αρνητικά

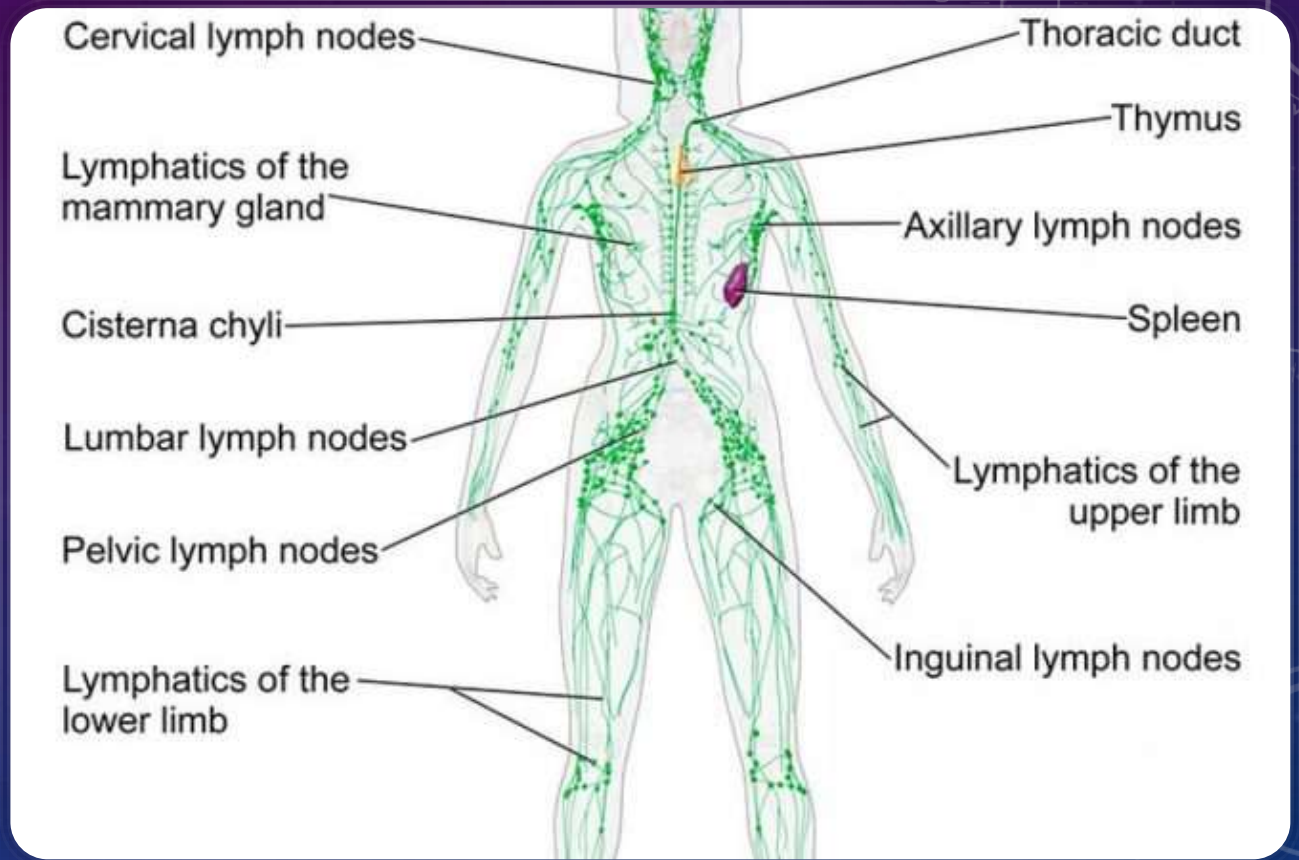
Επίκρουση: φυσιολογική τυμπανικότητα

Παρουσία τομής ΔΕ βουβωνική περιοχή

ΚΛΙΝΙΚΗ ΕΞΕΤΑΣΗ

- ΛΕΜΦΙΚΟ ΣΥΣΤΗΜΑ

Μη ψηλαφητοί περιφερικοί
λεμφαδένες



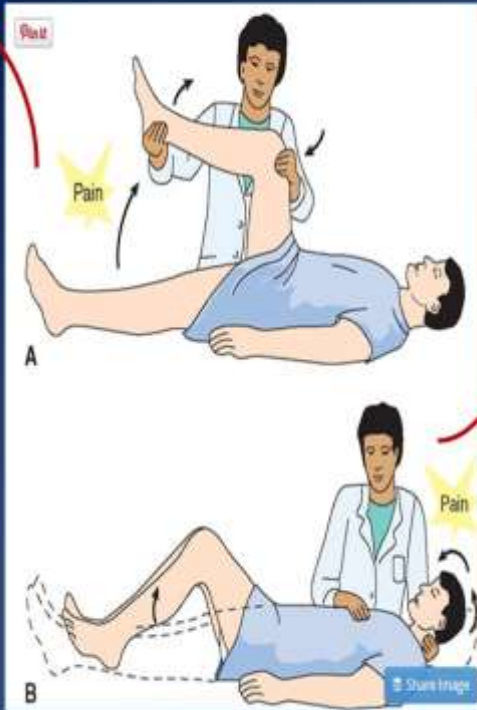
ΝΕΥΡΟΛΟΓΙΚΗ ΕΞΕΤΑΣΗ

- Κλίμακα Γλασκώβης
- Κινητικότητα
- Αισθητικότητα
- Κρανιακά νεύρα
- Αντανακλαστικά
- Ειδικά σημεία – δοκιμασίες

Glasgow Coma Scale		
Άνοιγμα Ματιών	Ομιλία	Κίνηση
		
Αυθόρμητο > 4	Προσανατολισμένη > 5	Υπακοή σε εντολές > 6
Με ήχο > 3	Σε σύγχυση > 4	Περιορισμένη > 5
Με πίεση > 2	Μόνο λέξεις > 3	Κανονικό λύγισμα > 4
Καθόλου > 1	Μόνο ήχους > 2	Αφύσικο λύγισμα > 3
	Καθόλου > 1	Έκταση άκρων > 2
		Καθόλου > 1
GLASGOW COMA SCALE SCORE		
Ήπιο 13-15	Μέτριο 9-12	Σοβαρό 3-8

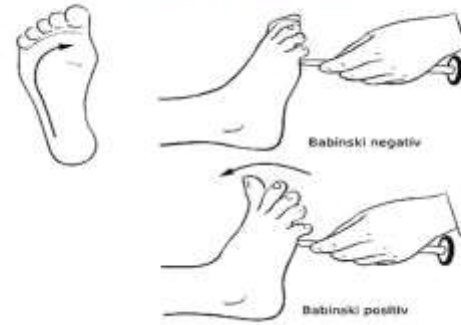ΣΗΜΕΙΑ ΝΕΥΡΟΛΟΓΙΚΗΣ ΕΞΕΤΑΣΗΣ

σημείο Kernig



σημείο Brudzinksi

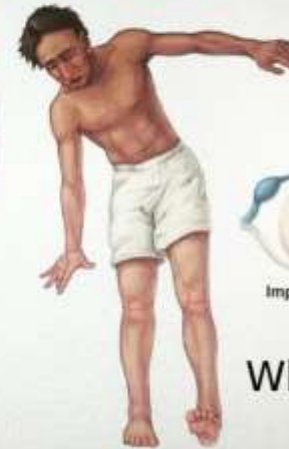Σημείο Babinski



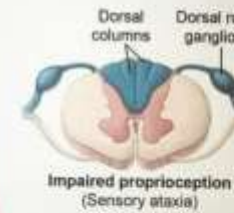
Romberg's test



Eyes open



Eyes closed



Impaired proprioception (Sensory ataxia)

When are you positive?

© WPA

ΚΛΙΝΙΚΗ ΕΞΕΤΑΣΗ

- ΝΕΥΡΟΛΟΓΙΚΗ ΕΞΕΤΑΣΗ

Κλίμακα Γλασκώβης 15/15

Εγκεφαλικές συζυγίες κφ

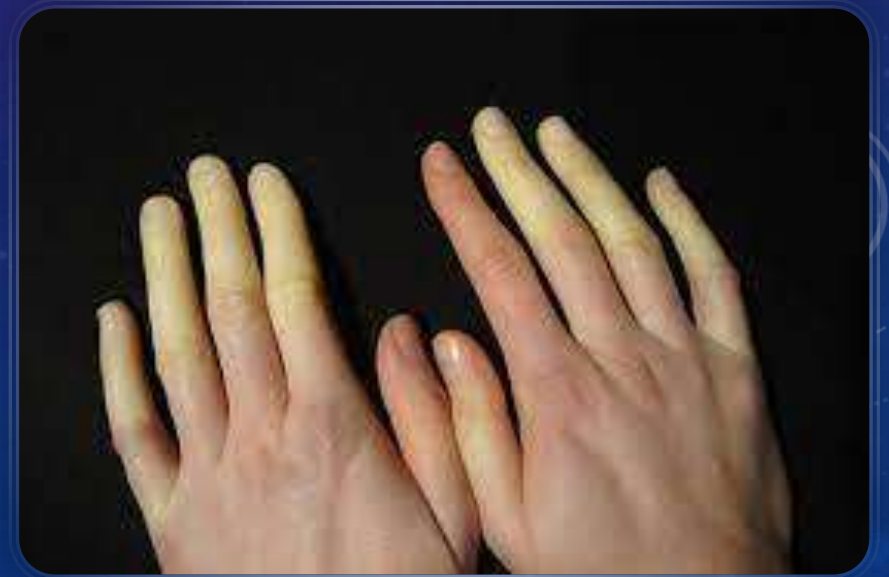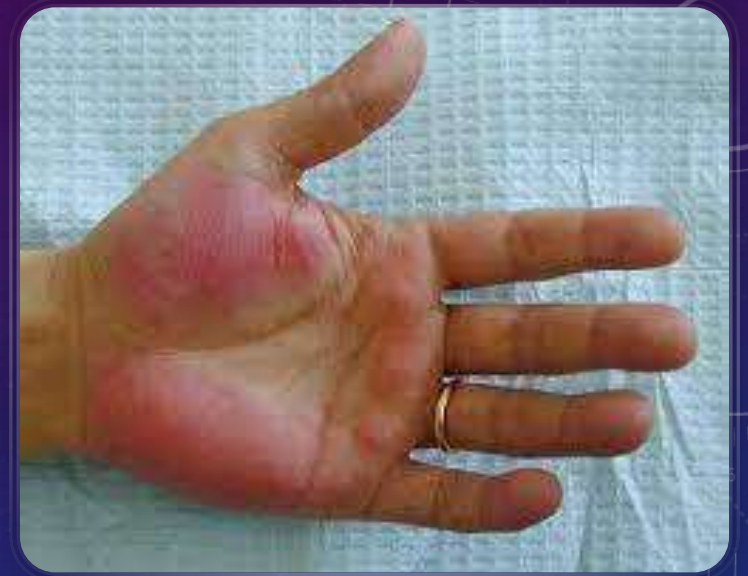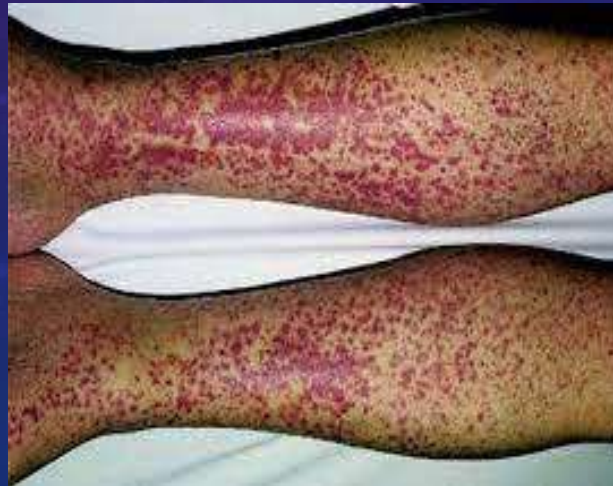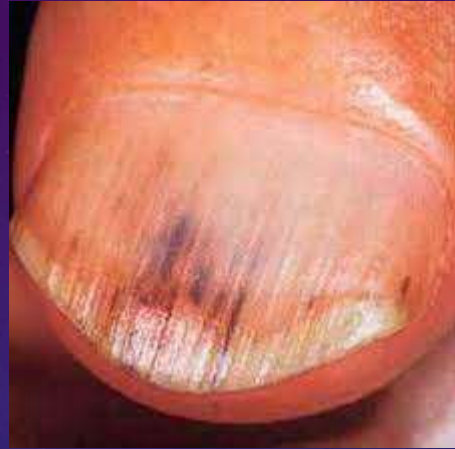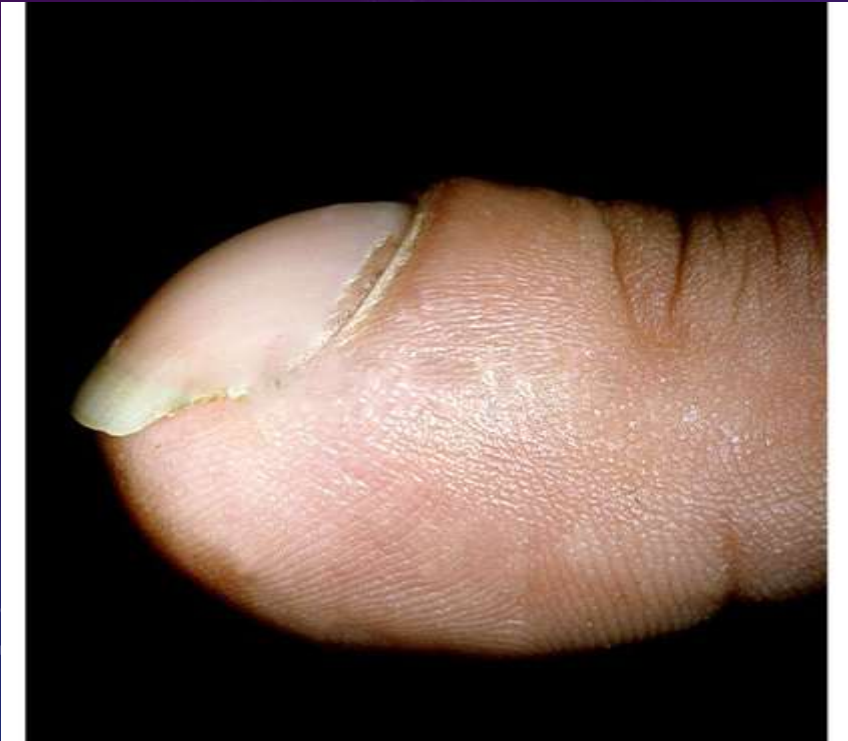Μυϊκή ισχύς AP άνω άκρου 1/5

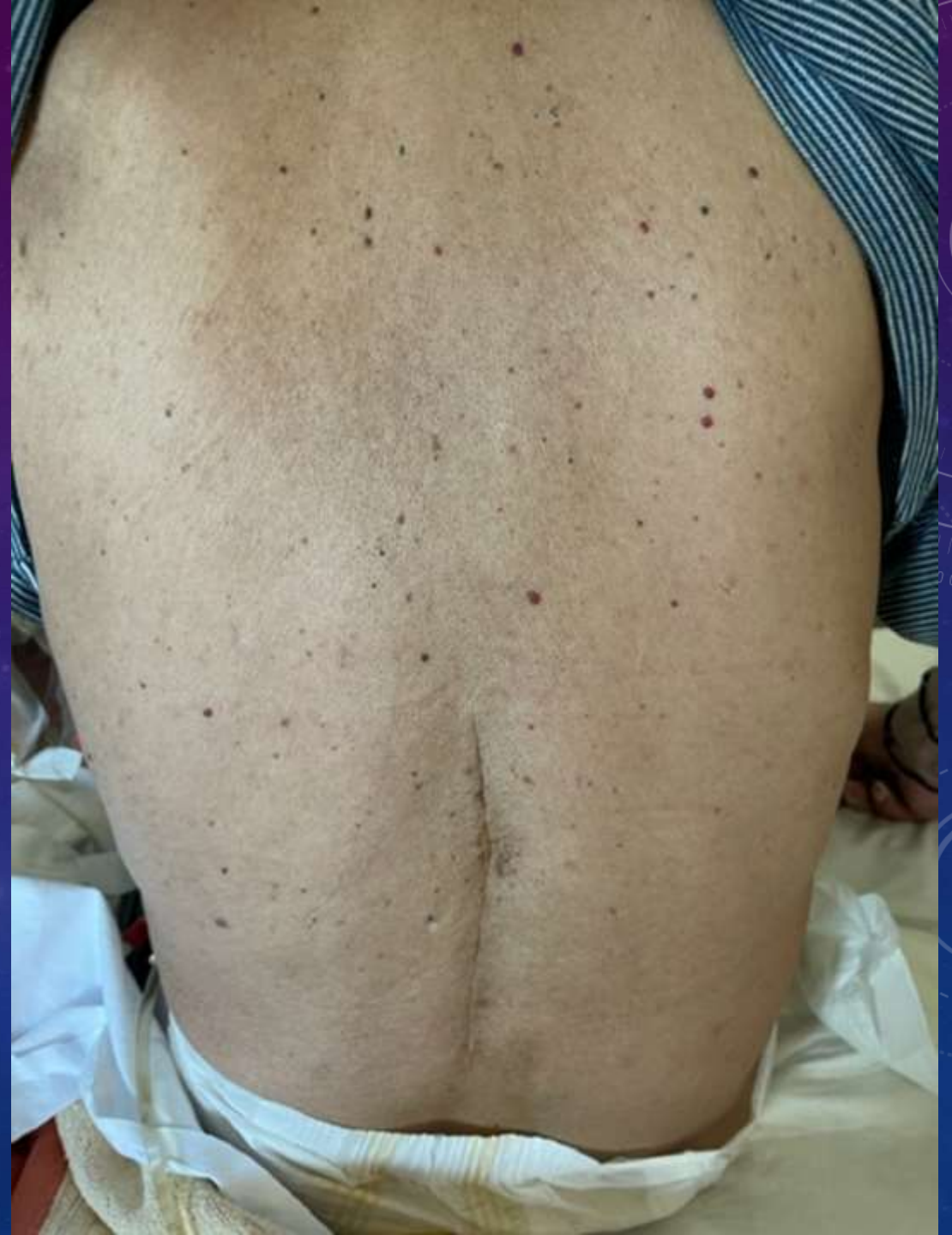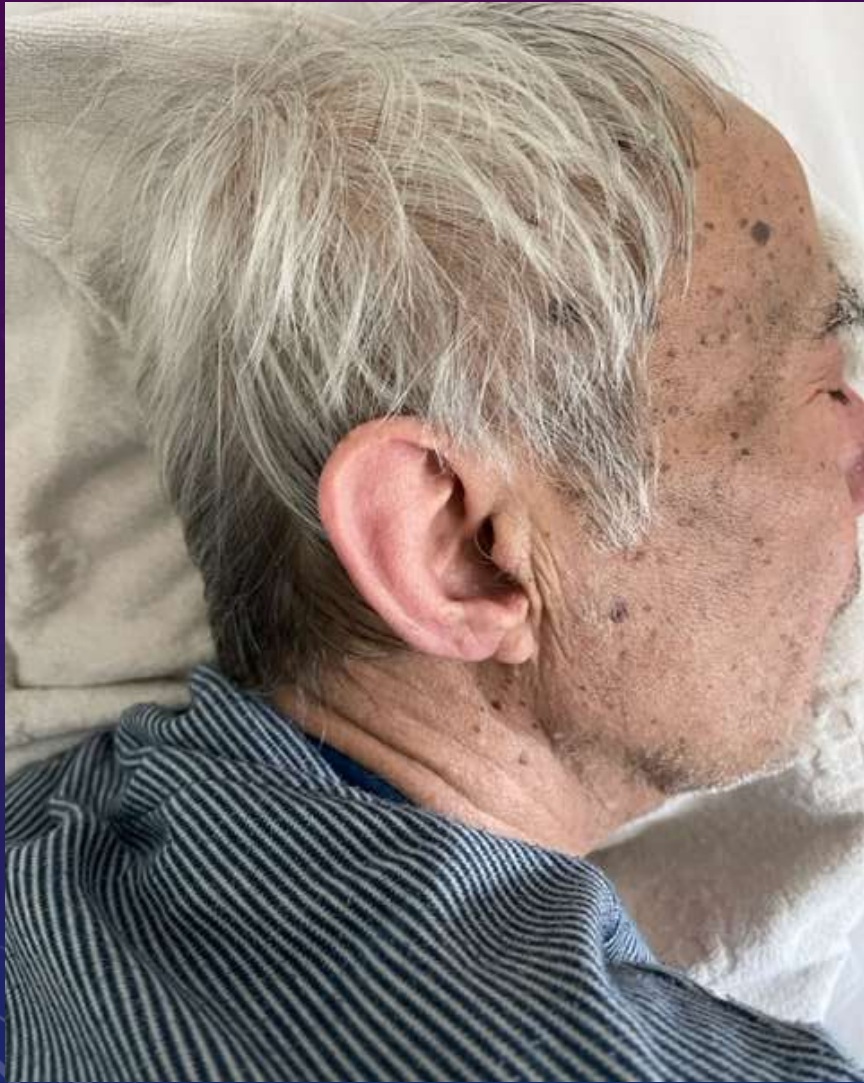Μυϊκή ισχύς AP κάτω άκρου 2/5

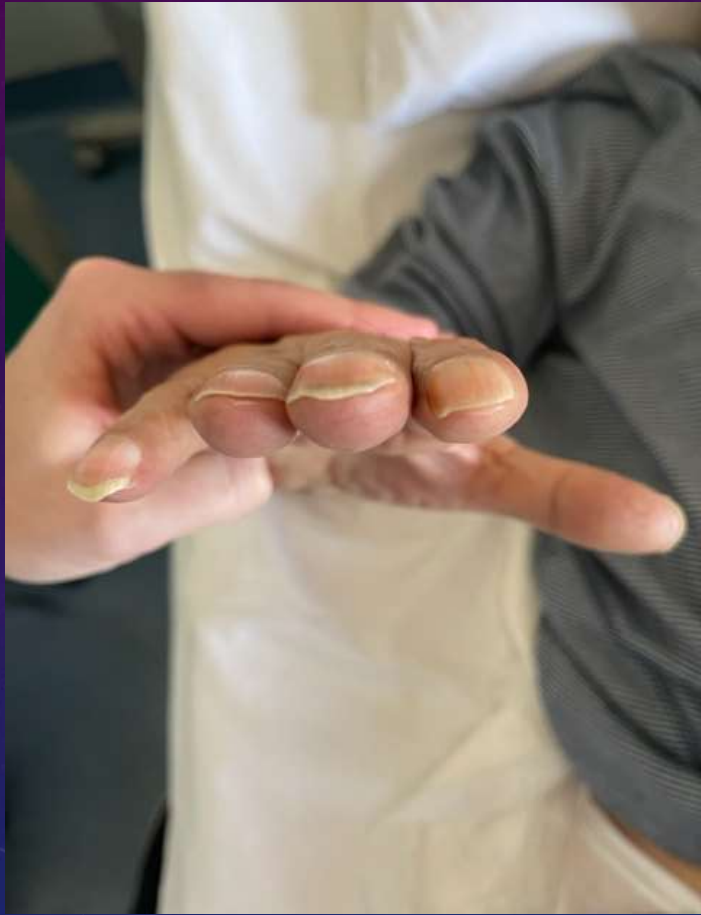Αισθητικότητα άνω/κάτω άκρων κφ

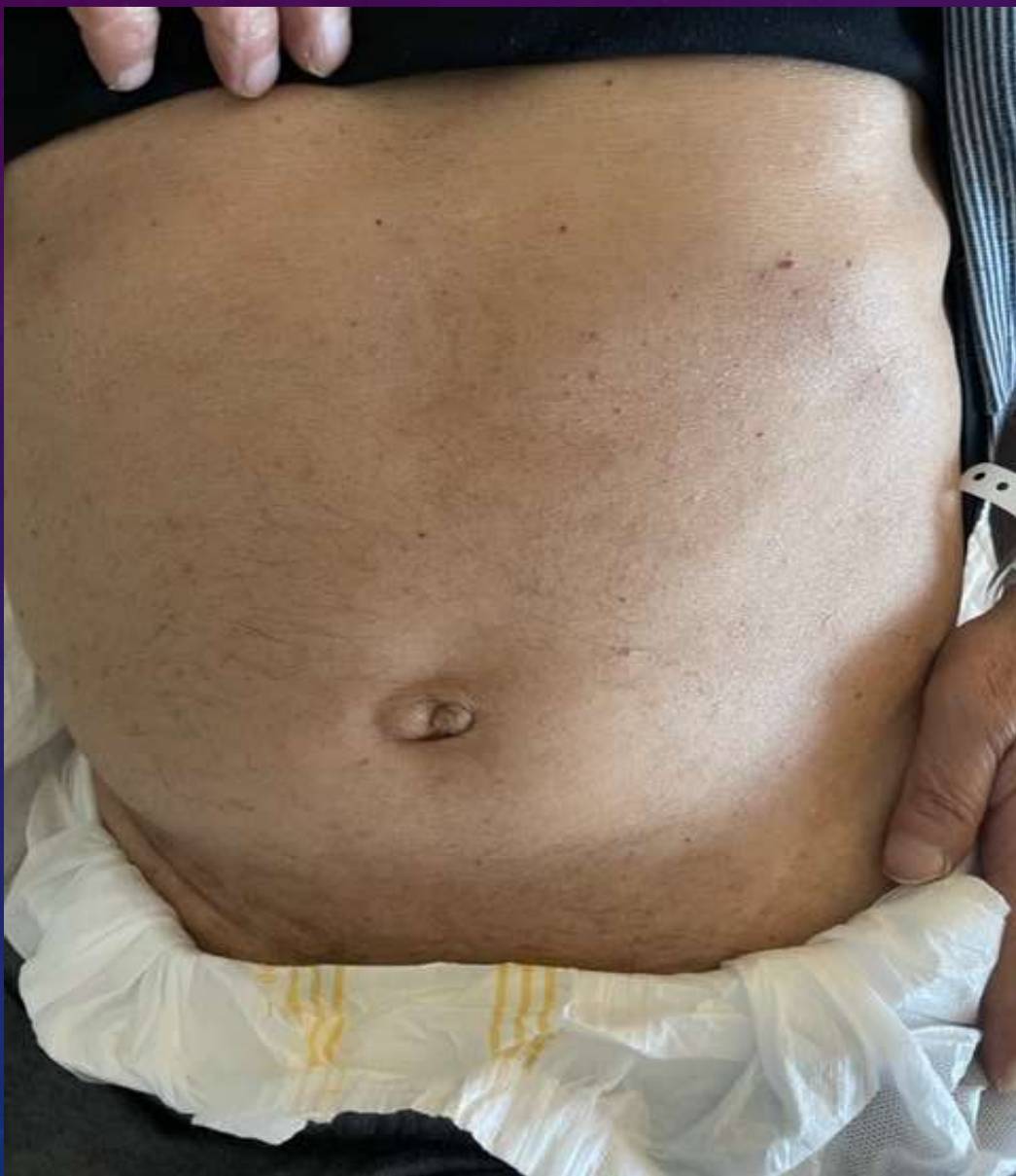Σημεία αυχενικής δυσκαμψίας, Romberg, Babinski, Kerning αρνητικά

ΚΛΙΝΙΚΗ ΕΞΕΤΑΣΗ - ΔΕΡΜΑ









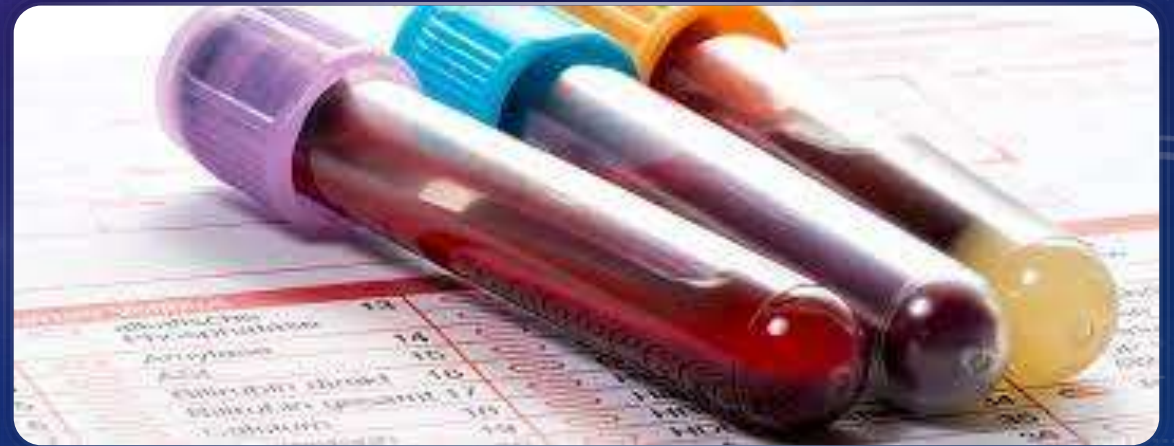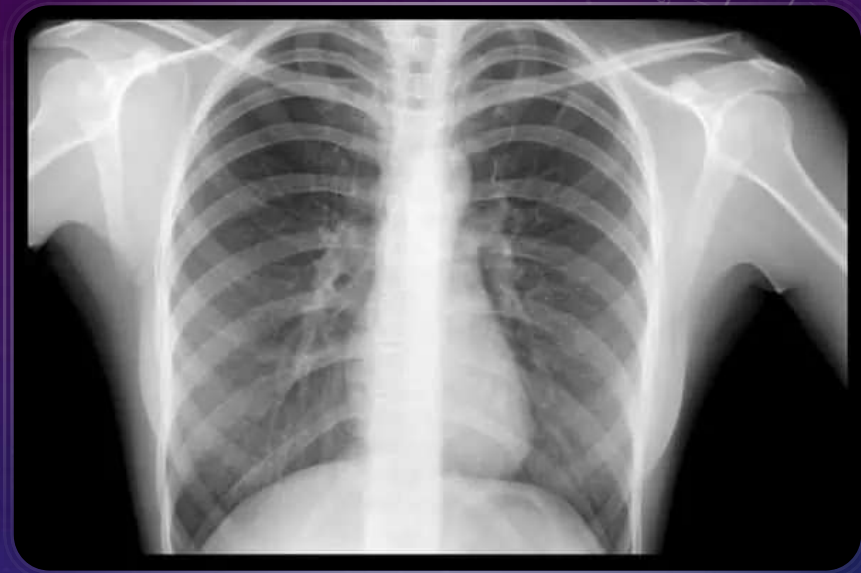
ΣΥΝΟΨΙΖΟΝΤΑΣ...

- Άνδρας 72 ετών, πρώην καπνιστής, ιστορικό λεμφώματος
- Αιμωδίες, αδυναμία AP άνω και κάτω άκρου από 15ημέρου
- Όψη πάσχοντος, Σοβαρή απώλεια βάρους
- Αντικειμενικό εύρημα AP ημιπάρεσης
- Πληκτροδακτυλία

ΠΟΡΕΙΑ ΝΟΣΟΥ

- Εργαστηριακός και απεικονιστικός έλεγχος
- Διαφορική διάγνωση

ΣΚΕΨΕΙΣ???





ΕΥΧΑΡΙΣΤΩ ΠΟΛΥ

