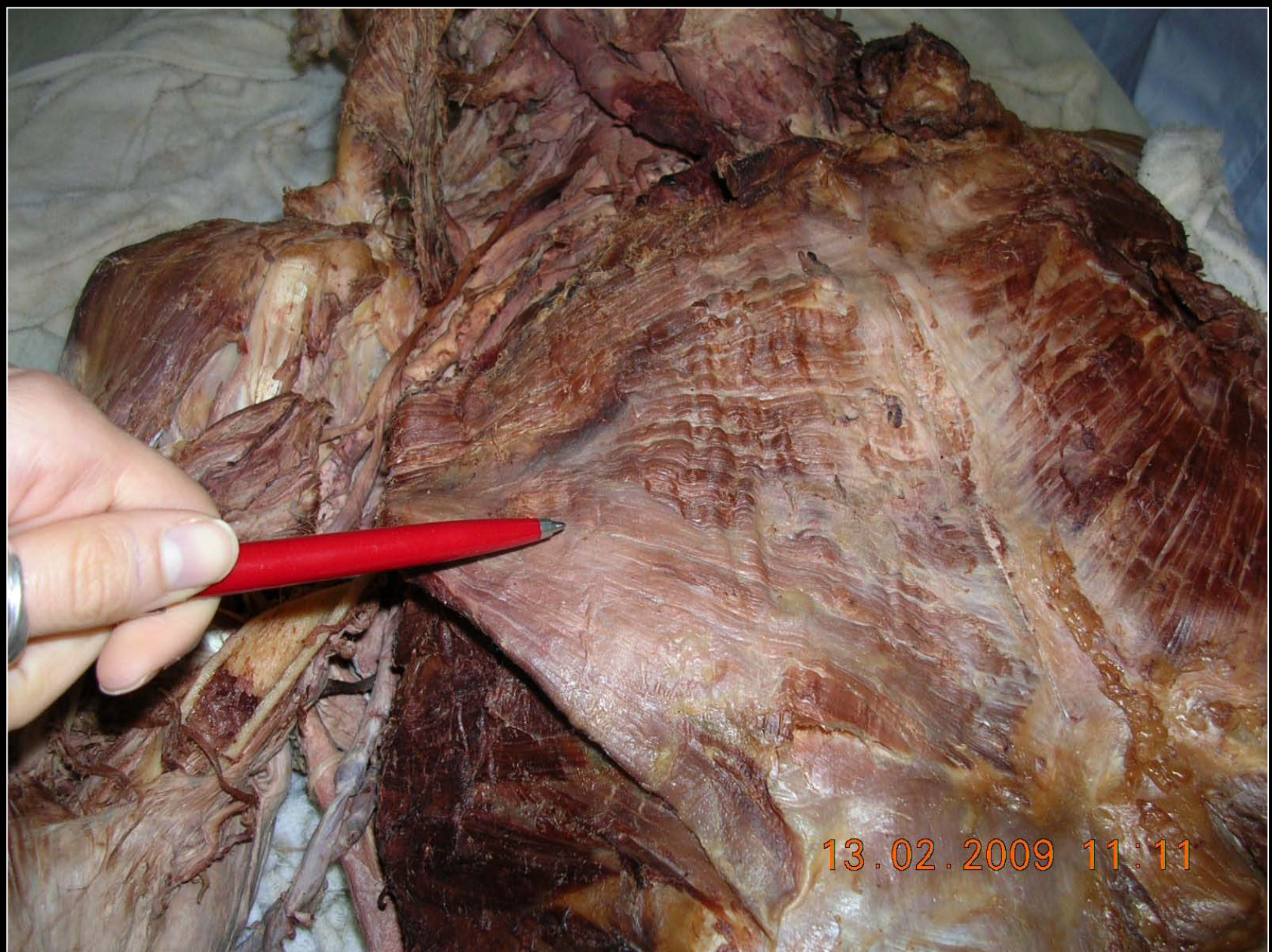

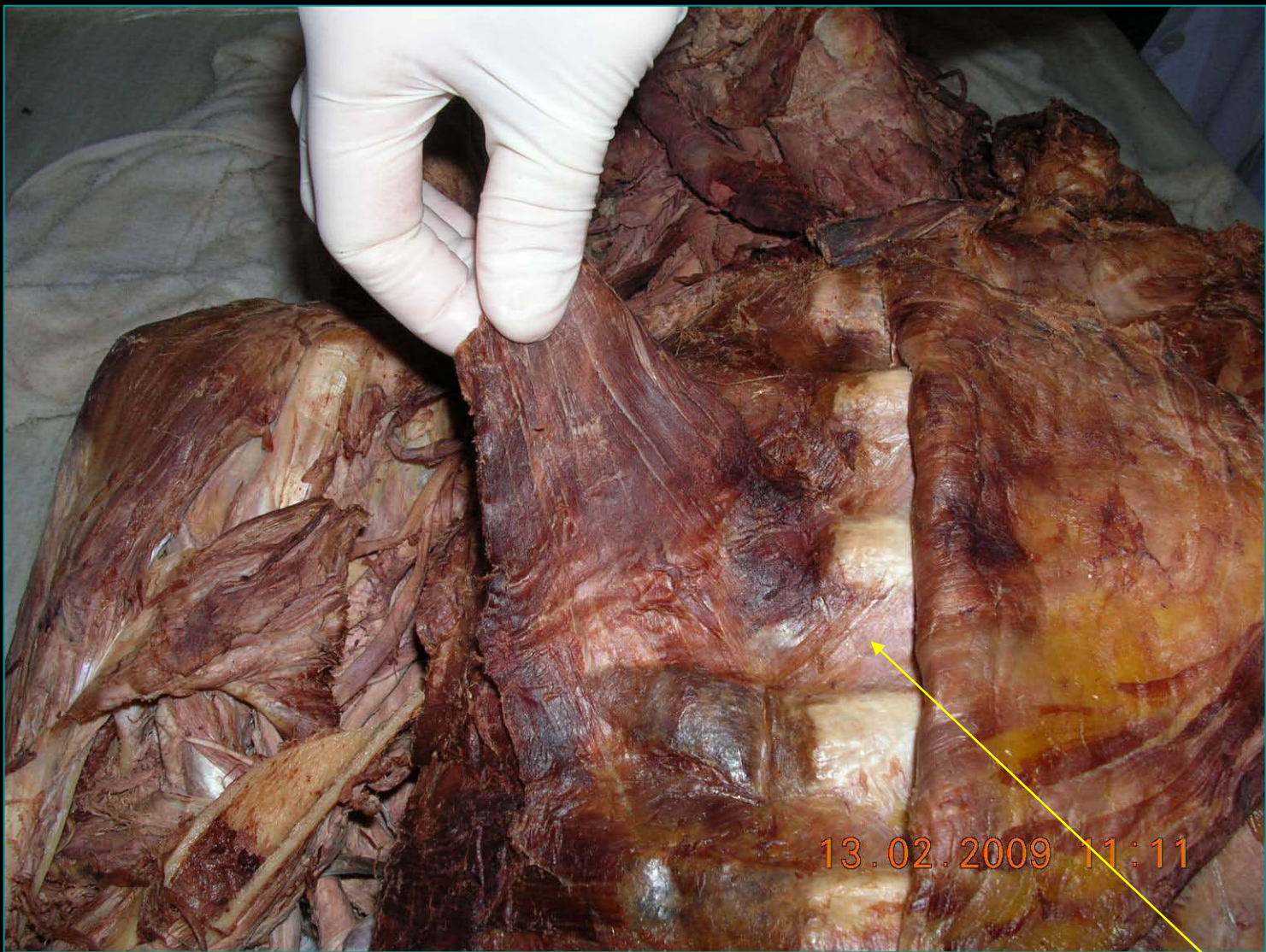ΘΩΡΑΚΙΚΟ ΤΟΙΧΩΜΑ

Μάρα Πιάγκου

*Για την άσκηση στο πτώμα
(2008-2009)*

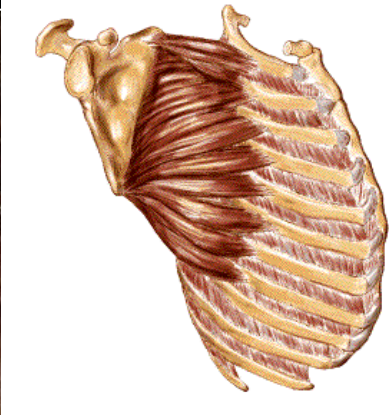
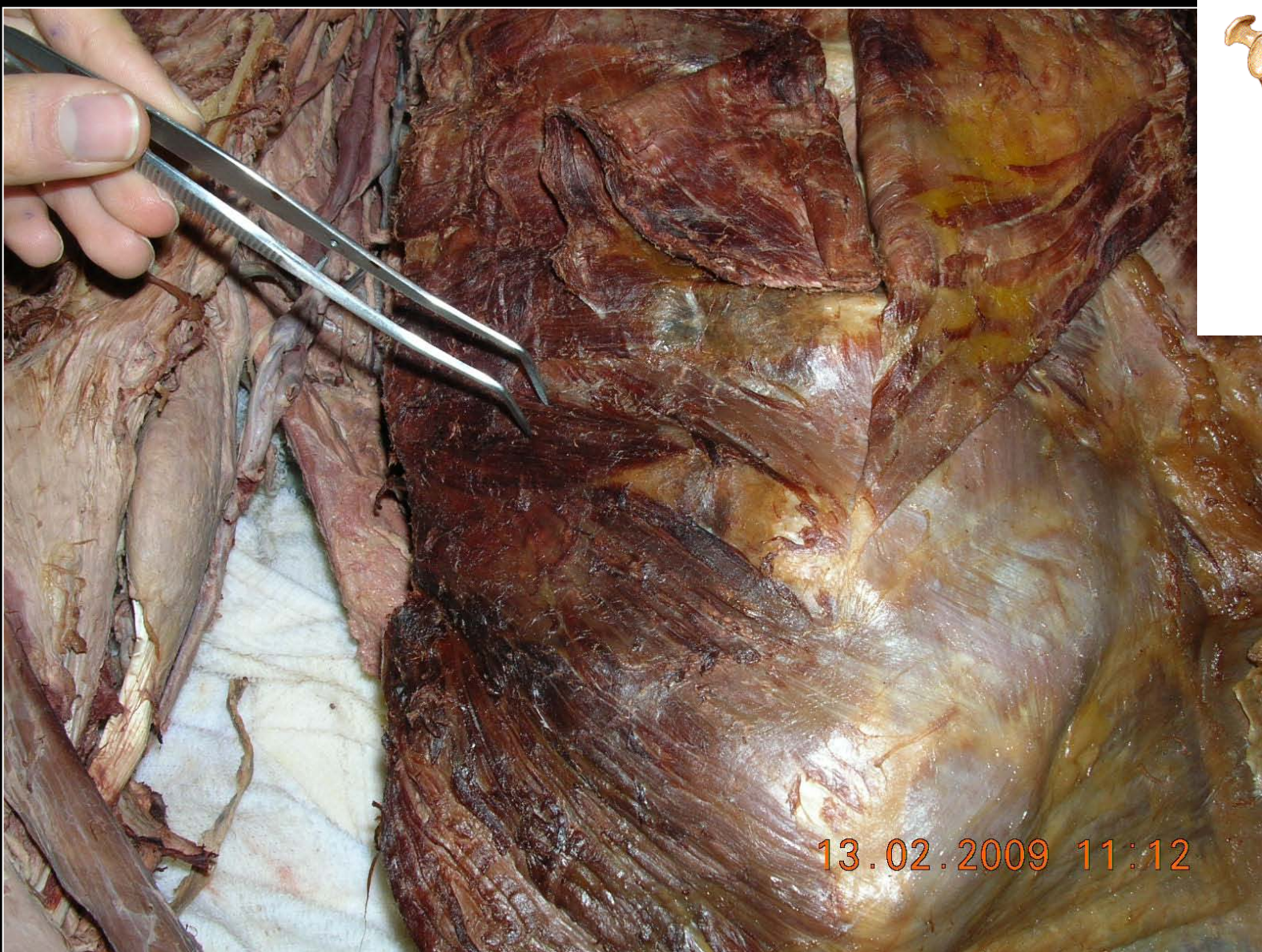


Μείζων θωρακικός μυς με κλειδική, στερνοπλευρική και κοιλιακή έκφυση και κατάφυση σε ακρολοφία μείζονος βραχιονίου ογκώματος



Ελάσων θωρακικός μυς αποκαλυπτόμενος μετά την
αφαίρεση του μείζονος θωρακικού. Νευρώνεται από το έσω
και έξω θωρακικό νεύρο

**ΈΣΩ
ΜΕΣΟΠΛΕΥΡΙΟΙ**



Πρόσθιος οδοντωτός μυς νευρώνεται από το μακρό θωρακικό νεύρο και από τις ανώτερες τρεις εκφυτικές ρίζες A5,A6 και A7.

Πλάτυς ραχιαίος μυς

ΘΩΡΑΚΟΡΑΧΙΑΙΟ
ΝΕΥΡΟ ΚΑΙ
ΑΡΤΗΡΙΑ

13.02.2009 11:31

