

Τράχηλος II

E Johnson

Αν. Καθηγήτρια

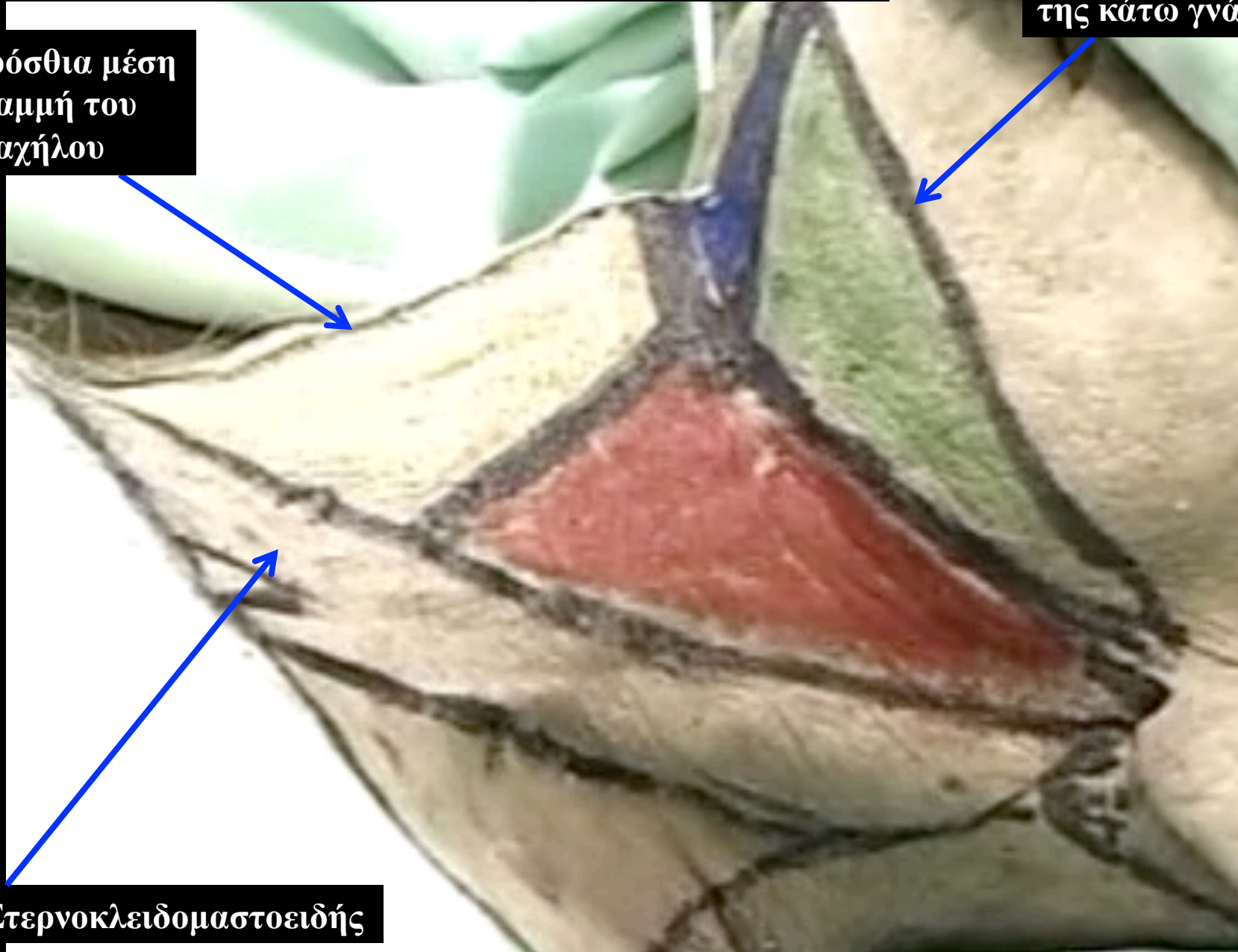
Εργαστήριο Ανατομίας

E. Τζόνσον, Αν. Καθηγήτρια

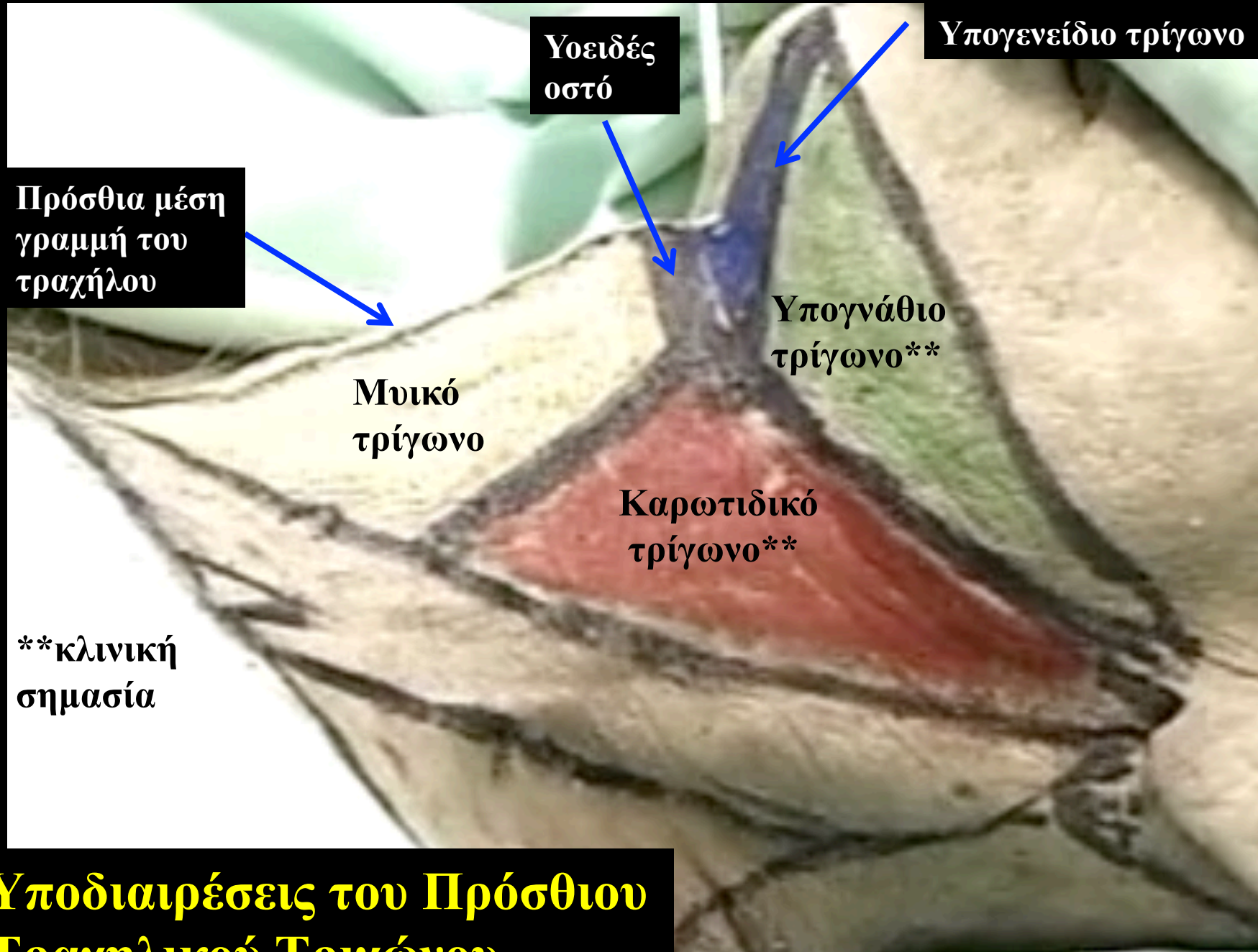
Όρια του πρόσθιου τραχηλικού τριγώνου

Κάτω χείλος
της κάτω γνάθου

Πρόσθια μέση
γραμμή του
τραχήλου



Στερνοκλειδομαστοειδής



Υοειδές οστό

Υπογενεΐδιο τρίγωνο

Πρόσθια μέση γραμμή του τραχήλου

Υπογνάθιο τρίγωνο**

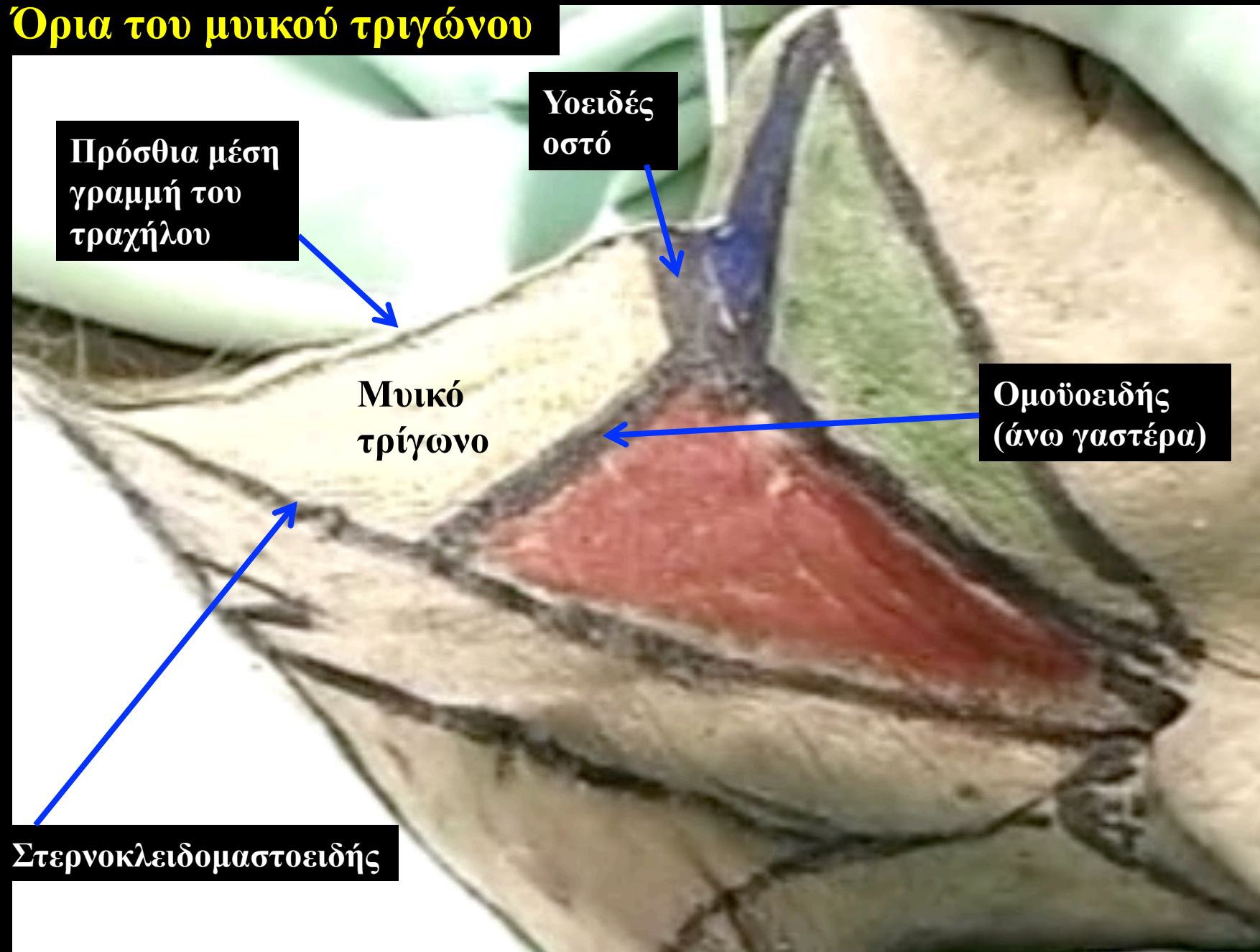
Μυικό τρίγωνο

Καρωτιδικό τρίγωνο**

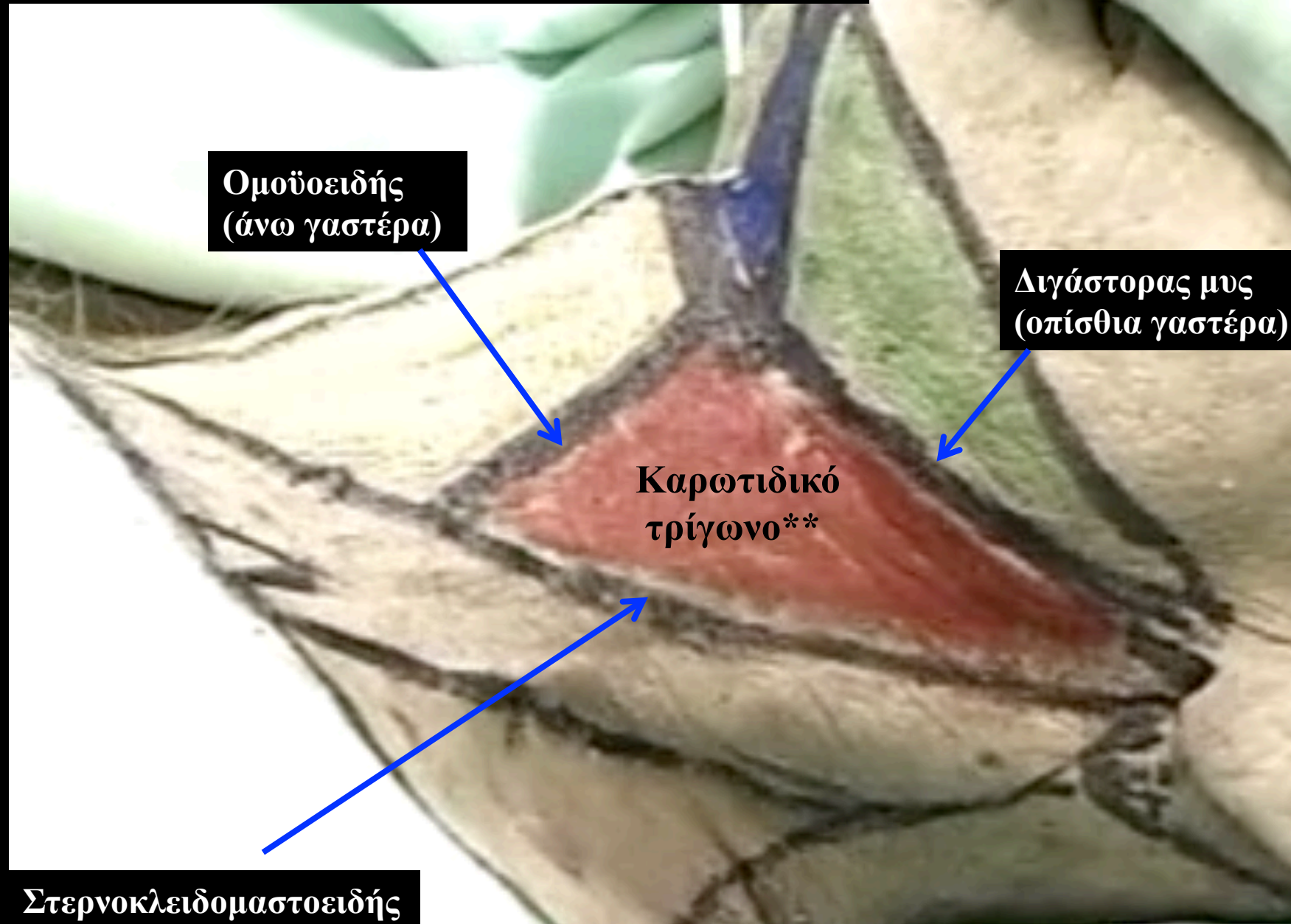
**κλινική σημασία

Υποδιαίρέσεις του Πρόσθιου Τραχηλικού Τριγώνου

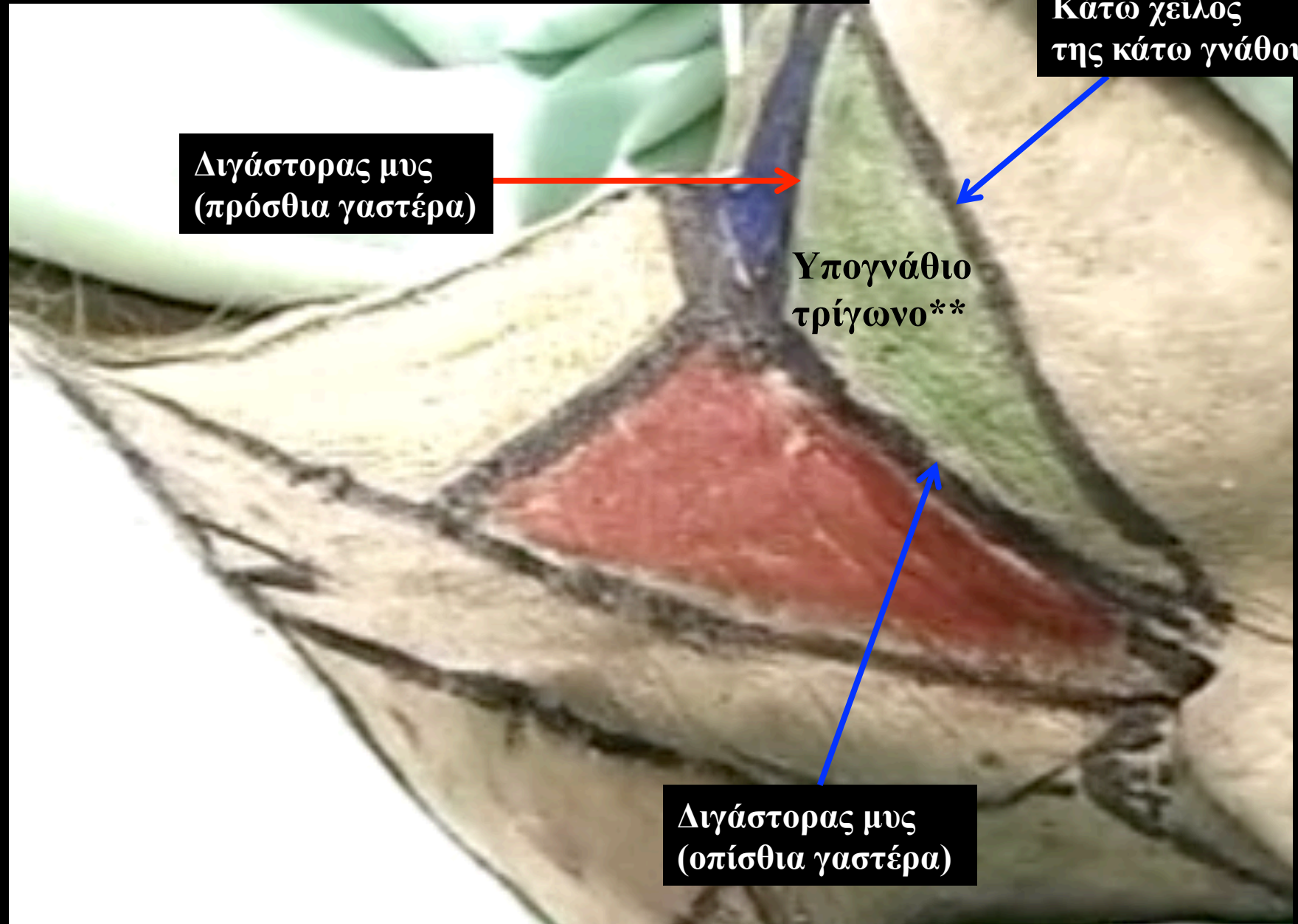
Όρια του μυικού τριγώνου



Όρια του καρωτιδικού τριγώνου

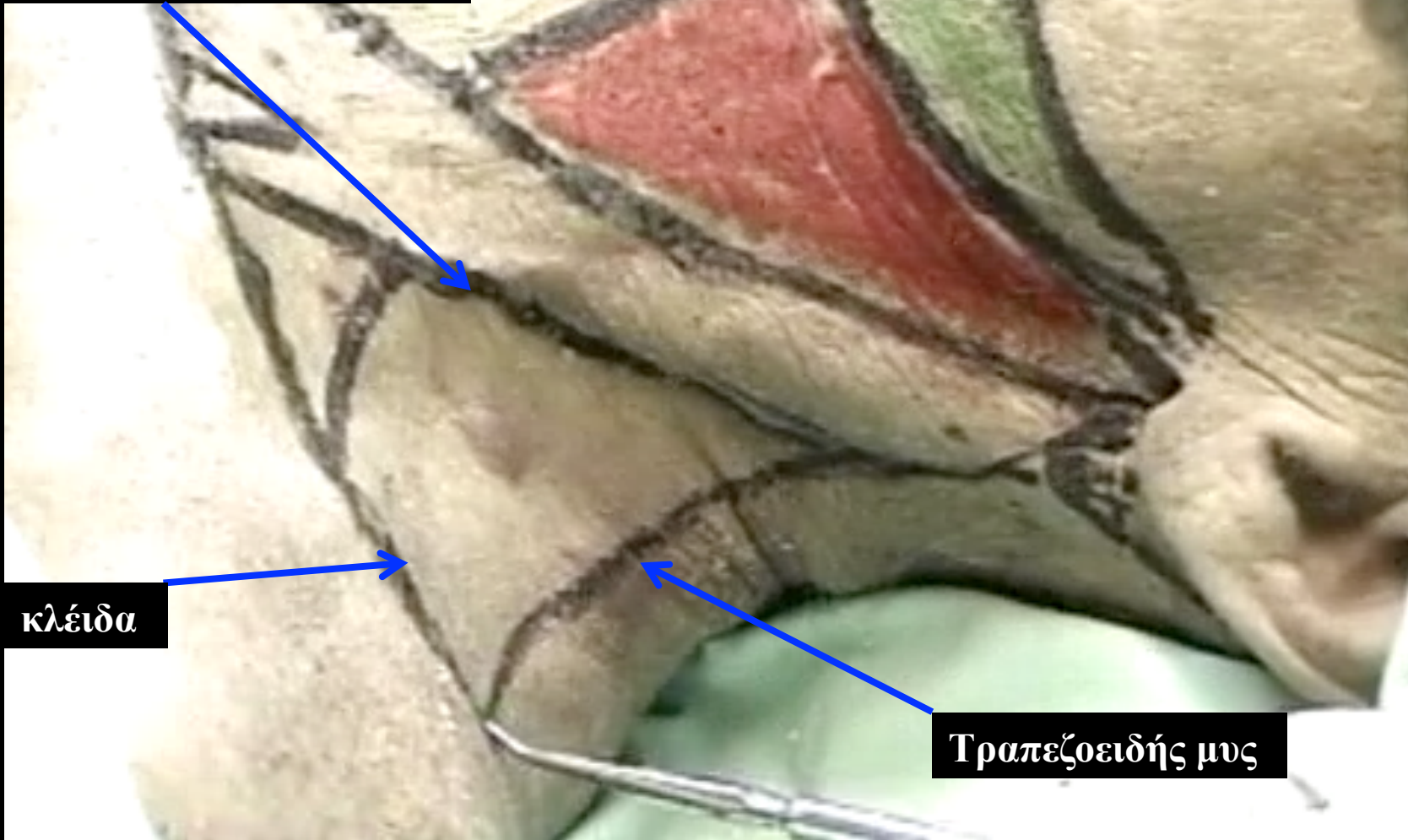


Όρια του υπογνάθιου τριγώνου



Όρια του οπίσθιου τραχηλικού τριγώνου

Στερνοκλειδομαστοειδής

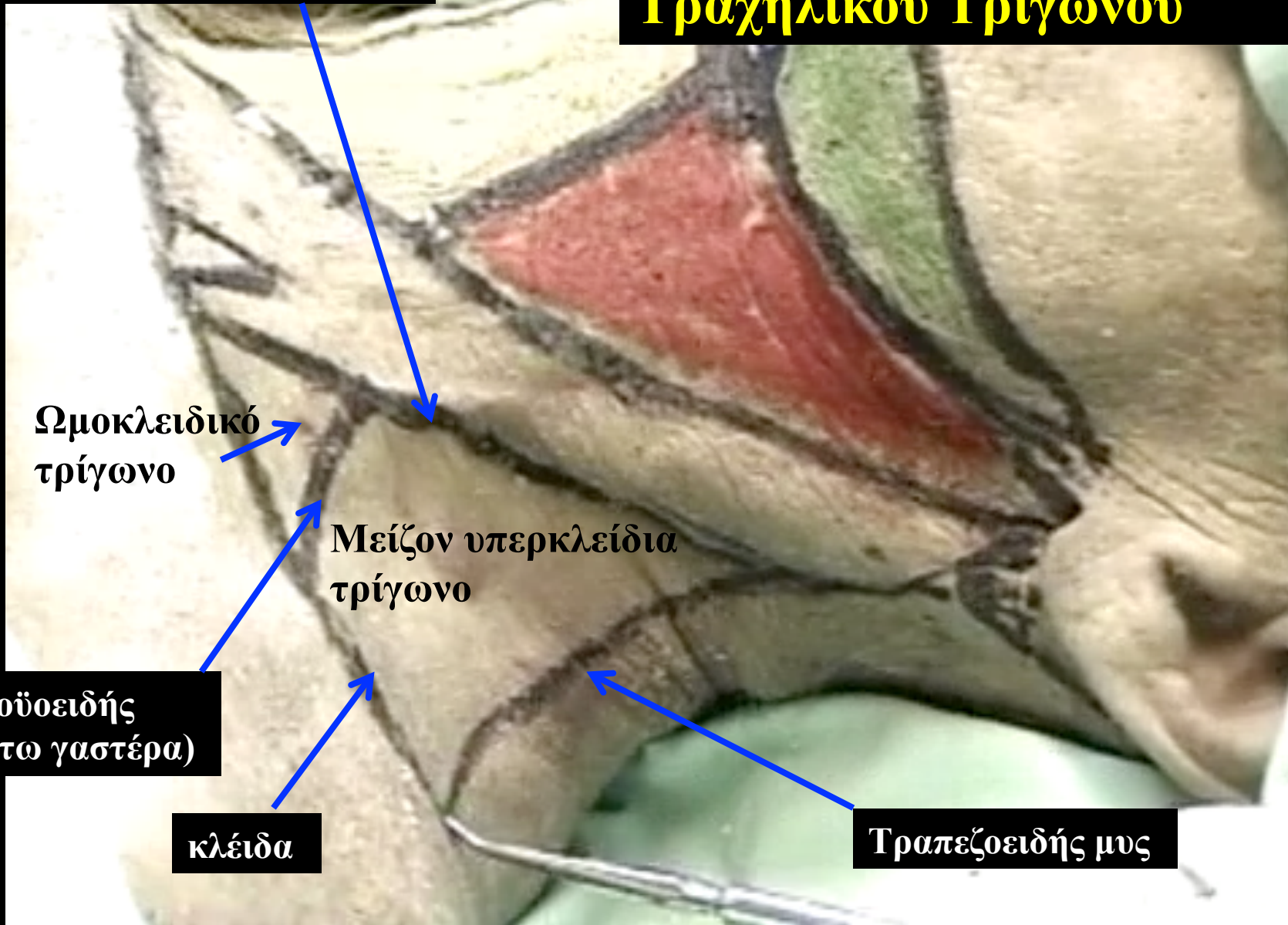

κλείδα

Τραπεζοειδής μυς

Υποδιαίρέσεις του Οπισθίου Τραχηλικού Τριγώνου

Στερνοκλειδομαστοειδής



Ωμοκλειδικό
τρίγωνο

Μείζον υπερκλείδια
τρίγωνο

Ομοϋοειδής
(κάτω γαστέρα)

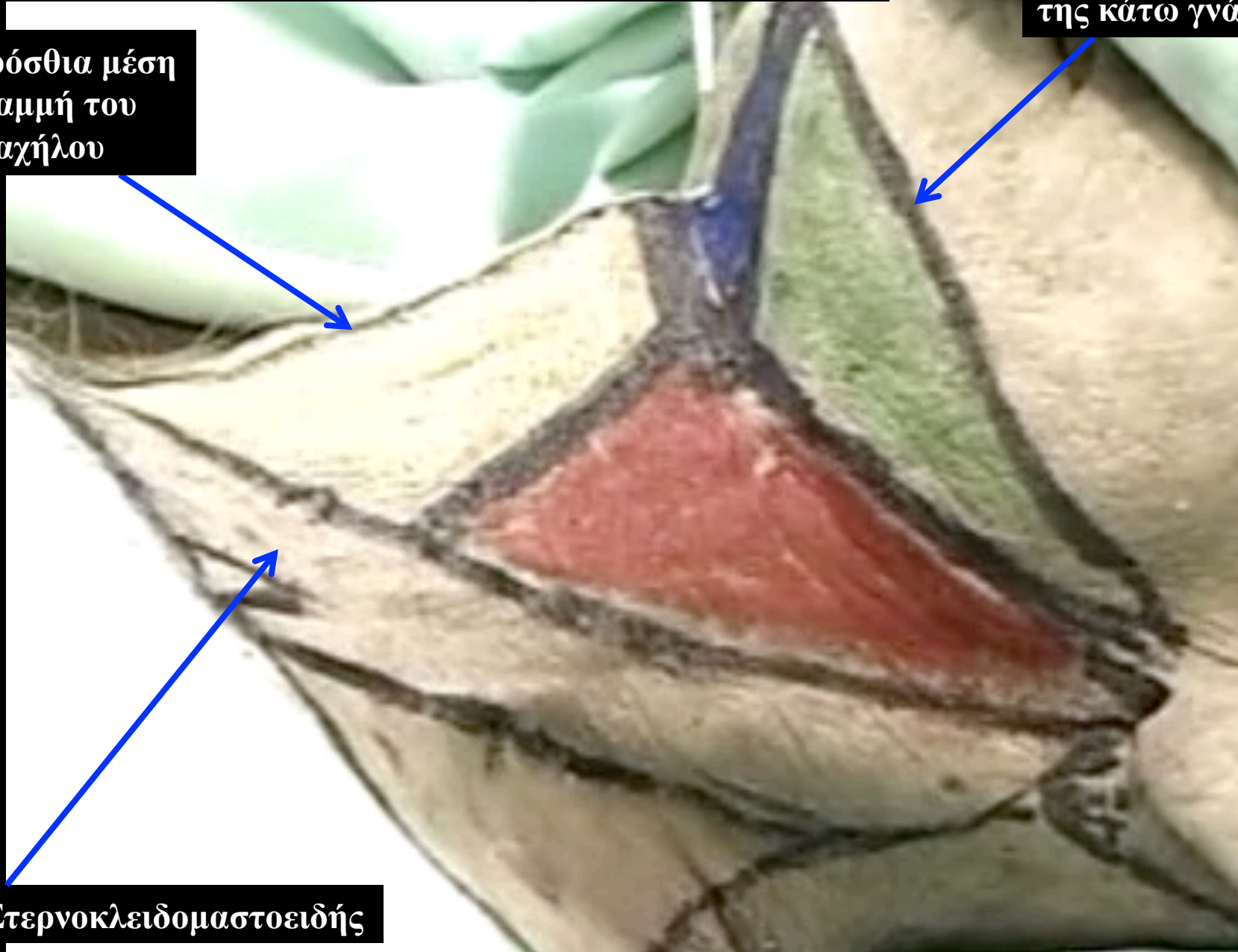
κλείδα

Τραπεζοειδής μυς

Όρια του πρόσθιου τραχηλικού τριγώνου

Κάτω χείλος
της κάτω γνάθου

Πρόσθια μέση
γραμμή του
τραχήλου

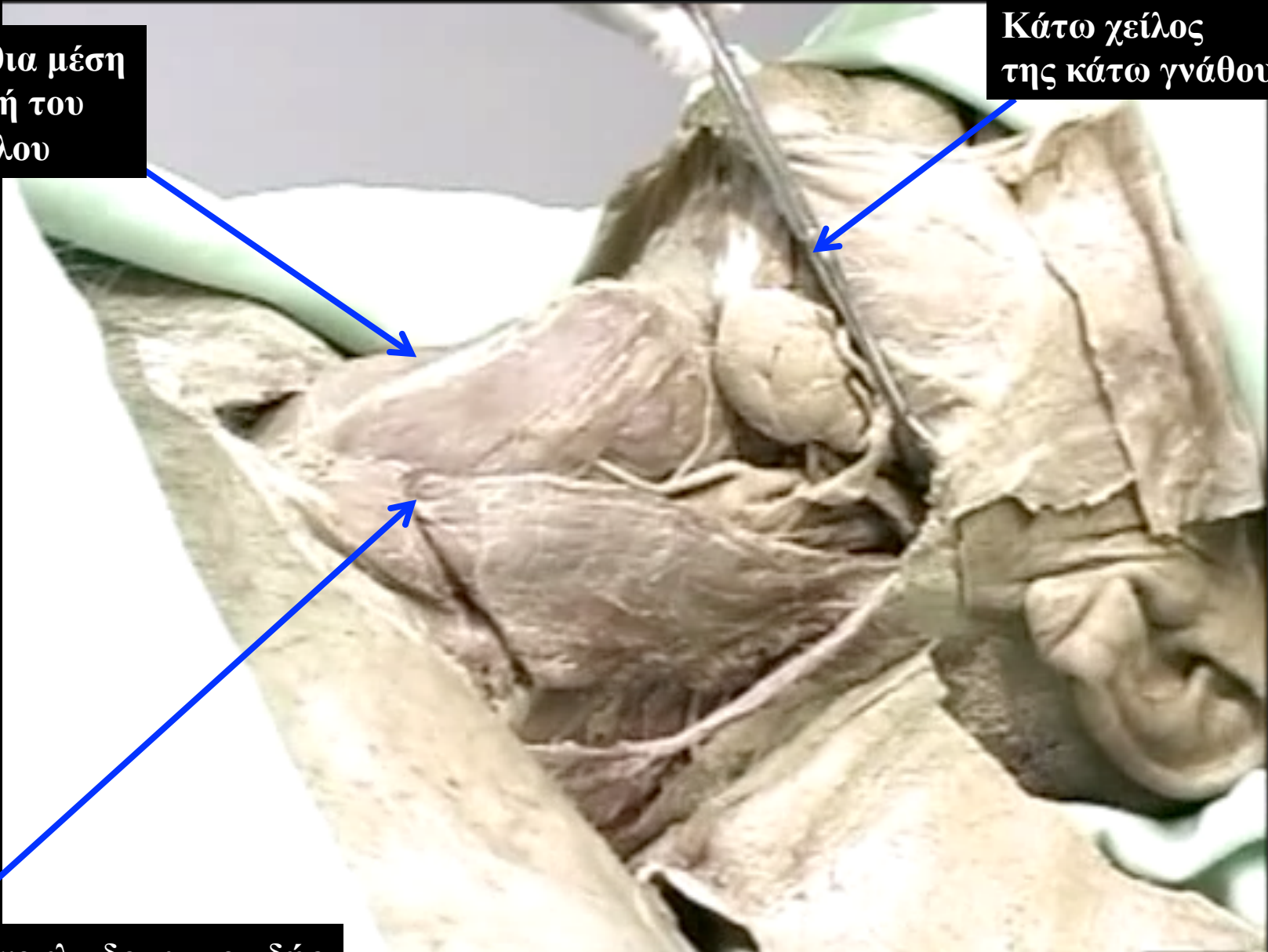


Στερνοκλειδομαστοειδής

Όρια του πρόσθιου τραχηλικού τριγώνου

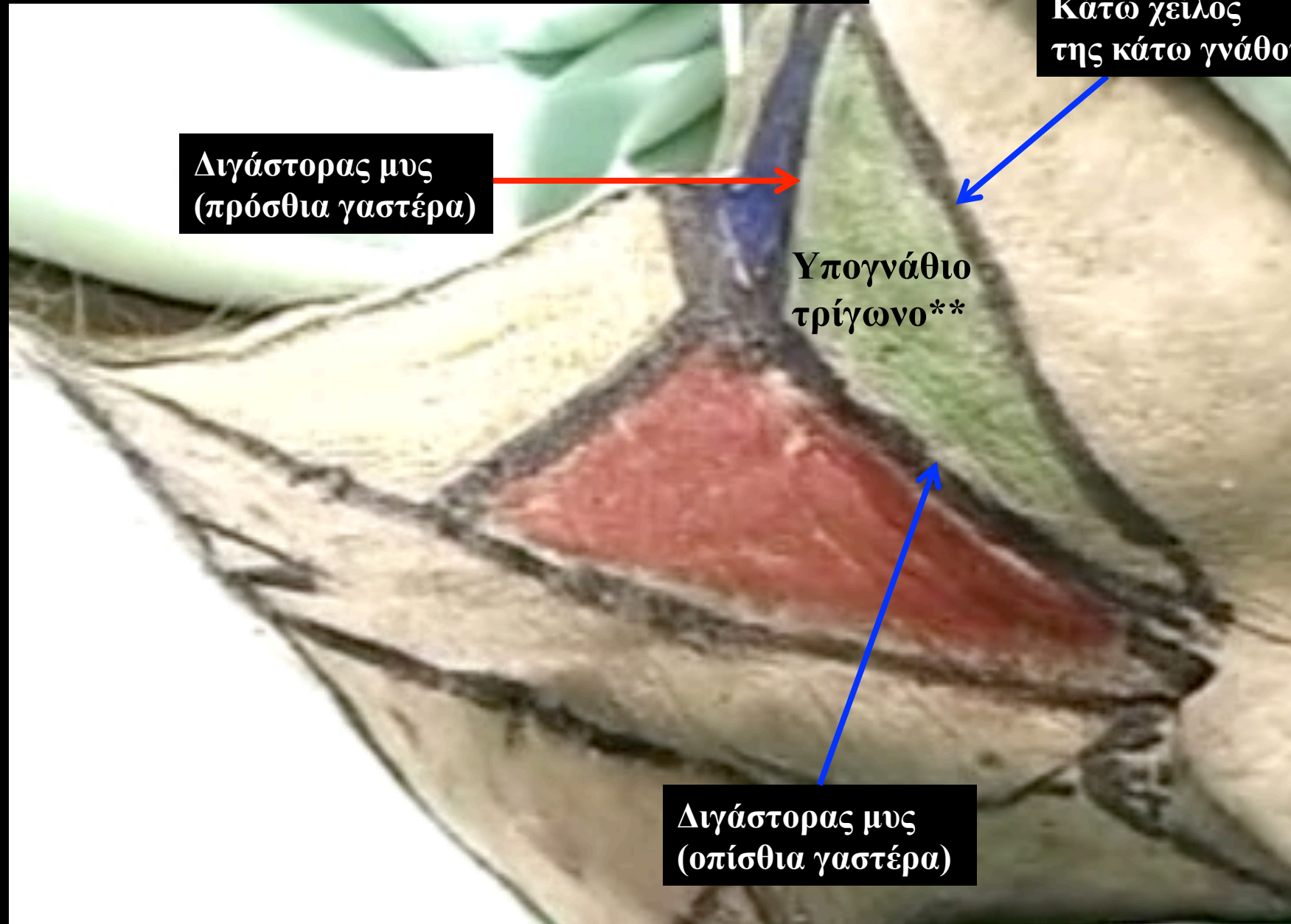
Πρόσθια μέση γραμμή του τραχήλου

Κάτω χείλος της κάτω γνάθου

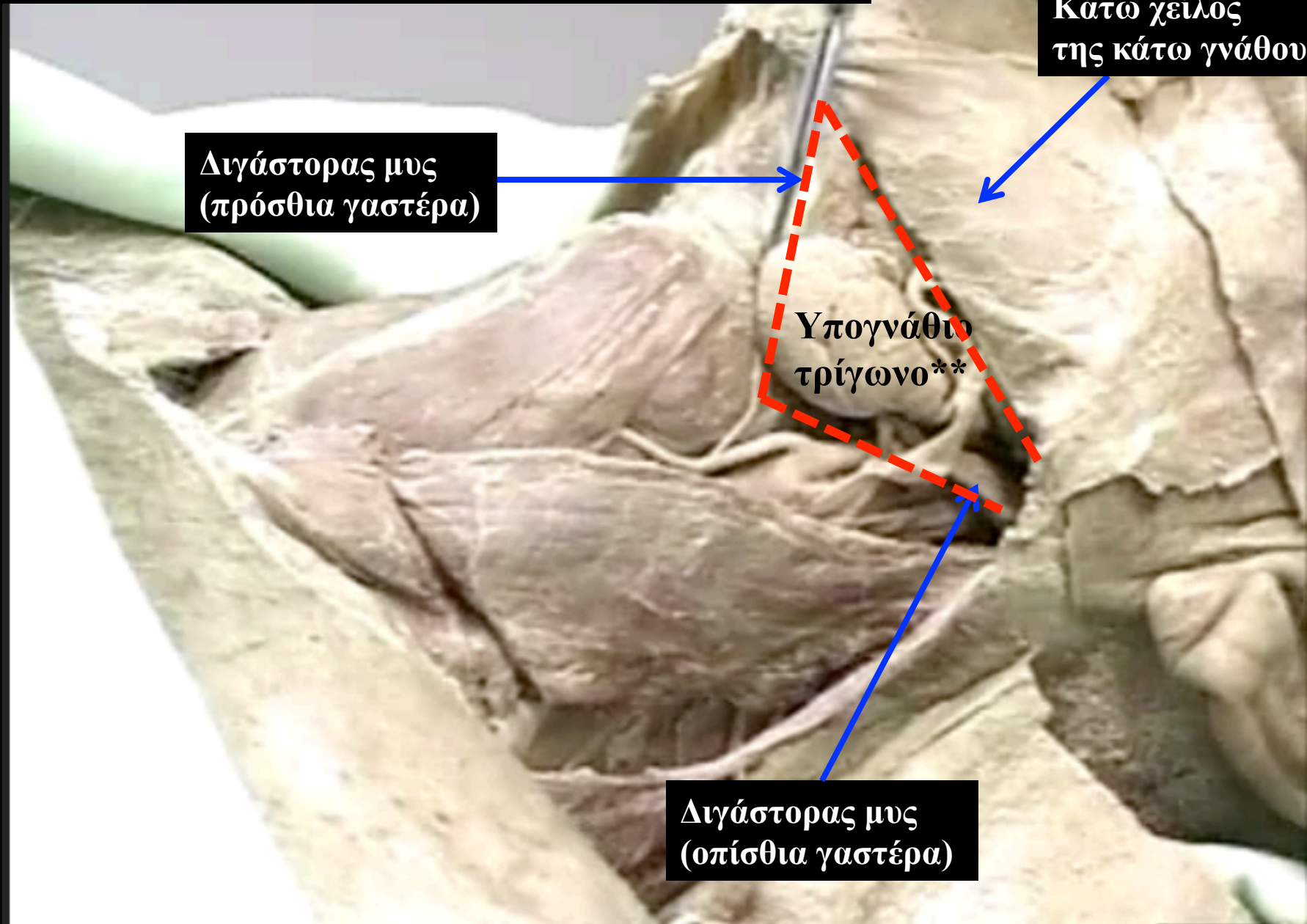


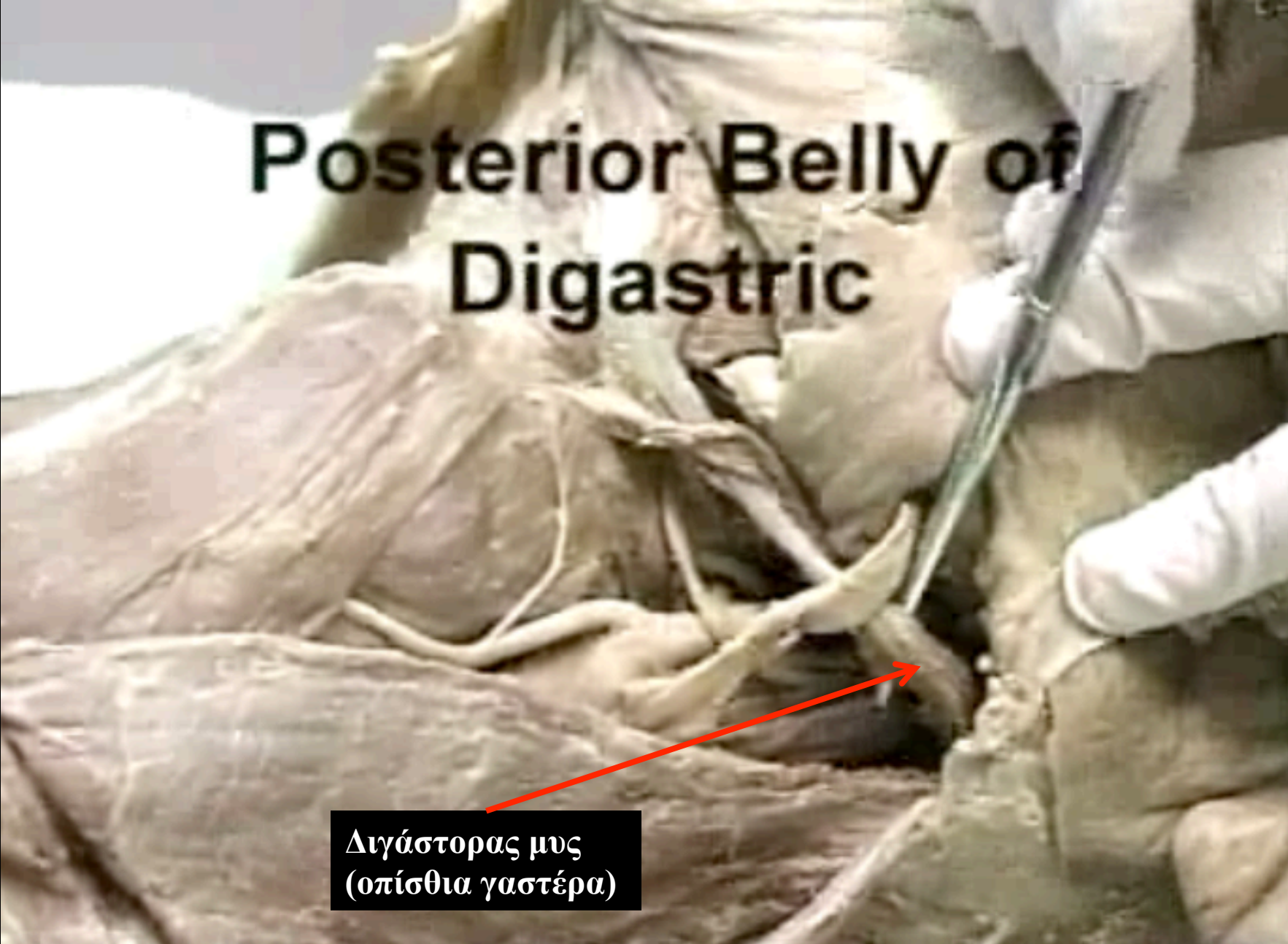
Στερνοκλειδομαστοειδής

Όρια του υπογνάθιου τριγώνου



Όρια του υπογνάθιου τριγώνου

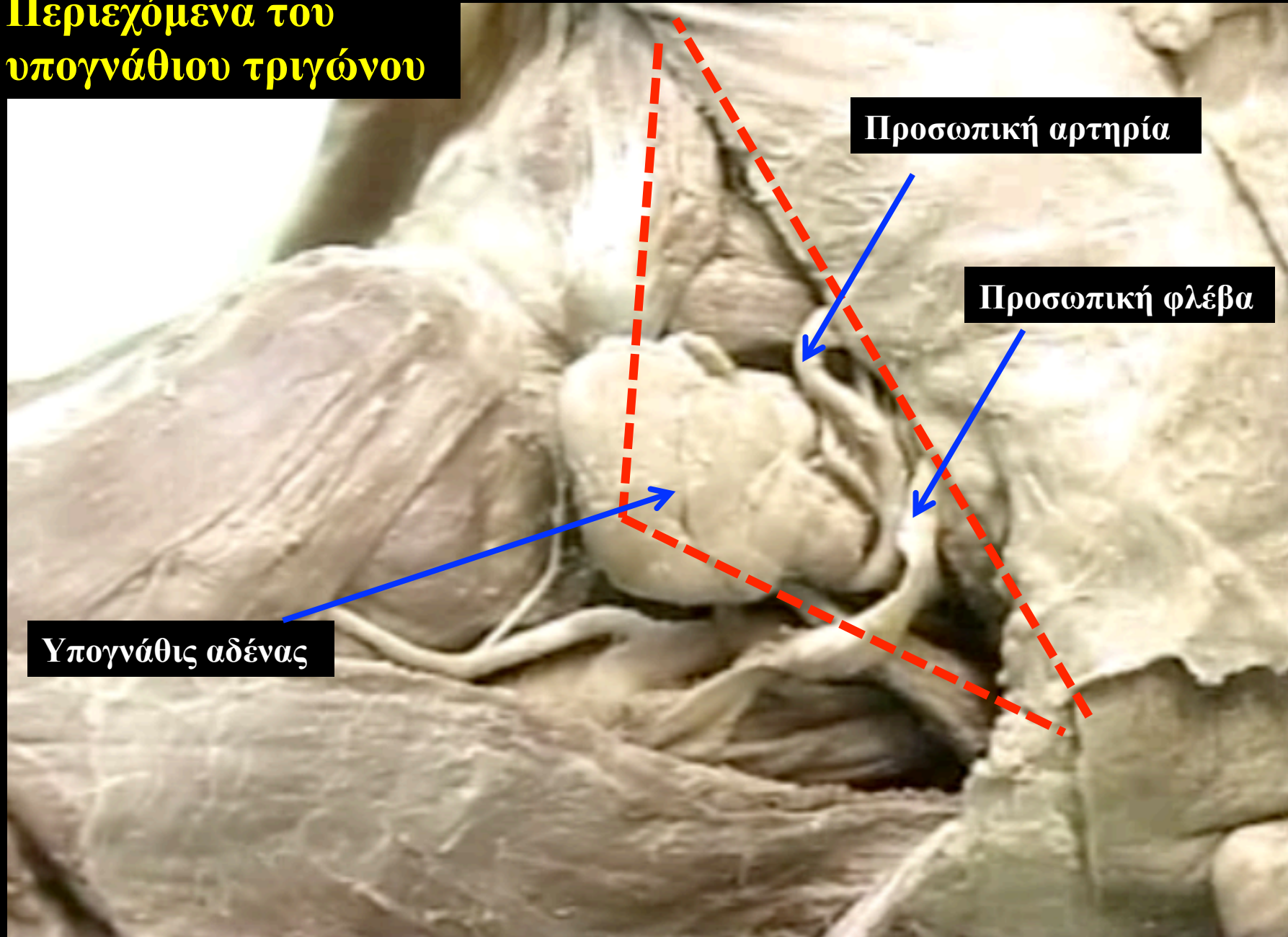


An anatomical dissection of the posterior belly of the digastric muscle. The muscle is shown as a broad, fan-shaped structure with fibers converging towards a central point. A red arrow points from a text box at the bottom to the muscle. A surgical instrument is visible on the right side of the dissection. The background is a light-colored surgical drape.

Posterior Belly of Digastric

Διγαστρος μυς
(οπίσθια γαστέρα)

Περιεχόμενα του υπογνάθιου τριγώνου

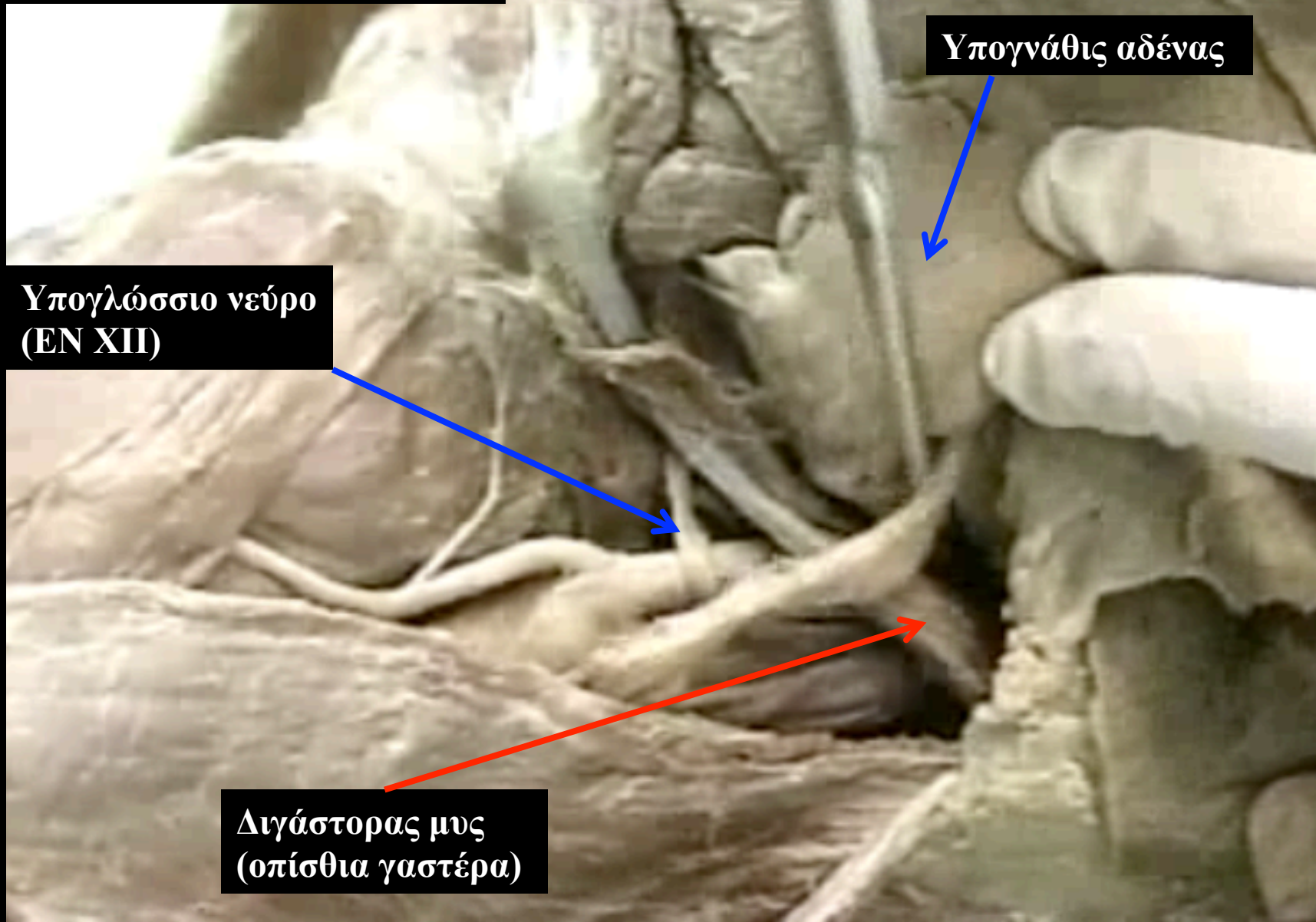


Προσωπική αρτηρία

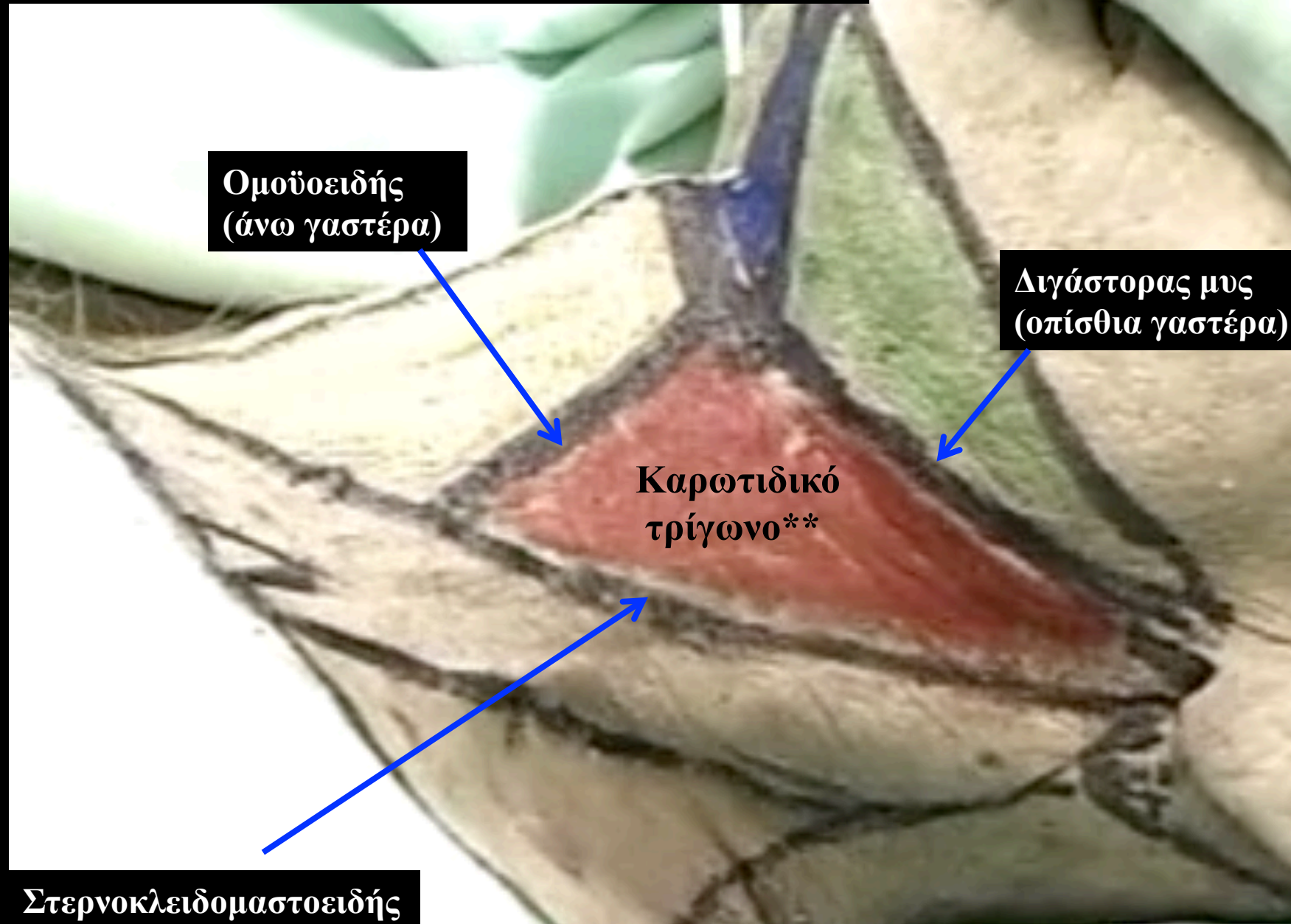
Προσωπική φλέβα

Υπογνάθις αδένας

Περιεχόμενα του υπογνάθιου τριγώνου



Όρια του καρωτιδικού τριγώνου

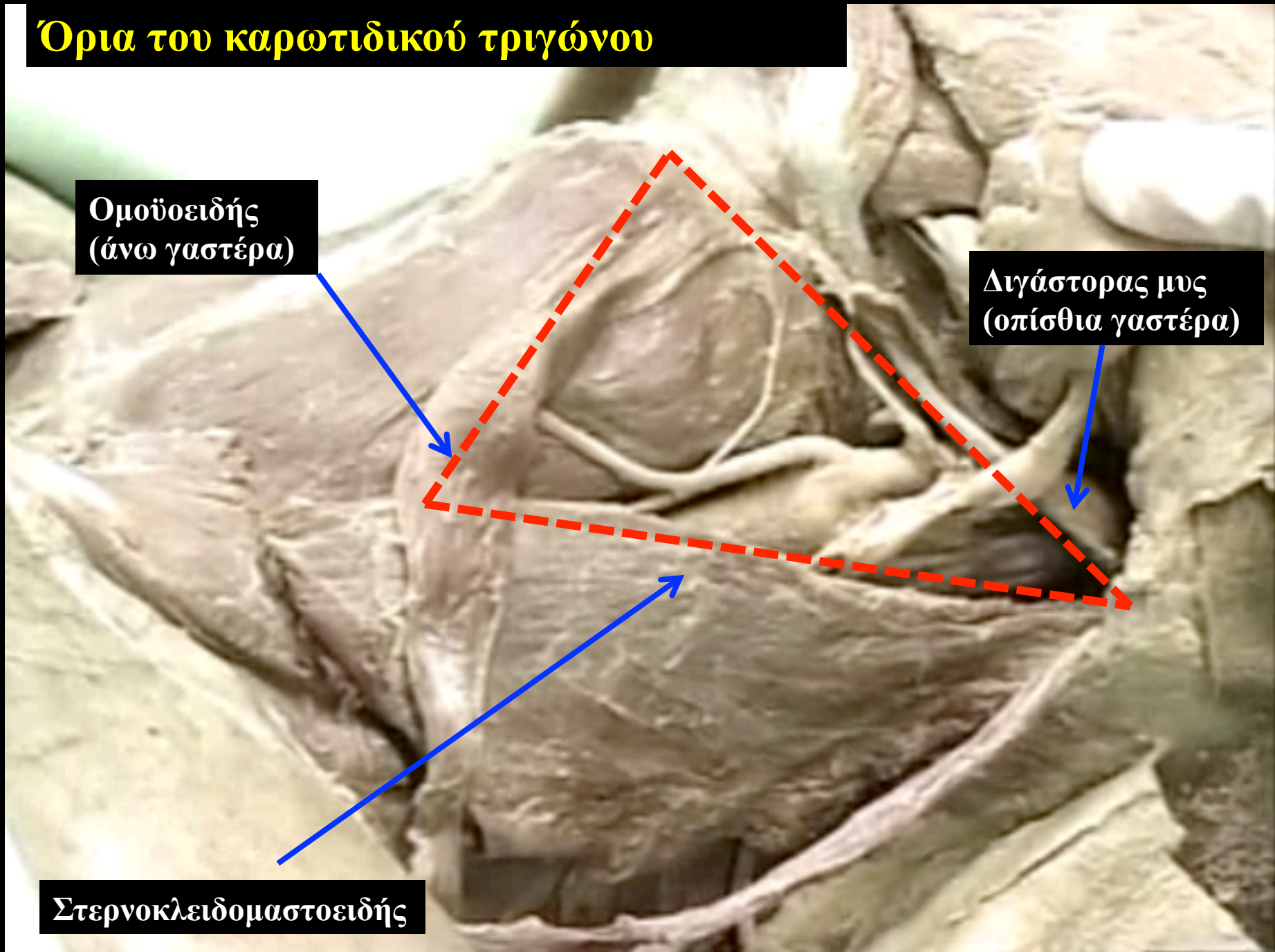


Όρια του καρωτιδικού τριγώνου

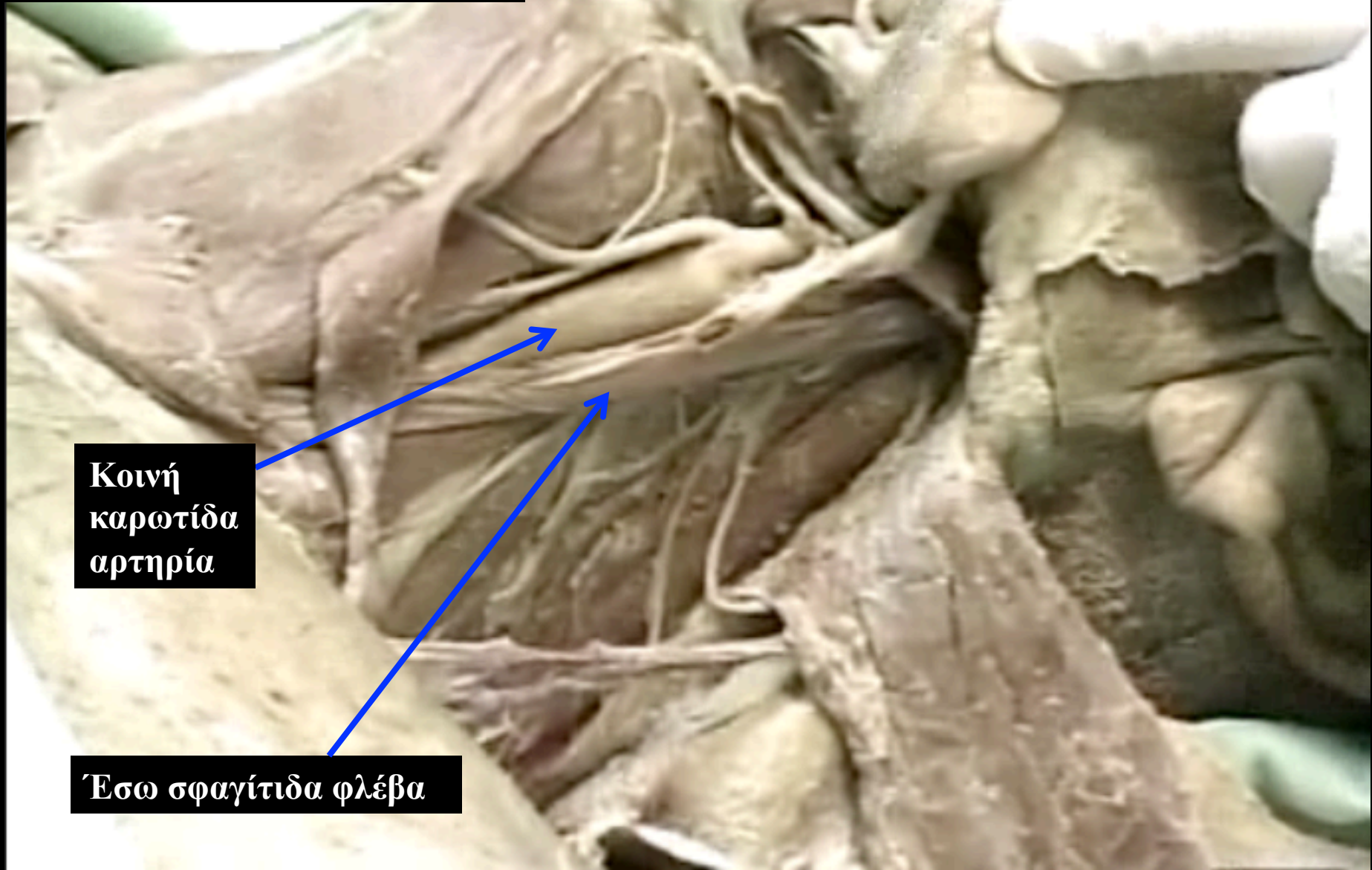Ομοϋοειδής
(άνω γαστέρα)

Διγαστορας μυς
(οπίσθια γαστέρα)

Στερνοκλειδομαστοειδής



Περιεχόμενα του καρωτιδικού τριγώνου



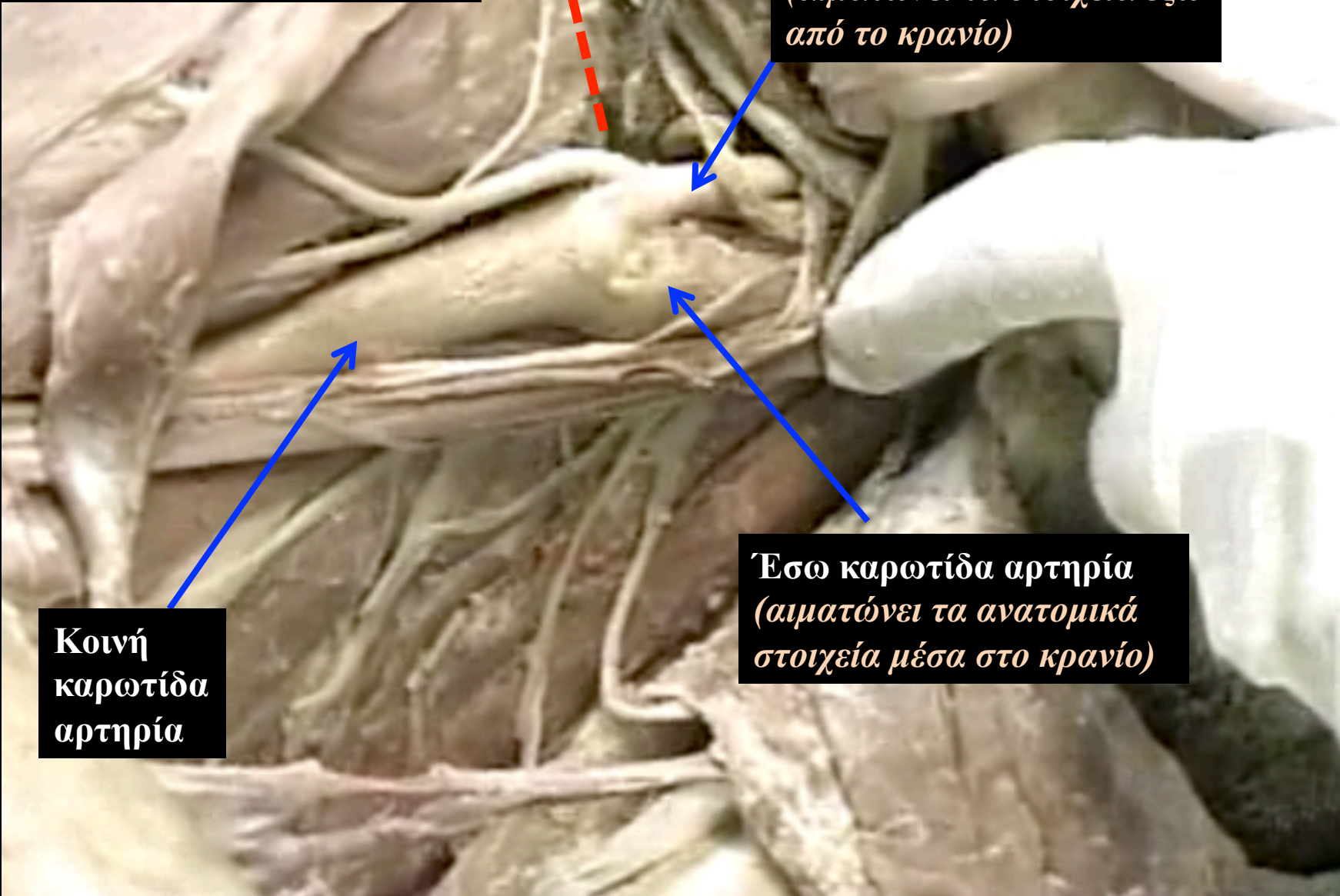
Κοινή
καρωτίδα
αρτηρία

Έσω σφαγίτιδα φλέβα

Περιεχόμενα του καρωτιδικού τριγώνου

Υοειδές
οστό

Έξω καρωτίδα αρτηρία
(αιματώνει τα στοιχεία έξω
από το κρανίο)

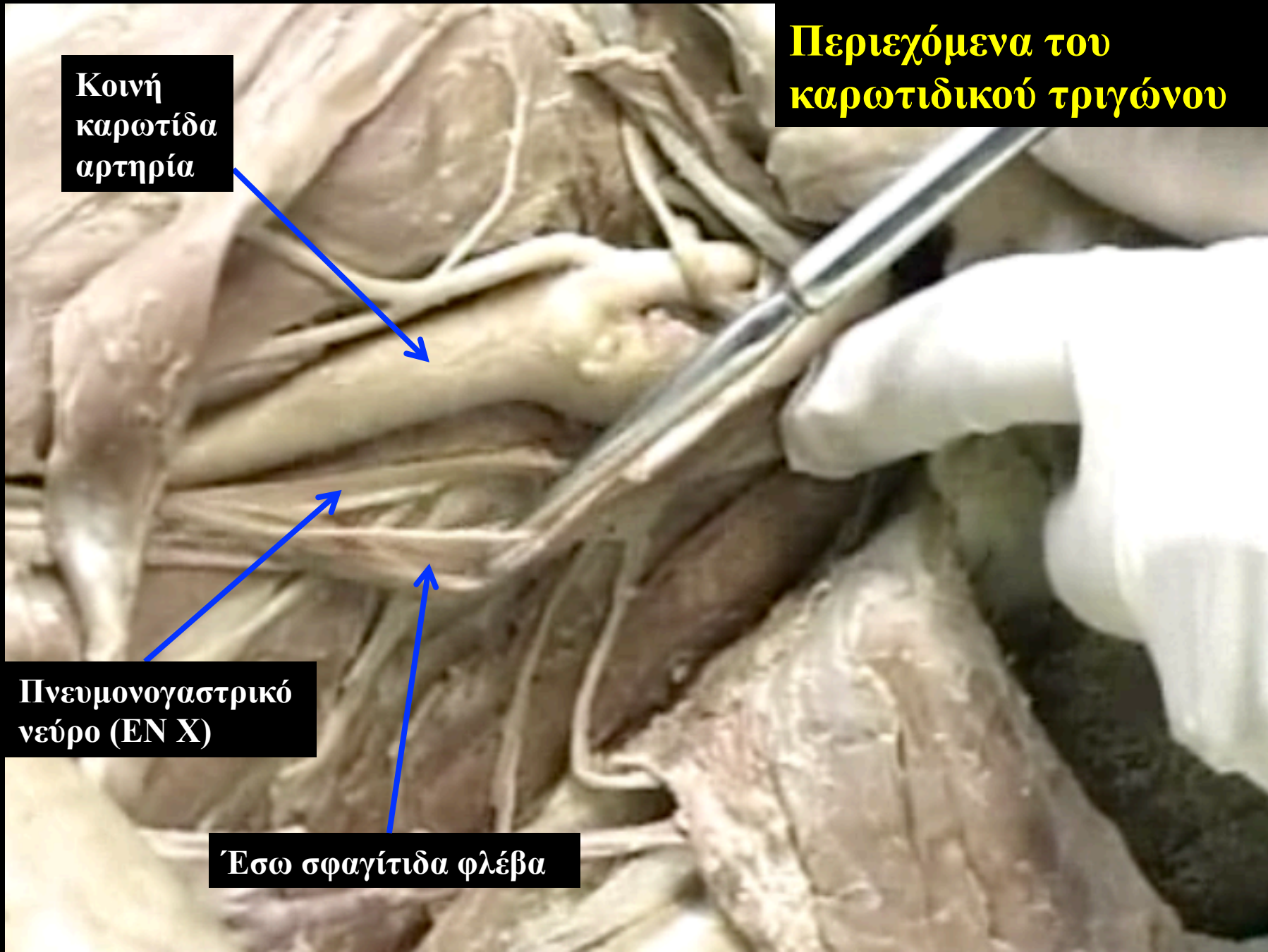


Κοινή
καρωτίδα
αρτηρία

Έσω καρωτίδα αρτηρία
(αιματώνει τα ανατομικά
στοιχεία μέσα στο κρανίο)

**Περιεχόμενα του
καρωτιδικού τριγώνου**

**Κοινή
καρωτίδα
αρτηρία**



**Πνευμονογαστρικό
νεύρο (EN X)**

Έσω σφαγίτιδα φλέβα

**Κοινή
καρωτίδα
αρτηρία**

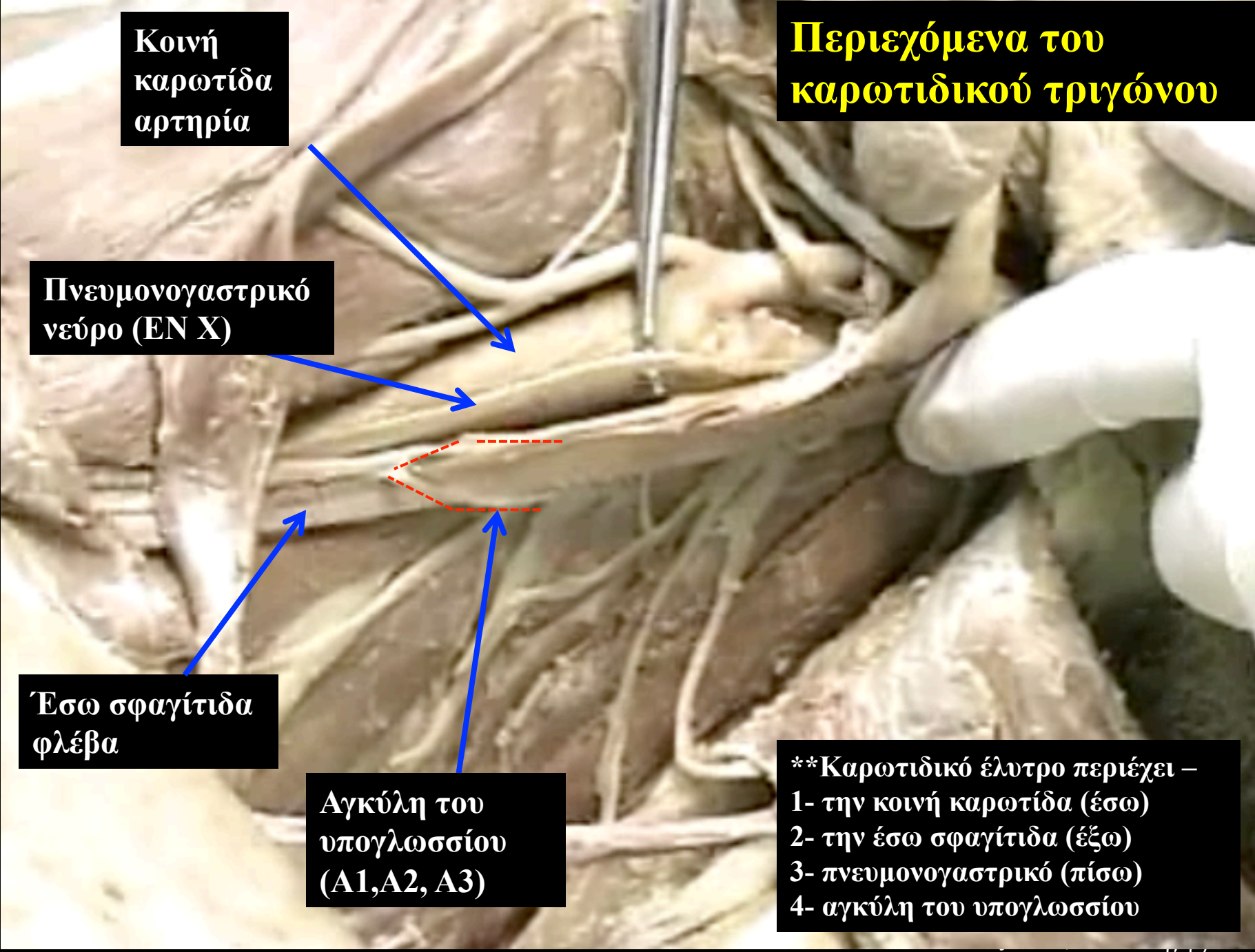
**Περιεχόμενα του
καρωτιδικού τριγώνου**

**Πνευμονογαστρικό
νεύρο (EN X)**

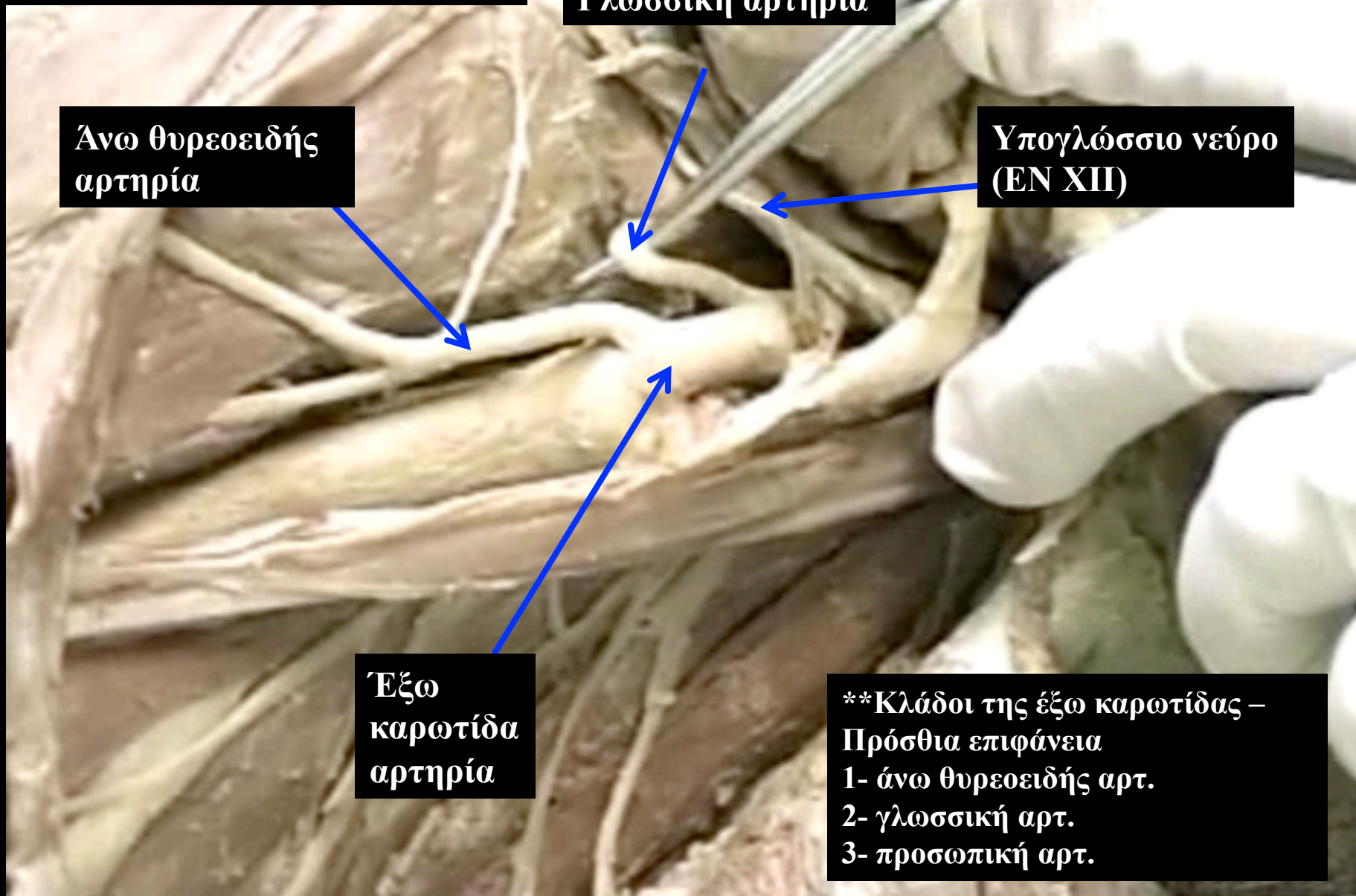
**Έσω σφαγίτιδα
φλέβα**

**Αγκύλη του
υπογλωσσίου
(A1,A2, A3)**

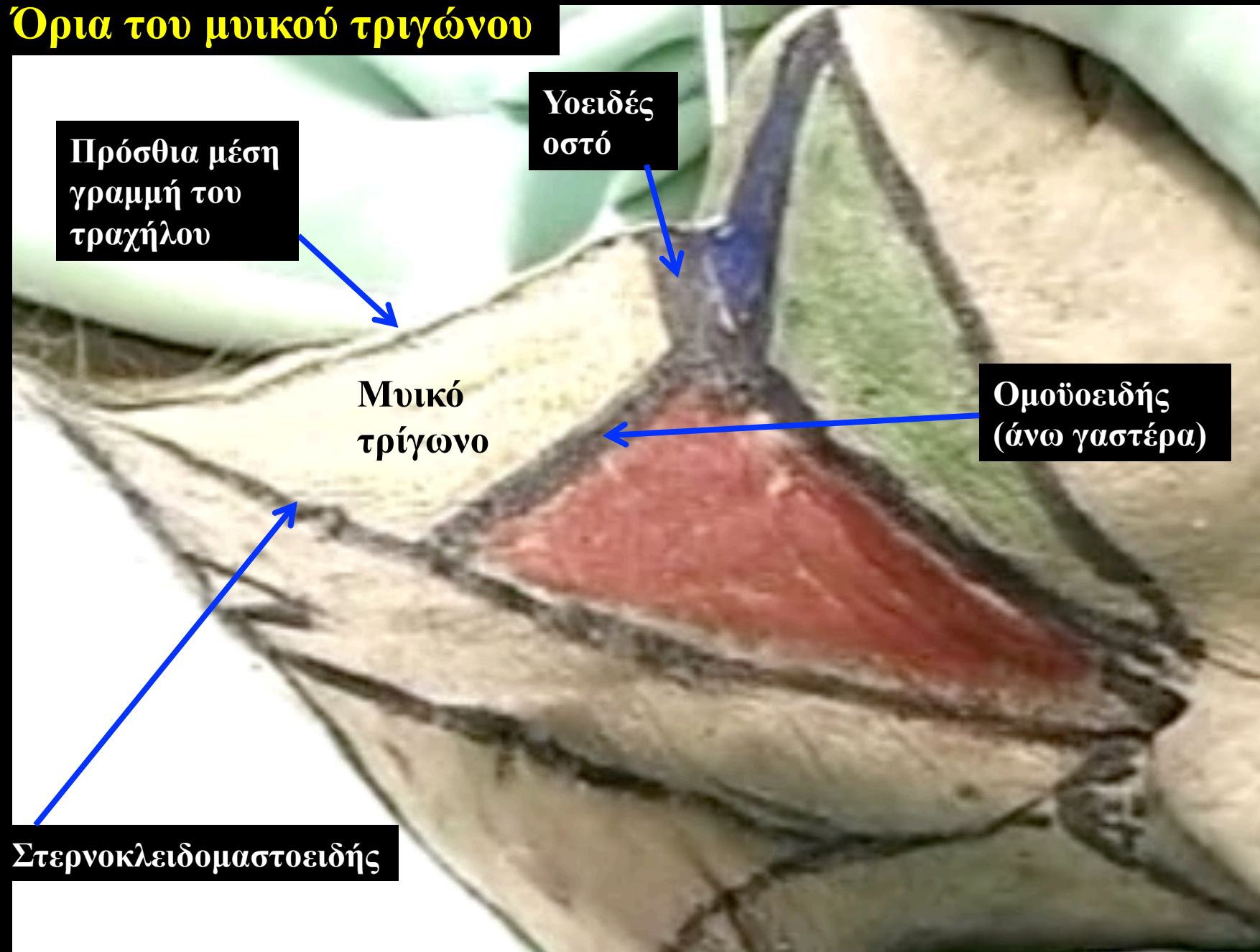
****Καρωτιδικό έλυτρο περιέχει –
1- την κοινή καρωτίδα (έσω)
2- την έσω σφαγίτιδα (έξω)
3- πνευμονογαστρικό (πίσω)
4- αγκύλη του υπογλωσσίου**



Περιεχόμενα του καρωτιδικού τριγώνου



Όρια του μυικού τριγώνου



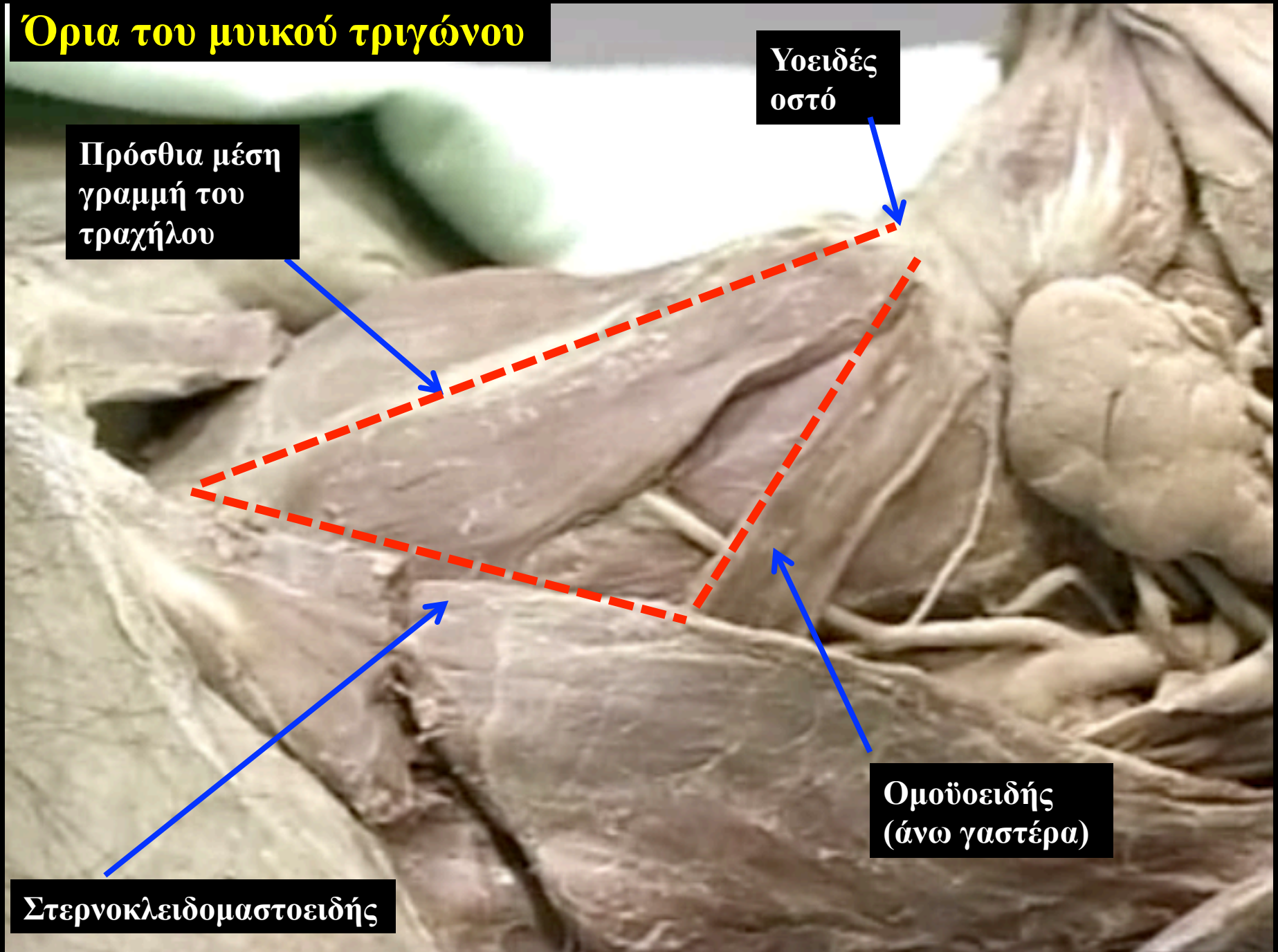Όρια του μυικού τριγώνου

Πρόσθια μέση γραμμή του τραχήλου

Υοειδές οστό

Ομοϋοειδής (άνω γαστέρα)

Στερνοκλειδομαστοειδής

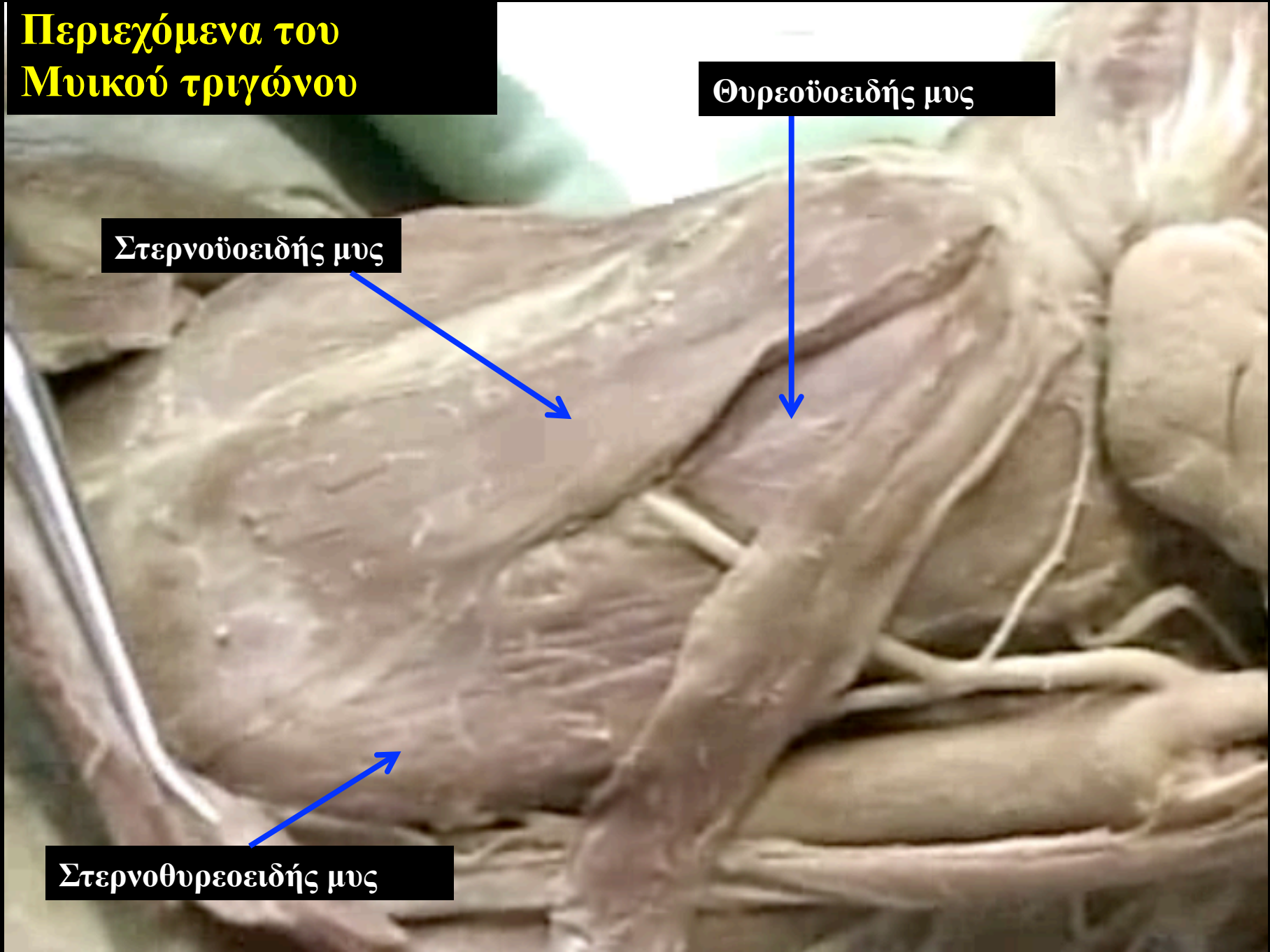


Περιεχόμενα του Μυικού τριγώνου

Θυρεοειδής μυς

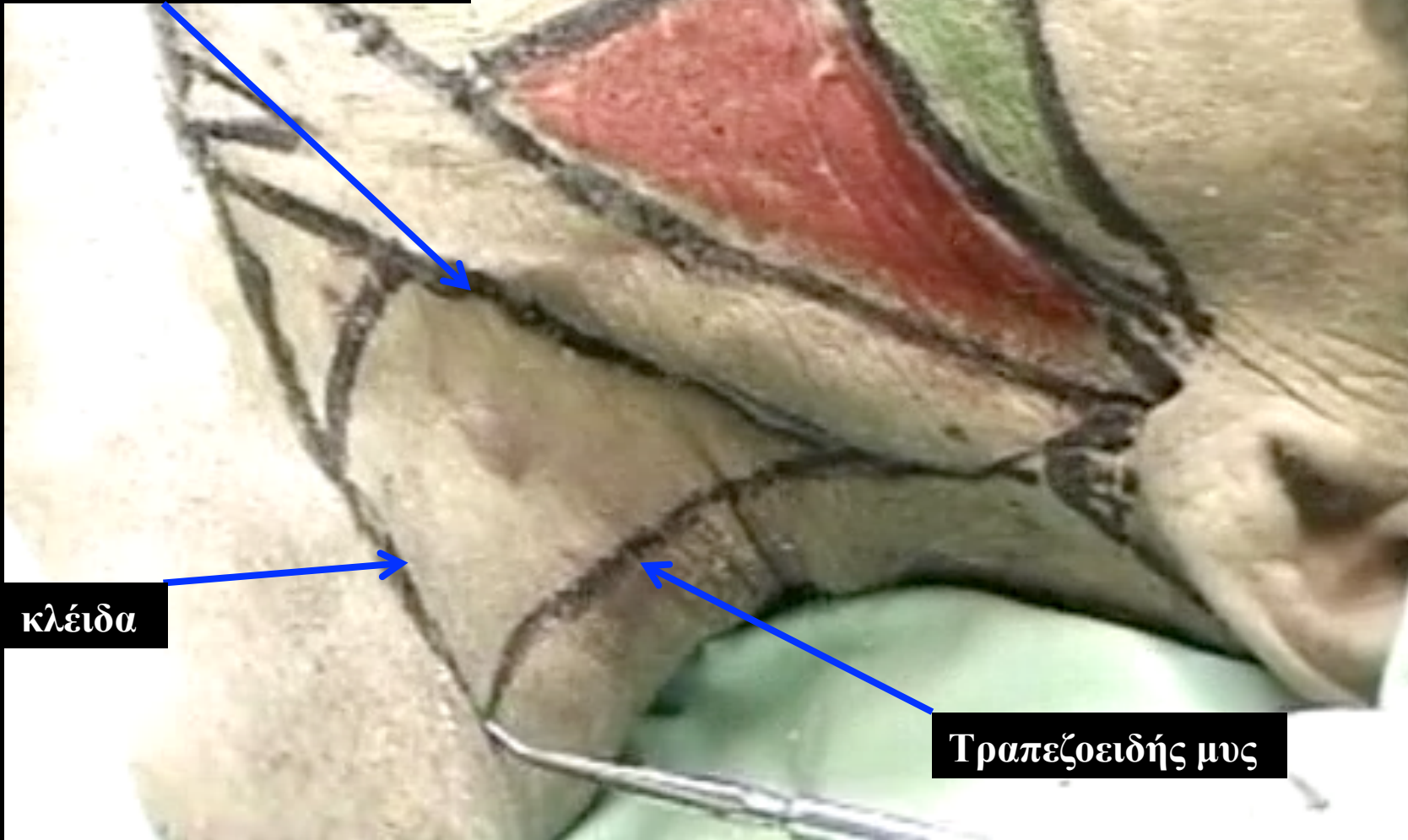
Στερνοϋοειδής μυς

Στερνοθυρεοειδής μυς



Όρια του οπίσθιου τραχηλικού τριγώνου

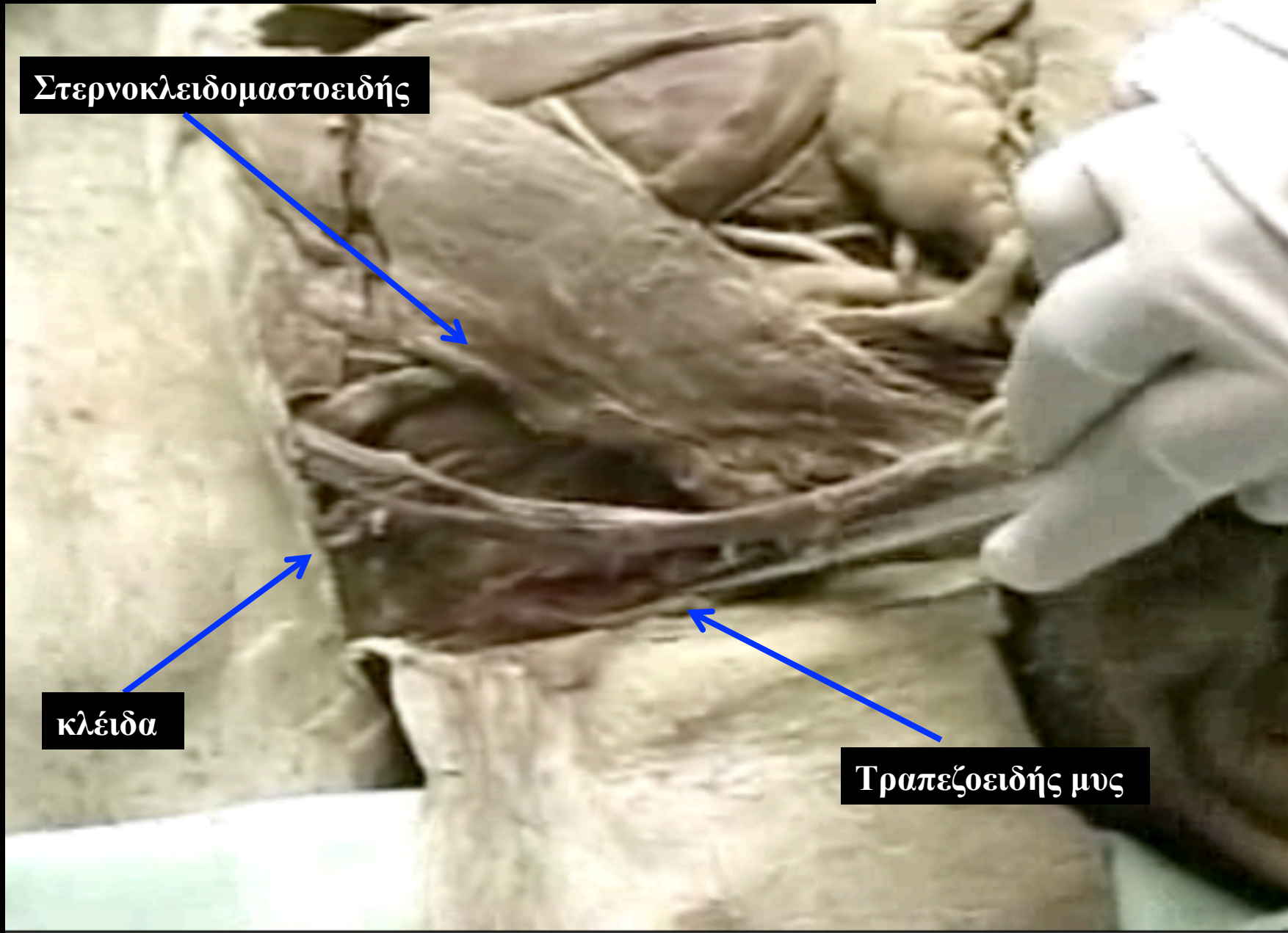
Στερνοκλειδομαστοειδής



κλείδα

Τραπεζοειδής μυς

Όρια του οπίσθιου τραχηλικού τριγώνου



Στερνοκλειδομαστοειδής

κλείδα

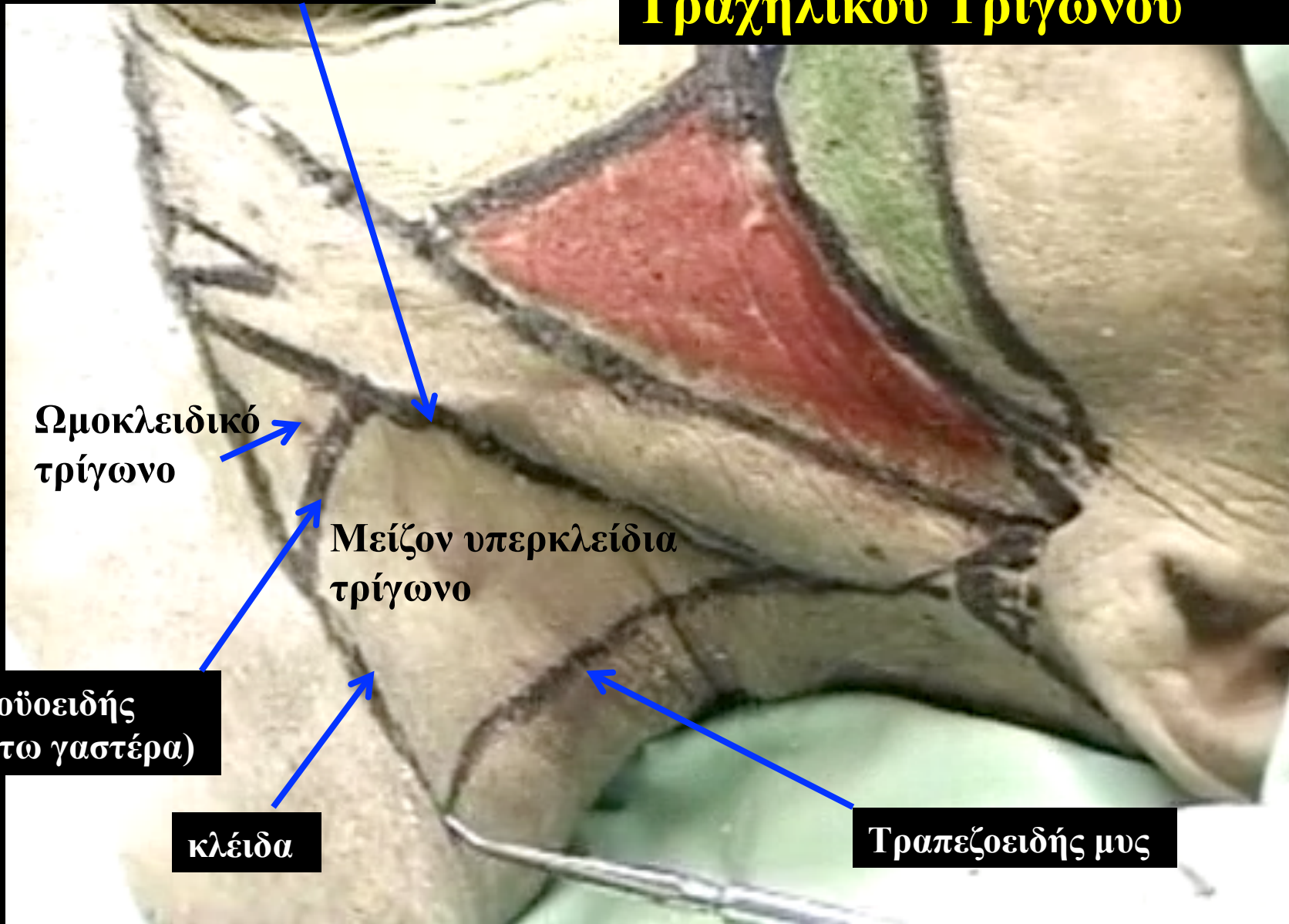Τραπεζοειδής μυς



Έξω σφαγίτιδα φλέβα

Υποδιαίρέσεις του Οπισθίου Τραχηλικού Τριγώνου

Στερνοκλειδομαστοειδής



Ωμοκλειδικό
τρίγωνο

Μείζον υπερκλείδια
τρίγωνο

Ομοϋοειδής
(κάτω γαστέρα)

κλείδα

Τραπεζοειδής μυς


Υποδιαίρέσεις του Οπισθίου Τραχηλικού Τριγώνου

Ωμοκλειδικό
τρίγωνο

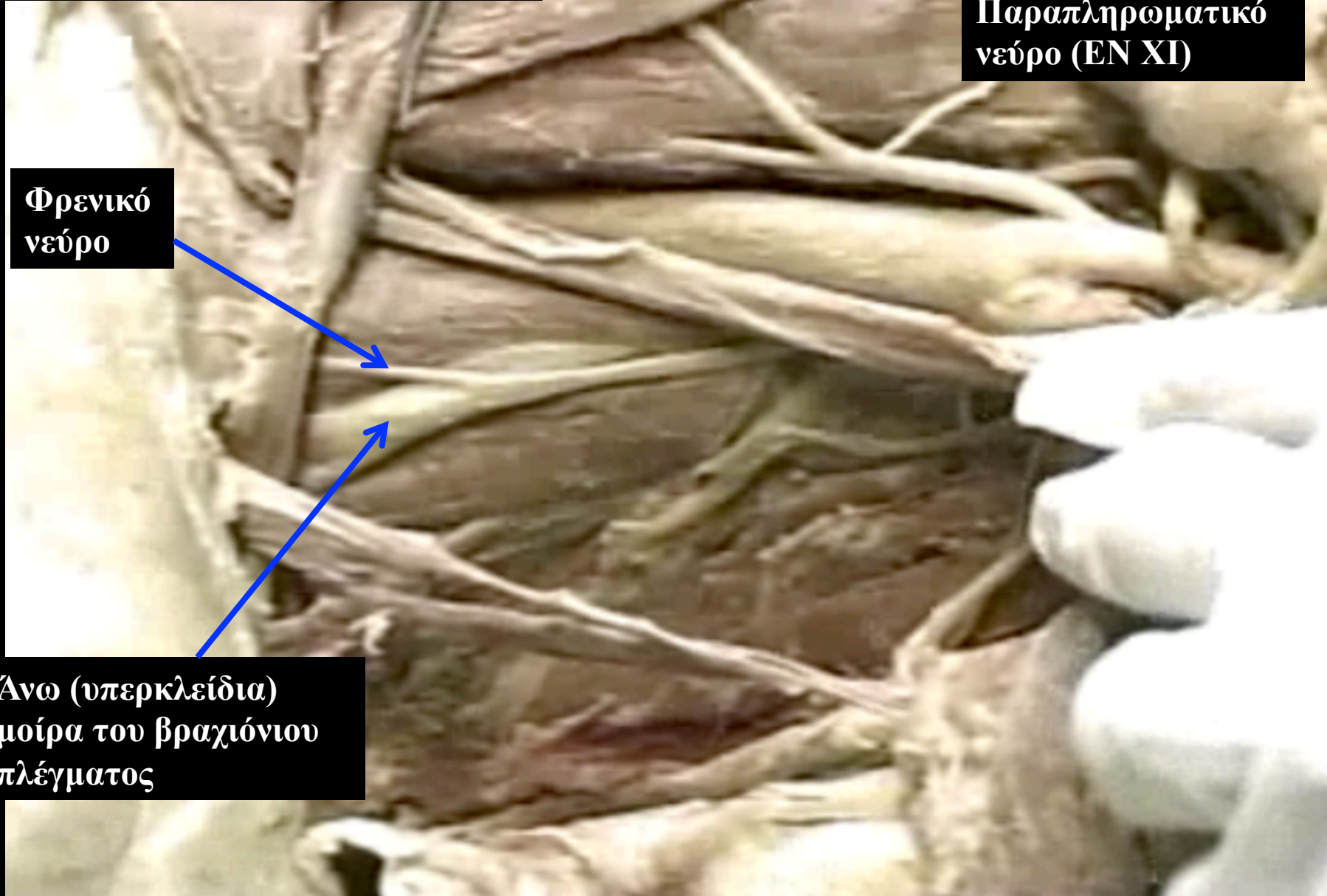
Μείζον υπερκλείδια
τρίγωνο

Ομοϋοειδής
(κάτω γαστέρα)

Περιεχόμενα του οπίσθιου τραχηλικού τριγώνου



Περιεχόμενα του οπίσθιου τραχηλικού τριγώνου



Παραπληρωματικό
νεύρο (EN XI)

Φρενικό
νεύρο

Ανω (υπερκλείδια)
μοίρα του βραχιόνιου
πλέγματος