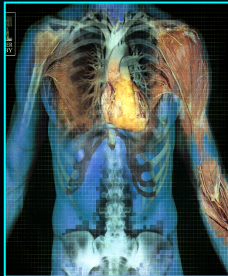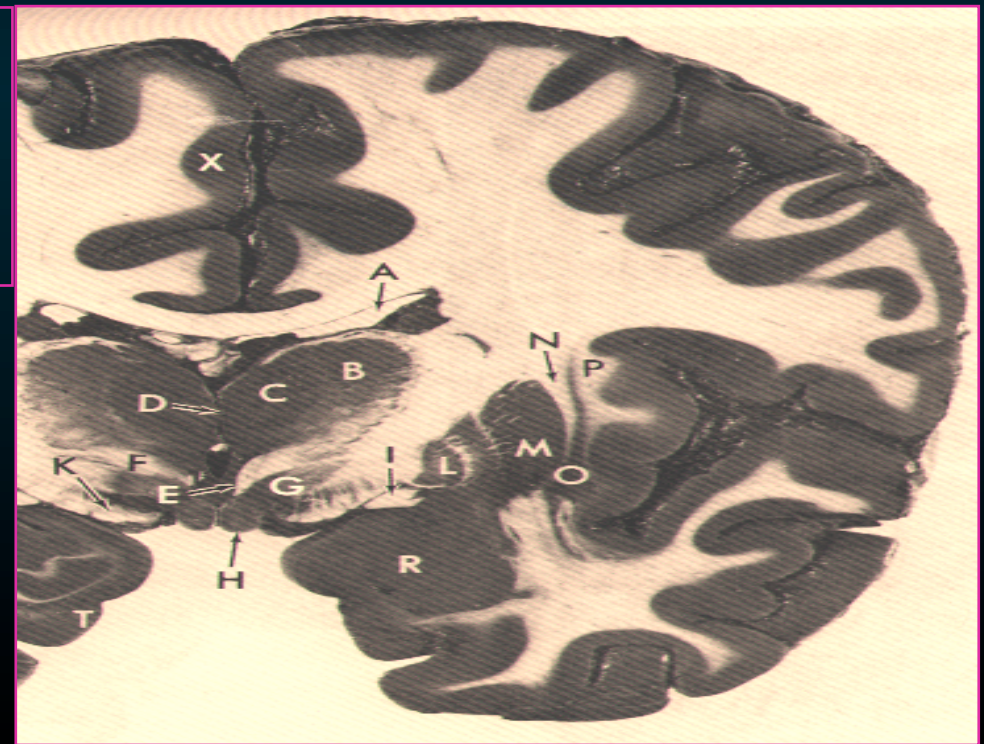


Εσωτερική Κατασκευή των Εγκεφαλικών Ημισφαιρίων

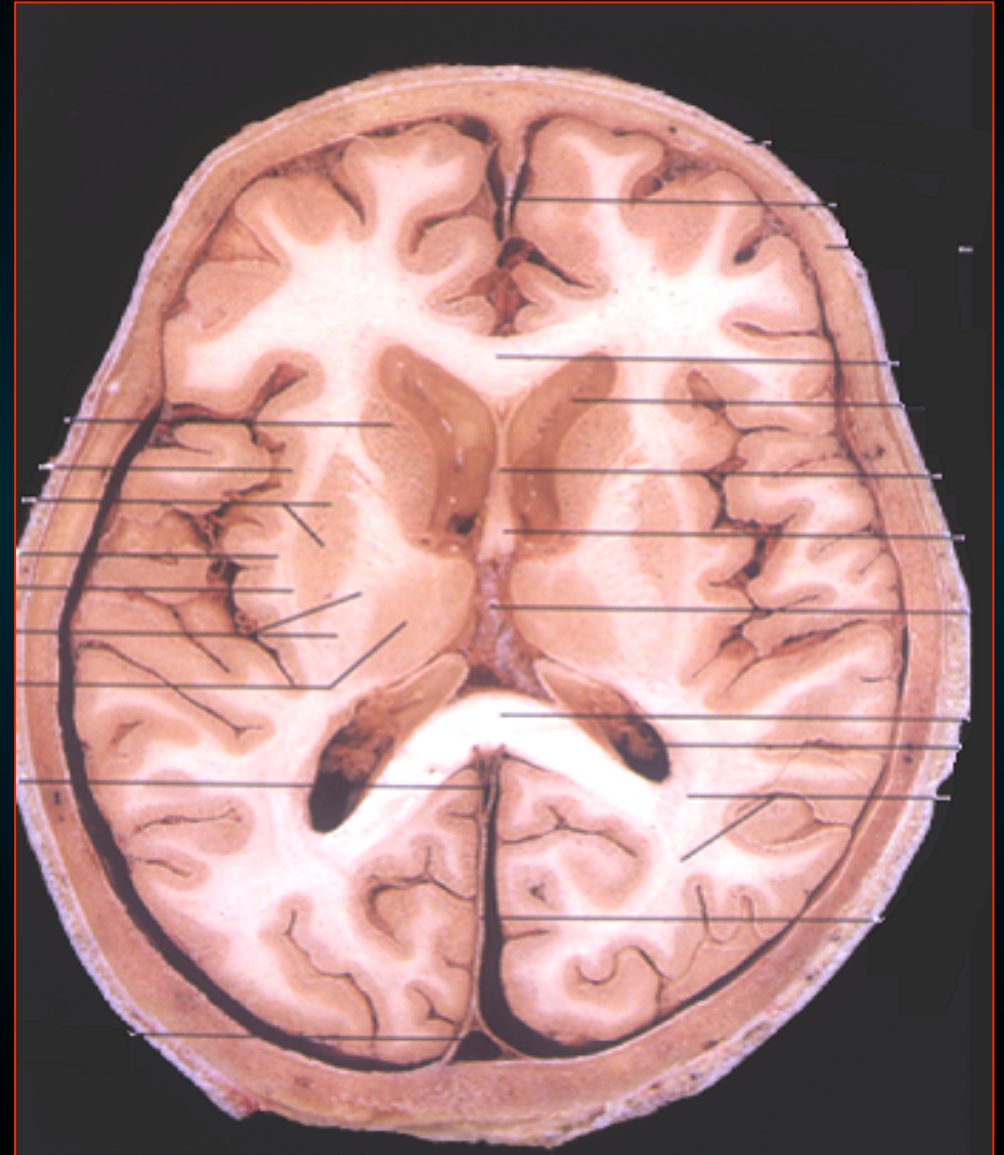
Διάμεσος Εγκέφαλος
(Θάλαμος)



Ελίζαμπεθ Τζόνσον
Εργαστήριο Ανατομίας
Ιατρική Σχολή

Στο εσωτερικό των ημισφαιρίων υπάρχουν

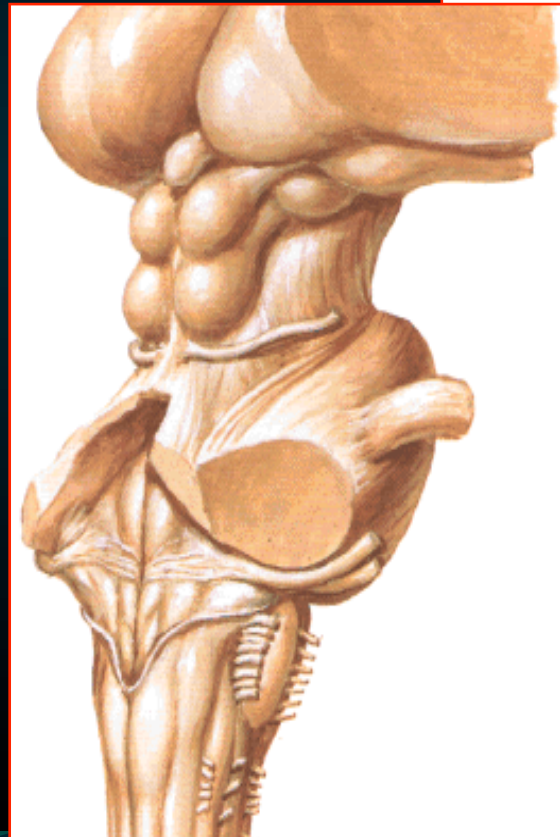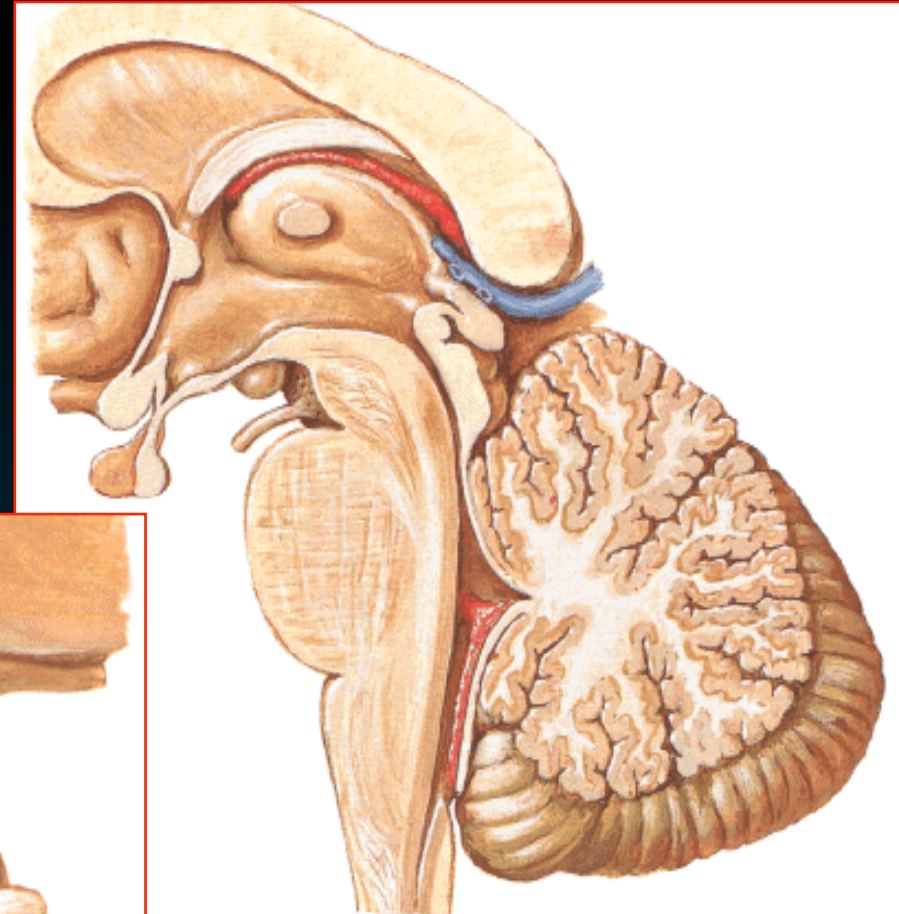
- *πλάγιες κοιλίες*
- *λευκή ουσία*
- *Βασικά Γάγγλια*
- *μεταιχμιακό (στεφανιαίο) σύστημα*
- **Διάμεσος εγκέφαλος (θάλαμος)**



Διάμεσος Εγκέφαλος

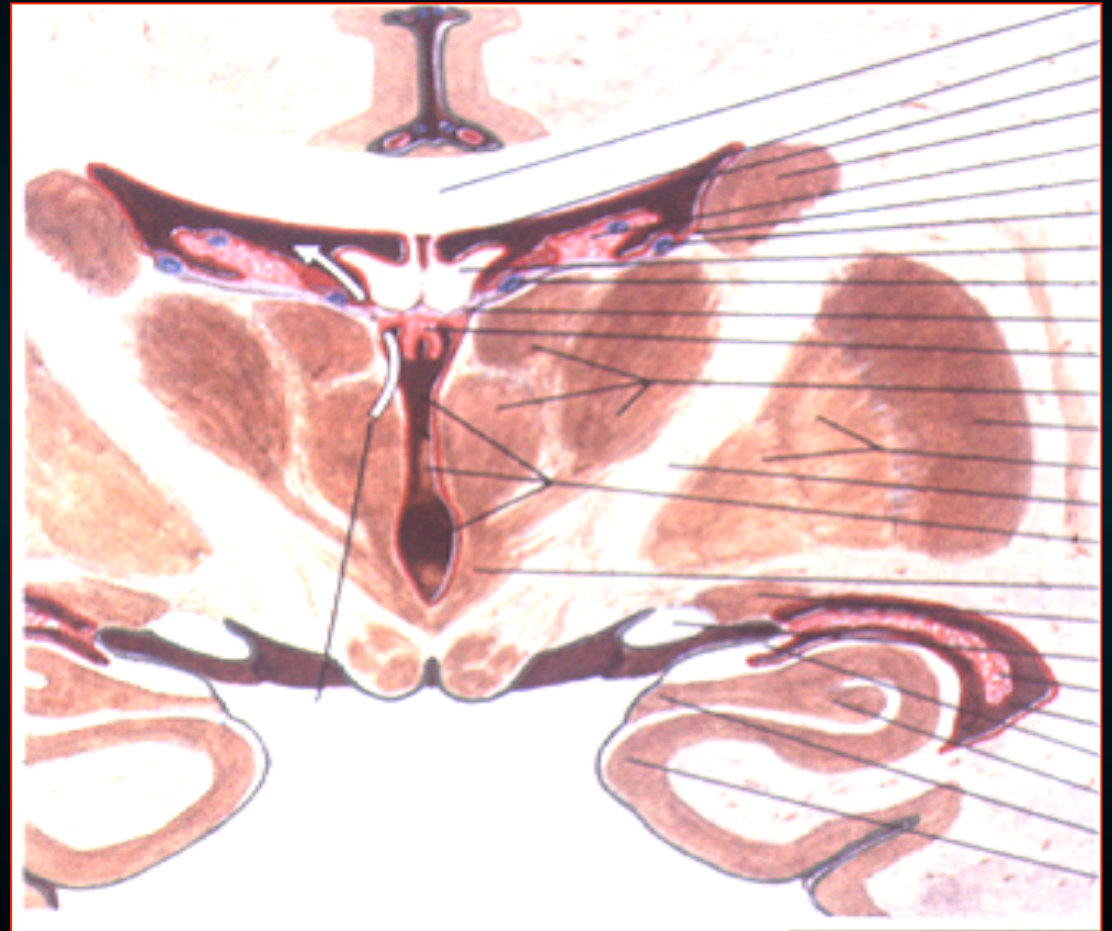
Αποτελείται από -

- 2 θαλαμους
- τον υποθαλαμο
- μεταθαλαμο
- επιθαλαμο
- 3η κοιλια



Διάμεσος Εγκέφαλος

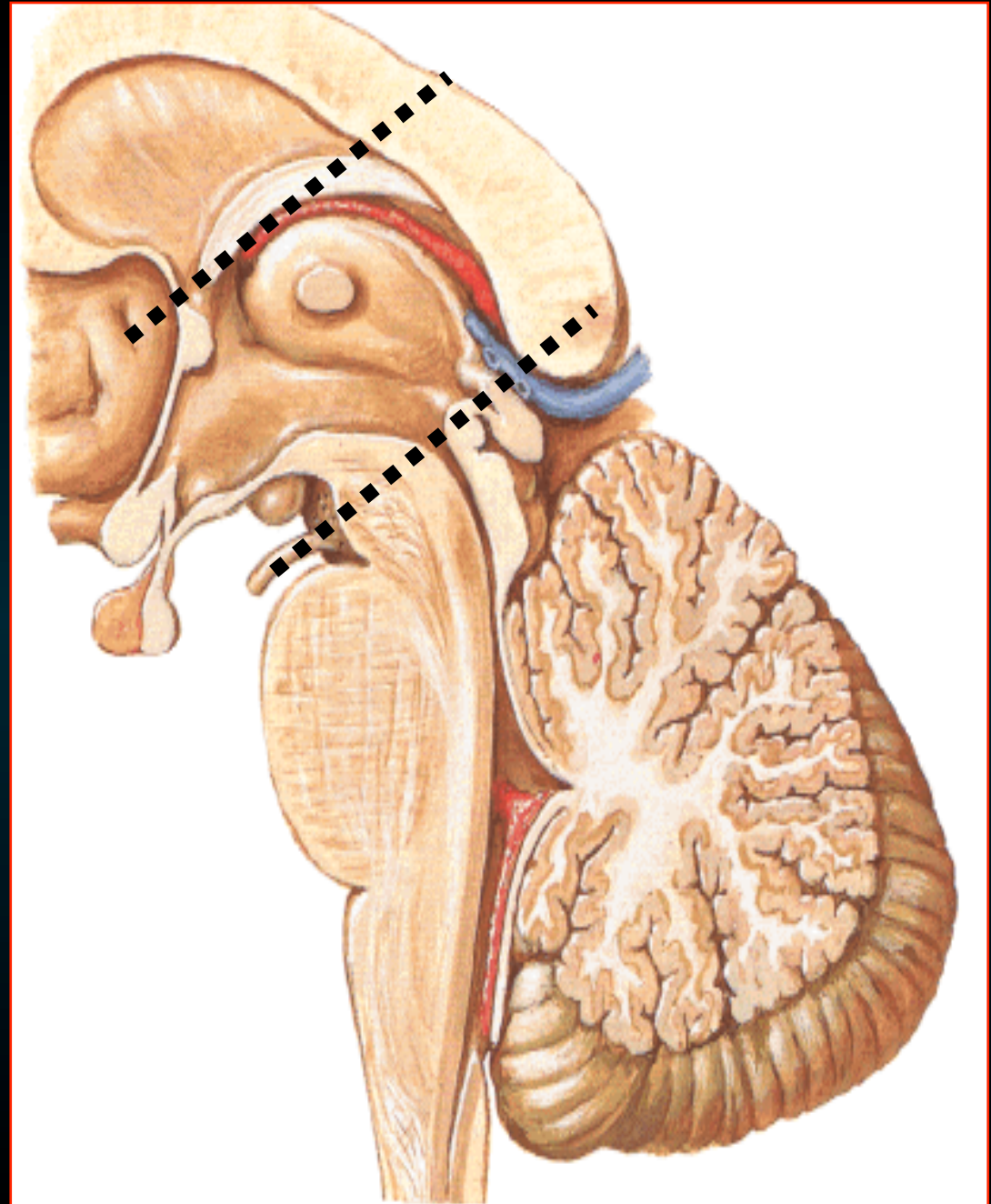
Αποτελείται από -
την 3η κοιλία &
τις δομές που την
περιβάλλουν



Διάμεσος Εγκέφαλος

Εκτεινέται

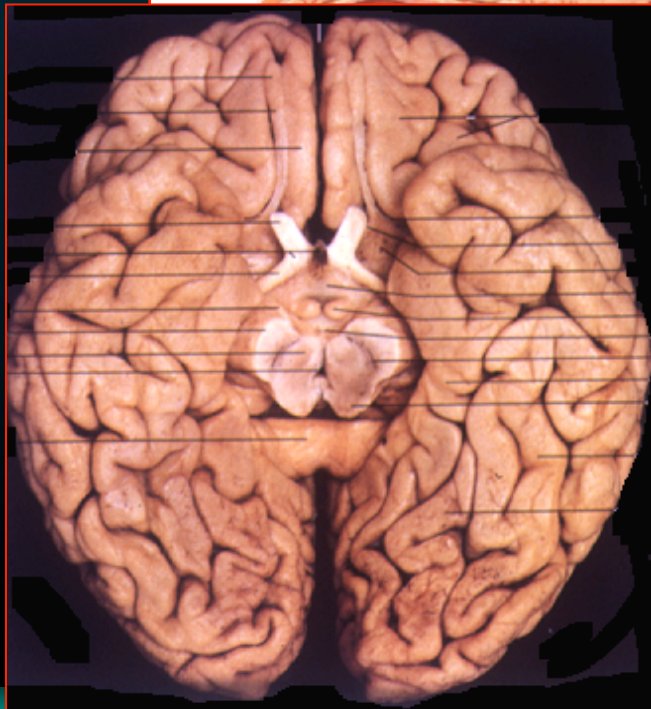
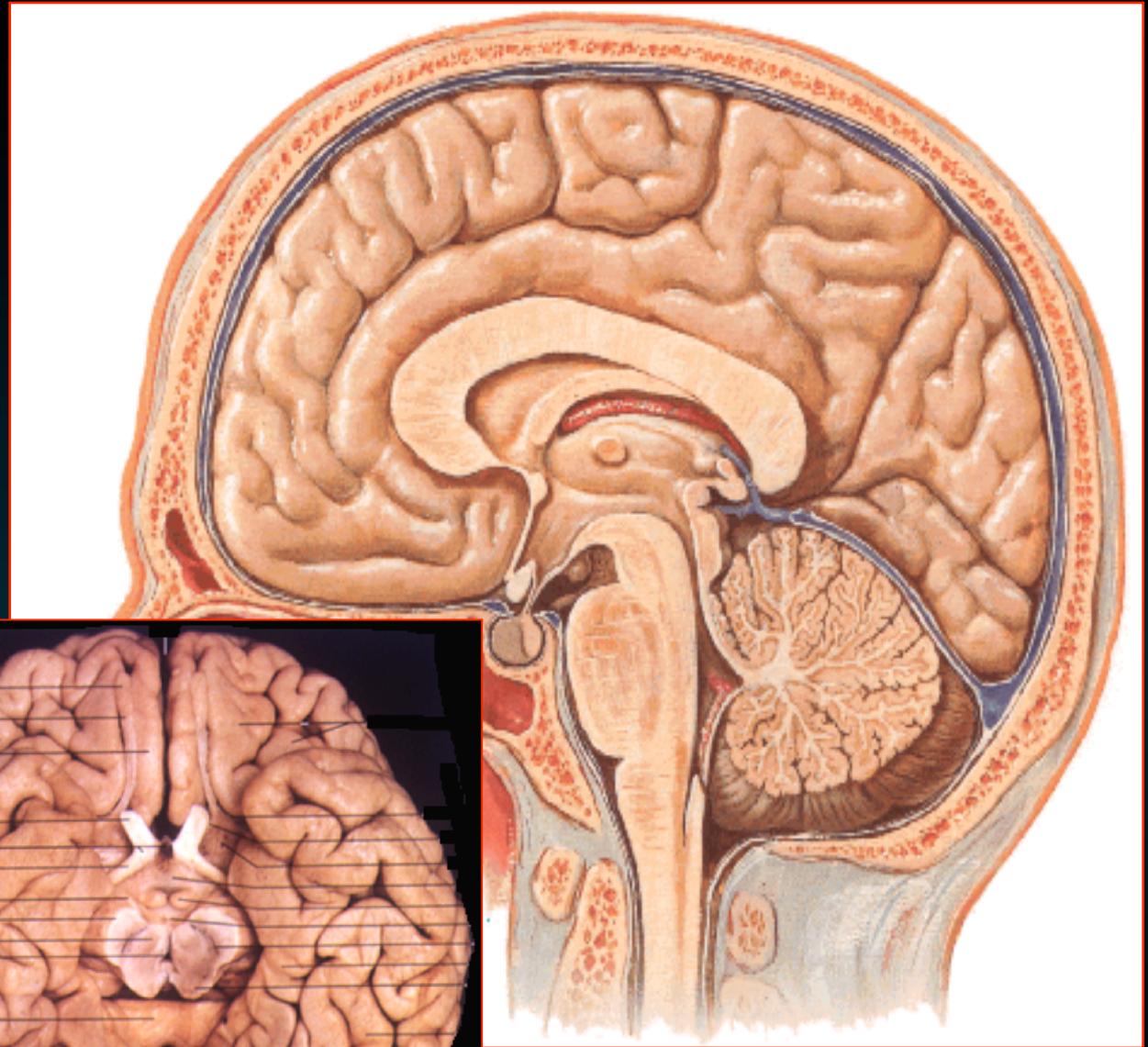
- προς τα προς
μέχρι το
μεσοκοιλιακο τρήμα
- Προς τα πίσω
μέχρι την αρχή
του *υδραγωγού*



Σχέσεις

Κάτω επιφάνεια - (από εμπρός προς τα πίσω)

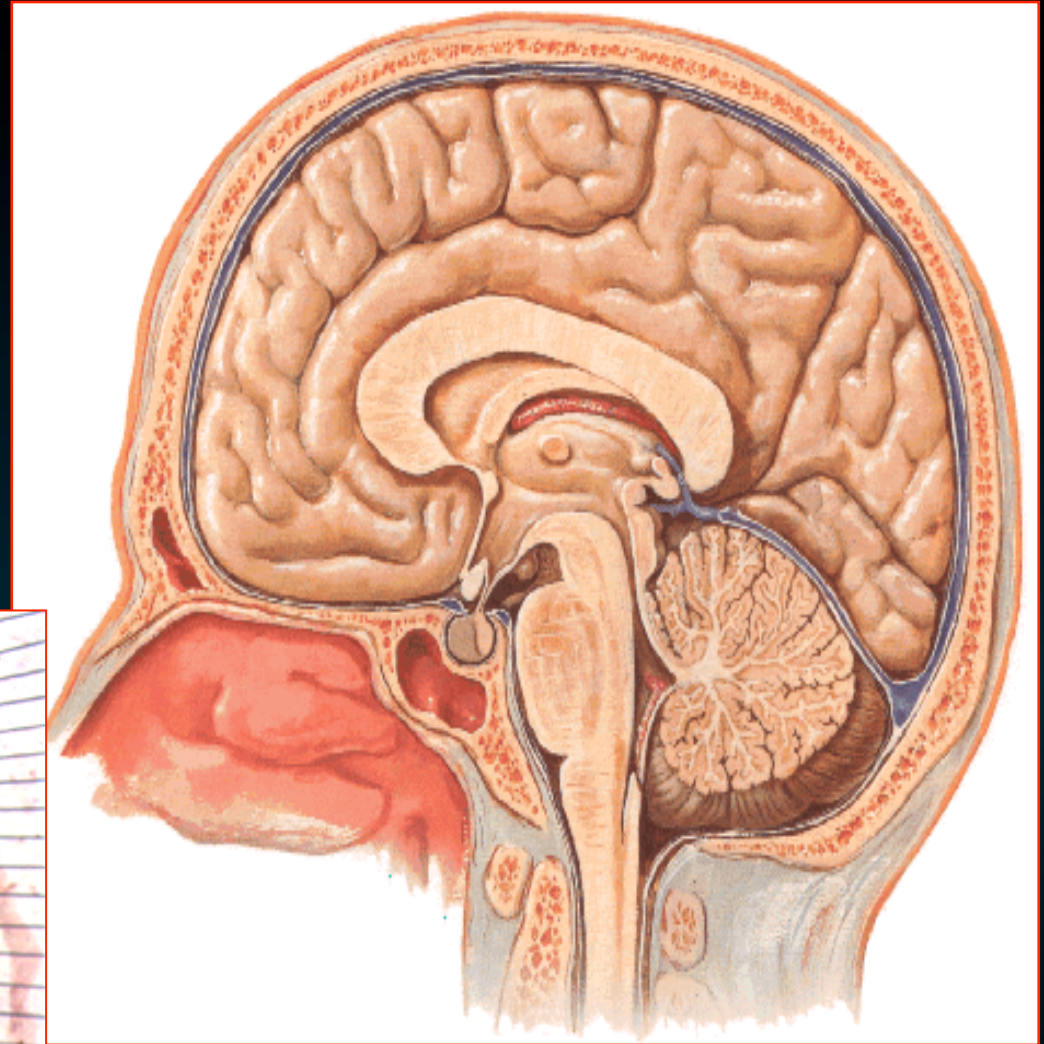
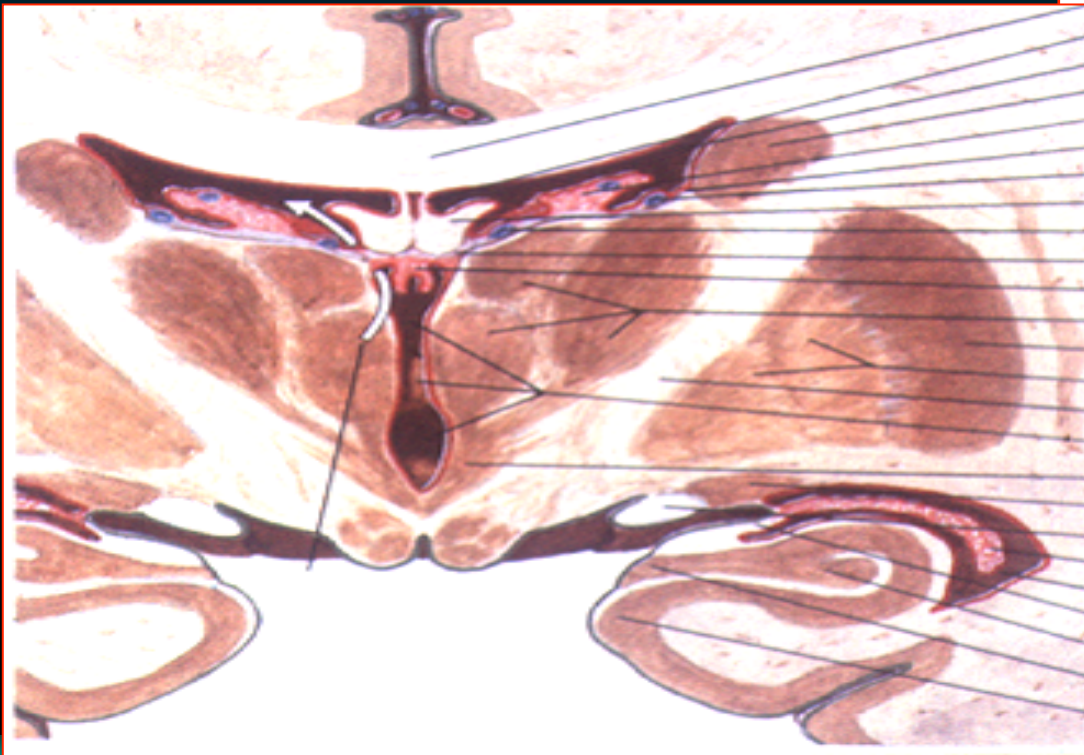
- οπτικό χίασμα
- οπτική ταινία
- υποθαλαμο
- φαιο φυμα
- μαστια



Σχεςεις

Άνω επιφάνεια -

- ψαλίδα
- 3η (& πλάγιες) κοιλιές



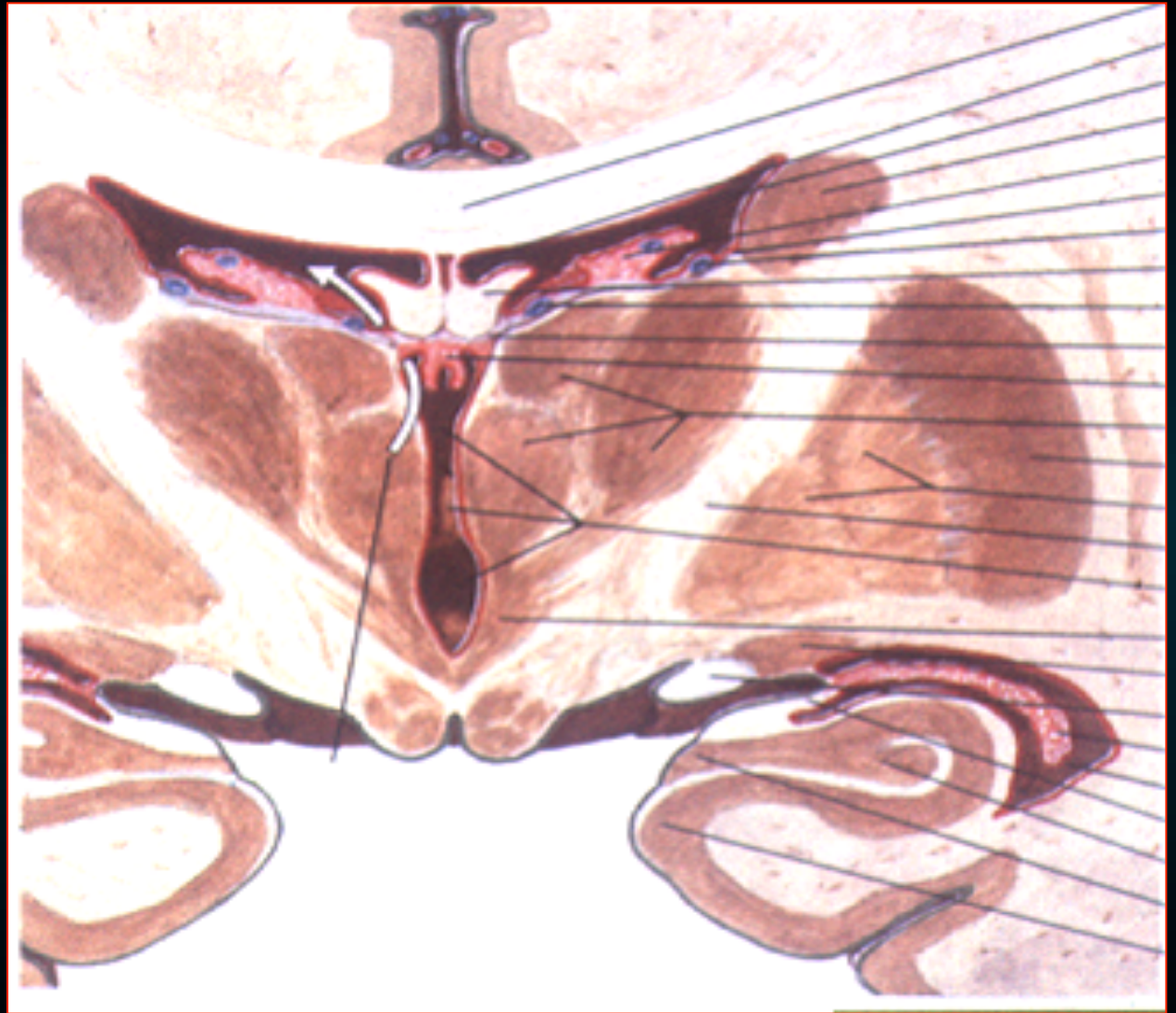
Σχέσεις

Έξω επιφάνεια -

- έσω κάψα

Έσω επιφάνεια -

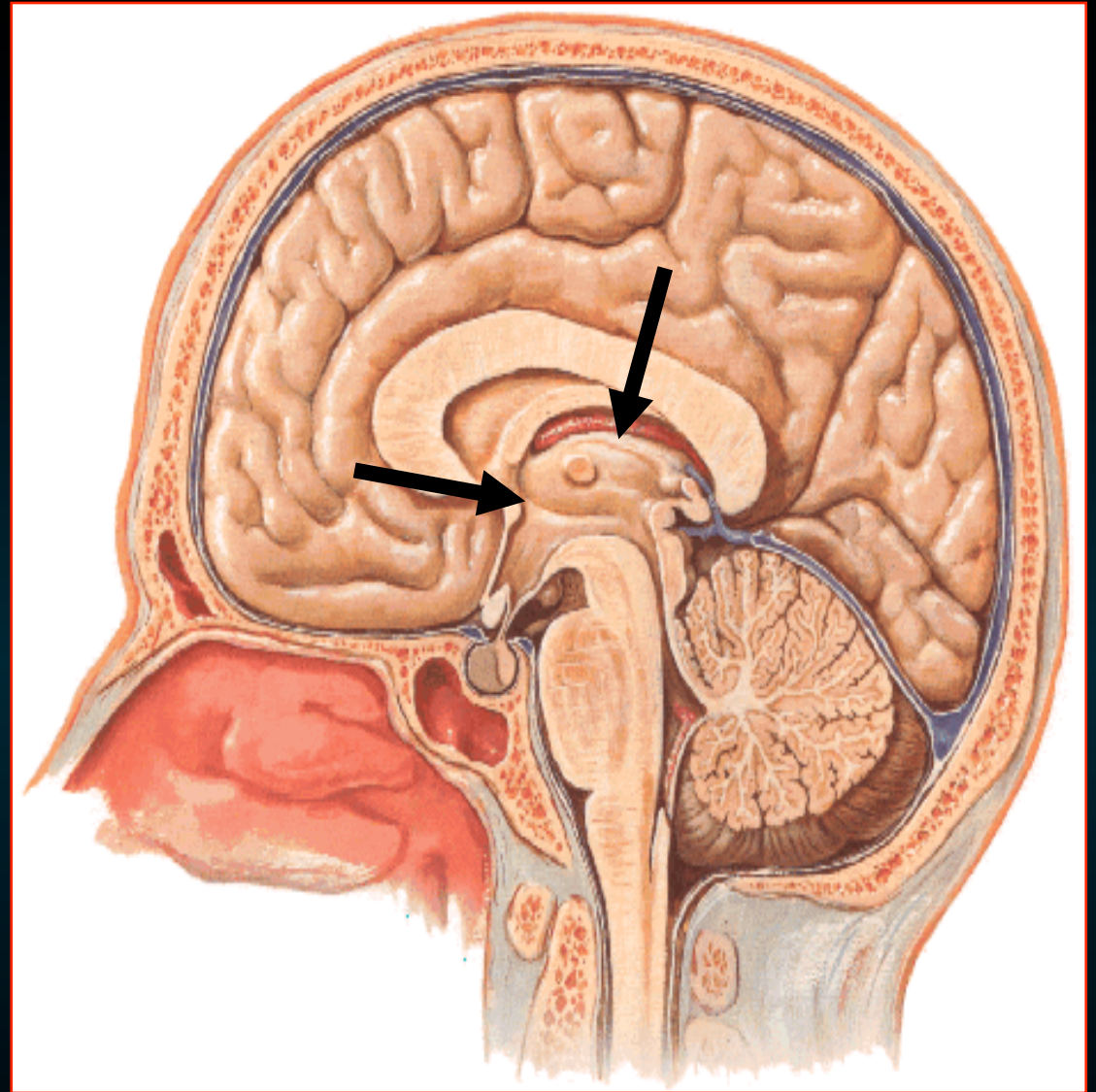
- 3η κοιλία



Στην έσω επιφάνεια

**Ο θάλαμος χωρίζεται
από τον υποθάλαμο
με την αβαθή
υποθαλάμια αύλακα**

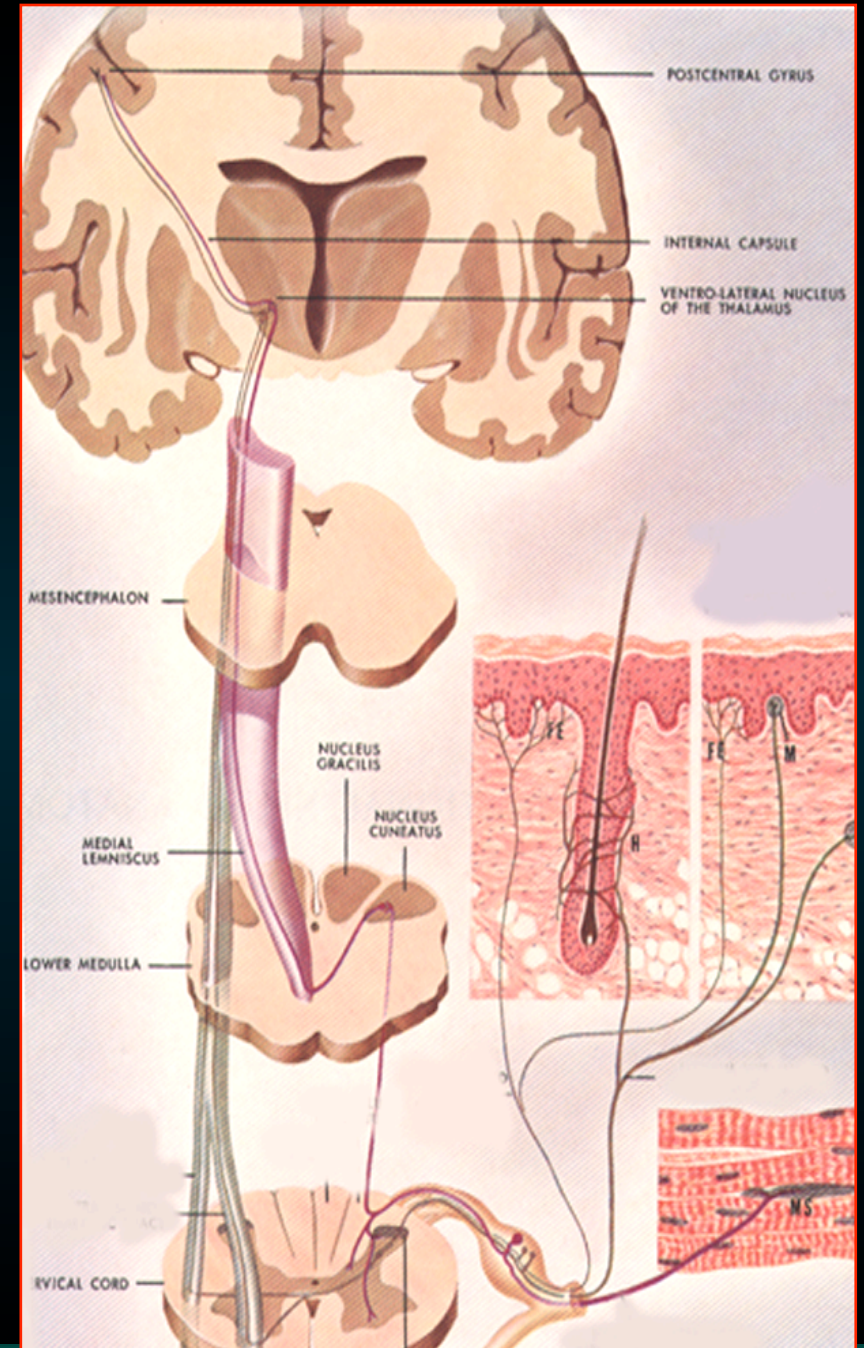
**Στο άνω χείλος πορεύεται
δέσμη προς το γάγγλιο
(πυρήνα) της ηνίας
μυελίνη ταινία του θαλάμου**



Θάλαμος

Ωοειδές όγκωμα φαιάς ουσίας

- σημαντικός ενδιάμεσος
κυτταρικός σταθμός όλων
σχεδόν των κυρίων
αισθητικών οδών
που κατευθύνονται
στο φλοιό

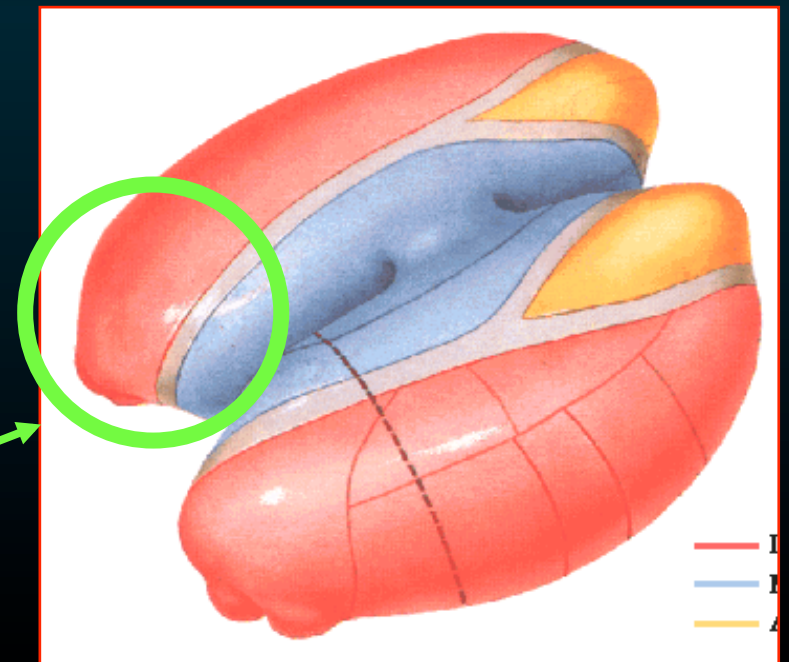
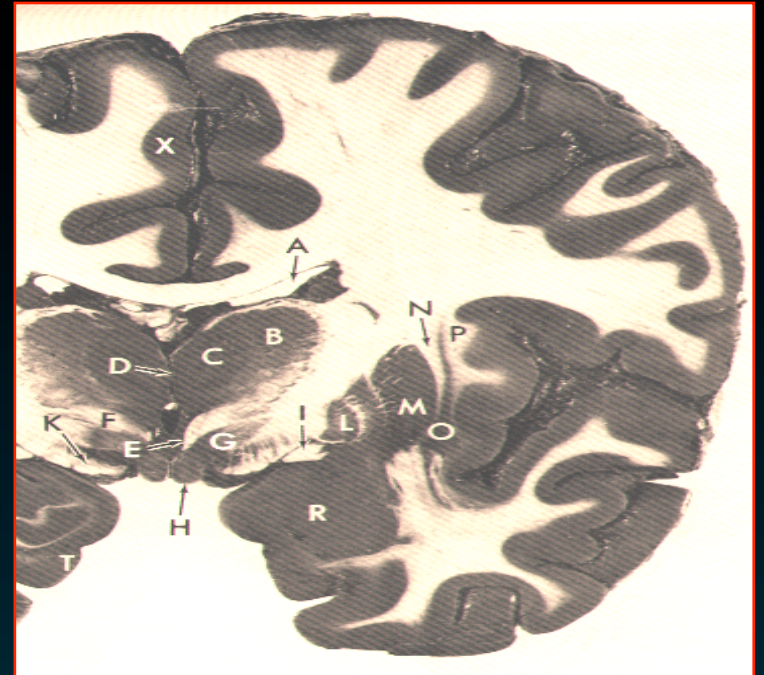


Ο θάλαμος αποτελείται από πολυάριθμους πυρήνες
Έχουν εκτεταμένες αμοιβαίες συνδέσεις με τον φλοιό

- μεταφέρουν **γενικές & ειδικές αισθητικές** πληροφορίες στις αντίστοιχες **αισθητικές περιοχές του φλοιού**
- λαμβάνουν ώσεις από την **παρεγκεφαλίδα & βασικά γάγγλια** και συνδέονται με **κινητικές περιοχές του φλοιού**
- συνδέσεις με **συνειρμικές & μεταιχμιακές περιοχές**

Θάλαμος

- Ωοειδές όγκωμα φαιά ουσίας
- σχηματίζει το πλάγιο τοίχωμα της 3ης κοιλίας
- οξύτερο άκρο
 - ↪ προς τα προς & έσω
- διογκωμένο άκρο
 - ↪ προς τα πίσω & έξω
 - προσκέφαλο*



Σπληνίο
μεσολοβίου

Διαφανές
Δίαφγραμμα

Γόνο
του μεσολοβίου

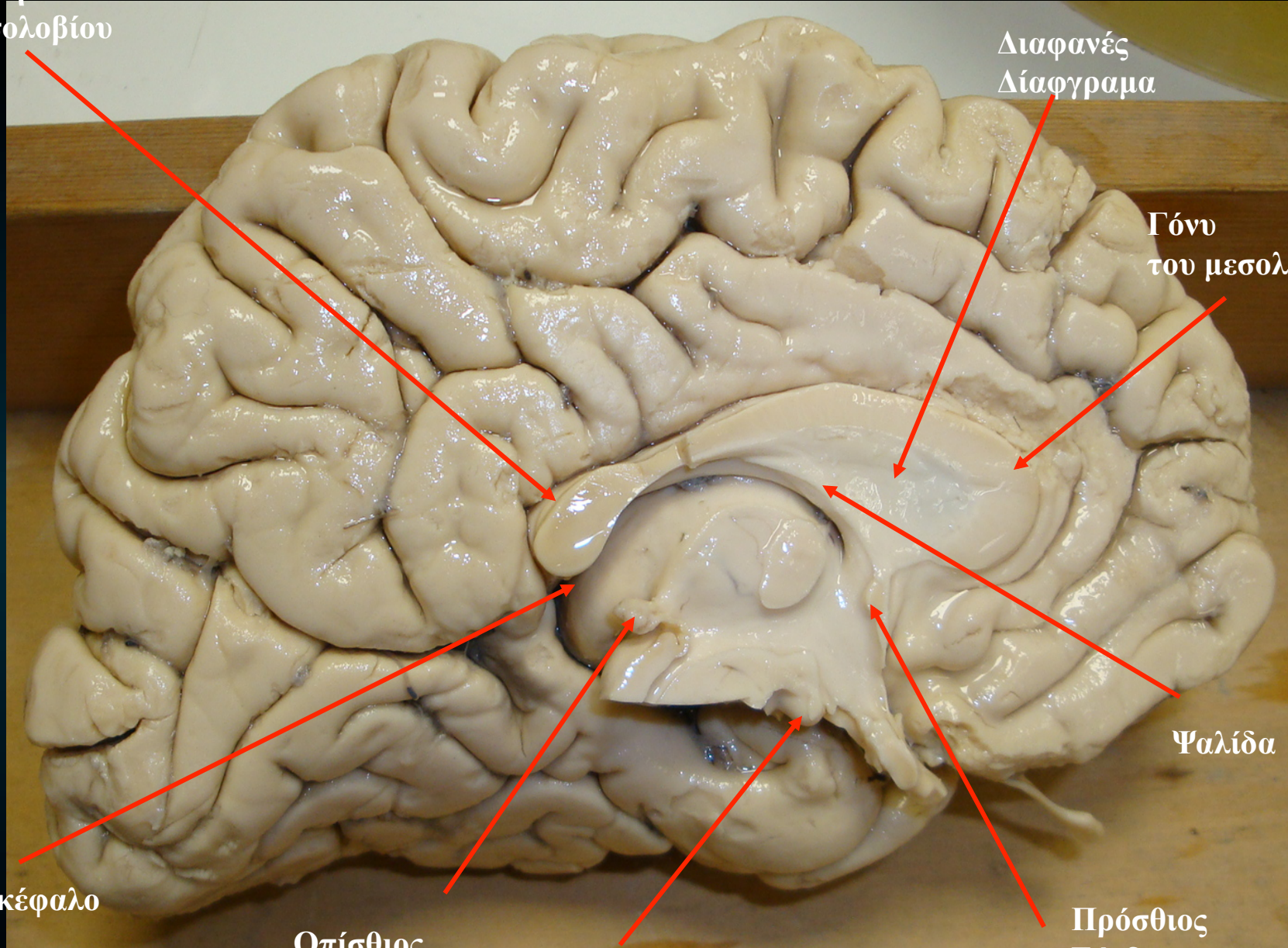
Ψαλίδα

Προσκέφαλο

Οπίσθιος
Σύνδεσμος

Μαστίο

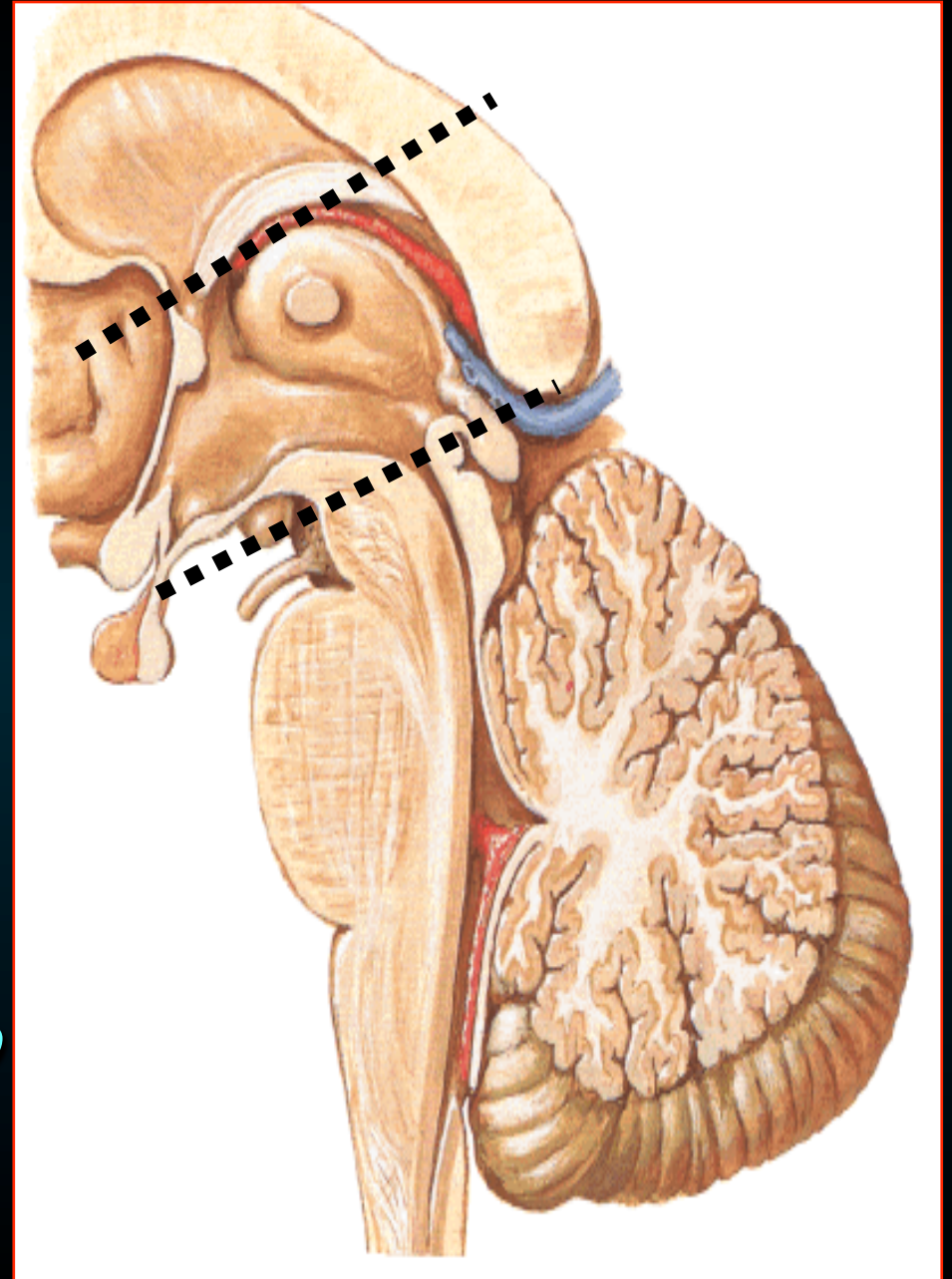
Πρόσθιος
Σύνδεσμος



Θάλαμος

Εκτεινέται

- Προς τα προς
↪ πρόσθιο σκέλος
της ψαλίδας
(μεσοκοιλιακο τρήμα)
- Προς τα πίσω
↪ μέχρι το μέσο εγκέφαλο



Θάλαμος

Εκτεινέται

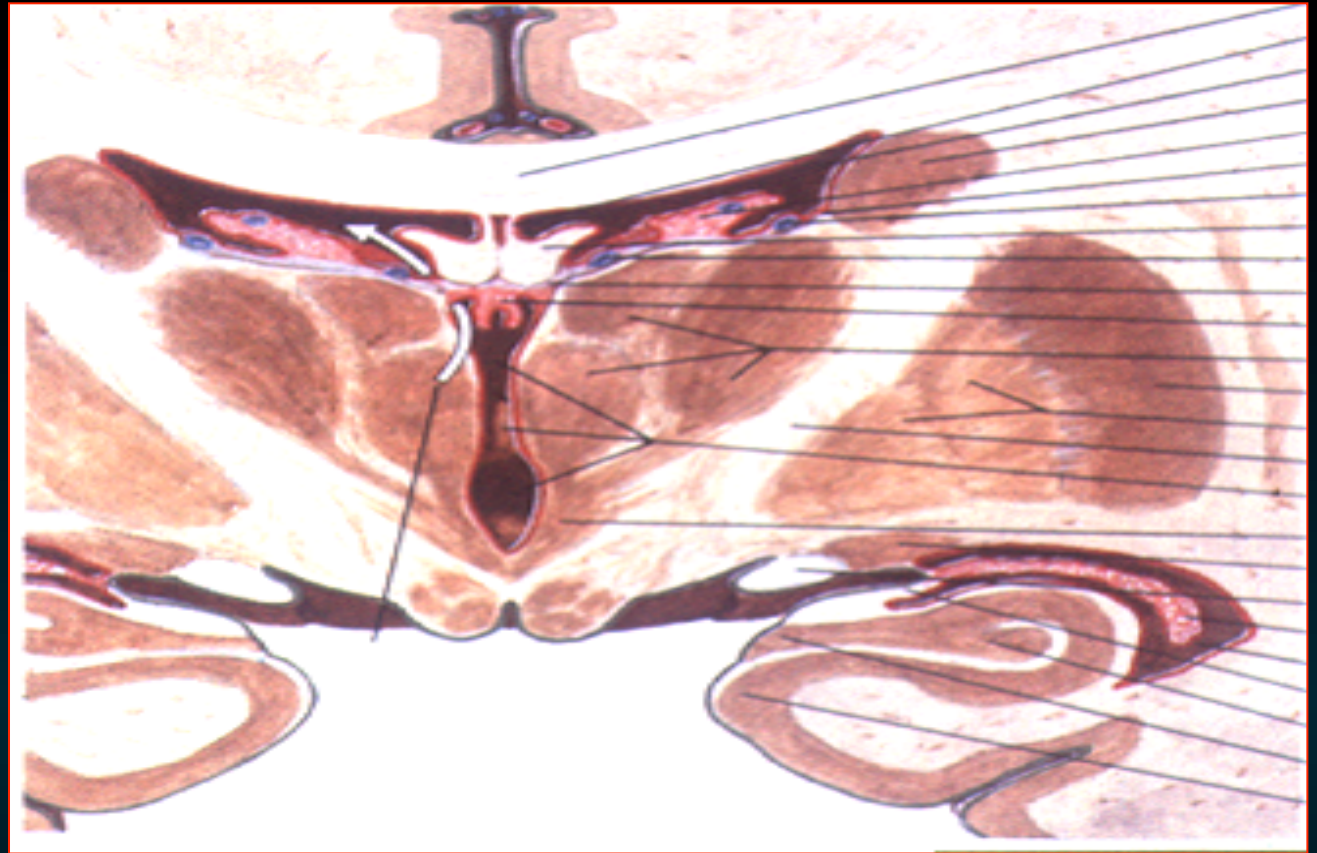
- Προς τα έξω
↪ έσω κάψα

- Προς τα άνω
(προς τα έσω)

- ↪ ψαλίδα & χοριοειδές ιστίο

(προς τα έξω)

- ↪ σώμα της πλάγια κοιλίας
μυελινη ταινία



Θάλαμος

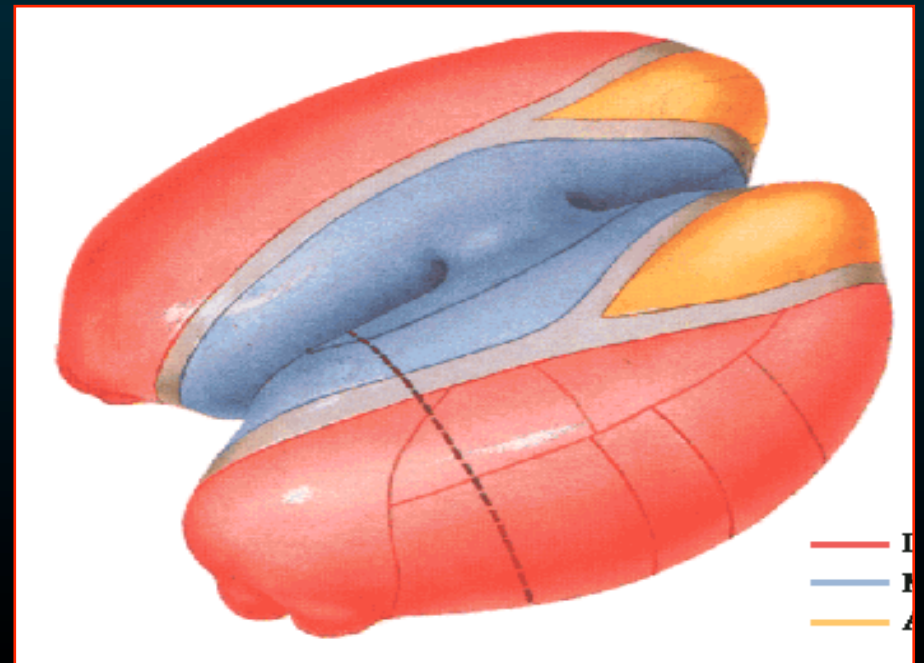
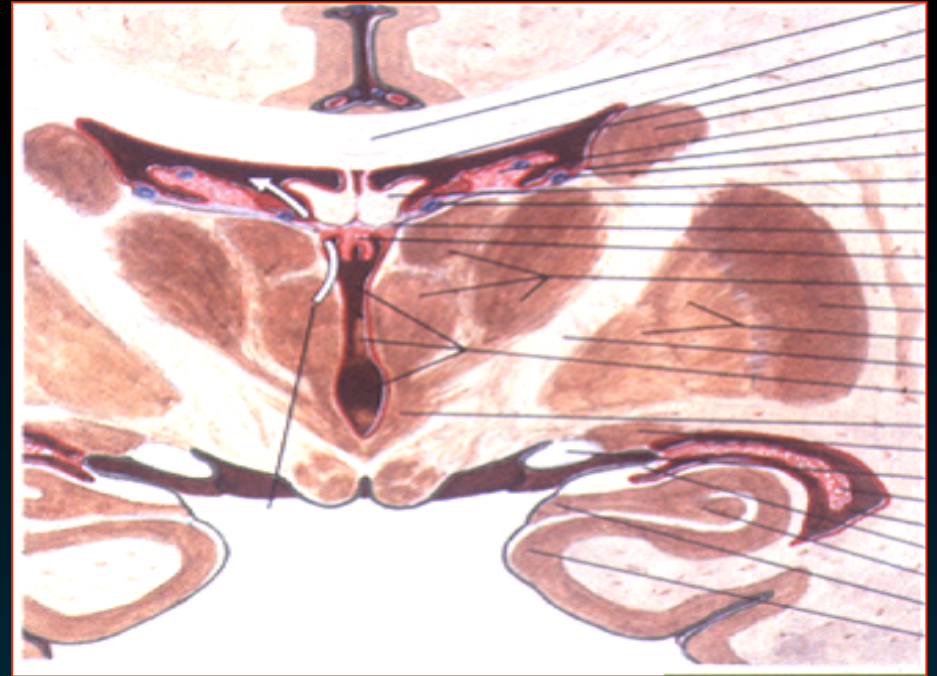
Εκτεινέται

- Προς τα έξω

↪ 3η κοιλία

- συνδέεται με το αντίθετο

↪ δια της
διάμεσης μάζας



Σώμα
Πλάγιας κοιλίας

Στέλεχος του μεσολοβίου

Σώμα κερκοφόρου
πυρήνα

Έσω Κάψα

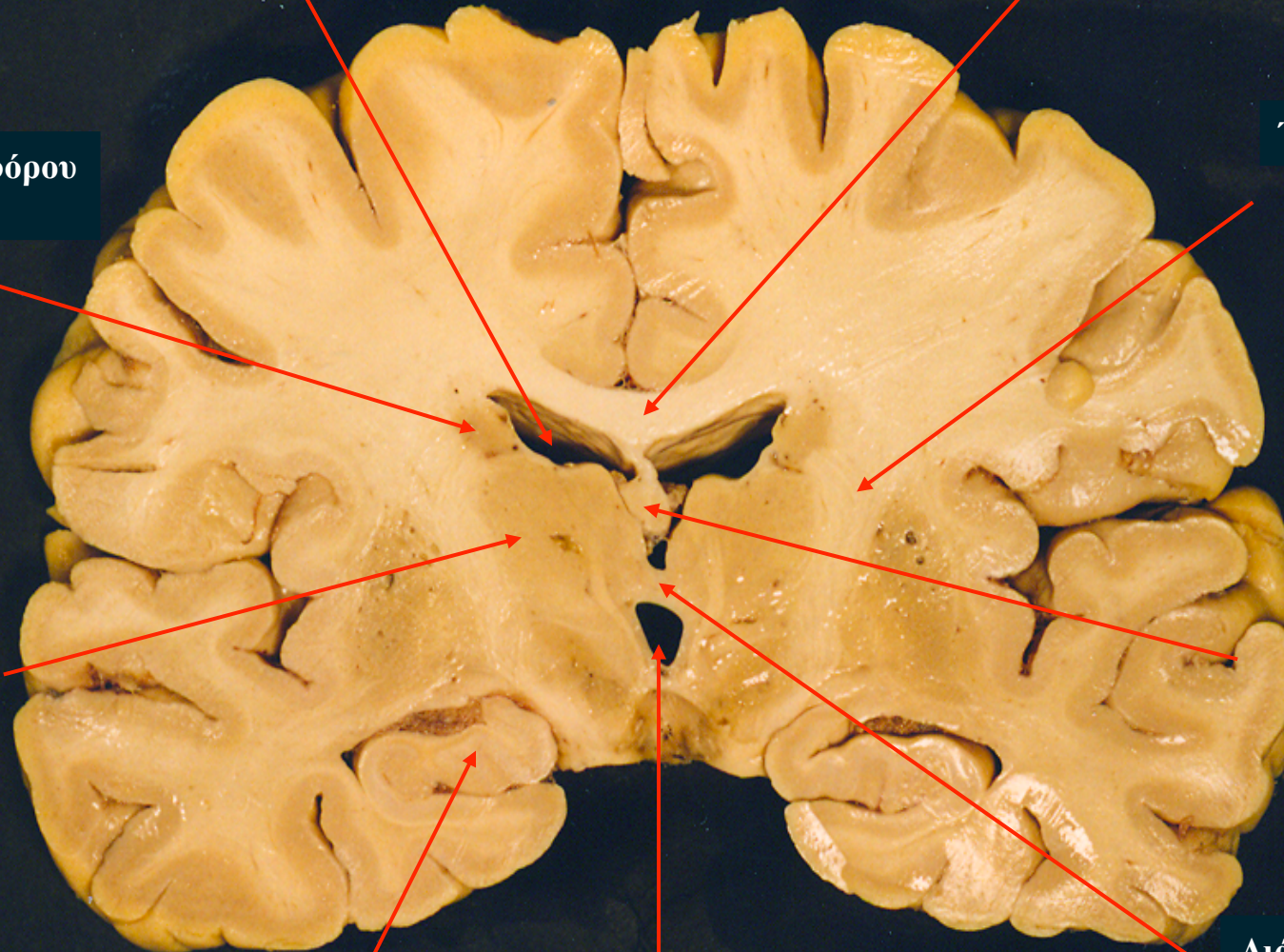
Θάλαμος

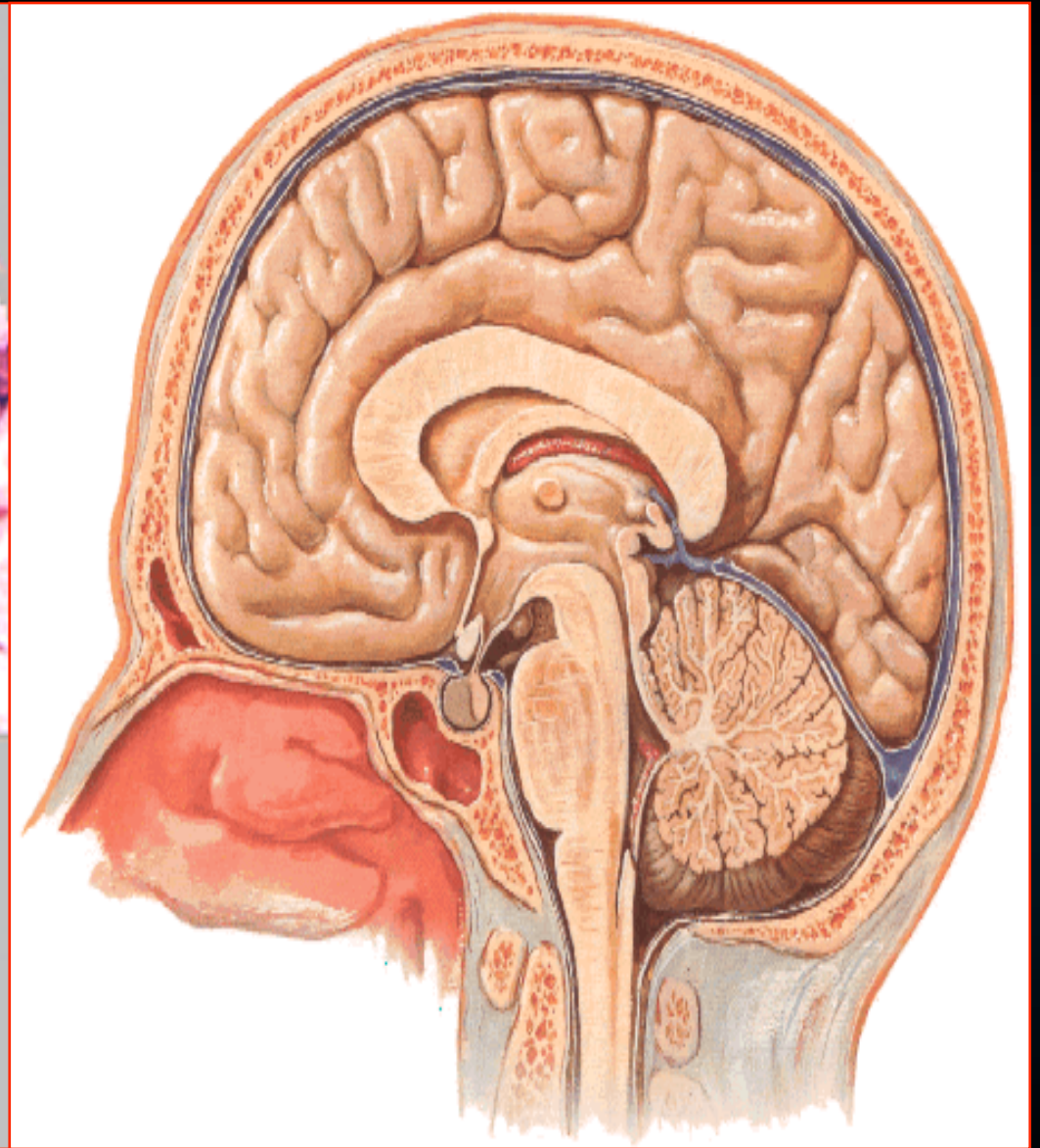
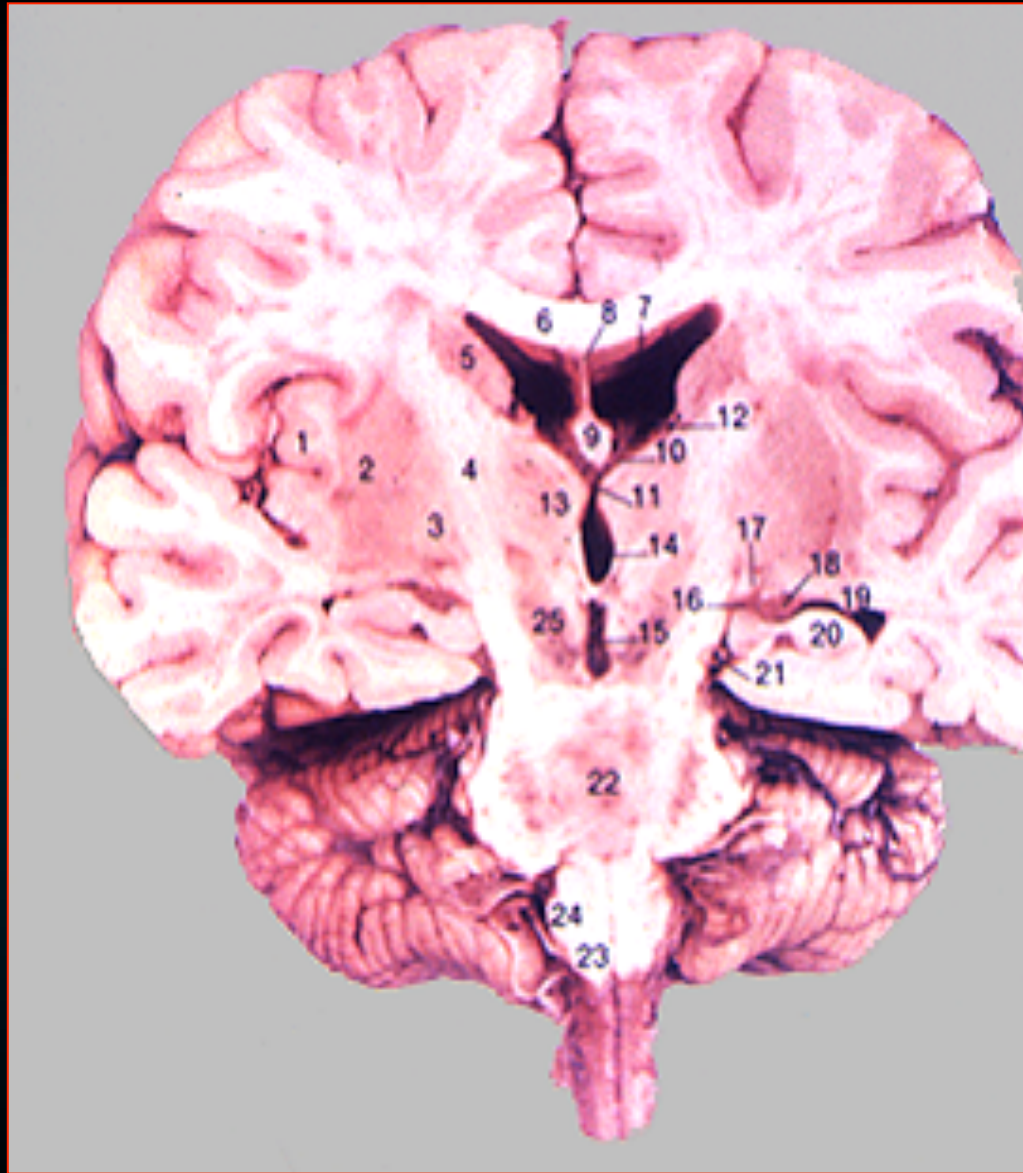
Σώμα
ψαλίδας

Ιππόκαμπος

Τρίτη κοιλία

Διάμεση
Μάζα



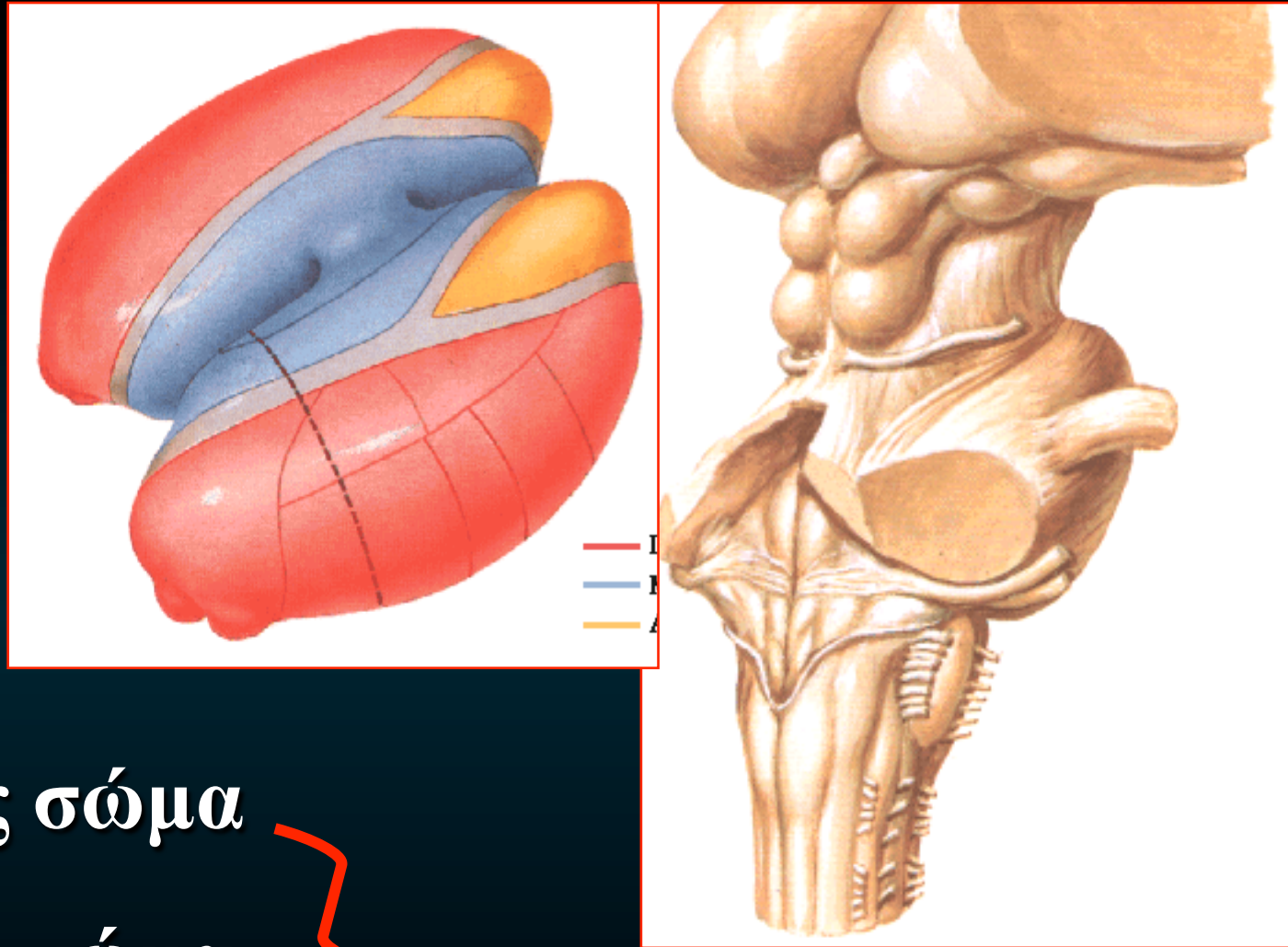


Θάλαμος

*Προς τα πίσω
τρεις προεξοχές*

- προσκέφαλο
- έσω γονατώδες σώμα
- έξω γονατώδες σώμα

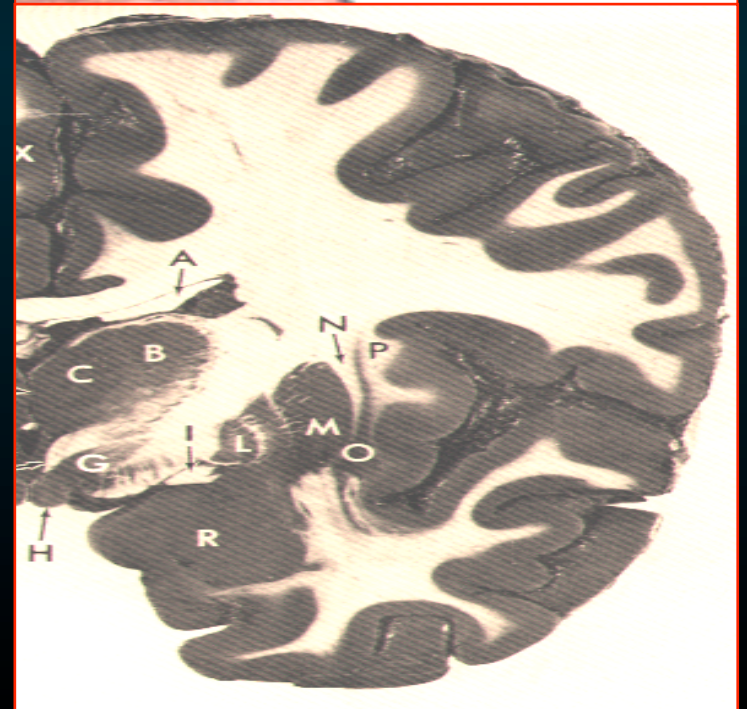
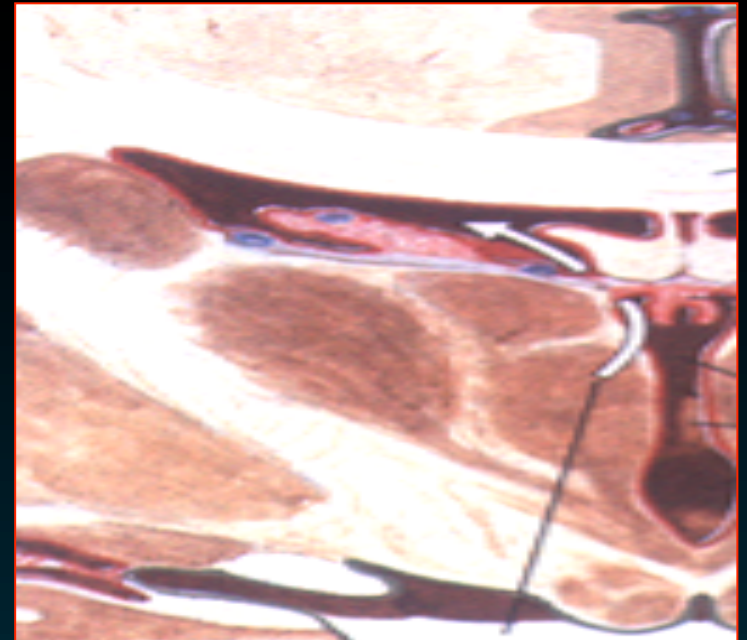
*Χωρίζονται από
το προσκέφαλο με το
βραχίονα του προσθίου διδυμίου*



Θάλαμος

Κάθε θάλαμος αποτελείται από φαιά ουσία & καλύπτεται από λεύκη ουσία

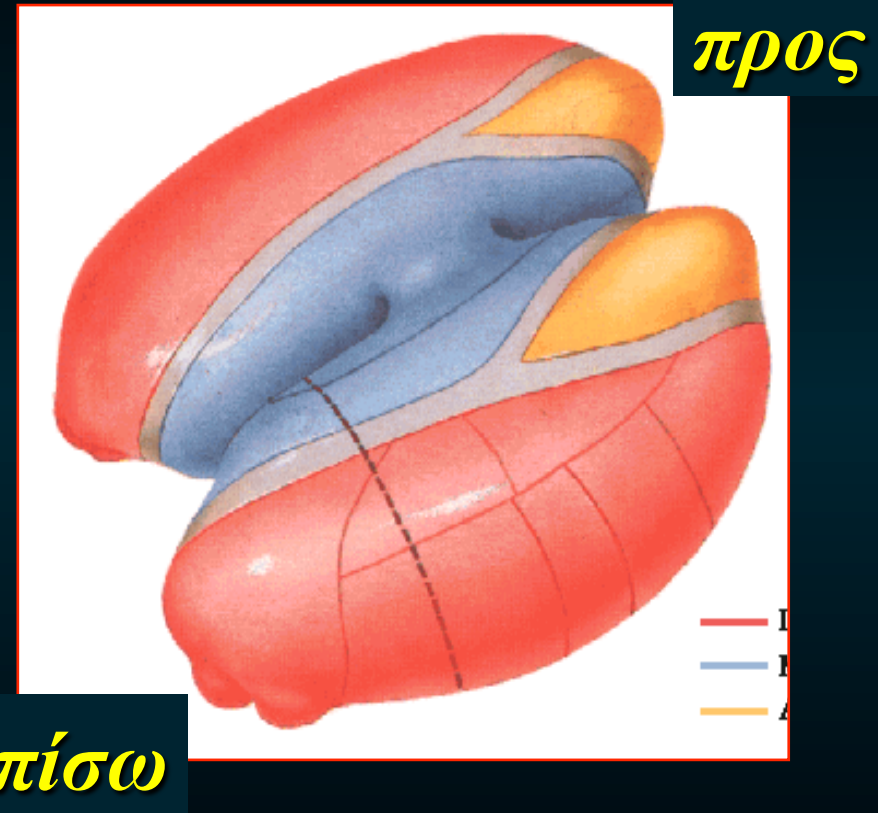
- ζωνιαία στιβάδα
↪ πλάγια κοιλία
- έξω μυελώδες πέταλο
↪ έσω κάψα



Θάλαμος

Υποδιαίρεται με 1
πέταλο λευκή ουσία
Έσω μυελώδες πέταλο

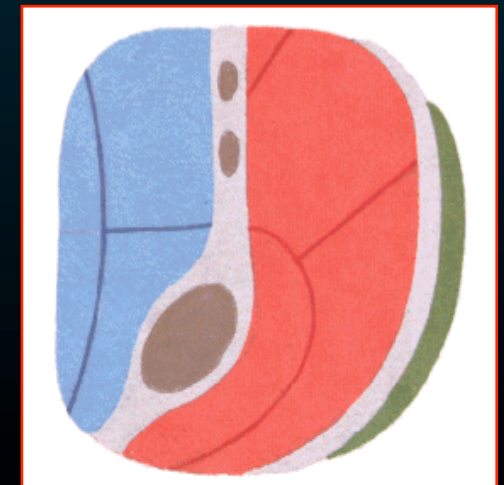
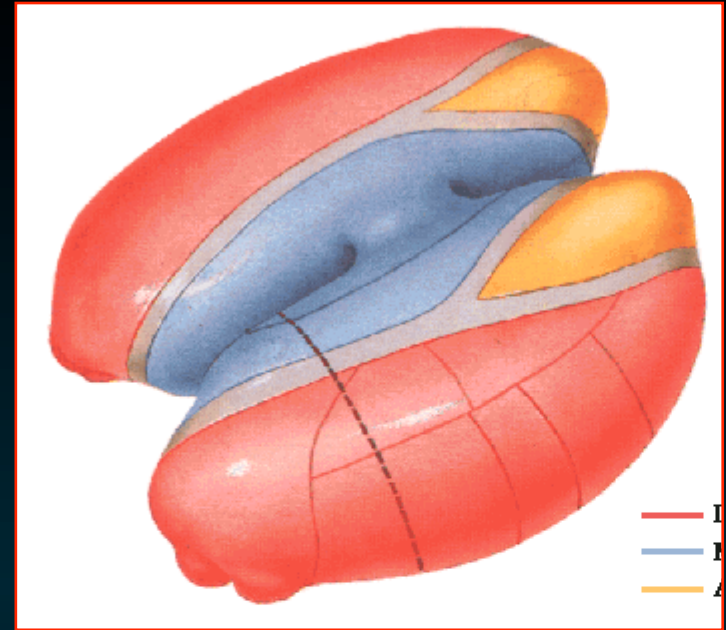
- έχει σχήμα «**Y**»
↑ προς
↓ πίσω
- χωρίζει την φαιά ουσία
σε τρεις μοίρες
πρόσθια, έσω & έξω μοίρα



Θάλαμος

Οι μοίρες περιέχουν -

- πρόσθια μοίρα
πρόσθιους πυρήνες
- έσω μοίρα
έσω πυρήνες
- έξω μοίρα
ραχιαίους & κοιλιακούς πυρήνες
- ενδοπετάλιοι πυρήνες
μικρές ομάδες νευρικών κυττάρων
εντός των έσω μυελώδους πετάλου



Θάλαμος

Ο οπίσθιος κοιλιακός πυρήνας

- **οπίσθιος έσω κοιλιακός π**

δέχεται ανιούσες ίνες
του τριδύμου
της γευστικής οδού

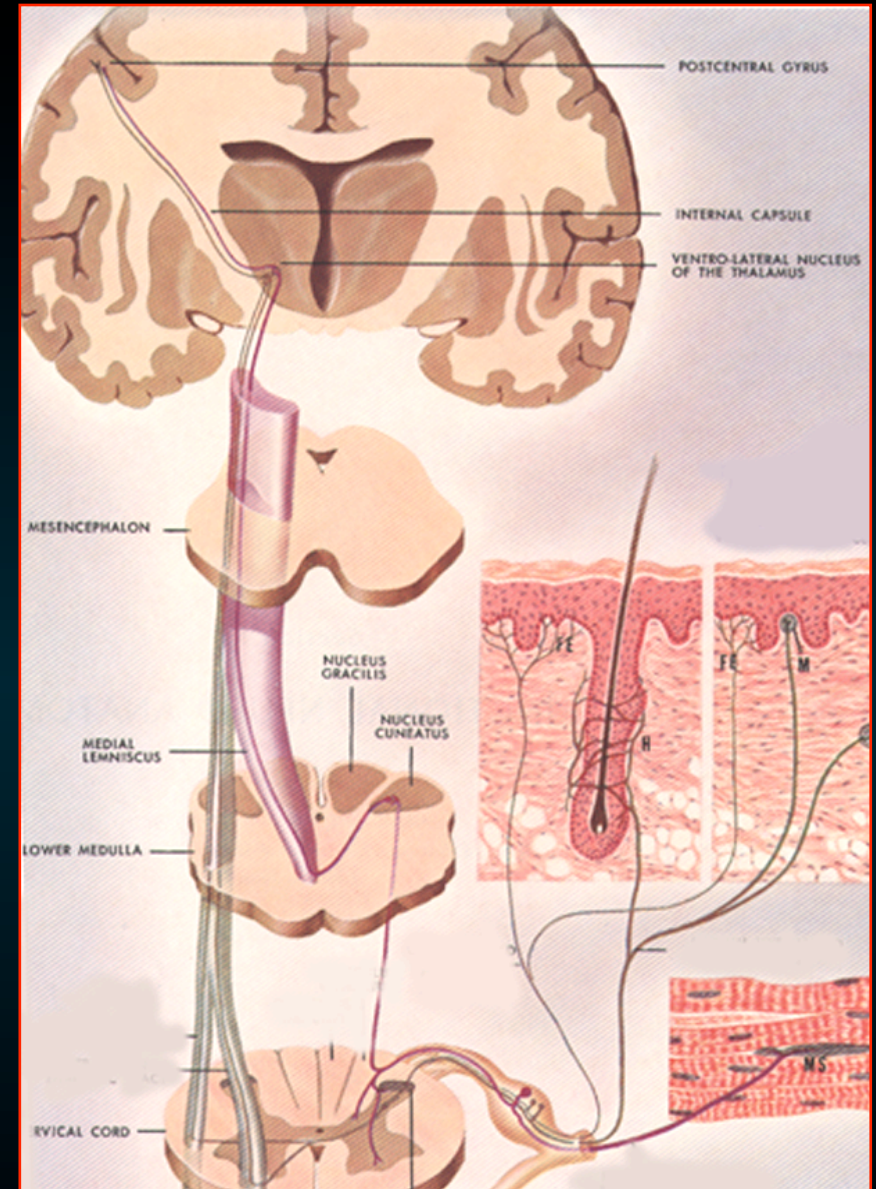
- **οπίσθιος έξω κοιλιακός π**

δέχεται τις σημαντικές
ανιούσες αισθητικές οδούς

Θαλαμοφλοιώδεις ίνες



στην οπίσθια κεντρική έλικα

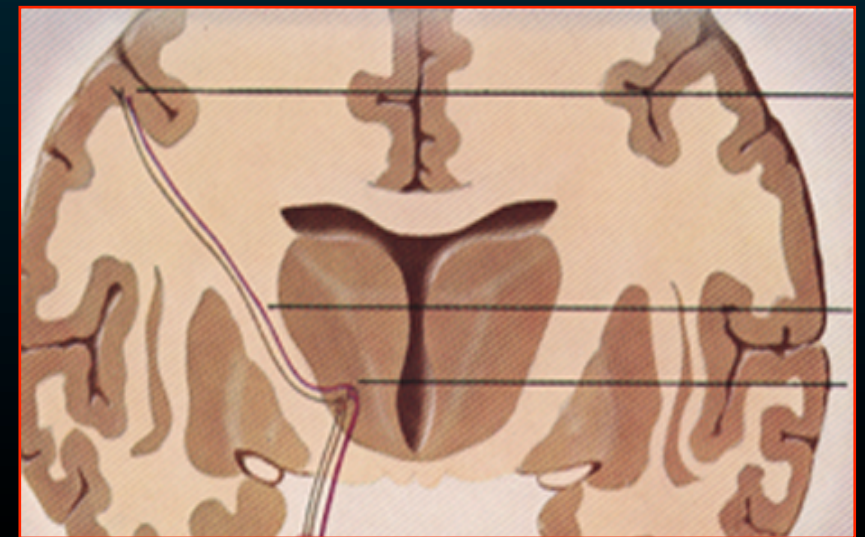
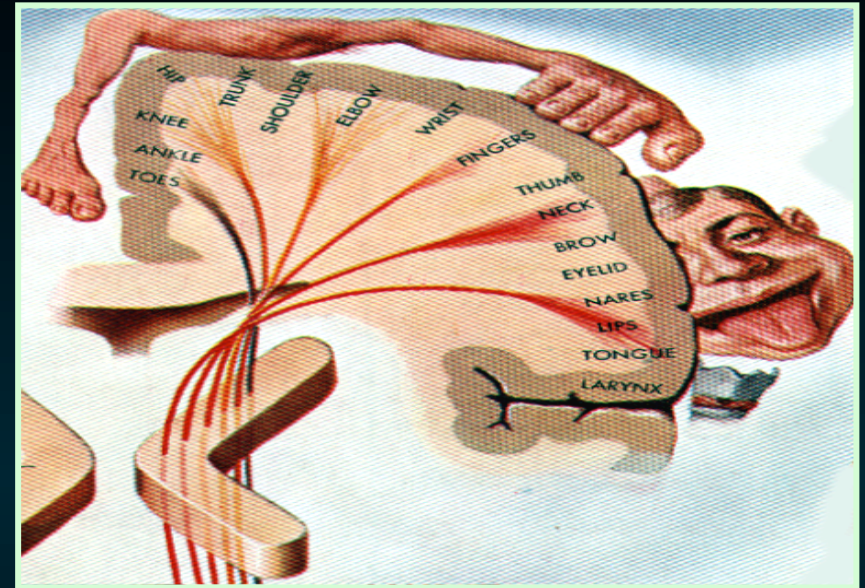


Θάλαμος

**Ο θάλαμος αποτελείται κυρίως
από διάμεσους πυρηνες
οι οποίοι προωθούν ώσεις**

**Γίνεται από ένα αριθμό
θαλαμικών ακτινοβολιών
στην έσω κάψα**

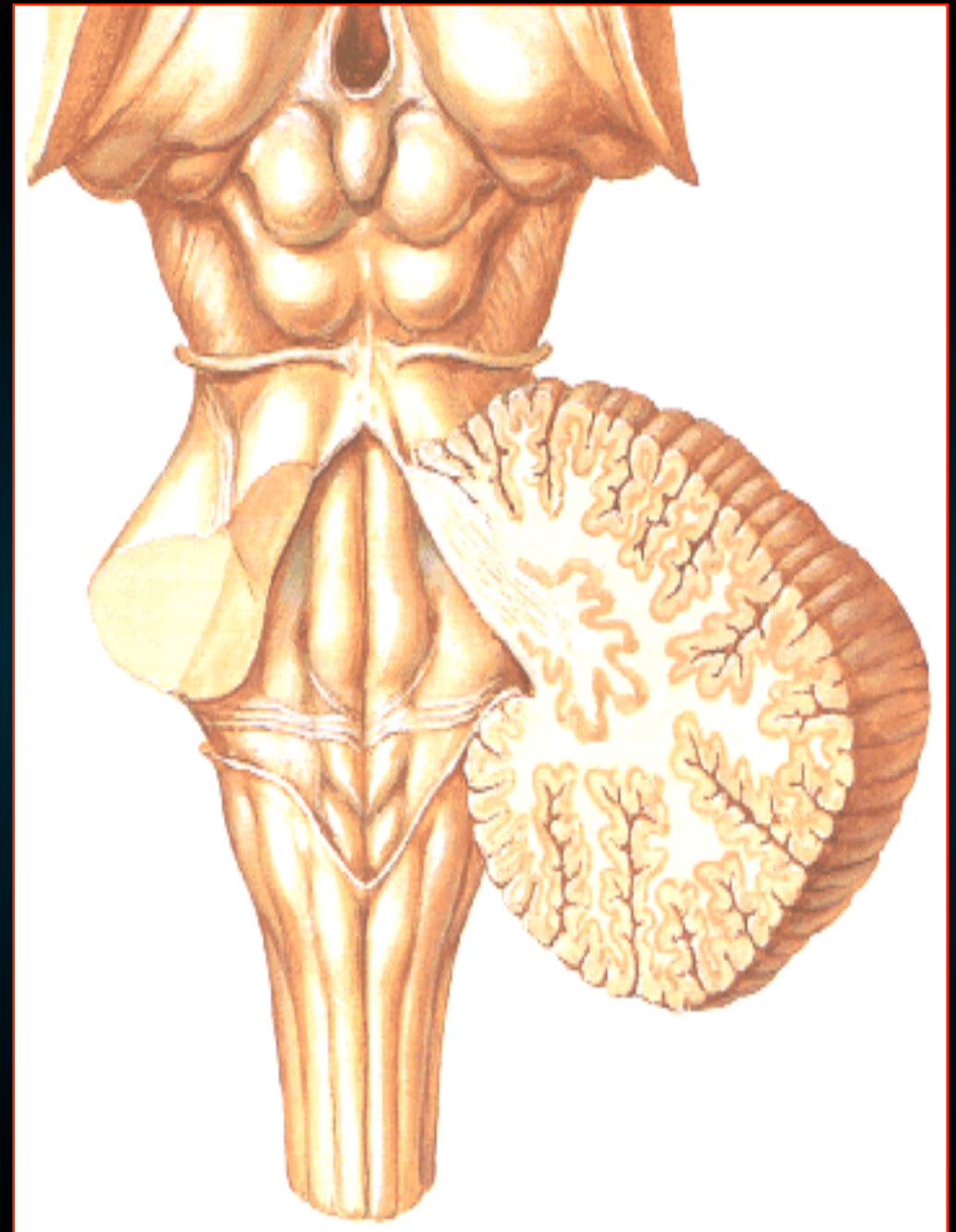
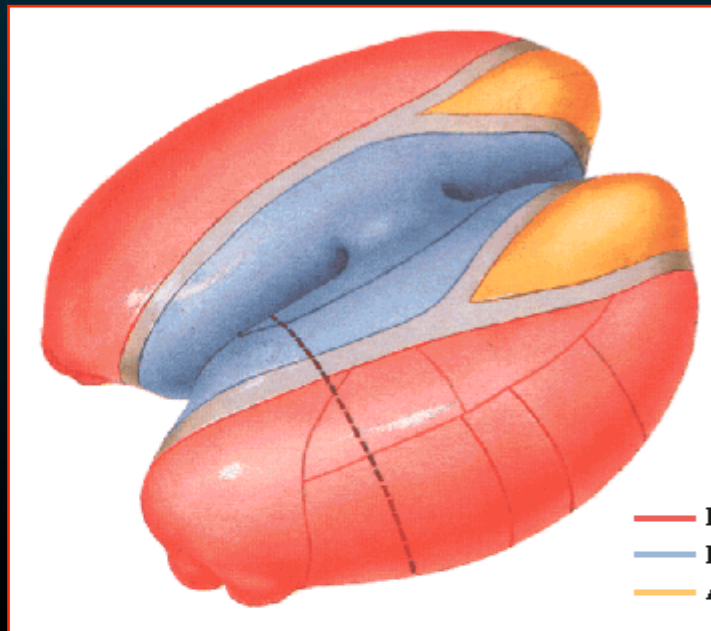
- **θαλαμοφλοιώδεις ίνες**
- **Φλοιοθαλαμικές ίνες**
- **θαλαμοραβδωτές ίνες**



Μεταθαλαμος

Αποτελείται απο -

- έξω γονατώδες σώμα
- έσω γονατώδες σώμα



Μεταθαλαμος

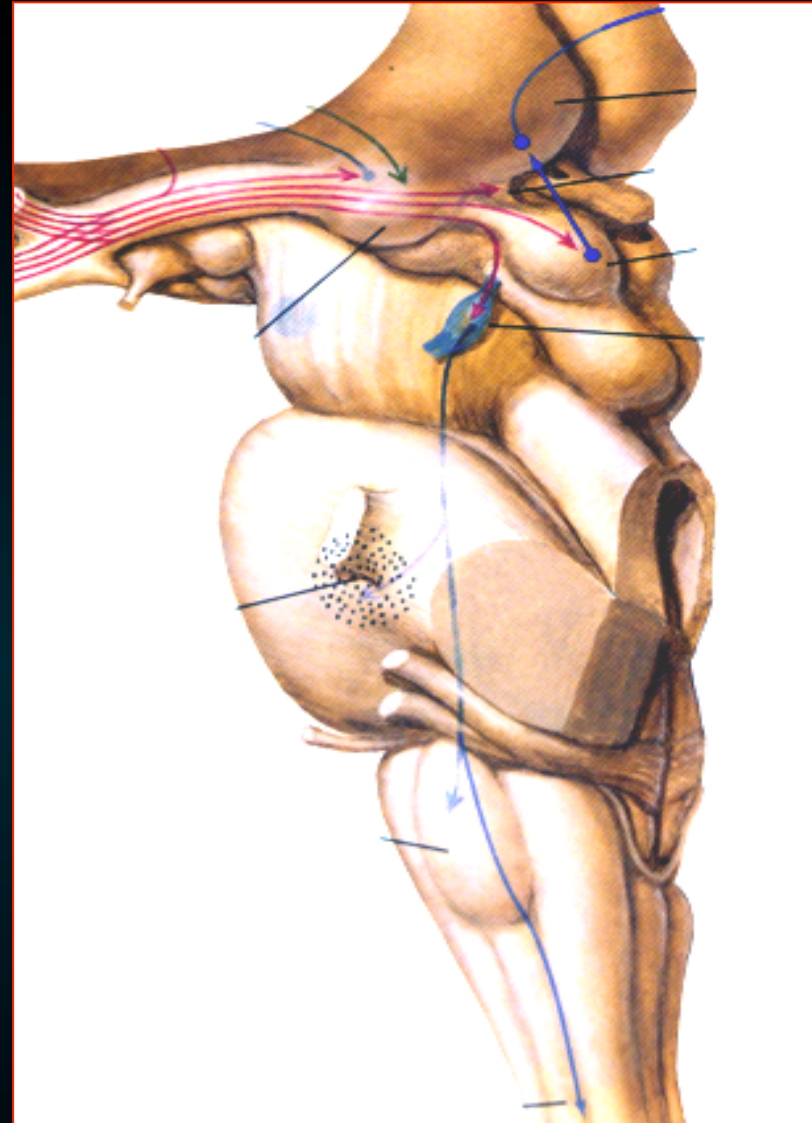
έξω γονατώδες σώμα

έσω γονατώδες σώμα



Χωρίζονται από
το προσκέφαλο με το

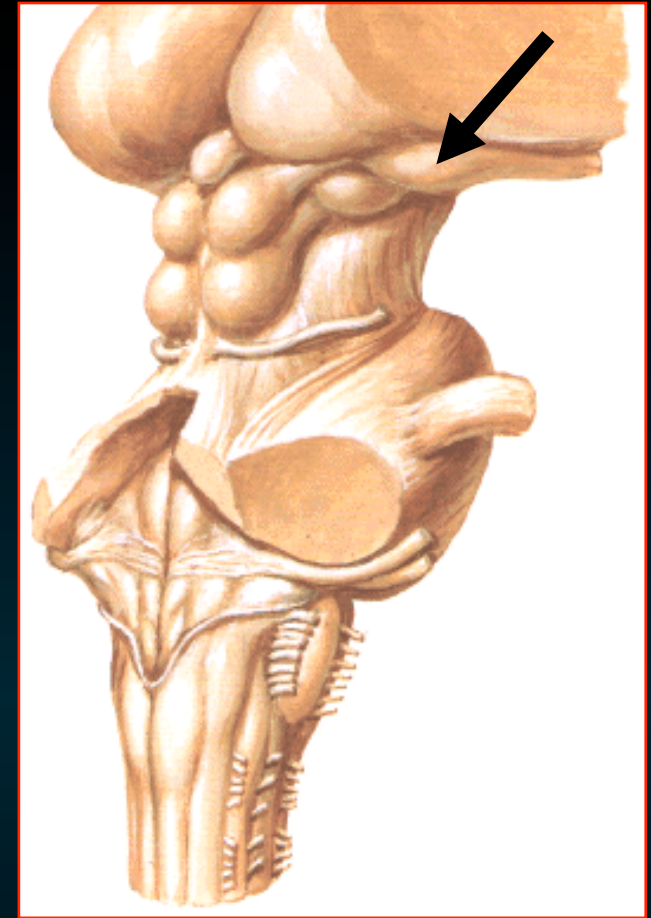
βραχίονα του προσθίου διδυμίου



Μεταθαλαμος

Έξω γονατώδες σώμα -

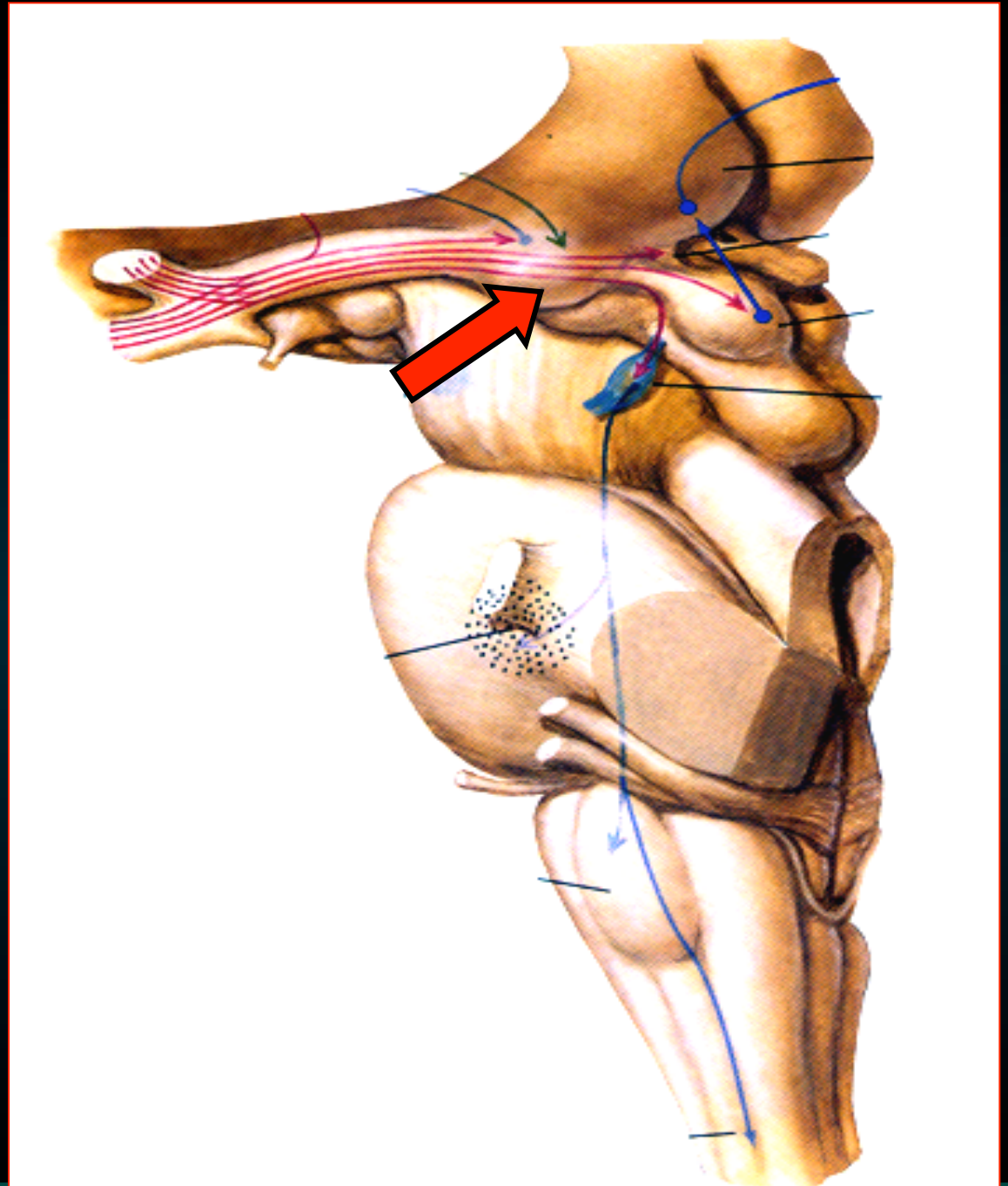
- μοίρα της *οπτικής οδού* δέχεται οπτικές πληροφορίες από το αντίθετο οπτικό πεδίο
- συνάπτεται με την *οπτική ταινία* & με τον *πρόσθιο βραχίονα του τετραδύμου*
- οι απαγωγοί ινες σχηματίζουν την *οπτική ακτινοβολία*



Έξω γονατώδες σώμα

το τελικό αισθητικό π
για την οπτική ταινία

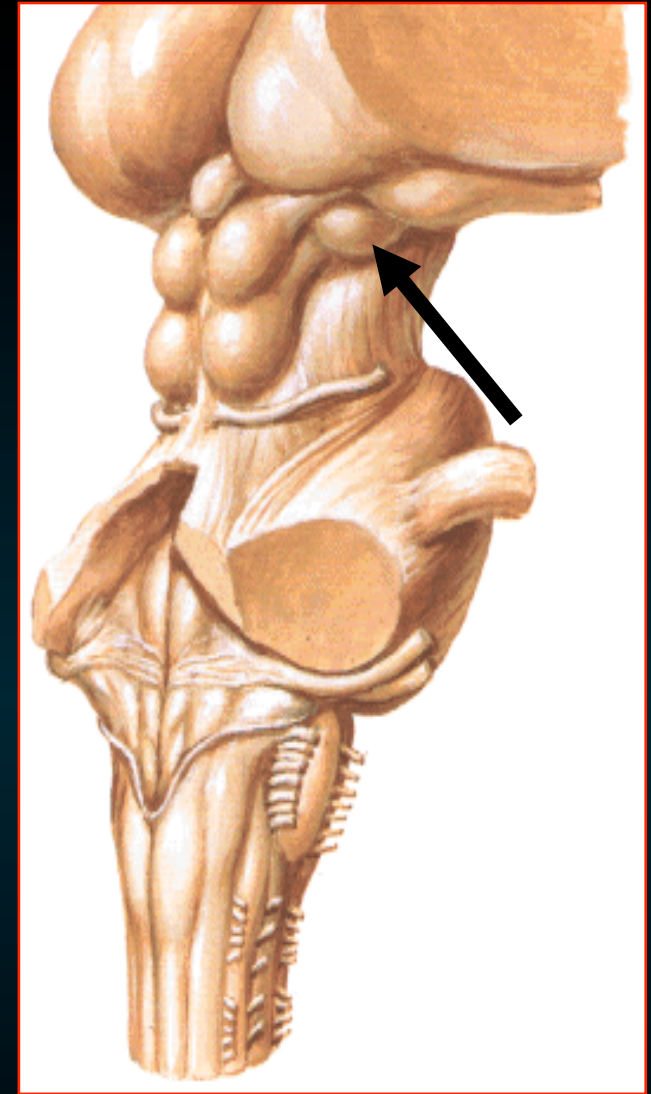
(εκτός από εκείνες που
καταλήγουν στον
προτετραδυμικό π)



Μεταθαλαμος

Έσω γονατώδες σώμα -

- μοίρα της *ακουστικής οδού*
- δέχεται προσαγωγούς ίνες του *βραχίονα του οπίσθιου (κάτω) διδυμίου*
- οι απαγωγοί ινες *σχηματίζουν την ακουστική ακτινοβολία*



Διαίρεση του ΚΝΣ

Διαμεσος εγκ
βασικά γαγγλια

Στελεχος
του
εγκεφαλου

Μεσος εγκ

Γεφυρα

Προμηκη

Νωτιαιος
μυελος

Εγκεφαλικά
ημισφαιρια

Παρεγκεφαλιδα

