

ΙΔΙΟΠΑΘΗΣ ΦΛΕΓΜΟΝΩΔΗΣ ΝΟΣΟΣ ΤΟΥ ΕΝΤΕΡΟΥ

ΔΗΜΗΤΡΙΟΣ ΠΟΛΥΜΕΡΟΣ
ΓΑΣΤΡΕΝΤΕΡΟΛΟΓΟΣ



ΙΔΙΟΠΑΘΕΙΣ ΦΛΕΓΜΟΝΩΔΕΙΣ ΕΝΤΕΡΟΠΑΘΕΙΕΣ

Χρόνια υποτροπιάζουσα ανοσολογική διέγερση
και φλεγμονή στον εντερικό σωλήνα

ΝΟΣΟΣ CROHN

ΕΛΚΩΔΗΣ ΚΟΛΙΤΙΔΑ

ΜΙΚΡΟΣΚΟΠΙΚΗ ΚΟΛΙΤΙΔΑ

(κολλαγονική κολίτιδα, λεμφοκυτταρική κολίτιδα)

IBD – Επιδημιολογία

- Πιθανότητα IBD κατά τη διάρκεια της ζωής: 0,5-1%
- Επίπτωση
 - CD: <math><1-10/100.000/</math>έτος

Κρήτη: 3,3 /100000 (Manousos, 1996)

Ιωάννινα: 0,9/100000 (Shivananda, 1996)

– UC: 5–18/100.000/έτος

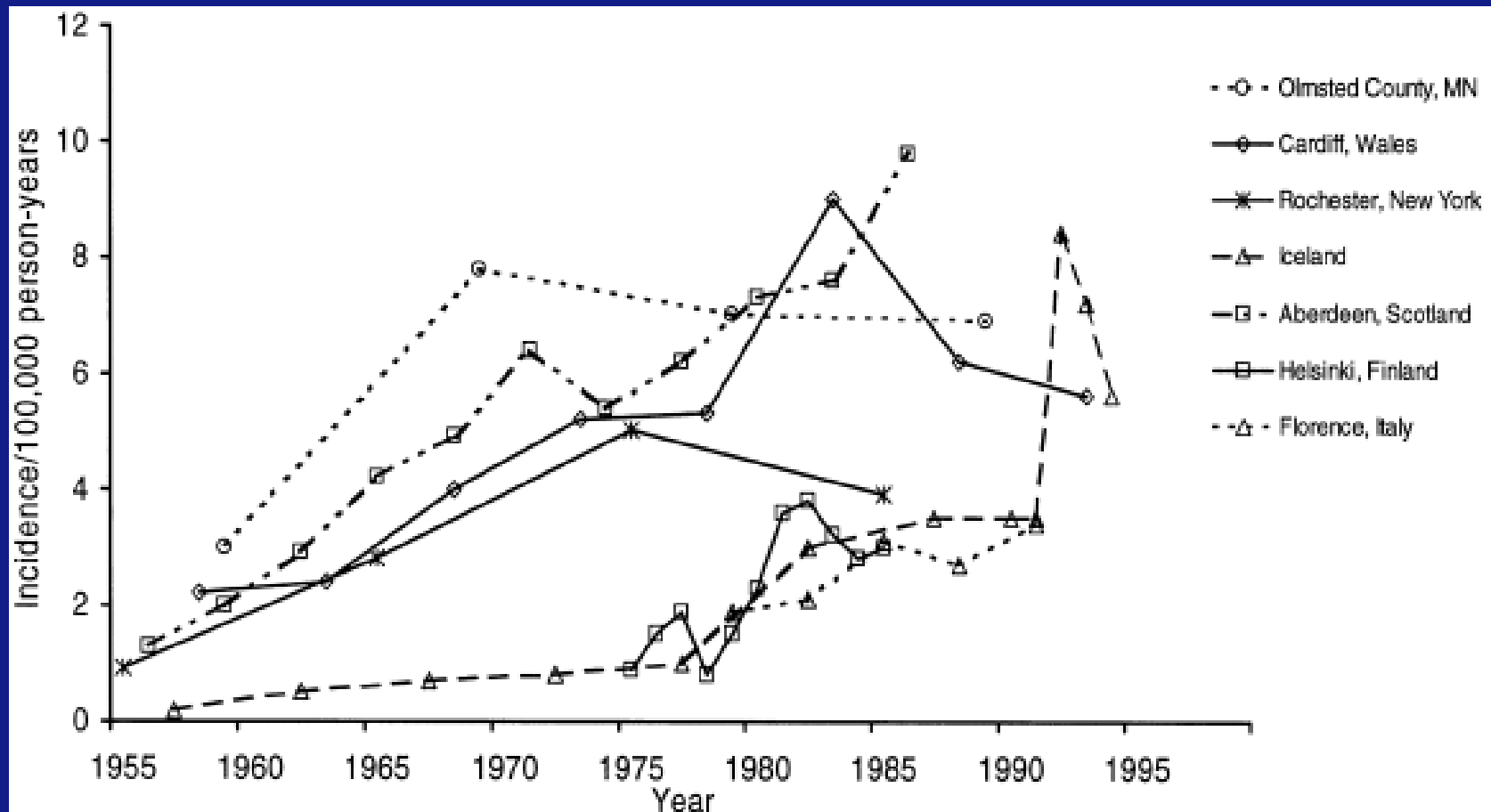
Κρήτη: 9,4/100000 (Manousos, 1996)

Ιωάννινα: 9,0/100000 (Shivananda, 1996)

Τρίκαλα: 11,2/100000 (Ladas, 2005)

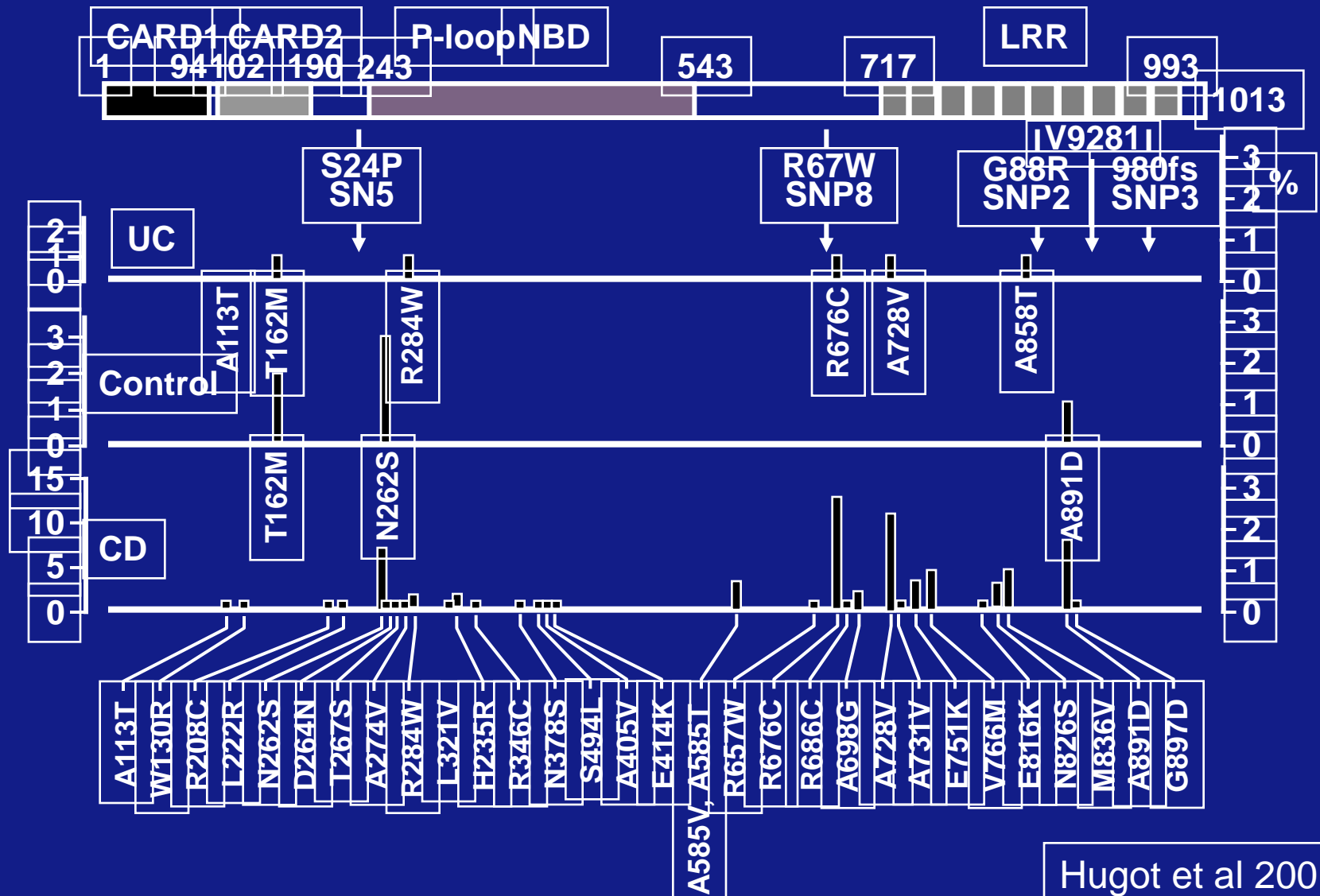
1990-1994

Νόσος Crohn – Επιδημιολογία



- Ασθενείς με IBD 5–22% συγγενή 1^{ου} βαθμού
- NOD2/CARD15 20-30%
 - Defensins
 - Δυσλειτουργία ουδετεροφίλων / μακροφάγων
 - Διαιώνιση μικροβιακής παρουσίας

Representation of the IBD1/NOD2 protein variants

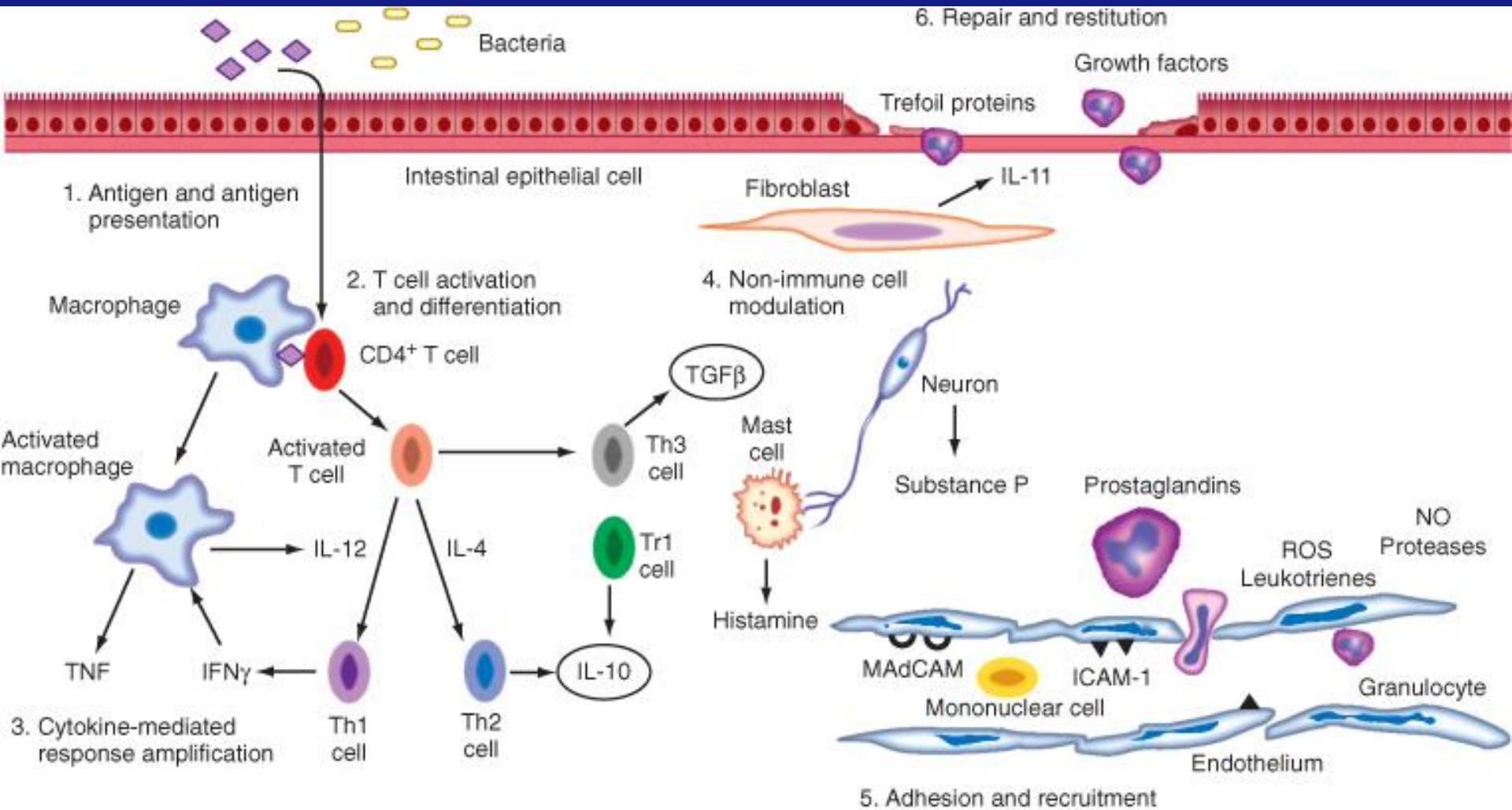


IBD - ΑΙΤΙΟΠΑΘΟΓΕΝΕΙΑ

- Θεωρία αυτοανοσίας
 - Αυξημένη ανοσολογική απάντηση σε αντιγόνα της φυσιολογικής χλωρίδας (Th1, Th2)
 - Γενετική προδιάθεση
- Διαταραχή της εγγενούς ανοσίας
 - Δυσλειτουργία ουδετεροφίλων / μακροφάγων
 - Διαιώνιση μικροβιακής παρουσίας
 - NOD2-CARD15 (20%) - defensins
- Λοιμώδης θεωρία
 - *Mycobacterium avium paratuberculosis*
 - Ιλαρά
 - Λιστέρια
 - Χλαμύδια
 - *Yersinia*
 - *Saccharomyces cerevisiae*
 - *E. coli*

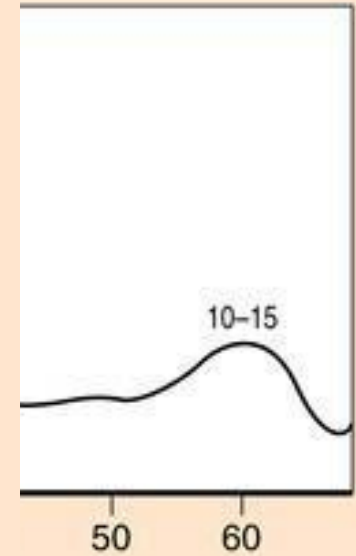
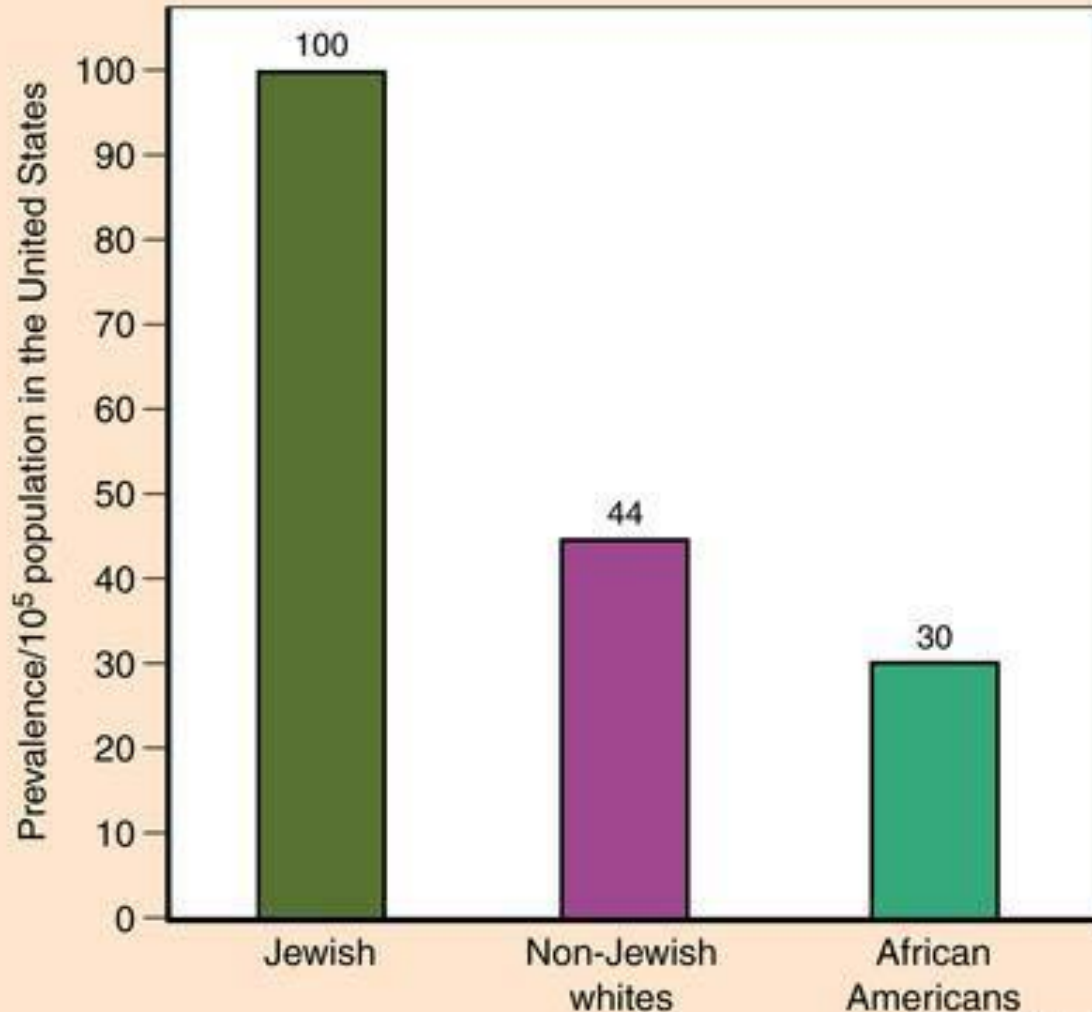
Mycobacterium avium paratuberculosis

Ιλαρά, λιστέρια, ΕΑΕC



ΙΦΝΕ παράγοντες κινδύνου

- Φύλο
- Ηλικία
- Φυλή
- Αστική κατάσταση
- Αντιβιοτική χρήση
- Κληρονομικότητα (50%)
- Κάπνισμα
- Σκωληχίτιδα



s

ΚΛΙΝΙΚΗ ΕΙΚΟΝΑ

- Κοιλιακό άλγος
- Διάρροια
- Αιματοχεσία
- Τεινεσμός
- Πυρετός
- Απώλεια βάρους
- Συρίγγια
- Καθυστέρηση της ανάπτυξης

Ελκώδης κολίτις vs v. Crohn

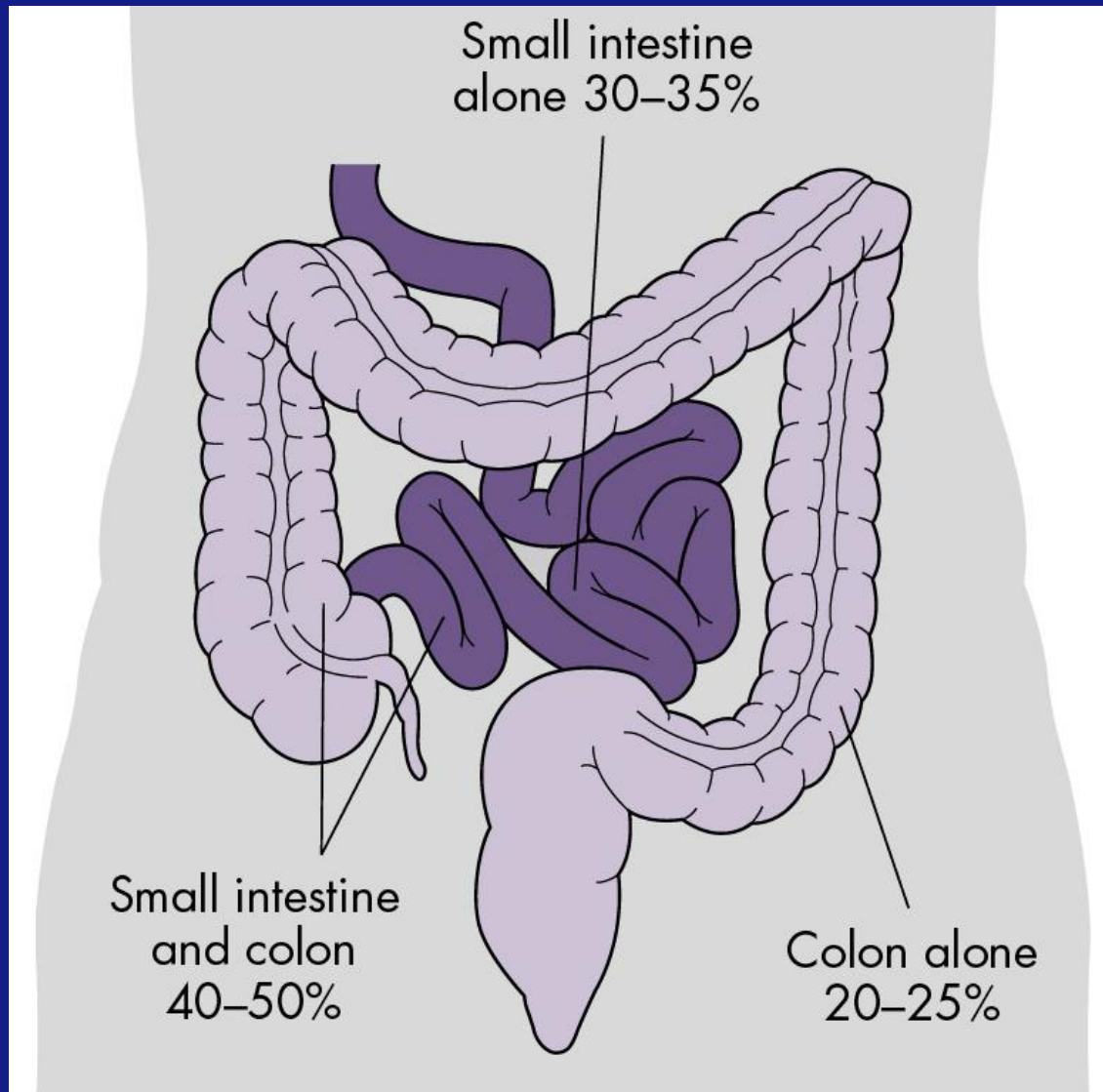
	Ulcerative colitis	Crohn's disease
Clinical features		
Haematochezia	Common	Rare
Passage of mucus or pus	Common	Rare
Small-bowel disease	No (except backwash ileitis)	Yes
Can affect upper-gastrointestinal tract	No	Yes
Abdominal mass	Rare	Sometimes in right lower quadrant
Extraintestinal manifestations	Common	Common
Small-bowel obstruction	Rarely	Common
Colonic obstruction	Rarely	Common
Fistulas and perianal disease	No	Common
Biochemical features		
Anti-neutrophil cytoplasmic antibodies	Common	Rarely
Anti-saccharomyces cerevisiae antibodies	Rarely	Common
Pathological features		
Transmural mucosal inflammation	No	Yes
Distorted crypt architecture	Yes	Uncommon
Cryptitis and crypt abscesses	Yes	Yes
Granulomas	No	Yes, but rarely in mucosal biopsies
Fissures and skip lesions	Rarely	Common

Table 1: Differential diagnosis of ulcerative colitis and Crohn's disease

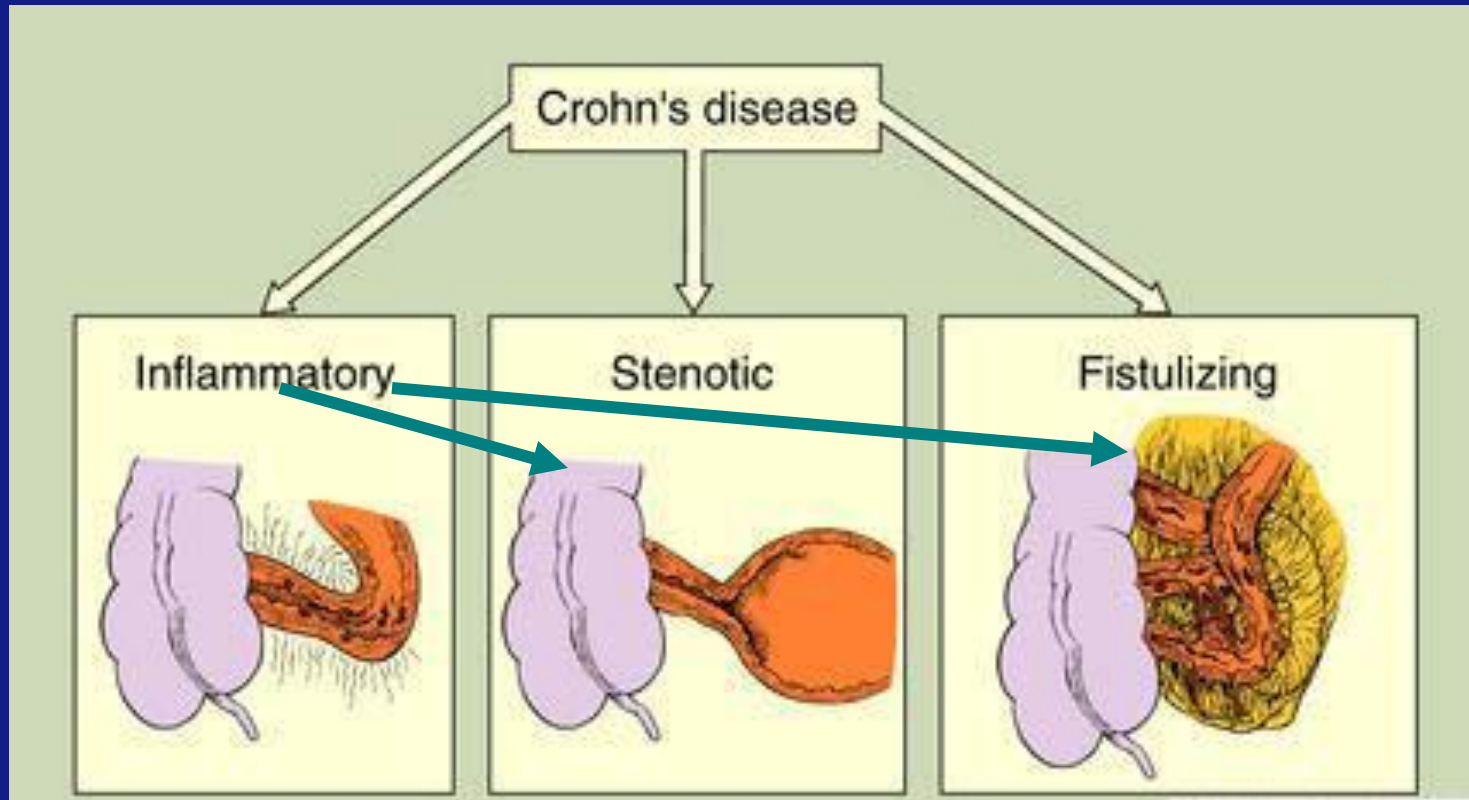
Εργαστηριακά ευρήματα

- Αναιμία
- Λευκοκυττάρωση
- Θρομβοκυττάρωση
- ΤΚΕ
- CRP
- Υπολευκωματιναιμία
- Υποκαλιαμία

ΝΟΣΟΣ CROHN - ΕΝΤΟΠΙΣΗ



ΝΟΣΟΣ CROHN - ΣΥΜΠΕΡΙΦΟΡΑ



ΔΙΑΦΟΡΙΚΗ ΔΙΑΓΝΩΣΗ

• ΛΟΙΜΩΔΕΙΣ ΕΝΤΕΡΟΠΑΘΕΙΕΣ

Campylobacter spp,
Salmonella spp, *Shigella* spp,
Clostridium difficile,
Escherichia coli
(enterotoxigenic *E coli*),
Yersinia spp, gonococci,
Chlamydia trachomatis,
Mycobacterium tuberculosis,
atypical mycobacteria
Entamoeba histolytica,
Cryptospora spp, *Isospora* spp,
Trichuris trichura strongyloides
cytomegalovirus, herpes
simplex, HIV

• ΜΗ ΛΟΙΜΩΔΕΙΣ ΕΝΤΕΡΟΠΑΘΕΙΕΣ

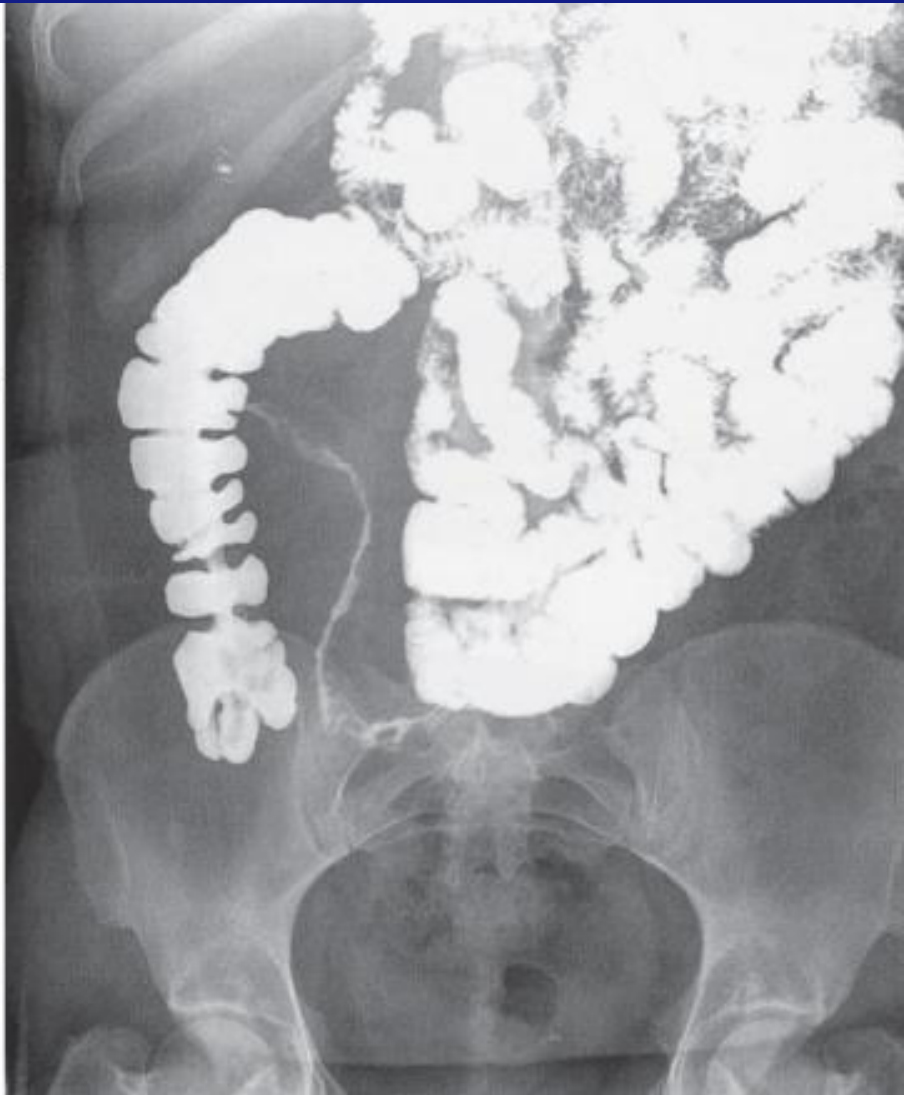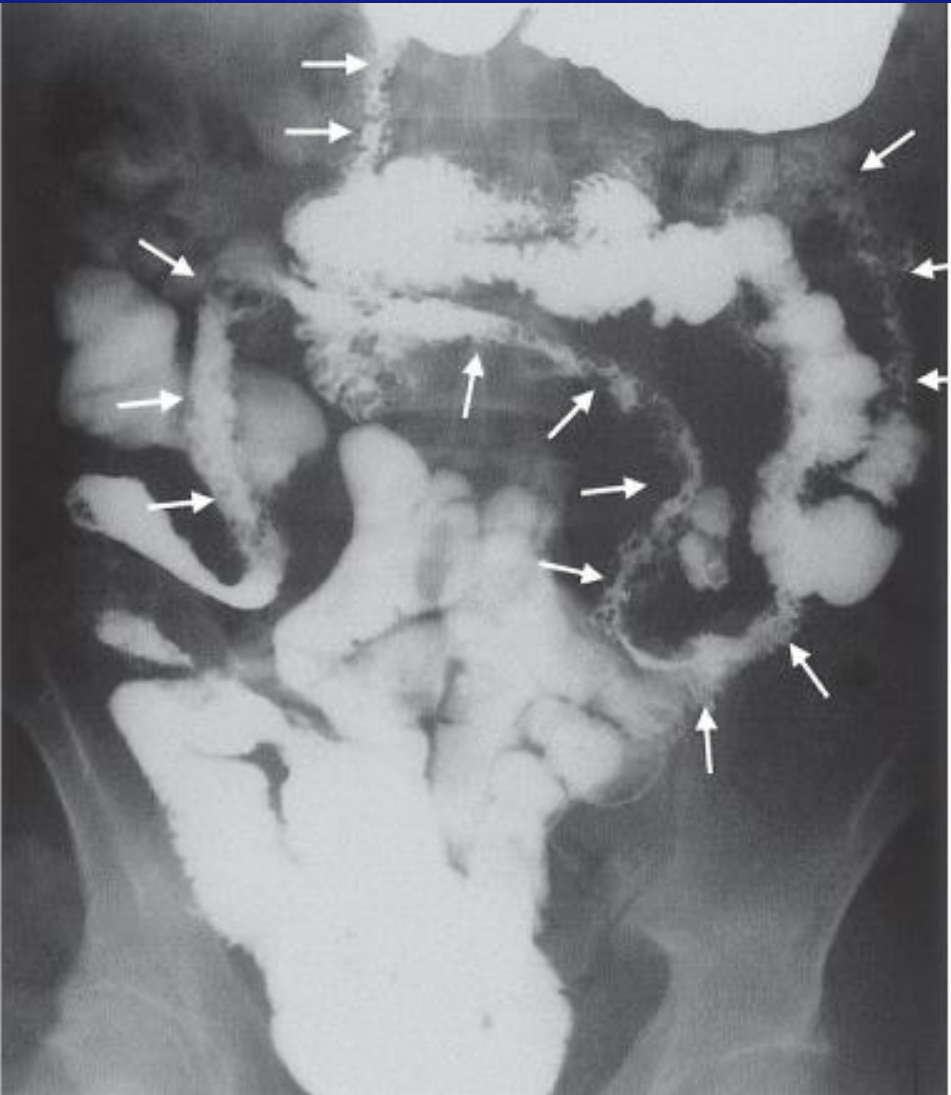
Εκκολπωματίτιδα
μικροσκοπική κολίτιδα.
Ηωσινοφιλική γαστρεντερίτιδα,
GVHD,
ισχαιμική κολίτιδα,
v. Behcet,
μετακτινική εντερίτιδα,
ΜΣΑΦ,
Καρκίνος π.ε.
Κολίτιδα εκ παρακάμψεως
λέμφωμα

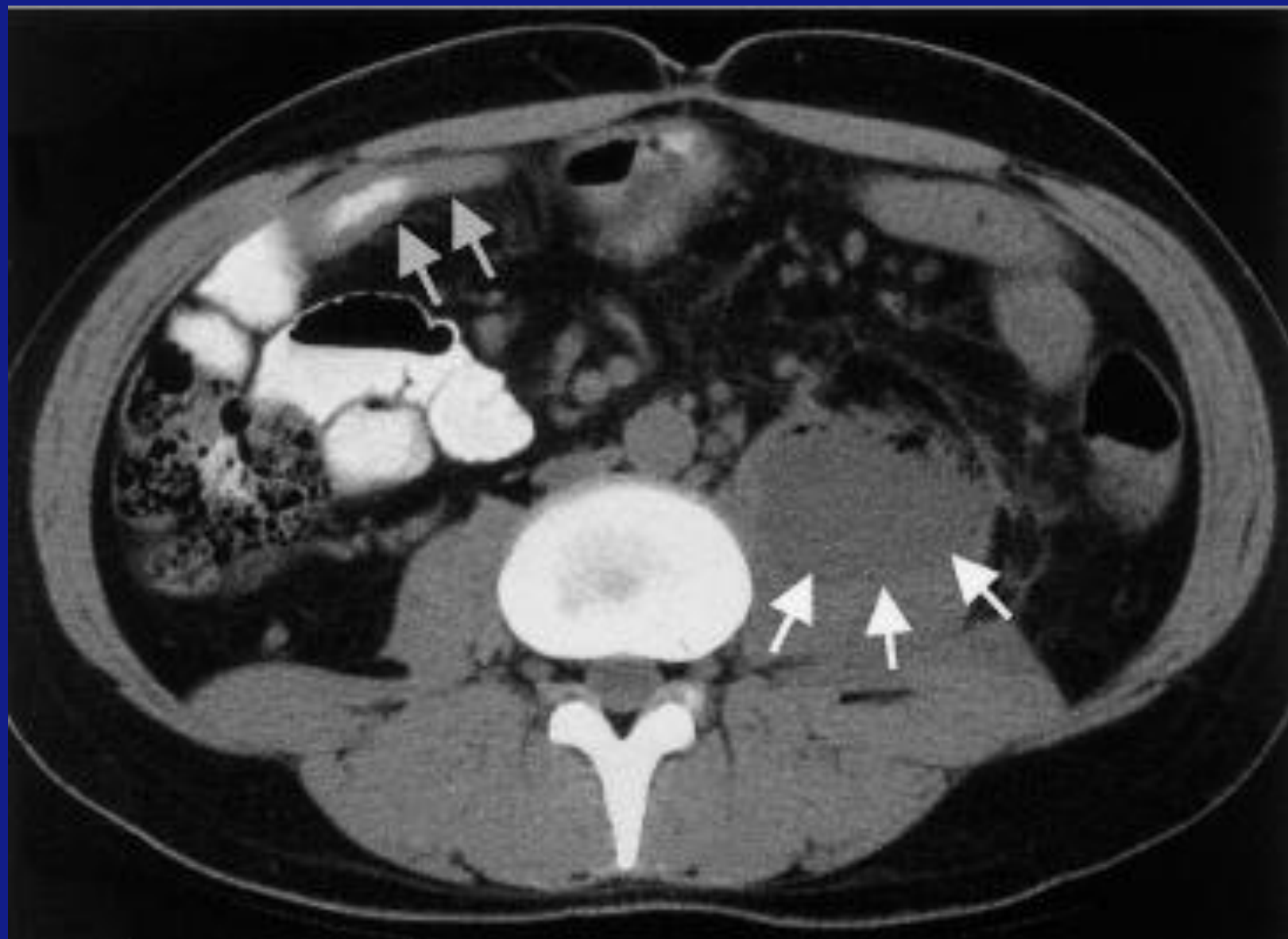

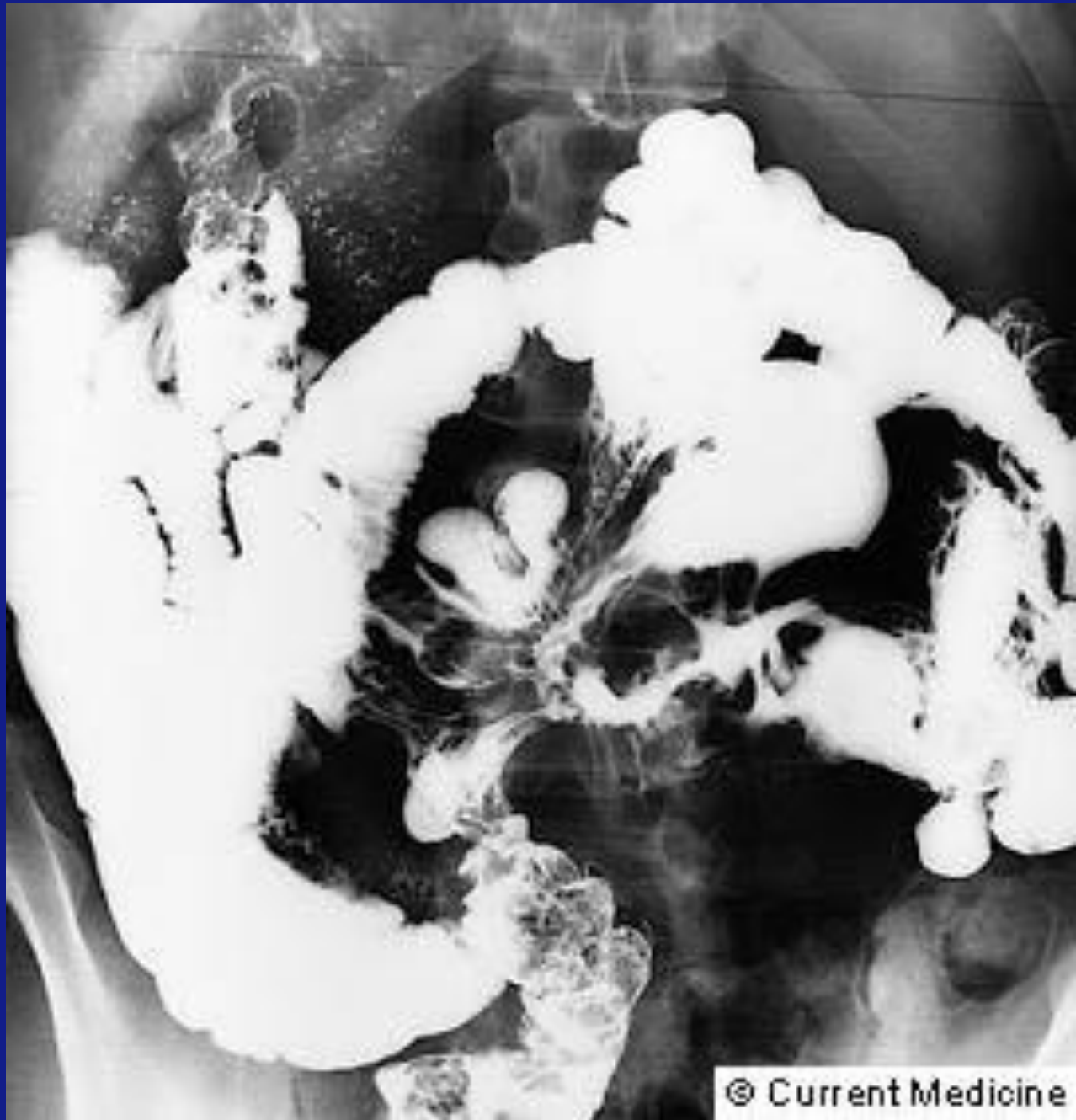ΕΠΙΠΛΟΚΕΣ

CD

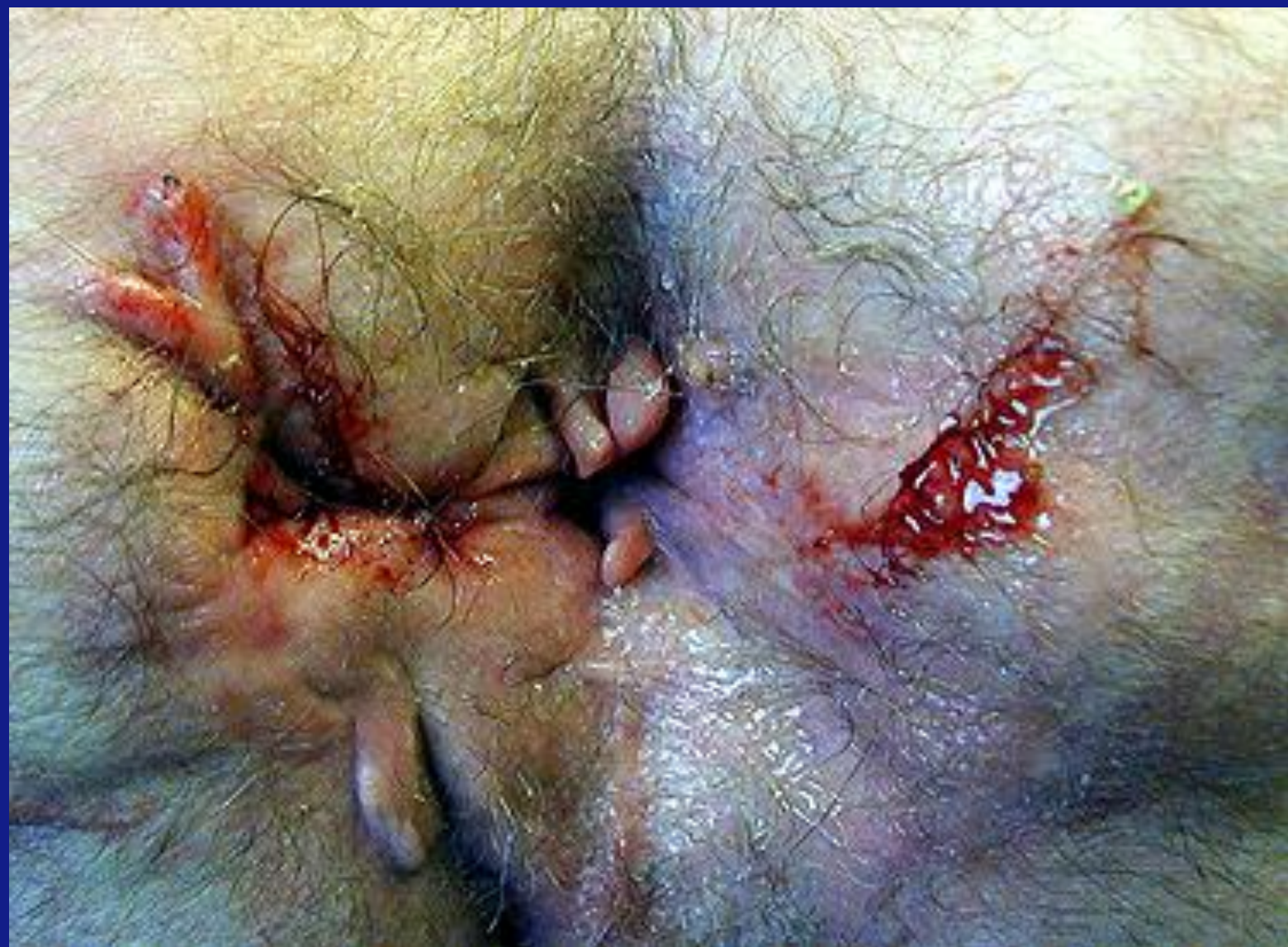- Στενώσεις
- Αποστήματα
- Συρίγγια







© Current Medicine



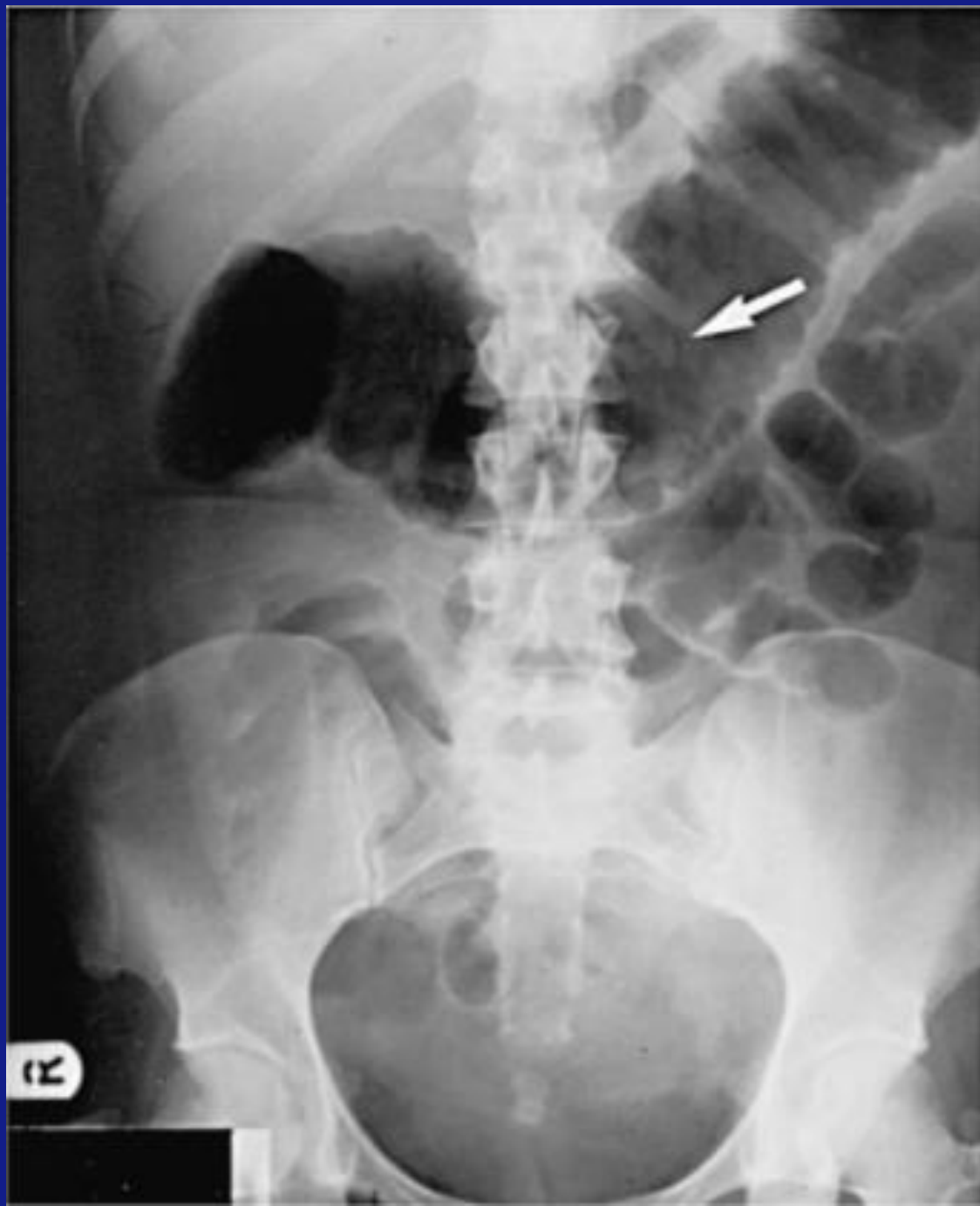ΕΠΙΠΛΟΚΕΣ

CD

- Στενώσεις
- Αποστήματα
- Συρίγγια

UC

- Τοξικό megacolon

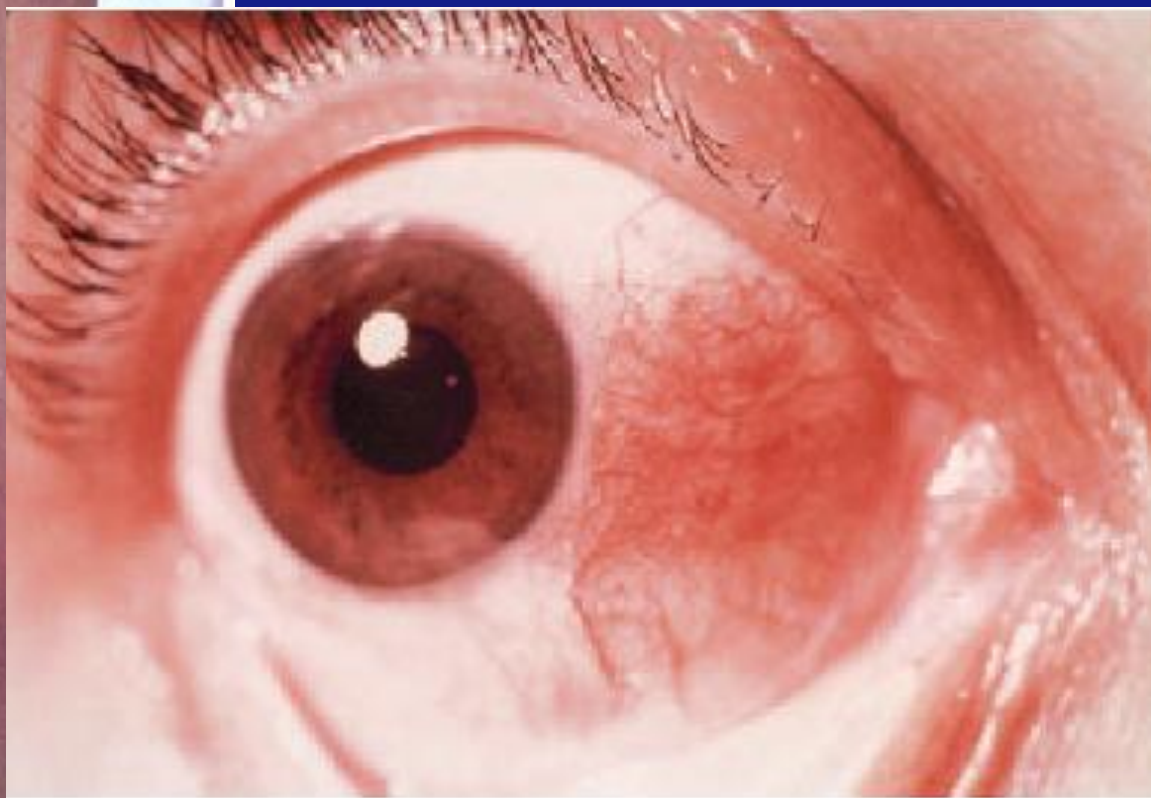
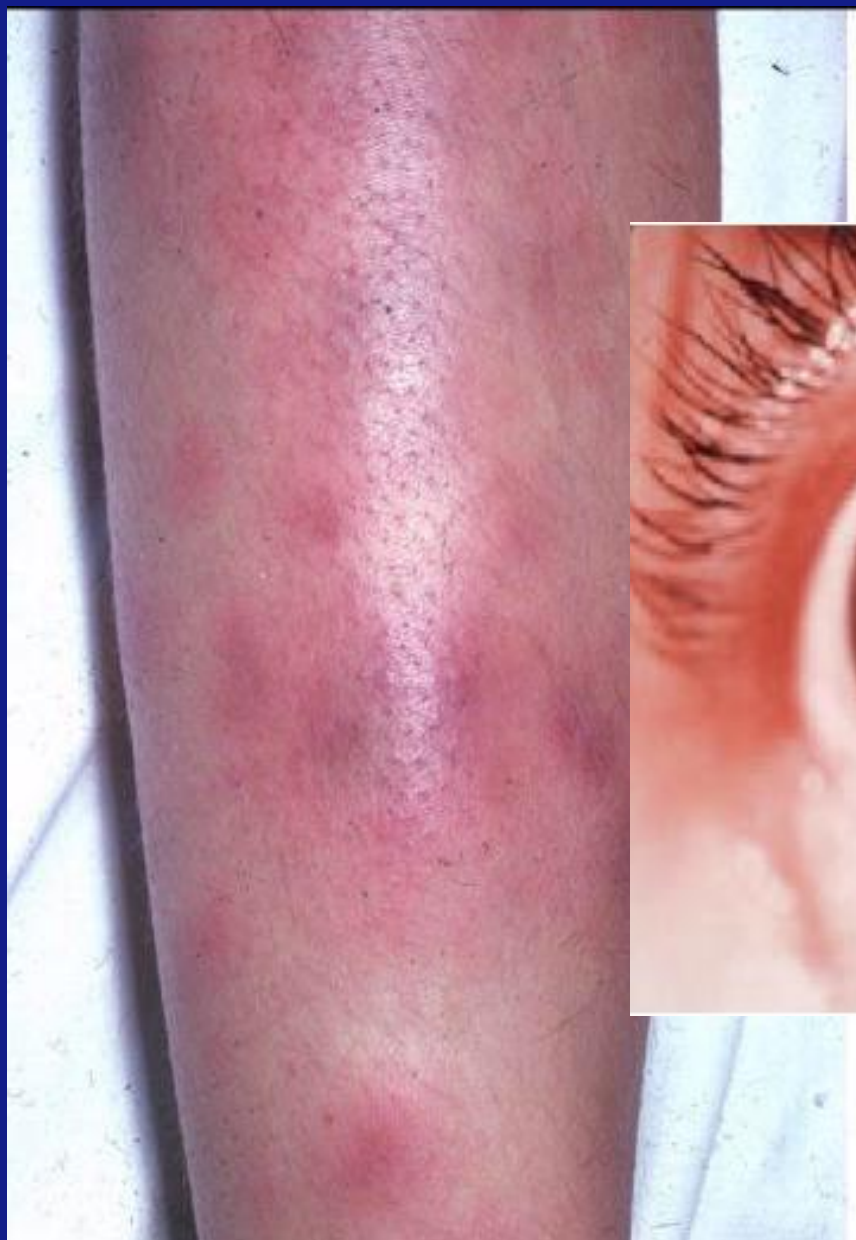

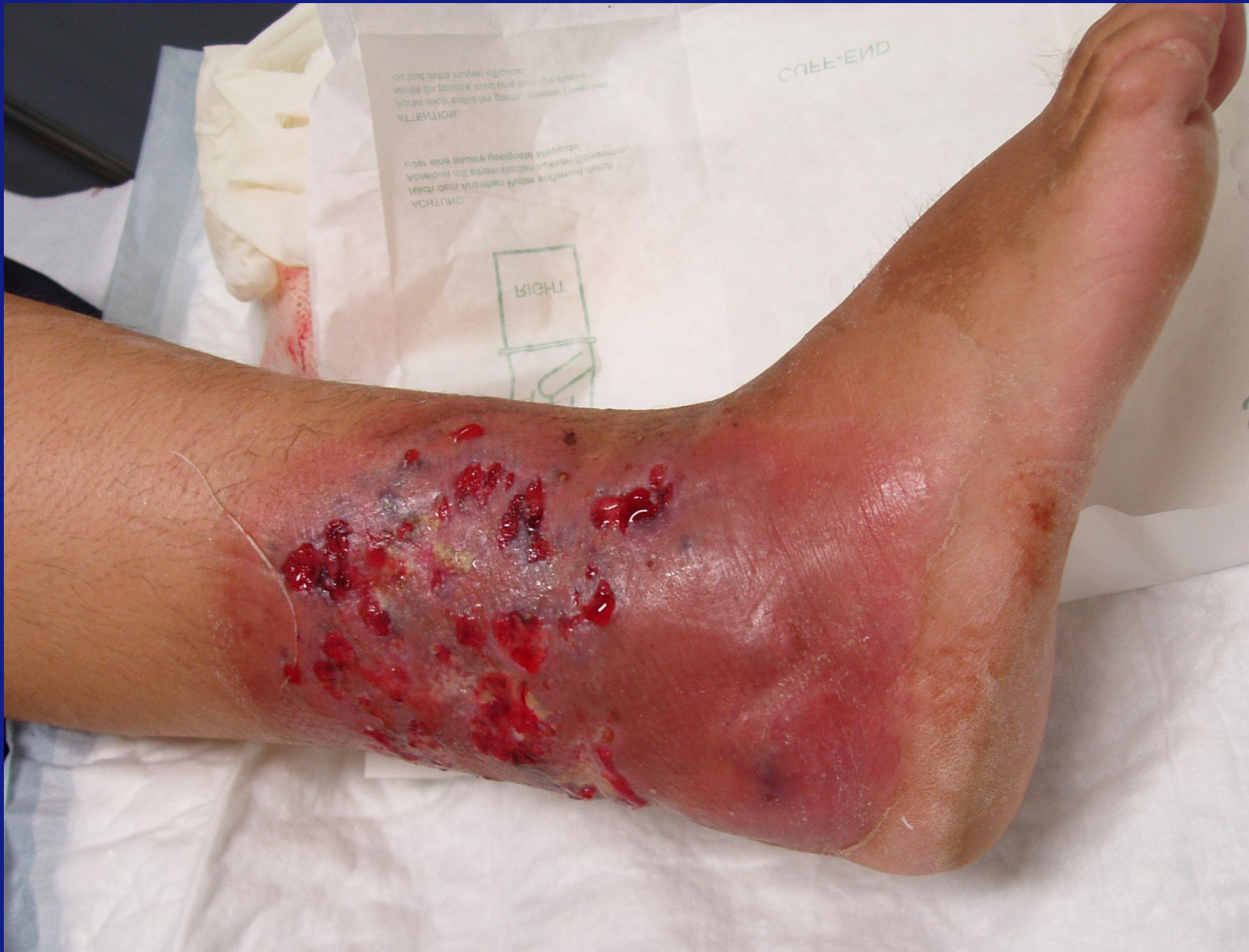ΙΦΝΕ – ΕΞΩΚΕΝΤΡΙΚΕΣ ΕΚΔΗΛΩΣΕΙΣ

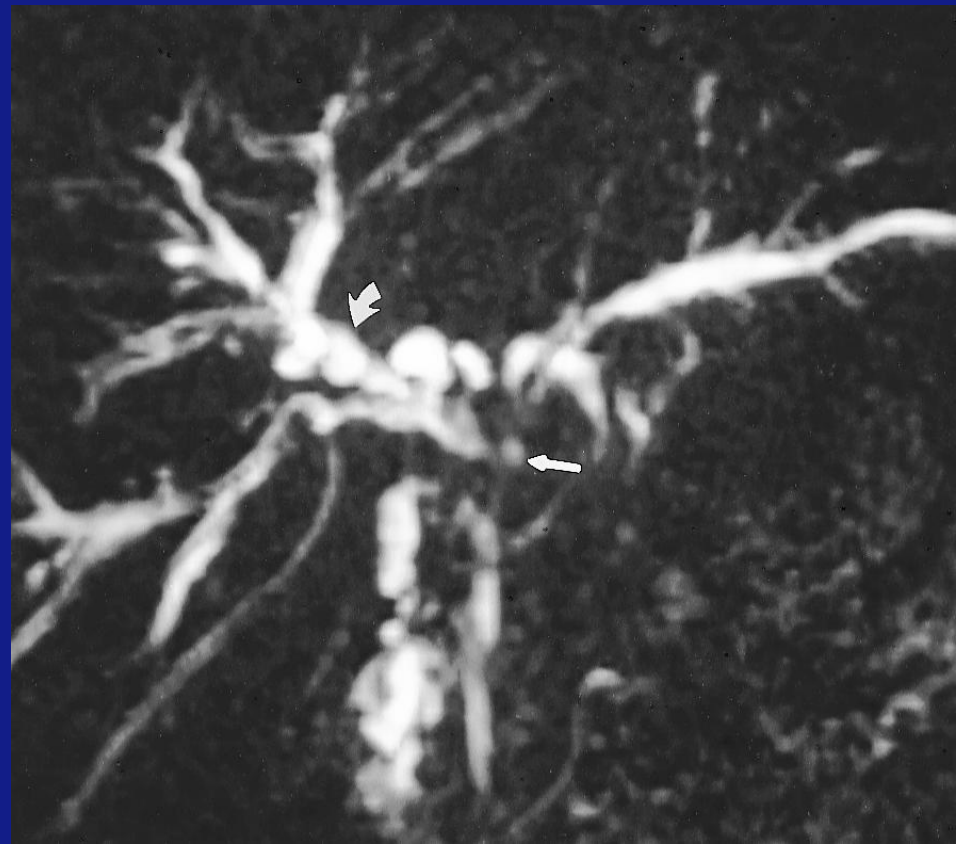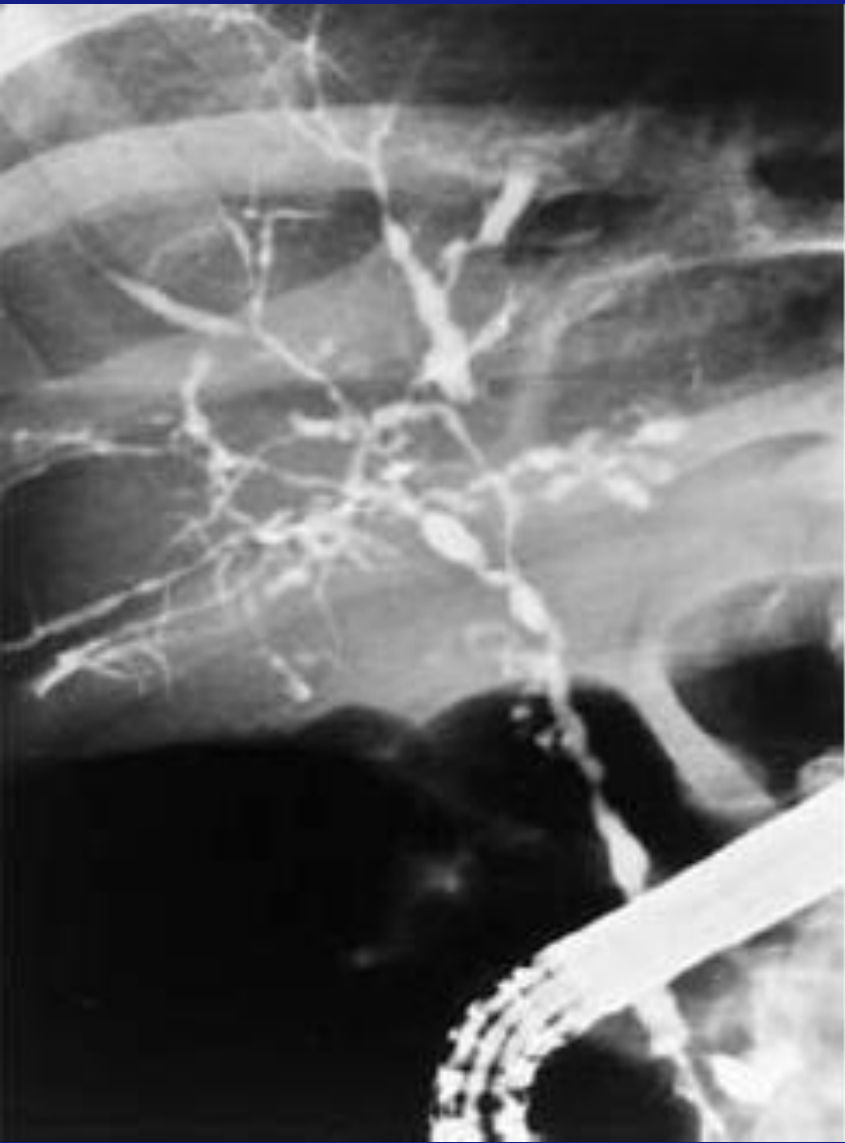- **Αρθρίτιδα**
 - Αγκυλοποιητική σπονδυλίτιδα
 - Ιερολαγονίτιδα (30%)
 - Περιφερική αρθροπάθεια (22%)
 - Πολυαρθρική
 - ολιγοαρθρική
- **Οστεοπόρωση (έως 30%)**
- **Δερματικές εκδηλώσεις**
 - Οζώδες ερύθημα
 - Γαγγραινώδες πυόδερμα
- **Οφθαλμικές εκδηλώσεις**
 - Πρόσθια ραγοειδίτιδα (6,2% CD)
 - επισκληρίτιδα

ΙΦΝΕ – ΕΞΩΕΝΤΕΡΙΚΕΣ ΕΚΔΗΛΩΣΕΙΣ

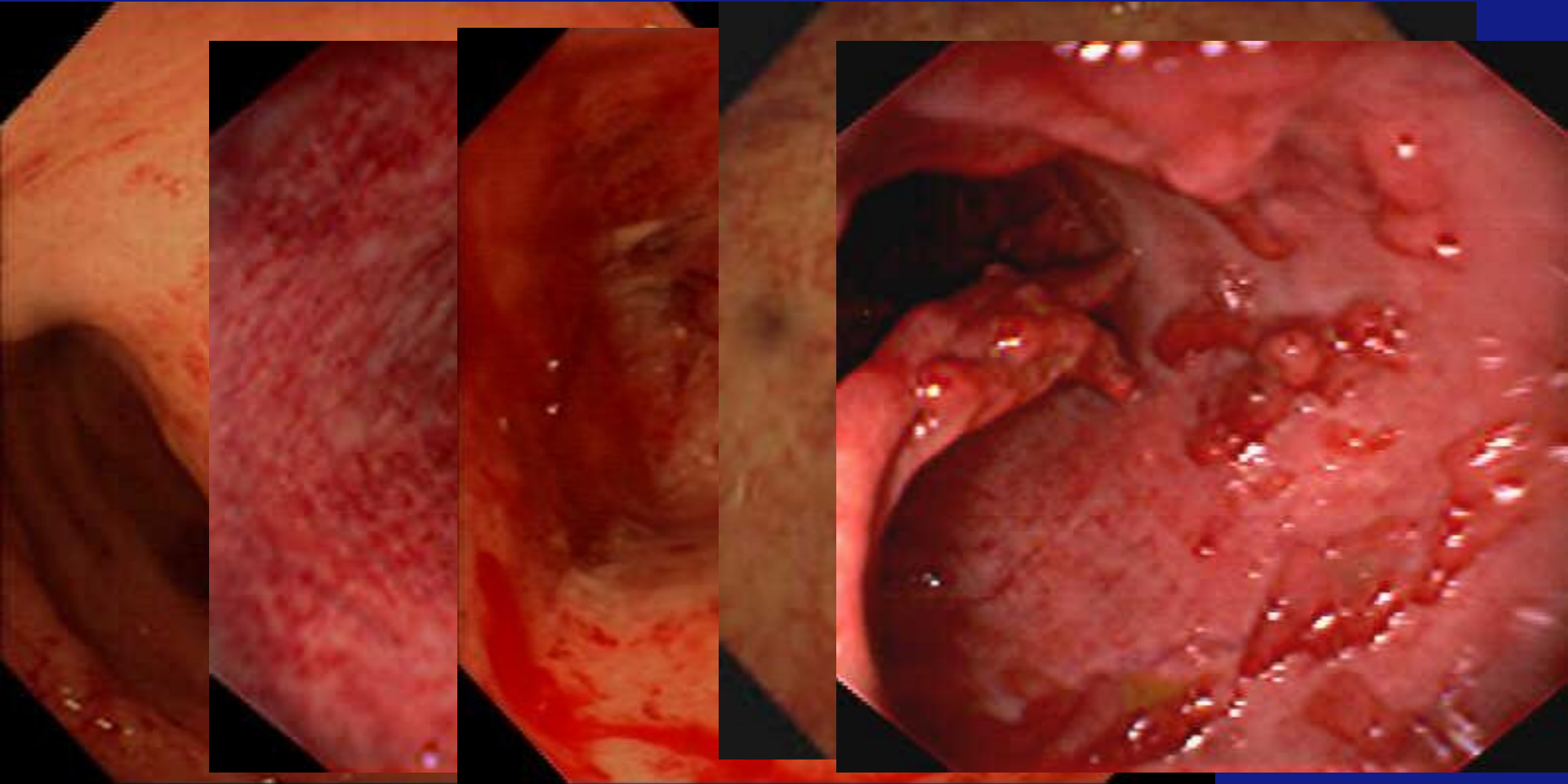
- **Νεφρικές εκδηλώσεις**
 - Νεφρολιθίαση (οξαλικού Ca)
 - Υδρονέφρωση, οπισθοπεριτοναϊκή ίνωση
 - Διάμεση νεφροπάθεια
 - αμυλοείδωση
- **Διαταραχές ήπατος/ χοληφόρων**
 - Χολολιθίαση (25%, CD)
 - NAFLD
 - Χρόνια ενεργός ηπατίτιδα/περιχολαγγειίτιδα (2%, UC)
 - Κοκκιωματώδης ηπατίτιδα
 - Πρωτοπαθής σκληρυντική χολαγγειίτιδα (2,5%)
- **Πνευμονοπάθεια**
 - Παθολογικές λειτουργικές δοκιμασίες αναπνοής
 - Βρογχιολίτιδα, BOOP, διάμεση πνευμονίτιδα
- **Θρομβοφιλία**



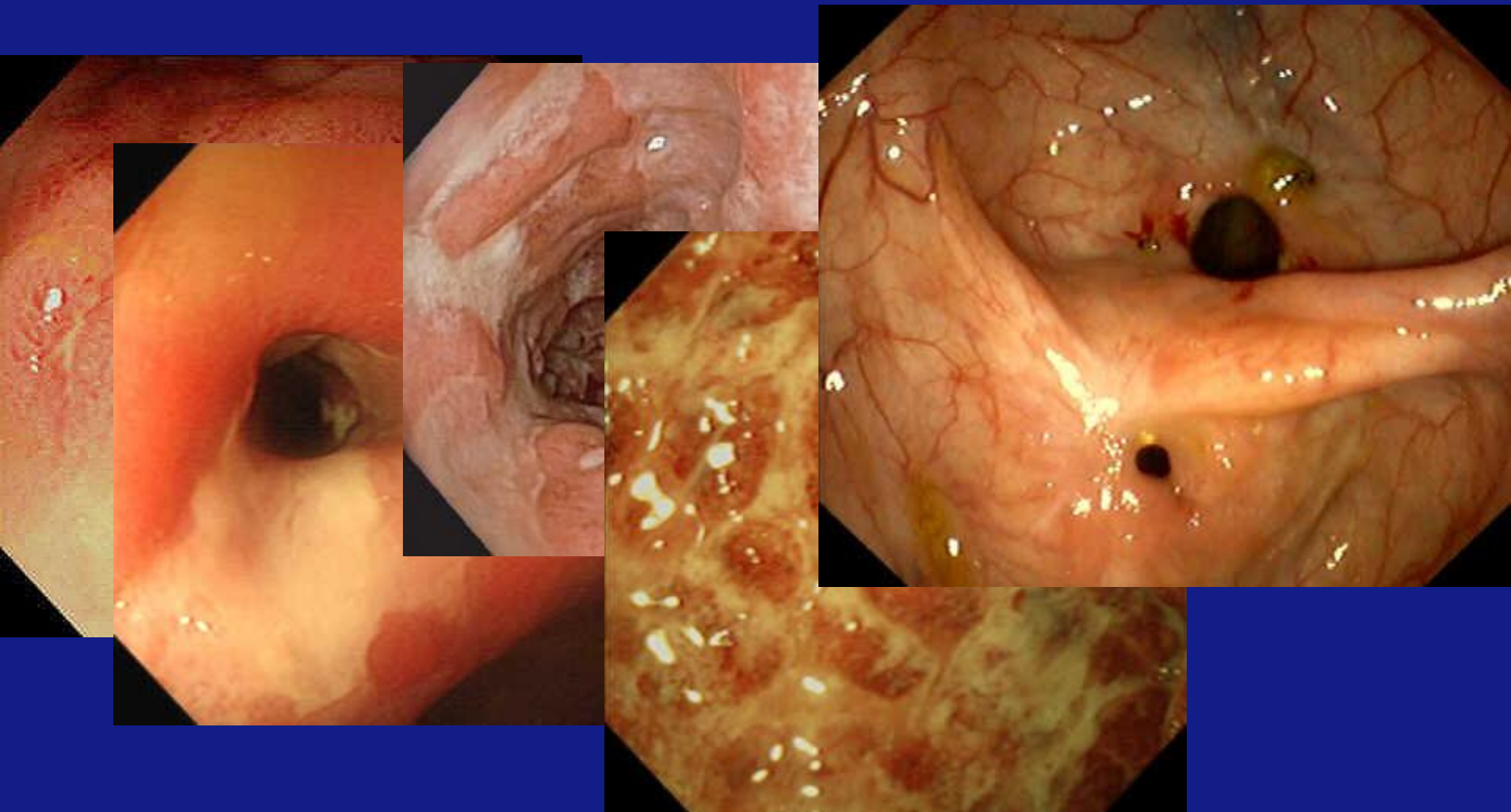




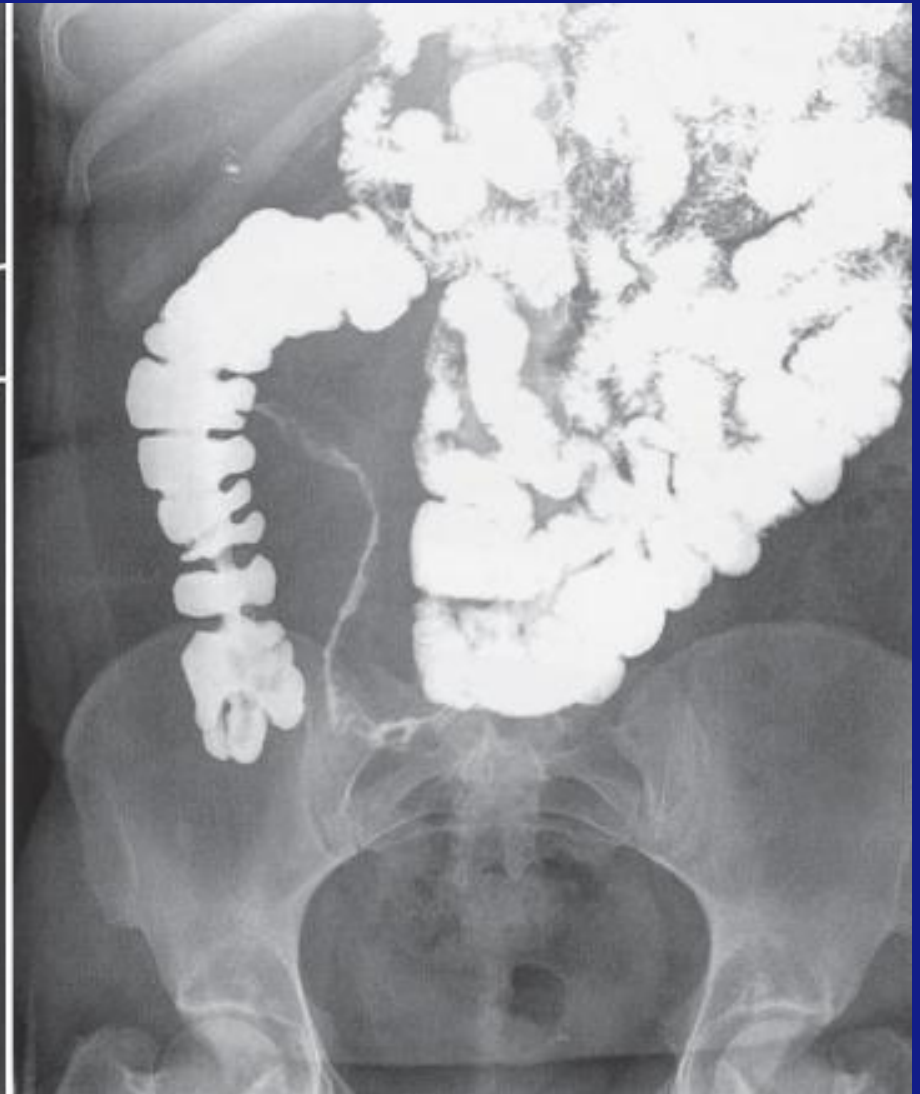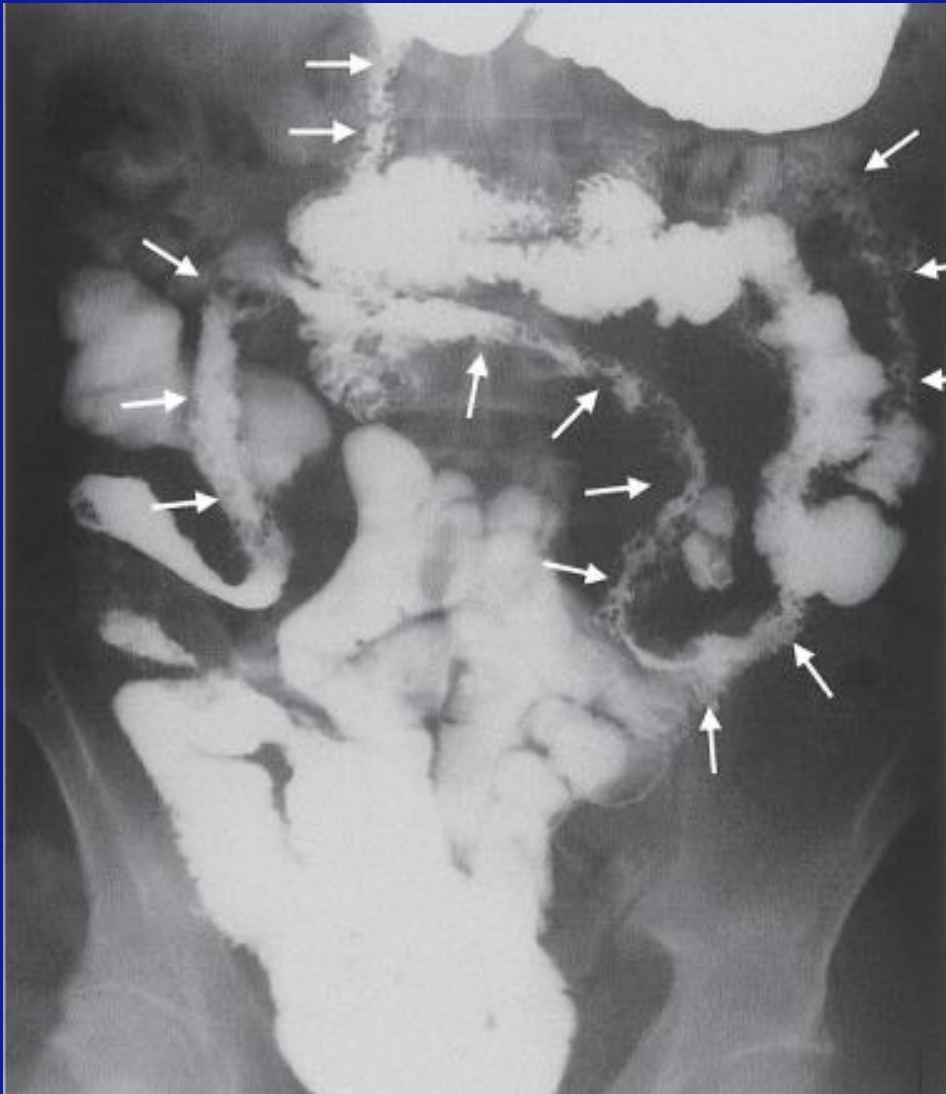ΕΝΔΟΣΚΟΠΗΣΗ



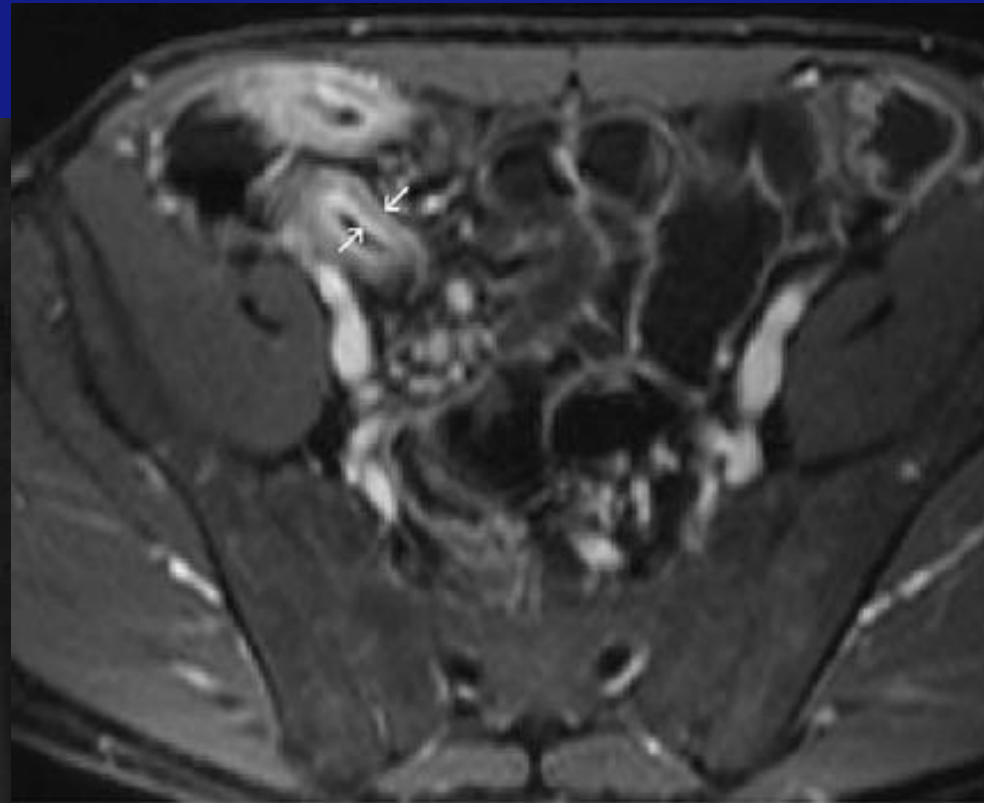
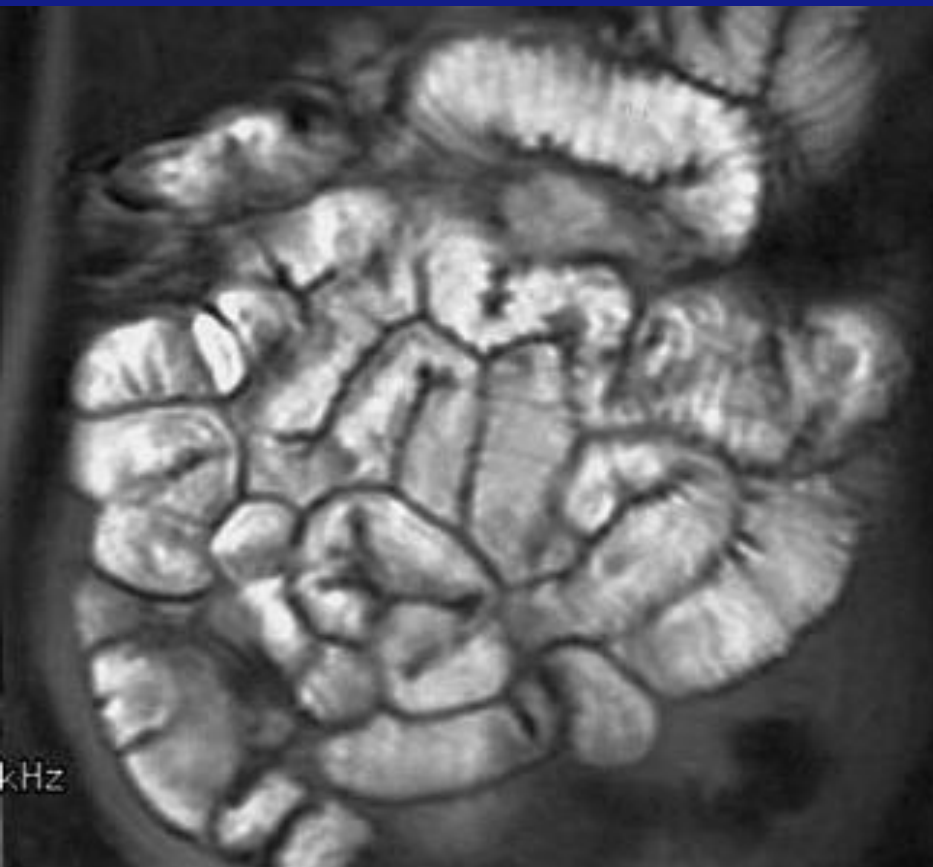
ΕΝΔΟΣΚΟΠΗΣΗ

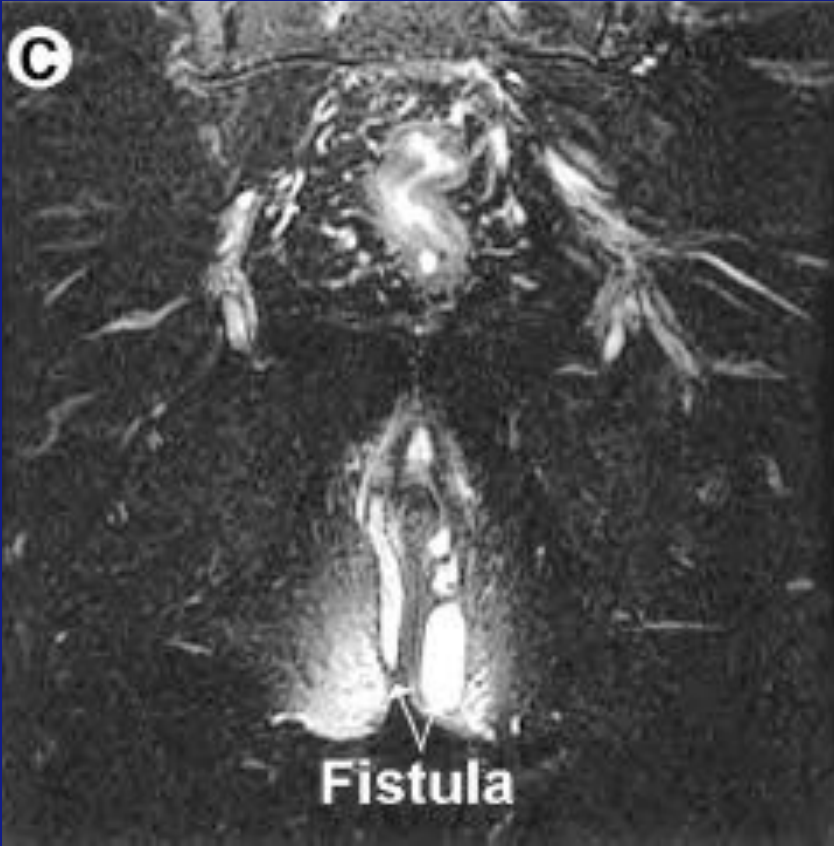


ΔΙΑΒΑΣΗ ΛΕΠΤΟΥ ΕΝΤΕΡΟΥ ΕΝΤΕΡΟΚΛΥΣΗ

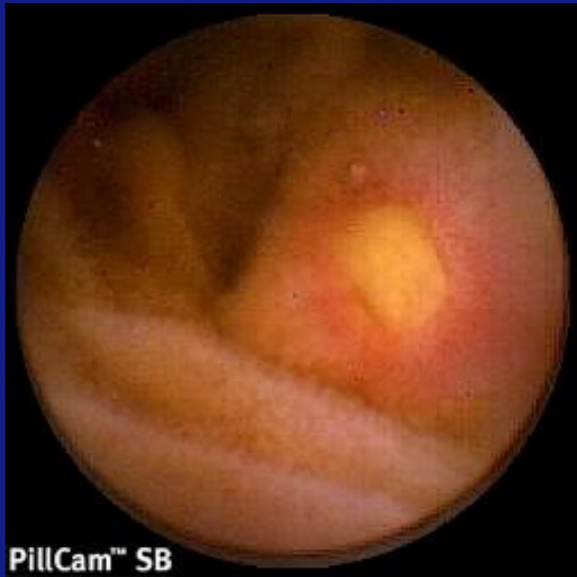

MRI λεπτού εντέρου

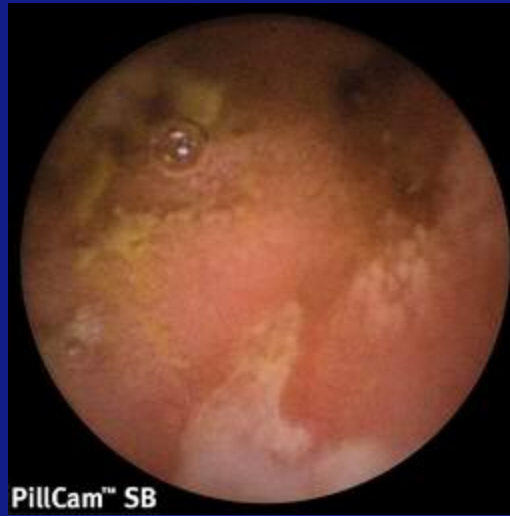



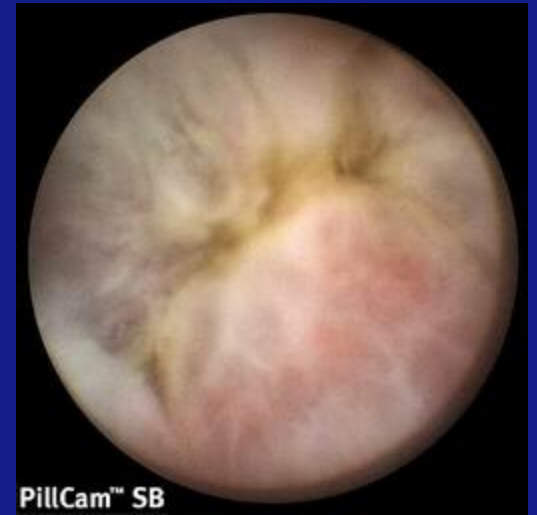Video Capsule Endoscopy



PillCam™ SB

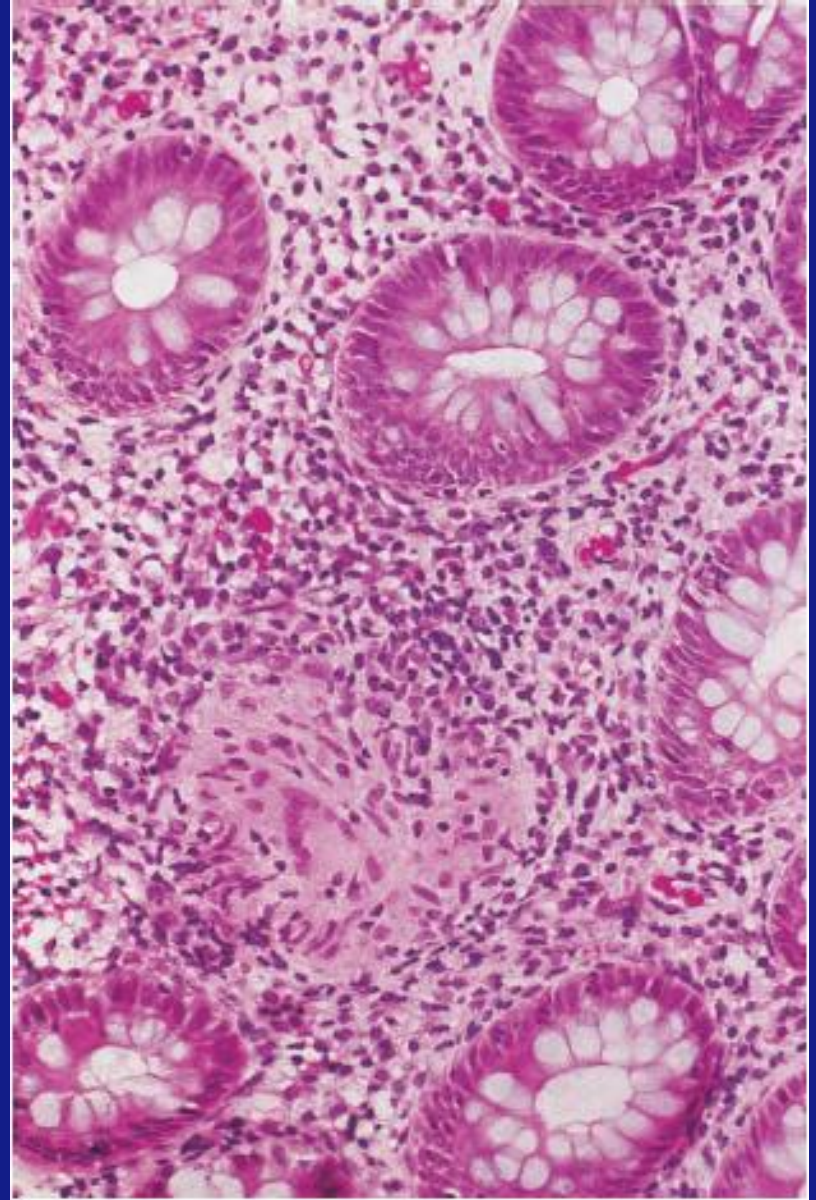
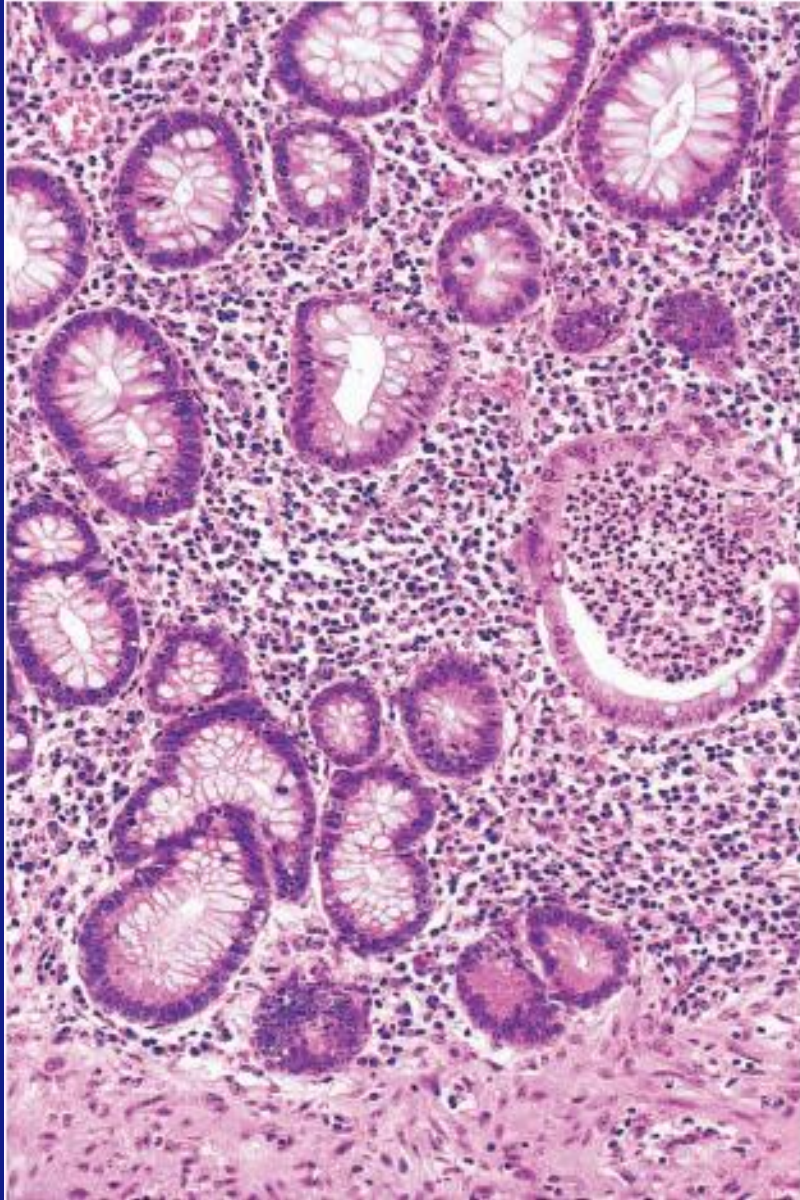


PillCam™ SB



PillCam™ SB

ΙΦΝΕ - ΙΣΤΟΛΟΓΙΚΑ ΧΑΡΑΚΤΗΡΙΣΤΙΚΑ



ΕΛΚΩΔΗΣ ΚΟΛΙΤΙΔΑ & ΚΑΡΚΙΝΟΣ

Διάρκεια νόσου

Ηλικία διάγνωσης

Έκταση νόσου

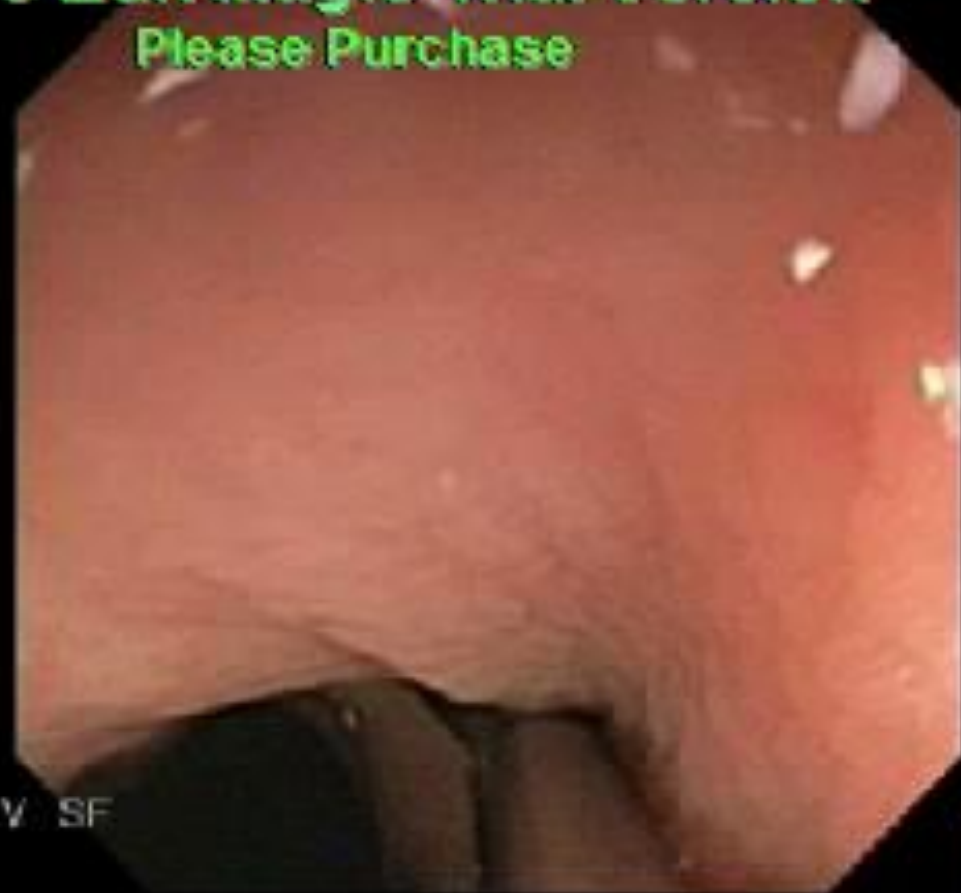Πρωτοπαθής σκληρυντική
χολαγγειίτιδα

- Αθροιστική επίπτωση καρκίνου:
 - 2,5% στα 20 χρόνια
 - 7,6% στα 30 χρόνια
 - 10,8% στα 40 χρόνια

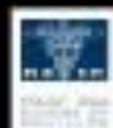British Society of Gastroenterology 2004

- Screening κολοσκόπηση στα 8-10 έτη
- Ενδοσκοπική παρακολούθηση
 - Ανά 3 έτη τη δεύτερη δεκαετία της νόσου
 - Ανά 2 έτη την τρίτη δεκαετία της νόσου
 - Κατόπιν, ανά έτος
 - PSC, ανά έτος
- Βιοψίες από τα 4 τεταρτημόρια ανα 10 cm (ανά 5 cm στο κατώτερο σιγμοειδές/ορθό).

Video Edit Magic Trial Version
Please Purchase



CE AC HF TV SF
DR WAYE




Video Edit Magic Trial Version
Please Purchase

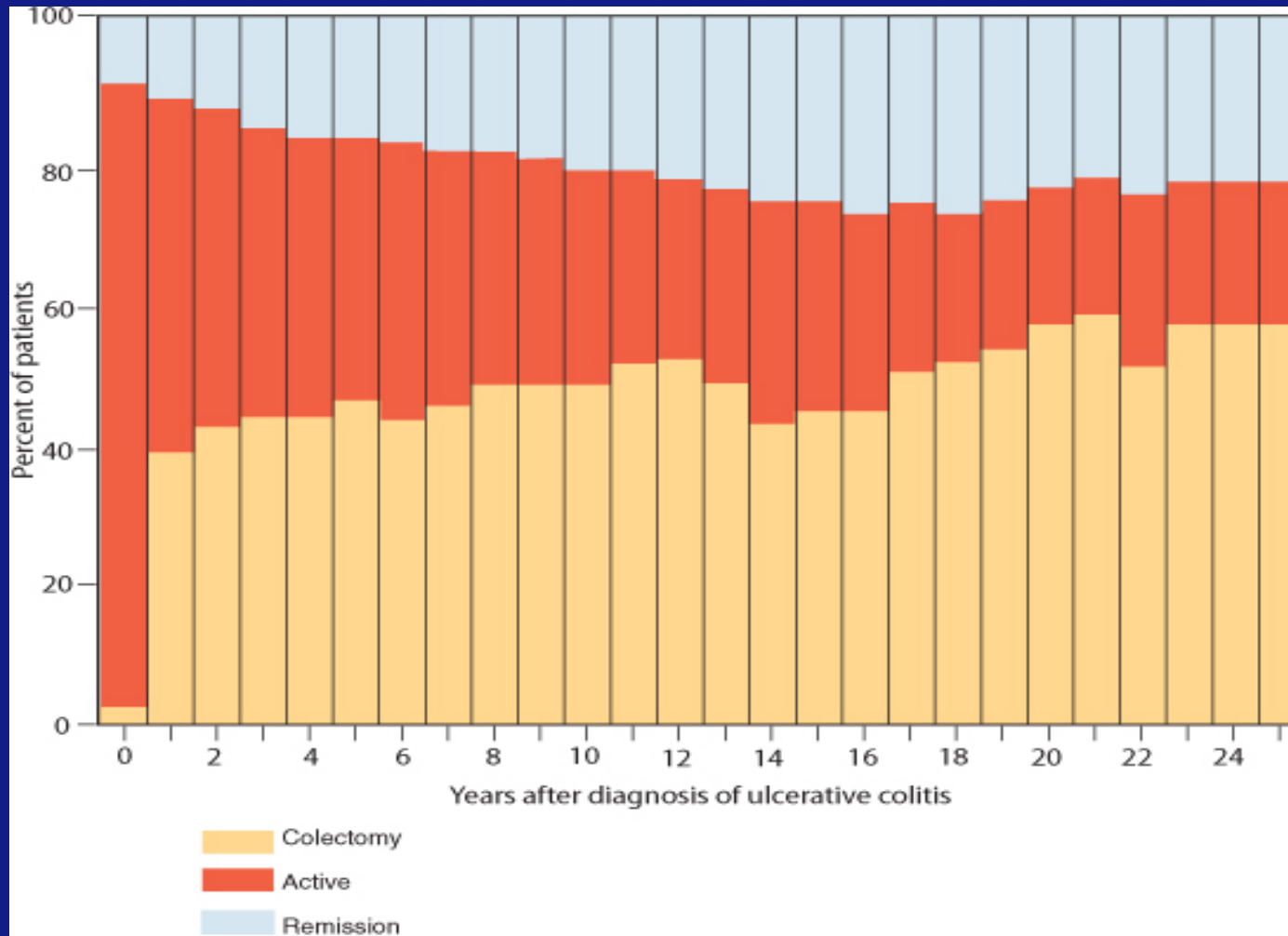
27/07/2001
10:33:33

Ex:4 Gr:N

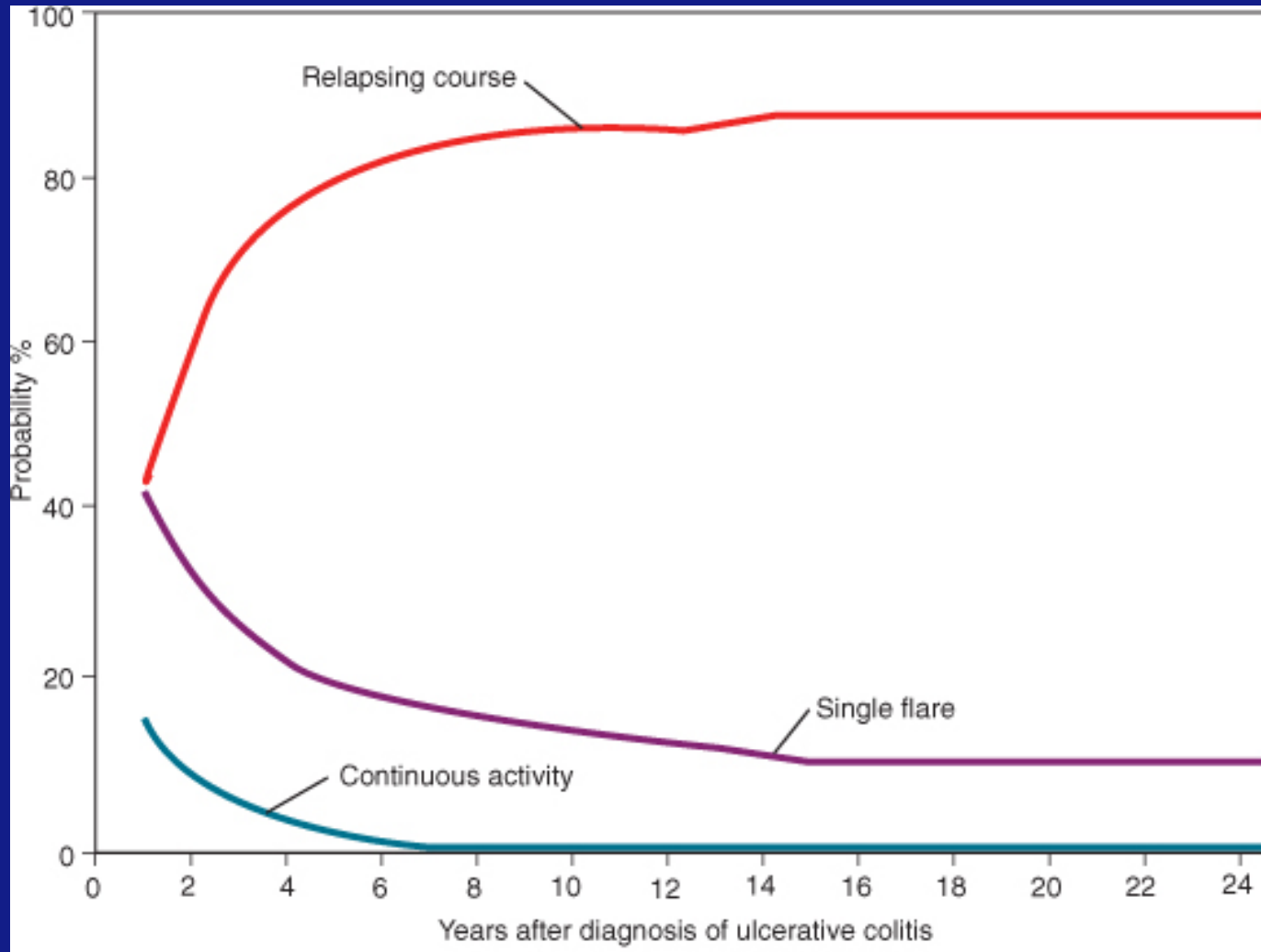
Dr. Kießlich



Πορεία – πρόγνωση (UC)

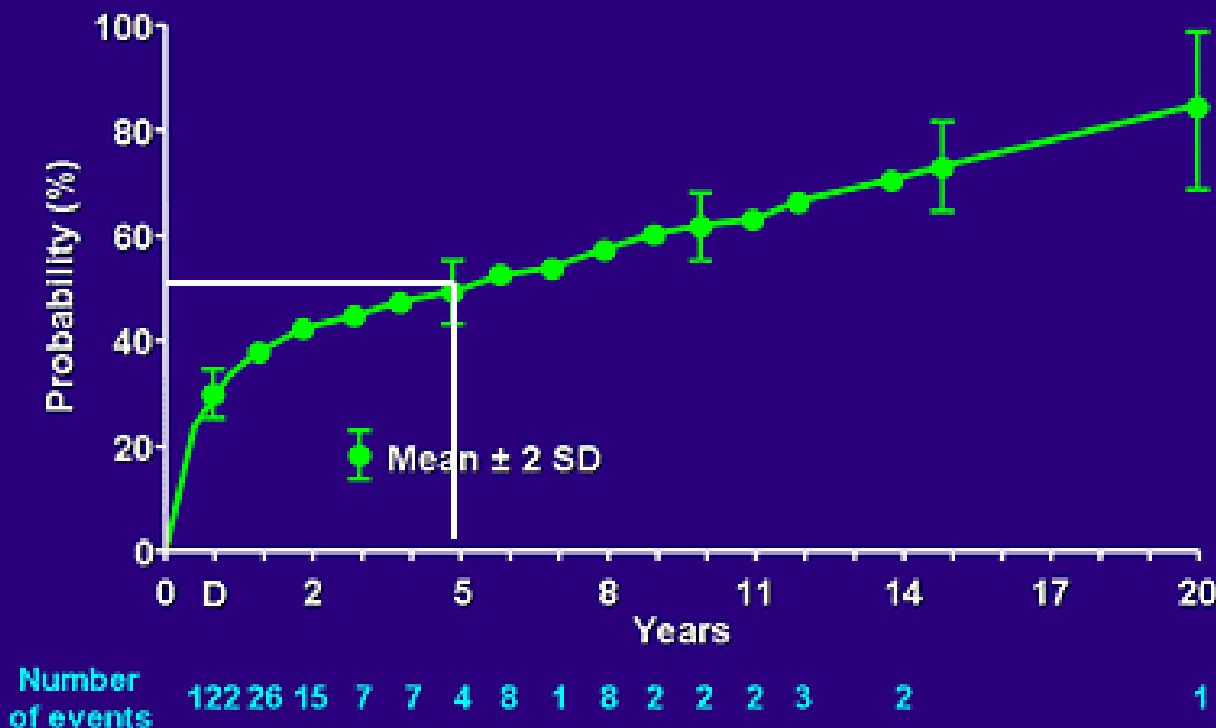


Πορεία – πρόγνωση (UC)



- 30-60% υποτροπή τον 1^ο χρόνο

Cumulative Probability of Surgical Intervention in Crohn's Disease



Munkholm P, et al. *Gastroenterology*. 1993;105:1716-1723.

>50% κορτιζονοεξαρτώμενη/ κορτιζονοάντοχη νόσο



ΘΕΡΑΠΕΙΑ IBD

- Φαρμακευτική
- Χειρουργική
- Διατροφική
- Επίτευξη της ύφεσης
- Διατήρηση της ύφεσης
- Θεραπεία επιπλοκών

ΕΛΚΩΔΗΣ ΚΟΛΙΤΙΔΑ

ΚΛΙΝΙΚΗ ΒΑΡΥΤΗΤΑ - ACG

- **Ήπια**

- < 4 κενώσεις ημερησίως με ή χωρίς αίμα
- Όχι σημεία συστηματικής τοξικότητας
- Φυσιολογική ΤΚΕ

- **Μέτρια**

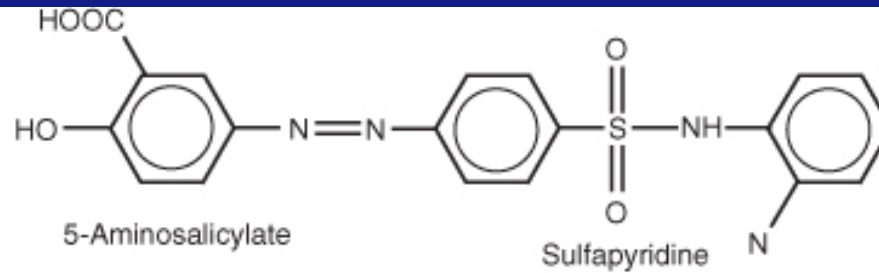
- ≥ 4 κενώσεις ημερησίως
- Ελάχιστη τοξικότητα

- **Βαρειά**

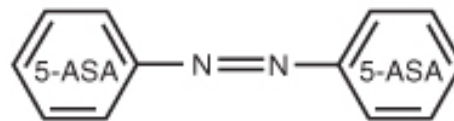
- >6 αιματηρές κενώσεις ημερησίως
- Σημεία συστηματικής τοξικότητας
 - Πυρετός
 - Ταχυκαρδία
 - Αναιμία
 - Υψηλή ΤΚΕ

5-ASA

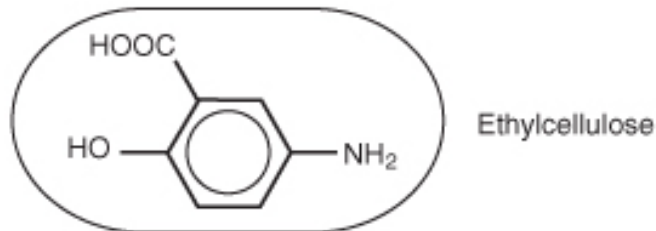
Sulfasalazine
(Azulfidine®)



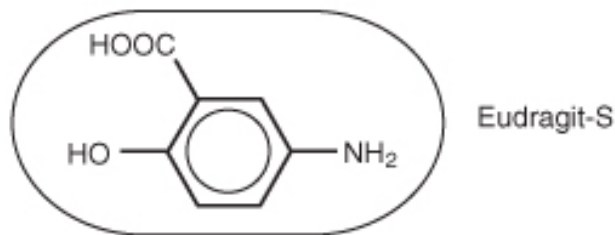
Olsalazine
(Dipentum®)



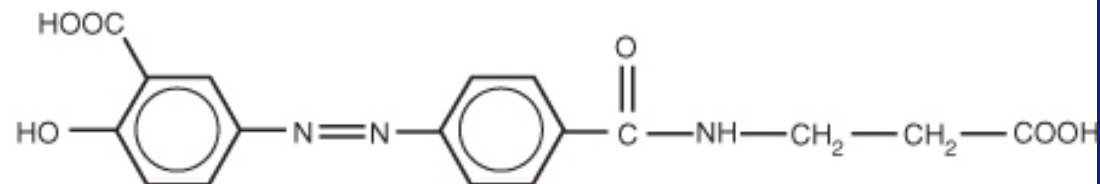
Mesalamine
(Pentasa®)



Mesalamine
(Asacol®)



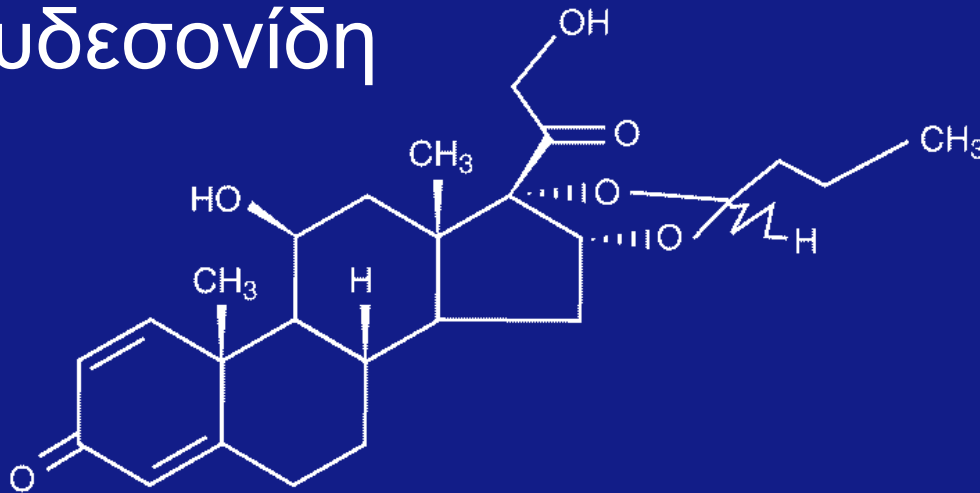
Balsalazide
(Colazal®)



Κορτικοστεροειδή

- Prednisolone
- Methylprednisolone
- Hydrocortisone

- βουδεσονίδη



Αντιβιοτικά

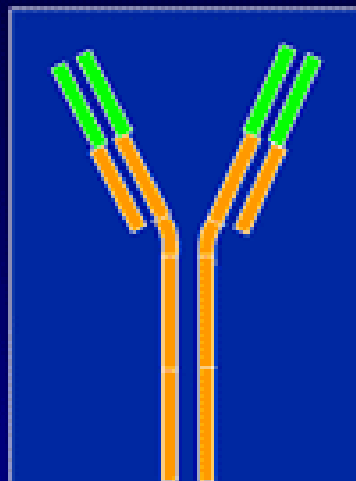
- Μετρονιδαζόλη (CD)
- Σιπροφλοξασίνη (CD)

Ανοσοκατασταλτικά

- Αζαθιοπρίνη (UC, CD)
- 6-μερκαπτοπουρίνη (UC, CD)
- Μεθοτρεξάτη (CD)
- Κυκλοσπορίνη (UC)
- Tacrolimus (CD)

Anti-TNF α

Construct of Anti-TNF- α Biologic Agents

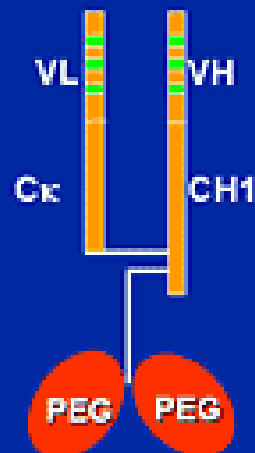


Chimeric

Infliximab

IgG₁ isotype


75% human



**Pegylated
Humanized**

**CDP870
Certolizumab**

95% human



Human

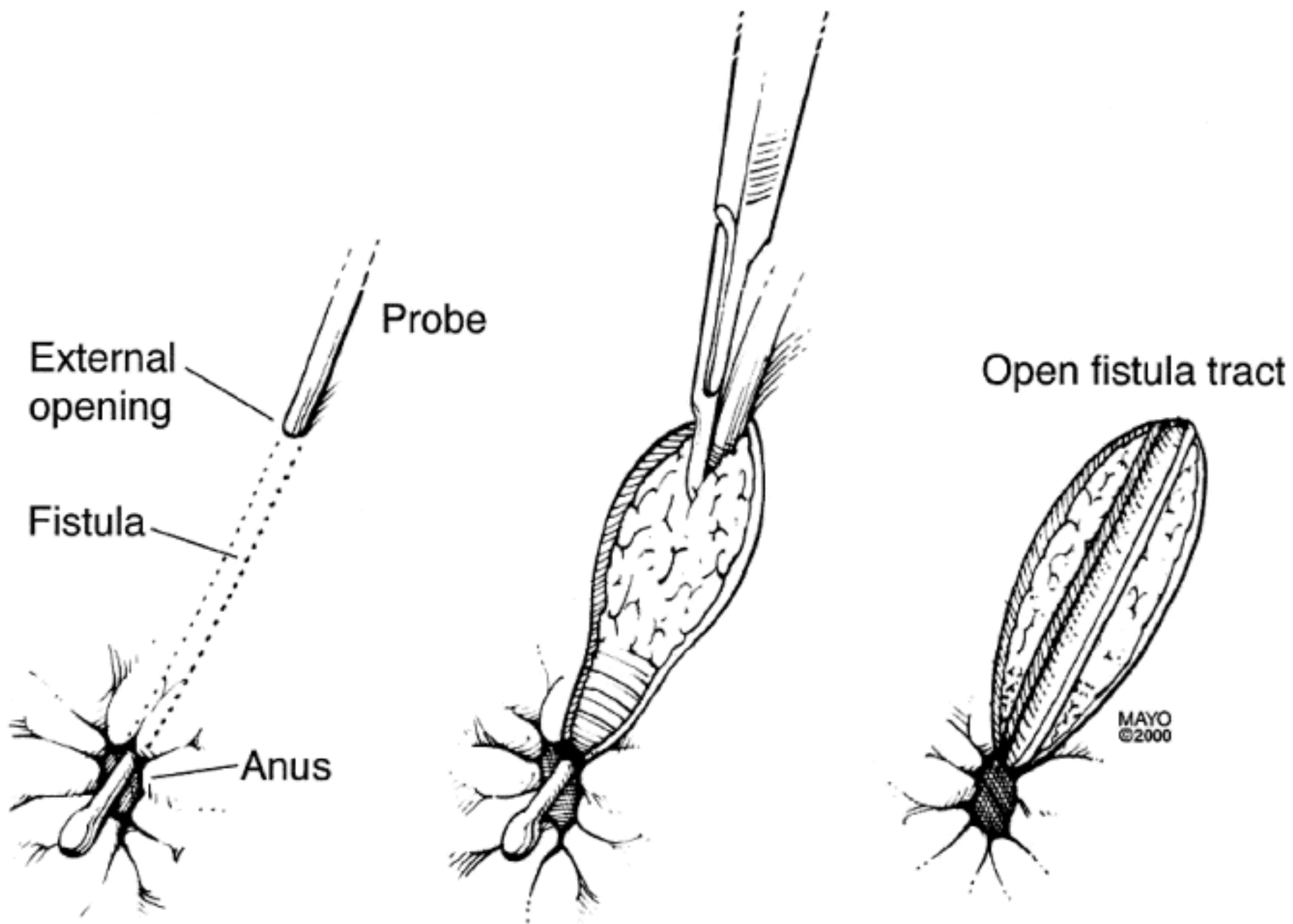
**D2E7
Adalimumab**

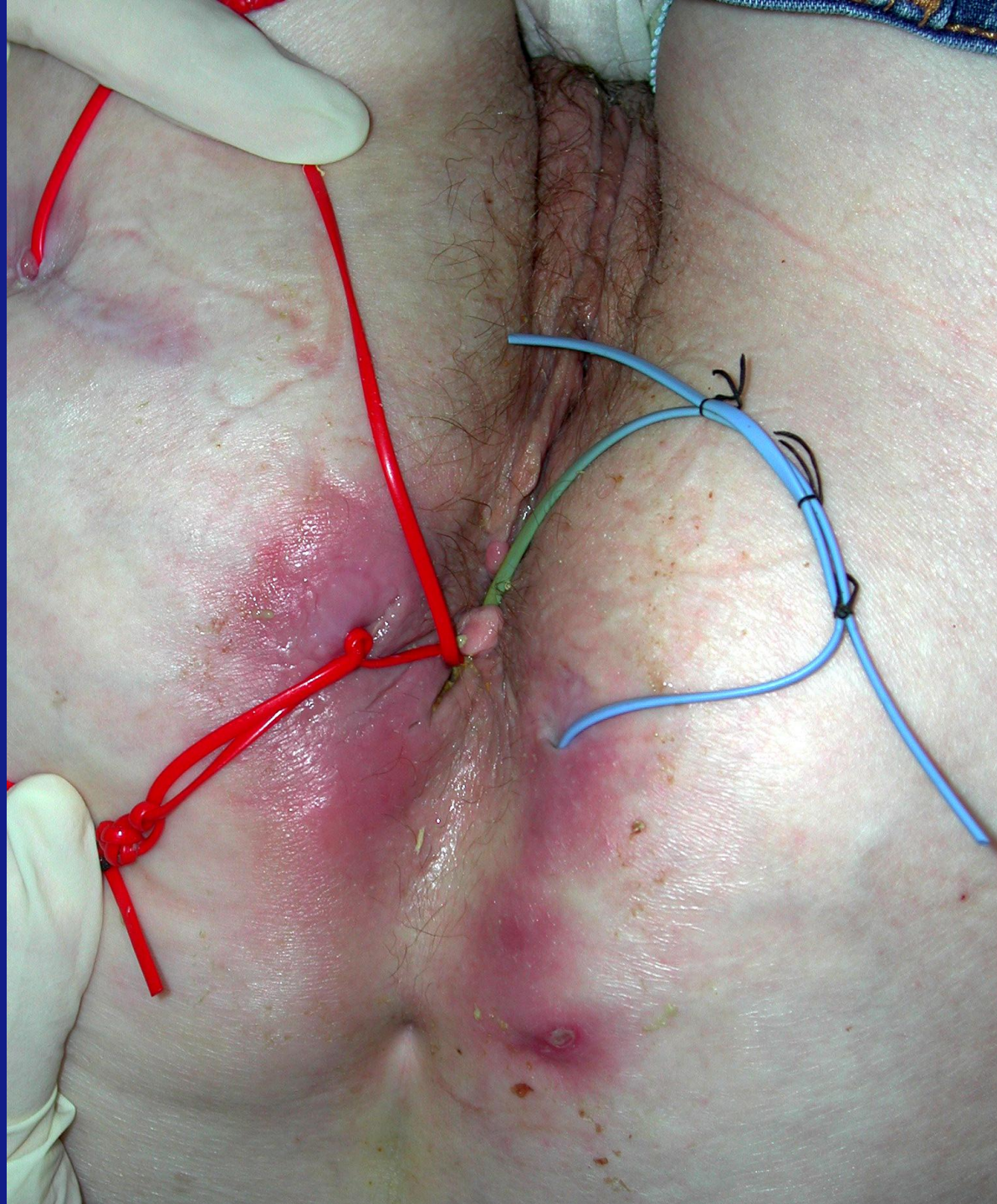IgG₁ isotype

100% human

Νόσος Crohn – χειρουργική θεραπεία

- Παροχέτευση αποστημάτων
- Οξείες επιπλοκές (ειλεός)
- Εντοπισμένη ειλεϊκή νόσος με στενωτικά φαινόμενα
- Στενώσεις λεπτού εντέρου
- Περιπρωκτική νόσος

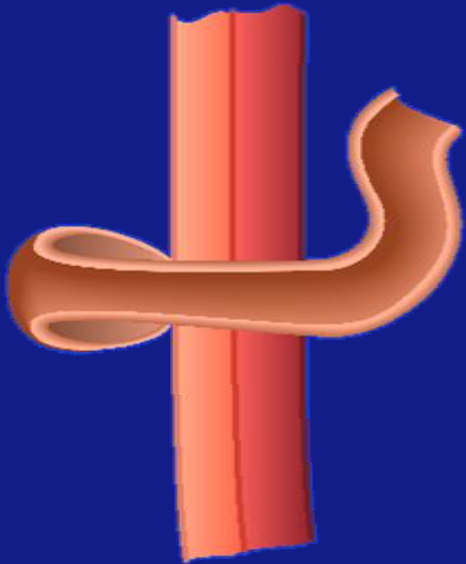




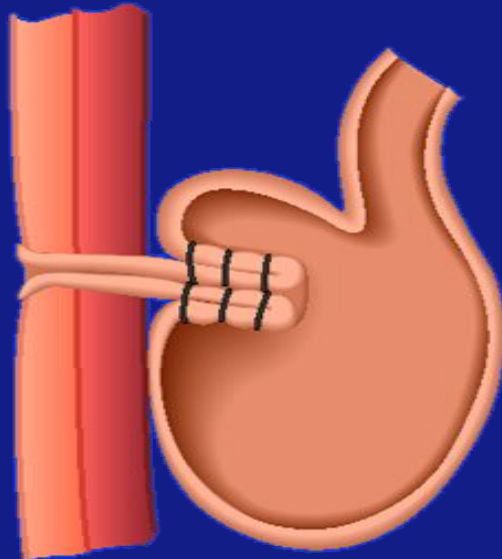
Ελκώδης κολίτιδα – χειρουργική θεραπεία

- Μη ελεγχόμενη αιμορραγία
- Τοξικό megacolon – διάτρηση
- Ανθεκτική νόσος
- Δυσανεξία στη φαρμακευτική θεραπεία
- Δυσπλασία / καρκίνος

**Conventional ileostomy
(Brooke)**



**Continent ileostomy
(Kock pouch)**



**Ileoanal anastomosis
with reservoir**

