

ΟΞΕΙΑ ΚΟΙΛΙΑ

Ε. Ι. Γιαμαρέλλος-Μπουρμπούλης



ΕΛΛΗΝΙΚΗ ΔΗΜΟΚΡΑΤΙΑ
Εθνικόν και Καποδιστριακόν
Πανεπιστήμιον Αθηνών
—ΙΔΡΥΘΕΝ ΤΟ 1837—

Καθηγητής Παθολογίας
Δ΄ Παθολογική Κλινική

Ιατρική Σχολή Πανεπιστημίου Αθηνών

Διευθυντής Προγράμματος Μεταπτυχιακών Σπουδών «Λοιμωξιολογία»

Gastprofessor, Center for Sepsis Control and Care,
Jena University Hospital, Deutschland

President: *European Shock Society*



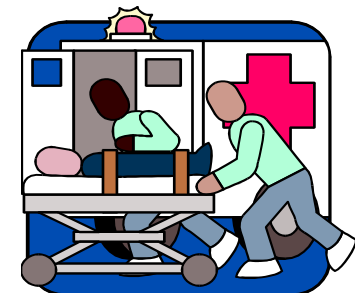Center for Sepsis
Control & Care

ΟΡΙΣΜΟΣ

Κάθε οξεία επώδυνη κατάσταση της κοιλίας που δύναται να εξελιχθεί ταχύτατα ώστε να θέσει σε κίνδυνο τη ζωή του ασθενούς και η οποία χρήζει συνεχούς χειρουργικής παρακολούθησης ή/και αντιμετώπισης

ΑΞΙΟΛΟΓΗΣΗ ΤΟΥ ΑΣΘΕΝΟΥΣ

- ΙΣΤΟΡΙΚΟ
- ΑΝΤΙΚΕΙΜΕΝΙΚΗ ΕΞΕΤΑΣΗ
- Εργαστηριακές εξετάσεις
- Απεικονιστικές εξετάσεις



ΑΝΤΙΚΕΙΜΕΝΙΚΗ ΕΞΕΤΑΣΗ

- Επισκόπηση
- Ακρόαση
- Επίκρουση
- Ψηλάφηση
- ΔΑΚΤΥΛΙΚΗ ΕΞΕΤΑΣΗ
- ΠΡΟΣΟΧΗ: η αντικειμενική εξέταση δεν περιλαμβάνει μόνο την κοιλία

ΚΥΡΙΟΤΕΡΑ ΑΙΤΙΑ ΟΞΕΙΑΣ ΚΟΙΛΙΑΣ

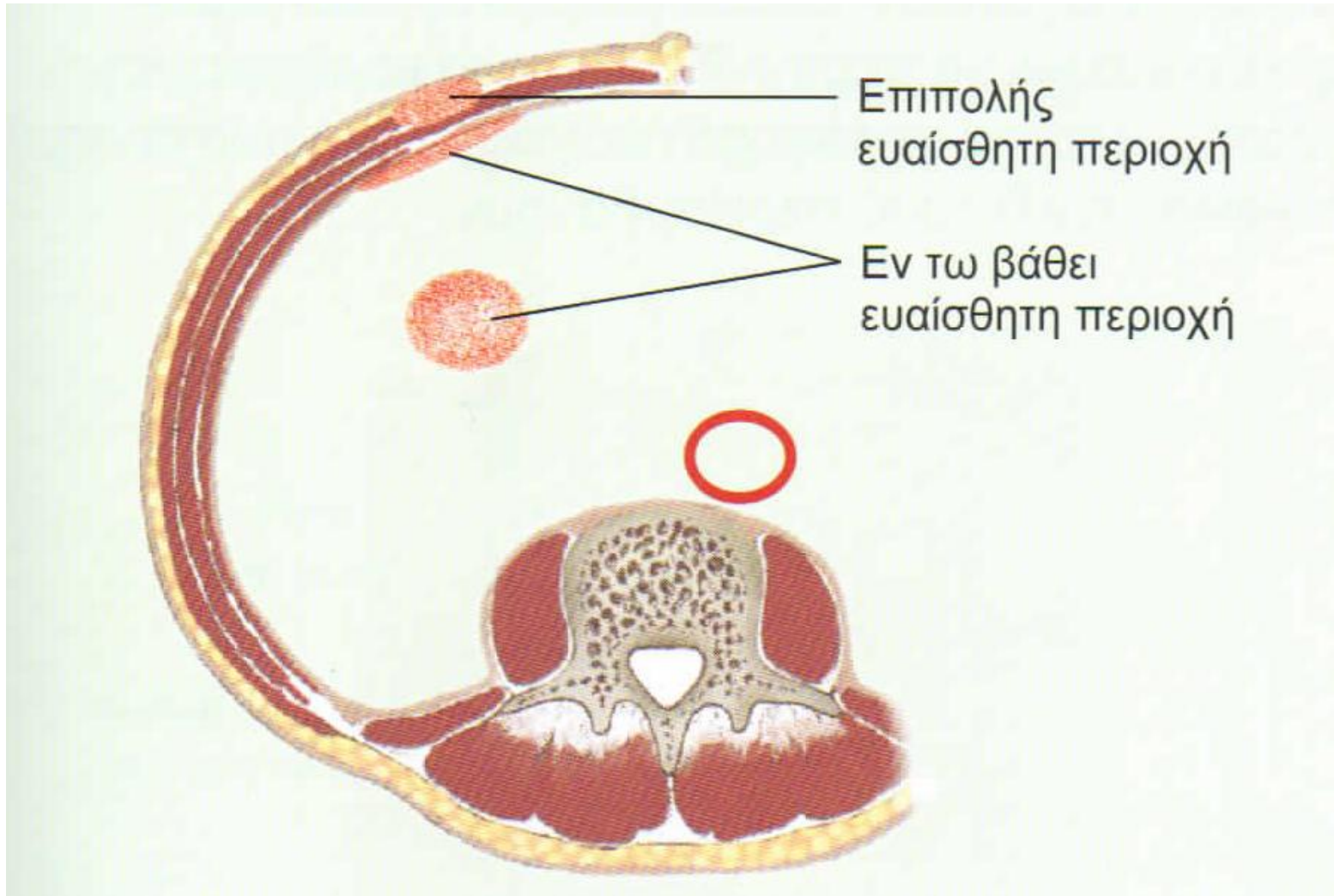
Ενδοκοιλιακά

- Οξεία περιτονίτιδα
- Διάτρηση πεπτικού έλκους
- Οξεία σκωληκοειδίτιδα
- Οξεία εκκολπωματίτιδα
- Οξεία παγκρεατίτιδα
- Αποφρακτικός/παραλυτικός ειλεός
- Οξεία αγγειακά συμβάματα (διαχωρισμός/ρήξη ανευρύσματος κοιλιακής αορτής, εμβολή/θρόμβωση μεσεντερίου)

Εξωκοιλιακά

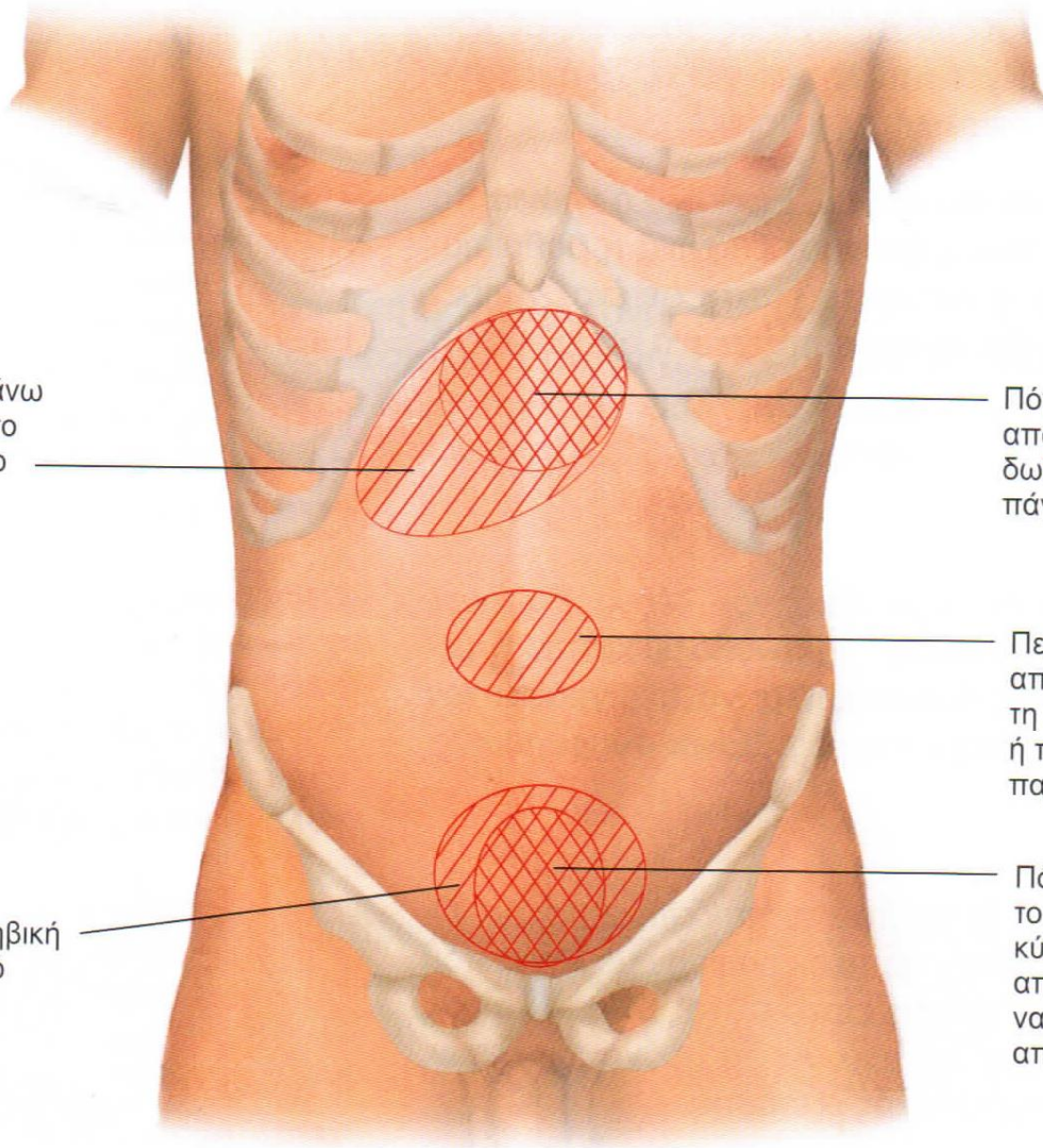
- Πνευμονία βάσης
- Πλευρίτιδα
- Κωλικός ουρητήρα
- Γυναικολογικά συμβάματα
- Διαβητική κετοξέωση
- Δρεπανοκυτταρική κρίση
- Πορφυρίες

ΤΟΙΧΩΜΑΤΙΚΟ # ΣΠΛΑΓΝΙΚΟ ΑΛΓΟΣ



Πόνος στο δεξιό άνω τεταρτημόριο ή στο επιγάστριο από το χοληφόρο δέντρο και το ήπαρ

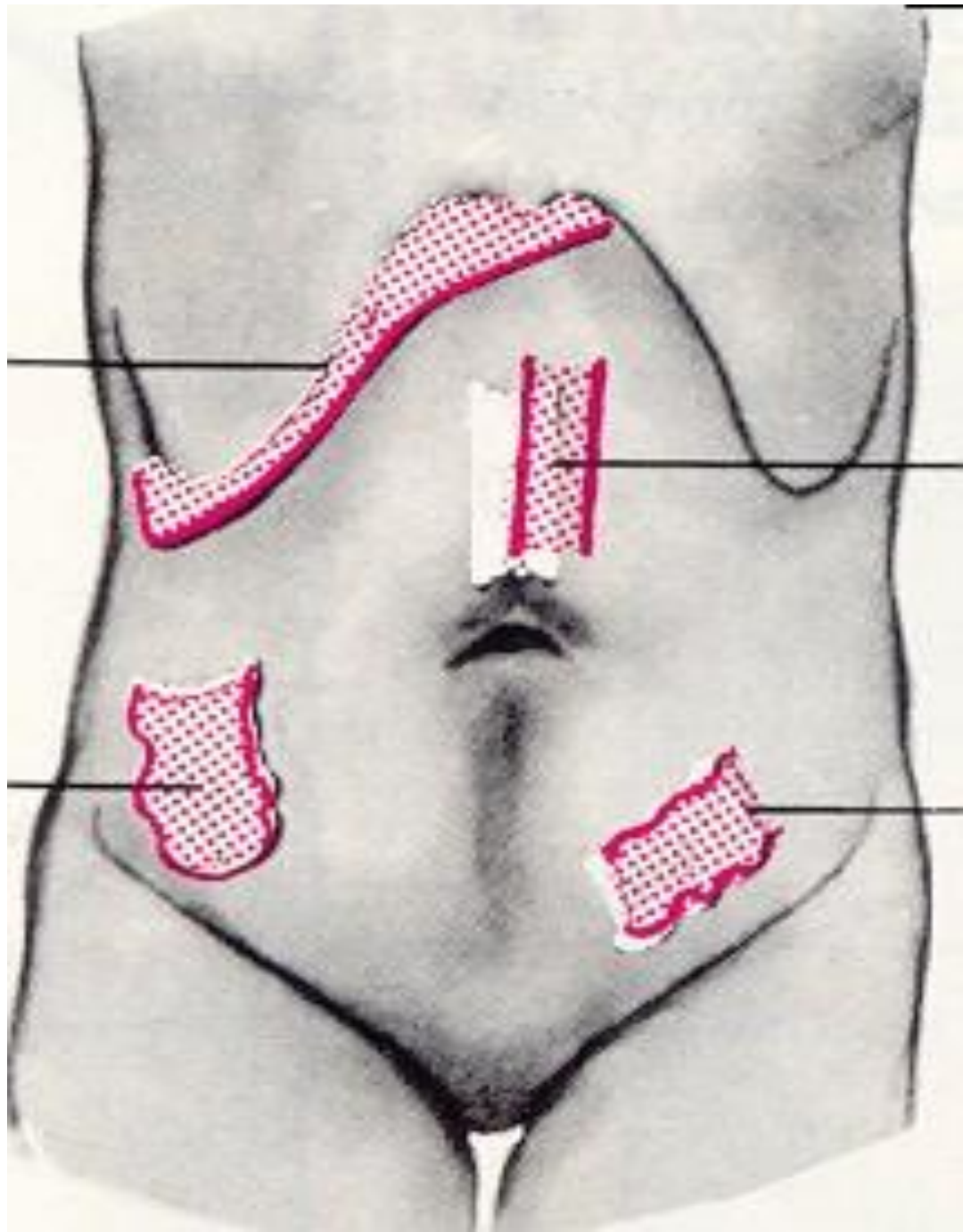
Πόνος στην υπερηβική περιοχή ή στο ιερό από το ορθό



Πόνος στο επιγάστριο από τον στόμαχο, το δωδεκαδάκτυλο ή το πάγκρεας

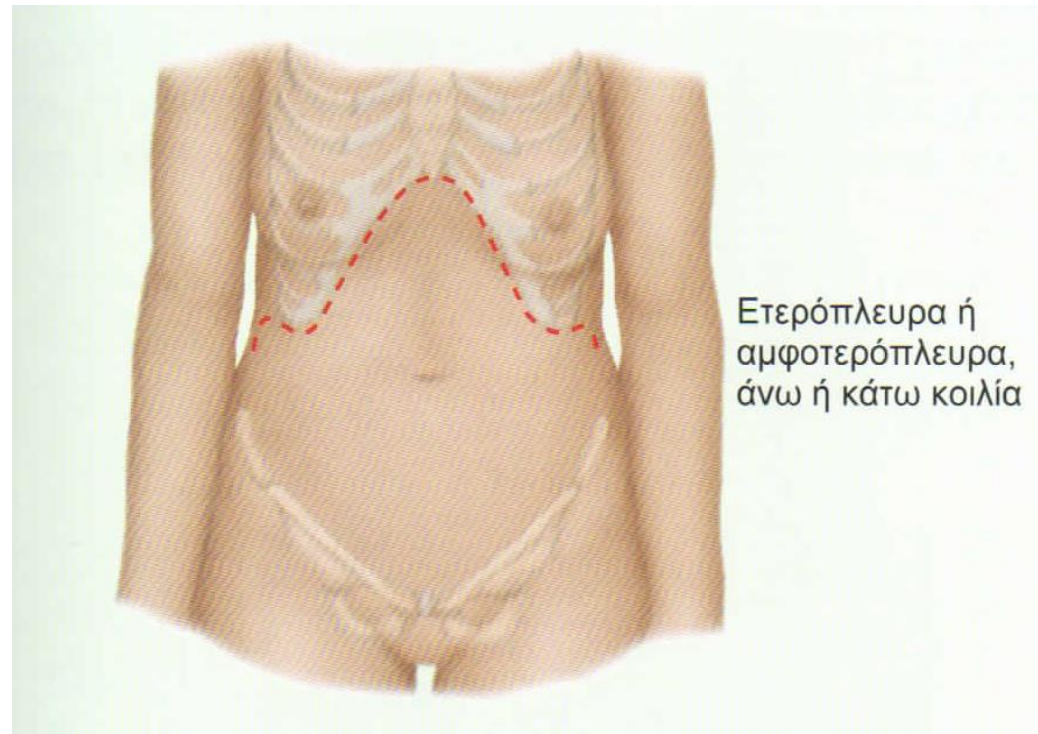
Περιομφαλικός πόνος από το λεπτό έντερο, τη σκωληκοειδή απόφυση ή το εγγύς τμήμα του παχέος εντέρου

Πόνος στο υπογάστριο από το παχύ έντερο, την ουροδόχο κύστη ή τη μήτρα. Ο πόνος από το παχύ έντερο μπορεί να είναι περισσότερο διάχυτος από όσο απεικονίζεται εδώ



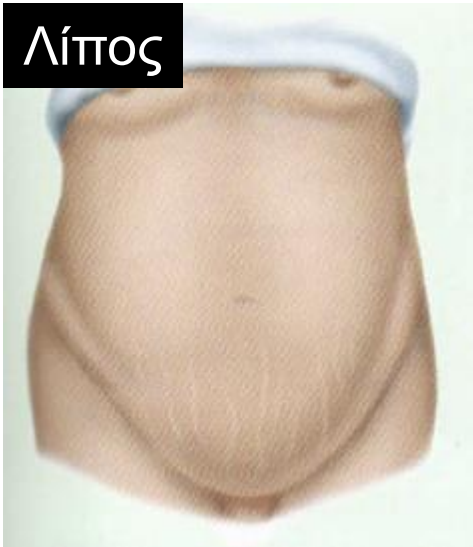ΚΑΤΑΣΤΑΣΕΙΣ ΠΟΥ ΜΙΜΟΥΝΤΑΙ ΟΞΕΙΑ ΚΟΙΛΙΑ

- Γαστρίτιδα
- Ευερέθιστο έντερο
- Πλευρίτιδα
- Έμφραγμα του μυοκαρδίου

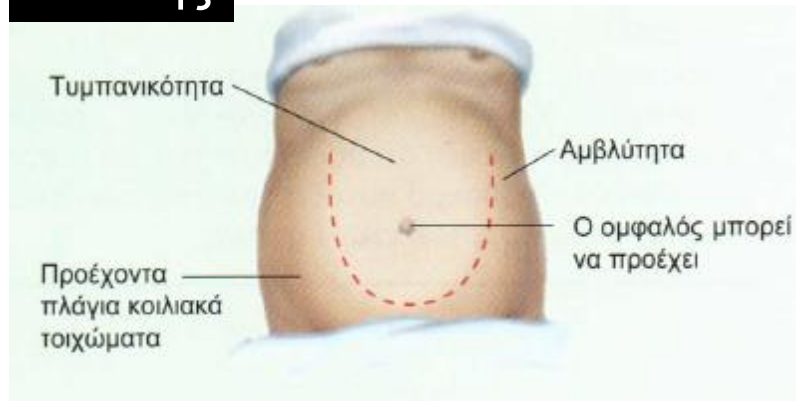


ΠΡΟΕΧΟΥΣΑ ΚΟΙΛΙΑ

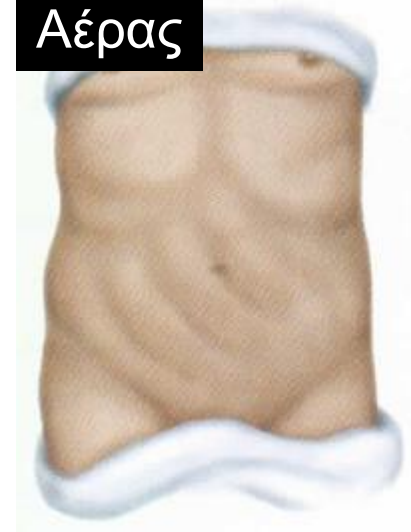
Λίπος



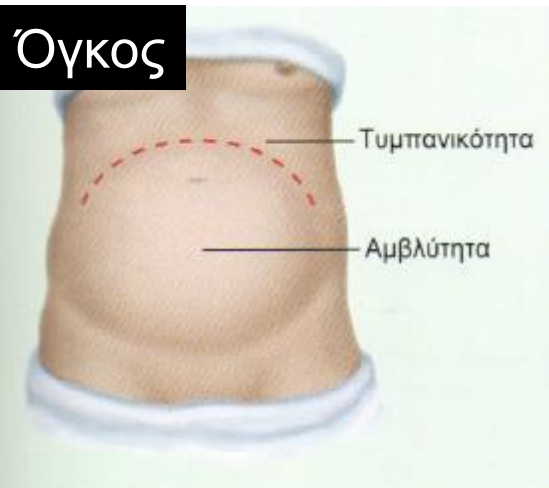
Ασκίτης



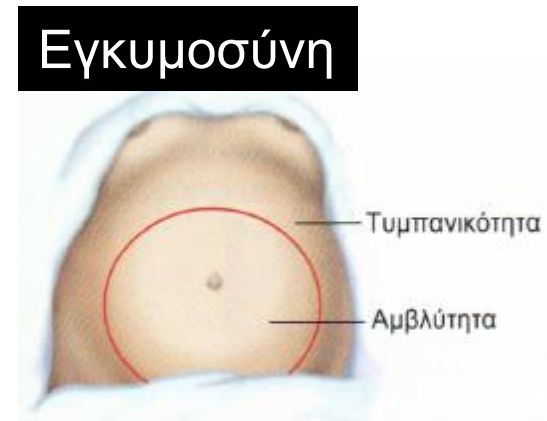
Αέρας



Όγκος

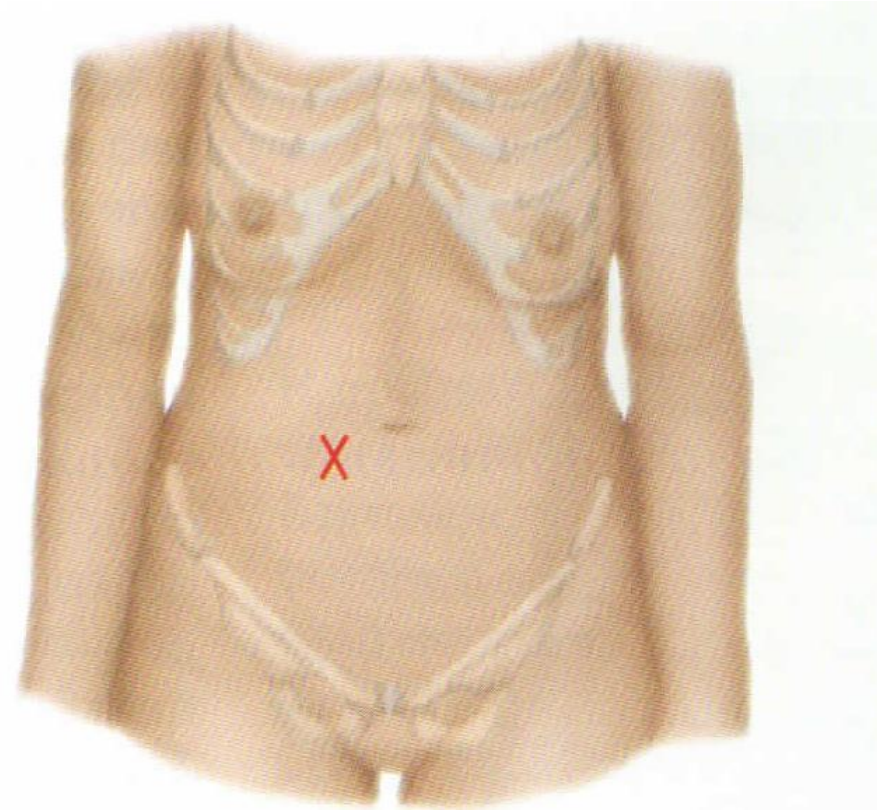


Εγκυμοσύνη

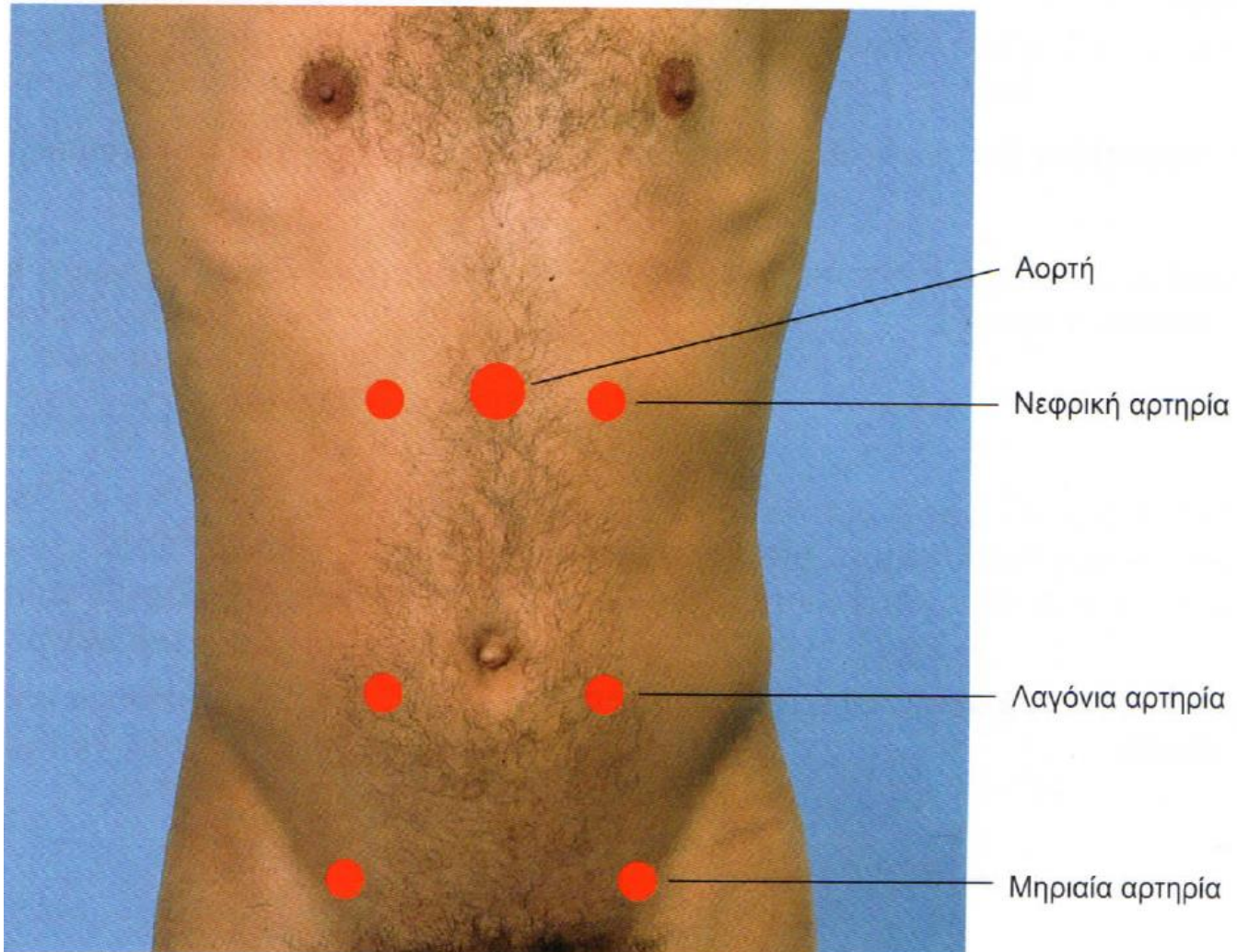


ΠΡΟΣΟΧΗ: ΕΝΤΕΡΙΚΟΙ ΗΧΟΙ

- Αυξημένοι: έντονη περισταλτικότητα (διάρροια, ειλεός)
- Μεταλλικής χροιάς: αποφρακτικός ειλεός
- Απόντες: παραλυτικός ειλεός, περιτονίτιδα



ΣΗΜΕΙΑ ΕΞΕΤΑΣΗΣ ΑΓΓΕΙΩΝ

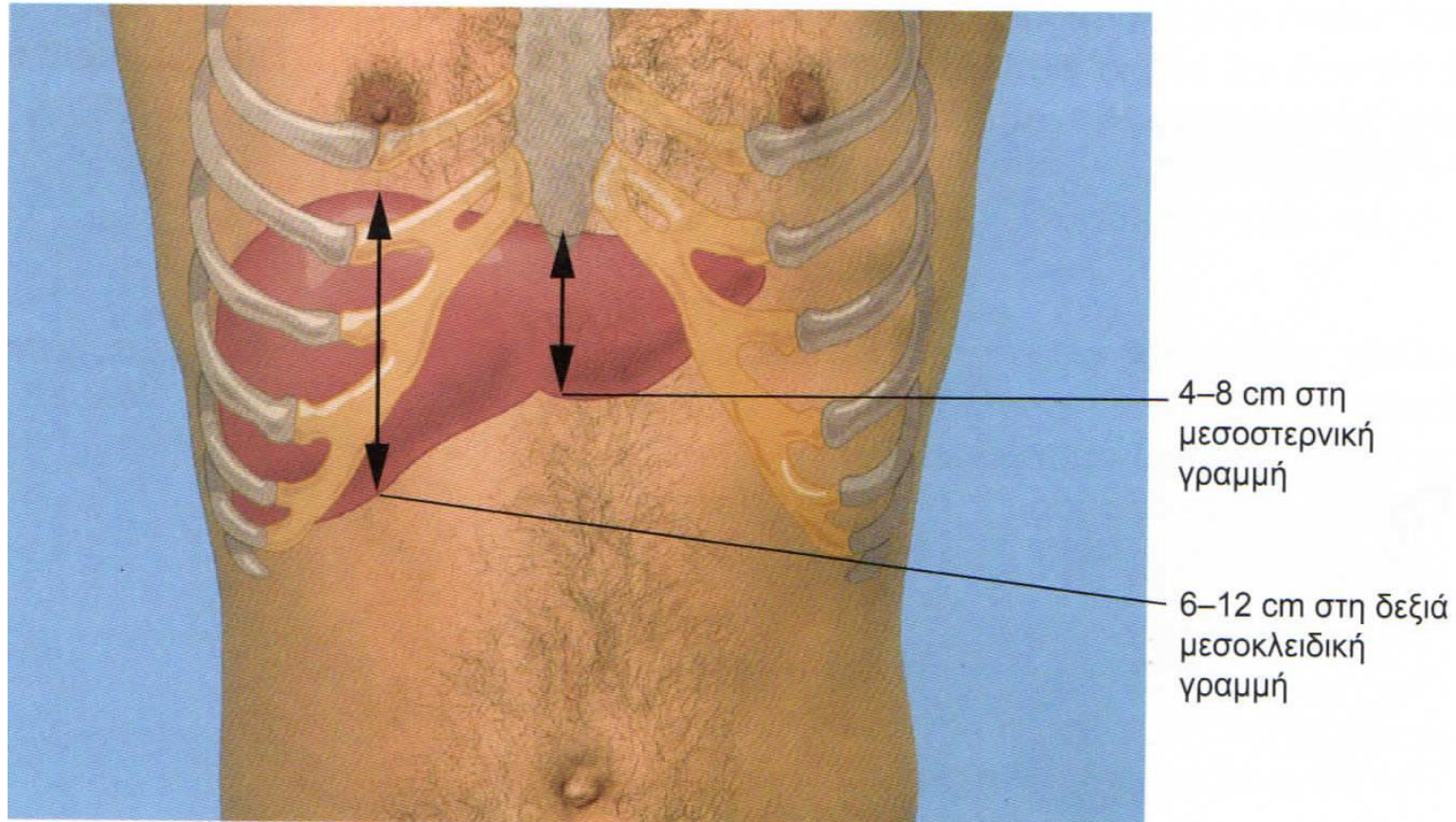


ΟΞΕΙΑ ΠΕΡΙΤΟΝΙΤΙΔΑ

- Επισκόπηση: ακίνητος με Ιπποκράτειο προσωπείο, σημεία αφυδάτωσης, σκαφοειδής κοιλιά
- Ακρόαση: απουσία εντερικών ήχων
- Επίκρουση: μετακινούμενη αμβλύτητα
- Ψηλάφηση: σανιδώδης κοιλιά, αναπηδώσα ευαισθησία (σ.Blumberg)
- Επώδυνος δουλγάσειος

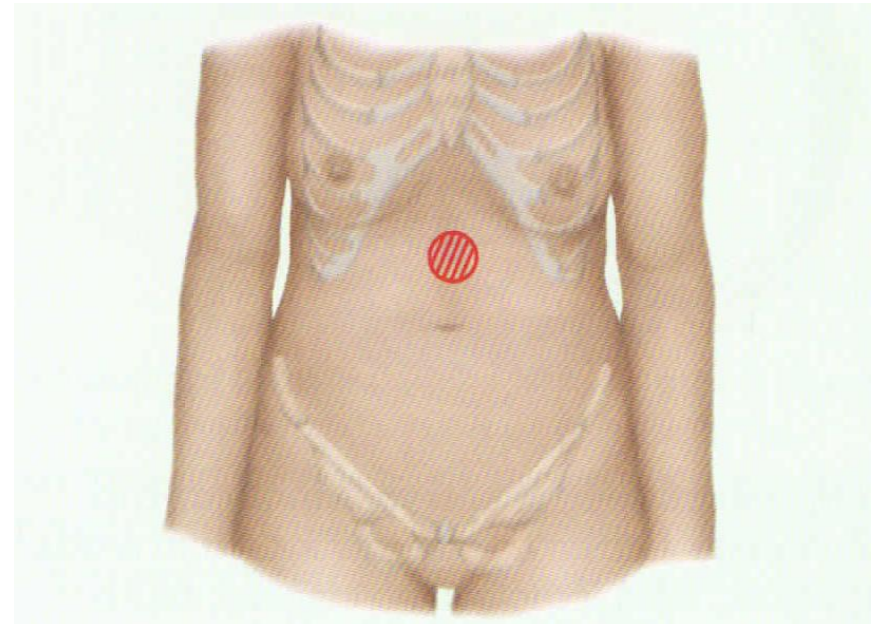
ΔΙΑΤΡΗΣΗ ΠΕΠΤΙΚΟΥ ΕΛΚΟΥΣ

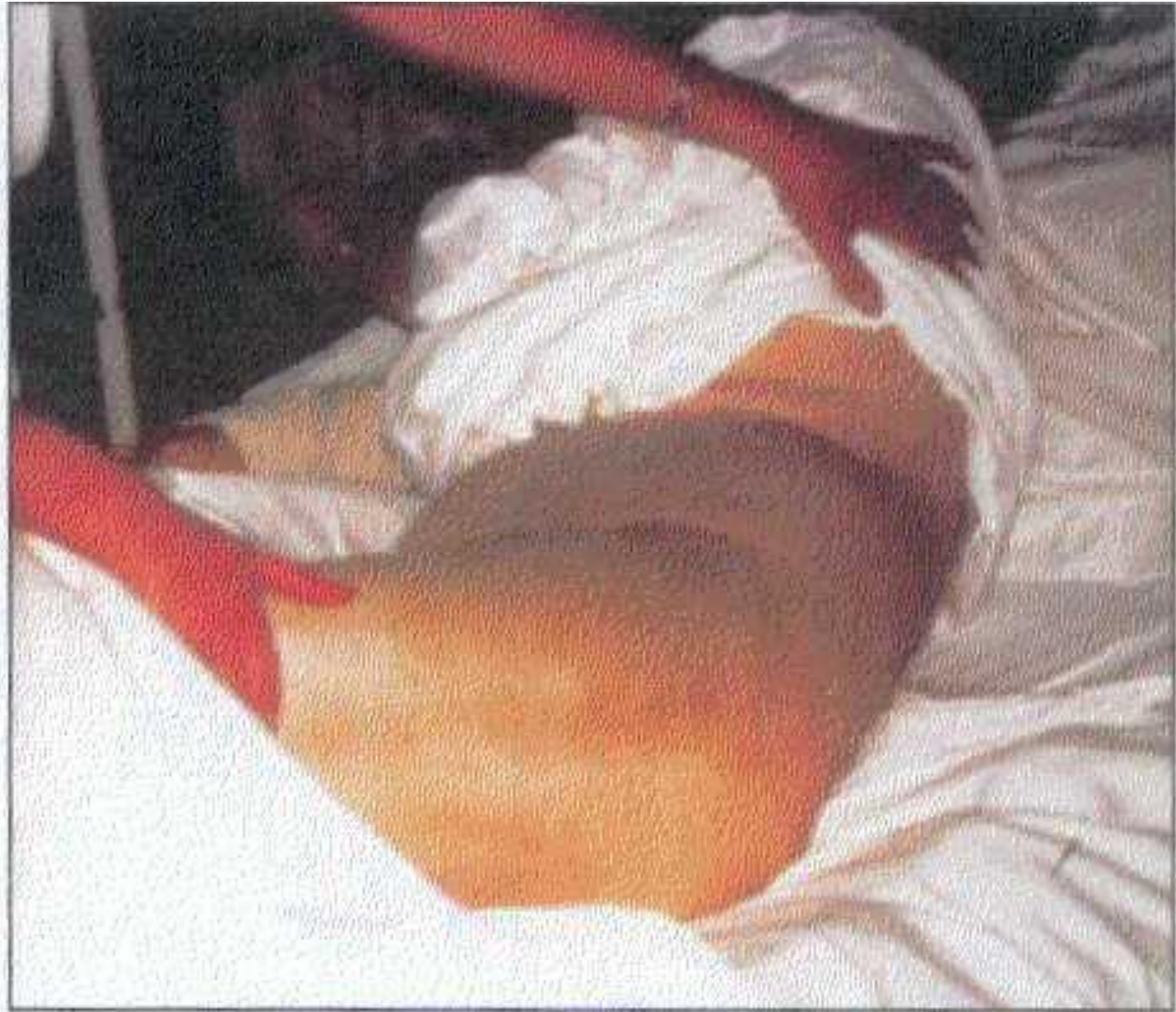- Σημεία περιτονίτιδας
- Εξάλειψη της ηπατικής αμβλύτητας



ΟΞΕΙΑ ΠΑΓΚΡΕΑΤΙΤΙΔΑ

- Εμπύρετο, ταχυκαρδία, ταχύπνοια, υπίκτερος ή ίκτερος
- Ελάτωση ή απουσία εντερικών ήχων
- Ευαισθησία επιγαστρίου # βαρύτητας
- Ψηλαφητή μάζα επιγαστρίου
- Σημεία Gray-Turner και Cullen
- Αναπνευστικό



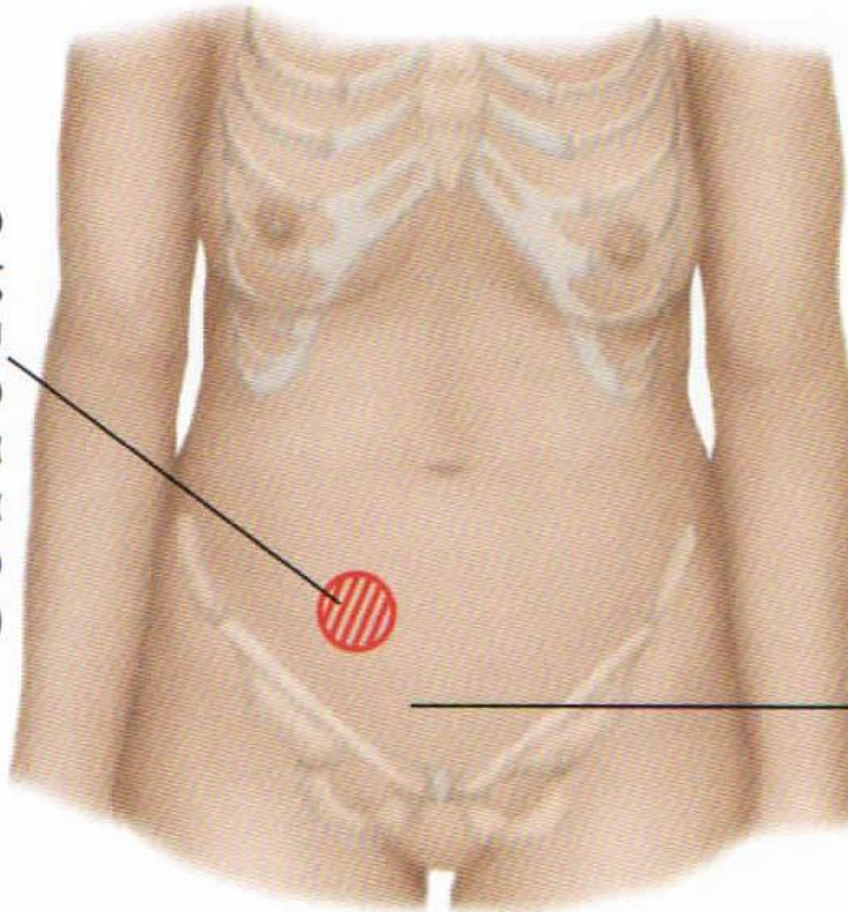


11/17/2019

ΟΞΕΙΑ ΣΚΩΛΗΚΟΕΙΔΙΤΙΔΑ

- Εμπύρετο
- Σημεία περιτονίτιδας

Ακριβώς κάτω από
το μέσον μιας
γραμμής που
ενώνει τον ομφαλό
και την πρόσθια
άνω λαγόνια
άκανθα (σημείο
του McBurney)



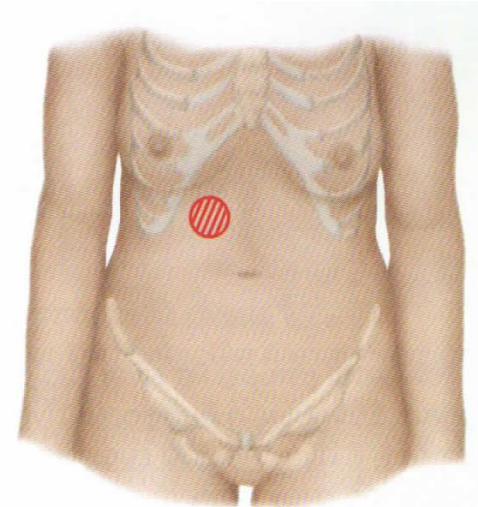
Ευαισθησία στη
δεξιά πλευρά του
ορθού

ΕΠΩΔΥΝΑ ΣΗΜΕΙΑ ΟΞΕΙΑΣ ΣΚΩΛΗΚΟΕΙΔΙΤΙΔΑ

- Σημείο McBurney: ευαισθησία κατά το όριο έξω και μέσου τριτημορίου της γραμμής που ενώνει τον ομφαλό με τη ΔΕ πρόσθια άνω λαγόνια άκανθα
- Σημείο του Lanz: ευαισθησία κατά το όριο έξω και μέσου τριτημορίου της γραμμής που ενώνει τις δύο πρόσθιες άνω λαγόνιες άκανθες
- Σημείο Rovsing: ψηλάφηση του ΑΡ λαγόνιου βόθρου εκκλύει άλγος στον ΔΕ
- Σημεία του ψοΐτη και του προσαγωγού: οπισθοκυφλική εντόπιση

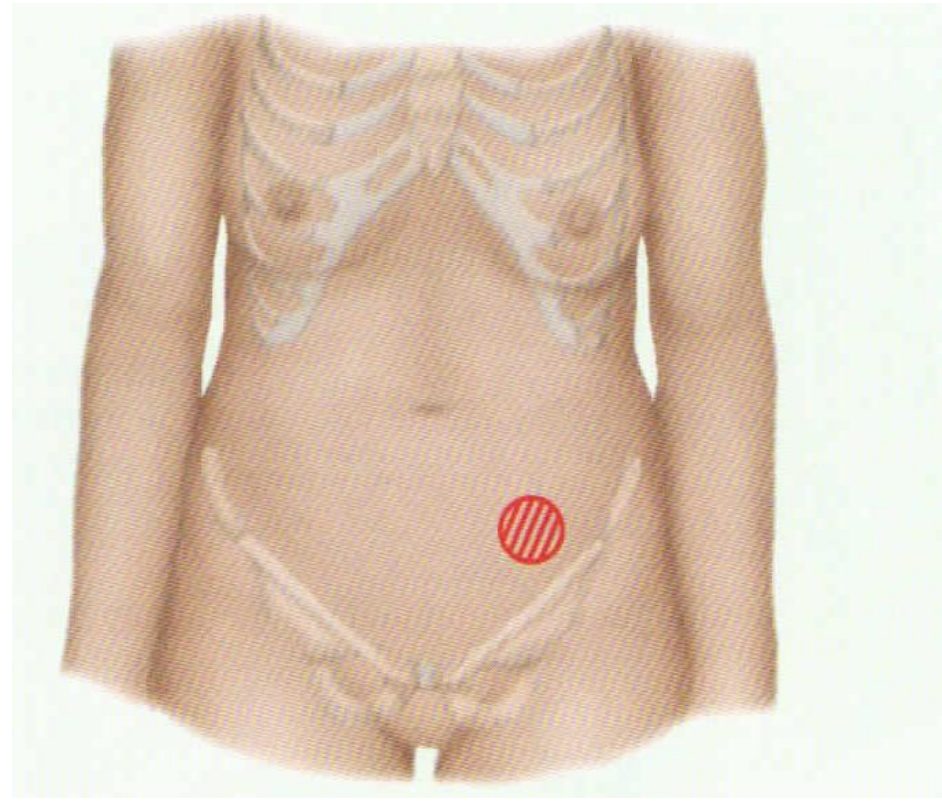
ΟΞΕΙΑ ΧΟΛΟΚΥΣΤΙΤΙΔΑ

- Εμπύρετο, υπίκτηρος, ίκτερος
- Σημεία εντοπισμένης περιτονίτιδας
- Σημείο Murphy: ψηλάφηση στο όριο του έξω χείλους του ΔΕ ορθού κοιλιακού μυός και του ΔΕ πλευρικού τόξου με τον ασθενή σε βαθιά εισπνοή προκαλεί βίαιη διακοπή της αναπνοής
- Μείωση κυψελιδικού ψιθυρίσματος του ΔΕ κάτω πνευμονικού πεδίου



ΟΞΕΙΑ ΕΚΚΟΛΠΩΜΑΤΙΤΙΔΑ

- Εμπύρετο
- Ελάττωση ή απουσία εντερικών ήχων
- Ευαισθησία ΑΡ λαγονίου βόθρου

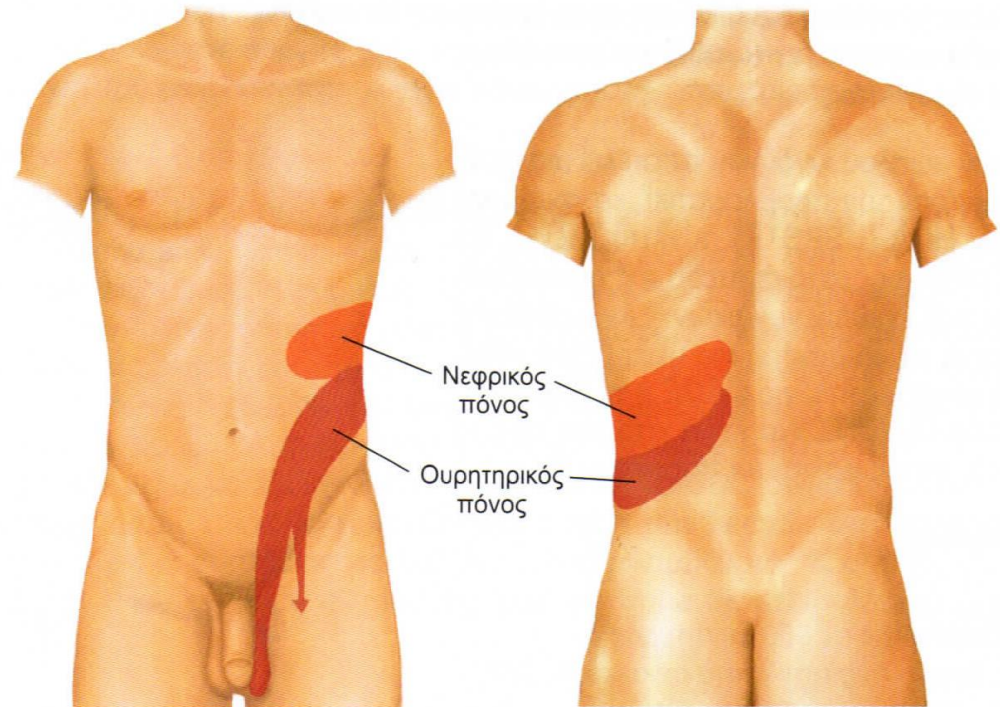


ΑΠΟΦΡΑΚΤΙΚΟΣ ΕΙΛΕΟΣ

- Εμπύρετο, σημεία αφυδάτωσης
- Σκαφοειδής κοιλιά με διαγραφή των εντερικών ελίκων
- Αύξηση των εντερικών ήχων: προοδευτικά μετταλικής χροιάς
- Επικρουστικά: έντονη τυμπανικότητα πάνω από το σημείο της απόφραξης, ίσως ελεύθερο υγρό
- Αναπηδώσα ευαισθησία

ΚΩΛΙΚΟΣ ΟΥΡΗΤΗΡΑ

- Τυπικό ιστορικό
- Ο ασθενής είναι κάθιδρος και στριφογυρίζει στο κρεβάτι
- Ευαισθησία κατά τη βίαια πλήξη στις νεφρικές χώρες

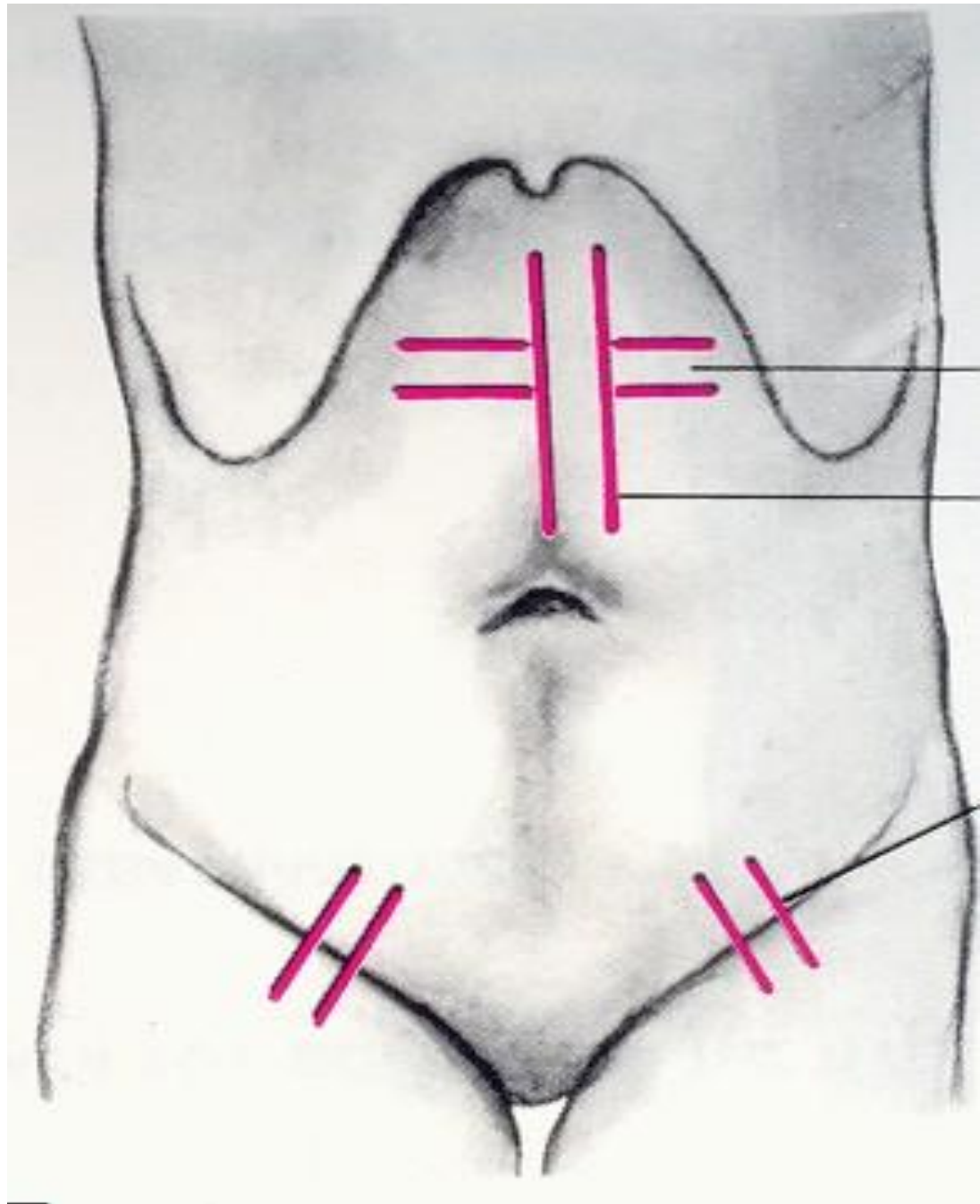


ΑΓΓΕΙΑΚΑ ΣΥΜΒΑΜΑΤΑ

- Εμβολή μεσεντερίου αρτηρίας
- Θρόμβωση μεσεντερίου φλέβας
- ΚΥΡΙΩΣ υποψία από το ιστορικό
- Ρήξη ανευρύσματος κοιλιακής αορτής

ΡΗΞΗ ΑΝΕΥΡΥΣΜΑΤΟΣ ΚΟΙΛΙΑΚΗΣ ΑΟΡΤΗΣ

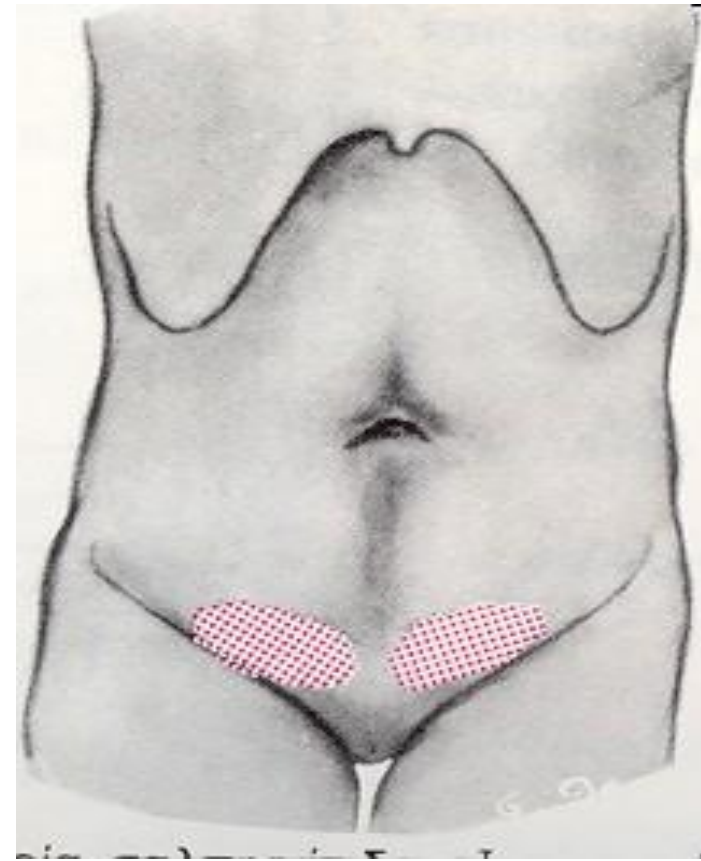
- Σημεία καταπληξίας (ωχρότητα, αφυδάτωση, ταχυκαρδία, πτώση αρτηριακής πίεσης, έντονη εφίδρωση)
- Φύσημα κοιλιακής αορτής
- Απουσία σφύξεων στις μηριαίες και στις περιφερικές αρτηρίες των κάτω άκρων



ΓΥΝΑΙΚΟΛΟΓΙΚΑ ΣΥΜΒΑΜΑΤΑ ΜΙΜΟΥΜΕΝΑ ΟΞΕΙΑ ΚΟΛΙΑ

(Tarraza & Moore. *Surg Clin Nor Amer* 1997, 77: 1371)

- Φλεγμονώδης νόσος της πυέλου
- Ρήξη ωοθυλακίου
- Ρήξη ωχρού σωματίου
- Συστροφή κύστεως της ωοθήκης
- Ρήξη εξωμητρίου κύησης



ΔΙΑΓΝΩΣΤΙΚΟΣ ΑΛΓΟΡΙΘΜΟΣ ΟΞΕΙΑΣ ΚΟΙΛΙΑΣ (1)*

Διαφορική διαγνωστική βάσει ιστορικού και αντικειμενικής εξέτασης

ΑΙΜΟΔΥΝΑΜΙΚΗ ΣΤΑΘΕΡΟΤΗΤΑ

(συστολική αρτηριακή πίεση $\geq 100\text{mmHg}$ ή Μέση αρτηριακή πίεση $\geq 65\text{mmHg}$)

ΝΑΙ

Σύσπασση/αντίσταση
Κοιλιακών τοιχωμάτων

ΔΙΑΤΡΗΣΗ/ΕΙΛΕΟΣ

ΟΧΙ

ΑΓΓΕΙΑΚΟ ΣΥΜΒΑΜΑ

ΔΙΑΓΝΩΣΤΙΚΟΣ ΑΛΓΟΡΙΘΜΟΣ ΟΞΕΙΑΣ ΚΟΙΛΙΑΣ (2)*

