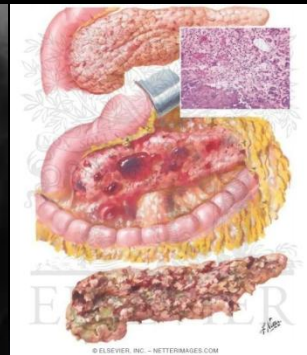
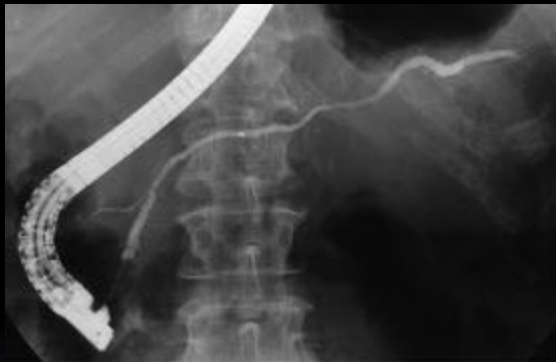
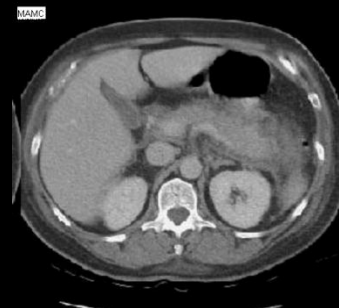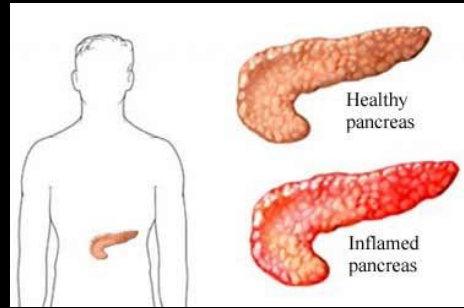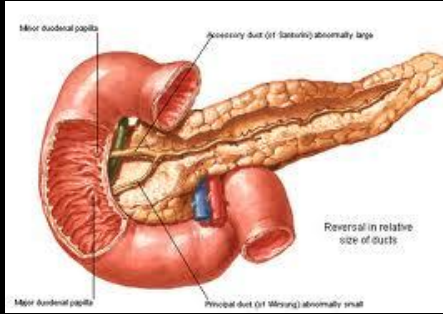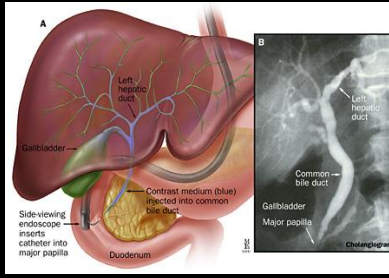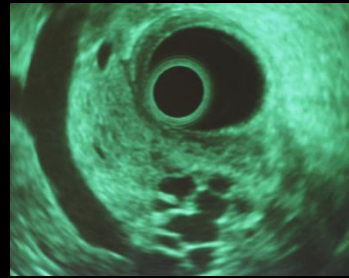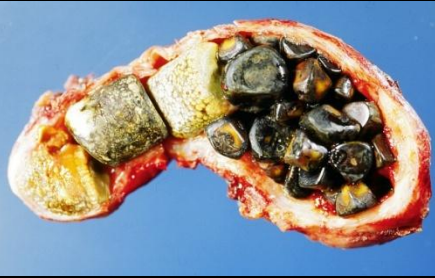Ιωάννης Σ. Παπανικολάου
Αναπλ. Καθηγητής
Παθολογίας-Γαστρεντερολογίας,
Ηπατογαστρεντερολογική Μονάδα,
Β' Προπαιδευτική Παθολογική Κλινική,
Ιατρικής Σχολής Πανεπιστημίου Αθηνών,

ΧΟΛΟΛΙΘΙΑΣΗ- ΧΟΛΗΔΟΧΟΛΙΘΙΑΣΗ

ΚΛΙΝΙΚΟ ΠΕΡΙΣΤΑΤΙΚΟ: **Ασθενής προσέρχεται στα ΤΕΠ**

- **Γυναίκα**
- **Άλγος ΔΕ υποχονδρίου**
- **Ναυτία, έμετος**
- **Σχέση με το φαγητό (λήψη λιπαρού γεύματος)**
- **Εγκυμοσύνη?**

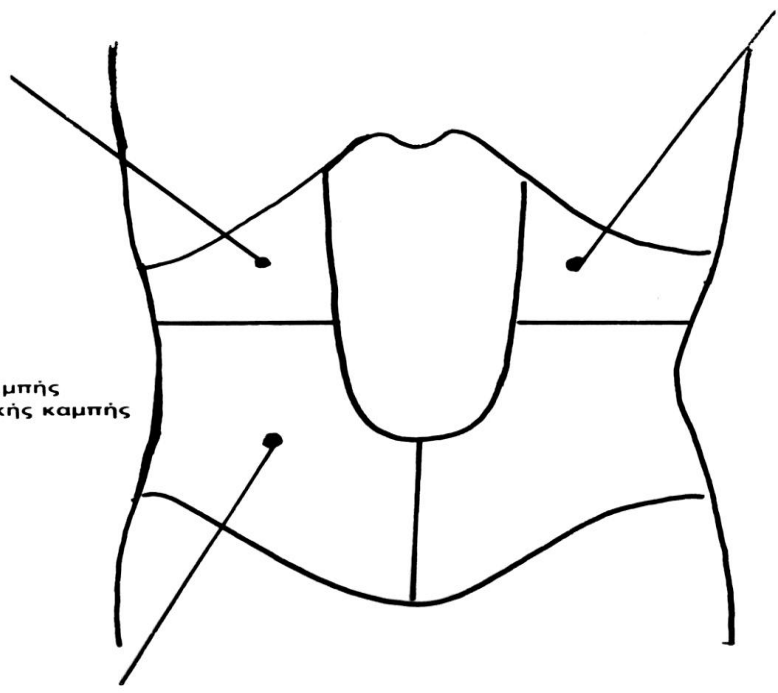


ΚΟΙΛΙΑΚΟΣ ΠΟΝΟΣ

- Συχνότερο αίτιο προσέλευσης ασθενών σε γαστρεντερολογικά τμήματα
- 40 % : Διάγνωση αβέβαιη
- 30 % : Διάγνωση λανθασμένη

Τοπογραφία του Πόνου

- 1) **ΗΠΑΡ**
 Ηπατική στάση
 Ηπατικό απόστημα
 υφηπατικό απόστημα
 χολαγγειίτιδα
 αρχικό στάδιο ηπατίτιδας
- 2) **ΧΟΛΗΔΟΧΟΣ ΚΥΣΤΗ**
 Δυστονία
 Περιχολοκυστίτιδα
 Λιθίαση
 Υδρωπας
 Εμπύημα
 Αδενομύωση
- 3) **ΚΥΣΤΙΚΟΣ ΠΟΡΟΣ**
 Λιθίαση κυστικού
- 4) **ΧΟΛΗΔΟΧΟΣ ΠΟΡΟΣ**
 Δυστονία σφιγκτήρα Oddi
 Λιθίαση χοληδόχου
 Εχινόκοκκος χοληδόχου
- 5) **ΠΑΧΥ ΕΝΤΕΡΟ**
 Δυστονία
 Κολίτιδες δεξιάς κοιλικής καμπής
 Όγκοι ανιόντος, δεξιάς κοιλικής καμπής
- 6) **ΣΚΩΛΗΚΟΕΙΔΙΤΙΔΑ**
- 7) **ΝΕΦΡΟΣ**
 Κολικός νεφρού
 Υδρονέφρωση
 Πυελίτιδα
 Ca δεξιού νεφρού



- 1) **ΚΑΡΔΙΑ**
 Στηθάγχη
 Έμφραγμα
 Περικαρδίτιδα
- 2) **ΣΤΟΜΑΧΙ**
 Έλκος
 Ca στομάχου
- 3) **ΕΝΤΕΡΟ**
 Κολίτιδα αρ. κοιλικής καμπής
 και αριστερού εγκαρσίου
 Ca αρ. κοιλικής καμπής
 και αριστερού εγκαρσίου
- 4) **ΠΑΓΚΡΕΑΣ**
 Οξεία παγκρεατίτιδα
 Ca παγκρέατος
{
σώματος
ουράς
- 5) **ΝΕΦΡΟΣ**
 Κολικός νεφρού
 Υδρονέφρωση
 Πυελίτιδα
 Ca αρ. νεφρού
- 6) **ΥΠΕΖΩΚΟΣ**
 Πλευρίτιδα
- 7) **ΣΠΛΗΝΑΣ**
 Σπληνομεγαλία
 Έμφρακτο σπληνικής αρτηρής
 Περισπληνίτιδα

- 1) **ΕΝΤΕΡΟ**
 Σκωληκοειδίτιδα
 Κήλη
 Νόσος του Crohn
 Παρασίτωση
 Ca τυφλού
- 2) **ΟΥΡΟΠΟΙΗΤΙΚΟ**
 Κολικός ουρητήρα
- 3) **ΓΥΝΑΙΚΟΛΟΓΙΚΕΣ ΠΑΘΗΣΕΙΣ**
 Εξαρτηματίτιδα
 Κύστη ωοθήκης
 Ρήξη ωχρού σωματίου
 Εξωμήτριος κύηση
 Ca μήτρας
 Ινομυώματα μήτρας

ΜΗΧΑΝΙΣΜΟΣ (ΟΞΕΟΣ) ΚΟΙΛΙΑΚΟΥ ΠΟΝΟΥ

Ο πόνος προέρχεται από :

την κάψα

τους ορογόνους υμένες

Και υποδηλώνει :

διάταση

φλεγμονή (απελευθέρωση βραδυκινίνης, σεροτονίνης, ισταμίνης, προσταγλανδινών)

ανοξία (απελευθέρωση μεταβολιτών)

Ο Χαρακτήρας του πόνου πολύτιμο διαγνωστικό σημείο

13

ΕΚΡΗΚΤΙΚΟΣ, ΜΕΓΑΛΗΣ
ΕΝΤΑΣΗΣ ΠΟΝΟΣ

- Έμφραγμα μυοκαρδίου
- ρήξη κοίλου σπλάχνου
- κολικός ήπατος ή νεφρού
- ρήξη ανευρύσματος

ΔΙΑΛΕΙΠΩΝ ΠΟΝΟΣ
ΑΥΞΑΝΟΜΕΝΗΣ ΕΝΤΑΣΗΣ
ΜΕ ΕΛΕΥΘΕΡΑ ΜΕΣΟΔΙΑΣΤΗΜΑΤΑ

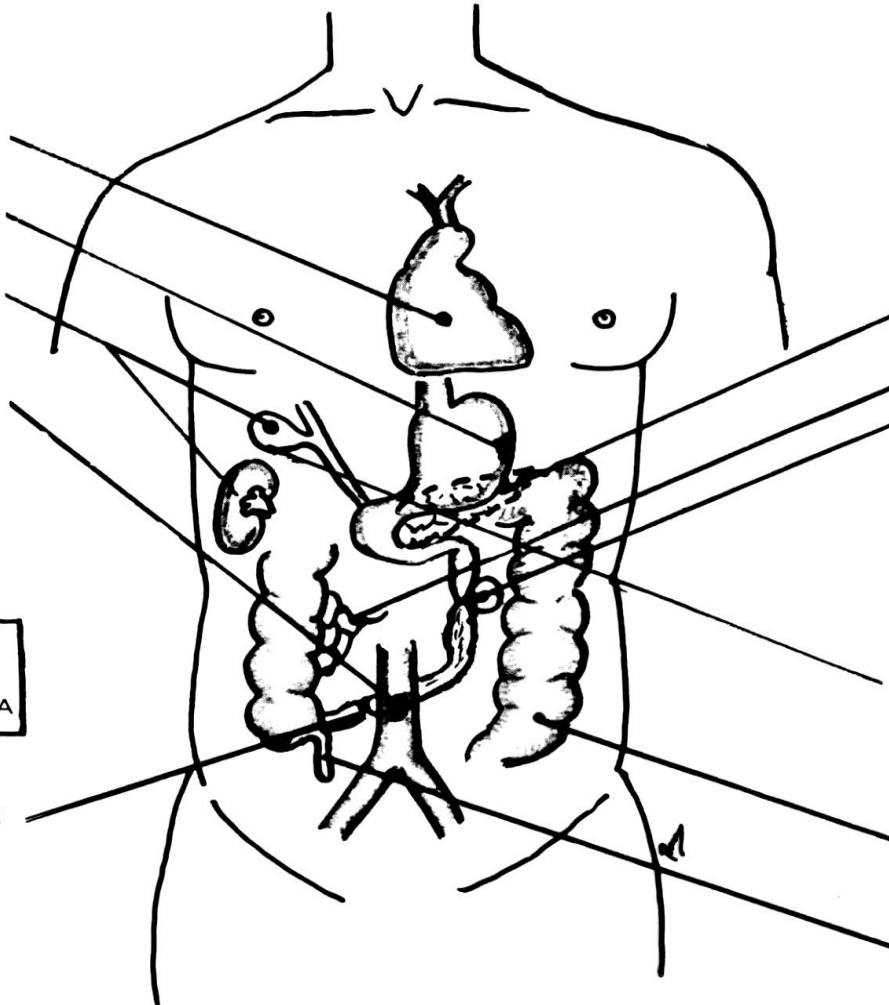
- Μηχανικός ειλεός

ΒΑΘΥΣ ΠΟΝΟΣ
ΣΤΑΘΕΡΗΣ ΕΝΤΑΣΗΣ
ΤΑΧΕΙΑΣ ΕΓΚΑΤΑΣΤΑΣΗΣ

- οξεία παγκρεατίτιδα
- θρόμβωση μεσεντερίου
- συστροφή εντέρου

ΣΤΑΘΕΡΟΣ ΠΟΝΟΣ
ΒΑΘΜΙΑΙΑΣ ΕΓΚΑΤΑΣΤΑΣΗΣ

- οξεία χολοκυστίτιδα
- εκκολπωματίτιδα
- σκωληκοειδίτιδα



Διαφορική διάγνωση κωλικού δεξιού υποχονδρίου

Ανικτερικός ασθενής

- Ενδοκοιλιακά νοσήματα
 - Νόσος από χολολίθους
 - οξεία παγκρεατίτιδα
 - πεπτικό έλκος (+/-διάτρηση)
 - οξεία σκωληκοειδίτιδα (οπισθοτυφλική)
 - οξεία εκκολπωματίτιδα (δεξιό κόλο)
 - κωλικός δεξιού νεφρού
- Εξωκοιλιακά νοσήματα
 - οξύ (κατώτερο) έμφραγμα μυοκαρδίου
 - έρπητας ζωστήρας

Διαφορική διάγνωση οξείας χολοκυστίτιδας

Ασθενής με ίκτερο

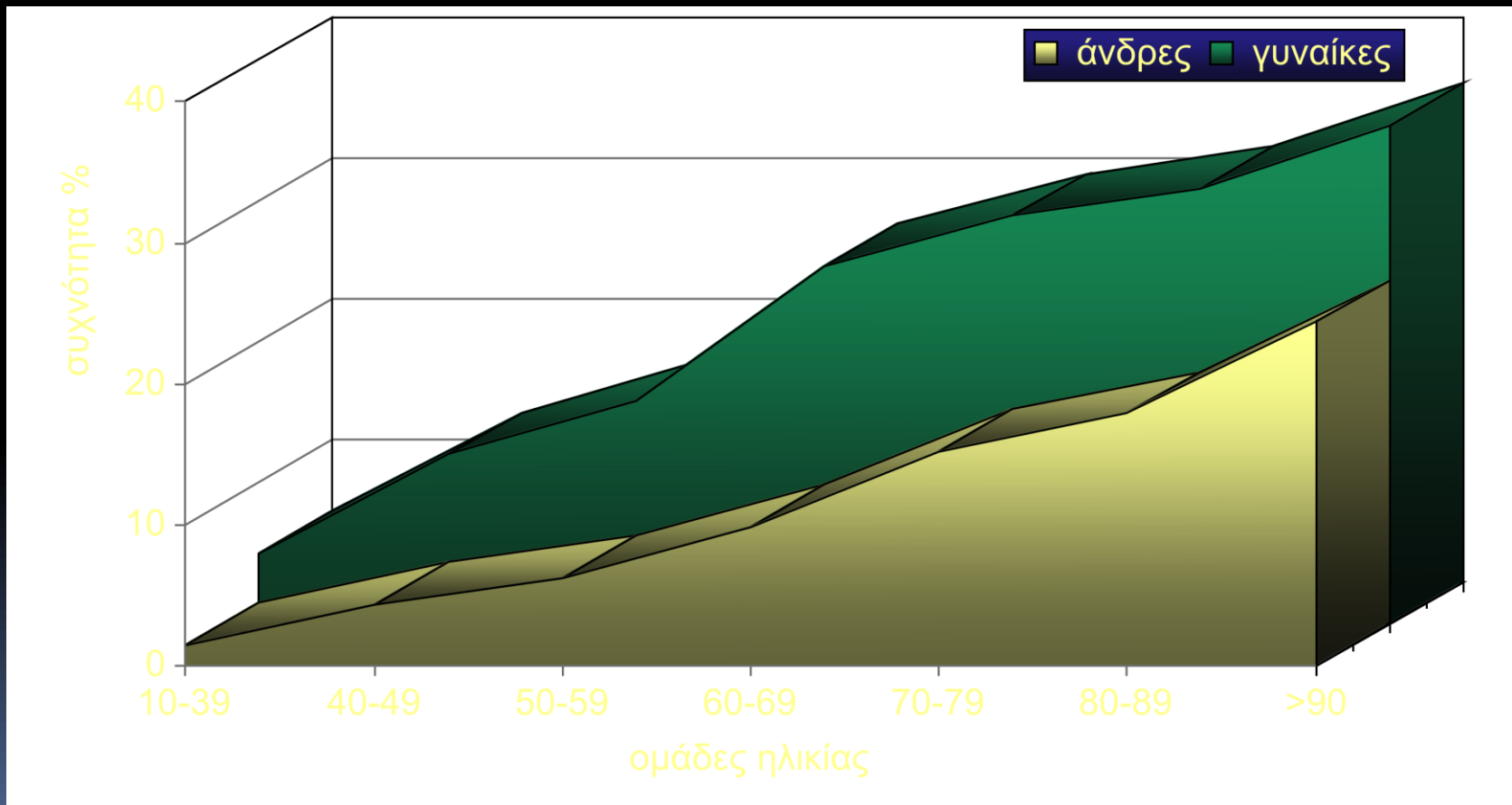
- Οξεία παγκρεατίτιδα
- Οξεία αλκοολική ηπατίτιδα
- Ιδιοπαθής σκληρυντική χολαγγειίτιδα
- Νεοπλάσματα ήπατος
 - πρωτοπαθή (ηπάτωμα)
 - μεταστατικά
- Νεοπλάσματα της περιοχής
 - καρκίνος χοληδόχου κύστεως
 - χολαγγειοκαρκίνωμα
 - καρκίνος φύματος Vater
 - μεταστατικοί όγκοι πυλών ήπατος

ΧΟΛΟΛΙΘΙΑΣΙΚΗ ΝΟΣΟΣ

- Συχνή νόσος
- 10% των ενηλίκων έχουν χολολίθους
- «Εθνική» προδιάθεση (π.χ. Σκανδιναβοί 50%, Αφρικανοί ↓)
- «Οικογενειακή» προδιάθεση (Χ4.5)

Συχνότητα χολολιθίασης

Bateson, Lancet 1984;II;621



ΧΟΛΟΛΙΘΙΑΣΙΚΗ ΝΟΣΟΣ

ΧΟΛΟΛΙΘΟΙ

ΧΟΛΗΣΤΕΡΙΝΙΚΟΙ

(ηλικία, ♀, παχυσαρκία, απότομη απώλεια βάρους, εγκυμοσύνη, clofibrate, octreotide, οιστρογόνα, αντισυλληπτικά, παθήσεις τ.ειλεού, ολική παρεντερική διατροφή)

“4 Fs”:

fat (overweight), *forty* (age ≥ 40),

female, *fertile* (premenopausal);

→ a 5th F, *fair*

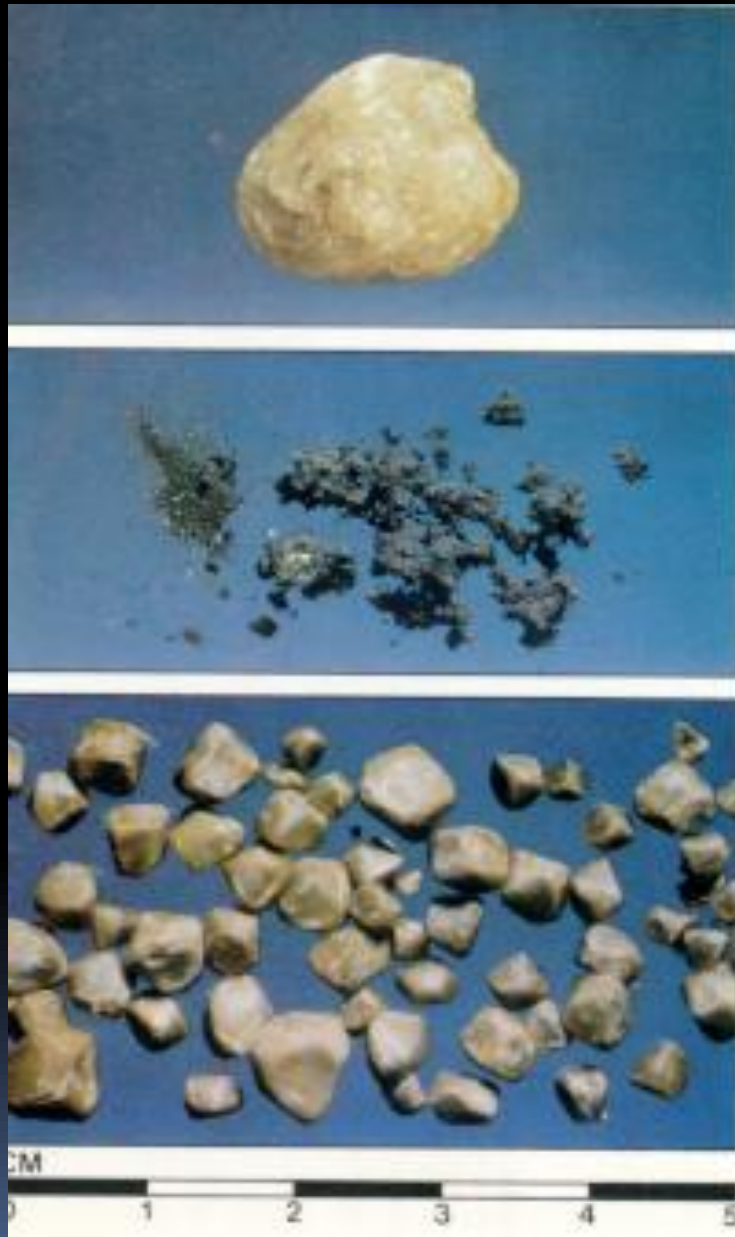ΧΟΛΕΡΥΘΡΙΝΙΚΟΙ

ΜΕΛΑΙΝΕΣ

(αιμόλυση, κίρρωση)

ΦΑΙΟΙ

(Βακτηριδιακές λοιμώξεις χοληφόρων)



Χολεστερόλιθοι
(Chol >70-80%)

λίθοι από
χολοχρωστικές
(Chol <20%, Bil, Ca⁺⁺)

μικτοί λίθοι
(30%<Chol<70%)

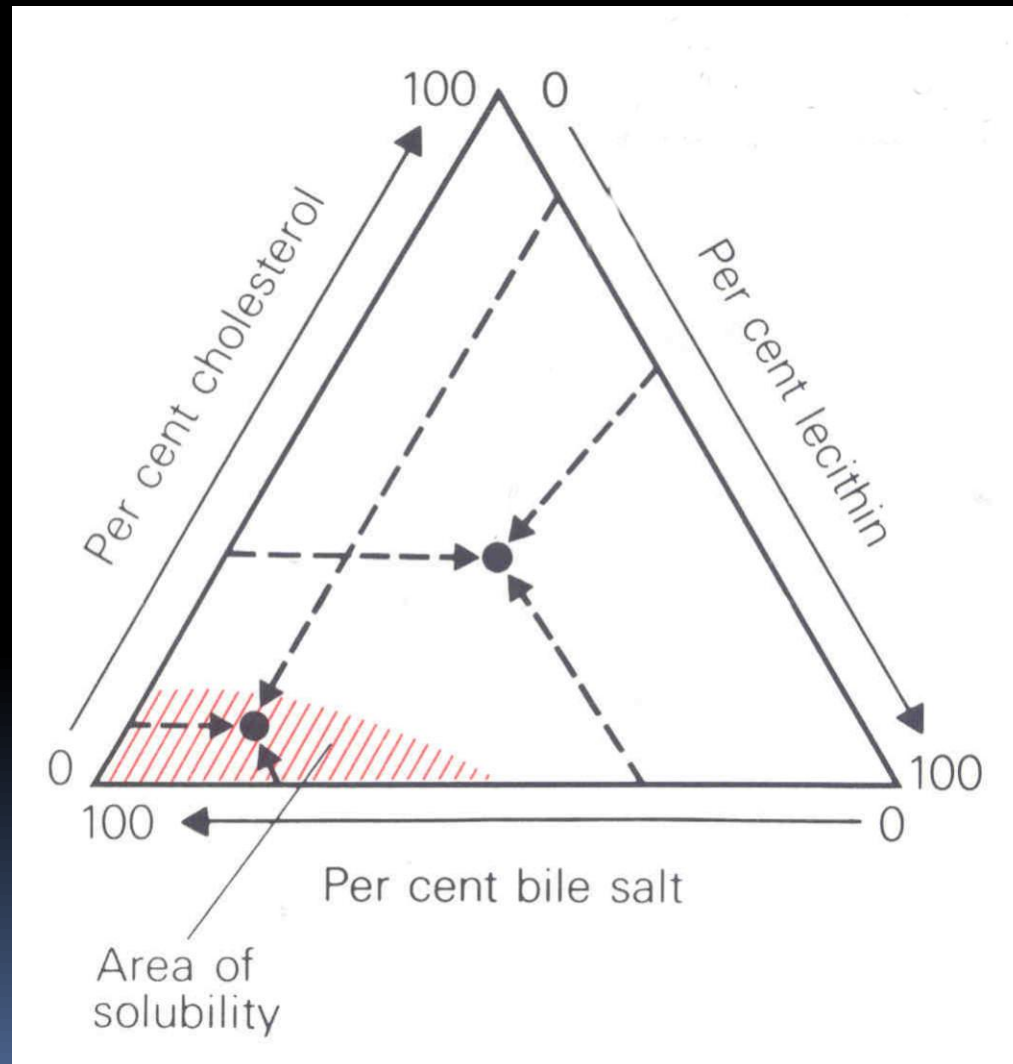
Στάδια σχηματισμού των χολεστερόλιθων

- Κορεσμός της χολής σε χοληστερίνη
- Σχηματισμός κρυστάλλων χοληστερίνης



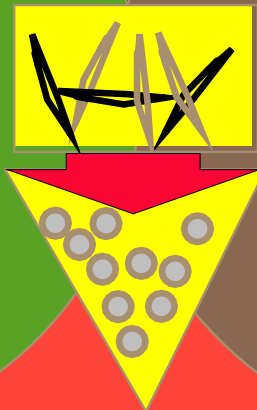
- Καθίζηση των κρυστάλλων της χοληστερίνης
 - Αύξηση του μεγέθους του χολόλιθου

Διαλυτότητα της χοληστερίνης στη χολή



Διαλυτότητα της χοληστερίνης στη χολή

αναλογία χολής
σε χολικά οξέα
χοληστερίνη
φωσφολιπίδια



παράγοντες
που ευνοούν
το σχηματισμό
πυρήνα του
χολόλιθου

μη φυσιολογική
χοληδόχος κύστη

ΧΟΛΟΛΙΘΙΑΣΙΚΗ ΝΟΣΟΣ

ΚΛΙΝΙΚΕΣ ΜΟΡΦΕΣ

- Κωλικός δεξιού υποχονδρίου
- Οξεία χολοκυστίτιδα
- Χοληδοχολιθίαση
- Χολαγγειίτιδα

ΧΟΛΟΛΙΘΙΑΣΙΚΗ ΝΟΣΟΣ

ΚΛΙΝΙΚΗ ΕΙΚΟΝΑ

Κωλικός (?) δ. υποχονδρίου (Biliary Pain)

Άλγος (αντανάκλασεις), ναυτία, μετεωρισμός, δυσπεπτικά ενοχλήματα (1-6h)

Οξεία χολοκυστίτιδα

- Άλγος, πυρετός, έμετος, σ. Murphy, ψηλαφητή κύστη, ελαφρύς ίκτερος (20%)

Επιπλοκές: διάτρηση, εμφυσηματική χολοκυστίτιδα, συρίγγια, σ. Mirizzi, ασβέστωση

ΧΟΛΟΛΙΘΙΑΣΙΚΗ ΝΟΣΟΣ

ΚΛΙΝΙΚΗ ΕΙΚΟΝΑ

Χοληδοχολιθίαση

- Ασυμπτωματική, κωλικός δ. υποχονδρίου, ίκτερος (\pm)
ΑΛΓΟΣ + ΙΚΤΕΡΟΣ : ΧΟΛΗΔΟΧΟΛΙΘΙΑΣΗ
- Φυσική πορεία: (? - Συχνότερα συμπτωματική vs biliary pain) (15% συμπτώματα, χολαγγειΐτιδα, παγκρεατίτιδα)
- Πρωτογενείς λίθοι- προδιαθεσικοί παράγοντες: στένωση/διάταση, PSC, v. Caroli, στένωση Oddi, 12λικά εκκολπώματα, αιμολυτικές αναιμίες, ξένα σώματα)

ΧΟΛΟΛΙΘΙΑΣΙΚΗ ΝΟΣΟΣ

ΚΛΙΝΙΚΗ ΕΙΚΟΝΑ

Χολαγγειΐτιδα

- Άλγος (90%), πυρετός (95%), ίκτερος (80%)
(τριάδα Charcot)
- Άτυπες μορφές (30%)
- Πυώδης χολαγγειΐτιδα: βαρεία μορφή, διαταραχές συνείδησης, shock, μεγάλη θνητότητα

ΧΟΛΟΛΙΘΙΑΣΙΚΗ ΝΟΣΟΣ

ΕΡΓΑΣΤΗΡΙΑΚΑ ΕΥΡΗΜΑΤΑ

Ο ΣΥΝΗΘΗΣ ΕΛΕΓΧΟΣ

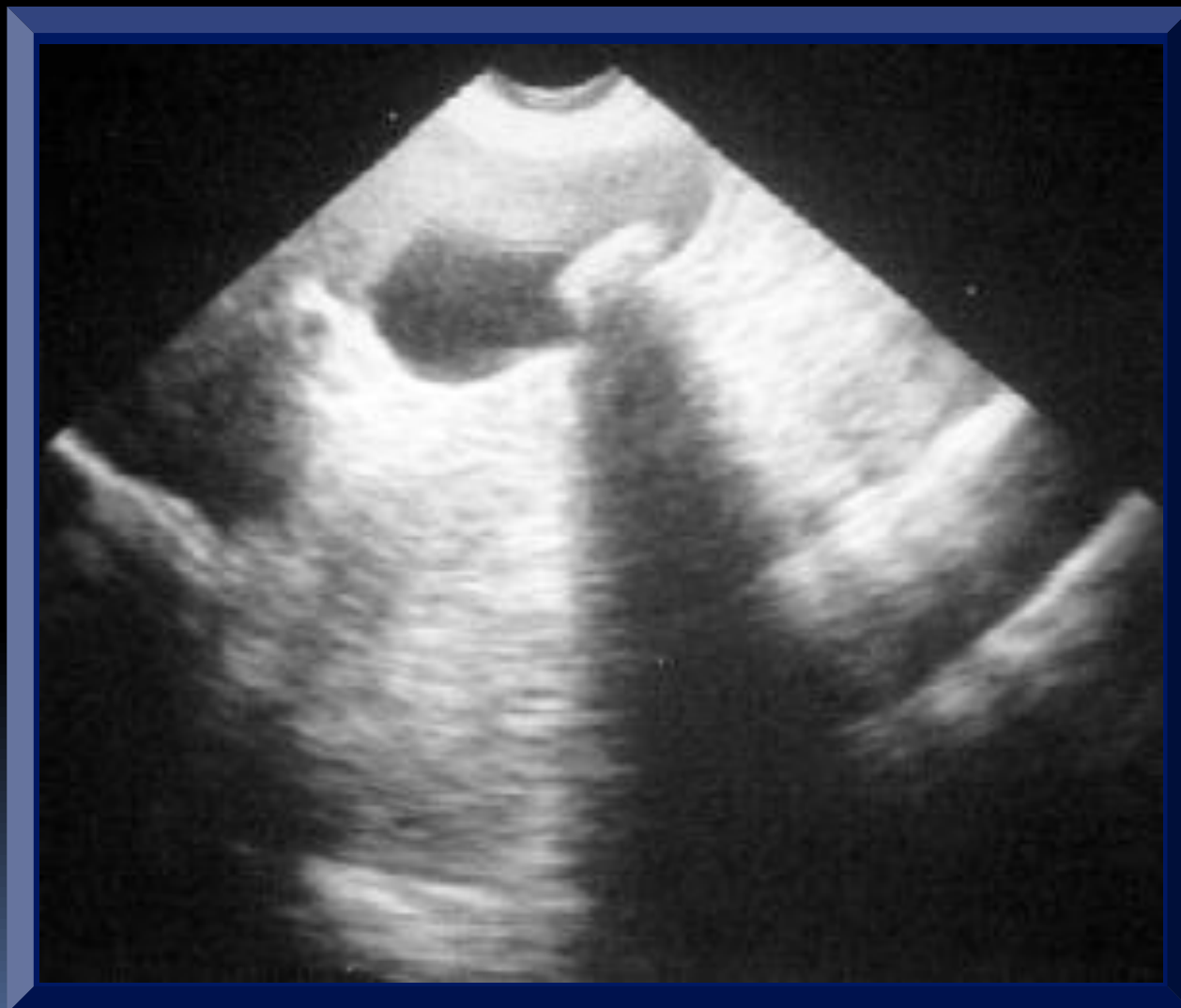- Χοληδοχολιθίαση: ποικίλλουν αναλόγως του βαθμού απόφραξης (↑ALP, ↑bil)
 - ◆ αν παροδική ↑ amyl, ALT, AST → δίοδος λίθων δια του Oddi
 - ◆ αν bil>12-15mg → νεοπλασματική απόφραξη
- Χολαγγειΐτιδα: λευκοκυττάρωση (20% μόνο αριστερή στροφή), ↑τιμών bil, ↑ALP, θετικές αιματοκαλλιέργειες

Κριτήρια αξιολόγησης ασθενών για παρουσία χοληδοχόλιθων

Clair και συν, Arch Surg 1993;128:551-555

κριτήρια	αρνητική	πιθανή	προφανής
ALT, AST	φυσιολογική	< x2	> x2
ALP	φυσιολογική	< x2	> x2
χολερυθρίνη	φυσιολογική	< 2 mg/dl	> 2 mg/dl
US	φυσιολογική		
ιστορικό ικτέρου ή οξείας παγκρεατίτιδας	αρνητικό	αρνητικό ή παλιό	πρόσφατο

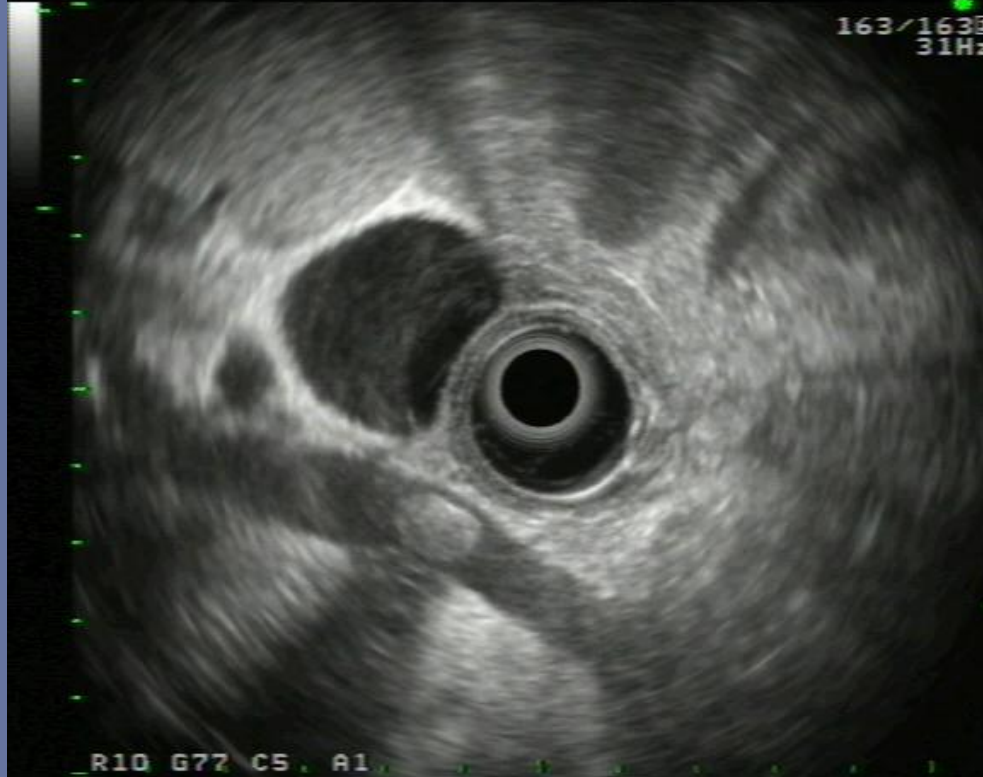Μονήρης χολόλιθος



Χοληδοχολιθίαση: MRC - CT- EUS

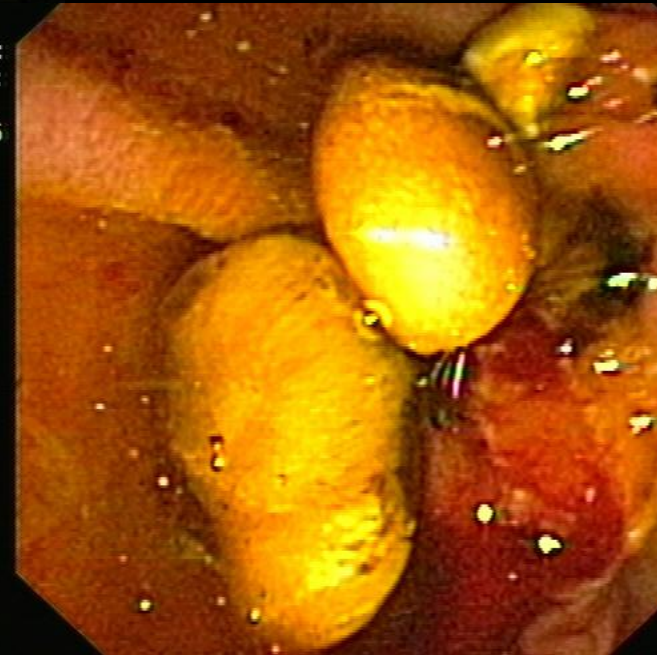CHARITE CAMP. VIRCHOW :
ZENTRALE ENDOSKOPIE :

Y 27-10-'06
11:30:55
ALOKA
163/163
31Hz DVA: 90%



κ: Alter:
urtsdatum:
/10/2006
:16:07

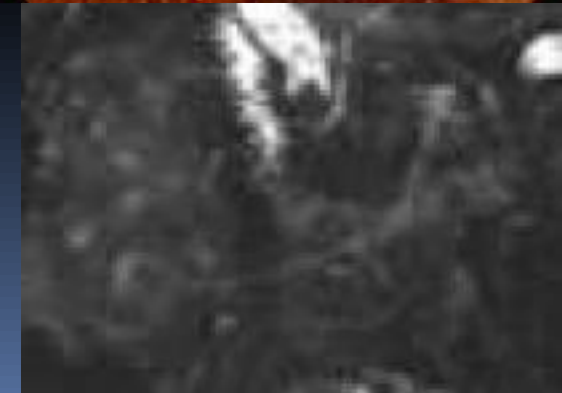P: 1
F:
3 G:N



ktor:
nmentar:

R10 G77 C5 A1
S: OLYMPUS360

2.5kHz



Θεραπεία κωλικού δεξιού υποχονδρίου

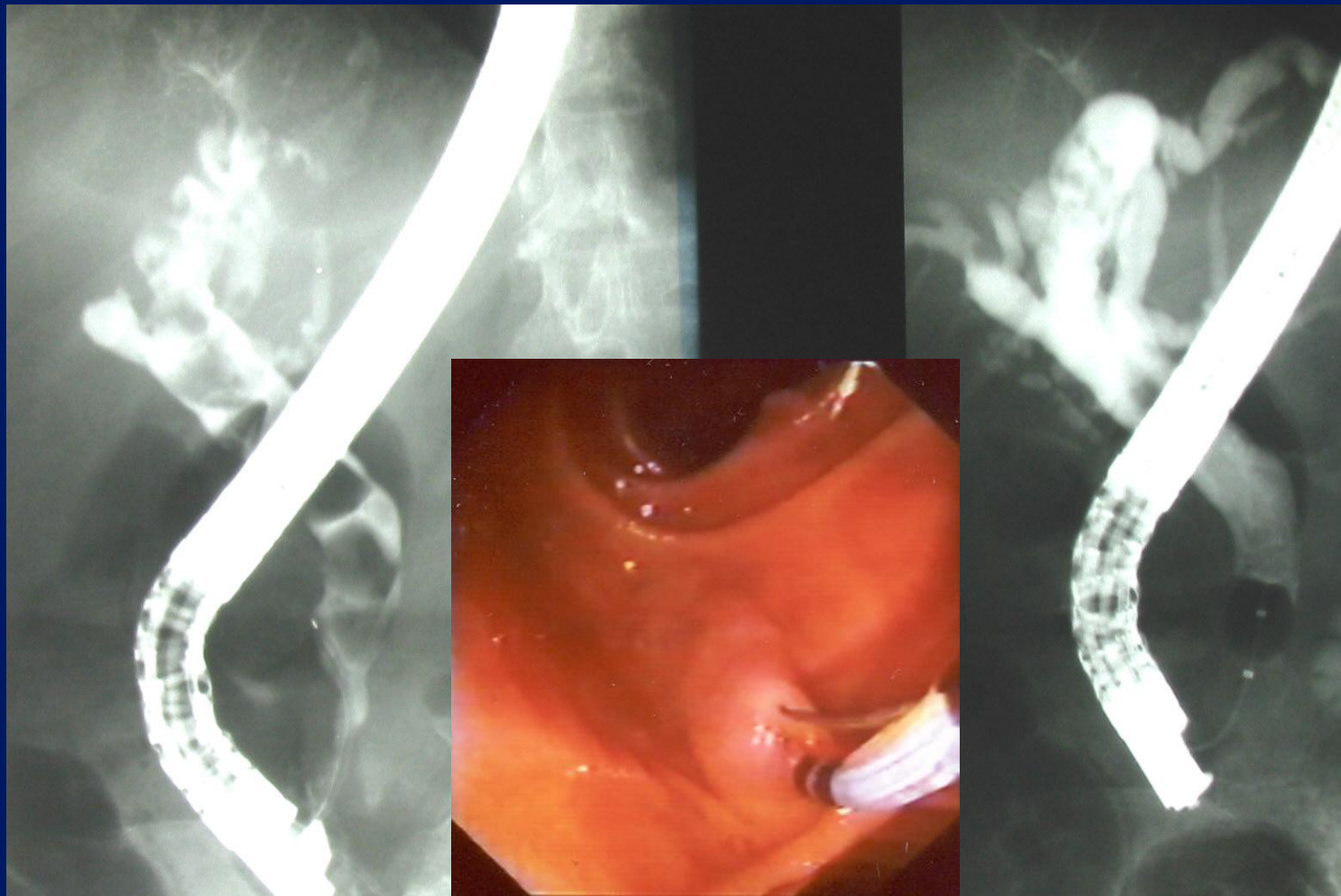
- **Γενικά μέτρα**
 - νοσοκομειακή νοσηλεία
 - διακοπή σίτισης
 - χορήγηση iv ορών
- **Αντιμετώπιση του πόνου**
 - χορήγηση iv αναλγητικών
 - (π.χ. πεθιδίνη, ινδομεθακίνη)
- **Αν συνυπάρχει πυρετός (χολαγγειίτιδα)**
 - αντιβιοτικά ευρέως φάσματος
 - (π.χ. κεφολοσπορίνες)

Θεραπεία χολολιθιασικής νόσου

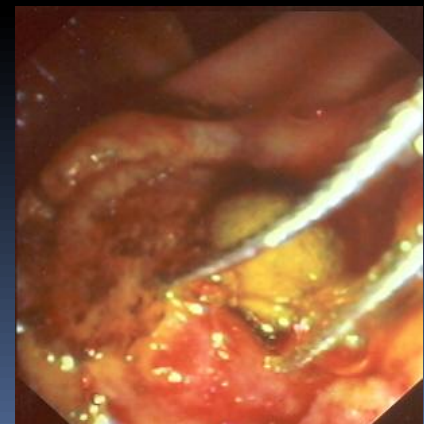
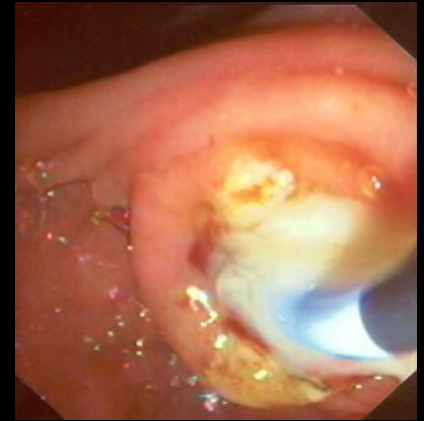
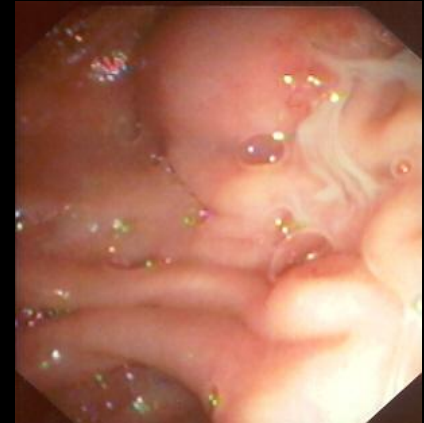
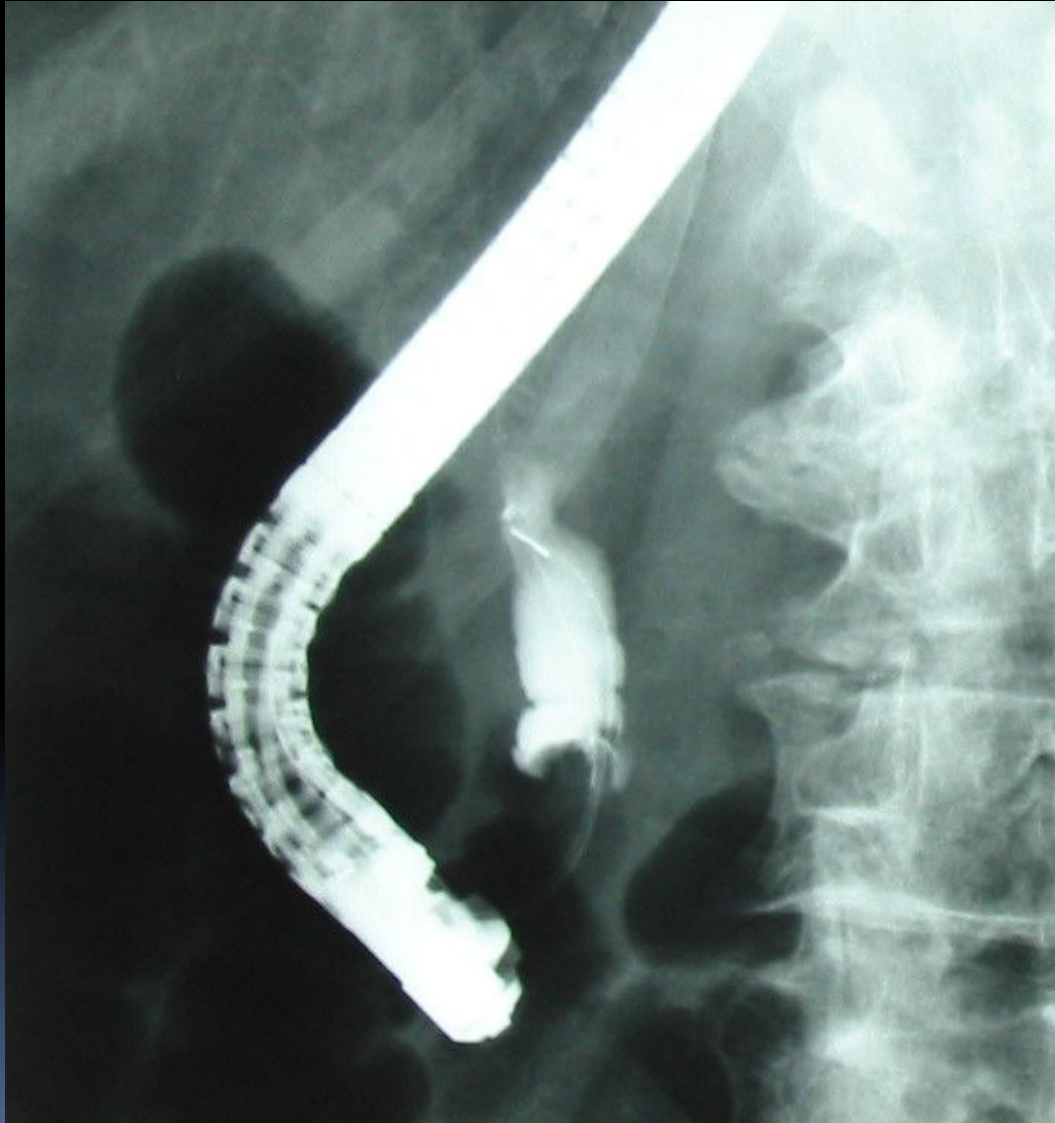
Ασθενείς με ασυμπτωματική χολολιθίαση δεν χειρουργούνται, γιατί τα προσδοκώμενα οφέλη από την πρόληψη ενδεχομένων επιπλοκών αντισταθμίζονται από τους περιεγχειρητικούς κινδύνους (θνητότητα <0.5%, επιπλοκές 4% και (lap) 0-0.15%, 0.2-0.4%)

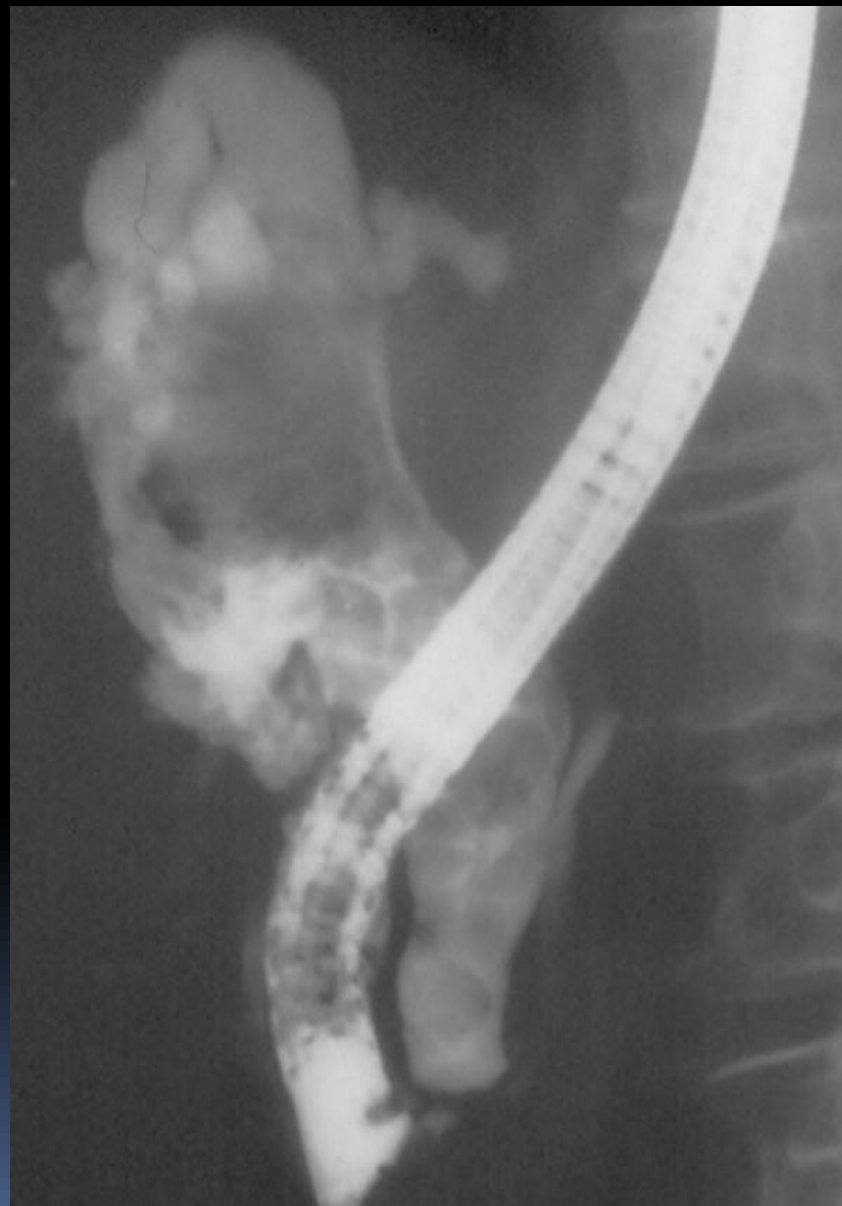Εξαιρούνται: κακοήθης παχυσαρκία (;), μεταμόσχευση καρδιάς ή πνευμόνων, ΣΔ (;)

ERC – ES χοληδοχολιθίαση

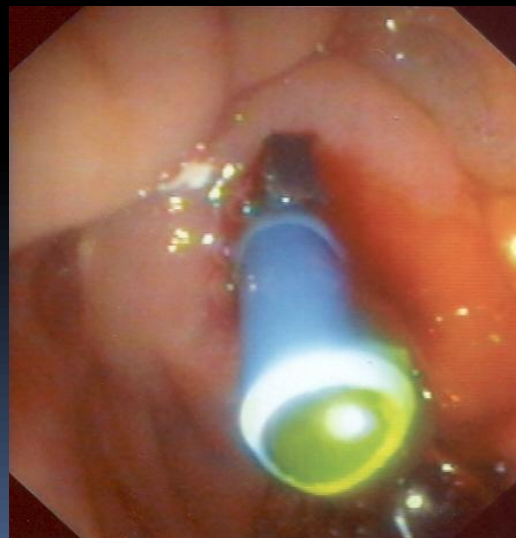

ERC – ΕΣ πυώδης χολαγγειίτιδα





ERC - stent
γιγαντιαίος
χοληδοχόλιθος



ΕΥΧΑΡΙΣΤΙΩΝ

